

DIJAGNOSTIKA LIMFOPROLIFERATIVNIH BOLESTI PROBAVNOG SUSTAVA

Marasović, Ante

Undergraduate thesis / Završni rad

2021

Degree Grantor / Ustanova koja je dodijelila akademski / stručni stupanj: **University of Rijeka, Faculty of Health Studies / Sveučilište u Rijeci, Fakultet zdravstvenih studija u Rijeci**

Permanent link / Trajna poveznica: <https://um.nsk.hr/um:nbn:hr:184:716857>

Rights / Prava: [In copyright](#)/[Zaštićeno autorskim pravom.](#)

Download date / Datum preuzimanja: **2024-11-25**

Repository / Repozitorij:

[Repository of the University of Rijeka, Faculty of Health Studies - FHSRI Repository](#)



SVEUČILIŠTE U RIJECI
FAKULTET ZDRAVSTVENIH STUDIJA
PREDDIPLOMSKI STRUČNI STUDIJ
RADIOLOŠKA TEHNOLOGIJA

Ante Marasović

DIJAGNOSTIKA LIMFOPROLIFERATIVNIH
BOLESTI PROBAVNOG SUSTAVA

Završni rad

Rijeka, 2021.

UNIVERSITY OF RIJEKA
FACULTY OF HEALTH STUDIES
UNDERGRADUATE STUDY OF
RADIOLOGICAL TECHNOLOGY

Ante Marasović

DIAGNOSTIC OF LYMPHOPROLIFERATIVE
DISEASES OF THE DIGESTIVE SYSTEM

Final work

Rijeka, 2021.

Mentor rada: izv.prof.dr.sc. Koviljka Matušan Ilijaš

Pregledni rad obranjen je dana _____ na Fakultetu zdravstvenih studija u Rijeci
pred povjerenstvom u sastavu:

1. _____

2. _____

3. _____

SADRŽAJ

Sadržaj

UVOD	3
KLASIFIKACIJA GASTROINTESTINALNIH LIMFOMA	5
EKSTRANODALNI LIMFOM	6
B-STANIČNI LIMFOM	9
LIMFOM PLAŠTENIH STANICA.....	11
FOLIKULARNI LIMFOM	13
BURKITTOV LIMFOM	15
HODGKINOV LIMFOM	17
T-STANIČNI LIMFOM	19
LIMFOM JEDNJAKA	20
LIMFOM ŽELUCA	21
LIMFOM TANKOG CRIJEVA	23
LIMFOM DEBELOG CRIJEVA	27
RADIOLOŠKE KARAKTERISTIKE GASTROINTESTINALNIH LIMFOMA.....	28
ZAKLJUČAK	30
LITERATURA.....	31
PRILOZI.....	32

SAŽETAK I KLJUČNE RIJEČI

Limfoproliferativne bolesti su zloćudne bolesti limfnog sustava koje zahvaćaju neku od staničnih linija limfnog sustava sa zastojem u sazrijevanju i kasnijom akumulacijom patoloških limfnih stanica u organima koji su uključeni u limfni sustav. Kronična limfoproliferacija uzrokovana *Helicobacter pylori* može dovesti do razvoja raznih oblika **gastrointestinalnih limfoma**. Gastrointestinalni limfomi najčešće se javljaju oko šestog desetljeća života. **Čimbenici rizika** koji su uključeni u patogenezu gastrointestinalnog limfoma su neke infekcije uzrokovane *Helicobacter pylori*, infekcija virusom humane imunodeficijencije, *Campylobacter jejuni*, Epstein-Barrov virus, virus hepatitisa B, te limfotropni virus humanih T-stanica. Gastrointestinalni limfom ima širok spektar morfoloških značajki snimanja kod konvencionalnih i presječnih slika. **Imaging tehnike** imaju presudnu ulogu u dijagnosticiranju faze bolesti i u prepoznavanju potencijalnih komplikacija, kao što su perforacija, opstrukcija i fistule zahvaćenog gastrointestinalnog zida sa susjednim strukturama. **Endoskopski ultrazvuk (EUS)** najčešća je metoda koja se koristi kod pregleda želuca, te lako možemo prepoznati razliku između limfoma i karcinoma želuca. Što se tiče **konvencionalnih rendgenskih zraka**, uloga pregleda barijem je ograničena na otkrivanje lezije, te na prikaz lokalizacije i opsega lezije. Što se tiče **limfoma tankog crijeva**, tanko crijevo obično proučavamo pomoću endoskopskih pretraga ili radioloških tehnika snimanja. **Endoskopska video kapsula** poželjna je slikovna tehnika za vizualizaciju abnormalnosti sluznice u bolesnika s nejasnim krvarenjem. **CT i MR enterokliza i enterografija** imaju sve važniju ulogu u proučavanju tumora tankog crijeva. Nadalje, primarni **limfom debelog crijeva** može se pojaviti kao lokalizirana, velika, ekstraluminalna masa ili stezajući karcinom prstenastog tipa. Na barijevim pretragama i na CT-u najčešći uzorak je onaj polipoidni.

Ključne riječi: Limfoproliferativne bolesti, Gastrointestinalni limfom, *Imaging* tehnike, Endoskopski ultrazvuk, Limfom tankog crijeva, Limfom debelog crijeva

SUMMARY AND KEYWORDS

Lymphoproliferative diseases are malignant diseases of the lymphatic system that affect one of the cell lines of the lymphatic system with a delay in maturation and subsequent accumulation of pathological lymph cells in the organs involved in the lymphatic system. Chronic lymphoproliferation caused by *Helicobacter pylori* can lead to the development of various forms of **gastrointestinal lymphomas**. Gastrointestinal lymphomas most commonly occur around the sixth decade of life. **Risk factors** involved in the pathogenesis of gastrointestinal lymphoma include some *Helicobacter pylori* infections, human immunodeficiency virus infection, *Campylobacter jejuni*, Epstein-Barr virus, hepatitis B virus, and human T-cell lymphotropic virus. Gastrointestinal lymphoma has a wide range of morphological imaging features in conventional and cross-sectional images. **Imaging techniques** play a crucial role in diagnosing the stage of the disease and in recognizing potential complications, such as perforation, obstruction, and fistulas of the affected gastrointestinal wall with adjacent structures. **Endoscopic ultrasound (EUS)** is the most common method used to examine the stomach, and we can easily recognize the difference between lymphoma and gastric cancer. As for **conventional X-rays**, the role of barium examination is limited to detecting the lesion, and to showing the location and extent of the lesion. As for **small bowel lymphoma**, the small intestine is usually studied using endoscopic examinations or radiological imaging techniques. An **endoscopic video capsule** is the preferred imaging technique for visualizing mucosal abnormalities in patients with obscure bleeding. **CT and MR enteroclysis and enterography** play an increasingly important role in the study of small bowel tumors. Furthermore, primary **colon lymphoma** may appear as a localized, large, extraluminal mass, or a constricting ring-type cancer. On barium tests and on CT, the most common sample is the polypoid one.

Keywords: Lymphoproliferative diseases, Gastrointestinal lymphoma, Imaging techniques, Endoscopic ultrasound, Small bowel lymphoma, Colon lymphoma

UVOD

Limfoproliferativne bolesti su zloćudne bolesti limfnog sustava koje zahvaćaju neku od staničnih linija limfnog sustava sa zastojem u sazrijevanju i kasnijom akumulacijom patoloških limfnih stanica u organima koji su uključeni u limfni sustav. Prema tipu raspodjele tumorske mase limfoproliferativne bolesti možemo podijeliti na **leukemije i limfome**. Prema stupnju malignosti i morfološkim karakteristikama dijelimo ih u **visoko maligne**, gdje spadaju akutne leukemije i limfomi velikih stanica, te **indolentne** u koje spadaju kronična limfocitna leukemija i limfomi malih stanica. Leukemije i limfomi mogu imati različite stupnjeve infiltracije koštane srži, periferne krvi i limfnih organa. Također postoje i prijelazni oblici od akutnih prema kroničnim limfocitnim leukemijama, te malignim limfomima visokog i niskog stupnja malignosti. Izuzev **akutne limfatične leukemije**, svi ostali oblici novotvorina limfocita svrstani su u **kronične limfoproliferativne bolesti**, odnosno oblike zrelih B ili T-limfocitnih neoplazmi (3).

Gastrointestinalni trakt važan je čimbenik imunološkog sustava. Postoje mnogi **limfociti** u crijevnom limfnom tkivu, kao i u ostatku tijela. **Limfno tkivo** proteže se duž čitavog gastrointestinalnog sustava u različitim količinama i vrstama. Za razliku od jednjaka i želuca koji imaju sluznicu s minimalno limfnog tkiva, crijeva sadrže obilje limfnog tkiva koje je dominantno u sluznici i submukozi. Limfno tkivo ima važnu ulogu u zaštiti nepropusne crijevne mukoze od antigena iz okoliša. Kronična stimulacija antigena ili upala gastrointestinalnog trakta može dovesti do monoklonske proliferacije u tipičnim mjestima poput distalnog ileuma ili na atipičnim mjestima kao što je želudac kao odgovor na kronični gastritis uzrokovan *Helicobacter pylori*. S vremenom ova **limfoproliferacija** može dovesti do razvoja raznih oblika **gastrointestinalnih limfoma**. Gastrointestinalni trakt je najčešće mjesto ektranodalnog limfoma. Unatoč tome što želudac sadrži minimalno nativnog limfnog tkiva najčešće je mjesto **ekstranodalnog limfoma** u gastrointestinalnom traktu, nakon čega slijedi tanko crijevo, najčešće distalni ileum, zatim debelo crijevo i rektum. **Gastrointestinalni limfom** najčešće se javlja u pacijenata s generaliziranim limfomom sekundarno koji uključuje gastrointestinalni trakt. Unatoč tome neki pacijenti mogu imati primarni gastrointestinalni limfom u odsustvu diseminirane bolesti (2).

Postoji mala predispozicija kod muškaraca za sve podtipove limfoma izuzev folikularnog limfoma (2).

Gastrointestinalni limfomi najčešće se javljaju oko šestog desetljeća života. Iako se rijetko javljaju u djetinjstvu, oni su najčešći gastrointestinalni tumori u toj dobi. **Etiologija** im je obično nepoznata, iako je porast incidencija ne-Hodgkinovog limfoma povezana s porastom urođene i stečene imunodeficijencije. **Čimbenici rizika** koji su uključeni u patogenezu gastrointestinalnog limfoma su neke infekcije uzrokovane *Helicobacter pylori*, infekcija virusom humane imunodeficijencije, *Campylobacter jejuni*, Epstein-Barrov virus, virus hepatitisa B, te limfotropni virus humanih T-stanica. U rizične čimbenike također spadaju i neka **upalna stanja** kao što su celijakija, upalna bolest crijeva, atrofični gastritis, i parazitska infekcija crijeva (1). Klinički nalazi nisu specifični što uzrokuje kašnjenje u dijagnosticiranju bolesti. Najčešći **simptomi** koje pacijenti navode su: epigastrična bol, nespecifična disfagija ili dispepsija, nejasni bolovi u trbuhu, mučnina i povraćanje, anoreksija, gubitak tjelesne težine i proljev, ovisno o mjestu zahvaćanja. Pacijenti s agresivnijim tumorima mogu se pojaviti s jakim bolovima u trbuhu, opipljivom trbušnom masom ili akutnom gastrointestinalnom perforacijom crijeva, najčešće tankog crijeva (1,2).

Što se tiče **histološke dijagnoze**, gastrointestinalni limfomi široko se karakteriziraju kao limfomi B stanica ili T stanica, s klasifikacijom kao nezrela - prekursorska stanica ili stanica zrelog podrijetla. Većina gastrointestinalnih limfoma porijeklom je iz B-stanica, dok samo 8-10% pokazuje porijeklo iz T-stanica. Većina gastrointestinalnih limfoma niskog stupnja, B-stanica su od limfnog tkiva povezanog sa sluznicom (MALT), dok su kod limfoma T-stanice povezane s enteropatijom, koji je ujedno i najčešći primarni gastrointestinalnih T limfom. Gastrointestinalni limfomi predstavljaju heterogenu skupina entiteta koji potječu iz različitih staničnih loza s limfoidnim stanicama u različitim fazama razvoja i s različitim biološkim ponašanjem. Određeni histološki podtipovi najčešće se javljaju na točno određenom mjestu kao MALT limfom u želucu, limfom plaštne stanice u terminalnom ileumu, jejunumu i debelom crijevu, T limfomi povezani s enteropatijom u jejunumu i folikularni limfom u dvanaesniku. Nakon potvrđene dijagnoze gastrointestinalnog limfoma trebamo utvrditi opseg bolesti. **Laboratorijske studije** trebaju uključivati kompletnu krvnu sliku, HIV, HBV i HCV serologiju, te pretrage krvi i funkciju jetre i bubrega, elektroliti. **Imaging tehnike** imaju presudnu ulogu u dijagnosticiranju faze bolesti i u prepoznavanju potencijalnih komplikacija, kao što su perforacija, opstrukcija i fistule zahvaćenog gastrointestinalnog zida sa susjednim strukturama (1,2).

KLASIFIKACIJA GASTROINTESTINALNIH LIMFOMA

Gastrointestinalni limfom ima širok spektar morfoloških značajki snimanja kod konvencionalnih i presječnih slika. Primarni gastrointestinalni limfomi klasificiraju se: **stadij I** definira se kada je tumor ograničen isključivo na gastrointestinalni trakt, dok u **stadiju II**, koji je najčešći, tumor prodire u trbušnu šupljinu uz zahvaćanost limfnih čvorova, tumor može biti lokalni ili udaljeni. Kad tumor prodire kroz serozu koja uključuje susjedne strukture, klasificiran je kao **stadij III**. Kada je prisutna diseminirana ekстранodalna zahvaćenost ili lezija gastrointestinalnog trakta sa supradiaphragmalnom zahvaćenošću čvorova klasificiran je kao **stadij IV**. Gastrointestinalni limfom mora se razlikovati od ostalih primarnih gastrointestinalnih tumora i od primarnih nodalnih limfoma, jer zahtijevaju drugačije upravljanje liječenjem i imaju znatno drugačiju prognozu (1).

Tabela 1: Klasifikacija tumora probavnog sustava

T1	Tumor ograničen na laminu propriju/submukozu
T2	Tumor ograničen na muskularnu propriju/subserozu
T3	Tumor obuhvaća adventiciju
T4	a) tumor zahvaća okolne strukture – pleuru, perikard dijafragmu ili obližnji peritoneum
	b) tumor zahvaća okolne strukture – aortu, traheju, kralješke
N0	Nema zahvaćenih limfnih čvorova
N1	1-2 zahvaćena limfna čvora
N2	3-6 zahvaćenih limfnih čvorova
N3	7 i više zahvaćenih limfnih čvorova
Mx	Nepoznato postoje li udaljene metastaze
M0	Bez udaljenih metastaza
M1	Udaljene metastaze

Izvor: <https://hrcak.srce.hr/file/227205>

EKSTRANODALNI LIMFOM

Limfom marginalne zone je B limfom niskog stupnja koji nastaje u stanicama marginalne zone limfoidnih folikula. U gastrointestinalnom traktu, **ekstranodalni limfom**, prethodno poznat kao limfom marginalne zone, tj. **MALT-limfom**, drugi je po učestalosti, te najčešće nastaju u želucu. Dokazano je da postoji snažna povezanost između ekstranodalnog limfoma i *Helicobacter pylori*, koja je bila identificirana u do 90% bolesnika s ovim oblikom limfoma. Kronični gastritis povezan s *Helicobacter pylori* uzrokuje stvaranje limfoidnih folikula u želucu, što je obično slobodno limfoidno tkivo. Kombinirani učinak specifičnih sojeva *Helicobacter pylori* i čimbenika imunološkog odgovora mogu dovesti do poliklonske proliferacije malignih B stanica iz ovih reaktivnih limfoidnih folikula. U rijetkim slučajevima, ekstranodalni limfom može zahvatiti tanko i debelo crijevo. **Imunoproliferativna bolest tankog crijeva** je druga vrsta ekstranodalnog B limfoma koja utječe na tanko crijevo kod mladih odraslih osoba. Ovo stanje može biti povezano s kroničnom infekcijom *Campylobacter jejuni* (2).

Tabela 2: Gastrointestinalni ekstranodalni limfomi prema vrsti, učestalosti i kliničkom ponašanju

Tip B limfoma	Učestalost %	Kliničko ponašanje
Difuzni velikostanični B limfom	47	Agresivan, izlječiv (40%)
MALT limfom	24	Lokaliziran, izlječiv
Folikularni limfom	8	Indolentan, umjereno agresivan, neizlječiv
Limfom plaštenih stanica	5	Umjereno agresivan, glomazna tvorba, neizlječiv
Burkittov limfom	5	Agresivan, izlječiv (90%)
Tip T limfoma		
T-stanični limfom povezan s enteropatijom	3	Loša prognoza zbog abdominalnih komplikacija

Izvor: <http://dx.doi.org/10.1016/j.rcl.2016.03.007>

Želučani ekстранodalni limfomi su površni s više žarišnih zona. Često utječu na antrum i distalni dio ali može biti zahvaćen čitav želudac. Ovi se tumori često grubo očituju na sluznici, nodularni su, zadebljanih nabora i prisutnih ulceracija. U tankom crijevu ekстранodalni limfom se širi obodno, najčešće u ileum, dok **imunoproliferativna bolest tankog crijeva** prvenstveno utječe na jejunum, uzrokujući zadebljanje čvornih nabora. Histopatološki, tumorske stanice su ograničene na mukozni i submukozni sloj crijeva. Limfoidni folikuli su uvijek prisutni, neoplastične stanice u početku imaju perifolikularnu raspodjelu, a kasnije se infiltriraju u vlastitu laminu. Tumori infiltrirajući se u epitel često proizvode karakterne istične limfoepitelne lezije. Neoplastične stanice imaju promjenjivu morfologiju, sastoje se od kombinacije monocitoidnih B stanica, malih limfocita, plazma stanica, centroblasta i imunoblasta (2).

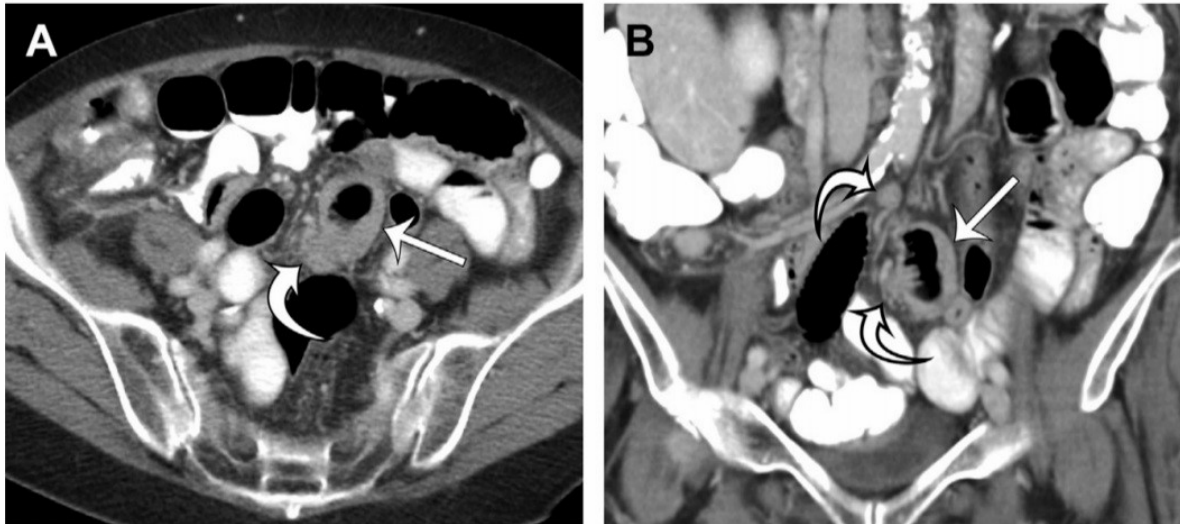
Zbog površne prirode ekстранodalnog limfoma zahvaćajući želudac, nalazi mogu biti krajnje suptilni na pregledima barijem i više je vjerojatno da će se otkriti na pregledima s dvostrukim kontrastom. Ove studije mogu otkriti male polipoidne ili ulcerozne lezije koje se ne razlikuju od ranih karcinoma želuca ili kod drugih bolesnika, žarišnu nodularnu sluznicu, koja se očituje nakupinom zaobljenih čvorića različite veličine koji se spajaju jedan s drugim. Kod nekih bolesnika mogu se javiti 1 ili više ulkusa ili zadebljanih nabora, oponašajući nalaze gastritisa. Stoga je važno imati nizak prag za sugeriranje dijagnoze ekстранodalnog limfoma na pregledima barijem, pa se s endoskopijom i biopsijom može dobiti definitivna dijagnoza (2).

Presječne snimke mogu otkriti homogena blaga zadebljanja žarišnih stijenki, povremeno povezanih s malim limfnim čvorovima. Budući da blago zadebljanje stijenke može biti propušteno u nedovoljno zaštićenom želucu, maksimalno rastezanje vodom ili plinom može olakšati otkrivanje ovih lezija. U tankom crijevu, ekстранodalni limfom može se očitovati obodnim ili asimetričnim zadebljanjem stijenke, polipoidnim masama ili limfomatoznom polipozom s mnogo malih polipa, iako je kasniji nalaz više karakterističan za limfom plaštenih stanica. PET i PET / CT imaju ograničenu ulogu u početnom pregledu ekстранodalnog limfoma zbog indolentnog uzorka rasta tumora i pozadinskog gastrointestinalnog nakupljanja FDG-a. Međutim, **PET i PET / CT** se često koriste za *staging* ovih tumora, praćenje terapijskog odgovora i procjenu nastanka mogućeg recidiva. Rane lezije može biti teško otkriti na slikovnim pretragama, ali pregledi gornjeg dijela gastrointestinalnog sustava s dvostrukim kontrastom mogu otkriti spajanje nodularnosti

sluznice, dok CT može otkriti blagi nodularni nabor i zadebljanje stjenke sa ili bez područja ulceracije, najčešće u želucu (2).

Slika 1: Ekstranodalni marginalni limfom ileuma

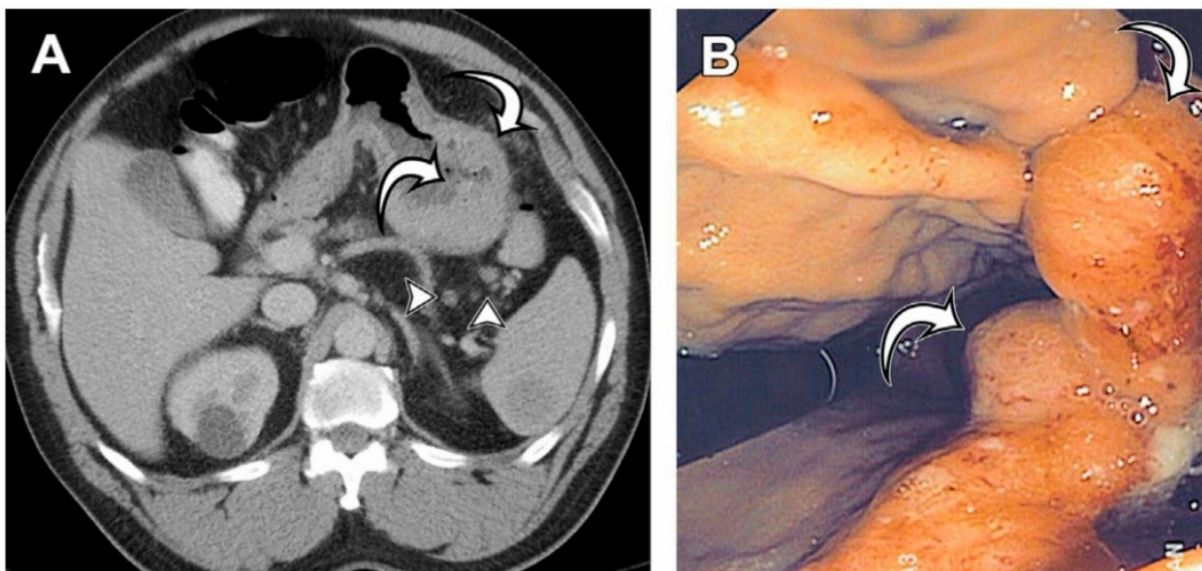
CT, a) aksijalni, b) koronalni presjek.



Izvor: <http://dx.doi.org/10.1016/j.rcl.2016.03.007>

Slika 2: Ekstranodalni marginalni limfom želuca

a) CT aksijalni presjek, blago homogeno nodularno zadebljanje sluznice s malim susjednim limfnim čvorovima, b) endoskopija gornjeg probavnog trakta.



Izvor: <http://dx.doi.org/10.1016/j.rcl.2016.03.007>

B-STANIČNI LIMFOM

Difuzni velikostanični B limfom uobičajeni je oblik primarnog gastrointestinalnog limfoma u odraslih. Najčešće nastaje u želucu, premda može se naći u čitavom gastrointestinalnom traktu. Difuzni velikostanični B limfom je agresivan oblik limfoma koji može nastati samostalno u gastrointestinalnom traktu, tijekom progresije ili transformacije indolentnog, te niskog stupnja limfoma malih B limfocita. Kada se takav oblik limfoma razvije u želucu, obično je povezan s kroničnom infekcijom *Helicobacter pylori*. Do 50% bolesnika ima koegzistirajući extranodalni limfom marginalne zone. Glavni **čimbenici rizika** uključuju stanja imunodeficijencije i Epstein-Barrov virus. Prognoza i preživljavanje ovise o dobi bolesnika i pravovremenom otkrivanju stadija bolesti. Bolest može brzo uznapredovati, te ako ne liječimo, prognoza je loša. Štoviše, dobiveni su izvrsni odgovori upotrebom agresivne kombinirane kemoterapije s istodobnim zračenjem ili bez njega. Za podskupinu bolesnika sa želučanim difuznim velikostaničnim B limfomom povezanim s *Helicobacter pylori*, sa ili bez istodobnog ekstranodalnog limfoma, terapija eradikacije *Helicobacter pylori* je pokazala izraziti klinički odgovor, s potpunom regresijom tumora u 50% do 80% bolesnika u odsutnosti kirurgije, zračenja ili kemoterapije (2).

Difuzni velikostanični B limfom se obično grubo očituje lezijom koja formira masu, koja često sadrži ulceracijska područja. U većini slučajeva postoji infiltracija crijevne stijenke od submukoze do seroze. Odsutnost dezoplastične reakcije često dovodi do prodiranja u sluznicu s pridruženom ulceracijom ili serozu s pridruženom perforacijom, kao i do čestog zahvaćanja susjednih struktura. Ti se tumori sastoje od mikroskopskih difuznih ploha velikih limfoidnih stanica s jezgrama dvostruko većim od normalnih limfocita koji infiltriraju laminu propriu i uništavaju normalne strukture. Postoji umjereni do visoki indeks proliferacije, iako taj indeks nije tako visok kao kod *Burkittovog* limfoma. **Imunohistokemija** može razlikovati difuzni velikostanični B limfom od transformiranog istoimenog limfoma koji proizlazi iz MALT limfoma kod bolesnika s kroničnim gastritisom uzrokovanim *Helicobacter pylori*, iako je kliničko ponašanje ovih tumora slično (2).

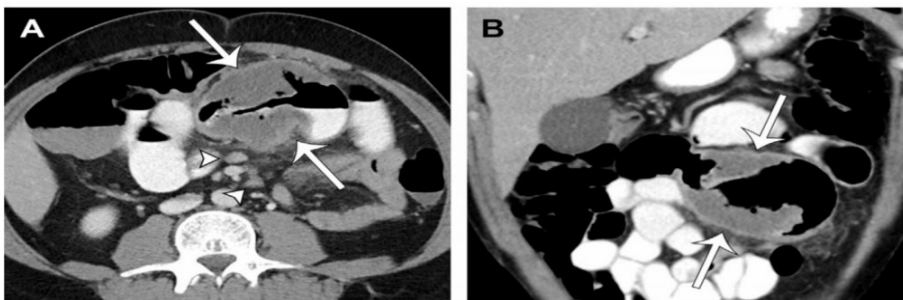
Difuzni velikostanični B limfomi se najčešće pojavljuju na slikovnim pretragama kao veliki, glomazni tumori, koji često sadrže područja ulceracije gdje limfomatozne stanice prodiru u sluznicu. Barijevim pretragama obično otkrivamo glomaznu masu, često povezanu s područjem ulceracije, difuzno zadebljanim naborima ili obodnim sužavanjem, koja uključuje dugi segment crijeva, bez dokaza opstrukcije (2).

U bolesnika s difuznim velikostaničnim B limfomom koji zahvaća želudac, obično je prisutno homogeno, označeno zadebljanje stijenke želuca na CT snimanju, s odgođenim tumorskim poboljšanjem koje se može razlikovati od ranog poboljšanje arterijske sluznice. Drugdje u gastrointestinalnom traktu, difuzni velikostanični B limfom obično karakterizira obodno, homogeno zadebljanje crijevne stijenke. Budući da ovaj tumor ne uzrokuje dezmozoplastičnu reakciju, opstrukcija je neuobičajena. Smatra se da je karakterističan nalaz aneurizmatičke dilatacije rezultat tumorske infiltracije i slabljenja *muscularis propriae*, s uništenjem autonomnog živčanog plexusa. Poboljšanje je obično homogeno, osim u prisutnosti nekroze, koja može biti prilično izražena u bolesnika s agresivnijim podtipovima difuznog velikostaničnog B limfoma. Također može doći do ulceracije i perforacije, te je tamo nerijetko prisutna glomazna regionalna limfadenopatija (2).

Ti se tumori na **ultrazvuku** obično karakteriziraju hipodenznim obodnim zadebljanjem stijenke. Također imaju visok *uptake* fluor-18 fluorodeoksiglukoze (FDG) na **PET ili PET / CT-u**, što može biti korisno za procjenu zahvaćenosti limfnih čvorova prilikom postavljanja dijagnoze ovih tumora. Karakteristike **MR** snimanja nisu dobro opisane, ali tumor se često karakterizira obodnim ili ekscentričnim zadebljanjem stijenke s homogenim poboljšanjem. T2 signal u tim je vremenima obično hiperintenzivan u usporedbi s mišićem psoasom. Difuzni velikostanični B limfom želuca uključuje aneurizmatičku dilataciju, te mezenterijsku limfadenopatiju (2).

Slika 3: CT, difuzni velikostanični B limfom ileuma

a) aksijalni, b) koronalni presjek



Izvor: <http://dx.doi.org/10.1016/j.rcl.2016.03.007>

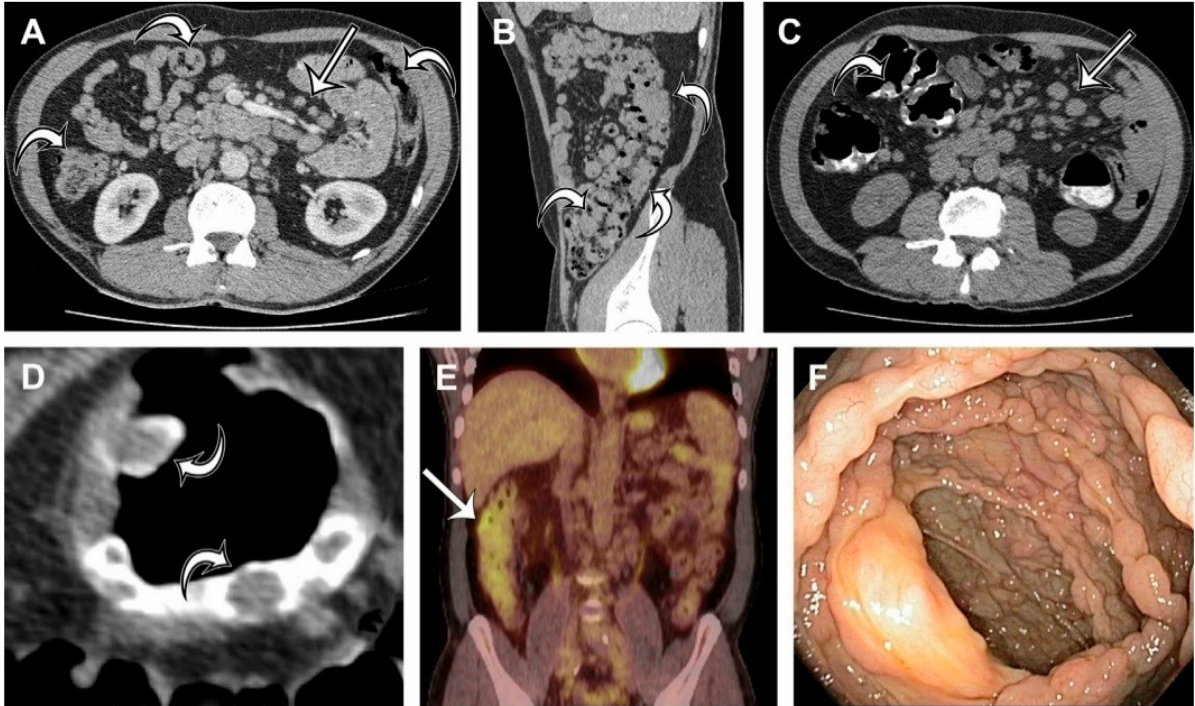
LIMFOM PLAŠTENIH STANICA

Limfom plaštenih stanica rijedak je agresivan tip B limfoma tipično viđen kod muškaraca srednje, te starije životne dobi. Ovaj tumor obuhvaća do 10% primarnih limfoma gastrointestinalnog trakta, ali njegova zahvaćenost je češće povezana sa široko rasprostranjenom nodalnom i ektranodalnom bolesti. Većina pacijenata, (do 90%) s agresivnim limfomom plaštenih stanica ima zahvaćen gastrointestinalni trakt u vrijeme dijagnoze. Operacija obično ima palijativnu ulogu u bolesnika s opstrukcijom ili neizlječivim krvarenjem. Sustavna kemoterapija je liječenje po izboru, a često slijedi transplantacija matičnih stanica. Kada je bolest lokalizirana, terapija zračenjem također može biti učinkovit oblik liječenja. Dugoročna prognoza za bolesnike s limfomom plaštenih stanica je loša. Stopa preživljavanja od 5 godina iznosi samo oko 10%, a medijan preživljavanja je od 3 do 4 godine. Limfom plaštenih stanica koji zahvaća gastrointestinalni trakt očituje se najčešće **limfomatoznom polipozom**, u kojoj postoji polipoidna zahvaćenost sluznica dugih segmenata gastrointestinalnog trakta od strane neoplastičnih limfoidnih stanica. Pogodene osobe imaju bezbrojne polipe duž sluznice veličine od 1 mm do 4 cm kroz više dijelova gastrointestinalnog trakta, najčešće u tankom i debelom crijevu (2).

Karakteristična značajka limfoma plaštenih stanica je limfomatozna polipoza. **Pregledi barijem** obično otkrivaju nebrojene polipoidne lezije veličine do 4 cm u tankom i debelom crijevu, većinom u distalnom ileumu, debelom crijevu i rektumu. Kad se vide na **CT-u**, polipi se mogu očitovati kao neopstruktivna zadebljanja crijevne stijenke, iako polipoidna priroda ovih lezija može biti i veća. Najbolje je vidljivo kada je debelo crijevo bolje ispruženo na **CT kolonografiji**. Na **FDG-PET snimanju**, zahvaćenost crijeva može se prepoznati po višestrukum krivolinijskim žarištima povećanog nakupljanja koja odgovaraju zahvaćenim petljama tankog ili debelog crijeva. **Limfadenopatija**, koja je česta, lako se otkriva na **CT-u i PET-u**, jer će se FDG lako nakupljati u zahvaćenim limfnim čvorovima. Također je prisutna **splenomegalija** u do 50% bolesnika (2).

Slika 4: Limfom plaštenih stanica tankog i debelog crijeva

CT s intravenskim kontrastom, a) aksijalni, b) sagitalni presjek, prikazana su homogena nodularna i obodna zadebljanja crijevne stijenke, prisutna je mezenterična i retroperitonealna limfadenopatija. (c, d) Aksijalne dvodimenzionalne snimke CT kolonografije, d) ocrtavaju se pojedine polipoidne lezije, c) glomazna mezenterijska limfadenopatija, e) koronalni presjek s PET-CT-om, f) kolonoskopija, bezbroj rastućih polipa u debelom crijevu.



Izvor: <http://dx.doi.org/10.1016/j.rcl.2016.03.007>

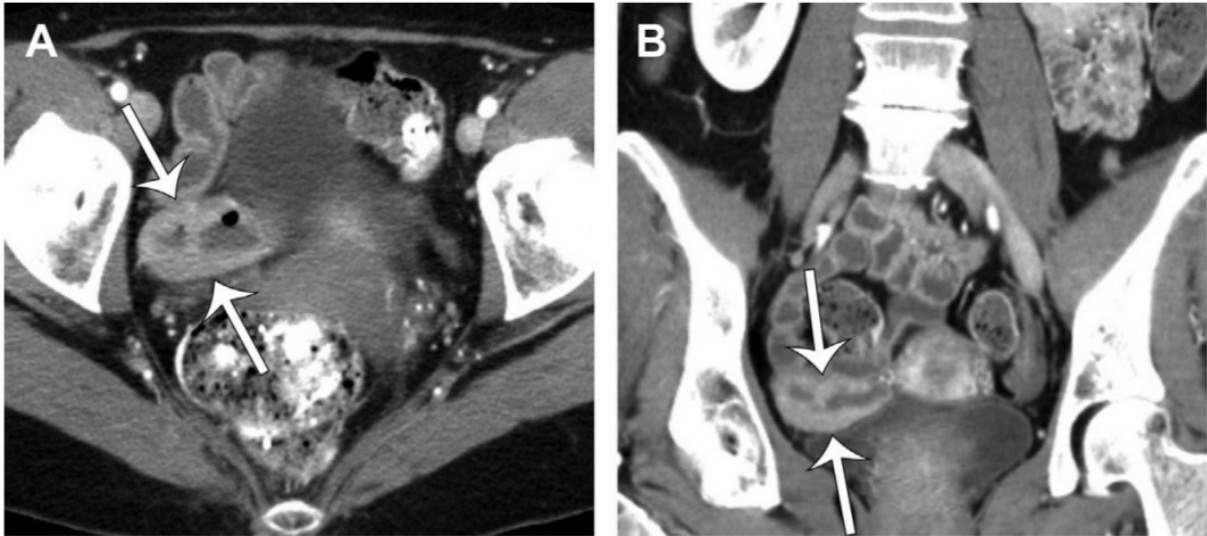
FOLIKULARNI LIMFOM

Slično drugim podtipovima, **folikularni limfom** javlja se pretežno kod bolesnika srednje dobi, ali s jednakom spolnom distribucijom. Najmanje je uobičajeni podtip primarnog gastrointestinalnog **ne-Hodgkinovog limfoma B** limfocita kod odraslih. Iako folikularni limfomi mogu ponekad prolaziti kroz transformaciju u **difuzni velikostanični B limfom**, većina lezija su tumori niskog stupnja, sporo rastući koji ne zahtijevaju liječenje asimptomatskih bolesnika. Folikularni limfom je obično multifokalni. Procjenjuje se da 66% do 100% bolesnika s zahvaćenim gastrointestinalnim traktom ima višestruke lezije kroz trakt, iako se te lezije nalaze najčešće u dvanaesniku i jejunumu. Slično limfomu plaštenih stanica, folikularni limfom obično karakterizira višestruka mala (1–2 mm) **polipoidna lezija**. Rijetko se zahvaćenost tankog crijeva može očitovati ulceracijom, luminalnom stenozom i glomaznim masnim lezijama sa ili bez ulceracije. Polipoidne lezije rezultat su **limfomatozne infiltracije** unutar crijevnih resica i razvoja **neoplastičnog folikularnog limfoma**. Mikroskopski, limfoidne stanice infiltriraju se u sluznicu i submukozu duodenuma i jejunalnih resica, formirajući sitne usko zbijene folikule. Te se stanice ne mogu razlikovati od neoplastičnih limfoidnih stanica ektranodalnog limfoma i limfoma plaštenih stanica, tako da su potrebni imunohistokemijsko bojanje i molekularna analiza kako bi mogli postaviti definitivnu dijagnozu (2).

Folikularni limfomi mogu se očitovati na **pregledima barija i CT-u** kao bezbroj sitnih polipa koji uključuju duge segmente crijeva, većinom obično proksimalno tanko crijevo. Zbog njihove male veličine, pojedinačni polipi često nisu vidljivi na **slikovnim pretragama**. Slivajuće polipe na **CT-u** možemo prepoznati po zadebljanju crijevne stijenke. Sekundarne značajke kao što je **crijevna invaginacija** ili **pridružena limfadenopatija** su možda jedini pronađeni slikovni nalazi. Zbog male veličine i relativno indolentne prirode ovih lezija, **FDG-PET** je također nepouzdan za otkrivanje primarnih tumora, iako je koristan za procjenu zahvaćenosti limfnih čvorova. Primarni gastrointestinalni folikularni limfom je izuzetno rijetka bolest i očituje se na slikovnim pretragama kao višestruke sitne polipoidne lezije ili zadebljanje crijevne stijenke. Bolest bolje procjenjujemo endoskopijom i endoskopskim ultrazvukom (2).

Slika 5: Folikularni limfom na ileumu

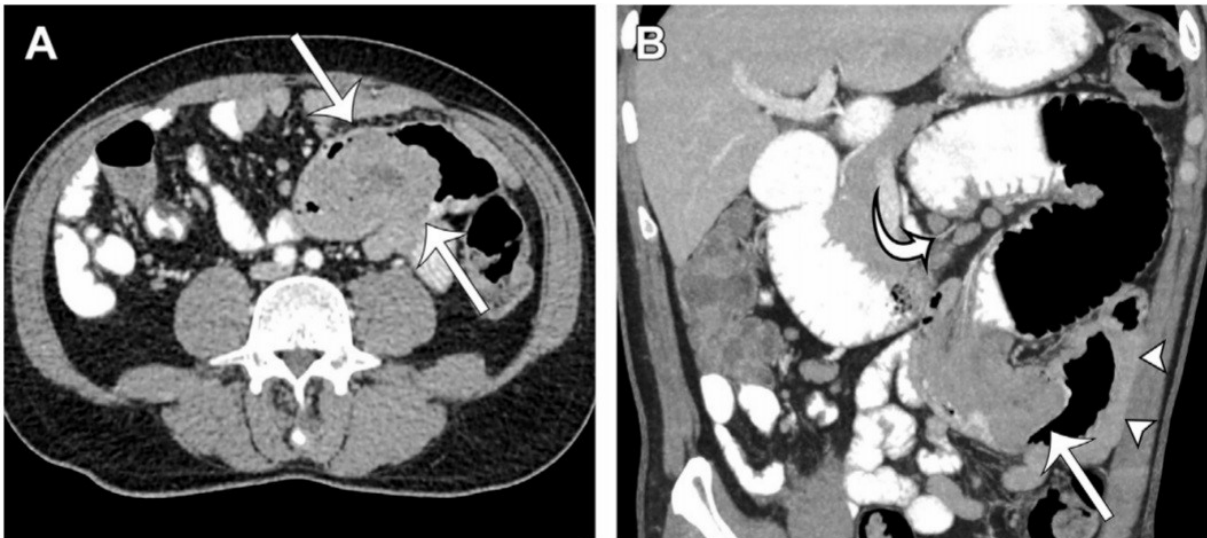
CT, a) aksijalni, b) koronalni presjek, prikazano je obodno zadebljanje crijevne stijenke distalnog ileuma.



Izvor: <http://dx.doi.org/10.1016/j.rcl.2016.03.007>

Slika 6: Folikularni limfom jejunuma

CT, a) aksijalni, b) koronalni presjek, prisutna je polipoidna masa, te mezenterijska limfadenopatija.



Izvor: <http://dx.doi.org/10.1016/j.rcl.2016.03.007>

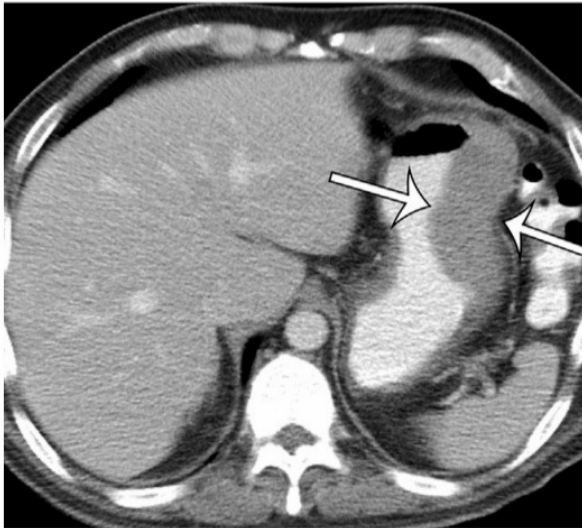
BURKITTTOV LIMFOM

Burkittov limfom je rijedak, vrlo agresivan **B-stanični limfom**, koji se smatra najbrže rastućim od svih malignih tumora, s vremenom udvostručavanja od samo 24 do 48 sati. Najčešći je podtip **ne-Hodgkinovog limfoma** u djece, s najvećom učestalošću u dobi od 11 godina. Obuhvaća do 40% svih dječjih limfoma, a također se često nalazi u **imunokompromitiranih bolesnika**. Burkittov limfom rijetko viđamo u odraslih sa srednjom životnom dobi od 30 godina, predstavljajući samo 1% do 2% svih ne-Hodgkinovih limfoma i 1% do 5% primarnih gastrointestinalnih ne-Hodgkinovih limfoma. Burkittovi limfomi mogu se podijeliti na endemične, sporadične i na one povezane s imunodeficijencijom. **Endemski Burkittov limfom** vrlo je osjetljiv na kemoterapiju, koja se sastoji od kratkotrajnog, visoko intenzivnog tretmana. Stope preživljavanja od 5 godina prelaze 90% u djece s lokaliziranom bolešću. Iako su sporadični i onaj s imunodeficijencijom povezani podtipovi Burkitt limfoma nisu jednako osjetljivi na kemoterapiju kao i endemski tip. Intenzivna kemoterapija je povezana s 50% do 70% ukupne stope preživljavanja u odraslih (2).

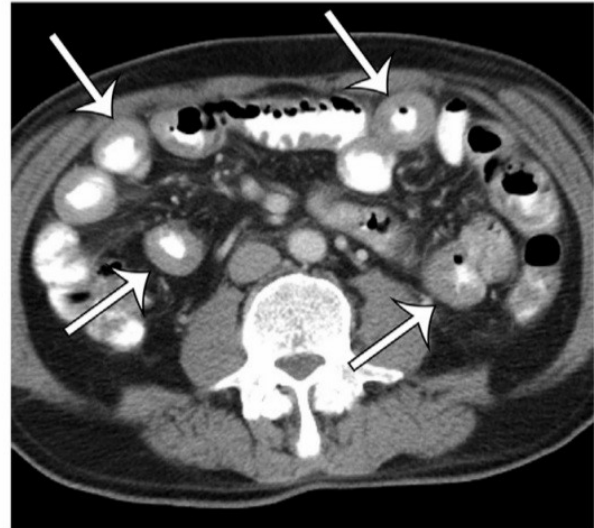
Primarni gastrointestinalni Burkittov limfom najčešće se javlja u terminalnom ileumu ili ileocekalnoj regiji, te rjeđe želucu ili debelom crijevu. **Neendemični Burkittov limfom** najčešće zahvaća crijeva, tipično ileocekalnu regiju. Te agresivne, brzo proliferativne stanice šire crijevne nabore i stijenku, s izrazito zadebljanim *valvulama conniventes* kao karakterističan nalaz na **pregledima barija** i izrazitim zadebljanjem stijenke crijeva na **CT snimkama**. **Difuzna infiltracija stijenke crijeva** je ponekad povezana s aneurizmatском dilatacijom, a zadebljani zidovi mogu poslužiti kao vodeća točka za crijevnu invaginaciju. Tamo je često moguća infiltracija mezenterija i peritoneuma, s difuznom limfadenopatijom i zahvaćanjem peritoneuma. Kada nastaje u želucu ili debelom crijevu, **Burkittov limfom** može uzrokovati submukoznu infiltraciju i zadebljanje crijevne stijenke slično onome kao kod **difuznog velikostaničnog B limfoma**. Kao vrlo agresivni, brzo proliferirajući tumori, Burkittovi limfomi u početku izrazito nakupljaju FDG, ali pokazuju preokret ovog nalaza s uspješnom terapijom, pa su **FDG-PET i PET / CT skeniranje** korisne su slikovne pretrage za početni *staging* i procjenu terapijskog odgovora (2).

Slika 7: Multifokalni Burkittov limfom želuca i tankog crijeva

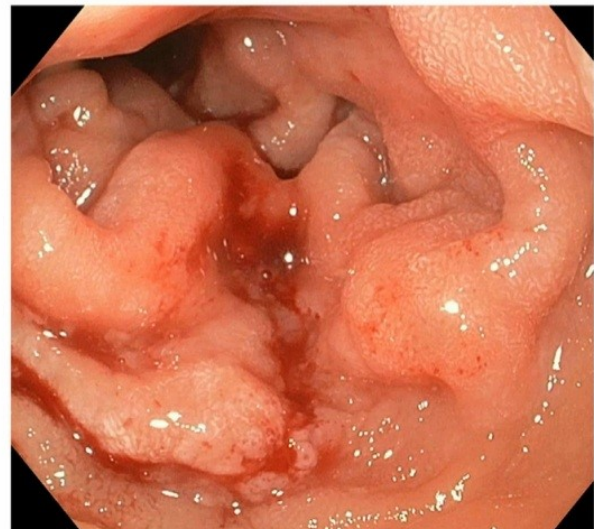
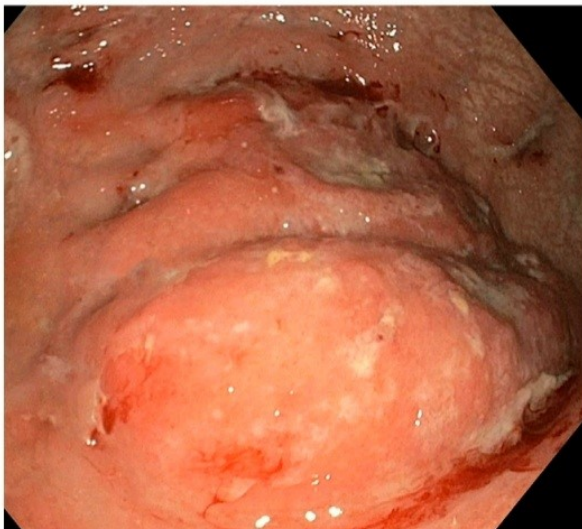
CT, aksijalni presjek kroz gornji i srednji dio probavnog trakta. Prikazano je homogeno zadebljanje stijenke veće krivine želuca i višestruke petlje tankog crijeva. (c, d) Endoskopija gornjeg dijela probavnog trakta, velika nodularna masa koja proizlazi iz veće zakrivljenosti želučanog tijela s područjima ulceracije, d) prikazani su zadebljani nadori u dvanaesniku.



C



D



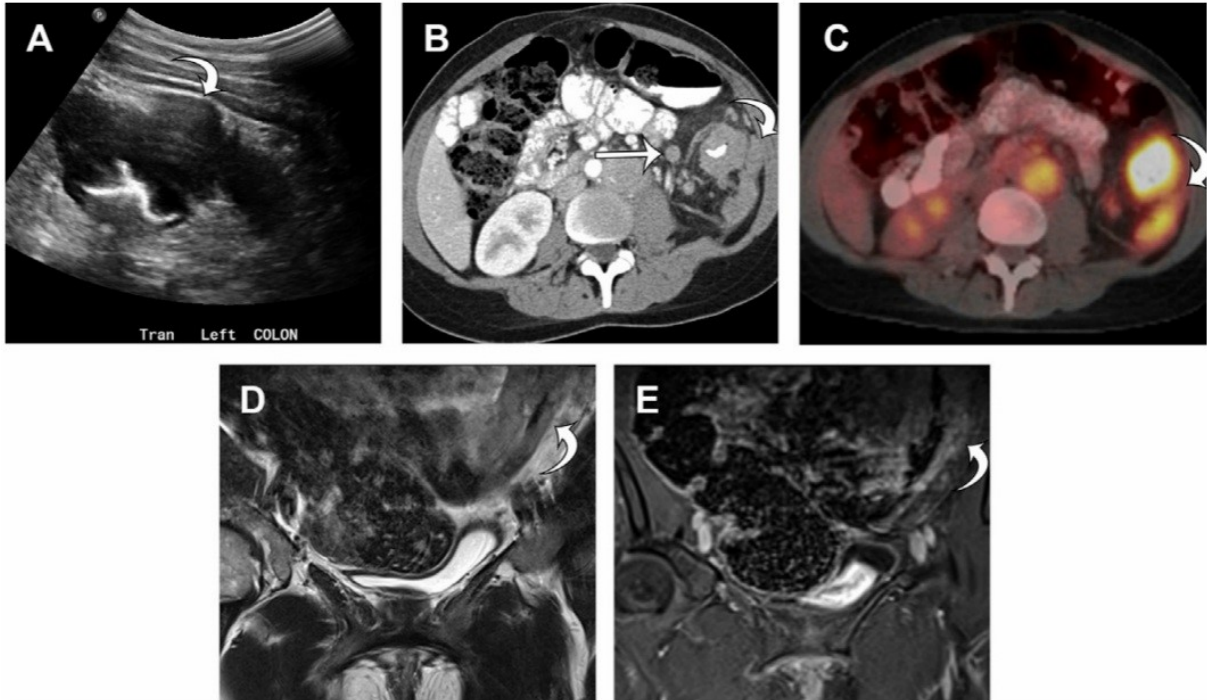
Izvor: <http://dx.doi.org/10.1016/j.rcl.2016.03.007>

HODGKINOV LIMFOM

Primarni gastrointestinalni Hodgkinov limfom pojavljuje se u rijetkim slučajevima. Zahvaćenost gastrointestinalnog trakta češće je sekundarna u odnosu na širenje tumora iz susjednih limfnih čvorova bilo kojeg podtipa Hodgkinovog limfoma, uključujući nodularnu sklerozu, mješovitu celularnost, te limfocitima bogate ili limfocitima osiromašene oblike. Prijavljeni slučajevi primarnog gastrointestinalnog Hodgkinovog limfoma pretežno zahvaćaju želudac, iako je ovaj tumor zabilježen u svim dijelovima gastrointestinalnog trakta. Najčešća pojava u želucu je infiltrirajuća lezija, povremeno povezana s područjima ulceracije. Histološki, binukleirane **Reed-Sternbergove stanice** karakteristične su za ovaj oblik limfoma. Slikovne pretrage mogu prikazati infiltraciju nabora i stijenke crijeva, s ulceracijom koja se najbolje primjećuje na pretragama barijem. Pretrage preslikavanja presjeka (ultrasonografija, CT i MR *imaging*) mogu pokazati obodno crijevno zadebljanje stijenke. Treba napomenuti da su žarišna stenoza i opstrukcija češći kod gastrointestinalnog Hodgkinovog limfoma nego kod gastrointestinalnog ne-Hodgkinovog limfoma zbog dezmoplastične reakcije potaknute ovim tumorima. **FDG-PET** može prikazati povećan unos kod pacijenata s gastrointestinalnim Hodgkinovim limfomom, jer su ovi tumori FDG senzitivni. Potrebno je uraditi imunohistokemijske pretrage za potvrdu dijagnoze (2).

Slika 8: Hodgkinov limfom debelog crijeva

a) poprečni ultrazvuk, b) CT, aksijalni presjek debelog crijeva. Prikazano je homogeno zadebljanje obodne stijenke s peritonealnom nodularnošću i mezenteričnom adenopatijom. c) Aksijalna PET snimka prikazuje raspodjelu FDG u nodularnost debelog crijeva i peritoneuma. (d, e) T2 i T1 snimke zdjelice, post gadolinijev kontrast, prisutno je homogeno hiperdenzno zadebljanje stijenke i blago heterogeno pojačanje.



Izvor: <http://dx.doi.org/10.1016/j.rcl.2016.03.007>

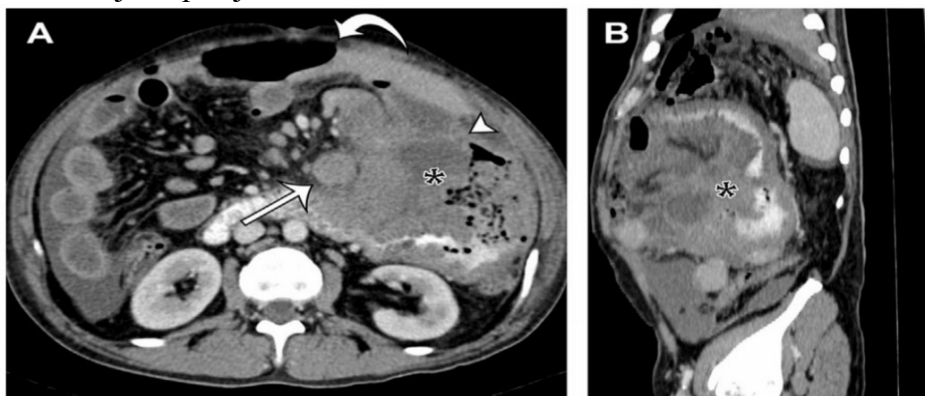
T-STANIČNI LIMFOM

T-stanični limfomi čine samo 3% svih primarnih gastrointestinalnih ne-Hodgkinovih limfoma. Najčešći je **T-stanični limfom povezan s enteropatijom** koja se javlja prvenstveno u srednjoj dobi kod muškaraca i dijelimo ga u 2 različita tipa. T-stanični limfom tipa I obuhvaća 80% do 90% slučajeva, snažno je povezan s **celijakijom**, te se najčešće javlja u jejunumu ili proksimalnom ileumu. T-stanični limfom tipa II, nevezan je za celijakiju. Obje vrste T-staničnih limfoma imaju lošu prognozu. Perforacija crijeva česta je komplikacija, javlja se u do 50% bolesnika. Pacijenti s celijakijom nisu samo u povećanom riziku za razvoj primarnih malignih tumora gastrointestinalnog trakta, nego i ne-Hodgkinovih limfoma, u većini slučajeva to budu **primarni ektranodalni limfomi T-stanica** gastrointestinalnog trakta. Pacijenti s teškom celijakijom ili oni koji su na 12-mjesečnoj prehrani bez glutena imaju najveći rizik od nastanka bolesti (2).

T-stanični limfom je karakteriziran na pregledima barija sa zadebljalim, nodularnim naborima, ulkusima i ostalim strukturama. **CT i MR** slikovne studije najčešće otkrivaju glatka obodna zadebljanja na stijenki zahvaćenog tankog crijeva. Gastrointestinalna perforacija vjerojatnije je da će se pojaviti u bolesnika s bolesti tankog crijeva. Pacijenti s teškom celijakijom često imaju smanjeni broj jejunalnih nabora, dužih segmenata gustog zida tankog crijeva, prolazne invazije, aneurizmatička širenja, infiltraciju mezenterijalne masti, limfadenopatiju i atrofiju slezene. T-stanični limfom može se razlikovati od teške celijakije povećanim unosom **FDG-PET**, koji se događa u 86% do 100% bolesnika (2).

Slika 9: T-stanični limfom jejunuma povezan s enteropatijom, tip 2

CT, aksijalni presjek



Izvor: <http://dx.doi.org/10.1016/j.rcl.2016.03.007>

LIMFOM JEDNJAKA

Primarni ezofagealni limfomi čine manje od 1% svih primarnih limfoma gastrointestinalnog sustava, dok su obično metastaze iz limfnog čvora rezultat limfoma iz cervikalne ili medijastinalne regije. Oba nalaza na studijama barija prikazuju se kao nepravilni nedostaci punjenja, a na CT-u kao zadebljana stijenka jednjaka sa suženim lumenom. Nespecifični su i oponašaju adenokarcinom jednjaka. **CT** može biti koristan za razlikovanje primarnog limfoma jednjaka od zahvaćenog limfnog čvorova u cervikalnom ili medijastinalnom području, u stadijima bolesti i u procjeni odgovora na terapiju (1).

Još uvijek je prva dijagnostička metoda **dijaskopija jednjaka** s dvostrukim barijevim kontrastom, dok je najosjetljivija i visoko specifična **ezofagoskopija** u kombinaciji s nalazom citološkog brisa mukoze i PHD analizom. **CT i endoskopski ultrazvuk** imaju veliku ulogu u određivanju stadija bolesti s obzirom na proširenost u okolna tkiva i limfne čvorove. Dijagnoza se temelji na endoskopskoj biopsiji s histološkom analizom, koja se klasificira sukladno kriterijima Svjetske Zdravstvene Organizacije. Karcinomi malih stanica, koji su vrlo rijetki, moraju se identificirati i razlikovati od karcinoma pločastih stanica i adenokarcinoma zbog specifičnog liječenja. Budući da se odluka o terapiji zasniva na procjeni kliničkog stadija bolesti potrebno je vrlo precizno odrediti stadij u kojem se bolest nalazi. Za utvrđivanje stadija bolesti koriste se rutinski laboratorijski testovi, određivanje jetrene, plućne i bubrežne funkcije, **endoskopija** kao i **CT toraksa i abdomena** (4).

U bolesnika kod kojih se razmatra kirurška resekcija, potrebno je napraviti **endoskopski ultrazvuk i PET-CT**, kako bi se odredila T- i N- kategorija tumora. Ipak, točnost procjene zahvaćenosti limfnih čvorova (N) rijetko prelazi 80 %. **PET ili PET-CT** mogu znatno pomoći u identificiranju udaljenih metastaza. Kod adenokarcinoma smještenih na gastroezofagealnom prijelazu od velike pomoći je **eksploracijska laparoskopija** kojom se mogu isključiti peritonealne metastaze u čak 70 % oboljelih dok se ultrazvukom i CT-om nađu u samo 15 % slučajeva (4).

LIMFOM ŽELUCA

Najčešća hipoteza vezana za **limfom želuca** glasi; Je li kronična infekcija želuca *Helicobacter pylori* uzrokuje limfnu proliferaciju u želučanoj sluznici, s naknadnim razvojem želučanog **MALT limfoma**. **Endoskopski ultrazvuk**, (endoskopska ultrasonografija) zorno prikazuje sve dijelove želučanog zida, zadebljanje srednjih anatomskih slojeva; *submucosa*, *muscularis propria*, ekstraluminalnu infiltraciju i zahvaćenost limfnih čvorova. U želucu možemo otkriti tri različita uzorka limfoma: goleme krute želučane nabore koji su ponekad određeni polipoidnim izgledom, lokaliziranu ili proširenu hipoehogenu infiltraciju, zadebljanje sa površinskim ulceracijama zvjezdastih oblika. **Endoskopskim ultrazvukom**, (EUS) lako možemo prepoznati razliku između limfoma i karcinoma želuca. Ehogeniji i različit tip uzorka može se uočiti kod bolesnika s karcinomom želuca. Uzorak rasta može biti polipoidni, gljivasti, ulcerirajući i infiltrirajući. Endoskopskim ultrazvukom, također možemo predvidjeti remisiju MALT limfoma nakon jednostavne terapije iskorjenjivanja *Helicobacter pylori*. EUS u usporedbi sa CT-om ne može dokazati istinit ekstraluminalni opseg bolesti ili zahvaćenost udaljenih limfnih čvorova (1).

Što se tiče **konvencionalnih rendgenskih zraka**, uloga studije barija je ograničena na otkrivanje lezije, te na prikaz lokalizacije i opsega lezije. Najčešći radiološki znakovi na barijevoj kaši variraju od normalnog do uzorka bikovog oka, čiji uzroci mogu biti središnje ulceracije, defekt punjenja, te zadebljani nabori želučane sluznice. Štoviše, moguće je razlikovati prevladavajuće znakove ranih i uznapredovalih želučanih limfoma. Prvi znaci obično su prisutni u obliku plitkih ulceracija ili neravne sluznice s povećanjem nabora. Drugi se znakovi obično otkrivaju poput višestrukih masa ili ulceracija, difuzno zadebljani nabori, opsežna submukozna infiltracija, proširenje preko *pylorusa*, tj. *ezofagogastričnog* spoja, veliki tumori promjera preko 10 cm i očuvanje podatnosti želučane stijenke zbog nedostatka dezmozoplastične reakcije. Iako pregled barijem može prikazati suptilne lezije koje se ne vide na CT-u, one ne prikazuju istinski ekstraluminalni opseg bolesti, te imaju malu vrijednost u *stagingu* (1).

Najčešći **CT uzorci** želučanog limfoma su prisutnost difuznog ili segmentnog zadebljanja stijenke od 2–5 cm s pojačanim niskim kontrastom i opsežno bočno produljenje tumora uslijed širenja submukoze (1).

Štoviše, CT može procijeniti prisustvo **limfadenopatije**. Rjeđe, želučani limfom može biti prisutan na CT-u kao polipoidna masa, ulcerativna lezija ili nodularna sluznica (1).

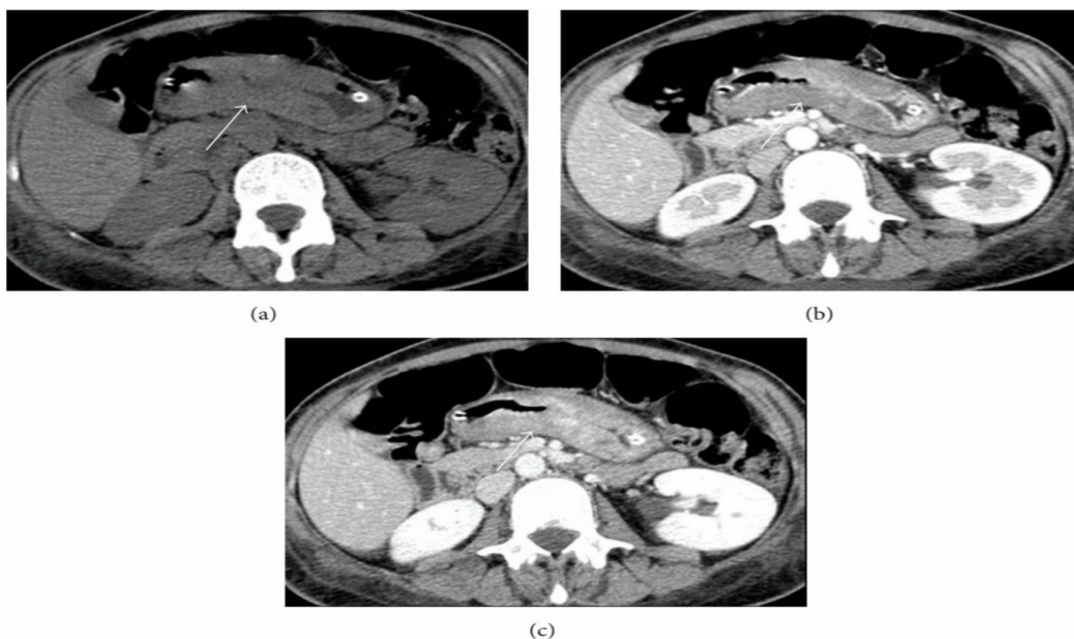
Uzevši u obzir **CT značajke limfoma**, kod nižeg stupnja postoji manje ozbiljno zadebljanje želučanog zida nego kod limfoma visokog stupnja, a trbušna limfadenopatija je manja od uobičajene. Odsustvo abnormalnosti ili prisustvo samo minimalnog zadebljanja želučane stijenke ili plitke lezije na CT-u sugerira na **MALT limfom** niskog stupnja razvoja. Ipak, CT ima ograničenu dijagnostičku vrijednost. Veće zadebljanje želučane stijenke može ukazivati na transformaciju u limfom višeg stupnja (1).

Uspoređujući **EUS** i **CT**, **EUS** je bolji u evaluaciji parijetalne ekstenzije tumora, dok **CT** bolje procjenjuje izvanparijetalnu uključenost. Štoviše, kao što je prethodno rečeno, **CT** ima nekoliko ograničenja u otkrivanju limfoma slabijeg stupnja i **MALT limfoma**. Za postavljanje njihove dijagnoze **EUS** je najbolja slikovna tehnika budući da može točno procijeniti intramuralnu infiltraciju, zahvaćenost lokalnog čvora, te odgovor na terapiju (1).

Uspoređujući **MR** i **CT**, oni prikazuju sličnu dijagnostičku vrijednost i slične radiološke značajke. Međutim zbog visokih troškova, dugog vremena potrebnog za svaki pregled, te mogućih artefakata, **MR** se koristi isključivo onda kad pacijent ne može napraviti **CT** pretragu (1).

Slika 10: CT abdomena, želučani limfom

a) aksijalni presjek, postkontrastno, b) arterijska, c) portovenska faza.



LIMFOM TANKOG CRIJEVA

Što se tiče limfoma tankog crijeva, tanko crijevo obično proučavamo pomoću **endoskopskih pretraga** ili **radioloških tehnika snimanja**. **Endoskopska video kapsula** poželjna je slikovna tehnika za vizualizaciju abnormalnosti sluznice u bolesnika s nejasnim krvarenjem. Međutim, ova metoda nije uvijek sposobna prepoznati izvor krvarenja i kontraindicirana je kod sumnje na stenozu ili opstrukciju crijeva zbog rizika od zadržavanja video kapsule (1).

Enteroskopija s jednim ili dvostrukim balonom djelomično prikazuje crijeva i omogućuje primjenu **biopsije**. Međutim, ograničena je svojom invazivnošću, dugim trajanjem pregleda i tehničkim poteškoćama. Uobičajena radiološka slikovna tehnika, kao što je proučavanje tankog crijeva kroz **enterografiju** ili **enterokliznu**, omogućuju dijagnosticiranje bilo kakve abnormalnosti sluznice, crijevne mase ili invaginacije crijeva, ali pružaju samo neizravne informacije o crijevnoj stijenci i okolnim strukturama. Ipak one se zapravo smatraju zastarjelim tehnikama. U novije vrijeme takve slikovne tehnike se najčešće kombiniraju s magnetskom rezonancijom i kompjuterskom tomografijom (1).

CT i MR enterokliza i enterografija imaju sve važniju ulogu u proučavanju tumora tankog crijeva. Zahvaljujući visokoj prostornoj rezoluciji, dopuštaju izravnu vizualizaciju obje crijevne stijenke, procjenjujući bilo koju luminalnu anomaliju i okolne strukture, tj mezenterij, susjedno masno tkivo, limfne čvorove i peritonealne prostore (1).

MR, zahvaljujući svojoj multiplanarnosti ima izvrstan kontrast rezolucija, ne koristi ionizirajuće zračenje, te pruža anatomske i funkcionalne informacije o crijevnom tkivu, omogućujući razlikovanje organske stenozе crijeva od fizioloških peristaltičkih valova (1).

CT je osobito koristan kako za *staging* tako i za postoperativno praćenje ili nakon primjene kemoradioterapije. Danas CT omogućuje procjenu debljine crijevne stijenke, mezenterijske vaskularizacije i svih pridruženih izvanrednih nalaza. **CT tankog crijeva ili entero-CT**, izveden kroz multislice CT skener doveo je do znatnog napretka u otkrivanju i *stagingu* crijevnih bolesti. Prednost ove tehnike leži u njegovom panoramskom pregledu, koji omogućuje ocjenu debljine crijevne stijenke, stupanj rastezanja crijeva i kružne nabore. Ova nam tehnika omogućuje proučavanje ilealne petlje, a također i petlje duboke zdjelice, mezenterija, okolnog masnog tkiva, također se proučavaju i drugi trbušni organi (1).

CT-enterografija sve se više koristi umjesto konvencionalne dvostruke kontrastne enteroklize. Izvodi se s pacijentom u ležećem položaju i s kranio kaudalnim snimcima, nakon oralne primjene izotonične otopine, kako bi se postiglo odgovarajuće rastezanje stijenke tankog crijeva (1).

Rjeđe se izvodi **CT enterokliza**, nakon nazalno-jejunalne intubacije i naknadnog uvođenja razrijeđene otopine barija. Neutralna kontrastna sredstva općenito su poželjna za procjenu stijenke crijeva, posebno nakon intravenozne primjene kontrastnog sredstva budući da je gustoća vodene otopine suprotna gustoći crijevne stijenke koja je ojačana u vaskularnoj fazi, uglavnom kod upalne bolesti crijeva (1).

MR je u usporedbi s CT-om godinama imao sporednu ulogu u dijagnostici. Posebno zbog produljenog vremena snimanja, te zbog artefakata uzrokovanih pomicanjem pacijenta. Međutim brzi razvoj tehničkih inovacija, uvođenje nove opreme i viši magnetski gradijenti polja omogućili su razvoj brzih T1 i T2 sekvenci, brzi spin-echo jednog snimka ili gradijentni eho, stečeni tijekom jedne apneje. Sve je to omogućilo razvoj MR protokola za proučavanje tankog crijeva pomoću intraluminalnog kontrastnog sredstva, tj. **MR enterografija**. Odsustvo ionizirajućeg zračenja čini ovu metodu posebno prikladnu u praćenju. Kod MR-a na dijagnozu limfoma tankog crijeva ukazuje prisutnost infiltrativne lezije s prohodnošću lumena crijeva ili nestenotična crijevna masa, mezenterično zahvaćanje s povećanim limfnim čvorovima, te splenomegalija, mezenterična i retroperitonealna limfadenopatija. Međutim, slikovna dijagnoza limfoma crijeva još uvijek se temelji na korištenju **CT enterografije** (1).

Najčešćih pet **CT / MR uzoraka limfoma** tankog crijeva su:

1. Polipoidni / nodularni uzorak.
2. Infiltrativni uzorak.
3. Aneurizmatski uzorak.
4. Stenozirajuća masa (rijetko).
5. Mezenterični uzorak-egzofitna masa.

Polipoidni uzorak karakterizira prisutnost solidnog čvora homogene gustoće tj. homogenog intenziteta signala, koji se razvija u submukozi i strši u lumen pojavljujući se kao polipoidna masa. Zadebljanja stijenke nema kao ni limfadenopatije, te je sluznica netaknuta (1).

Infiltrativni oblik karakteriziraju segmentne simetrične ili blago asimetrične infiltrirajuće lezije srednjeg promjera od 1,5 cm i 2 cm, povezane sa blagim obodnim zadebljanjem stjenke tankog crijeva. Obično infiltrativne lezije pokazuju loše definirane rubove i homogeno poboljšanje kontrasta; ovi drugi rijetko mogu biti nehomogeni zbog prisutnosti hipodenznih područja zbog razvoja nekroze ili ishemije u području lezije. Ove lezije mogu se proširiti na cijelu debljinu crijeva, od endoluminalne sluznice do tunike seroze. Duljina zadebljanja tankog crijeva je promjenjiva (1).

Aneurizmatički uzorak (promjer dilatacije je lumen preko 4 cm); predstavlja 31% svih limfoma tankog crijeva. Obično koegzistira s infiltrativnim oblikom, jer može predstavljati njegovu prirodnu evoluciju. Nekoliko je čimbenika odgovorno za aneurizmatičko širenje sekundarnog infiltracijskog rasta neoplastične lezije. Ti čimbenici su: progresivno uništavanje živčanog dijela probavnog sustava kao što je *myenteric plexus*, uništavanje mišićnih slojeva s istezanjem mišićnih vlakana i gubitak kontraktilnih stanica. S druge strane, infiltraciju arterijskih i limfnih žila određuju anoksija i nekroza unutar lezije. Ova nekroza tumora mogla bi dovesti do kavitacije i biti također odgovorna za aneurizmatičku dilataciju (1).

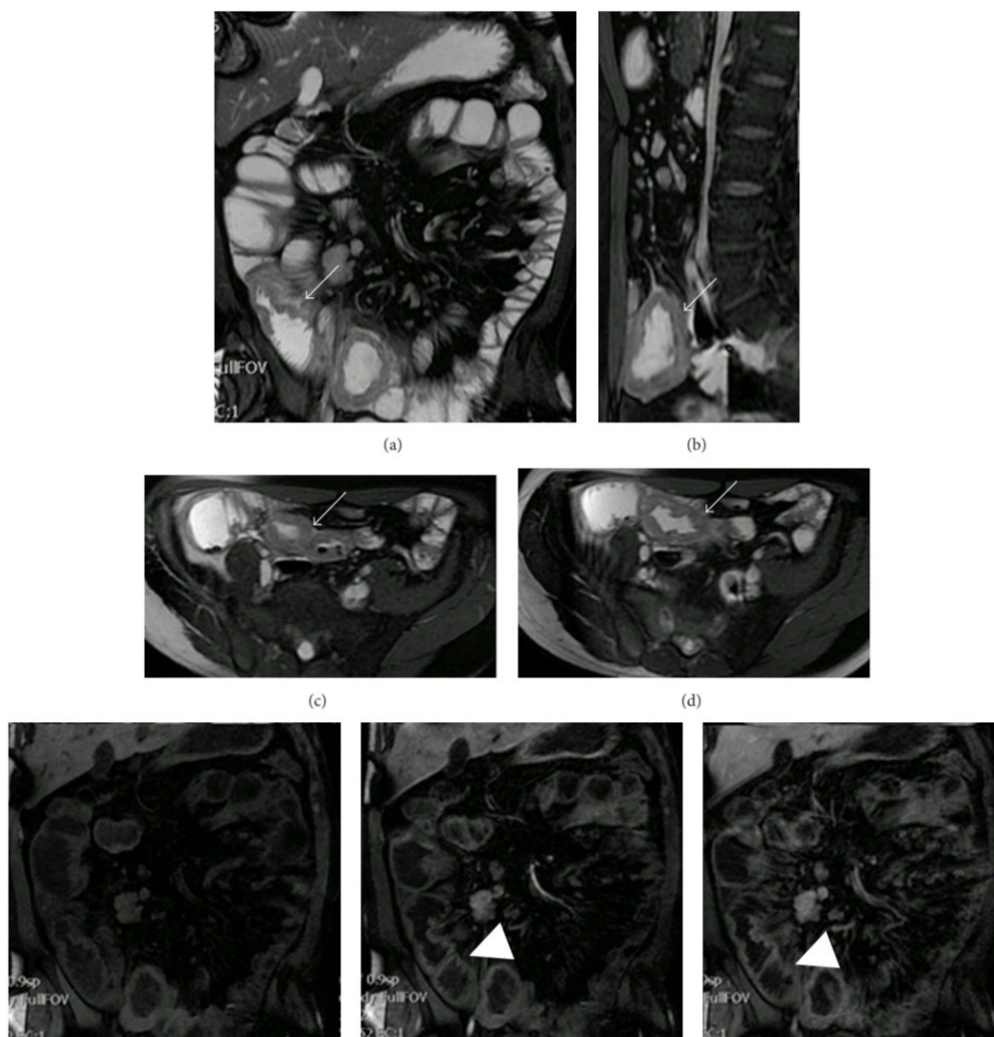
Stenozirajuća masa rijedak je oblik limfoma tankog crijeva. Ovaj oblik obično nastaje kod Hodgkinovog limfoma. Rast tumora određuju koncentrično fibrotične stenozom zahvaćene petlje, što rezultira dislokacijom susjednih petlji. Smatra se da je ovaj oblik limfoma povezan s većom fibrotičnom komponentom. U usporedbi sa stenozom koja se javlja kod drugih zloćudnih bolesti, ona primijećena kod stenoziranja limfoma minimalno određuje širenje gornjih dijelova crijeva i to je zbog odsutnosti dezoplastične reakcije (1).

Mezenterični uzorak karakterizira razvoj limfoidnog tkiva izvan crijevnih stijenki do tunike adventicije, koje se protežu sve do obližnjih struktura, posebno u mezenteriju. Kod ovog oblika, limfomi su prisutni kao velike **egzofitne mase** glomaznog izgleda sa sekundarnim zahvaćanjem okolnih tkiva. Do 70% ovih tumora ima dijagnostičan promjer veći od 5 cm. Kod većih tumorskih masa uobičajene su veće ulcerozne komplikacije, kao što su nekroza tkiva, perforacija crijeva i formiranje enteroenteralne fistule (1).

Diferencijalna dijagnoza uključuje sve upalne, neoplastične i metastatske lezije koje zahvaćaju tanko crijevo. Primarni karcinom, metastaze (posebno one iz melanoma i karcinoma bubrega), crijevni lejomiosarkom su oni koje karakteriziraju velike nekrotične kavitacije. U rijetkim slučajevima, kod upalnih stanja, poput Crohnove bolesti i crijevne tuberkuloze, treba razlikovati: značajno zadebljanje stijenke crijeva (veće od 2 cm), prisutnost limfomatoznih čvorova i prisustvo perivisceralnih višestrukih limfnih čvorova. To su CT značajke koje upućuju na **limfoproliferativni proces**. S druge strane, diskontinuirano, segmentno obodno zadebljanje (debljine približno 0,5–2 cm), sa simetričnim i poboljšanim obodnim kontrastom, karakterizirano s izmjenjenom hiperdenznom sluznicom, te hipodenznom submukozom, sugerira na znak halo i hiperdenzni vanjski sloj upućuje na upalne bolesti (1).

Slika 11: MR enterografija abdomena

Prisutno je obodno zadebljanje ilealne petlje.



<http://dx.doi.org/10.1155/2016/2498143>

LIMFOM DEBELOG CRIJEVA

Primarni limfom debelog crijeva čini 0,4% svih tumora debelog crijeva, a kolorektalni limfomi čine 6% –12% gastrointestinalnih limfoma. Cekum i rektum su najčešće zahvaćeni dijelovi u usporedbi s drugim dijelovima debelog crijeva (1).

Primarni limfom debelog crijeva može se pojaviti kao lokalizirana, velika, ekstraluminalna masa ili stezajući karcinom prstenastog tipa. Mogu se javiti različiti radiološki uzorci koji su često prilično slični ostalim velikim tumorima crijeva ili upalnim bolestima, što dovodi do teških diferencijalnih dijagnoza. Ti uzorci uključuju glomaznu polipoidnu masu, žarišni infiltrativni tumor i aneurizmatSKU dilataciju (1).

Na barijevim pretragama i na CT-u najčešći uzorak je onaj **polipoidni**. Polipi mogu varirati od nekoliko milimetara do 20 centimetara i uglavnom se nalaze u ileocekalnom ušću. Obično su glomazne limfomatoidne polipoidne mase veće od onih koje se mogu susresti kod kolorektalnih adenokarcinoma i mogu se proširiti izvan crijevne stijenke, predstavljajući se tako kao ogromne peritonealne mase koje također mogu biti kavitirane (1).

Kolorektalni limfomi mogu se također pojaviti kao koncentrično zadebljanje crijevne sluznice, sa ili bez ulceracija ili kao egzofitični tumori, nodularnost sluznice i zadebljanje nabora. Nadalje, mogu se susresti aneurizmatSKU dilatacija ili ulcerozni oblici s fistulom. Međutim, neke dobro definirane značajke sa očuvanim ravninama masnog tkiva, odsutnost zahvaćenosti susjednih struktura i perforacija bez bilo kakvog desmoplastičnog odgovora mogu pomoći u diferencijalnoj dijagnozi limfoma od adenokarcinoma. Ova posljednja značajka je odgovorna za činjenicu da je opstrukcija manje česta kod limfoma u usporedbi s adenokarcinomom (1).

Limfom debelog crijeva obično se javlja s većim lezijama i uključuje dulji segment u usporedbi s adenokarcinomom; štoviše, limfom debelog crijeva obično se nalazi u blizini ileocekalnog ušća i raste u terminalnom ileumu, ne napadajući ili ometajući obližnje strukture (1).

RADIOLOŠKE KARAKTERISTIKE GASTROINTESTINALNIH LIMFOMA

Gastrointestinalni limfom ima širok spektar morfoloških značajki snimanja kod konvencionalnih i presječnih slika. Cilj radiologa kada postoji klinička sumnja na gastrointestinalni limfom je da treba osigurati dijagnozu prema klasifikaciji Svjetske zdravstvene organizacije kako bi se osigurao optimalan tretman pacijentima (1).

Fiberoptička endoskopija gastrointestinalnog trakta još uvijek ima presudnu ulogu u procjeni limfoma koji se javlja u jednjaku ili u želucu; međutim ne dopušta nam procjenu istodobne lokalizacije limfoma u gastrointestinalnom traktu, kao što to čini CT (1).

U bolesnika s nejasnim krvarenjem kod gastroskopije i kolonoskopije obično se radi endoskopija s video kapsulom, koja je preferirana tehnika snimanja za otkrivanje abnormalnosti sluznice. Međutim, kontraindicirano je koristiti video kapsulu kod sumnje na stenozu ili opstrukciju zbog rizika od njezinog zadržavanja, dok se CT može izvesti kod tih pacijenata. Štoviše, dok konvencionalno slikanje daje presudne nalaze o prisutnosti bolesti, presječno slikanje igra važnu ulogu u postavljanju dijagnoze i *stagingu* gastrointestinalnih limfoma (1).

Glavni **slikovni uzorci gastrointestinalnih limfoma** mogu biti:

1. Difuzni infiltrativni oblik, koji je karakteriziran obodnim zadebljanjem stijenke zahvaćenog crijeva, što dovodi do uništavanja *muscularis propriae* i autonomnog plexusa, te naknadnog širenja uključenog segmenta.
2. Fokalno gastrointestinalno uključanje, koje se može činiti osamljeno ili kao višestruka nodularna zahvaćenost.
3. Ulcerozni oblik.

Zahvaljujući **CT-u**, tehnikom **enterografije** moguće je proučavati ne samo gastrointestinalni trakt, nego lokalne i udaljene limfne čvorove, te druge torakalne i trbušne organe koji mogu biti zahvaćeni bolešću. Uloga CT-a također se smatra presudnom u procjeni komplikacija bolesti, kao što su perforacija, fistulizacija, i opstrukcija, a u diferencijalnoj dijagnozi u drugim neoplastičnim ili upalnim stanjima, koja također mogu koegzistirati s limfomom. CT se zapravo mora smatrati i preferiranim tehnikom za procjenu odgovora na terapiju kada se

koristi medicinska terapija sa ciljanom terapijom; ovisno o korištenom lijeku, izgled slike može biti bitno drugačiji (1).

Međutim, **CT** još uvijek ima mnogo ograničenja za *staging*, *restaging* i odgovor na terapijsku procjenu limfoma. Do danas, fluoro-2-deoksi-glukoza (**FDG**) **pozitronska emisijska tomografija (PET)**, smatra se kao odabrani način snimanja za *staging* i praćenje kod Hodgkinove bolesti i većine ne-Hodgkinovih limfoma. Konkretno, s obzirom na gastrointestinalni limfom, nakupljanje FDG razlikuje se prema mjestu nakupljanja. **Limfom jednjaka** se očituje kao obodno zadebljanje stijenke jednjaka s povećanim unosom FDG (1).

Želučani limfom javlja se s varijabilnim, obično difuznim unosom FDG koji može obuhvatiti sve dijelove želuca i koji je obično veći od jetrenog. Prisutnost **limfoma u tankom crijevu** na **FDG PET / CT-u** vidimo više žarišta intenzivne aktivnosti radionuklida raspoređenog u krivolinijski uzorak. Na samom kraju prikazuje se **limfom debelog crijeva** s karakterističnim uzorkom nakupljanja koji se sastoji od žarišne, nodularne ili difuzne hipermetaboličke aktivnosti. Međutim, normalna peristaltička aktivnost, normalno gastrointestinalno limfoidno i granulomatozno tkivo ili upalna stanja predstavljaju granicu PET / CT-a za procjenu moguće zahvaćenosti limfoma u tankom i debelom crijevu (1).

S druge strane, **MR** pruža bolji uvid u crijevnu stijenku i lokalne infiltracije bolesti. Pokazalo se da je MR cijelog tijela s difuznim slikanjem koristan u prikazu stadija limfoma nodalne i koštane srži. U vezi s gastrointestinalnim limfomom, difuzijski opterećeno slikanje pokazao se korisnim u otkrivanju želučanog limfoma. Budući da kasnije pokazuje povećani signal na difuzijskom slikovnom slijedu i u razlikovanju od adenokarcinoma sa znatno nižom prividnom difuzijskom vrijednosti koeficijenta adenokarcinoma u usporedbi s limfomom. Između ostalog, MR pregled uglavnom je usmjeren na procjenu gastrointestinalnog trakta, ne dopuštajući točnu procjenu torakalnih i drugih trbušnih organa. Međutim, iako nalazi različitih slikovnih tehnika mogu ukazivati na limfom, **biopsija tkiva** je uvijek neophodna za postavljanje točne dijagnoze (1).

ZAKLJUČAK

Gastrointestinalni limfomi su heterogena skupina neoplazmi koje se razlikuju po staničnoj lozi i biološkim svojstvima ponašanja. Histološki, imunohistokemijski i genetski nalazi presudni su za pravilnu dijagnozu i klasifikaciju gastrointestinalnih limfoma zbog njihovih preklapajućih patoloških značajki. Identifikacija limfoma je ključna značajka, uključujući mjesto uključenosti gastrointestinalnog trakta, slikovne nalaze i povezane komplikacije, u kombinaciji s kliničkom poviješću pacijenta i prezentacijom. Ti čimbenici mogu olakšati dijagnozu različitih oblika gastrointestinalnih limfoma i sugerirati na histološki podtip limfoma u pojedinim bolesnika. Međutim, iako nalazima različitih slikovnih tehnika možemo sumnjati na limfom, biopsija tkiva je uvijek neophodna za određivanje dijagnoze. Najviše treba naglasiti prevenciju bolesti, te provedbu zdravog načina života. Potrebno je uraditi skrining test kod sumnje na limfom debelog crijeva, te test na *Helicobacter Pylori* kod sumnje na limfom želuca kako bi se bolest otkrila na vrijeme, te tako provela uspješna terapija i produžio životni vijek pacijenta.

LITERATURA

1. Giuseppe Lo Re, Vernuccio Federica, Federico Midiri, Dario Picone, Giuseppe La Tona, Massimo Galia, Antonio Lo Casto, Roberto Lagalla, and Massimo Midiri. Radiological Features of Gastrointestinal Lymphoma [Internet]. 2015. Dostupno na: <http://dx.doi.org/10.1155/2016/2498143>
2. Maria A. Manning, Alexander S. Somwaru, Anupamjit K. Mehrotra, Marc S. Levine. Gastrointestinal Lymphoma Radiologic–Pathologic Correlation [Internet]. 2016. Dostupno na: <http://dx.doi.org/10.1016/j.rcl.2016.03.007>
3. Ika Kardum-Skelin, Ana Planinc-Peraica, Slobodanka Ostojić Kolonić, Delfa Radč-Krišto, Marina Milas, Radovan Vrhovac, Dunja Šušterčić, Hrvoje Minigo i Branimir Jakšić. Klinički i Laboratorijski Prognostički Pokazatelji Kroničnih Leukemijskih Limfoproliferativnih Bolesti [Internet]. *Acta Med Croatica*, 62 (2008.) 351-364 Dostupno na: <https://www.researchgate.net/publication/23996115>
4. Vjekoslava Amerl Šakić i Ines Balint. Tumori Jednjaka U Praksi Liječnika Obiteljske Medicine [Internet]. *Acta Med Croatica*, 69 (2015) 401-404 Dostupno na: <https://hrcak.srce.hr/file/227205>

PRILOZI

Prilog A: Popis ilustracija

Slike:

Slika 1: Ekstranodalni limfom marginalne zone ileuma	8
Slika 2: Ekstranodalni limfom marginalne zone želuca	8
Slika 3: CT, difuzni velikostanični B limfom ileuma	10
Slika 4: Limfom plaštenih stanica tankog i debelog crijeva	12
Slika 5: Folikularni limfom na ileumu	14
Slika 6: Folikularni limfom jejunuma	14
Slika 7: Multifokalni Burkittov limfom želuca i tankog crijeva	16
Slika 8: Hodgkinov limfom debelog crijeva	18
Slika 9: T-stanični limfom jejunuma povezan s enteropatijom, tip 2	19
Slika 10: CT abdomena, želučani limfom	22
Slika 11: MR enterografija abdomena	26

Tablice:

Tabela 1: Klasifikacija tumora probavnog sustava	5
Tabela 2: Gastrointestinalni ekstranodalni limfomi prema vrsti, učestalosti i kliničkom ponašanju	6

ŽIVOTOPIS

Moje ime je Ante Marasović. Rođen sam u Rijeci 29. Lipnja 1997. godine. Osnovnoškolsko obrazovanje stekao sam u Osnovnoj školi Bartula Kašića u Zadru. Pri odabiru srednje škole najviše su me zanimali medicina i zdravstvo. Pohađao sam srednju Medicinsku školu Ante Kuzmanića također u Zadru, smjer medicinski tehničar opće njege. Odlučio sam se nastaviti educirati u zdravstvu na Fakultetu zdravstvenih studija u Rijeci, smjer radiološka tehnologija koja je bila moj prvi izbor pri odabiru fakulteta. U slobodno vrijeme bavim se servisom bicikala, te sam otvorio vlastiti servis za bicikle. Volim učiti nove stvari, te nadopunjavati stečeno znanje.

Izvešće o provedenoj provjeri izvornosti studentskog rada

Opći podatci o studentu:

Sastavnica	FAKULTET ZDRAVSTVENIH STUDIJA
Studij	PREDDIPLOMSKI STRUČNI STUDIJ RADIOLOŠKA TEHNOLOGIJA
Vrsta studentskog rada	Završni rad
Ime i prezime studenta	Ante Marasović
JMBAG	0351005875

Podatci o radu studenta:

Naslov rada	DIJAGNOSTIKA LIMFOPROLIFERATIVNIH BOLESTI PROBAVNOG SUSTAVA
Ime i prezime mentora	Koviljka Matušan Ilijaš
Datum predaje rada	7. srpnja, 2021.g.
Identifikacijski br. podneska	1617320214
Datum provjere rada	9. srpnja, 2021.g.
Ime datoteke	DIJAGNOSTIKA LIMFOPROLIFERATIVNIH BOLESTI PROBAVNOG SUSTAVA.pdf
Veličina datoteke	1.89M
Broj znakova	49256
Broj riječi	7478
Broj stranica	33

Podudarnost studentskog rada:

Podudarnost (%)	8%
-----------------	----

Izjava mentora o izvornosti studentskog rada

Mišljenje mentora	
Datum izdavanja mišljenja	8. srpnja, 2021.g.
Rad zadovoljava uvjete izvornosti	<input checked="" type="checkbox"/>
Rad ne zadovoljava uvjete izvornosti	<input type="checkbox"/>
Obrazloženje mentora (po potrebi dodati zasebno)	Podudarnost rada je prisutna pri nazivlju Fakulteta, Studija, Zavoda, titula, kratica, standardnih formulacija te literaturi što je u skladu sa smjernicama pisanja originalnih diplomskih radova.

Datum

9. srpnja, 2021.g.

Potpis mentora

