

# NESTANDARDNE MAMOGRAFSKE PROJEKCIJE I NJIHOVA VAŽNOST U OBRADI SUSPEKTNIH LEZIJA U DOJCI

---

Fugošić, Lorena

Undergraduate thesis / Završni rad

2021

Degree Grantor / Ustanova koja je dodijelila akademski / stručni stupanj: **University of Rijeka, Faculty of Health Studies / Sveučilište u Rijeci, Fakultet zdravstvenih studija u Rijeci**

Permanent link / Trajna poveznica: <https://um.nsk.hr/um:nbn:hr:184:414263>

Rights / Prava: [In copyright](#)/[Zaštićeno autorskim pravom.](#)

Download date / Datum preuzimanja: **2024-07-18**

Repository / Repozitorij:

[Repository of the University of Rijeka, Faculty of Health Studies - FHSRI Repository](#)



SVEUČILIŠTE U RIJECI  
FAKULTET ZDRAVSTVENIH STUDIJA  
PREDDIPLOMSKI STRUČNI STUDIJ  
RADIOLOŠKA TEHNOLOGIJA

Lorena Fugošić

NESTANDARDNE MAMOGRAFSKE PROJEKCIJE I NJIHOVA VAŽNOST U OBRADI  
SUSPEKTNIH LEZIJA U DOJCI

Završni rad

Rijeka, 2021.

UNIVERSITY OF RIJEKA  
FACULTY OF HEALTH STUDIES  
UNDERGRADUATE STUDY OF  
RADIOLOGIC TECHNOLOGY

Lorena Fugošić

SUPPLEMENTARY MAMMOGRAPHIC VIEWS AND THEIR IMPORTANCE IN THE  
TREATMENT OF SUSPECT LESIONS IN THE BREAST

Undergraduate thesis

Rijeka, 2021.

Mentor rada Doc. dr. sc. Petra Valković Zujic, dr. med.

Završni rad obranjen je dana \_\_\_\_\_ na Fakultetu zdravstvenih studija u Rijeci pred  
povjerenstvom u sastavu:

1. \_\_\_\_\_

2. \_\_\_\_\_

3. \_\_\_\_\_

## Izvešće o provedenoj provjeri izvornosti studentskog rada

Opći podatci o studentu:

Sastavnica	FAKULTET ZDRAVSTVENIH STUDIJA U RIJECI
Studij	PREDDIPLOMSKI STRUČNI STUDIJ RADIOLOŠKA TEHNOLOGIJA
Vrsta studentskog rada	Pregledni rad
Ime i prezime studenta	Lorena Fugošić
JMBAG	0351007731

Podatci o radu studenta:

Naslov rada	NESTANDARDNE MAMOGRAFSKE PROJEKCIJE I NJIHOVA VAŽNOST U OBRADI SUSPEKTNIH LEZIJA U DOJCI
Ime i prezime mentora	Doc. dr. sc. Petra Valković Zujić, dr. med.
Datum predaje rada	20.5.2021.
Identifikacijski br. podneska	1610680363
Datum provjere rada	19.6.2021.
Ime datoteke	NESTANDARDNE MAMOGRAFSKE PROJEKCIJE I NJIHOVA VAŽNOST U OBRADI SUSPEKTNIH LEZIJA U DOJCI
Veličina datoteke	4.97M
Broj znakova	45023
Broj riječi	7464
Broj stranica	42

Podudarnost studentskog rada:

Podudarnost (%)	7% (12% s literaturnim navodima)
-----------------	----------------------------------

Izjava mentora o izvornosti studentskog rada

Mišljenje mentora	
Datum izdavanja mišljenja	20.6.2021.
Rad zadovoljava uvjete izvornosti	<input checked="" type="checkbox"/> DA
Rad ne zadovoljava uvjete izvornosti	<input type="checkbox"/>
Obrazloženje mentora (po potrebi dodati zasebno)	

Datum  
20.6.2021.

Potpis mentora

Ovim putem želim se zahvaliti svojoj mentorici doc. dr. sc. Petri Valković Zujić na uloženom vremenu i trudu te pomoći i velikom strpljenju oko izrade ovog završnog rada. Želim zahvaliti i svim zaposlenicima i suradnicima fakulteta koji su mi nesebično prenosili svoje znanje i na bilo koji način pomogli oko studija.

Veliko hvala mojim roditeljima i braći koji su mi ovo omogućili i na njihovoj podršci tijekom cijelog studija.

Hvala i svim prijateljima i kolegama koje sam upoznala, a posebno Ariani i Lovru.

## **SADRŽAJ**

POPIS OZNAKA I KRATICA .....	8
SAŽETAK.....	9
SUMMARY .....	10
1. UVOD .....	11
2. ANATOMIJA DOJKE.....	12
3 . MAMOGRAFIJA.....	13
3.1. Radiografija mekih tkiva.....	13
3.2. Mamografski uređaj .....	14
3.2.1. Sastav anode.....	14
3.2.2. Veličina žarišta.....	14
3.2.3. Uređaj za kompresiju dojke.....	15
3.2.4. Automatska kontrola ekspozicije (AEC).....	16
4. METODE LOKALIZACIJE LEZIJA .....	16
5. STANDARDNE MAMOGRAFSKE PROJEKCIJE .....	17
5.1. Mediolateralna kosa projekcija – MLO .....	17
5.2. Kraniokaudalna projekcija – CC .....	19
6. NESTANDARDNE MAMOGRAFSKE PROJEKCIJE.....	21
6.2. Magnifikacija .....	22
6.3. Profilne projekcije .....	22
6.4. Pretjerana kraniokaudalna lateralna projekcija – XCCL.....	24
6.4.1. Pretjerana medijalna kraniokaudalna projekcija – XCCM.....	25
6.5. Zaokretne ili rolled projekcije .....	25
6.6. Dekolte ili cleavage projekcija – CV .....	26
6.7. Tangencijalna projekcija – TAN .....	27
6.8. Aksilarna projekcija .....	27
7. RADIOGRAM PREPARATA .....	28

8. POZICIONIRANJE DOJKI S IMPLANTATIMA .....	29
9. MAMOGRAFIJA MUŠKE DOJKE .....	31
10. PRIPREMA PACIJENATA ZA MAMOGRAFSKI PREGLED .....	32
11. POGREŠKE PRILIKOM MAMOGRAFSKOG OSLIKAVANJA DOJKE .....	33
12. ZAKLJUČAK .....	37
LITERATURA .....	38
PRIVITCI .....	40
ŽIVOTOPIS PRISTUPNIKA .....	42



## **POPIS OZNAKA I KRATICA**

Mo – molibden

Rh – rodij

AEC – automatska kontrola ekspozicije (eng. *automatic exposure control*)

MLO – mediolateralno koso (eng. *mediolateral oblique*)

CC – kraniokaudalno (eng. *craniocaudal*)

PNL – eng. *posterior nipple line*

ML – mediolateralno

LM – lateromedialno

XCCL – pretjerana kraniokaudalna lateralna projekcija (eng. *exaggerated craniocaudal lateral view*)

XCCM – pretjerana kraniokaudalna medijalna projekcija (eng. *exaggerated craniocaudal medial view*)

TAN – tangencijalno

CV – dekolte projekcija (eng. *cleavage view*)

DCIS – duktalni karcinom in situ

## **SAŽETAK**

Rak dojke najčešći je tumor žena u razvijenim zemljama svijeta. Stoga je važna rana detekcija kako bi se poboljšao tijek liječenja i omogućilo ozdravljenje. Mamografija je radiološki postupak oslikavanja dojki koja omogućuje otkrivanje malignih procesa u početnim fazama prije nego bolest postane simptomatska. U mamografiji se koriste mnoge projekcije koje se mogu podijeliti u dvije skupine, standardne i nestandardne projekcije. Standardne projekcije koriste se u probirnoj i dijagnostičkoj mamografiji, dok se nestandardne projekcije koriste samo u dijagnostičkoj. Standardnim projekcijama se u većine žena može prikazati gotovo cijelo tkivo dojke te sa sigurnošću potvrditi ili isključiti maligna promjena u dojci. Ponekad se za postavljanje točne dijagnoze, kada standardne projekcije nisu dostatne, koriste dodatne, nestandardne projekcije kojima se standardne projekcije nadopunjuju. Nestandardne projekcije daju dodatan uvid u tkivo dojke, omogućuju pogled iz drugih smjerova, mogu detaljnije prikazati same promjene i točno ih lokalizirati.

**Ključne riječi:** dojka, rak dojke, mamografija, standardne mamografske projekcije, nestandardne mamografske projekcije, dodatne mamografske projekcije

## **SUMMARY**

Breast cancer is the most common tumor in women in the developed world. Therefore, early detection is important to improve the course of treatment and recovery. Mammography is a radiological procedure of breast imaging that allows the detection of malignant processes in the initial stages before the disease becomes symptomatic. Mammography uses many projections that can be divided into two groups, standard mammographic views and non-standard, supplementary mammographic views. Standard views are used in both screening and diagnostic mammography, while supplementary views are used only in diagnostic mammography. Standard views can show almost all breast tissue in most women and confirm or rule out malignant changes in the breast with certainty. Sometimes, to make an accurate diagnosis, when standard views are not sufficient, additional, non-standard views are used to supplement the standard views. Supplementary views give additional insight into the breast tissue, allow a view from different directions, can show the changes in more detail and accurately localize them.

**Key words:** breast, breast cancer, mammography, standard mammographic views, supplementary mammographic views, additional mammographic views

## 1. UVOD

Rak dojke prema incidenciji najčešći je tumor u žena u razvijenim zemljama svijeta, pa tako i u Republici Hrvatskoj. U Hrvatskoj četvrtina žena novooboljelih od raka boluje od raka dojke, a svakoj jedanaestoj ženi prijeti nastanak raka dojke. Rak dojke se pojavljuje kod žena iznad 50 godina starosti, mada raste pojavnost i u mlađoj životnoj dobi (1). Neki od rizičnih faktora uključuju dob, pozitivnu obiteljsku anamnezu, ranu prvu menstruaciju i kasnu menopauzu, nuliparitet i kasnu prva trudnoća. Rak dojke se najčešće očituje kao bezbolan čvor, a može se pojaviti iscjedak iz bradavice, uvlačenje bradavice, otekline, navlačenje kože i upala u području tumora. Ukoliko su zahvaćeni i regionalni limfni čvorovi, mogu se palpirati u pazušnoj jami ili u supraklavikularnoj regiji (2).

Mamografija predstavlja radiološki postupak kojim se otkriva rak dojke ili druge promjene u dojci koje su premale da bi se mogle osjetiti. Cilj mamografskog pregleda je na vrijeme otkriti karcinom kako bi se omogućio pravovremeni početak liječenja i što bolje preživljenje. Prvi mamogram se preporuča u 40. godini života s dvogodišnjim kontrolama idućih deset godina. S obzirom da to da incidencija raste nakon 50. godine života, preporuča se kontrolni pregled jednom godišnje.

Mamografija se standardno izvodi u dvije projekcije, u kosoj mediolateralnoj i kraniokaudalnoj projekciji. Ime projekcije označuje smjer prolaska X-zraka. Ukoliko radiolog prilikom očitavanja nalaza uoči promjene u dojci ili je nalaz nejasan, može zatražiti dodatne, nestandardne mamografske postupke kako bi se bolje prikazala regija od interesa.

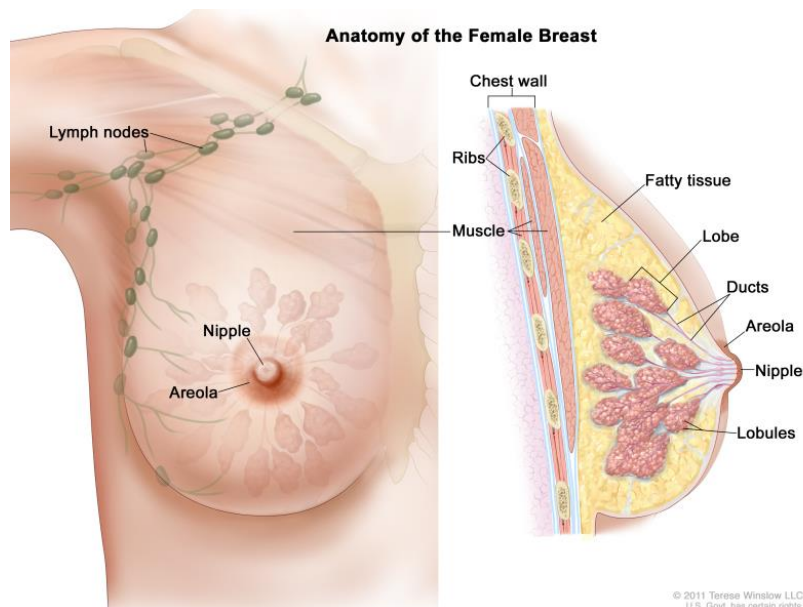
Uz mamografiju, postupci koji se najčešće koriste u oslikavanju dojki su ultrazvuk i magnetska rezonancija.

## 2. ANATOMIJA DOJKE

Dojka (lat. *mamma*) parni je organ na prednjem dijelu prsnog koša. Na vrhu dojke je pigmentirana bradavica okružena pigmentiranim okruglim poljem, *areolom*. Na području *areole* nalaze se nekoliko okruglastih izbočenja koje oblikuju male žlijezde lojnice. Te žlijezde izlučuju masni sekret koji štiti bradavicu tijekom dojenja i održava njezinu elastičnost.

Dojku na površini izgrađuje koža, zatim je tvori masno tkivo, te naposljetku mliječna žlijezda. Mliječna žlijezda (lat. *glandula mammaria*) sačinjena je od 15 do 20 režnjeva (lat. *lobi glandulae mammariae*) koji su zrakasto raspoređeni oko bradavice. Periferno su širi te se sužavaju prema bradavici. Režnjeve čine manji režnjići (lat. *lobuli glandulae mammariae*). Iz užeg kraja režnjeva izlaze njihovi odvodni kanali (*ductus lactiferi*) te se otvaraju na bradavici dojke. Vezivno tkivo dojke sastoji se od pregrada koje dijele režnjeve, manjih pregrada koje dijele režnjiće i veziva koje obavija cijelu žlijezdu. Vezivno tkivo pruža se od kože do žlijezde i u dubini od žlijezde do fascije pektoralnog mišića. Slobodan prostor između vezivnog tkiva ispunjen je masnim tkivom. Masno se tkivo nalazi između kože i žlijezde, između žlijezde i fascije te između režnjeva (Slika 1). Veličina i oblik dojke ovise o količini masnog tkiva.

Pod utjecajem hormona hipofize mijenja se aktivnost mliječnih žlijezda u skladu s menstrualnim ciklusom. Kod djevojčica grudi se počinju razvijati na početku puberteta, a kod dječaka ostaju nerazvijene. Kod starijih žena u menopauzi dolazi do involucije žlijezda, povećava se količina masnog tkiva dok parenhim i vezivno tkivo atrofiraju (3,4).



Slika 1 Prikaz anatomije ženske dojke

Izvor: [https://www.ncbi.nlm.nih.gov/books/NBK65716/figure/CDR0000062970\\_\\_281/](https://www.ncbi.nlm.nih.gov/books/NBK65716/figure/CDR0000062970__281/) (Preuzeto 21.4.2021.)

### 3. MAMOGRAFIJA

Mamografija je radiografski postupak pregleda dojki, a izvodi se na posebno konstruiranom radiografskom uređaju – mamograf (Slika 2). Mamografijom se može otkriti tumor dojke prije nego što postane klinički detektibilan, palpabilan ili prije pojave bilo kakvih znakova ili simptoma bolesti. Mamografiju možemo podijeliti na probirnu (tzv. *screening*) mamografiju i dijagnostičku mamografiju (5).

Probirna mamografija provodi se na asimptomatskim ženama iznad 40 godina starosti kako bi se detektirala maligna lezija dojke u ranoj, potencijalno izlječivoj fazi te se tako smanjila smrtnost. U Republici Hrvatskoj provodi se Nacionalni program ranog otkrivanja raka dojke u okviru kojega sve žene u dobi od 50 do 69 godina mogu obaviti mamografski pregled u intervalima od dvije godine. Probirnom mamografijom smanjuje se smrtnost od karcinoma dojke 25% do 30%, a cilj joj je otkriti rak dojke u što ranijem stadiju čime se postiže bolje preživljenje i poboljšava kvaliteta života bolesnica s rakom dojke (6).

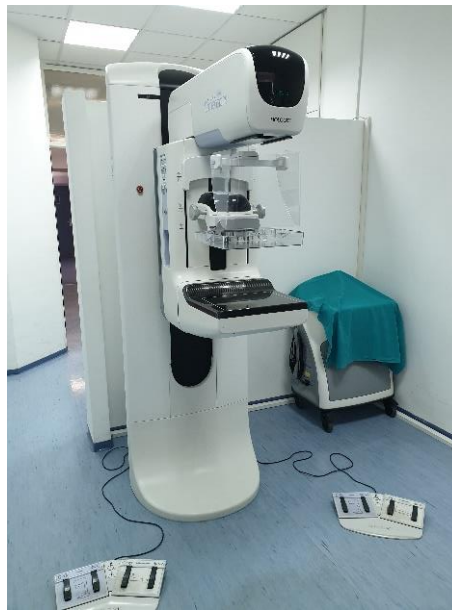Dijagnostička mamografija je pregled izveden na simptomatskim pacijenticama ili kao dodatna dijagnostika nakon utvrđene abnormalnosti na probirnoj mamografiji. Uz dvije standardne projekcije, uključuje dodatne postupke kao što su nestandardne mamografske projekcije, ultrazvučni pregled ili biopsija. Cilj dijagnostičke mamografije je utvrđivanje patologije i postizanje dijagnoze (7).

#### 3.1. Radiografija mekih tkiva

Dojka je organ koji je u potpunosti građen od mekog tkiva, stoga radiografiju dojke ubrajamo u radiografiju mekih tkiva. Radiografsko ispitivanje mekih tkiva zahtijeva tehniku koja se razlikuje od one koja se koristi u konvencionalnoj radiografiji. U konvencionalnoj radiografiji kontrast ispitivanog dijela tijela je velik zbog velikih razlika u gustoći tkiva i atomskom broju između koštanog, mišićnog, masnog tkiva i zraka. Kod oslikavanja tkiva poput masti i mišića (tkiva građena od elemenata niskog atomskog broja i niske gustoće mase) apsorpcija X-zraka je slaba pa dobiveni radiogrami ne bi imali dovoljnu oštrinu i kontrastnost za adekvatnu radiološku analizu ukoliko bi se oslikavali na standardni način. Slijedom navedenog, radiografske tehnike mekog tkiva osmišljene su da pojačaju diferencijalnu apsorpciju u tkivima sličnog atomskog broja i gustoće (8).

### 3.2. Mamografski uređaj

Mamografski uređaj (mamograf) je posebno dizajniran uređaj koji se koriste isključivo za izvođenje postupka oslikavanja dojki. Njihova posebna konstrukcija je prilagođena zahtjevnom postupku pozicioniranja dojki prilikom izvođenja standardnih i nestandardnih mamografskih projekcija. Imaju ugrađeni sustav za kompresiju dojke, rešetku malog omjera, automatsku kontrolu ekspozicije (AEC) i rendgensku cijev s mikrofokusom (Slika 3).



Slika 2 Mamografski uređaj na Odjelu za abdominalnu radiologiju i radiologiju dojki KBC-a Rijeka

#### 3.2.1. Sastav anode

Rendgenske cijevi za mamografske uređaje proizvode se s anodom od molibdena (Mo) ili rodija (Rh). Za pojačavanje diferencijalne apsorpcije u tkivu dojke i povećanje radiografskog kontrasta su najkorisnije X-zrake u rasponu od 17 do 24 keV. Kod mamografske cijevi koristi se fizikalni princip prema kojem se filtracijom X-zraka istim materijalom od kojeg je građena anoda dobivaju X-zrake male energije, karakteristične zrake upravo za taj materijal. Svi trenutno proizvedeni mamografski sustavi imaju kombinaciju anode-filtra Mo-Mo ili Mo-Rh i Rh-Rh (8,9).

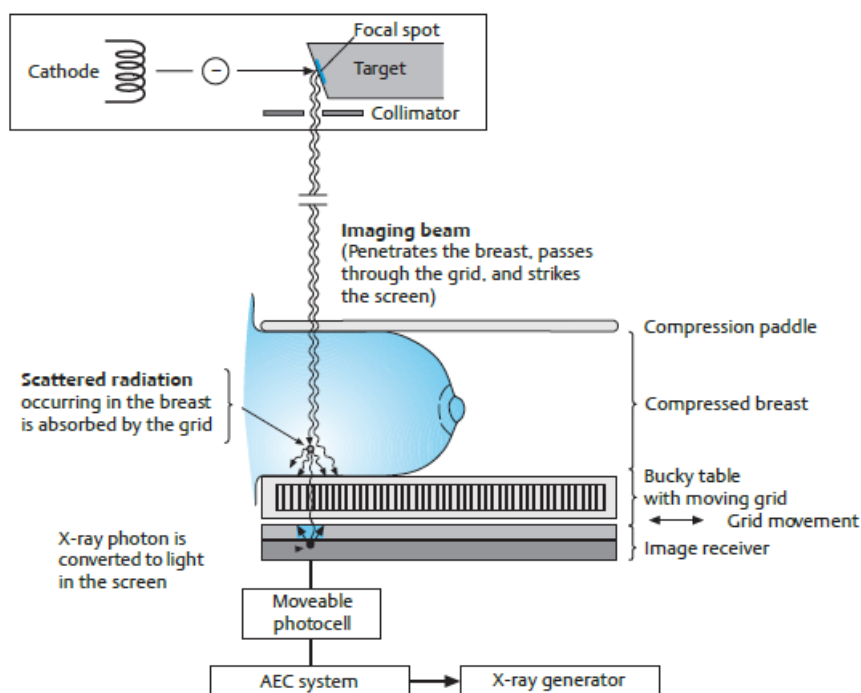
#### 3.2.2. Veličina žarišta

Veličina žarišne točke – fokusa važna je karakteristika rendgenskih cijevi mamografskih uređaja s obzirom na to da ova vrsta pretrage zahtjeva veću prostornu rezoluciju. Detekcija mikrokalcifikata zahtjeva male fokuse. Rendgenske cijevi mamografa obično imaju žarišta veličine od 0,3 mm i od 0,1 mm. Općenito se smatra, što je fokus manji, to će radiogram biti kvalitetniji. Međutim, važan je i oblik žarišta. Poželjno je imati fokus kružnog oblika, ali česti

su pravokutni oblici. Da bi se postigla tako mala veličina fokusa i dovoljan intenzitet rendgenskog zračenja kroz cijelu dojku, rendgenska cijev se nagnje. Efektivni fokusi, 0,3/0,1 mm, dobivaju se s ukošenjem anode za približno 23° i nagibom rendgenske cijevi za 6°. Obično je katoda postavljena na strani prsnog koša. To omogućuje lakše pozicioniranje pacijenta, kao i primjenu tzv. *heel effect-a*. Naginjanjem rendgenske cijevi radi postizanja još manjeg efektivnog fokusa osigurava se prikaz tkiva uz stijenku prsnog koša. Kad je cijev nagnuta, središnja zraka paralelna je s prsnim zidom i obuhvaća se svo potrebno tkivo (8).

### 3.2.3. Uređaj za kompresiju dojke

Svi mamografski uređaji imaju ugrađen uređaj za kompresiju dojke koji je paralelan s površinom receptora slike. Za postizanje kvalitetnog mamograma potrebna je kompresija dojke. Kompresijom se dojka imobilizira te se smanjuje artefakt pomicanja tijela koji rezultira mutnim izgledom tkiva dojke na mamogramu. Kompresijom se tkivo širi i na taj se način smanjuje superpozicija struktura. Kompresijom se postiže manja debljina tkiva dojke, a time i manje raspršenog zračenja te poboljšana kontrastna rezolucija. Ukupan rezultat ovako unaprijeđene tehnike je poboljšana sposobnost otkrivanja malih, niskokontrastnih lezija i visokokontrastnih mikrokalifikata. Prije izvođenja pretrage, pacijenticama valja na njima razumljiv način objasniti višestruku korist dobre kompresije dojke koja predstavlja vrlo važan čimbenik za kvalitetan mamogram i doprinosi boljoj interpretaciji nalaza (8,9).



Slika 3 Pregled komponenti mamografskog uređaja Izvor: Heywang-Koebrunner S, Barter S, Schreer I. *Diagnostic Breast Imaging: Mammography, Sonography, Magnetic Resonance Imaging and Interventional Procedures*, 3rd Edition. Mosby, 2014.



### 3.2.4. Automatska kontrola ekspozicije (AEC)

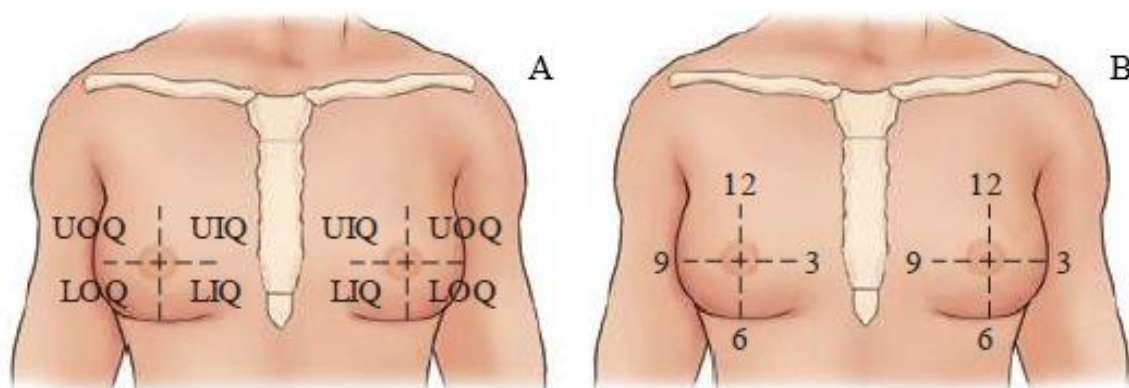
*Phototimeri* za mamografiju mjere intenzitet i kvalitetu X-zraka na receptoru slike. Ti se *phototimeri* nazivaju uređaji za automatsku kontrolu ekspozicije (AEC) i postavljaju se ispod receptora slike kako bi se umanjila udaljenost od objekta oslikavanja i receptora te poboljšala prostorna rezolucija. AEC uređaji obično su postavljeni duž linije koja spaja prsni koš s bradavicom.

AEC može izračunati kvalitetu X-zraka nakon prolaska kroz dojku. To omogućuje procjenu sastava dojke i odabir odgovarajuće kombinacije anode i filtera. Guste grudi bolje se prikazuju s Rh – Rh kombinacijom, dok se tanke grudi s masnim tkivom bolje prikazuju Mo – Mo kombinacijom (8,9).

## 4. METODE LOKALIZACIJE LEZIJA

Obično se koriste dvije metode za podjelu dojke na manja područja kako bi se lakše lokalizirale lezije: sistem kvadranta i sistem sata. Od te dvije metode, sistem kvadranta lakši je za korištenje prilikom generalizirane lokalizacije lezija. Mogu se opisati četiri kvadranta koristeći bradavicu kao središte. Ti kvadranti su gornji vanjski kvadrant ili UOQ (eng. *Upper Outer Quadrant*), gornji unutarnji kvadrant ili UIQ (eng. *Upper Inner Quadrant*), donji vanjski kvadrant ili LOQ (eng. *Lower Outer Quadrant*) i donji unutarnji kvadrant ili LIQ (eng. *Lower Inner Quadrant*) kao što je prikazano na slici 4A.

Druga metoda, prikazana na slici 4B, je prikaz dojke sistemom sata. Iako ova metoda omogućuje precizniju lokalizaciju lezija, ono što je na desnoj dojci opisano u 3 sata, na lijevoj dojci biti će opisano u 9.



Slika 4 Prikaz metoda lokalizacija lezija: metoda kvadranta (A) i metoda sata (B) Izvor: Lampignano J, Kendrick L. *Bontrager's Textbook of Radiographic Positioning and Related Anatomy*. Elsevier. 2017.

Ove metode lokalizacije lezija su vrlo slične metodama koje se koriste kod samopregleda i pri kliničkom pregledu dojki. Ako je pacijentica ili liječnik osjetio tvorbu iz

bilo kojeg sumnjivog područja u dojci, jedna od ovih metoda će se koristiti za opis područja od interesa, kako za radiološkog tehnologa pri izvođenju mamografije tako i za radiologa koji očitava nalaz (10).

## 5. STANDARDNE MAMOGRAFSKE PROJEKCIJE

Postoje brojne mamografske projekcije, a možemo ih podijeliti na dvije glavne skupine: standardne mamografske projekcije i nestandardne ili dodatne mamografske projekcije.

U standardne projekcije ubrajamo mediolateralnu kosu projekciju ili MLO (eng. *mediolateral oblique*) i kraniokaudalnu ili CC (eng. *craniocaudal*) projekciju koje se koriste, kako u probirnoj, tako i u dijagnostičkoj mamografiji. Dojke se oslikavaju odvojeno kako bi se mogli usporediti nalazi, dakle, ukoliko ne postoji kontraindikacija, probirna mamografija se sastoji od četiri projekcije. Osim u posebnim slučajevima, svi mamografski pregledi trebaju biti obavljeni u dvije ravnine (5).

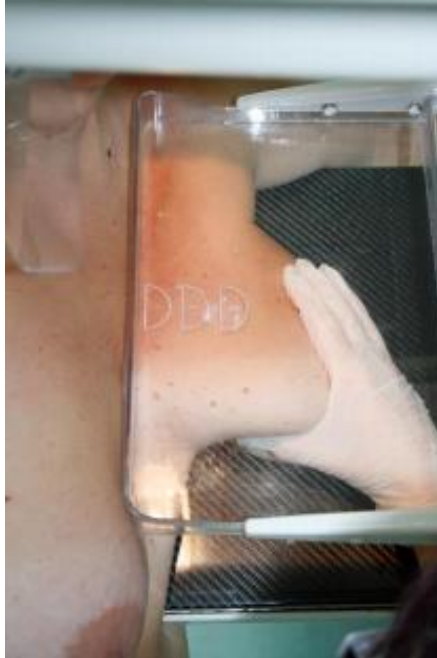Dok standardni prikaz omogućuje pouzdanu identifikaciju ili isključivanje malignih procesa kod većine pacijentica, dodatni prikazi se koriste kad mamogram u standardnoj projekciji ne daje dovoljno informacija za potrebnu analizu. Bilo koja dodatna projekcija poželjnija je umjesto da se indicira biopsija koja u konačnici nije potrebna ili pak, da se patološki proces ne prepozna na vrijeme (11,12).

### 5.1. Mediolateralna kosa projekcija – MLO

Mediolateralna kosa projekcija smatra se najvažnijom projekcijom u mamografiji jer prikazuje najveći dio tkiva dojke. U MLO projekciji najbolje se prikazuje tkivo uz prsni koš i aksilarni rep, odnosno donji dio pazušne jame i gornji vanjski kvadrant. Prikaz gornjeg vanjskog kvadranta je bitan s obzirom da je upravo u toj regiji najveća učestalost raka dojke (13).

Kod MLO projekcije rendgensku cijev i receptor slike potrebno je ukositi kako bi receptor mogao stati između prsnog mišića i velikog leđnog mišića. Preporučeno je ukošenje od 45° s variranjem od  $\pm 10^\circ$ . Korištenje krivog nagiba rendgenske cijevi može rezultirati nedovoljnim prikazom pektoralnog mišića ili tkiva dojke. Zbog individualnosti svake pacijentice potrebno je prepoznati anatomske specifičnosti i prilagoditi nagib rendgenske cijevi mamografskog uređaja kako bismo postigli optimalan mamogram. Za pacijentice s manjim grudima i dužim prsnim košem preporuča se nagib od 55°, a za pacijentice s kraćim prsnim košem i većim grudima preporuča se nagib od 35°. Snop X-zraka putuje od medijalno i superiorno prema lateralno i inferiorno te pada okomito na receptor slike (13).

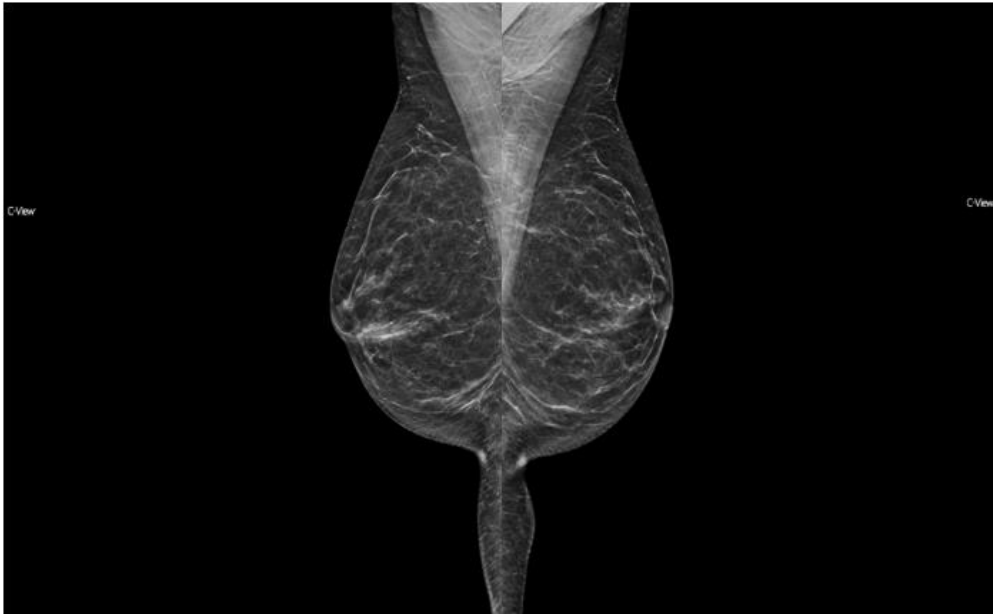Receptor postavljamo straga u odnosu na prednju aksilarnu liniju na način da mobilizira dojku u profilu koja se povuče prema gore i medijalno kako bi se što više udaljila od prsnog koša u cilju postizanja standardnog MLO prikaza. Pacijentičinu ruku lagano prislonimo na vrh detektora, a pacijenticu okrenemo prema mamografskom uređaju. Ovako će se na



*Slika 5 Prikaz pozicioniranja dojke kod izvođenja MLO projekcije. Izvor: Karić, M., Mamografske projekcije, Škola mamografskog pozicioniranja, 8.12.2018. Rijeka*

mamogramu prikazati medijalni dijelovi i inframamarni nabor. Dojku treba povući prema naprijed i gore kako bi što više tkiva ležalo na detektoru i kako bi se žljezdano tkivo što više raširilo kako je prikazano na slici 5. Kada je dojka raširena, tkivo se lakše komprimira i postupak je manje bolan. Prilikom kompresije valja obratiti pažnju da ne ostanu kožni nabori koji stvaraju artefakte na mamogramu i otežavaju interpretaciju nalaza.

Pravilno izveden mamogram (Slika 6), treba prikazivati dojku u cijelosti od pektoralnog mišića do bradavice. Donji rub prsnog mišića se treba vidjeti do visine bradavice, te bi se trebao kretati superiorno uz bočnu stranu pod kutom od oko 20°. Konveksan rub pektoralnog mišića znak je da je pacijentica opuštena prilikom izvođenja postupka, dok je njegov oštar rub znak ukočenosti. Inferiorno bi se trebao obuhvatiti inframamarni nabor koji po mogućnosti nema zračni džep. To se postiže spretnom manualnom ekstrakcijom i povlačenjem donjeg dijela dojke, dok istovremeno ne mijenjamo položaj dojke u gornjem dijelu.. Žljezdano tkivo treba biti dobro rašireno, dojka treba biti jednakomjerne debljine te mora biti vidljivo da je izvučena i udaljena od prsnog mišića (10,12,13).

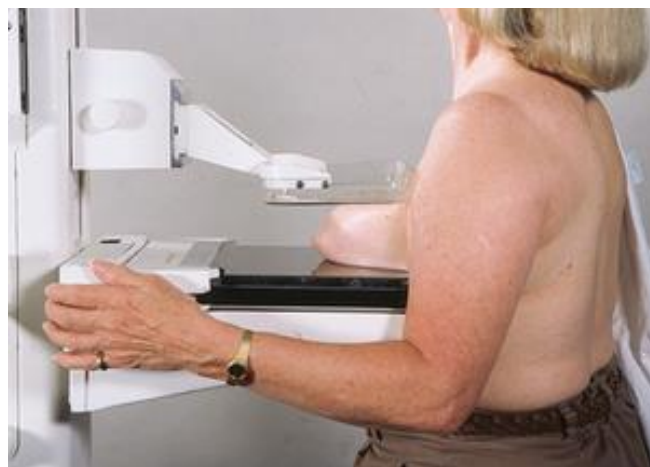

*Slika 6 Pravilno učinjeni mamogrami lijeve i desne dojke u MLO projekciji.  
Baza podataka KBC Rijeka.*

### *5.2. Kraniokaudalna projekcija – CC*

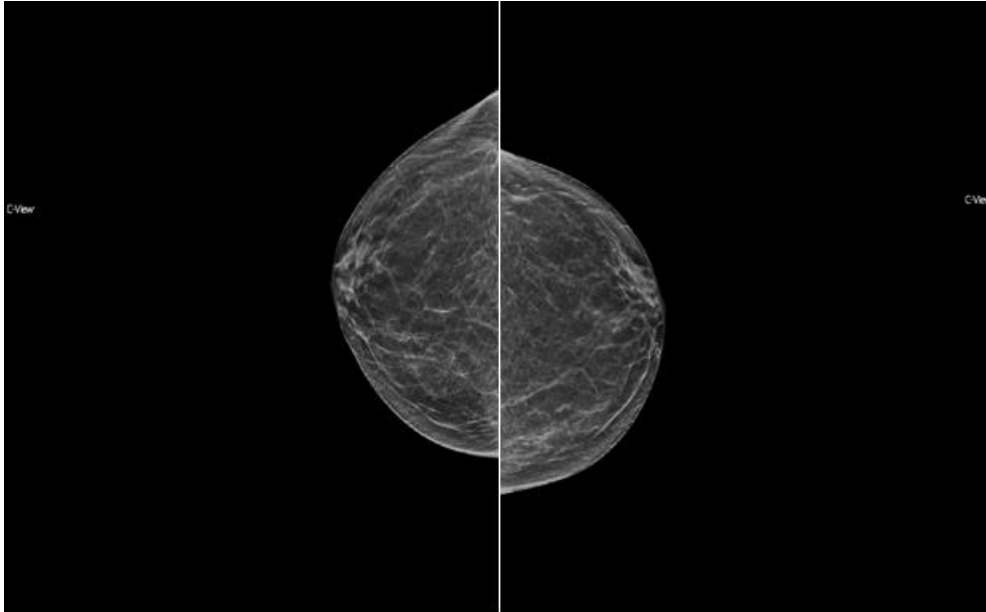
Kraniokaudalna projekcija jedna je od dvije komplementarne projekcije koje čine standardni mamografski postupak. CC projekcijom najbolje će se vizualizirati subareolarni, središnji, medijalni i posteromedijalni dijelovi dojke.

Kod CC projekcije rendgenska cijev mamografa nije nakošena, a receptor je paralelan s podom. Snop X-zraka će biti usmjeren od gore prema dolje te od tuda i naziv „kraniokaudalna“ projekcija. Receptor slike nalazi se ispod dojke. Dojku je potrebno podignuti odozdo kako bi se inframamarni nabor pomaknuo što je moguće superniornije. Visina receptora prilagođava se visini inframamarnog nabora te se dojka polaže na receptor. Pacijentica se treba okrenuti lagano prema medijalno kako bi se dobro vizualiziralo medijalno i posteriorno tkivo, čak i ako se time gubi dio lateralnog tkiva kako je prikazano na slici 7. Izuzetno je važno spriječiti propuštanje



*Slika 7 Prikaz pozicioniranja pacijentice prilikom izvođenja CC projekcije Izvor:  
<https://radiologykey.com/mammography-3/> (pristupljeno 30.4.2021.)*

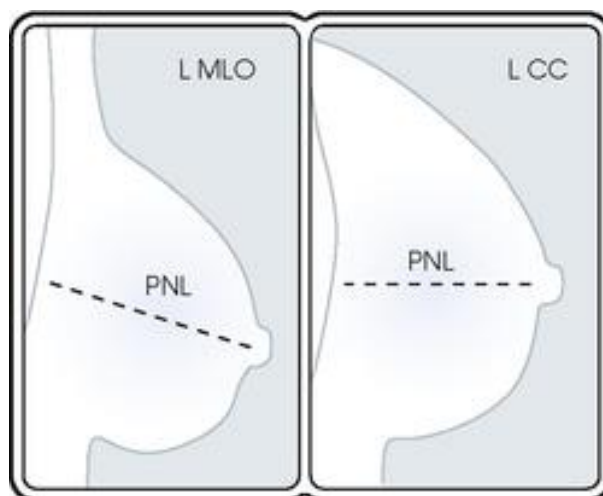
medijalnog tkiva iz CC projekcije s obzirom na to da je upravo prikaz medijalnog tkiva dojke najvažniji aspekt ove projekcije. Nakon što se osigura medijalni dio dojke, potrebno je uhvatiti što više bočnog tkiva. Dojku je potrebno podići i povući bočni dio prema naprijed, pazeći



Slika 8 Pravilno izveden mamogram lijeve i desne dojke u CC projekciji. Baza podataka KBC Rijeka.

pritom da se ne rotira, a bradavica bi trebala biti centrirana ili usmjerena blago medijalno. Dojku treba držati na mjestu i primijeniti kompresiju pazeći na nabore.

Idealno, CC mamogram bi trebao obuhvaćati cijelo žljezdano tkivo te medijalno i lateralno retromamarno masno tkivo, a uz rub bi se jedva trebao vidjeti pektoralni mišić. Ako se na medijalnom rubu slike prikazuje medijalni nabor može se reći da je žljezdano tkivo optimalno prikazano. Vizualizacija medijalnog dijela dojke može se optimizirati i uključivanjem medijalnog aspekta suprotne dojke. Ako se pektoralni mišić ne prikazuje na



Slika 9 Posterior nipple line na MLO i CC prikazima Izvor: <https://radiologykey.com/mammography-3/> (pristupljeno 1.6.2021.)

mamogramu, vizualizaciju posteriornog tkiva može se utvrditi usporedbom s MLO projekcijom dojke.

Na MLO projekciji, od bradavice do prsnog mišića ili ruba slike, pod kutom od 90° povučena je zamišljena mjerna crta, tzv. *posterior – nipple line* (PNL) . PNL se koristi za procjenu dubine tkiva dojke. Na CC projekciji udaljenost od bradavice do stražnjeg ruba mamograma treba biti unutar 1 cm od PNL na MLO projekciji, kako je prikazano na slici 9 (10–12).

## **6. NESTANDARDNE MAMOGRAFSKE PROJEKCIJE**

Dodatne, nestandardne projekcije koriste se kada se na standardnim projekcijama ne može prikazati dovoljno tkiva dojke ili kao nadopuna kod nejasnog nalaza. Koriste se i za pronalaženje i lokalizaciju nepalpabilne abnormalnosti vidljive u samo jednoj projekciji. Kod pacijentica sa tjelesnim anomalijama koriste se različite kompresije i pozicioniranja kako bi se dobio što kvalitetniji mamogram. Nestandardne projekcije se također koriste i kod utvrđivanja ispunjava li sumnjivo područje kriterije za biopsiju. Kod takvih slučajeva radiolog mora pregledati granice mase ili procijeniti karakteristike kalcifikata.

Dakle, ukoliko postoji bilo kakva nesigurnost, dodatne nestandardne projekcije prvi su korak u postavljanju dijagnoze.

### *6.1. Spot kompresija*

*Spot* kompresija dodatna je mamografska projekcija koja se izvodi primjenom kompresije na manje područje tkiva pomoću lopatica za kompresiju čime se povećava efektivni pritisak na mjesto od interesa. To omogućuje odvajanje tkiva i bolju vizualizaciju tkiva dojke na tom području. Snop X-zraka je potrebno kolimirati tako da se vizualizira dovoljno okolnog tkiva. Za *spot* kompresiju koriste se kompresijske lopatice različite veličine ovisno o regiji interesa i veličini dojki.

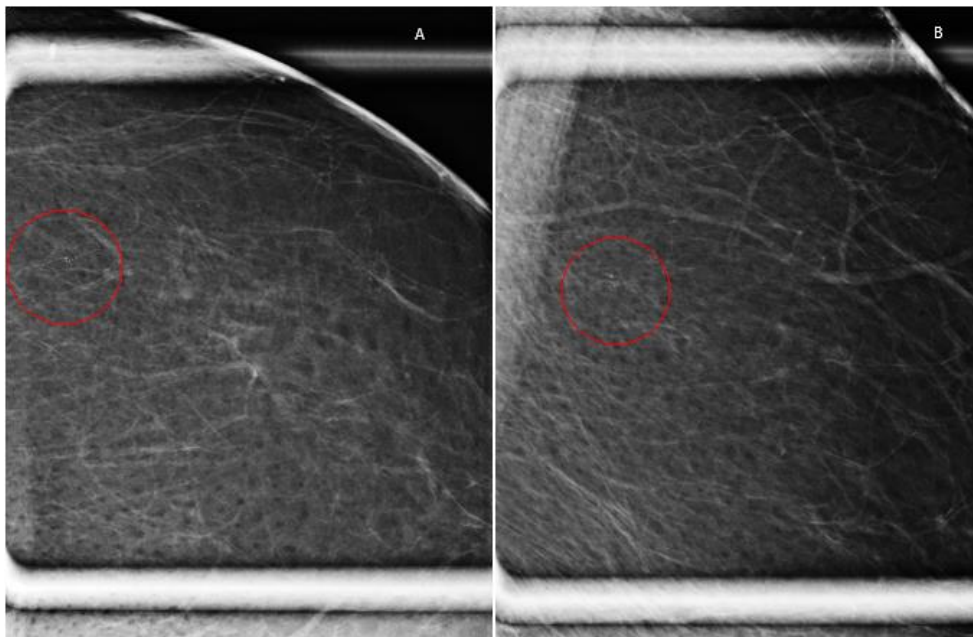
*Spot* kompresija se izvodi u CC i u profilnim projekcijama, ovisno nalazi li se lezija medijalno ili lateralno. Važno je pretragu izvesti u dvije projekcije radi točne lokalizacije te s obzirom na to hoće li neki patološki proces, poglavito u ranoj fazi, biti bolje prikazan i prepoznat u jednoj projekciji.

*Spot* kompresija se nadalje koristi za razlikovanje stvarnih lezija i preklapanja tkiva, kao i za bolji prikaz granica abnormalnosti, sumnjivog područja ili nakupina mikrokalifikata na gustom području. Također se koristi za evaluaciju masa i denziteta u retroareolarnom području (11,14).

## 6.2. Magnifikacija

Magnifikacija u mamografiji se koristi za specifično povećavanje područja od interesa. Koristi se za procjenu i brojanje mikrokalcifikata i njihovog proširenja kao i za procjenu granica i struktura tkiva sumnjivog područja ili mase (Slika 10). Ova tehnika se koristi i za radiografiju uzorka nakon što se kirurški izvadi tkivo dojke.

Ova se tehnika izvodi tako da se dojka postavi na platformu s već definiranom udaljenošću od receptora slike. Dojka se udaljava od receptora i približava rendgenskoj cijevi kako bi se omogućilo uvećavanje područja od interesa za 1,5 do 2 puta.



Slika 10 Magnifikacija – nakupina patoloških kalcifikata segmentalne distribucije (patohistološki dokazan in situ duktalni karcinom (DCIS) u CC projekciji (slika A) i MLO projekciji (slika B). Baza podataka KBC Rijeka.

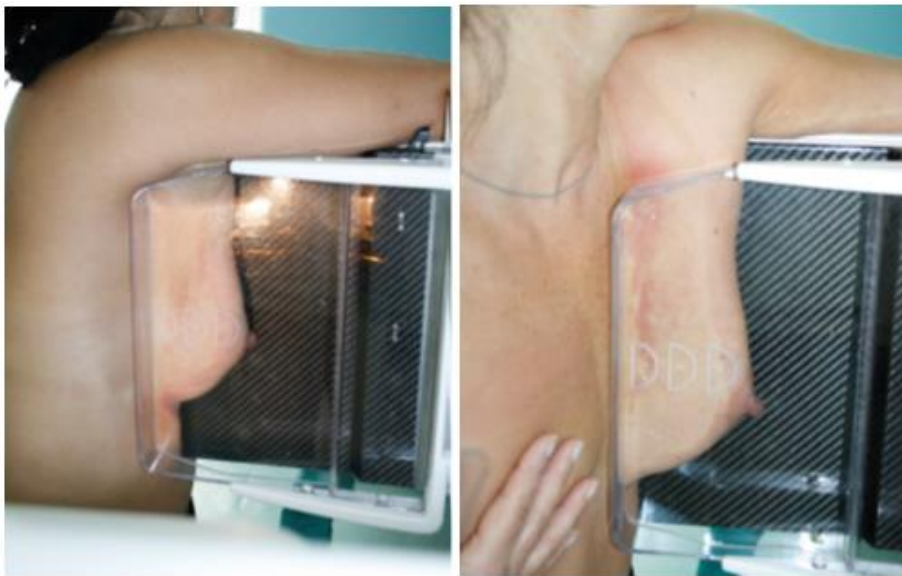
Pomoću magnifikacije moguće je izvesti bilo koju mamografsku projekciju, ali količina prikazanog tkiva biti će ograničena na manje područje. Ovom metodom ne može se prikazati cijela dojka zbog ograničenja u veličini receptora slike (11,12).

## 6.3. Profilne projekcije

Postoje dvije profilne projekcije, mediolateralna profilna projekcija ili ML projekcija i lateromedialna ili LM projekcija.

Kod profilnih projekcija područje od interesa postavlja se bliže receptoru kako bi se smanjila geometrijska zamućenja. Dakle, kod ML projekcije rendgenska cijev nalazi se medijalno, a receptor lateralno od dojke. Kod LM projekcije, cijev je lateralno, a receptor medijalno.

Profilne projekcije koriste se za evaluaciju medijalnih ili lateralni lezija i tkiva oko bradavice, za planiranje intervencijskih postupaka uz CC projekciju ili kako bi se dobio drugi kut gledanja na leziju vidljivu samo na MLO projekciji. ML projekcija je dobra kao treća projekcija za prikaz preklapljenih struktura. S druge strane, LM projekcija je korisna projekcija za prikaz suspektnih abnormalnosti lokaliziranih medijalno, visoko uz rub prsnog koša ili lezija koje su ekstremno posteriorno u inferiornoj polovici dojke. LM projekcija se može koristiti i kao treća projekcija za adekvatan prikaz propuštenog tkiva kod standardnog snimanja u dvije projekcije.



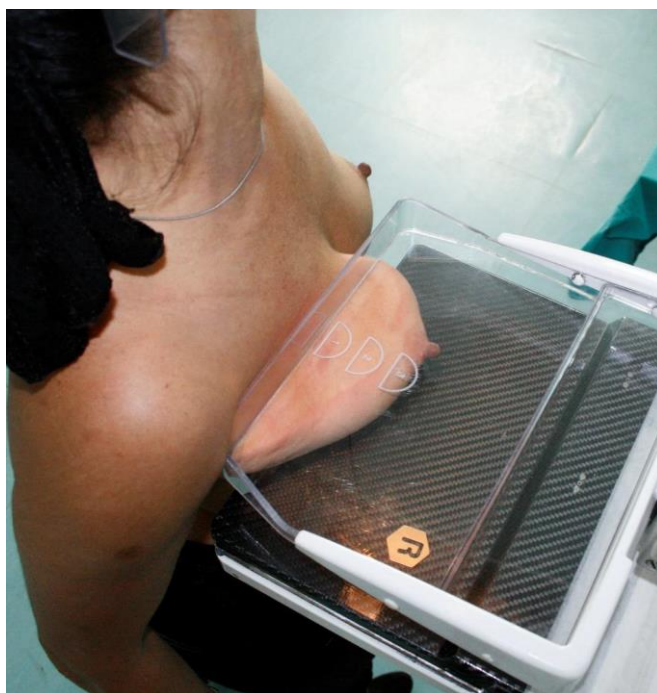*Slika 11 Prikaz pozicioniranja kod LM i ML projekcija. Izvor: Karić, M., Mamografske projekcije, Škola mamografskog pozicioniranja, 8.12.2018. Rijeka*

Za profilne projekcije C-luk je potrebno ukositi za 90°. Za ML prikaz rub receptora slike se postavlja posterolateralno tkivu dojke koju oslikavamo, a izvor snopa X-zraka sa medijalne strane. Suprotno tome, kod LM projekcije rub receptora se postavlja s medijalne strane dojke na prsnu kost, a rendgensku cijev s lateralne strane dojke. Pacijentica je okrenuta prema uređaju s podignutom rukom kako bi se mogao namjestiti položaj receptora. Potrebno je postaviti visinu C-luka tako da je dojka centrirana na AEC detektore. Dojka se povuče prema gore i van kako bi se bradavica postavila u profil što je jako važno za lokalizaciju lezija. Na LM projekciji je važno obuhvatiti svo lateralno tkivo i inframamarnu brazdu. Dojku je potrebno držati na mjestu i polako spustiti kompresijsku lopaticu, pazeći da ne dođe do nabora na koži kao što je prikazano na slici 11 (11,12,14).



#### 6.4. Pretjerana kraniokaudalna lateralna projekcija – XCCL

Pretjerana kraniokaudalna lateralna projekcija indicirana je za evaluaciju lateralnog tkiva dojke koje se uopće ne vidi ili ne vidi u potpunosti na standardnoj CC projekciji. XCCL projekcija se koristi za vizualizaciju promjena u aksilarnom repu dojke. Indicirana je u prisutnosti sumnjivih nalaza u tom području ili za lokalizaciju i daljnje pretrage sumnjivih lezija koje su vidljive na MLO projekciji, ali nisu vidljive na CC projekciji. Čak i kada nema kliničkih



Slika 12 Prikaz pozicioniranja za XCCL projekciju. Izvor: Karić, M., Mamografske projekcije, Škola mamografskog pozicioniranja, 8.12.2018. Rijeka

nalaza XCCL projekcija može se koristiti za dopunu standardnih projekcija ukoliko te projekcije ne prikazuju adekvatno aksilarni rep. XCCL projekcija najbolje prikazuje posterolateralno tkivo dojke.

Za postizanje XCCL projekcije, rendgenska cijev se postavlja kao za CC projekciju. Dakle, receptor je paralelan s podom, a snop X-zraka je usmjeren okomito na receptor. Ako je potrebno, rendgenska cijev se može ukositi do 5° kako bi se tkivo dojke lakše ravnomjerno rasporedilo i kako bi se izmakla glavica humerusa. Pacijentica mora biti okrenuta tako da se bočni dio dojke koja se oslikava može postaviti na receptor. Dojka se lagano podigne i povuče na receptor slike. Rendgenska cijev se podigne tako da je posterolateralni dio dojke u kontaktu s receptorom. Pacijentica se treba lagano nagnuti prema uređaju, a ramena treba opustiti prema dolje i natrag. Dojku zatim treba držati na mjestu i komprimirati (Slika 12) (11,12,14).

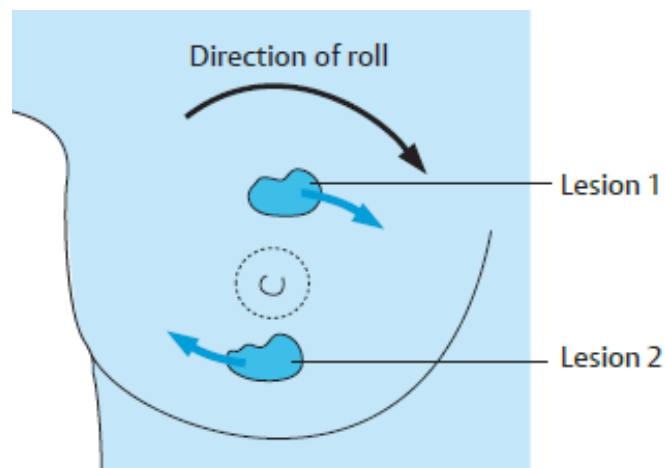
#### 6.4.1. Pretjerana medijalna kraniokaudalna projekcija – XCCM

Pretjerana medijalna kraniokaudalna projekcija (XCCM) može se koristiti za prikaz medijalnih lezija koje se nalaze blizu prsnog koša i koje je teško prikazati na standardnoj CC projekciji.

Za dobivanje ovog prikaza, mamografski uređaj je u istom položaju kao i za XCCL projekciju. Međutim, pacijentica je okrenuta tako da se medijalni dio dojke može postaviti na receptor slike (11).

#### 6.5. Zaokretne ili rolled projekcije

Zaokretne projekcije koriste se za pomoć u utvrđivanju prisutnosti lezije, obično kako bi se utvrdilo je li lezija vidljiva na CC projekciji posljedica preklapanja struktura ili je stvarna. Ova projekcija može biti indicirana i za određivanje mjesta lezije koja se vidi samo na CC projekciji ili da se lezija odmakne od okolnog tkiva radi bolje procijene.



Slika 13 Princip zaokretne projekcije u CC projekciji Izvor: Heywang-Koebrunner S, Barter S, Schreer I. *Diagnostic Breast Imaging: Mammography, Sonography, Magnetic Resonance Imaging and Interventional Procedures, 3rd Edition.* Mosby, 2014.

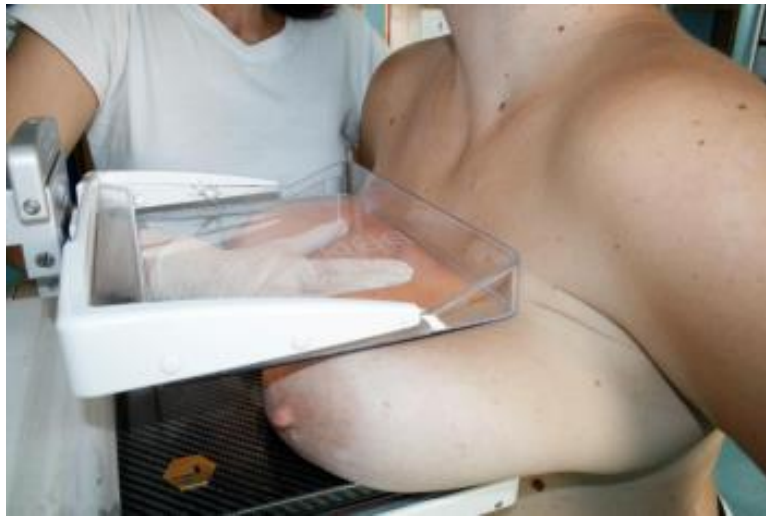Iako se *rolled* projekcija primarno izvodi u CC projekciji, može se također izvesti i u MLO projekciji. Dojka se postavlja u položaj za CC projekciju. Gornja polovica dojke se zakreće u jednom smjeru, a donja u suprotnom. Smjer zakretanja gornje polovice dojke označuje projekciju. Dakle, ako se gornji dio dojke okreće medijalno, onda je to medijalno zakrenuta projekcija – RM. Ako se gornji dio dojke zakreće lateralno, onda je to lateralno zakrenuta projekcija – RL. Ovom se tehnikom razdvajaju žljezdane strukture kako bi se odredila pseudolezija kao što je prikazano na slici 13.

Potrebno je naglasiti da je ova projekcija teško reproducibilna s obzirom na to da je stupanj okretanja dojke nepoznat i razlikuje se od tehnologa do tehnologa. Manje ukošenu MLO projekciju lakše je ponoviti i dati će referentnu točku masi ako se utvrdi da je stvarna. Također,

danas postoje i drugi slikovni modaliteti kojima se može utvrditi dubina lezije kao što su mamografska stereotaksija, ultrazvuk dojke, i MR s kontrastom (11,12,14).

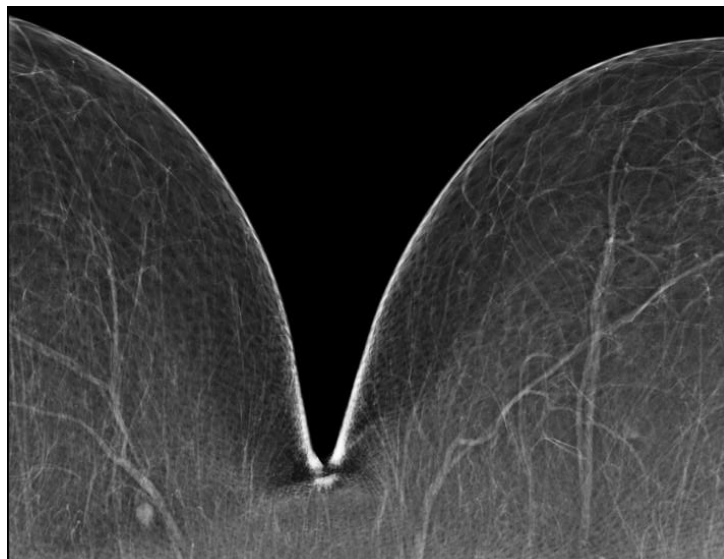
#### 6.6. Dekolte ili cleavage projekcija – CV

Dekolte projekcija je varijacija kraniokaudalne projekcije te prikazuje medijalne aspekte obje dojke i prostor između njih (Slika 15). Kod standardne CC projekcije naglasak je na prikazu medijalnog tkiva dojke, međutim postoje slučajevi kada se krajnje medijalno tkivo ne prikazuje adekvatno zbog tjelesne građe ili tjelesnih anomalija pacijentica. Ova se projekcija koristi za prikaz lezija koje su smještene straga na fasciji prsnog mišića i u medijalnom dijelu dojke.



Slika 14 Prikaz pozicioniranja pacijentice za dekolte projekciju projekcija. Izvor: Karić, M., Mamografske projekcije, Škola mamografskog pozicioniranja, 8.12.2018. Rijeka

Za izvođenje ove projekcije, rendgensku cijev je potrebno namjestiti kao i za CC projekciju. Objе dojke se postavе na receptor, а snop X-zraka se usmјeri između njih kao što je prikazano na slici 14. Kod ove projekcije potrebno je isključiti AEC detektore te manualno



Slika 15 Pravilno izvedena dekolte projekcija. Baza podataka KBC Rijeka.

odabrati ekspozicijske parametre. Visina receptora se određuje prema području od interesa kako bi se prikazala abnormalnost. Veličina dojke i tjelesna građa pacijentice određuje koja će se kompresijska lopatica koristiti kako bi se optimalno prikazao traženi dio dojke (11,14).

#### 6.7. Tangencijalna projekcija – TAN

Tangencijalne projekcije (TAN) koriste se za oslikavanje palpabilnih tvorbi i prikaz kalcifikata u koži ili potkožju.


Za ovu projekciju potrebno je postaviti radiopakni marker izravno na kožu preko palpabilne lezije. Projekcija se izvodi na način da je zraka tangencijalna na marker u CC i u lateralnim projekcijama. Ovom tehnikom lezija se približava potkožnoj masti što je više moguće tako da se rubni dijelovi lezije mogu temeljitije procijeniti.

Za procjenu kalcifikata u koži, potrebno je odrediti kojem dijelu kože se najbliže nalazi kalcifikat na standardnim mamografskim projekcijama. Kompresijskom lopaticom komprimira se područje dojke unutar kojeg se nalaze kalcifikati. Prema dobivenoj projekciji na kožu se postavi marker kojim se označava kalcifikat. Konačno oslikavanje ostvaruje se na način da se X-zrake tangencijalno postavite na označeno područje.

TAN se može koristiti za traženje abnormalnosti kada se na ultrazvuku pronade sumnjiva masa koja nije vidljiva na početnoj mamografiji zbog gustoće dojke (11,15).

#### 6.8. Aksilarna projekcija

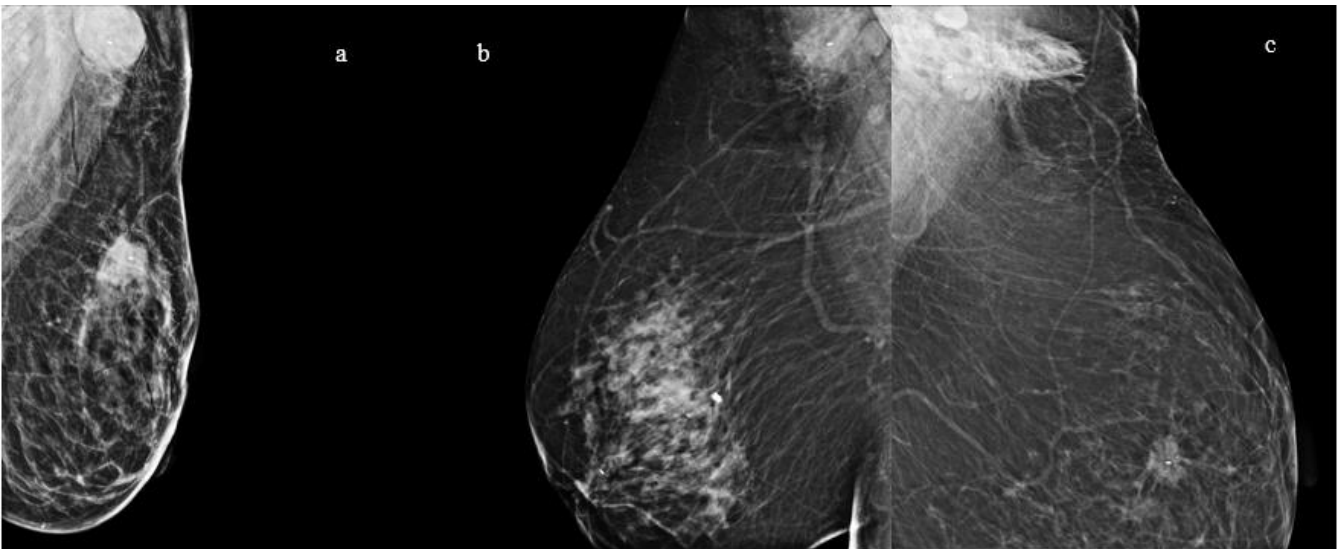
Posteriorno-anteriorna aksilarna projekcija prikazuje cijelu regiju pazušne jame. Prikaz pazušne jame često je uključen kao rutinski prikaz za pacijentice s rakom dojke i sumnju na upalni rak dojke. Može se koristiti u svrhu detekcije tkivnog markera koji je postavljen u patološki limfni čvor (Slika 17). Također se koristi i kod pacijentica sa limfadenopatijom i kod



Slika 16 Pravilno pozicioniranje za aksilarnu projekciju. Izvor: Andolina VF, Lille SL. *Mammographic Imaging: A Practical Guide*. Third. Philadelphia: Lippincott Williams & Wilkins; 2011.

pretraga za primarni karcinom nakon što je dijagnosticiran nespecifični karcinom negdje drugdje u tijelu.

Za ovu projekciju rendgensku cijev je potrebno okrenuti na 70° do 90° kako bi se prilagodilo pacijentičinom tijelu. Pacijentica mora stati bočno prema aparatu te ruku na strani dojke koja se oslikava treba ispružiti i podignuti je do razine ramena. Pacijentica bi se trebala sagnuti u struku prema naprijed i bočno kako bi prsni koš došao u kontakt s receptorom (Slika 16). Na projekciji mora biti vidljiva glavica *humerusa*, *fossa glenoidalis* i ako je moguće, rebra. Osim u pazušnoj jami, metastatski limfni čvorovi i recidivi mogu se nalaziti i inferiorno od pazuha i blizu rebra. Pacijentica bi trebala okrenuti stopala i tijelo prema receptoru slike kako bi se uhvatilo što više medijalnog tkiva. Zatim se primjenjuje kompresija kako bi se minimaliziralo kretanje. Kod pacijentica koje nisu imale mastektomiju, ponekad je potrebno komprimirati i dio dojke (11).



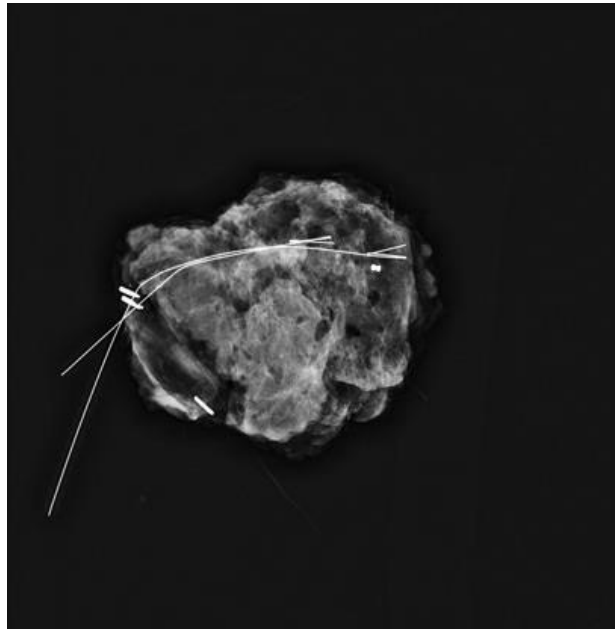
Slika 17 Aksilarne projekcije. Projekcija može obuhvatiti i dojku (slika A) ili samo ciljani dio (slike B i C). Baza podataka KBC Rijeka.

## 7. RADIOGRAM PREPARATA

Mamografski potvrđene nepalpabilne lezije koje se trebaju operirati trebaju se lokalizirati prije operacijskog zahvata. Nakon ekscizije radiogram preparata služi za potvrdu prisustva lezije u preparatu. Ukoliko je bioptirana lezija maligna i proteže se do rubova preparata, radiogram preparata može se koristiti za sugeriranje daljnjih kirurških postupaka. (16)

Preparat tkiva dojke se orijentira prema dogovoru multidisciplinarnog tima. Za optimalnu orijentaciju, kirurg može na uzorak pričvrstiti konce različite boje ili igle različite duljine i naznačiti kranijalne i lateralne rubove, kao i rub usmjeren prema bradavici (Slika 18) (12).

Treba imati na umu da u nekim slučajevima tumor u potpunosti može biti vidljiv samo histološki. Stoga se točna i potpuna ekscizija može procijeniti samo kombiniranom procjenom preoperativnog mamograma, radiografijom preparata i patohistološkom analizom.



*Slika 18 Radiogram preparata kalcifikata (DCIS). Baza podataka KBC Rijeka.*

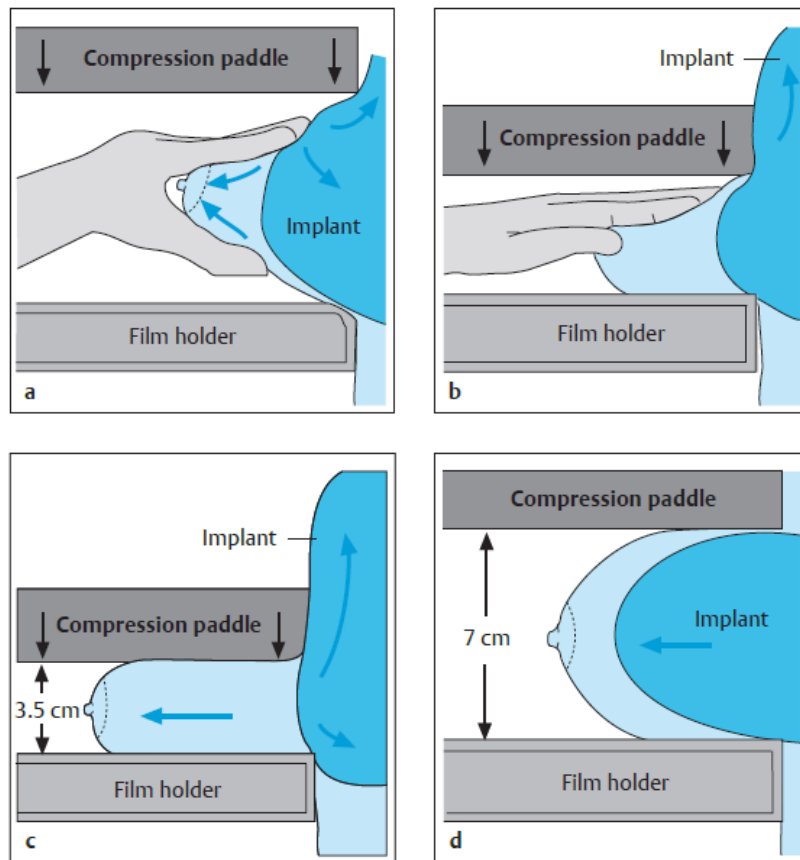
## **8. POZICIONIRANJE DOJKI S IMPLANTATIMA**

Tehniku mamografskog oslikavanja dojki s implantatima određuje kirurška tehnika, vrsta i lokacija implantata. Nakon subkutane mastektomije i ugradnje implantata, oko implantata može ostati mala količina tkiva dojke. Ako je tkivo dojke potpuno uklonjeno, nema potrebe za mamografijom. Raspodjela parenhima dojke može znatno varirati. Nakon augmentacijske mamoplastike svo se tkivo dojke obično nalazi ispred implantata. Postizanje kvalitetnih mamograma ovisi o vrsti prethodne operacije i vrsti i položaju implantata.

Standardne mamografske projekcije dojki s implantatima zahtijevaju manualne postavke ekspozicije s obzirom na to da implantat prekriva AEC detektor, prigušuje X-zrake i uzrokuje prekomjernu ekspoziciju (Slika 20).

Tehnika oslikavanja augmentiranih dojki bi se trebala prilagođavati individualno prema pacijentici. Potpuno oslikavanje dojke može zahtijevati do četiri projekcije. Ovisno o anatomiji i pokretljivosti tkiva dojke oko implantata, može se razmotriti kombinacije standardnih MLO i CC projekcija dojke, uključujući i/ili isključujući implantat. Bez obzira na odabranu kombinaciju, potrebno je postići što više prikaza tkiva dojke bez superpozicije implantata.

Prema Eklundu i sur. (17) mamografija za žene s implantatima bi trebala sadržavati rutinske CC i MLO projekcije, te CC i MLO projekcije sa modificiranom kompresijom.



Slika 19 Tehnika oslikavanja dojke s implantatom metodom istiskivanja prema Eklundu. Izvor: Heywang-Koebrunner S, Barter S, Schreer I. *Diagnostic Breast Imaging: Mammography, Sonography, Magnetic Resonance Imaging and Interventional Procedures*, 3rd Edition. Mosby, 2014.

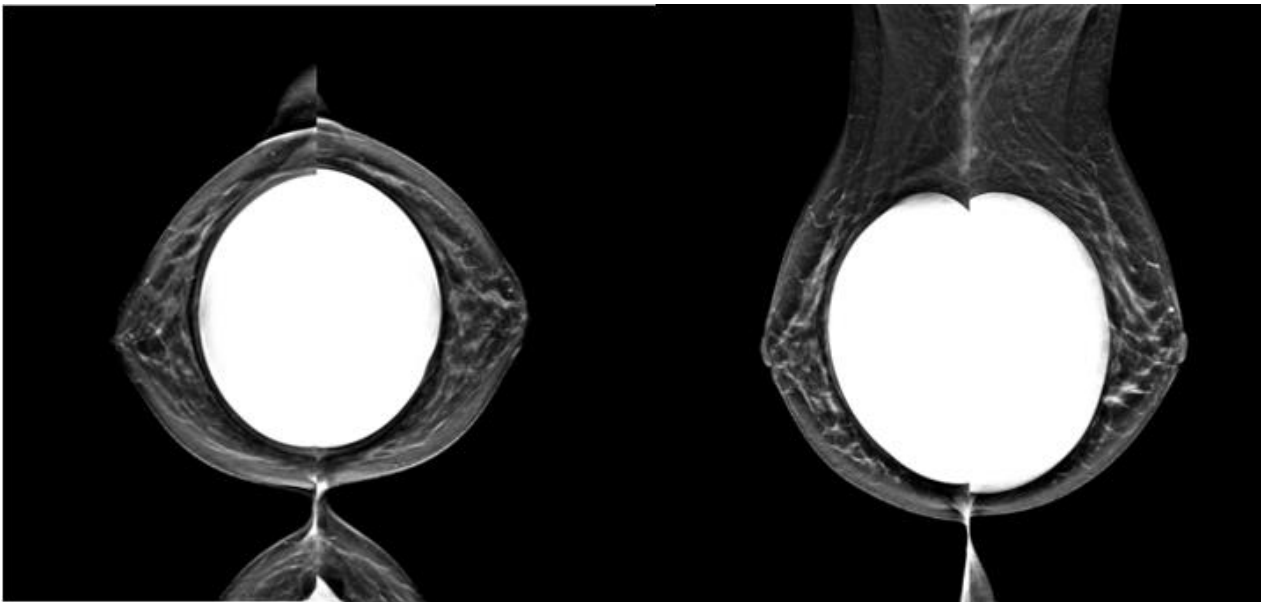
Kompresija kod dojki s implantatima bi trebala biti dovoljna za stabiliziranje dojke tako da se izbjegnu artefakti gibanja. Kompresija veća od toga ne bi se smjela koristiti zbog mogućnosti oštećenja implantata. Rizik od puknuća povećava se s povećanjem starosti i povećanjem kapsularne kontrakture (18).

Radiološki tehnolozi koji izvode mamografiju trebali bi biti svjesni mogućih komplikacija te bi o njima trebali obavijestiti i pacijentice.

Za tehniku pozicioniranja dojke s implantatom prema Eklundu potrebno je postaviti pacijenticu za željeni prikaz, CC ili MLO. Žljezdano tkivo dojke potrebno je povući naprijed od implantata. Implantat se gurne straga i postepeno se spušta kompresijska lopatica na tkivo dojke anteriorno od implantata kao što je prikazano na slikama 19 A-C. To gura implantat dorzalno i omogućuje bolju kompresiju žljezdanog tkiva. Ako se na AEC detektoru nalazi samo tkivo dojke, moguća je automatska kontrola ekspozicije, a ako se na detektoru nalazi i implantat, potrebno je ekspoziciju odrediti manualno. Ovom tehnikom mamografskog pozicioniranja trebalo bi biti moguće oslikati većinu žena s implantatima. Kod žena koja imaju

tvrde, nekompresibilne implantate ili kojima je pomak implantata bolan, nije moguće dobiti ove dodatne projekcije.

Mamografsko pozicioniranje po Eklundu nije moguće nakon potkožne mastektomije i rekonstrukcije dojke. Mamografija se i dalje može izvesti kako bi se razjasnili klinički nalazi, ali liječnik treba znati da se mogu procijeniti samo slojevi dojke tangencijalni na snop zraka koji nisu prekriveni implantatom. Kada mamografsko oslikavanje cijele dojke ili dijela dojke nije moguće može se dodatno pogledati ultrazvukom ili magnetskom rezonancijom (12,17,19,20).

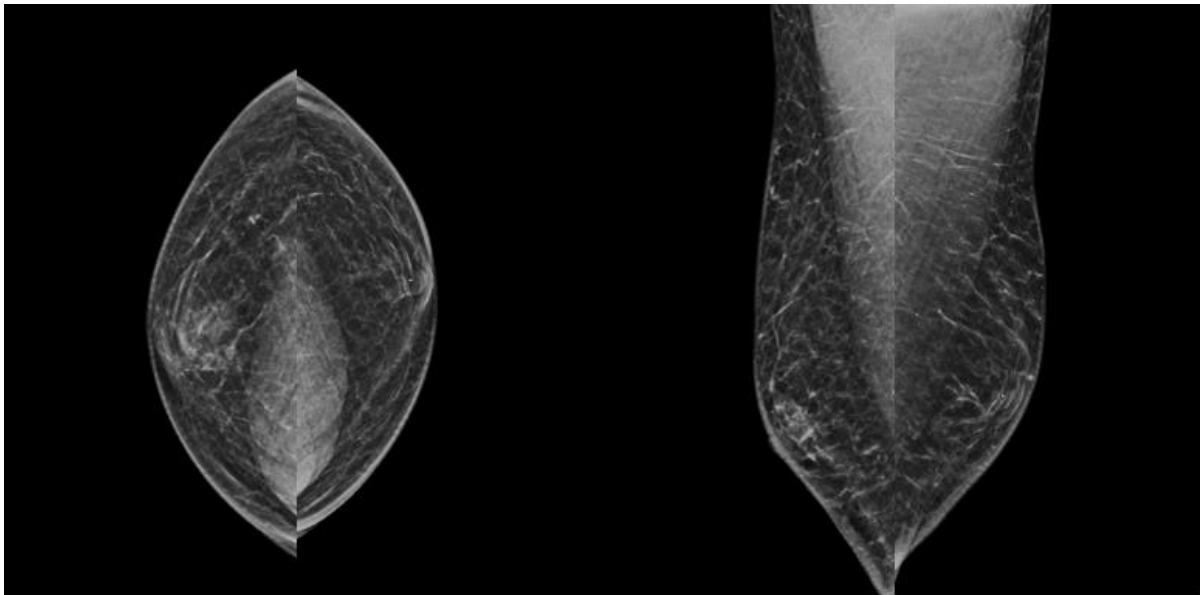


*Slika 20 Mamografija dojki sa silikonskim implantatima. Baza Podataka KBC Rijeka.*

## **9. MAMOGRAFIJA MUŠKE DOJKE**

Tehnika izvođenja mamografije muške dojke ne razlikuje se od tehnike koja je prethodno opisana u poglavlju 5. kod opisa izvođenja mamografskih projekcija (Slika 21). Izvodi se u dvije standardne projekcije, MLO i CC uz promjenu kompresije. Također, ukoliko je potrebno po procjeni radiologa, mamografija se može nadopuniti nestandardnim projekcijama. Očitavanje nalaza muške dojke također podliježe svim pravilima kao i interpretacija nalaza ženske dojke te nema razlike u mamografskom prikazu suspektne lezije u dojci.





*Slika 21 Mamografija muške dojke – standardne projekcije. Baza podataka KBC Rijeka.*

## **10. PRIPREMA PACIJENATA ZA MAMOGRAFSKI PREGLED**

Kao i kod svakog dijagnostičkog postupka, dolaskom pacijentice potrebno je provjeriti identitet i obračunati pregled. Prije pregleda pacijentica dobiva upitnik koji je dužna ispuniti. Upitnik sadrži važna pitanja o posljednjoj mamografiji i ostalim pregledima dojke, zahvatima na dojkama (uključujući i estetske zahvate), uzimanju oralne kontracepcije i hormonalne nadomjesne terapije, obiteljskoj anamnezi te pitanja o mogućim trenutnim simptomima kao što su bol, iscjedak, čvor i sl. Ispunjeni upitnik je važan zbog toga što upućuje na sve nepravilnosti i promjene koje bi se mogle zamijeniti za artefakte ili otežati očitavanje nalaza.

Na dan pregleda pacijentica se mora oprati i ne bi trebala stavljati dezodorans. Koža dojki i pazuha ne smije biti namazana bilo kakvim kremama i puderima jer mogu stvarati sjene. Žene koje nisu u menopauzi bi trebale izbjegavati mamografiju u prvoj fazi menstrualnog ciklusa, između 5. i 12. dana, zbog toga što je tada gustoća tkiva dojke veća što može otežati interpretaciju mamograma (21).

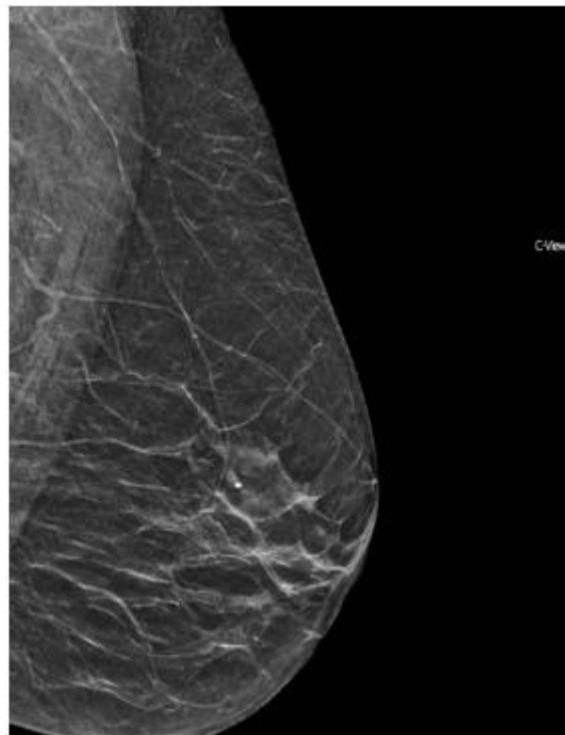
Prije samog oslikavanja, radiološki tehnolog će objasniti postupak pregleda pacijentici. Potrebno je objasniti da se za potrebe postupka, dojke polažu na ploču te se postupak vrši uz kompresiju. Pri tom postupku osjeća se blagi pritisak koji će trajati samo kratko vrijeme. Pregled uglavnom nije bolan, ali može biti neugodan. Za potrebe mamografskog postupka, potrebno je ukloniti svu odjeću i nakit do struka.

## 11. POGREŠKE PRILIKOM MAMOGRAFSKOG OSLIKAVANJA DOJKE

Pravilno pozicioniranje dojke ključan je faktor koji utječe na kvalitetu mamograma. Pridavanje pažnje prilikom pozicioniranja pacijentice može eliminirati većinu mamografskih artefakata i poboljšati izvedbu mamografije. Optimalno pozicioniranje maksimalizira količinu tkiva dojke vidljivu na mamogramu. Radiološki tehnolog bi trebao imati na umu da prilikom pozicioniranja, treba pozicionirati cijelo tijelo, a ne samo dojku. Svaka je pacijentica jedinstvena te je pregled potrebno maksimalno prilagoditi kako bi se dobila najbolja vizualizacija tkiva. Također je važno paziti na pravilno i adekvatno pozicioniranje glave i ruku, te se moraju spriječiti sve potencijalne ozljede.

Kompresija je drugi važan faktor koji utječe na kvalitetu mamograma. Adekvatna kompresija razdvaja strukture koje se mogu preklapati. Poboljšava kvalitetu i detalje sumnjive patologije.

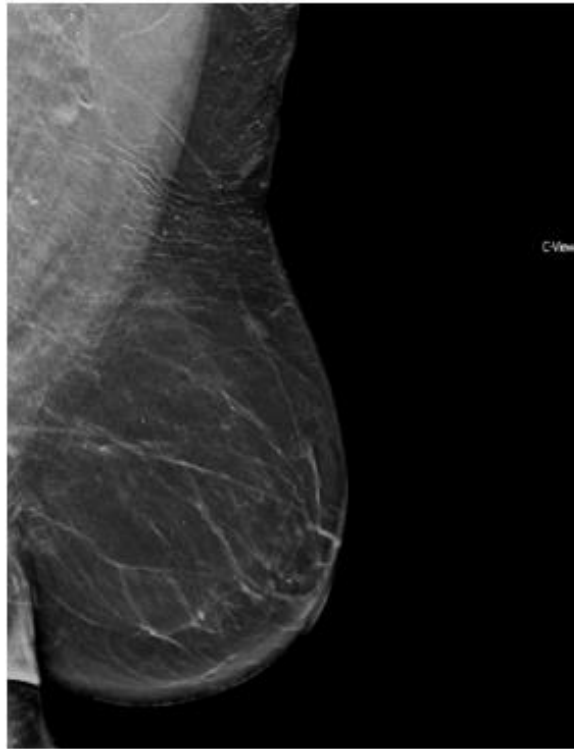
Pogreške u kompresiji i pozicioniranju izravno ovise o radiološkom tehnologu te se mogu izbjeći kontinuiranim učenjem i praksom (22).



*Slika 22 Neadekvatna L-MLO projekcija. Baza podataka KBC Rijeka.*

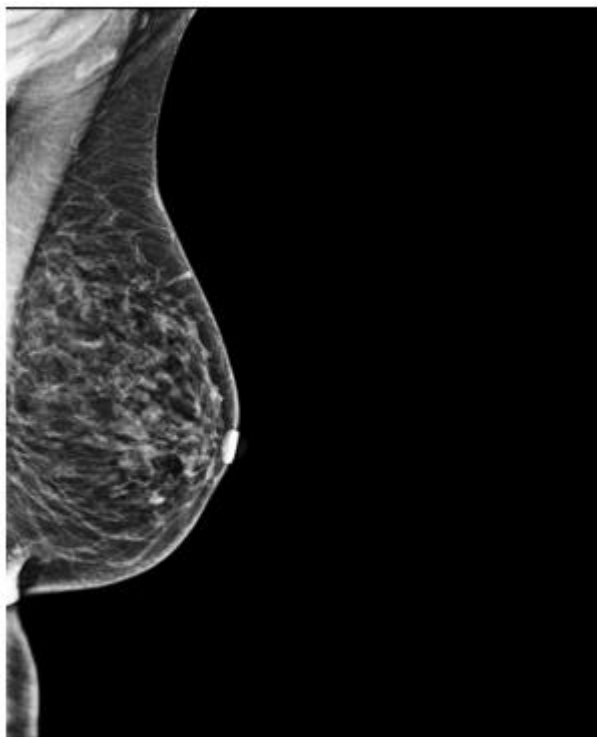
Na slici 22 prikazana je neadekvatna MLO projekcija na kojoj nedostaje prikaz dojke u kaudalnom dijelu. Takve projekcije nisu dijagnostičke te se moraju ponoviti. Kako bi se izbjegla ovakva pogreška, prilikom namještanja pacijentice radiološki tehnolog treba obratiti pozornost na to da se cijela dojka nalazi na detektoru.

Na slici 23 prikazan je neadekvatan mamogram, tzv. *camel nose* jer izgledom podsjeća na oblik devinog nosa, koji nastaje kod nedovoljne kompresije dojke u MLO projekciji. Nedovoljna kompresija može biti zbog previsokog položaja detektorske ploče koji napinje prsni mišić te otežava povlačenje dojke. Adekvatna kompresija također nije moguća ni ako je veći dio slike zauzet aksilarnim dijelom ili prsnim mišićem. Zbog neadekvatne kompresije dojka ne može ostati u željenoj poziciji za vrijeme snimanja te može pasti što dovodi do opisanog fenomena.



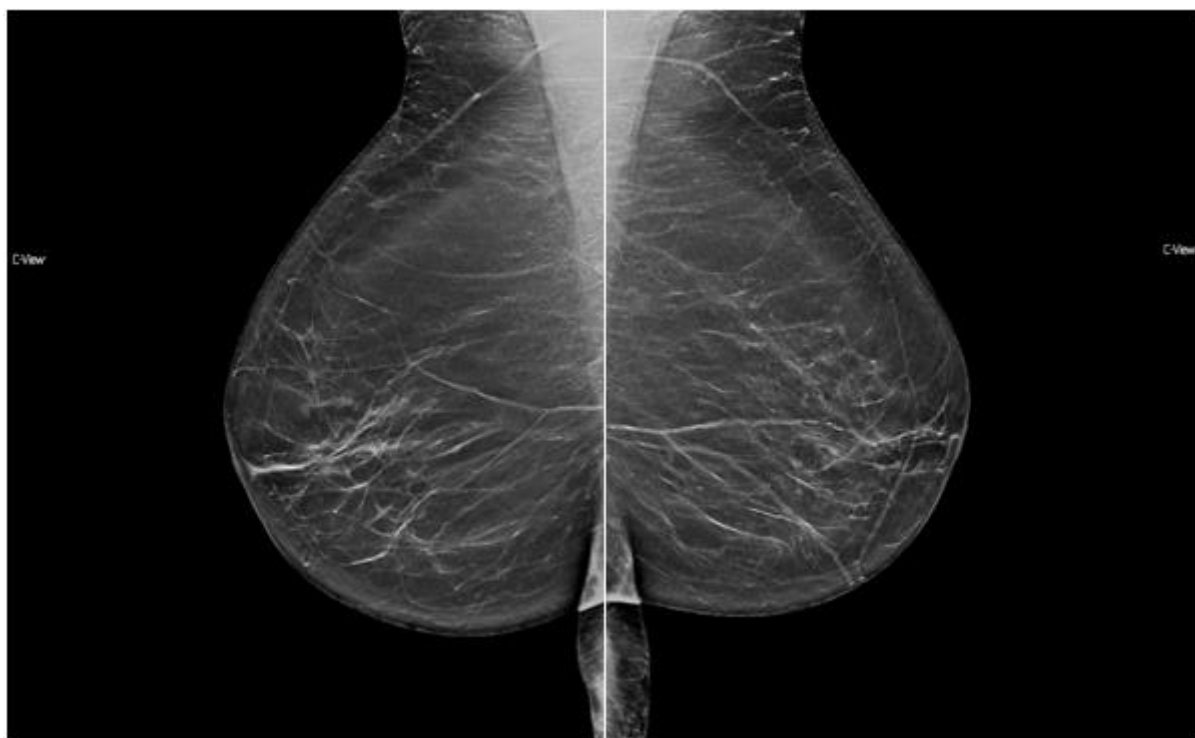*Slika 23 Neadekvatan mamogram - camel nose. Baza podataka KBC Rijeka.*

Slika 24 prikazuje artefakt kožnog nabora inframamarne brazde koji nastaje prilikom lošeg pozicioniranja. Kako bi se izbjegla ovakva pogreška vrlo je važno prilikom pozicioniranja dobro postaviti receptor, povući dojku od prsnog koša i dobro komprimirati kako je opisano u poglavlju 5.1.

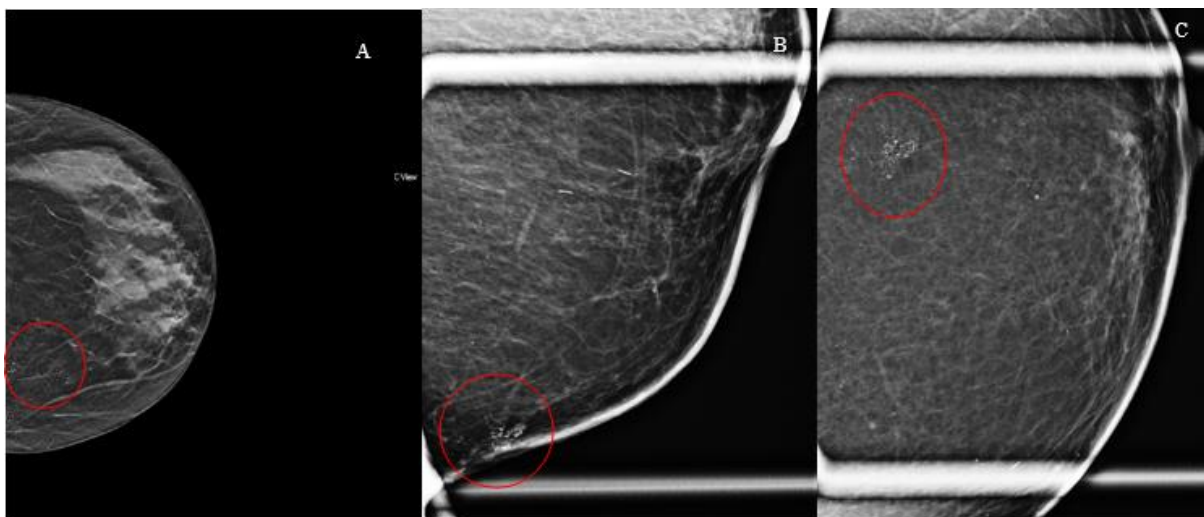


*Slika 24 Artefakt usljed lošeg pozicioniranja - kožni nabor.  
Baza podataka KBC Rijeka.*

Slika 25 prikazuje loše MLO projekcije na kojima je izražen zračni džep inframamarne brazde s kožnim pregibom.

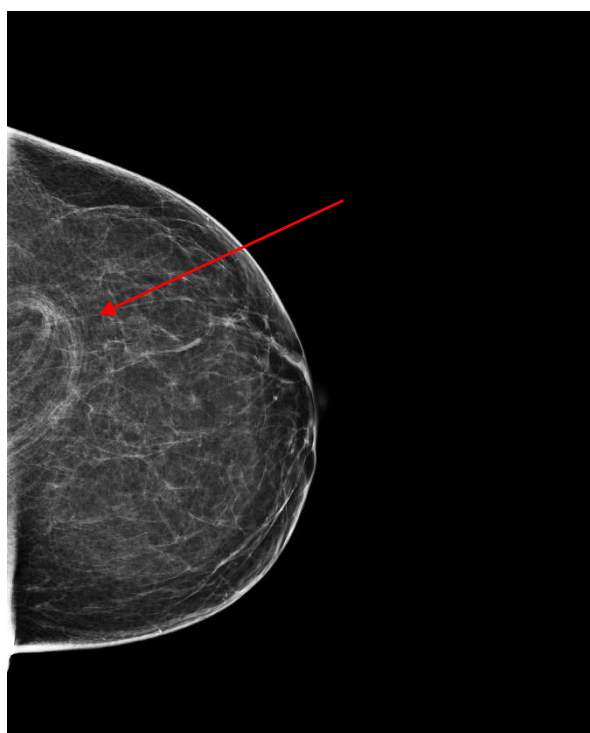

*Slika 25 Artefakt usljed lošeg pozicioniranja - zračni džep inframamarne brazde. Baza podataka KBC Rijeka.*



*Slika 26 Artefakti koji imitiraju kalcifikate u CC projekciji (A) i magnifikaciji (B) i (C). Baza podataka KBC Rijeka.*

Slika 26 prikazuje artefakte koji imitiraju kalcifikate. Ova je pacijentica na dojke mazala cinkovu mast dva tjedna prije učinjene mamografije te su se prikazali artefakti. Kako bi se ovo izbjeglo važno je objasniti pacijentici postupak pripreme za pregled opisan u poglavlju 10.



*Slika 27 Artefakt stranog tijela. Baza podataka KBC Rijeka.*

Na slici 27 uočava se artefakt stranog tijela (strelica) koji je u ovom slučaju kosa. Kako bi se izbjegla ova greška važno je prije ekspozicije provjeriti što se sve nalazi u području oslikavanja.

## 12. ZAKLJUČAK

Rak dojke vodeći je tumor u ženskoj populaciji te stoga predstavlja veliki javnozdravstveni problem. Iako postoji više metoda za slikovnu dijagnostiku dojke, mamografija je zbog svoje brzine i jednostavnosti ostala prvi izbor u dijagnosticiranju raka dojke u ranom stadiju. Razvojem tehnologije mamografski uređaji postaju sve precizniji i omogućuju bolju interpretaciju nalaza.

Standardnim projekcijama, mediolateralnom kosom i kraniokaudalnom projekcijom, prikazuje se gotovo cijelo tkivo dojke. Ukoliko se na tim projekcijama može sa sigurnošću potvrditi ili isključiti malignost, daljnje konvencionalne mamografske pretrage nisu potrebne. U slučaju da su potrebne daljnje pretrage mogu se koristiti nestandardne mamografske projekcije koje omogućuju detaljniji uvid u tkivo dojke. Magnifikacijom i spot kompresijom mogu se vidjeti detalji samih lezija, dok projekcije kao što su profilne projekcije, XCCL i XCCM, dekolte projekcija, tangencijalna projekcija i druge omogućuju bolji uvid u samu lokalizaciju lezije i povećavaju količinu oslikanog tkiva. Nestandardne projekcije su važne kako bi se skupilo dovoljno podataka koji će omogućiti što bolji tijek liječenja, ali isto tako i kako se ne bi radili nepotrebni invazivni zahvati.

Prilikom izvođenja mamografskog pregleda važno je prilagoditi se individualno prema svakoj pacijentici jer je svako tijelo drugačije i zahtijeva drugačiji pristup kako bi pregled bio što uspješniji. Također je vrlo važno da je pacijentica upoznata sa tijekom pregleda kako bi se osjećala ugodno. Kvaliteta mamograma ponajviše ovisi o iskustvu radiološkog tehnologa, stoga je potrebno obratiti pažnju na pažljivo pozicionirati dojku i paziti na kompresiju kako bi se spriječilo ponavljanje pregleda.

## LITERATURA

1. Odjel za programe probira raka dojke | Hrvatski zavod za javno zdravstvo [Internet]. [cited 2021 Jun 5]. Available from: <https://www.hzjz.hr/sluzba-epidemiologija-prevencija-nezaraznih-bolesti/odjel-za-programe-probira-raka-dojke/>
2. Vrdoljak E, Belac Lovasić I, Kusić Z, Gugić D, Juretić A. Klinička onkologija. 3rd ed. Zagreb: Medicinska Naklada; 2018. 316 p.
3. Križan Z. Kompendij anatomije čovjeka III. dio: Pregled građe grudi, trbuha, zdjelice, noge i ruke. Školska knjiga - Zagreb; 1986. 350 p.
4. Drake RL, Wayne Vogl A, Mitchell AWM. Gray's Anatomy For Students, Fourth Edition. Fourth. Elsevier; 2020. 1234 p.
5. Hebrang A, Klarić-Čustović R. Radiologija. 3rd ed. Zagreb: Medicinska Naklada; 2007.
6. Nacionalni programi ranog otkrivanja raka | Hrvatski zavod za javno zdravstvo [Internet]. [cited 2021 Apr 26]. Available from: <https://www.hzjz.hr/sluzba-epidemiologija-prevencija-nezaraznih-bolesti/preventivni-program-za-zdravlje-danas/#rak-dojke>
7. Conant E, Brennecke C. Breast Imaging: A Case Review Series. Philadelphia: Mosby Elsevier; 2006.
8. Bushong SC. Radiologic Science for Technologists: Physics, Biology, and Protection, Eleventh Edition. 2017;1–688.
9. Janković S, Eterović D. Fizikalne osnove i klinički aspekti medicinske dijagnostike. Zagreb: Medicinska Naklada; 2002. 251 p.
10. Lampignano J, Kendrick L. Bontrager's Textbook of Radiographic Positioning and Related Anatomy. Elsevier; 2017.
11. Andolina VF, Lille SL. Mammographic Imaging: A Practical Guide. Third. Philadelphia: Lippincott Williams & Wilkins; 2011.
12. Heywang-Koebrunner SH, Scheer I, Barter S. Diagnostic Breast Imaging: Mammography, Sonography, Magnetic Resonance Imaging and Interventional Procedures. 3rd ed. Stuttgart - New York: Thieme; 2014.
13. Bedene A, Alukic E, Žibert J, Mekiš N. Mediolateral oblique projection in mammography: Use of different angulation for patients with different thorax anatomies. J Heal Sci. 2019;9(1):40–5.
14. Suárez I, Fonseca A, Molina N, Banuelos I, Alcantara S, Valdes C, et al. Diagnostic mammography : how , why and when . Eur Soc Radiol. 2018;1972(55):1–28.
15. Tangential views | Radiology Reference Article | Radiopaedia.org [Internet]. [cited 2021 May 20]. Available from: <https://radiopaedia.org/articles/tangential-views?lang=us>
16. Graham RA, Homer MJ, Sigler CJ, Safaii H, Schmid CH, Marchant DJ, et al. The efficacy of specimen radiography in evaluating the surgical margins of impalpable breast carcinoma. Am J Roentgenol [Internet]. 1994 Jan 19 [cited 2021 Jun

- 15];162(1):33–6. Available from: [www.ajronline.org](http://www.ajronline.org)
17. Eklund GW, Busby RC, Miller SH, Job JS. Improved imaging of the augmented breast. *Am J Roentgenol* [Internet]. 1988 Nov 23 [cited 2021 May 19];151(3):469–73. Available from: [www.ajronline.org](http://www.ajronline.org)
  18. Brown SL, Todd JF, Luu HM Do. Breast implant adverse events during mammography: Reports to the Food and Drug Administration. *J Women's Heal* [Internet]. 2004 Jul 7 [cited 2021 Jun 5];13(4):371–8. Available from: <https://www.liebertpub.com/doi/abs/10.1089/154099904323087042>
  19. Bantick GL, Taggart I. Mammography and breast implants. *Br J Plast Surg*. 1995 Jan 1;48(1):49–52.
  20. Ekpo EU, Alakhras M, Brennan P. Errors in mammography cannot be solved through technology alone [Internet]. Vol. 19, *Asian Pacific Journal of Cancer Prevention*. Asian Pacific Organization for Cancer Prevention; 2018 [cited 2021 May 15]. p. 291–301. Available from: [/pmc/articles/PMC5980911/](http://pmc/articles/PMC5980911/)
  21. Informativni letak o mamografiji KBC-a Rijeka [Internet]. Available from: <http://kbc-rijeka.hr/wp-content/uploads/2020/12/Mamografija.pdf>
  22. Popli MB, Teotia R, Narang M, Krishna H. Breast Cancer : Basic and Clinical Research Breast Positioning during Mammography : Mistakes to be Avoided. 2014;119–24.



## PRIVITCI

Slika 1 Prikaz anatomije ženske dojke

Izvor:[https://www.ncbi.nlm.nih.gov/books/NBK65716/figure/CDR0000062970\\_\\_281/](https://www.ncbi.nlm.nih.gov/books/NBK65716/figure/CDR0000062970__281/)

(Preuzeto 21.4.2021.) .....	12
Slika 2 Mamografski uređaj na Odjelu za abdominalnu radiologiju i radiologiju dojki KBC-a Rijeka .....	14
Slika 3 Pregled komponenti mamografskog uređaja Izvor: Heywang-Koebrunner S, Barter S, Schreer I. Diagnostic Breast Imaging: Mammography, Sonography, Magnetic Resonance Imaging and Interventional Procedures, 3rd Edition.Mosby,2014. ....	15
Slika 4 Prikaz metoda lokalizacija lezija: metoda kvadranta (A) i metoda sata (B) Izvor: Lampignano J, Kendrick L. Bontrager's Textbook of Radiographic Positioning and Related Anatomy. Elsevier. 2017.....	16
Slika 5 Prikaz pozicioniranja dojke kod izvođenja MLO projekcije. Izvor: Karić,M., Mamografske projekcije, Škola mamografskog pozicioniranja, 8.12.2018.Rijeka .....	18
Slika 6 Pravilno učinjeni mamogrami lijeve i desne dojke u MLO projekciji. Baza podataka KBC Rijeka. ....	19
Slika 7 Prikaz pozicioniranja pacijentice prilikom izvođenja CC projekcije Izvor: <a href="https://radiologykey.com/mammography-3/">https://radiologykey.com/mammography-3/</a> (pristupljeno 30.4.2021.) .....	19
Slika 8 Pravilno izveden mamogram lijeve i desne dojke u CC projekciji. Baza podataka KBC Rijeka. ....	20
Slika 9 Posterior nipple line na MLO i CC prikazima Izvor: <a href="https://radiologykey.com/mammography-3/">https://radiologykey.com/mammography-3/</a> (pristupljeno 1.6.2021.) .....	20
Slika 10 Magnifikacija – nakupina patoloških kalcifikata segmentalne distribucije (patohistološki dokazan in situ duktalni karcinom (DCIS) u CC projekciji (slika A) i MLO projekciji (slika B). Baza podataka KBC Rijeka.....	22
Slika 11 Prikaz pozicioniranja kod LM i ML projekcija. Izvor: Karić,M., Mamografske projekcije, Škola mamografskog pozicioniranja, 8.12.2018.Rijeka .....	23
Slika 12 Prikaz pozicioniranja za XCCL projekciju. Izvor: Karić,M., Mamografske projekcije, Škola mamografskog pozicioniranja, 8.12.2018.Rijeka .....	24
Slika 13 Princip zaokretne projekcije u CC projekciji Izvor: Heywang-Koebrunner S, Barter S, Schreer I. Diagnostic Breast Imaging: Mammography, Sonography, Magnetic Resonance Imaging and Interventional Procedures, 3rd Edition.Mosby,2014. ....	25
Slika 14 Prikaz pozicioniranja pacijentice za dekolte projekciju projekcija. Izvor: Karić,M., Mamografske projekcije, Škola mamografskog pozicioniranja, 8.12.2018.Rijeka .....	26

Slika 15 Pravilno izvedena dekolte projekcija. Baza podataka KBC Rijeka. ....	26
Slika 16 Pravilno pozicioniranje za aksilarnu projekciju. Izvor: Andolina VF, Lille SL. Mammographic Imaging: A Practical Guide. Third. Philadelphia: Lippincott Williams & Wilkins; 2011. ....	27
Slika 17 Aksilarne projekcije. Projekcija može obuhvatiti i dojku (slika A) ili samo ciljani dio (slike B i C). Baza podataka KBC Rijeka. ....	28
Slika 18 Radiogram preparata kalcifikata (DCIS). Baza podataka KBC Rijeka. ....	29
Slika 19 Tehnika oslikavanja dojke s implantatom metodom istiskivanja prema Eklundu. Izvor: Heywang-Koebrunner S, Barter S, Schreer I. Diagnostic Breast Imaging: Mammography, Sonography, Magnetic Resonance Imaging and Interventional Procedures, 3rd Edition. Mosby, 2014. ....	30
Slika 20 Mamografija dojki sa silikonskim implantatima. Baza Podataka KBC Rijeka. ....	31
Slika 21 Mamografija muške dojke – standardne projekcije. Baza podataka KBC Rijeka. ....	32
Slika 22 Neadekvatna L-MLO projekcija. Baza podataka KBC Rijeka. ....	33
Slika 23 Neadekvatan mamogram - camel nose. Baza podataka KBC Rijeka. ....	34
Slika 24 Artefakt usljed lošeg pozicioniranja - kožni nabor. Baza podataka KBC Rijeka. ....	35
Slika 25 Artefakt usljed lošeg pozicioniranja - zračni džep inframamarne brazde. Baza podataka KBC Rijeka. ....	35
Slika 26 Artefakti koji imitiraju kalcifikate u CC projekciji (A) i magnifikaciji (B) i (C). Baza podataka KBC Rijeka. ....	36
Slika 27 Artefakt stranog tijela. Baza podataka KBC Rijeka. ....	36

## **ŽIVOTOPIS PRISTUPNIKA**

Rođena sam 25. kolovoza 1999. u Rijeci. Osnovnu školu Fran Krsto Frankopan završila sam u Krku 2014. godine. Nakon osnovne škole upisala sam smjer opće gimnazije u Srednjoj školi Hrvatski kralj Zvonimir u Krku. U srpnju 2018. upisala sam Fakultet zdravstvenih studija u Rijeci, smjer radiološke tehnologije.