

SLIKOVNE METODE U DIJAGNOSTICI I LIJEČENJU SRČANIH ARITMIJA

Matković, Katarina

Undergraduate thesis / Završni rad

2021

Degree Grantor / Ustanova koja je dodijelila akademski / stručni stupanj: **University of Rijeka, Faculty of Health Studies / Sveučilište u Rijeci, Fakultet zdravstvenih studija u Rijeci**

Permanent link / Trajna poveznica: <https://um.nsk.hr/um:nbn:hr:184:813736>

Rights / Prava: [In copyright](#)/[Zaštićeno autorskim pravom.](#)

Download date / Datum preuzimanja: **2024-11-30**

Repository / Repozitorij:

[Repository of the University of Rijeka, Faculty of Health Studies - FHSRI Repository](#)



SVEUČILIŠTE U RIJECI
FAKULTET ZDRAVSTVENIH STUDIJA
PREDDIPLOMSKI STRUČNI STUDIJ SESTRINSTVA

Katarina Matković

SLIKOVNE METODE U DIJAGNOSTICI I LIJEČENJU SRČANIH ARITMIJA

Završni rad

Rijeka, 2021.

UNIVERSITY OF RIJEKA
FACULTY OF HEALTH STUDIES
GRADUATE UNIVERSITY STUDY OF NURSEING

Katarina Matković
IMAGING METHODS IN DIAGNOSIS AND TREATMENT OF CARDIAC
ARRHYTHMIAS
Undergraduate thesis

Rijeka, 2021.

Mentor rada: doc. dr. sc. Sandro Brusich, dr.med.

Pregledni rad obranjen je dana _____ u/na _____,

pred povjerenstvom u sastavu:

1. _____

2. _____

3. _____

Izješće o provedenoj provjeri izvornosti studentskog rada

Opći podatci o studentu:

Sastavnica	Sveučilište u Rijeci-Fakultet zdravstvenih studija
Studij	Preddiplomski stručni studij sestrinstva
Vrsta studentskog rada	Završni rad
Ime i prezime studenta	Katarina Matković
JMBAG	

Podatci o radu studenta:

Naslov rada	Slikovne metode u dijagnostici i liječenju srčanih aritmija
Ime i prezime mentora	doc.dr.sc. Sandro Brusich, dr. med.
Datum zadavanja rada	
Datum predaje rada	25.09.2021.
Identifikacijski br. podneska	1636165088
Datum provjere rada	26.07.2021.
Ime datoteke	
Veličina datoteke	3.08M
Broj znakova	54026
Broj riječi	8003
Broj stranica	51

Podudarnost studentskog rada:

PODUDARNOST	
Ukupno	15%
Izvori s interneta	12%
Publikacije	1%
Studentski radovi	2%

Izjava mentora o izvornosti studentskog rada

Mišljenje mentora	
Datum izdavanja mišljenja	26.07.2021.
Rad zadovoljava uvjete izvornosti	X
Rad ne zadovoljava uvjete izvornosti	?
Obrazloženje mentora (po potrebi dodati zasebno)	

Datum
26.08.2021.

Potpis mentora
doc.dr.sc. Sandro Brusich, dr.med.

SADRŽAJ

1. UVOD	1
2. RAZRADA TEME	2
2.1. ANATOMIJA i FIZIOLOGIJA SRCA	2
2.2. PROVODNI SUSTAV SRCA	5
2.3. SRČANI RITMOVI	6
2.3.1. Sinusni ritam.....	7
2.3.2. Sinusna bradikardija.....	8
2.3.3. Sinusna tahikardija.....	9
2.4. TAHIARITMIJE	9
2.4.1. Supraventrikularne tahiaritmije.....	10
2.4.2. Supraventrikularna tahikardija – SVT.....	10
2.4.3. Fibrilacija atrija.....	11
2.4.4. Undulacija atrija.....	12
2.4.5. Velentrikularne tahiaritmije.....	13
2.4.6. Ventrikularna tahikardija – VT.....	14
2.4.7. Ventrikularna fibrilacija.....	15
2.5. BRADIARITMIJE	16
2.6. EKG - elektrokardiografski snimak	17
2.6.1. Uloga medicinske sestre ili tehničara prilikom snimanja elektrokardiografskog zapisa.....	20
2.7. OTKRIVANJE POREMEĆAJA U RADU SRCA POMOĆU SLIKOVNIH METODA	22
2.7.1. Ultrazvuk srca.....	22
2.7.2. Koronarografija.....	28
2.7.3. MSCT koronarografija.....	30
2.7.4. Magnetska rezonanca srca.....	31
2.7.5. Klasične RTG tehnike u kardiologiji.....	34
2.8. ELEKTROFIZIOLOŠKO ISPITIVANJE I LIJEČENJE ARITMIJE RADIOFREKVENTNOM ABLACIJOM	35
2.8.1. Radiofrekventna ablacija nenavigacijskim sustavom.....	38
2.8.2. Radiofrekventna ablacija navigacijskim 3D sustavom.....	39
3. ZAKLJUČAK	40
4. ŽIVOTOPIS	41
5. LITERATURA	42
6. PRILOZI	44

Sažetak

Cilj ovog preglednog završnog rada je upoznati se sa slikovnim metodama koje imaju veliku ulogu u otkrivanju i liječenju srčanih aritmija. U radu je ukratko opisana anatomija srca i mehanizam električnog provodnog sustava srca u cilju što boljeg razumijevanja poremećaja srčanog ritma.

U radu je posebno obrađen elektrokardiografski snimak kao početni korak u otkrivanju srčanih aritmija. Nadalje, opisani su ultrazvučna dijagnostika srca (transtorakalni, transezofagijski i intrakardijalni ultrazvuk), koronarografija, MSCT koronarografija, magnetska rezonancija srca, rtg srca i pluća, elektrofiziološko ispitivanje i liječenje radiofrekventnom ablacijom. Detaljno je opisana uloga medicinske sestre ili tehničara pri provedbi svake od navedenih procedura.

Neke aritmije mogu biti simptomatske i tako utjecati na kvalitetu života pacijenata dok druge ukoliko se ne liječe mogu dovesti i do smrtnog ishoda. Napretkom tehnologije i medicine te konstantom edukacijom osoblja kontinuirano se unaprjeđuje skrb o pacijentima s bolestima poremećaja srčanog ritma.

Pomoću ovih radioloških tehnika i ostalih slikovnih metoda može se točno otkriti mjesto i uzrok nastanka te mehanizam aritmije što je bitno pri odabiru vrste liječenja pojedine aritmije te uspješnosti rješavanja aritmije.

Elektrofiziološko ispitivanje kao jedna od najsuvremenijih slikovnih metoda koja se koristi u dijagnostici srčanih aritmija pruža najopširniji i najdetaljniji opis električnog provodnog sustava srca. Radiofrekventnom (RF) ablacijom postotak uspješnosti "rješavanja" aritmije doseže i preko 95%. Iz tog razloga elektrofiziološko ispitivanje i RF ablacija će biti opširno opisane u radu.

Ključne riječi: srce, srčane aritmije, slikovne metode, kvaliteta života

Abstract

The aim of this experimental final work is to get acquainted with imaging methods that play a major role in the detection and treatment of cardiac arrhythmias. The paper briefly describes the anatomy of the heart and the mechanism of the electrical conduction system of the heart in order to better understand heart rhythm disorders.

The paper deals with electrocardiographic imaging as an initial step in the detection of cardiac arrhythmias. Furthermore, ultrasound diagnostics of the heart (transthoracic, transesophageal and intracardiac ultrasound), coronary angiography, MSCT coronary angiography, magnetic resonance imaging of the heart, X-ray of the heart and lungs, electrophysiological examination and treatment with radiofrequency ablation are described. The role of the nurse or technician in performing each of these procedures is described in detail.

Some arrhythmias can be symptomatic and thus affect the quality of life of patients, while others, if left untreated, can be fatal. Advances in technology and medicine, as well as constant education of staff, are continuously improving the care of patients with heart rhythm disorders.

With the help of these radiological techniques and other imaging methods, the exact place and cause and the mechanism of arrhythmia can be precisely discovered, which is important when choosing the type of treatment for a particular arrhythmia and the success of resolving the arrhythmia.

Electrophysiological examination as one of the most modern imaging methods used in the diagnosis of cardiac arrhythmias provides the most comprehensive and detailed description of the electrical conduction system of the heart. By radiofrequency (RF) ablation, the percentage of success in "solving" the arrhythmia reaches over 95%. For this reason, electrophysiological testing and RF ablation will be described extensively in the paper.

Key words: heart, cardiac arrhythmias, imaging methods, quality of life

1. UVOD

Slikovne metode, koje su opisane u radu provode se u cilju otkrivanja i liječenja raznih srčanih bolesti. Naglasak je stavljen na njihovu ulogu kod bolesti poremećaja električnog provodnog sustava srca ili srčanih aritmija. Srčane aritmije nastaju kada postoji smetnja u stvaranju i/ili provođenju električnog impulsa. Dijelimo ih po mjestu nastanka (ventrikularna i supraventrikularna) i po frekvenciji (tahiaritmije i bradiaritmije).

Elektrokardiografski zapis je prvi korak u otkrivanju srčanih aritmija. Nakon snimanja EKG zapisa, ukoliko se potvrdi sumnja na postojanje srčane aritmije, bolesnika se upućuje na daljnju dodatnu dijagnostiku (slikovne metode) i/ili liječenje ovisno o kojoj vrsti aritmije se radi.

Napredak u medicini i tehnologiji u slikovnoj dijagnostici pridonio je bržem otkrivanju te uspješnijem liječenju srčanih aritmija. Medicinsko osoblje koje sudjeluje u provedbi navedenih slikovnih metoda mora biti adekvatno osposobljeno i educirano.

U ovom preglednom radu bit će opisana anatomija srca, provodni sustav srca, poremećaji u radu srca, elektrokardiografski zapis te slikovna dijagnostika i njihova uloga u otkrivanju srčanih aritmija.

2. RAZRADA TEME

2.1. ANATOMIJA I FIZIOLOGIJA SRCA

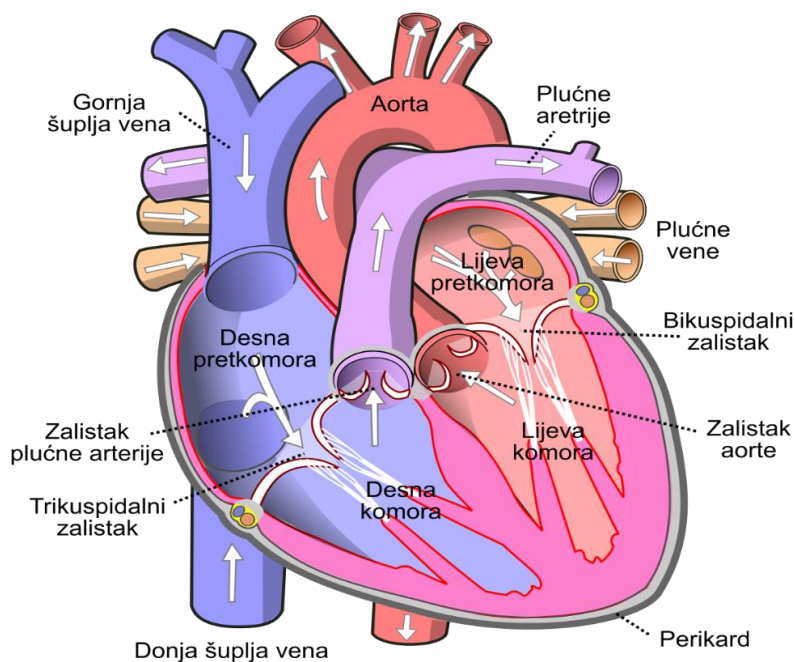
Srce je šuplji mišićni organ koji se nalazi u medijastinumu, odnosno u središnjem dijelu prsne šupljine. Sastoji se od dva dijela, baze srca (*basis cordis*) koji je položen prema straga i gore i vrška srca (*apex cordis*) položenog prema dolje i lijevo. Apex ili vršak srca doseže do petog međurebrenog prostora te je udaljen jedan centimetar medijalno od medioklavikularne crte koja prolazi sredinom ključne kosti i usporedna je sa sagitalnom ravninom.

Stijenku srca oblikuju tri sloja: vanjski sloj (*epicardium*), srednji sloj koji čini srčani mišić (*myocardium*) te unutarnji sloj (*endocardium*). Srce se nalazi u čvrstoj vezivnoj vrećici zvanoj osrčje (*pericardium*) koja je smještena u prednjem dijelu sredoprsta te se tako jednom trećinom nalazi desno, a dvjema trećinama lijevo od medijalne linije. Površina epikarda ili vanjskog sloja srca je sjajna, glatka i vlažna. Epikard je također i radna muskulatura srca te je njegova zadaća zaštita srca tako što oblaže srce i krvne žile koje izlaze iz srca. Srčani mišić ili miokard, srednji srčani sloj, izgrađuje srčano mišićno tkivo. Usko je povezan s vanjskim i unutarnjim slojem, a dodatno predstavlja radnu muskulaturu srca. Endokard je tanka i nježna ovojnica koja oblaže sve udubine i izbočine u srčanim šupljinama i obavija sve srčane strukture. Površina unutarnjeg srčanog sloja može biti ravna i glatka ili može biti izbočena u obliku gređica koje se nazivaju *trabeculae carnae*. Tijekom sistole atrijska krv se naglo prelije u ventrikul i usmjerava se prema vrhu srca, a funkcija tih izbočenja nalik na gređice je ublažavanje udara struje te krvi. Na nivou srčanih ušća endokard se izboči i tvori duplikature koje imaju oblik polumjesečastih zalistaka (*valvula semilunaris*) ili listića (*cusps*). Listići na arterijskim i atrioventrikularnim ušćima oblikuju zaliske (*valva*).

Šupljina srca podijeljena je pregradom (*septum cordis*) koja razdvaja desnu i lijevu stranu srca. Dijeli se na desnu i lijevu pretklijetku (*atrium cordis dextrum et sinistrum*) i desnu i lijevu klijetku (*ventriculus dexter et sinister*) te se između svake šupljine nalazi srčani zalistak (Slika 1).

Srčani zalisci su anatomske strukture koje osiguravaju jednosmjernan protok krvi kroz srčane šupljine kao i protok krvi iz srca u velike krvne žile.¹

Slika 1: Anatomija srca



Izvor: https://bs.wikipedia.org/wiki/Sr%C4%8Dana_pretkomora

Postoje četiri srčana zalistka:

- mitralni zalistak, sprječava vraćanje krvi iz lijeve klijetke u lijevu pretklijetku
- aortni zalistak, zadržava krv u aorti nakon što se krv istisne iz klijetke
- trikuspidalni zalistak, onemogućuje povrat krvi iz desne klijetke u desnu pretklijetku

¹ Keros, Andreis, Gamulin (2000.): ANATOMIJA I FIZIOLOGIJA. Školska knjiga, Zagreb.

- pulmonalni zalistak, zadržava krv u pulmonalnoj arteriji nakon što se krv istisne iz desne klijetke

U određenoj fazi srčane akcije zalisci zatvaraju ušća srca. Dijastola je faza relaksacije miokarda i punjenja srčane šupljine krvlju, a faza kontrakcije miokarda te pražnjenja šupljine naziva se sistola. Kada je atrij u fazi dijastole, ventrikul je u fazi sistole, a kada je ventrikul u fazi dijastole atrij je u fazi sistole. Atrioventrikularna ušća se zatvaraju tijekom sistole ventrikula. U fazi sistole krv se potiskuje od vrha ventrikula prema bazi jer se na bazi ventrikula nalaze ušća, a zatvaranje atrijskih ušća se događa u fazi dijastole ventrikula. Prema tome, dijastola se definira kao faza relaksacije miokarda i punjenja šupljine sa krvlju, a sistola se definira kao faza pražnjenja šupljine i kontrakcije miokarda.

Srce pokreće krv u žilama malog i velikog krvotoka te je prema tome srce dvostruka mišićna pumpa. Venska krv se s periferije tijela ulijeva u desni atrij i protječe do pluća. Desno srce sadrži vensku krv i pumpa je sve do pluća u mali krvotok. Arterijska krv se iz pluća ulijeva u lijevi atrij, zatim prelazi u lijevi ventrikul te otječe u aortu. Lijevo srce sadrži arterijsku krv koju pumpa u aortu, odnosno u veliki krvotok. U desnu pretklijetku ulijevaju se još i gornja i donja šuplja vena (vena cava superior i inferior). Ispred ušća donje šuplje vene ulijeva se koronarni sinus (sinus coronarius). Gornja šuplja vena dovodi krv iz glave, vrata, prsne šupljine i desne i lijeve ruke, a donja šuplja vena dovodi krv iz trbušne šupljine, zdjelice i desne i lijeve noge. Stijenka desnog atrija je ravna i glatka. U prednjem dijelu atrija koji je vidljiv s vanjske strane srca, a naziva se desna aurikula (auricula dextra), nalaze se razni mišićni grebeni (trabeculae carneaе). Između oba atrija, na medijalnoj stijenci, atrija nalazi se ovalno udubljenje (fossa ovalis). Krv iz desnog atrija tijekom sistole protječe u desni ventrikul kroz trikuspidalni zalistak.

U lijevi atrij se ulijevaju četiri pulmonalne vene. Te četiri plućne vene, po dvije iz svakog pluća, donose kisikom obogaćenu krv iz pluća u lijevi atrij. Stijenka lijevog atrija je kao i kod desnog glatka i ravna, osim s prednje strane, odnosno u lijevoj aurikuli. Krv iz lijevog atrija protječe kroz mitralni zalistak (koje se nalazi između lijevog atrija i lijevog ventrikula) u lijevi ventrikul.

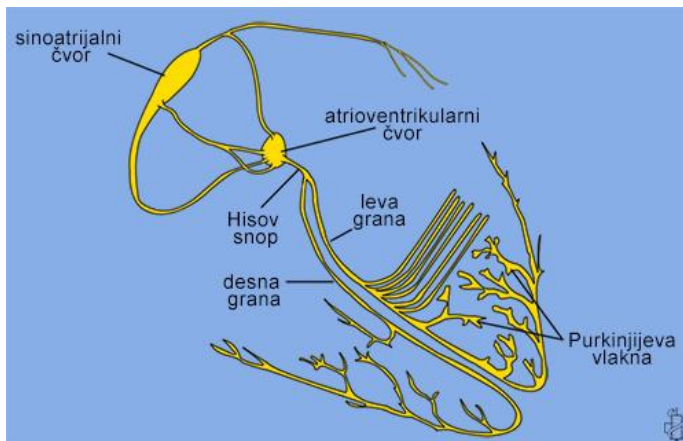
Desni ventrikul nalikuje na trostranu piramidu. Baza desnog ventrikula usmjerena je ka atriju, a vrh je usmjeren prema vršku srca. Medijalnu stijenu izgrađuje intraventrikularni

septum. To je zid koji međusobno razdvaja donje šupljine. Dva ušća (ostium atrioventriculare dextrum te ostium trunci pulmonalis) nalaze se na bazi ventrikula. Ispod ušća trunkusa pulmonalis nalazi se dio ventrikula koji se naziva izlaznim dijelom jer kroz njega krv otječe u plućnu arteriju. U fazi sistole krv iz desnog ventrikula protječe kroz desno arterijsko ušće u plućnu arteriju. Lijevi ventrikul nalikuje na stožac. Baza lijevog ventrikula usmjerena je prema atriju, a vrh je u ravni s apeksom srca. Stijenka mišićnice lijevog ventrikula deblja je od stijenke desnog ventrikula. Dva ušća koja se nalaze na bazi lijevog ventrikula su ostium atrioventriculare i ostium aortae. Tijekom sistole krv se iz lijevog ventrikula potiskuje u aortu kroz lijevo arterijsko ušće.²

2.2. PROVODNI SUSTAV SRCA

Srce radi na principu kontrakcije šupljeg srčanog mišića ispunjenog krvlju. Da bi se srce kontrahiralo potrebno je posebno mišićje, odnosno to stezanje mišićja ostvaruje automatski rad srca. Provodno mišićje proizvodi i provodi živčane podražaje koji su zaslužni za ritmičnu srčanu kontrakciju. Najprije se kontrahiraju oba dva atrija, a nakon njih se kontrahiraju oba ventrikula.

Slika 2: Provodni sustav srca



Izvor: https://bs.wikipedia.org/wiki/Sistem_elektri%C4%8Dne_provodljivosti_srca

² Prof. dr. sc. Bajek, S., prof. dr. sc. Bobinac, D., prof. dr. sc. Jerković, R., prof. dr. sc. Malnar, D., doc.dr. sc. Marić I. (2007.): Sustavna anatomija čovjeka, Rijeka.

Provodni sustav srca čine:

- sinusni čvor
- atrioventrikularni čvor
- mreža niti koja povezuje sinusni i atrioventrikularni čvor
- Hissov snop
- desna i lijeva grana
- Purkinijeve niti

Sinusni čvor (SA čvor) nakupina je neuromuskularnog tkiva u stijenci desnog atrija, nedaleko od ušća gornje šuplje vene. SA čvor odgovoran je za sinusni srčani ritam, upravlja radom cijelog srca te se može nazvati dominantnim elektrostimulatorom srca. Automatizmom se spontano stimulira. Ukoliko SA čvor zataji, vođenje rada srca preuzima neki drugi dio provodne muskulature. Impulsi u SA čvoru stvaraju se 60 do 80 puta u minuti, a iz SA čvora šire se kroz stijenku desnog i lijevog atrija i tada nastaje sistola atrija. Impuls se zatim prenosi u ventrikule kroz atrioventrikularni dio provodnog sustava srca.

U stijenci desnog atrija, iznad trikuspidalne valvule nalazi se atrioventrikularni provodni dio srca (AV čvor). Njegova funkcija je omogućiti pretkljetkama da se dovoljno kontrahiraju tako što će pristigli električni impuls usporiti. Impuls se preko AV čvora dalje provodi putem posebnih vlakana koja se nazivaju Hissov snop te je on direktna veza miokarda atrija s miokardom ventrikula. Vlakna Hissovog snopa svojim širenjem impulsa imaju zadaću kontrahirati desni i lijevi ventrikul.³

2.3. SRČANI RITMOVI

Normalni srčani ritam naziva se sinusni ritam. Električni impulsi kod sinusnog ritma nastaju u sinusnom čvoru smještenom u desnom atriju. Impuls se širi kroz oba atrija što dovodi do njihove kontrakcije te do potiskivanja krvi u ventrikule. Impuls zatim prolazi kroz AV čvor i širi

³Keros, Andreis, Gamulin (2000.): ANATOMIJA I FIZIOLOGIJA. Školska knjiga, Zagreb.

se putem Hissovog snopa te desne i lijeve grane u lijevi i desni ventrikul pri čemu dolazi do njihove kontrakcije te potiskivanja krvi u aortu.

Poremećaji ritma nastaju zbog abnormalnosti u stvaranju impulsa i/ili provođenju impulsa. Bradikardije nastaju zbog smanjenja intrinzične funkcije elektrostimulatora (SA čvor) ili blokova u provođenju, uglavnom unutar AV- čvora ili His-Purkinjeova sustava. Većinu tahikardija uzrokuje kružni mehanizam (*engl. reentry*), neke nastaju zbog pojačanog normalnog automaticiteta ili uslijed poremećenog mehanizama automaticiteta.

Aritmije i poremećaji provođenja mogu biti asimptomatski ili uzrokovati palpitacije (osjećaje “preskočenih” otkucaja, ili brzih i silovitih otkucaja), simptome hemodinamskog poremećaja (npr. zaduha, nelagoda u prsima, presinkopa, sinkopa) ili zastoj srca.

Aritmije najčešće nastaju kao posljedica bolesti srca, plućnih bolesti, bolesti štitnjače, kod poremećaja u elektrolitima, povećanog tonusa simpatikusa i vagusa, ali mogu se javiti i kod zdravih osoba. Najčešći uzroci nastanka srčanih aritmija jesu: bolest koronarnih arterija, upalne bolesti srca, insuficijencija srca, prirođene srčane greške, hipotenzija te genetski poremećaji ionskih kanala.⁴

Prema frekvenciji poremećaji srčanog rada dijele se na:

- bradikardije
- tahikardije

Prema mjestu nastanka aritmije se dijele na:

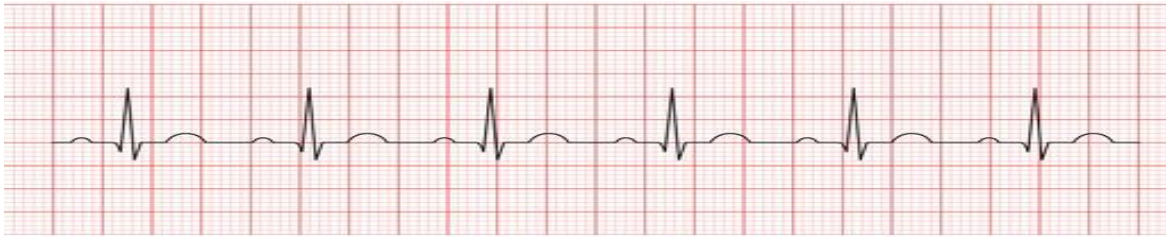- supraventrikularne
- ventrikularne

2.3.1. Sinusni ritam

Normalni srčani ritam nastaje u sinusnom čvoru i naziva se sinusni ritam. Normalna frekvencija sinusnog ritma je od 60 do 100 otkucaja u minuti.

⁴ Doc. Dr med. Sci. Milan H. Đorđević i Prof. Dr med. Sci. Srećko I. Nedeljković (1981.): Srčani blok i pejsmejkeri. Beogradski izdavačko-grafički zavod.

Slika 3: Sinusni ritam

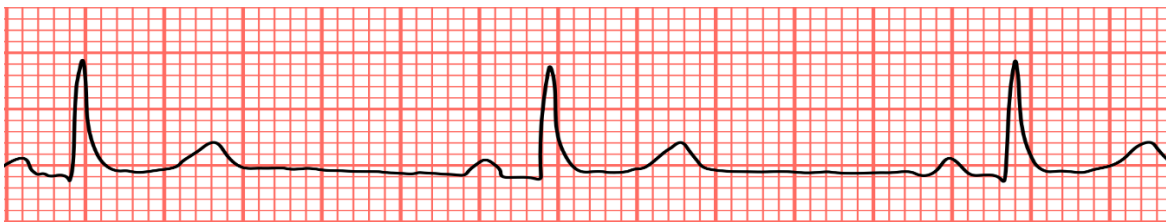


Izvor: https://commons.wikimedia.org/wiki/File:Normal_Sinus_Rhythm_Unlabeled.jpg

2.3.2. Sinusna bradikardija

Sinusna bradikardija može se opisati kao disfunkcija sinusnog čvora, kada impulsi iz SA čvora izlaze brzinom manjom od 50 otkucaja u minuti.⁵

Slika 4: Sinusna bradikardija



Izvor: https://en.wikipedia.org/wiki/Sinus_bradycardia#/media/File:Sinus_bradycardia_lead2.svg

Sinusna bradikardija može se javiti:

- pri spavanju, kod zdravih osoba
- kod sportaša
- kao posljedica konzumacije nekih lijekova kao što su betablokatori, morfiji, blokatori kalcijevih kanala, amiodaron itd.
- kod upalnih bolesti srca
- kod hipotermije
- kod hipotireoze
- kod poremećaja elektrolita

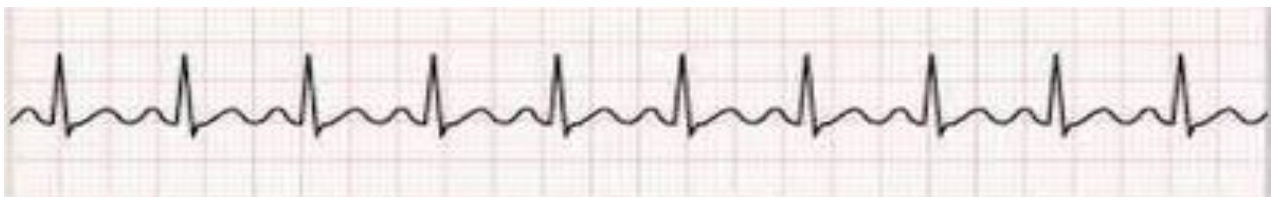
⁵ https://en.wikipedia.org/wiki/Sinus_bradycardia

- kao posljedica pojačanog tonusa vagusa: mučnina, povraćanje, vazovagalna stanja, mokrenje, kašalj, hipersenzitivni sinus karotikus

2.3.3. Sinusna tahikardija

Sinusnu tahikardiju karakterizira porast brzine električnih impulsa koji proizlaze iz sinoatrijalnog čvora. Karakterizira ga sinus ritam brži od 100 otkucaja u minuti. Sinusna tahikardija može biti fiziološka, kao normalan odgovor u nekim situacijama kao što je uzbuđenje ili tjelesna aktivnost, gdje se srčani otkucaji povećavaju kako bi se zadovoljila veća potreba tijela za energijom i kisikom. Međutim, može biti i patološke etiologije što ukazuje na zdravstveni problem.⁶

Slika 5: Sinusna tahikardija



Izvor: <https://medicinazaponeti.com/tahikardija-ubrzani-rad-srca/sinusna-tahikardija/>

Sinusna tahikardija se može se javiti kao posljedica uzimanja određenih lijekova te kod anatomskih ili metaboličkih promjena. Osoba s ovakvim srčanim ritmom može biti asimptomatična, ali kod nekih osoba može biti i vrlo teško podnošljiva. Češće se pojavljuje kod osoba ženskog spola i takvi bolesnici se obično žale na nedostatak zraka i ubrzan rad srca.

2.4. TAHIARITMIJE

Ovaj poremećaj srčanog ritma karakterizira frekvencija srca veća od 100 otkucaja u minuti, a frekvencija može biti pravilna i nepravilna. Prema mjestu nastanka tahiaritmije se dijele na

⁶ https://en.wikipedia.org/wiki/Sinus_tachycardia

supraventrikularne i ventrikularne. Supraventrikularne aritmije obuhvaćaju aritmije mjesta nastanka iznad ventrikula uključujući AV čvor dok ventrikularne tahiaritmije uključuju oba ventrikula. Supraventrikularne tahiaritmije prepoznaju se po uskom QRS kompleksu, dok se ventrikularna tahikardija prepoznaje po širokom QRS kompleksu. Međutim, široki QRS kompleks može se javiti i kod neke supraventrikularne tahikardije s blokom grane te kod aberantne supraventrikularne tahikardije s AV provođenjem preko akcesornih puteva.

2.4.1. Supraventrikularne tahiaritmije

Ova vrsta aritmije potječe iz atriya ili okolnog tkiva koje obuhvaća AV čvor i pripadajuće provodno tkivo. Nastaje radi povećanog automatizma ili kao posljedica kruženja impulsa koji ponekad može kružiti od tkiva AV čvora te po dijelu atriya i ventrikula preko aberantnih snopova. Supraventrikularne tahikardije karakterizirane su uskim QRS kompleksom, ali kod bloka grane QRS kompleks može biti proširen.⁷

U supraventrikularne tahiaritmije spadaju:

- supraventrikularna tahikardija - SVT
- fibrilacija atriya
- undulacija atriya

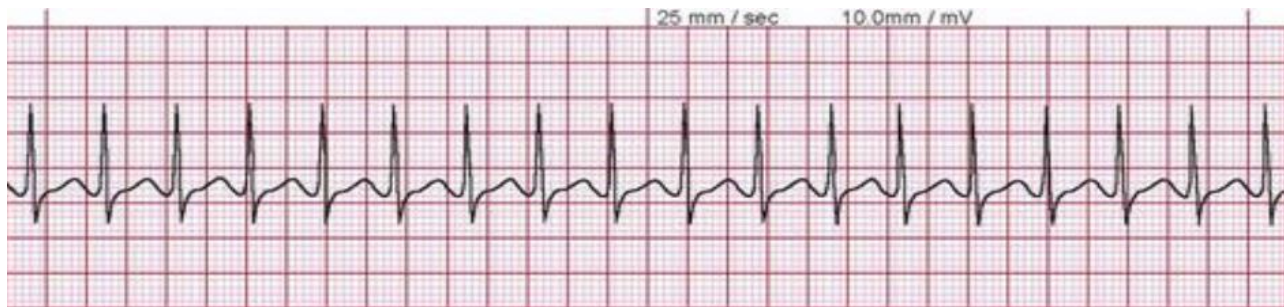
2.4.2. Supraventrikularna tahikardija - SVT

SVT je vrlo čest poremećaj srčanog ritma i najčešće se javlja kod osoba mlađe životne dobi koje nemaju bolesti srca. Karakterizira je frekvencija ventrikula od 100 do 200 otkucaja u minuti. QRS kompleks je uzak i u pravilnim razmacima, a P valovi najčešće nisu vidljivi jer su unutar QRS kompleksa. Napadaji ove tahikardije najčešće traju relativno kratko, od nekoliko minuta do nekoliko sati ili u rijedim slučajevima mogu trajati više dana odnosno mjeseci što nazivamo incesantna SVT. Kod osoba koje su zdrave ova tahikardija ne uzrokuje ozbiljnije hemodinamske poremećaje, međutim kod osoba koje boluju od srčanih bolesti može dovesti do zatajivanja srca i

⁷ Prof.dr.sc Bergovec M (2011.): Praktična elektrokardiografija. Udžbenici sveučilišta u Zagrebu, Školska knjiga, Zagreb.

hipotenzije radi povećanog rada srca. Ako su epizode tahikardije kratke onda se aritmija teže može registrirati na elektrokardiografskom zapisu što otežava postavljanje ispravne dijagnoze. Jedan od načina zaustavljanja ove aritmije je Valsavin manevar gdje bolesnik zatvori dišne puteve (nos i usta) i pokušava naglo izdahnuti. Masaža sinus karotikusa je također jedan od načina zaustavljanja SVT-a. Najčešće se ova vrsta aritmije otklanja radifrekventnom ablacijom žarišta gdje aritmija izbija.⁸

Slika 6: Supraventrikularna tahikardija



Izvor: <https://nhcps.com/acls-megacodes/supraventricular-tachycardia-simulation/>

2.4.3. Fibrilacija atrijska

Najčešća supraventrikularna tahikardija je fibrilacija atrijska. Pojam atrijske fibrilacije opisuje kaotičnu električnu aktivnost srca koja je rezultat izbijanja i nepravilnog kruženja brojnih podražaja u lijevom atriju. Atrijski valovi su vrlo brzi i plitki uz nepravilan ventrikularni odgovor, a to stanje se naziva apsolutna aritmija klijetki. Ova aritmija uz neadekvatno liječenje može izazvati moždani udar koji može rezultirati trajnim invaliditetom ili smrću.

S obzirom na vrijeme pojave može se podijeliti na:

1. novootkrivenu fibrilaciju atrijsku
2. paroksizmalnu koja obično traje kraće od sedam dana i spontano završava
3. perzistentnu koja traje dulje od sedam dana i ne završava spontano
4. permanentnu ili trajnu fibrilaciju atrijsku.

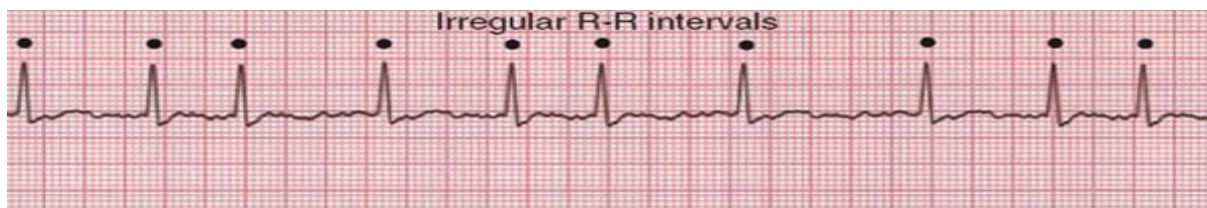
⁸ Prof.dr.sc Bergovec M (2011.): Praktična elektrokardiografija. Udžbenici sveučilišta u Zagrebu, Školska knjiga, Zagreb.

Atrijska fibrilacija je najčešće posljedica tlačnog i volumnog opterećenja lijevog atrija usljed dugogodišnje arterijske hipertenzije, pretilosti, hipertrofije i/ili disfunkcije lijevog ventrikula. Takvo opterećenje dovodi do stvaranja ožiljka (fibroze) lijevog atrija što predisponira i podržava stvaranje aritmije. Može se javiti i kod osoba s:

- koronarnom bolesti
- miokardiopatijom
- hipotenzijom
- bolesti mitralnog zaliska
- kod akutnih infekcija, posebice plućnih

Atrijska fibrilacija može se, međutim, javiti i kod zdravih i mladih osoba koji imaju genetsku predispoziciju za nastanak aritmije ili kao odgovor na određena hiperadrenergička stanja, pretjerano konzumiranje alkohola i sl. Perzistentna atrijska fibrilacija je često povezana s uvećanjem veličine atrija. Taj uvećan atrij je dobar anatomski supstrat za nastanak atrijske fibrilacije. Atrijska hipertrofija i dilatacija su rizični faktori za početak atrijske fibrilacije. Ova vrsta aritmije se najčešće potvrđuje elektrokardiografskim zapisom te ultrazvukom srca. Paroksizmalna fibrilacija se može konvertirati u sinus ritam uz pomoć lijekova ili spontano. Perzistentna fibrilacija se najčešće može vratiti u normalni sinusni ritam samo primjenom električnog šoka (elektrokardioverzijom).⁹

Slika 7: Fibrilacija atrija



Izvor: http://sestrinstvo.kbcsm.hr/arhiv/strucni_sadrzaj/ss36_elektrokardioverzija/ss36.html

⁹ Gregory Lip and John Godtfredsen: Cardiac Arrhythmias A Clinical Approach.

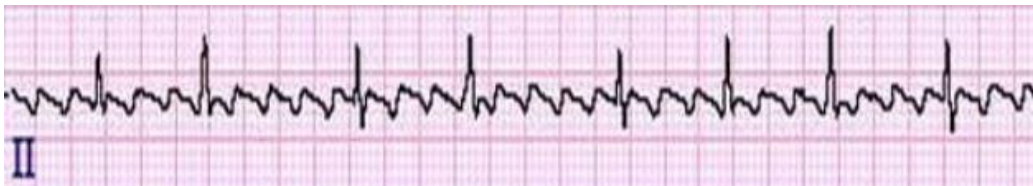
2.4.4. Undulacija atriya

Undulacija atriya ili pretkomorno lepršanje je supraventrikularna aritmija koju karakterizira serija identičnih P valova koji se brzo slijede. P val na elektrokardiografskom zapisu nalikuje zupcu pile dok ventrikulski kompleksi nisu promijenjeni. Frekvencija je obično 250 do 350 otkucaja u minuti. Može se javiti kod osoba koji nisu prethodno imali bolesti srca premda je ova vrsta aritmije gotovo uvijek znak bolesti srca. Undulaciju atriya djelimo na tipičnu, koja za razliku od fibrilacije atriya, većinom nastaje u desnom atriju zbog impulsa koji kruži u području oko ušća trikuspidalne valvule i kriste terminalis. Atipična undulacija atriya nastaje kruženjem oko neke anatomske strukture i ožiljka u srcu te se javlja češće u lijevom atriju i u području interatrijskog septuma. Kao i fibrilacija atriya i ova vrsta aritmije može dovesti do moždanog udara.¹⁰

Najčešći uzroci undulacije atriya su:

- reumatska bolest srca
- ishemijska bolest srca
- miokarditis
- hipertireoza

Slika 8: Undulacija atriya



Izvor: <https://www.slideshare.net/DominaPetri/fibrilacija-i-undulacija-atrija>

2.4.5. Veltrikularne tahiaritmije

¹⁰ Gregory Lip and John Godfredsen: Cardiac Arrhythmias A Clinical Approach.

Ove aritmije poremećaji su u radu srca kod kojih se izvorište aritmije nalazi u lijevom ili desnom ventrikulu, ispod Hissovog snopa. Ventrikularne aritmije karakterizira široki QRS kompleks na elektrokardiografskom prikazu, a oblik QRS kompleksa ovisi o mjestu nastanka aritmije.

2.4.6. Ventrikularna tahikardija (VT)

Ventrikularnu tahikardiju karakterizira niz od tri ili više ventrikularnih ekstrasistola u brzom slijedu, istog oblika. To je po život opasna aritmija te je ona glavni uzrok iznenadne srčane smrti. Pravilna je aritmija, proširenog QRS kompleksa, frekvencije većinom oko 120 do 220 otkucaja u minuti. Etiologiju ove vrste aritmije uspješno se otkriva slikovnim metodama kao što su koronarografija, MSCT koronarografija, magnetska rezonanca srca te naposljetku elektrofiziološkim ispitivanjem.

Prema trajanju se dijeli na:

- nepostojanu - obilježava je s tri ili više ventrikularnih udaraca, a spontano završava u razdoblju kraćem od 30 sekundi i/ili ne dovodi do hemodinamskog urušaja bolesnika;
- postojanu - ukoliko traje dulje od 30 sekunda i/ili dovodi do hemodinamskog urušaja bolesnika.

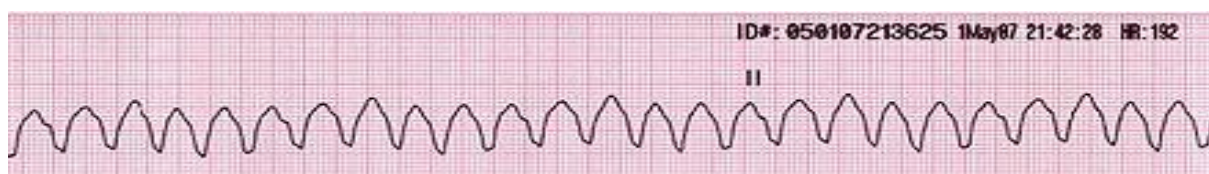Prema morfologiji ventrikularnu tahikardiju dijelim na:

- monomorfnu – tahikardija iste morfologije
- pleomorfnu – tijekom tahikardije izmjenjuje se više od jedne morfologije ventrikularnih kompleksa
- polimorfnu – ventrikularni kompleksi neprestano mijenjaju morfologiju
- Torzadu (Torsade de pointes) koju karakterizira progresivno povećanje i smanjenje amplitude QRS kompleksa na elektrokardiografskom prikazu, a javlja se kod osoba s produljenim QT intervalom koji može biti izazvan lijekovima (antiaritmikima ili antidepressivima), hipokalijemijom ili može biti kongenitalan.

2.4.7. Ventrikularna fibrilacija (VF)

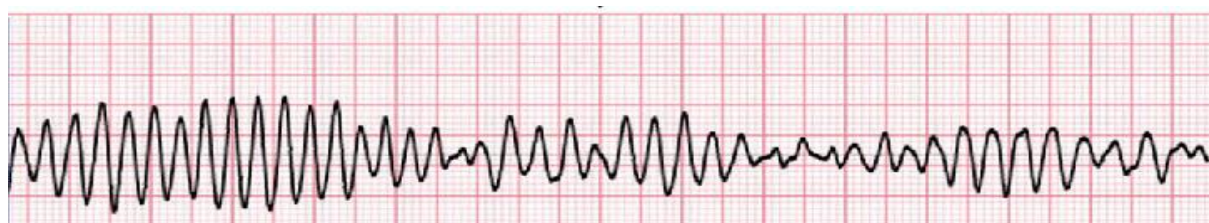
Tijekom ventrikularne fibrilacije krv se ne ispumpava iz srca jer se srčani mišić ne kontrahira već “podrhtava” te dolazi do zastoja srca. Dakle, ovaj abnormalni srčani ritam je potencijalno smrtonosno stanje gdje dolazi do hemodinamskog zastoja ili prekida mehaničkog rada srca te ju je potrebno hitno liječiti isporukom elektiričnog šoka i reanimacijskim postupkom. VF se može iznenada pojaviti kao primarna aritmija ili, što je češće, nakon epizode monomorfne ili polimorfne ventrikularne tahikardije. Ukoliko se ne liječi, tipična je progresija od grube do fine VF, a zatim na kraju do asistolije. Na elektrokardiografskom zapisu se umjesto regularnih QRS kompleksa vide brojni manji ili veći nepravilni valovi fibrilacije.¹¹

Slika 9: Ventrikularna tahikardija



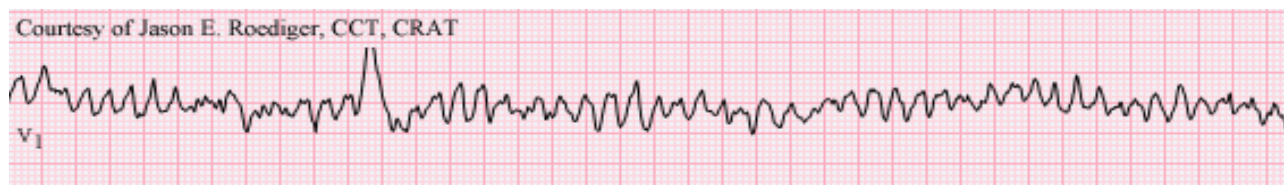
Izvor: https://www.wikiwand.com/hr/Ventrikularna_tahikardija

Slika 10: Torsade de pointes



Izvor: <https://www.e-cardiogram.com/torsades-de-pointes/>

Slika 11: Ventrikularna fibrilacija



¹¹ <https://www.sciencedirect.com/topics/pharmacology-toxicology-and-pharmaceutical-science/heart-ventricle-fibrillation>

Izvor: <https://www.healio.com/cardiology/learn-the-heart/ecg-review/ecg-topic-reviews-and-criteria/ventricular-fibrillation-review>

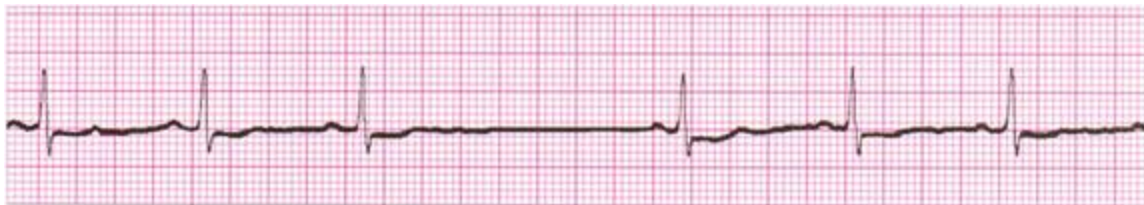2.5. BRADIARITMIJE

Bradiaritmije se mogu definirati kao usporeni srčani ritam koji obilježava frekvencija manja od 60 otkucaja u minuti, a ta frekvencija može biti pravilna ili nepravilna. Nastaje zbog poremećaja u stvaranju i provođenju električnog podražaja kroz srce te posljedično dolazi do usporavanja srčanog ritma. Poremećaj u provođenju srčanog ritma može se pojaviti u sinusnom čvoru, zatim u AV čvoru, Hisovu snopu ili ispod razine Hisova snopa. Simptomatske bradiaritmije koje se javljaju na nivou sinusnog i AV čvora zahtijevaju liječenje ugradnjom trajnog srčanog elektrostimulatora koja se odvija uz pomoć dijaskopije, odnosno upotrebom rendgena.¹²

Bradiaritmije se dijele na:

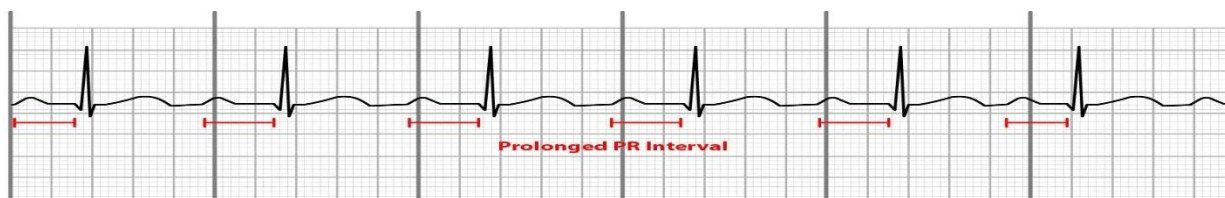- sinusatrijski blok - SA blok
- atrioventrikularni blok - AV blok koji može biti prvog, drugog ili trećeg stupnja (kompletni srčani blok)

Slika 12: Sinusatrijski blok



Izvor: <https://www.unm.edu/~lkravitz/EKG/sablockarrest.html>

Slika 13: AV blok prvog stupnja

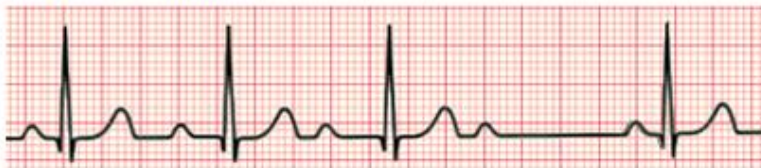

Izvor: <https://www.leveluprn.com/blogs/ekg-interpretation/9-atrioventricular-blocks>

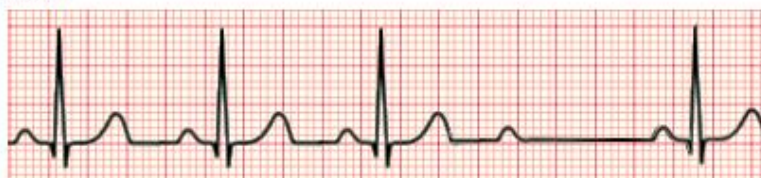¹² <https://www.bastabalkana.com/2019/02/bradiaritmija-nastanak-i-licenje-usporenog-srcanog-ritma/>

Slika 14: AV blok drugog stupnja - Wenckebach (Mobitz I) i Mobitz II

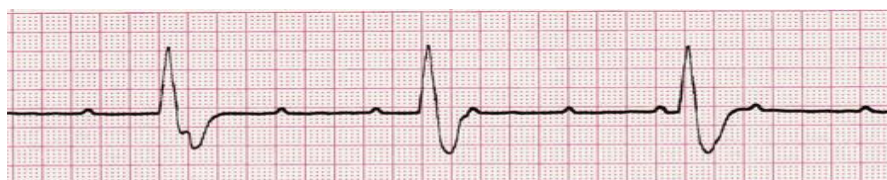Mobitz I or Wenckebach



Mobitz II



Slika 15: Kompletni AV blok



Izvor: <https://healthlibrary.askapollo.com/complete-heart-block-or-third-degree-atrioventricular-av-block/>

2.6. EKG - elektrokardiografski snimak

Za otkrivanje i procjenu aritmija i ostalih poremećaja u radu srca vrlo je važna sljedeća dijagnostika:

- Fizikalni pregled i uzimanje anamneze
- elektrokardiografski snimak
- EKG holter
- ergometrija
- centralni monitor ili telemetrija
- registrator poremećaja ritma (loop recorder)

EKG - elektrokardiografski snimak je jedan od prvih koraka u otkrivanju i liječenju srčanih aritmija, ali i drugih bolesti srca (registracija srčane aktivnosti). To je brz, jednostavan i bezbolan postupak kojim se bilježe električni impulsi srca koji se primaju s površine ljudskog tijela u 12 ili više odvoda u obliku elektrokardiografske krivulje.¹³

EKG može ukazivati na mnoge kardiološke dijagnoze kao što su:

- poremećaj srčanog ritma
- promjene u srcu uzrokovane srčanim greškama
- nedostatna opskrba srca kisikom i krvlju radi začepljenja jedne ili više krvnih žila koje opskrbljuju srce (koronarne arterije)
- zadebljanje mišića srca ili proširenje srčanih komora
- znakovi popuštanja srca
- upala srčanog mišića ili ovojnice srca
- plućna embolija

Standardni elektrokardiogram se snima brzinom kretanja papira od 25 mm/s, a ponekad, što je rjeđe, brzinom od 50 mm/s. Sastoji se od 12 odvoda i to:

- tri standardna odvoda: prema Einthovenu I., II., III.
- tri unipolarna odvoda ekstremiteta: prema Goldbergeru aVR, aVL i aVF
- šest prekordijalnih odvoda: prema Wilsonu V1 do V6.

Prvi odvod povezuje desnu i lijevu ruku, drugi odvod desnu ruku i lijevu nogu, a treći odvod lijevu ruku i lijevu nogu. Tri unipolarna odvoda ekstremiteta dobiju se drugačijim načinom povezivanja

¹³ Prof.dr.sc Bergovec M (2011.) : Praktična elektrokardiografija. Udžbenici sveučilišta u Zagrebu, Školska knjiga, Zagreb.

elektroda pri čemu jedna elektroda postaje pozitivna i dominantna: aVR dominantni utjecaj desne ruke, aVL dominantni utjecaj lijeve ruke, aVF dominantni utjecaj lijeve noge.¹⁴

Prekordijalni odvodi postavljaju se na prednju stranu prsnog koša ispred srca na slijedećim točkama:

V1 - četvrti međurebreni prostor uz desni rub sternuma

V2 - četvrti međurebreni prostor uz lijevi rub sternuma

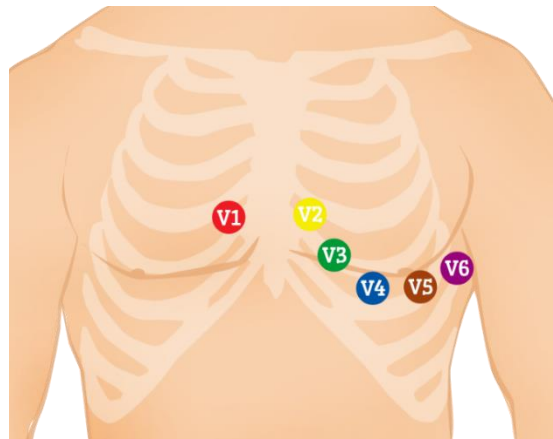
V3 - na sredini između odvoda V2 i V4

V4 - u peti međurebreni prostor lijevo u medioklavikularnoj liniji

V5 - peti međurebreni prostor u prednjoj aksilarnoj liniji lijevo

V6 - peti međurebreni prostor lijevo u srednjoj aksilarnoj liniji

Slika 16: Prikaz postavljanja elektroda prilikom snimanja elektrokardiograma



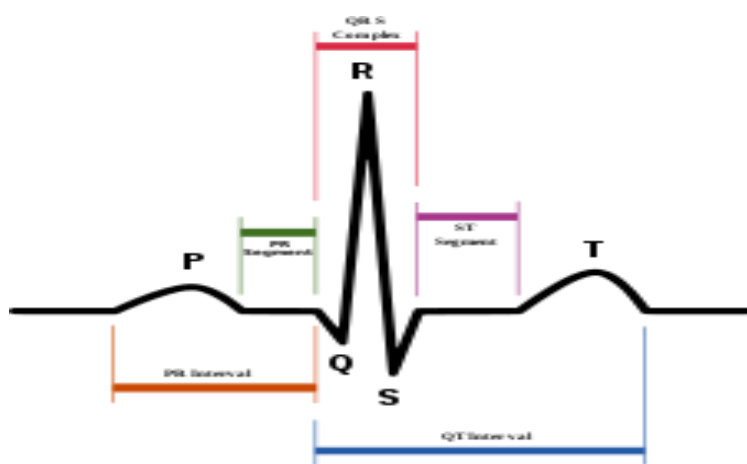
Izvor:

<https://www.google.com/search?q=postavljanje+ekg+elektroda&source=lnms&tbm=isch&sa=X&ved=2ahUKEwiA>

Na elektrokardiografskom zapisu P val označava širenje električnog impulsa kroz atrijske, QRS kompleks označava depolarizacijsko širenje električne aktivnosti kroz mišićnu strukturu ventrikula, a T val repolarizaciju desnog i lijevog ventrikula.

¹⁴ Jure Mirat (2014.): EKG U KLINIČKOJ PRAKSI UVOD U ELEKTROKARDIOGRAFIJU. Sveučilište Josipa Jurja Strossmayera u Osijeku Medicinski fakultet u Osijeku.

Slika 17: Elektrokardiogram



Izvor: <https://bs.wikipedia.org/wiki/Elektrokardiogram>

2.6.1. Uloga medicinske sestre ili tehničara prilikom snimanja elektrokardiografskog zapisa

Medicinska sestra ili tehničar će prije izvođenja postupka pripremiti potreban pribor (elektrokardiogram, elektroprovodni gel ili voda, papirnati ubrusi, posuda za nečisto, paravan). Procijenit će čimbenike koji bi mogli umanjiti kvalitetu elektrokardiografske snimke. Medicinska sestra ili tehničar provjerava ispravnost aparata, kablova i elektroda. Elektrokardiografski zapis u praksi očitava liječnik, međutim kardiološke medicinske sestre i tehničari trebali bi biti educirani i znati prepoznati osnove poremećaja srčanog ritma na EKG zapisu.

Izvođenje postupka:

- medicinska sestra će se predstaviti pacijentu i utvrditi sigurni identitet pacijenta
- upoznati pacijenta sa postupkom i procijeniti njegovo psihofizičko stanje
- upoznati pacijenta sa čimbenicima koji uzrokuju smetnje na elektrokardiografskom zapisu te ga zamoliti da se opusti i da normalno diše
- osigurati privatnost

- osigurati udoban ležeći položaj na leđima
- osloboditi prsni koš i ekstremitete od odjeće
- mjesto gdje se postavlja elektroda mora biti navlaženo elektroprovodnim gelom ili vodom
- najprije se postavljaju standardni odvodi: na držač desne ruke spaja se crvena elektroda s oznakom R, na držač lijeve ruke žuta elektroda s oznakom L, na držač lijeve noge spaja se zelena elektroda s oznakom F, a na držač desne noge crna elektroda s oznakom N
- zatim se postavljaju prekordijalni odvodi prema navedenom
- pokrenuti snimanje zapisa te pritom poštovati upute za korištenje uređaja
- upisati osobne podatke pacijenta na elektrokardiografski zapis (ime i prezime, dob, spol), datum i vrijeme postupka
- nakon dobivene zadovoljavajuće snimke skinuti držače elektorda sa pacijenta
- pomoći pacijentu da otkloni gel ili vodu sa površine kože pomoću papirnatih ubrusa
- pomoći pacijentu da se obuče
- dezinficirati elektrode i držače elektroda¹⁵

¹⁵ <https://www.kbsd.hr/Postupnik-Standardizirani-postupak-snimanja-elektrokardiograma>

2.7. OTKRIVANJE POREMEĆAJA U RADU SRCA POMOĆU SLIKOVNIH METODA

Razvoj medicine i tehnologije pridonio je boljem i bržem otkrivanju te uspješnijem liječenju srčanih aritmija. Danas se upotrebom radioloških tehnika i ostalih slikovnih metoda može točno otkriti uzrok nastanka aritmije te lokalizacija njena nastanka.

U ovom preglednom radu će se detaljnije opisati sljedeće slikovne metode koje pomažu u otkrivanju i liječenju poremećaja u radu srca:

- ultrazvuk srca (transtorakalni, transezofagijski i intrakardijalni)
- invazivna koronarografija
- MSCT koronarografija (neinvazivna)
- magnetska rezonancija srca
- Rendgen (RTG) tehnike u kardiologiji
- elektrofiziološko ispitivanje i liječenje radiofrekventnom ablacijom

2.7.1. Ultrazvuk srca

Procjena funkcije srca je osnovna komponenta u evaluaciji kardiološkog bolesnika. Sa svojim tehnikama pregleda, ova metoda brzo i jednostavno otkriva ili pomaže u otkrivanju srčanih bolesti. Ovom pretragom moguće je postaviti dijagnozu, pratiti hemodinamske promjene te pratiti učinkovitost terapijskih mjera.¹⁶

Prema mjestu gdje se postavlja sonda kojom se izvodi pretraga ehokardiografija može biti:

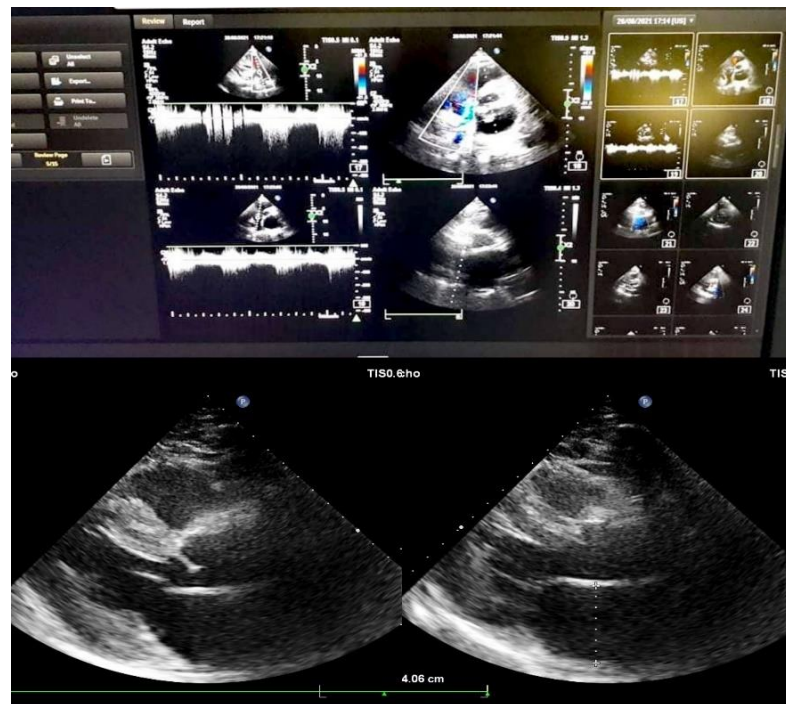
- transtorakalna
- transezofagijalna
- intrakardijalna

¹⁶ Prof.dr.sci. Asim Kurjak i suradnici (1989.): ULTRAZVUK U KLINIČKOJ MEDICINI, Zagreb.

Transtorakalni ultrazvuk srca

Neinvazivna je i bezbolna dijagnostička metoda pregleda srca kojom se dobiva slikovna informacija o najznačajnijim srčanim strukturama. Daje pouzdane podatke o morfologiji i funkciji srca kao crpke. Za izvedbu ovog postupka potreban je ultrazvučni aparat i ultrazvučna sonda koju liječnik prislanja na lijevu stranu grudnog koša pacijenta u smjeru srca. Zahvaljujući odašiljanju i odbijanju ultrazvučnih valova kroz tkiva u grudnom košu te elektronskim sklopovima na aparatu, na ekranu aparata prikazuje se slika srca.

Slika 18: Ultrazvuk srca



Izvor: Klinički bolnički centar Rijeka

Ova metoda pomaže u dijagnostici:

- prirođenih i stečenih srčanih grešaka
- akutnog i kroničnog infarkta srca

- kardiomiopatija
- bolesti perikarda i endokarda
- upalnih bolesti srca
- srčanih tumora
- bolesti velikih krvnih žila koje ulaze i koje izlaze iz srca.

Posebnu ulogu ultrazvuk ima u dijagnostici fibrilacije atriya u kojoj je temeljna pretraga za klasifikaciju fibrilacije atriya na valvularnu i nevalvularnu o čemu ovisi i daljnje liječenje. Također, kod fibrilacije atriya ultrazvučnim pregledom može se utvrditi veličina lijevog atriya i moguće je vidjeti morfološke promjene koje pogoduju nastanku tromba. Korištenje ehokardiografije se također preporučuje i kod pacijenata s rizikom od pojave ventrikularne aritmije te iznenadne srčane smrti. To su najčešće bolesnici s dilatirajućom, hipertrofijskom kardiomiopatijom te desnostranom ventrikularnom displazijom te pacijenti koji su preboljeli infarkt miokarda uz one s nasljednim poremećajima.¹⁷

Osim dijagnostike, ehokardiografija je od velike koristi u procjeni učinka medikamentozne ili kirurške terapije srčanih bolesti, a kod nekih bolesti ima veliku prognostičku vrijednost. Za vrijeme pregleda priključen je ekg monitor što omogućuje potrebna mjerenja srčanih struktura u različitim fazama srčanog ciklusa.

Zadaća medicinske sestre ili tehničara je pomoći bolesniku osloboditi višak odjeće te ga smjestiti u povoljan ležeći položaj na lijevi bok, tako da je lijeva ruka savijena ispod glave, a desna spuštена uz tijelo. Gornji dio tijela treba biti podignut oko 30 stupnjeva. Ovaj položaj je neophodan da bi se srce prislonilo na lijevi zid grudnog koša i da bi se dobila kvalitetena slika na ekranu aparata.¹⁸

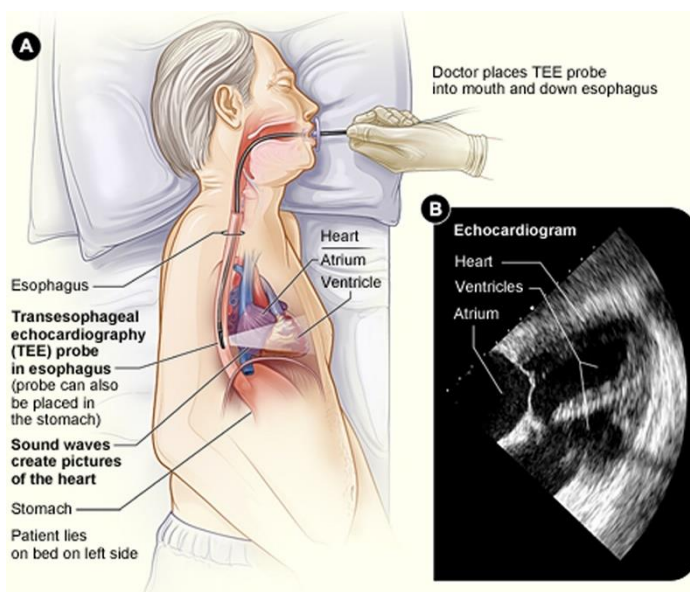
¹⁷ ESC džepne smjernice (2015.): Smjernice za liječenje bolesti srčanih zalistaka

¹⁸ Radoslav Jurilj i Ivo Božić (2013): EHOKARDIOGRAFIJA. Medicinska naklada Zagreb.

Transezofagijski ultrazvuk srca

Invazivna slikovna metoda koja se koristi kada se određene šupljine u srcu žele bolje prikazati. To je ultrazvučna metoda koja se izvodi pomoću posebno konstruirane ultrazvučne sonde postavljene u endoskop pomoću kojeg se uvodi u šupljinu jednjaka. Budući da je jednjak vrlo blizu desnoj i lijevoj pretklijetki, mogu se dobiti vrlo jasne slike tih šupljina i njihovih struktura. Endoskop je tanak, dugačak i fleksibilan instrument. Pacijent za ovaj pregled mora biti natašte.

Slika 19: Transezofagijski ultrazvuk srca



Izvor:<https://www.google.com/search?q=echocardiography&hl=hr&source=lnms&tbn=isch&sa>

Najčešće indikacije za transezofagijski ultrazvuk:

- ukoliko je nalaz transtorakalnog ultrazvuka dvojben ili je prikazivanje srčanih struktura kao što su aurikula lijevog atrija, plućne vene te pregrade između atrija nepotpuno prikazane

- ukoliko želimo isključiti tromb u lijevom atriju prije određenih kardioloških zahvata kao što je npr. ablacija fibrilacije atrija
- kod sumnje na disfunkciju umjetnog zaliska
- kod sumnje na endokarditis ¹⁹

Zadaci medicinske sestre:

- objasniti postupak pretrage i psihički pripremiti bolesnika
- provjeriti je li pacijent odstranio zubnu protezu (ukoliko je posjeduje)
- osigurati venski put u slučaju dodatne primjene lijekova
- pomoći pacijentu zauzeti odgovarajući položaj, na lijevom boku, s lijevom rukom iza leđa
- neposredno prije pregleda poprskati bolesnikovo grlo anaestetskim sprejem
- položiti u bolesnikova usta štitnik (mali komad plastike) da bi se spriječile povrede ili oštećenja koje mogu nastati ugrizom
- nakon pregleda bolesnika uputiti na moguću bol u grlu
- objasniti bolesniku da ne smije jesti 2 sata nakon pregleda,

Intrakardijalni ultrazvuk srca (ICE)

Invazivna slikovna metoda koja se izvodi uz pomoć sonde (vrlo male dimenzije, 8F i 10F) te se izvodi u sterilnim uvjetima. Liječnik aplicira anestetik u područje femoralne regije (lijevo ili desno), zatim Selingerovom tehnikom postavi transfemoralnu uvodnicu kroz koju se uvodi sonda. Sonda je spojena na ultrazvučni aparat gdje se reproducira slika.

Intrakardijalni ultrazvuk se najčešće koristi tijekom elektrofizioloških procedura koje omogućuje liječniku praćenje lokalizacije elektrofizioloških katetera u srcu i prepoznavanje proceduralnih komplikacija poput perikardijalnog izljeva ili stvaranja tromba.

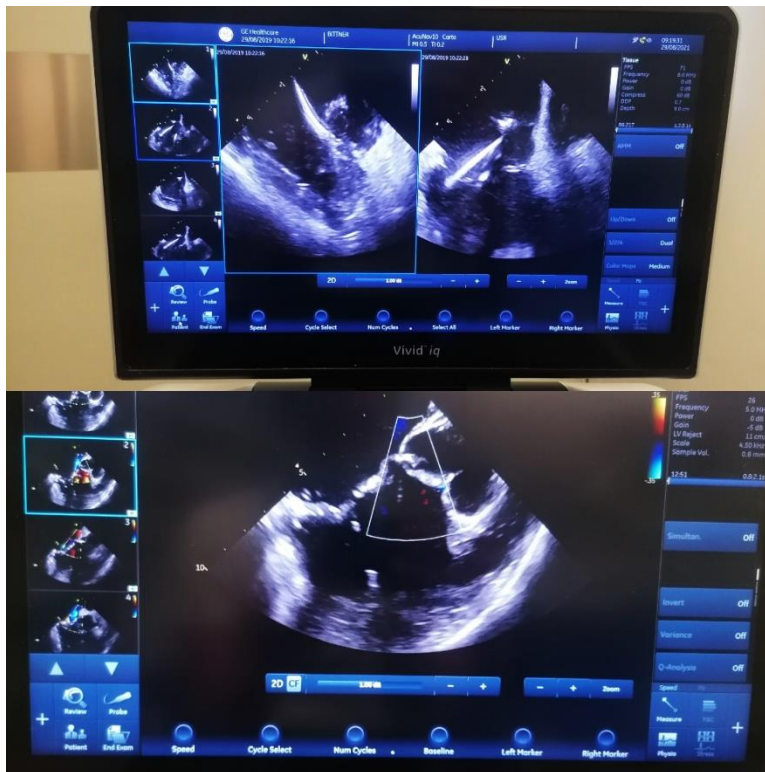
Liječnik primjerice kod ablacije fibrilacije atrija do lijevog atrija dolazi “probijanjem” intraatrijskog septuma, pregrade između desne i lijeve pretkljetke. Intrakardijalni ultrazvuk srca

¹⁹ ESC džepne smjernice (2015.): Smjernice za liječenje bolesti srčanih zalistaka.

liječniku omogućuje detaljnu vizualizaciju septuma što smanjuje komplikacije poput perikardijalnog izljeva.

Zadatak medicinske sestre ili tehničara je pripremiti sav potreban sterilan pribor za korištenje intrakardijalnog ultrazvuka srca, a to uključuje stol pokriven sterilnom prekrivkom, punkcijsku iglu, skalpel, uvodnicu i žicu, navlaku za sondu te sondu. Medicinska sestra ili tehničar će sterilno oprati mjesto uvođenja intrakardijalne sonde (desna ili lijeva prepona). Nakon pranja slijedi pokrivanje pacijenta sterilnom prekrivkom, priprema i spajanje sonde na intrakardijalni ultrazvučni aparat te asistiranje liječniku pri uvođenju sonde.

Slika 20: Prikaz srčanih struktura pomoću intrakardijalnog ultrazvuka srca



Izvor: Klinički bolnički centar Rijeka (Elektrofiziološki laboratorij)

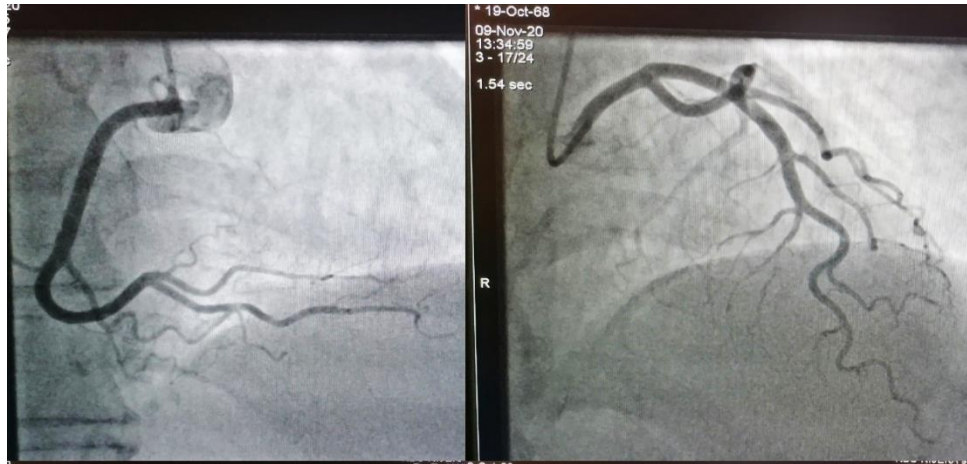
2.7.2. Koronarografija

Invazivna je dijagnostička slikovna metoda kojom se pregledava morfologija i prohodnost koronarnih arterija. Uz pomoć radiološke opreme i apliciranjem kontrasta u koronarne arterije ovom metodom omogućuje se prikaz prirođenih anomalija, te suženja ili začepjenja koronarnih arterija. Koronarografiju izvode kardiolozi u posebno opremljenom laboratoriju za kateterizaciju srca, a ostatak osoblja koji sudjeluje u postupku su posebno educirane medicinske sestre i radiološki tehnolozi. Pristupa se arterijskom sustavu, a postupak se najčešće izvodi kroz radijalnu arteriju, alternativno i kroz femoralnu arteriju. Postupak se izvodi u sterilnim uvjetima. Liječnik najprije aplicira anestetik, zatim Selingerovom tehnikom postavi uvodnicu u arteriju kroz koju će putem žice kateterom doći do srca, odnosno do koronarnih arterija.

Kod otkrivanja uzroka ventrikularnih aritmija koronarna angiografija je bitna dijagnostička metoda koja omogućuje isključenje ili potvrdu bolesti koronarnih arterija kao uzrok aritmije (ishemijska VT). Najčešći uzrok ventrikularnih aritmija je ishemijska bolest srca te se javlja kod osoba s nekim oblikom oštećenja srčanog mišića (npr. infarkta miokarda). Ventrikularna tahikardija može se javiti kao posljedica akutne ili kronične ishemije miokarda. Ukoliko ventrikularnu aritmiju uzrokuje suženje ili začepjenje koronarne arterije, ovim postupkom će se to utvrditi i pristupiti perkutanoj koronarnoj intervenciji. Kod perkutane koronarne intervencije se preko posebne koronarne žice uvodi balon do mjesta suženja koronarne arterije te se uređajem za inflaciju proširi suženje. Nakon zadovoljavajućeg proširenja suženja postavlja se stent koji onemogućuje ponovno suženje arterije na tome dijelu te smanjuje rizik od budućih epizoda ventrikularnih aritmija.²⁰

²⁰ <https://www.krenizdravo.hr/zdravlje/kreni-sa-srcem/ventrikularna-fibrilacija-uzroci-simptomi-i-lijecenje>

Slika 21: Koronarna angiografija



Izvor: Klinički bolnički centar Rijeka (Laboratorij za kateterizaciju srca)

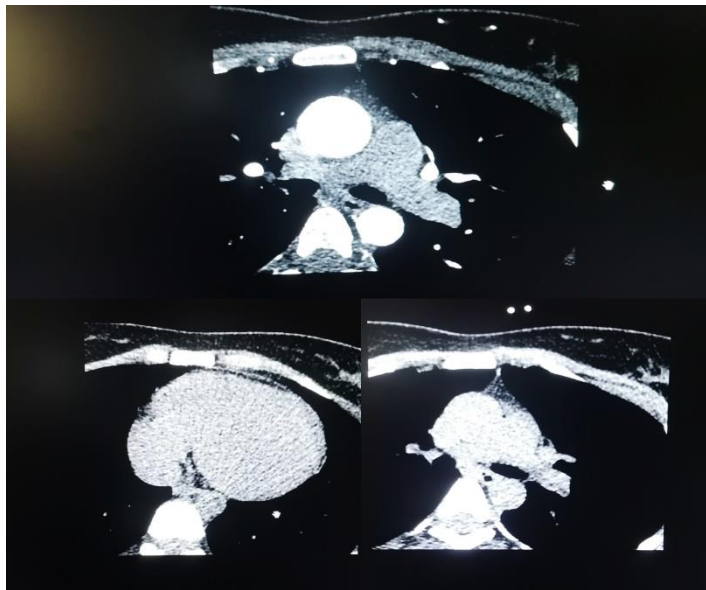
Zadatci medicinske sestre ili tehničara kod ove slikovne metode su:

- utvrditi identitet pacijenta
- provjera potpisanog informiranog pristanka na dijagnostički postupak u zoni zračenja te primjenu kontrastnog sredstva
- pomoći pacijentu zauzeti pravilan položaj (pacijent leži na leđima)
- pitati pacijenta o prethodnim alergijskim reakcijama na lijekove
- psihološka potpora te objašnjavanje samog postupka
- provjera ispravnosti venskog puta
- monitoriranje pacijenta
- priprema sterilnih kolica sa svim potrebnim materijalom
- sterilno pranje ubodnog mjesta
- sterilno prekrivanje pacijenta
- asistiranje liječniku pri izvođenju procedure
- hemodinamska opskrba pacijenta tijekom procedure
- postavljanje kompresivne narukvice na ubodno mjesto (kod radijalnog pristupa)

2.7.3. MSCT koronarografija

Neinvazivna dijagnostička metoda koja uz pomoć MSCT uređaja, posebno dizajniranim za oslikavanje srca i primjene kontrasta koji se aplicira kroz intravensku kanilu na ruci, omogućuje prikaz srčanih struktura i koronarnih arterija srca kod sumnje na aterosklerotsku kardiovaskularnu bolest srca. Najčešće se provodi kod bolesnika mlađe životne dobi koji imaju određene simptome, a koji bi upućivali na ishemijsku bolest srca. Snimanje se provodi za vrijeme protjecanja jednog kontrastnog sredstva kroz krvne žile. Slike dobivene pomoću MSCT uređaja obrađuju se putem računalnog programa koji omogućuje prikaz srca i njegovih krvnih žila u različitim projekcijama i ravninama. Za razliku od invazivne koronarografije, ova metoda je manje rizična jer nema uvođenja katetera u krvne žile i srce zbog čega se izbjegavaju moguće komplikacije invazivnih zahvata. Prednost navedene pretrage je da se mogu prikazati i krvni plakovi na žilama koji ne sužavaju lumen krvne žile. Nedostatak pretrage je što u bolesnika koji imaju značajnije kalcifikate koronarnih arterija nije moguće dobiti adekvatan slikovni prikaz.

Slika 22: MSCT koronarografija



Izvor: Klinički bolnički centar Rijeka (Klinički zavod za radiologiju)

Medicinska sestra ili tehničar će dati pacijentu informirani pristanak na dijagnostički postupak u zoni zračenja te primjenu kontrastnog sredstva koje se aplicira kroz venu ruke. Pružiti će pacijentu psihološku potporu, objasniti postupak te otvoriti venski put, postavljanjem intravenozne kanile u desnu lakatnu jamu. Pojedine osobe imaju alergiju na intravensko jodno kontrastno sredstvo koje se primjenjuje te može biti potrebna primjena lijekova (premedikacija) kako bi se pretraga mogla sigurno izvesti za pacijenta. Stoga je isto kao i kod postupka koronarografije potrebno provjeriti da li je osoba prethodno imala alergijske reakcije na lijekove.

2.7.4. Magnetska rezonanca srca

Neinvazivna je metoda koja omogućuje slikovni prikaz tkiva i organa bez primjene ionizirajućeg zračenja. Radi na principu rezonantnog signala koji se može dobiti iz tvari (protoni, voda i organske tvari) koje su izložene jakom magnetskom polju i koje su potencirane preciznim radiofrekventnim impulsima. S obzirom na to da ljudsko tijelo sadrži veliku količinu vode i izgrađeno je od proteina i masti, anatomske strukture, kao i promjene koje su nastale zbog bolesti, lako se mogu slikovno prikazati uz pomoć magnetske rezonance. MR uređaj se sastoji od kućišta u obliku tunela, a unutar tog tunela nalazi se stol na kojem bolesnik leži dok se pretraga odvija.²¹

Da bi se dobio kvalitetan slikovni prikaz srca, MR snimanje zahtijeva usklađivanje s elektrokardiografom, što se odvija na dva načina:

- retrospektivno pri čemu se prikazuje gibanje srca tijekom cijelog srčanog ciklusa te ima mogućnost analize ventrikularne i valvularne funkcije
- prospektivno pri čemu se prikazuje statična morfološka slika snimljena u dijastoli²².

Pri ovoj metodi često se intravenski primjenjuje gadolinijsko kontrastno sredstvo kako bi se bolje razlikovala patološka promjena od zdravog tkiva srca. MR srca omogućuje niz procjena na mišiću srca, kako morfoloških, tako i funkcionalnih. Time se omogućuje uvid u veličnu desnog i lijevog ventrikula, mjerenje udarnog volumena i ejekcijske frakcije te pokretnost stijenke. MR se indicira kod sumnje na bolesti srca kao što su bolest koronarnih arterija, kardiomiopatije, tumori srca i

²¹ Hebrang A., Klarić-Čustović R. (2007.): Radiologija. Medicinska naklada, Zagreb.

²²<https://mail.google.com/mail/u/2/?pli=1#sent/QgrcJHrnzwpjSsKgfzsTbCnHgLVtZLmLLXV?projector=1&messagePartId=0.1>

perikarda, bolesti perikarda i srčanih zalistaka, prirođenih bolesti srca te bolesti aorte i velikih krvnih žila.²³

MR ključna je pretraga u dijagnostici ventrikularnih poremećaja srčanog ritma jer nam omogućuje adekvatan prikaz i karakterizaciju morfoloških promjena srčanog mišića, odnosno vrstu i lokalizaciju eventualnog ožiljka miokarda koji uzrokuje aritmiju. Također, MR ima veliku važnost kod pacijenata kod koji se sumnja na specifične vrste kardiomiopatija kao npr. aritmogena kardiomiopatija desne klijetke. To je rijetki nasljedni poremećaj koji može uzrokovati ventrikularnu tahikardiju i iznenadnu srčanu smrt u mladih, naizgled zdravih osoba. Klinički znak bolesti su ventrikularne aritmije, koje dolaze pretežno iz desne komore, a patološki znak bolesti karakterizira zamjena miokarda desne klijetke masnim i vezivnim tkivom.²⁴

Ponekad magnetsku rezonancu nije moguće učiniti, a jedan od razloga je prisustvo metalnih stranih tijela u organizmu (proteze, implantanti i geleri, elektrostimulatora srca starije generacije i kardioverter defibrilatora koji nisu MR kompatibilni, retinirane i napuštene elektrode elektrostimulatora srca) koji mogu učiniti pretragu nekvalitetnom ili se mogu pomaknuti tijekom pregleda.

Prednosti magnetske rezonance u odnosu na ostale radiološke metode:

- izostanak ionizirajućeg zračenja
- srčane komore i krvne žile prikazane 3D slikom su visoke rezolucije
- kontrast gadolinij ima manji rizik za nastanak alergijske reakcije u odnosu na jodni kontrast
- omogućuje lakši prikaz desne klijetke
- omogućuje mjerenje volumena i protoka krvi
- većina novih stentova, elektrostimulatora srca, vaskularnih filtera i implantanata su kompaktni sa MRI

²³ Mavrogeni S, Petrou E, Kolovou G, Theodorakis G, Iliodromitis E. (2013.): Prediction of ventricular arrhythmias using cardiovascular magnetic resonance. Eur Heart J Cardiovasc Imaging.

²⁴ Te Riele AS, Tandri H, Bluemke DA.(2014.): Arrhythmogenic right ventricular cardiomyopathy (ARVC): cardiovascular magnetic resonance update. Journal of Cardiovascular Magnetic Resonance.

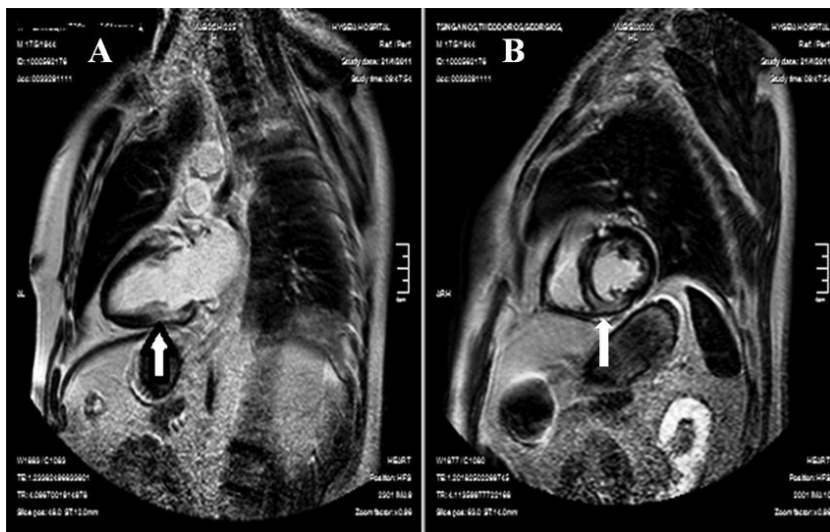
Nedostaci magnetske rezonance:

- klaustrofobija radi zatvorenog prostora
- potrebna je povećana suradnja bolesnika tijekom pretrage
- skupocjena oprema
- nije moguće pružiti izravnu skrb bolesnika dok se vrši pretraga
- feromagnetski materijali su kontraindicirani (intraokularni ili intrakranijski metali, pojedini elektrostimulatori srca i elektrode itd.)

Zadaci medicinske sestre ili tehničara kod pripreme za magnetnu rezonancu:

- objasniti bolesniku postupak
- dati mu na potpis pristanak na pretragu magnetnom rezonancom
- dati mu upitnik za magnetnu rezonancu na kojem su određene stavke koje, ukoliko bolesnik posjeduje, magnetsku rezonancu ne bi bilo moguće učiniti
- postavljanje intravenske kanile

Slika 23: Magnetska rezonanca srca uz primjenu gadolinijskog kontrastnog sredstva



Izvor: https://www.researchgate.net/figure/Cardiac-magnetic-resonance-imaging-2-chamber-A-and-short-axis-views-B-showing-late_fig3

2.7.5. Klasične RTG tehnike u kardiologiji

RTG srca i pluća najčešće je polazna točka u kardiološkoj dijagnostici. Svrha intervencijske radiologije općenito je poboljšati ili pojednostaviti postupke koji su se ranije izvodili kirurški te isključiti potrebu za općom anestezijom, a samim time i skratiti vrijeme hospitalizacije. Ova slikovna metoda jedna je od najčešćih i najstarijih radioloških pretraga. Radioaktivne tvari i ionizirajuće zračenje su stalna i prirodna pojava u okolišu, ali i u brojnim djelatnostima. Kod primjene ionizirajućeg zračenja nužno je poznavanje poželjnih rezultata kao što su točna i pravodobna dijagnoza i uspješno liječenje, ali i nepoželjnih posljedica koje tom primjenom mogu nastupiti. Ova metoda djeluje upotrebom rendgenskih zraka čime se dio tijela izlaže ionizirajućem zračenju kako bi se stvorila slika određenih struktura unutar tijela. Osim radiologa pri radiološkim slikovnim metodama sudjeluje i neradiološka struka koja se povremeno koristi rendgenskim uređajem, kao što je u kardiologiji.

Iznimno je bitno imati medicinsko osoblje adekvatno educirano o ispravnom korištenju i primjenjivanju zaštitnih sredstava u radu. Postoje različite projekcije koje daju precizniju sliku te uvid u građu i funkciju srca.²⁵

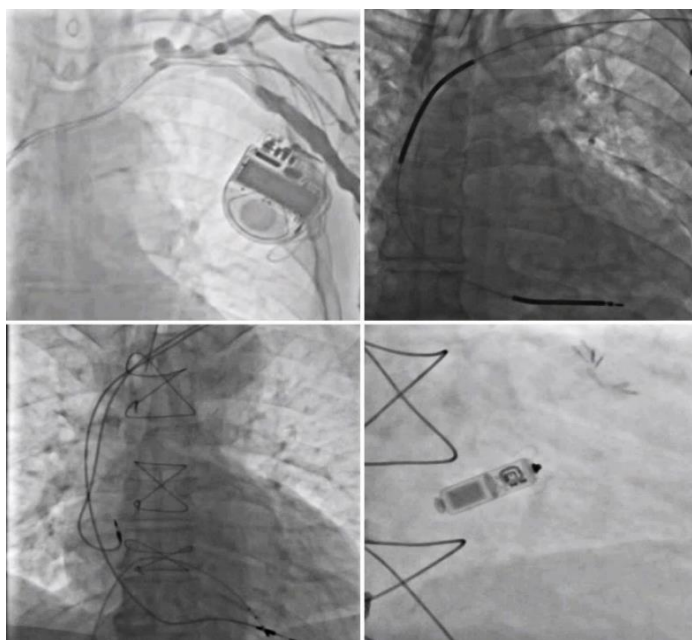
Ova radiološka metoda se u kardiologiji najčešće koristi tijekom:

- implantacije trajnog elektrostimulatora srca kojim se liječe poremećaji u radu srca kao što su bolest sinusnog čvora, av blok te vazovagalna sinkopa i hipersenzitivni sinus karotikus
- implantacije kardioverter defibrilatora koji služi za liječenje po život opasnih aritmija (VT, VF), ali ima mogućnost liječenja i bradikardije
- implantacije aparata za srčanu resinhronizaciju kod umjereno do teškog zatajivanja srca i ventrikularne dissinhronije
- elektrofiziološkog ispitivanja srca kojim se ispituje prvodni sustav srca i pokušavaju izazvati srčane aritmije
- ablacijskih postupaka kojim se uz primjenu radiofrekventne energije ili krioenergije, uništavaju žarišta izbijanja aritmije.

²⁵ <http://www.msđ-prirucnici.placēbo.hr/msđ-prirucnik/kardiologija/kardioloske-dijagnosticke-pretrage/slikovne-pretrage>

Dan nakon implantacije elektrostimulatora srca potrebno je napraviti RTG snimku pluća i srca u stojećem položaju i u inspiriju kako bi se isključio ili utvrdio nastanak pneumotoraksa. To je najčešća komplikacija kod ugradnje elektrostimulatora srca, a nastaje najčešće radi punkcije vene subklavije.

Slika 24: RTG prikaza venskog toka u srce, položaja elektroda trajnog elektrostimulatora i bezelektrodnog srčanog elektrostimulatora



Izvor: Klinički bolnički centar Rijeka (Elektrofiziološki laboratorij)

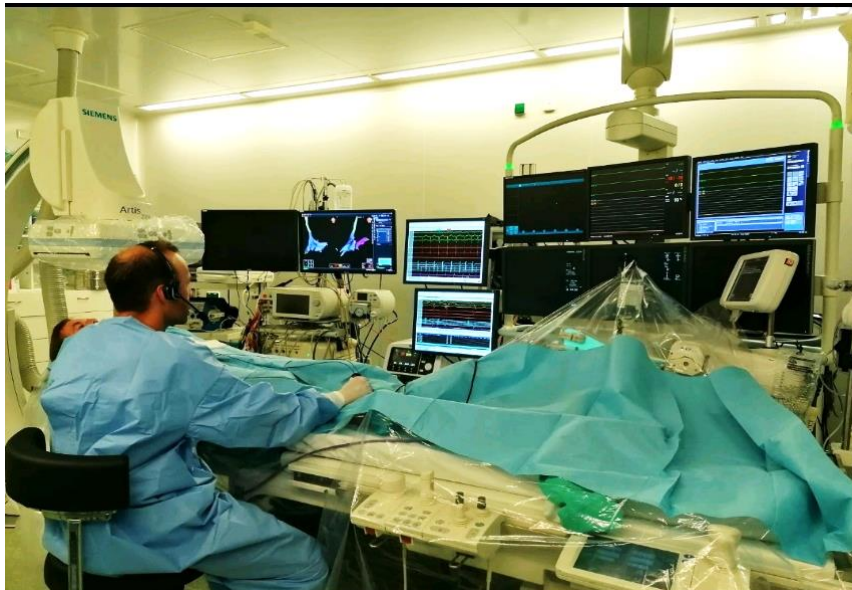2.8. ELEKTROFIZIOLOŠKO ISPITIVANJE I LIJEČENJE ARITMIJE RADIOFREKVENTNOM ABLACIJOM

Elektrofiziološko ispitivanje srca je invazivna procedura kojom se detaljno ispituje provodni sustav srca te srčane aritmije. Njime se utvrđuje uzrok, ishodište te mehanizam pojedinih aritmija. Kandidati za elektrofiziološko ispitivanje su bolesnici sa zabilježenim supraventrikularnim i ventrikularnim aritmijama, kojima je potrebna dodatna dijagnostika ili

radiofrekventna ablacija. Dakle, elektrofiziološko ispitivanje se provodi kod bolesnika sa prethodno dokumentiranom aritmijom ili kod simptomatskih bolesnika kojima aritmije nisu dokazane neinvazivnim metodama.

Procedura se izvodi u sali za elektrofiziološko ispitivanje srca, najčešće u lokalnoj anesteziji, a postupak izvodi liječnik kardiolog (elektrofiziolog). Kroz veliku preponsku venu postavljaju se posebni kateteri u srčane šupljine. Na kateterima se nalaze elektrode koje omogućuju snimanje električnih potencijala unutar srca te izazivanje aritmija. Uz liječnika elektrofiziologa vrlo važnu ulogu u postavljanju dijagnoze imaju i za to posebno educirano osoblje (bacc. med. techn. ili rtg. ing.) na vanjskom dijelu elektrofiziološke stanice, gdje pomoću posebnih protokola za izazivanje aritmije stimuliraju srce.²⁶

Slika 25: Izvođenje postupka elektrofiziološkog ispitivanja i radiofrekventne ablacije



Izvor: Klinički bolnički centar Rijeka (Elektrofiziološki laboratorij)

²⁶ Kobza R, Hindricks G, Tanner H.(2004.): Late recurrent arrhythmias after ablation of atrial fibrillation: incidence, mechanisms, and treatment. Heart Rhythm.

Prije samog zahvata važna je priprema bolesnika. Prije dolaska bolesnika u elektrofiziološki laboratorij medicinska sestra na odijelu dužna ga je pripremiti prema sljedećem protokolu:

- potpisivanje pristanka na zahvat
- postavljanje intravenske kanile
- vađenje laboratorijskih nalaza
- brijanje ubodnog mjesta te mjesta gdje se postavljaju elektrode (toraks i leđa).

Kada odjelna sestra preda bolesnika nesterilnoj sestri/instrumentarki u elektrofiziološkom laboratoriju, ona preuzima daljnju pripremu koja uključuje:

- pružanje psihološke potpore
- zauzimanje odgovarajućeg položaja na operacijskom stolu
- provjera prohodnosti venskog puta te spajanje na infuziju
- postavljanje 12 kanalnog ekg-a
- postavljanje transtorakalnih elektroda i ostalih pomagala za praćenje vitalnih funkcija (RR, SpO₂)
- davanje lijekova (analgetici i sedativi) te ostali lijekovi po odredbi liječnika.

Zadaci sterilne sestre/instrumentarke tijekom procedure su:

- priprema sterilnih kolica te sterilnog materijala
- priprema ubodnog mjesta
- sterilno prekrivanje pacijenta
- asistiranje liječniku tijekom zahvata

Liječenje (ablacija) srčanih aritmija može se provesti pomoću dva sustava:

- nenavigacijskim (uz pomoć intrakardijalnih signala)
- navigacijskim (3D mapiranje srca).

Radiofrekventnom ablacijom uspješno se mogu liječiti sljedeće aritmije:

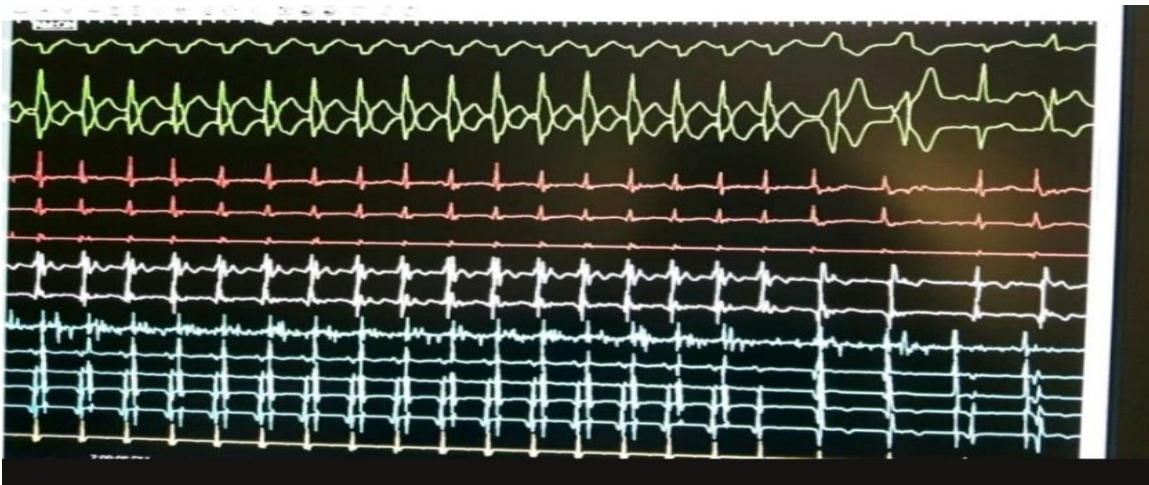- atrioventrikularna kružna tahikardija po akcesornom putu
- atrioventrikularna nodalna kružna nodalna tahikardija
- atrijska tahikardija

- undulacija atrijsa
- ventrikularna tahikardija
- ventrikularne ekstrasistole

2.8.1. Radiofrekventna ablacija nenavigacijskim sustavom

Radiofrekventna ablacija je, jednostavno rečeno, spaljivanje žarišta u srcu koja izazivaju po život opasne aritmije uz pomoć radiofrekventne struje. Uz pomoć intrakardijalnih potencijala prikazanih na monitoru (koji se nalazi nasuprot liječnika) te posebnih kateterskih elektroda, koji se uvode u srce uz pomoć fluoroskopije, isporučuje se radiofrekventna energija na malom području srčanog mišića koji je odgovoran za nastanak aritmije. Radiofrekventna energija isporučuje se određenim protokolom određenim frekvencijama i na taj način toplinom uzrokuje trajno mikrooštećenje na tkivu. Takvo oštećeno tkivo nakon radiofrekventne ablacije više nije u mogućnosti provoditi impulse odgovorne za aritmiju.²⁷

Slika 26: Radiofrekventna ablacija SVT i prekid tahikardije ablacijom



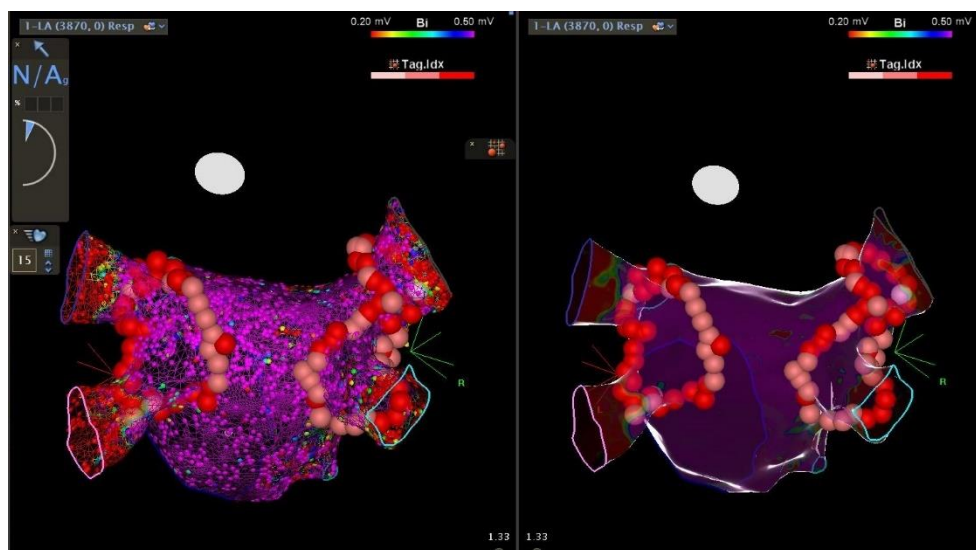
Izvor: Klinički bolnički centar Rijeka (Elektrofiziološki laboratorij)

²⁷ McCready J, Chow AW, Lowe MD, Segal OR, Ahsan S, de Bono J (2014): Safety and efficacy of multipolar pulmonary vein ablation catheter vs. irrigated radiofrequency ablation for paroxysmal atrial fibrillation: a randomized multicentre trial. *Europace*.

2.8.2. Radiofrekventna ablacija navigacijskim 3D sustavom

Navigacijski 3D sustav omogućuje detaljan trodimenzionalni slikovni prikaz određenih struktura u srcu. Trodimenzionalni prikaz stvara se koristeći tehnologiju koja se bazira na korištenje magnetskog polja i/ili registriranja promjena impedancije tkiva. Mapiranje 3D navigacijskim sustavom omogućuje istovremeno prikupljanje i stvaranje voltažne mape srca u različitim aritmijskim podlogama. Uz potpunu trodimenzionalnu sliku srčanih šupljina, ovaj sustav omogućuje precizno povezivanje funkcionalnih i anatomskih informacija. Takvo mapiranje neophodno je primjerice tijekom izolacije plućnih vena koje su glavni „okidač“ za nastanak fibrilacije atrijske.

Slika 27: Prikaz ablacijskih točki oko plućnih vena lijevog atrijske pomoću 3D navigacijskog sustava



Izvor: Klinički bolnički centar Rijeka (Elektrofiziološki laboratorij)

Postupak se izvodi posebnim kateterima, koji uz pomoć magnetskih elektroda na pacijentu i magnetskog polja ispod pacijenta omogućuju oslikavanje željene strukture srca i prikupljanje intrakardijalnih signala. Također, ovakav način oslikavanja srca, pomoću boja, omogućuje liječniku razlučiti zdravo od bolesnog srčanog tkiva. Kada se izradi 3D mapa srčane šupljine tada se ablacijskim kateterom, tehnikom „point by point“ stvaraju lezije na mjestu izbijanja aritmije.

3. ZAKLJUČAK

Srčane aritmije jedan su od vodećih uzroka nagle srčane smrti i narušavanja kvalitete života bolesnika. Stoga je iznimno važan pristup u liječenju i pravovremenom otkrivanju ovih bolesti kako bi se smanjile stope smrtnosti. Neke aritmije mogu biti simptomatske i tako utjecati na kvalitetu života pacijenata dok druge ukoliko se ne liječe mogu dovesti i do smrtnog ishoda. U suvremeno doba, zahvaljujući konstantnom napretku medicine te brojnim edukacijama medicinskog osoblja, poboljšana je kvaliteta života bolesnicima sa srčanim aritmijama

Slikovne metode omogućuju relevantne prikaze rada srca, precizan uvid u građu i funkciju srca, a naposljetku mogu otkriti i točno mjesto nastanka aritmije kao i njen uzrok. Kontinuirani razvoj i usavršavanje slikovnih metoda dovodi do uspješnijeg dijagnosticiranja i liječenja srčanih aritmija.

Djelokrug rada medicinske sestre i tehničara na radilištima gdje se provode slikovne metode obuhvaća rad na visoko tehnološki razvijenim medicinskim uređajima, poznavanje složenih tehnika slikovnog pregleda i terapijskih postupaka, zaštite od ionizirajućeg zračenja, rad u različitim multidisciplinarnim zdravstvenim timovima te priprema i adekvatna skrb o pacijentu tijekom radioloških i ostalih slikovnih metoda.

ŽIVOTOPIS

Zovem se Katarina Matković i rođena sam 28. prosinca 1996. godine u Rijeci, u Republici Hrvatskoj.

Medicinsku školu u Rijeci završila sam 2016. godine. Nakon završetka srednje škole zaposlila sam se u KBC-u Rijeka, lokalitet Sušak. Do ovog trenutka imam pet godina radnog staža. Dvije godine sam radila na Odjelu za aritmije i elektrostimulaciju srca, a posljednje tri godine zaposlena sam u Elektrofiziološkom laboratoriju Klinike za bolesti srca i krvnih žila.

Fakultet zdravstvenih studija, smjer sestrinstvo, upisala sam 2018. godine u Rijeci.

LITERATURA

1. Doc. Dr med. Sci. Milan H. Đorđević i Prof. Dr med. Sci. Srećko I. Nedeljković (1981.): Srcani blok i pejsmejkeri. Beogradski izdavačko-grafički zavod.
2. ESC džepne smjernice (2015.): Smjernice za liječenje bolesti srčanih zalistaka
3. Gregory Lip and John Godtfredsen: Cardiac Arrhythmias A Clinical Approach.
4. Hebrang A., Klarić-Čustović R. (2007.): Radiologija. Medicinska naklada, Zagreb.
5. Jure Mirat (2014.): EKG U KLINIČKOJ PRAKSI UVOD U ELEKTROKARDIOGRAFIJU. Sveučilište Josipa Jurja Strossmayera u Osijeku Medicinski fakultet u Osijeku.
6. Keros, Andreis, Gamulin (2000.) : ANATOMIJA I FIZIOLOGIJA. Školska knjiga, Zagreb.
7. Kobza R, Hindricks G, Tanner H.(2004.): Late recurrent arrhythmias after ablation of atrial fibrillation: incidence, mechanisms, and treatment. Heart Rhythm.
8. Mavrogeni S, Petrou E, Kolovou G, Theodorakis G, Iliodromitis E. (2013.): Prediction of ventricular arrhythmias using cardiovascular magnetic resonance. Eur Heart J Cardiovasc Imaging.
9. McCready J, Chow AW, Lowe MD, Segal OR, Ahsan S, de Bono J (2014): Safety and efficacy of multipolar pulmonary vein ablation catheter vs. irrigated radiofrequency ablation for paroxysmal atrial fibrillation: a randomized multicentre trial. Europace.
10. NMR,CT, and Interventional Radiology: Edited by Albert A. Moss, M.D., Ernest J. Ring, M.D., Charles B. Higgins, M.D.
11. Prof, dr. sc. Bajek, S., prof. dr. sc. Bobinac, D., prof. dr. sc. Jerković, R., prof. dr. sc. Malnar, D., doc.dr. sc. Marić I. (2007.): Sustavna anatomija čovjeka, Rijeka.
12. Prof.dr.sc Bergovec M (2011.): Praktična elektrokardiografija. Udžbenici sveučilišta u Zagrebu, Školska knjiga, Zagreb.
13. Prof.dr.sci. Asim Kurjak i suradnici (1989.): ULTRAZVUK U KLINIČKOJ MEDICINI, Zagreb.
14. Radoslav Jurilj i Ivo Božić (2013): EHOKARDIOGRAFIJA. Medicinska naklada Zagreb.

15. Te Riele AS, Tandri H, Bluemke DA.(2014.): Arrhythmogenic right ventricular cardiomyopathy (ARVC): cardiovascular magnetic resonance update. Journal of Cardiovascular Magnetic Resonance.
16. <https://www.sciencedirect.com/topics/pharmacology-toxicology-and-pharmaceutical-science/heart-ventricle-fibrillation> 21.07.2021., 18:20
17. <https://www.msmanuals.com/home/heart-and-blood-vessel-disorders/diagnosis-of-heart-and-blood-vessel-disorders/electrocardiography> 01.07.2021., 18:00
18. <https://www.kbsd.hr/Postupnik-Standardizirani-postupak-snimanja-elektrokardiograma>. 01.07.2021., 18:30
19. <https://www.krenizdravo.hr/zdravlje/kreni-sa-srcem/ventrikularna-fibrilacija-uzroci-simptomi-i-lijecenje> 28.7.2021., 10:20
20. <https://mail.google.com/mail/u/2/?pli=1#sent/QgrcJHrnzwpjSsKgfzsTbCnHgLVtZLmL LXV?projector=1&messagePartId=0.1> 30.7.2021., 20:00
24. <http://www.msd-prirucnici.placebo.hr/msd-prirucnik/kardiologija/kardioloske-dijagnosticke-pretrage/slikovne-pretrage> 28.7.2021., 18:00
21. <https://www.sciencedirect.com/topics/medicine-and-dentistry/cardiac-imaging> 30.7.2021., 15:00
22. <https://www.bastabalkana.com/2019/02/bradiaritmija-nastanak-i-lecenje-usporenog-srcanog-ritma/> 01.07.2021., 20:00
23. https://en.wikipedia.org/wiki/Sinus_bradycardia 24.7. 2021, 15:15
24. https://en.wikipedia.org/wiki/Sinus_tachycardia 24.7. 2021, 15:15
30.07.2021., 12:00
25. https://www.kardio.hr/pdf/Cardiologia%20croatica%202020%2015_7-8_193-207.pdf

PRILOZI

Broj slike	Naziv slike	Broj stranice
1	Anatomija srca	3
2	Provodni sustav srca	5
3	Sinusni ritam	8
4	Sinusna bradikardija	8
5	Sinusna tahikardija	9
6	Supraventrikularna tahikardija	11
7	Fibrilacija atrijsa	12
8	Undulacija atrijsa	13
9	Ventrikularna tahikardija	15
10	Torsades de pointes	15
11	Ventrikularna fibrilacija	15
12	Sinus atrijski blok	16
13	AV blok I stupnja	16
14	AV blok drugog stupnja - Wenckebach (Mobitz I) i Mobitz II	17
15	Kompletni AV blok	17
16	Prikaz postavljanja elektroda prilikom snimanja elektrokardiograma	19
17	Elektrokardiogram	20
18	Ultrazvuk srca	23
19	Transezofagijski ultrazvuk srca	25
20	Prikaz srčanih struktura pomoću intakardijalnog ultrazvuka srca	27
21	Koronarna angiografija	29
22	MSCT koronarografija	30
23	Magnetska rezonanca srca uz primjenu gadolinijskog kontrastnog sredstva	33
24	RTG prikaza venskog toka u srce, položaja elektroda trajnog elektrostimulatora i bezelektrodnog srčanog elektrostimulatora	35
25	Izvođenje postupka elektrofiziološkog ispitivanja i radiofrekventne ablacije	36
26	Radiofrekventna ablacija SVT i prekid tahikardije ablacijom	38
27	Prikaz ablacijskih točki oko plućnih vena lijevog atrijsa pomoću 3D navigacijskog sustava	39