

SCINTIGRAFIJA I SPECT/CT PARATIREODINIH ŽLIJEZDA S 99mTc MIBI

Jurilj, Sara

Undergraduate thesis / Završni rad

2021

Degree Grantor / Ustanova koja je dodijelila akademski / stručni stupanj: **University of Rijeka, Faculty of Health Studies / Sveučilište u Rijeci, Fakultet zdravstvenih studija u Rijeci**

Permanent link / Trajna poveznica: <https://um.nsk.hr/um:nbn:hr:184:733371>

Rights / Prava: [In copyright](#)/[Zaštićeno autorskim pravom.](#)

Download date / Datum preuzimanja: **2024-07-13**

Repository / Repozitorij:

[Repository of the University of Rijeka, Faculty of Health Studies - FHSRI Repository](#)



SVEUČILIŠTE U RIJECI
FAKULTET ZDRAVSTVENIH STUDIJA RIJEKA
PREDDIPLOMSKI STRUČNI STUDIJ RADIOLOŠKE TEHNOLOGIJE

Sara Jurilj

SCINTIGRAFIJA I SPECT/CT PARATIREODINIH ŽLIJEZDA S ^{99m}Tc MIBI

Završni rad

Rijeka, 2021.

UNIVERSITY OF RIJEKA
FACULTY OF HEALTH STUDIES
UNDERGRADUATE STUDY OF RADIOLOGIC TECHNOLOGY

Sara Jurilj

SCINTIGRAPHY AND SPECT/CT PARATHYROID GLANDS WITH ^{99m}Tc MIBI

Final work

Rijeka, 2021.

Ovaj završni rad napravljen je na Kliničkom zavodu za nuklearnu medicinu, Kliničkog bolničkog centra Rijeka.

Mentor rada: Doc. dr.sc. Neva Giroto

Komentor rada: Izv. prof. dr. sc. Tatjana Bogović-Crnčić

Završni rad je obranjen dana _____ u/na _____ pred povjerenstvom u sastavu:

1. Izv. prof. dr. sc. Svjetlana Grbac Ivanković – predsjednica povjerenstva
2. Izv. prof. dr. sc. Sanja Klobučar Majanović
3. Doc. dr. sc. Neva Giroto
4. Izv. prof. dr. sc. Tatjana Bogović-Crnčić

SADRŽAJ

1. UVOD	5
1.1 <i>Paratireoidne žlijezde</i>	5
1.1.1 Anatomija	5
1.1.2 Funkcija	5
1.1.3 Poremećaji funkcije paratireoidnih žlijezda	6
2. NUKLEARNA MEDICINA	9
2.1 <i>^{99m}Tc pertehnetat</i>	9
2.2 <i>Gama kamera</i>	10
2.3 <i>Scintigrafija</i>	10
2.4 <i>SPECT/CT</i>	11
3. SCINTIGRAFIJA I SPECT/CT PARATIREOIDNIH ŽLIJEZDA S ^{99m}Tc-MIBI	12
3.1 <i>Indikacije</i>	12
3.2 <i>Radiofarmaci</i>	12
3.3 <i>Snimanje</i>	13
3.3.1 <i>Dvofazna scintigrafija paratireoidnih žlijezda s ^{99m}Tc-MIBI</i>	13
3.3.2 <i>Scintigrafija s dva radiofarmaka</i>	13
3.4 <i>Priprema pacijenta</i>	14
3.5 <i>Ostale metode za dijagnostiku bolesti paratireoidnih žlijezda</i>	14
3.5.1 <i>Pregled vrata ultrazvukom</i>	14
3.6 <i>Interpretacija nalaza scintigrafije</i>	15
4. PACIJENTI I METODE	18
5. REZULTATI	19
6. RASPRAVA	27
7. ZAKLJUČCI	28
SAŽETAK	29
SUMMARY	30
LITERATURA	31
PRILOZI	32
ŽIVOTOPIS	39

1. UVOD

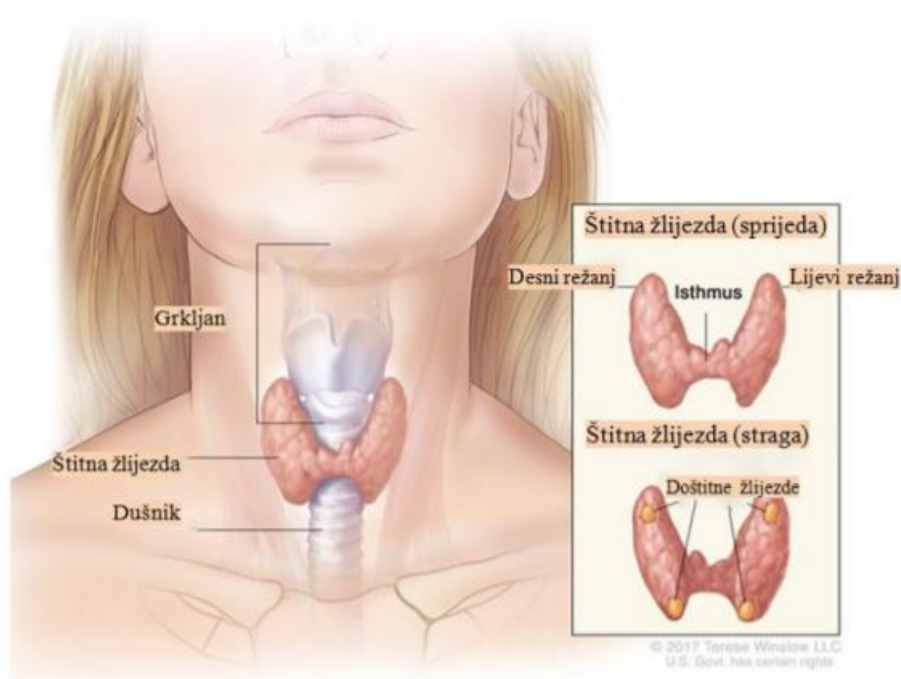
1.1 Paratireoidne žlijezde

1.1.1 Anatomija

Epitelna tjelešca ili doštitne žlijezde (*glandulae parathyroideae*) uobičajeno u ljudskom tijelu možemo pronaći četiri, međutim njihov broj varira od dvije do šest pa i više žlijezda. (1) Kako obično postoje četiri, pronalazimo dvije gornje i dvije donje. Približno kod 3% ljudi možemo pronaći manje od četiri doštitne žlijezde, a kod 13% više od četiri. Dodatne žlijezde se uglavnom nalaze u timusu (2). Izgledaju kao zrna leće, sitne su, plosnate, ovalnog ili okruglog oblika te kako su u bliskom suodnosu sa štitnjačom teško ih je uočiti (1). Paratireoidne žlijezde su smještene uglavnom na posteriornoj površini reznjeva štitnjače, između njene vanjske i unutrašnje ovojnice. Štitnjaču od paratireoidnih žlijezda razlikujemo prema boji. Naime, doštitne žlijezde su žućkastosmeđe boje, dok je štitna žlijezda smeđocrvena (1). Ove žlijezde građene su od dvije žlijezdane komponente: prvu čine glavne, a drugu oksifilne stanice. Poznato je da glavne stanice izlučuju gotovo svu količinu paratireoidnog hormona (PTH). Nije potpuno sigurno koja je funkcija oksifilnih stanica, no smatra se da su one promijenjene ili iscrpljene glavne stanice koje više ne mogu izlučivati PTH (3).

1.1.2 Funkcija

Paratireoidne žlijezde su endokrine žlijezde koje proizvode paratireoidni hormon. To je jednolančani peptid koji se sastoji od 84 aminokiseline, a ima ključnu ulogu u održavanju homeostaze kalcija, fosfata i vitamina D odnosno zdravlja kostiju (2). Nastaje sintezom na ribosomima kao preprohormon, polipeptid koji se sastoji od 110 aminokiselina. Zatim se nastali polipeptid razgrađuje na prohormon od 90 aminokiselina i naposljetku sam PTH izoliran u čistom obliku (3). Ovaj hormon ima odgovornost premjestiti kalcij i fosfate iz kostiju u krv, smanjiti izlučivanje kalcija i povećati izlučivanje fosfata bubrezima, te isto tako aktivirati vitamin D koji posljedično potiče apsorpciju kalcija iz crijeva (4). Dakle, PTH primarno regulira izvanstanični kalcij održavajući njegovu koncentraciju u uskom rasponu-stabilnom. Kalcij je iznimno važan za mnoge funkcije u ljudskom tijelu (izlučivanje hormona, kontrakcija mišića, koagulacija, dioba stanica) (2). Kada se javi slučaj nedovoljnog lučenja parathormona (hipoparatireoidizam) dolazi do smanjivanja koncentracije kalcija u krvi. To može uzrokovati tetaniju, mišićne grčeve. U suprotnom, ako imamo pretjerano lučenje odnosno hiperparatireoidizam, povećana je i koncentracija kalcija u krvi, što dovodi do dimineralizacije kostiju, odnosno one postaju osteoporozne (4).



Slika 1. Anatomija štitnih i doštitnih žlijezda, preuzeto s

<https://repozitorij.mefst.unist.hr/islandora/object/mefst%3A1068/datastream/PDF/view>

1.1.3 Poremećaji funkcije paratireoidnih žlijezda

Poremećaji funkcije doštitnih žlijezda povezani su s pretjeranim ili nedovoljnim lučenjem PTH. Primarni, sekundarni i tercijalni hiperparatireoidizam te ektopično lučenje PTH ubrajamo u poremećaje s povećanim lučenjem, a primarni i sekundarni hipoparatireoidizam ubrajamo u poremećaje sa smanjenim lučenjem.

1.1.3.1 Primarni hiperparatireoidizam

Primarni hiperparatireoidizam (pHTP) najčešći je poremećaj paratireoidnih žlijezda i jedan od najčešćih endokrinih poremećaja općenito. Ovaj poremećaj može zahvatiti jednu ili više doštitnih žlijezda pa one samostalno proizvode prevelike količine PTH. Uzroci pretjeranog izlučivanja PTH obično su adenom, hiperplazija i jako rijetko karcinom. Hiperkalcemija, snižene vrijednosti koncentracije fosfata i hiperkalciurija su posljedice pojačanog izlučivanja paratireoidnog hormona. Hiperkalcemija smanjuje koncentracijsku sposobnost bubrega, pa zna doći do poliurije. Dugotrajna hiperkalciurija prouzrokuje odlaganje sitnih kristala soli kalcijeva fosfata u bubrežnim kanalicima i oko njih (nefrokalciinoza), a i nastajanje bubrežnih kamenaca (nefrolitijaza). Smanjuje se tubularna i glomerularna funkcija bubrega, pa se posljedično u organizmu zadržavaju fosfati. Dugotrajne povišene vrijednosti paratireoidnog hormona

uzrokuje povećanu aktivnost osteoklasta (5). Pacijenti s hiperparatireoidizmom su podložniji prijelomima. Na RTG snimci kostiju može se vidjeti progresivna dekalifikacija, a ponekad i dijelovi kostiju zamjenjeni cistama ispunjenim osteoklastima u obliku tzv. tumora gigantskih stanica. Cistična bolest kostiju koja nastaje pri hiperparatireoidizmu zove se osteitis fibrosa cystica. Najveći broj slučajeva primarnog hiperparatireoidizma javlja se zbog adenoma neke od žlijezda i to oko 80%-90%. Multipli adenomi ili hiperplazije javljaju se u do 20%, a karcinomi su vrlo rijedak razlog primarnog hiperparatireoidizma (3).

1.1.3.2 Sekundarni hiperparatireoidizam

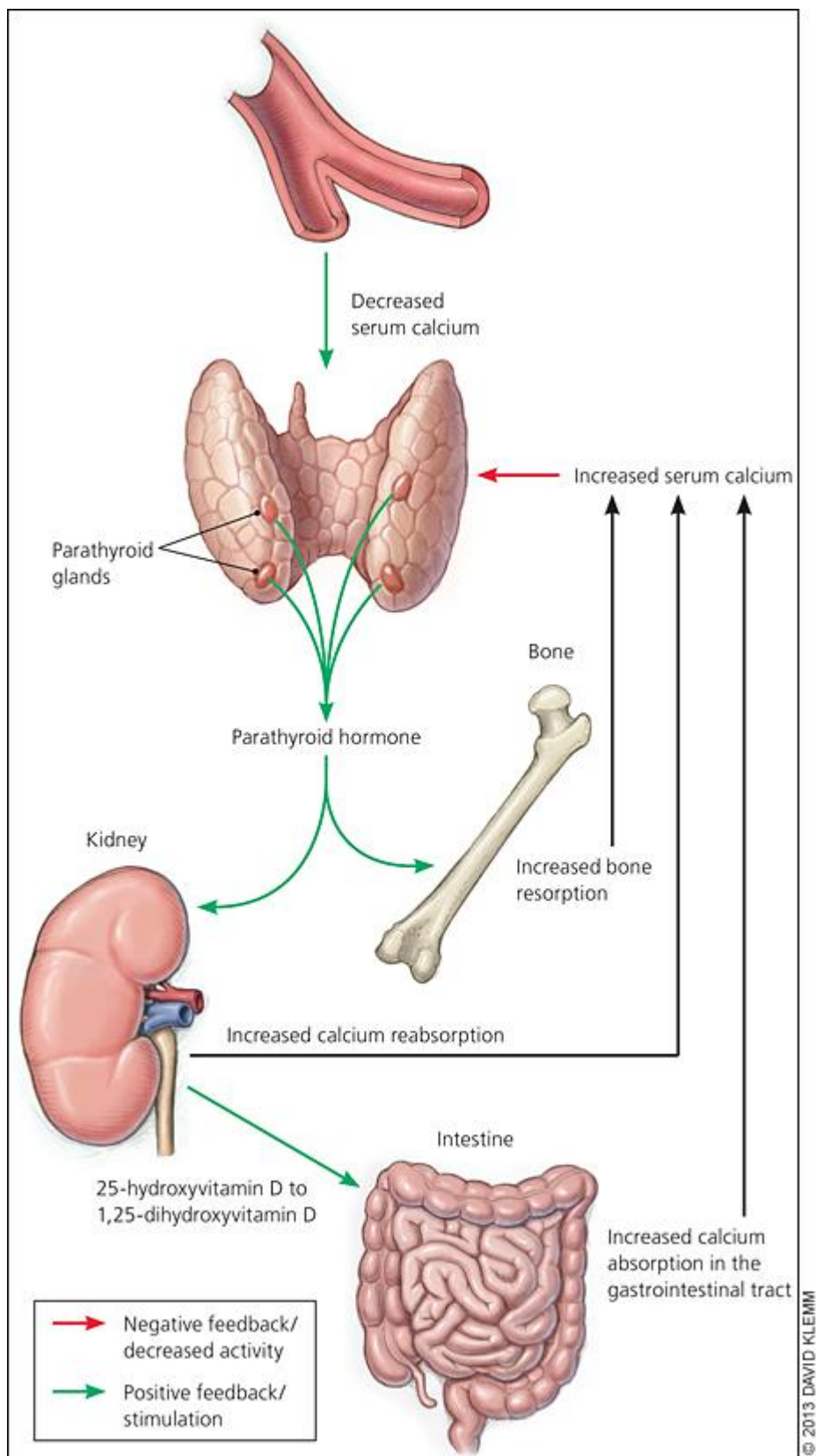
Sekundarni hiperparatireoidizam (sHTP) je poremećaj u kojem se povećana količina PTH javlja kao kompenzacijska reakcija na hipokalcemiju, a ne kao rezultat primarnog poremećaja doštitnih žlijezda. Uglavnom se razvija zbog nedostatka vitamina D, ili pri kroničnoj bolesti bubrega, onda kada bubrezi ne mogu proizvesti dovoljne količine aktivnog oblika vitamina D – 1,25 dihidroksikolekalciferola. Pri nedostatku aktivnog oblika vitamina D nastaje tzv. osteomalacija, dimineralizacija kostiju, a visoka vrijednost koncentracije paratireoidnog hormona uzrokuje apsorpciju kostiju (3). Dolazi i do mnogih sekundarnih promjena poput bujanja osteoida, izobličenja kostura itd. Sekundarni hiperparatireoidizam s rahitisom uglavnom kod djece i osteomalacijom kod odraslih javlja se zbog kroničnog nedostatka vitamina D i kalcija u brojnim stanjima poput nedovoljnog unosa kalcija i vitamina D, malapsorpcije zbog steatoreje, poremećaja metabolizma vitamina D u bubrežnim bolestima te poremećaja metabolizma vitamina D pri davanju nekih lijekova (5). Ovaj poremećaj dovodi do hiperplazije više žlijezda.

1.1.3.3 Tercijarni hiperparatireoidizam

Tercijarni hiperparatireoidizam podrazumijeva poremećaj u kojem povećano izlučivanje paratireoidnog hormona nakon nekog vremena postane konstantno i djelomično samostalno zbog podraživanja niskim koncentracijama ioniziranog kalcija kroz duže vrijeme. Često se otkrije tek nakon uklanjanja uzroka hipokalcemije npr. poslije transplatacije bubrega (5).

1.1.3.4 Ektopično lučenje PTH

Neki maligni tumori npr. pluća, bubrega, jetre, gušterače mogu proizvoditi PTH ili peptide slične njemu. Ovo može uzrokovati skoro pa iste biokemijske poremećaje koji se javljaju u primarnom hiperparatireoidizmu (5).



Slika 2. Metabolizam paratireoidnog hormona, preuzeto s

<https://www.aafp.org/afp/2013/0815/p249.html>

2. NUKLEARNA MEDICINA

Nuklearna medicina se definira kao specijalistička grana i medicinska djelatnost u kojoj primjenjujemo radioaktivne obilježene spojeve (radiofarmake) u dijagnostičke, terapijske i istraživačke svrhe. Radioaktivne tvari u ljudskom organizmu imaju isti biološki put kao i neradioaktivne, jer ih tijelo ne može međusobno raspoznavati, pa zbog toga mogu poslužiti kao obilježivači. Njihova radioaktivnost nam omogućuje da ispitujemo mehanizme u ljudskom tijelu poput metabolizma ili cirkulacije, zbog toga što istu tu radioaktivnost možemo pratiti i mjeriti (6).

Kemičar Georg Hevesy, otac nuklearne medicine, započinje eru nuklearne medicine 1923. kada je odlučio ispitati metabolizam olova u biljkama tako što je upotrijebio radioaktivno olovo. Ovom metodom prikazao je da radioaktivnim atomima možemo obilježavati stabilne atome istog elementa. Objavom svojih prvih istraživanja ta metoda ima ključnu ulogu u kemiji i biologiji (7).

Bitnu ulogu u nuklearnoj medicini imao je i Ernest Orlando Lawrence. 1929. je izumio ciklotron, uređaj za ubrzavanje čestica na velike brzine bez uporabe visokih voltaža. Te ubrzane čestice koristile su za bombardiranje atoma različitih elemenata pri čemu su nastajali u nekim slučajevima potpuno novi elementi. Tako je otkriveno stotine novih umjetno proizvedenih radioaktivnih izotopa poznatih elemenata (8).

2.1 ^{99m}Tc pertehnetat

Tehnećij – ^{99m}Tc jedan je od najpoznatijih i najkorištenijih umjetno proizvedenih radionuklida u nuklearnoj medicini. Koristi se u više od 80% nuklearno medicinskih dijagnostičkih pretraga jer posjeduje povoljna fizikalna svojstva kao što su kratko vrijeme poluraspada od 6 sati i energiju fotona od 140 keV.

Nastaje u tzv. ^{99}Mo - ^{99m}Tc radionuklidnom generatoru. ^{99}Mo obično nastaje fisijom urana - 235 (^{235}U) u nuklearnom reaktoru. Generator se sastoji od staklene kolone s aluminijevim oksidom na kojem je adsorbiran ^{99}Mo -molibdat. Ispiranjem tj. eluiranjem fiziološkom otopinom kroz staklenu kolonu vrši se odvajanje ^{99m}Tc od roditelja ^{99}Mo te se ^{99m}Tc eluira kao natrijev pertehnetat ($\text{Na}^{99m}\text{TcO}_4$). Dobiveni eluat u obliku ^{99m}Tc pertehnetata može se koristiti kao radiofarmak ili može služiti kao polazni spoj za sintezu s ostalim farmacima.

Tehnećij postoji u više valentnih stanja, od -1 do +7, što omogućava da se veže s različitim farmacima. Što se tiče biodistribucije pertehnetata, nakon intravenske aplikacije labavo se veže za proteine plazme i iz nje brzo nestaje. Više od pola aplicirane količine kroz nekoliko minuta

prelazi u ekstracelularnu tekućinu. Brzo se akumulira u štitnjači, slinovnicama, sluznici želuca i koroidnom pleksusu. Izlučuje se putem gastrointestinalnog trakta i bubrezima, glomerularnom filtracijom. Svega 30% se eliminira urinom tijekom prvog dana.

2.2 Gama kamera

Razvitak gama kamere omogućio je revolucionaran napredak u nuklearno-medicinskoj dijagnostici. Gama kamera omogućila je značajno bolju kvalitetu slike u odnosu na do tada korištenu instrumentaciju (scintigraf), snimanje u svim projekcijama, veće vidno polje koje omogućuje snimanje većeg dijela tijela, veću učinkovitost u detektiranju aktivnosti čime su se smanjile aplicirane doze, a i snimanja su mogla biti brža te je bilo moguće izvoditi dinamičke, statičke, sekvencijske snimke i dr (6).

Gama kamera se sastoji od kolimatora, masivnog kristala natrijevog jodida (NaI), fotomultiplikatorskih cijevi, pojačala te sustava elektronike koji omogućuje analizu signala i nastanak slike (9). Najčešći olovni kolimator koji se koristi jest paralelni, odnosno s uskim paralelnim otvorima, koji propušta samo one gama zrake koje dolaze okomito na detektor. Detektor je kristal natrijevog jodida gdje se odvija konverzija gama zraka u svjetlosne impulse-scintilacije. Scintilacije su preslabog intenziteta i kratko traju za rutinsku detekciju zbog čega koristimo pojačivače-fotomultiplikatore (9). Na fotokatodama fotomultiplikatora nastaju fotoelektroni koji se multipliciraju na sukcesivno većim potencijalima dinoda. Signal povećan za 10^5 do 10^8 puta se amplificira i putuje do računalnog sustava gdje se dalje obrađuje i razvija slika (9).

Pri scintigrafiji paratireoidnih žlijezda često se koristi i pinhole kolimator. Pinhole kolimator ima odličnu razlučivost, ali kako ima jedan ulazni otvor ima i jako nisku učinkovitost. Zato je pogodan za snimanje malih organa poput paratireoidnih žlijezda (6).

2.3 Scintigrafija

Scintigrafija je slikovni dijagnostički postupak u nuklearnoj medicini kojim se nakon što apliciramo radiofarmak snima njegova biodistribucija u tijelu. Scintigrafska snimka snimljena gama kamerom naziva se scintigram. Scintigram je dvodimenzionalna slika koja prikazuje distribuciju aktivnosti u organu i u tijelu, a tomografskim se tehnikama može slikovno prikazati i distribucija u tri dimenzije (6).

Dvodimenzionalno ili planarno snimanje obično se izvodi s pacijentom polegnutim na ležaj kamere tako da detektor gama kamere stoji ispod ili iznad ležaja. Naglasak je na tome da se detektor tijekom snimanja ne pomiče što znači da se snimanje određenog dijela tijela izvodi u

samo jednoj projekciji. Trodimenzionalni prikaz dobivamo tako da se određeni dio tijela snima iz mnogo kutova kružnim kretanjem detektora oko pacijenta. Pri kruženju u svakoj od projekcija snima se po jedna planarna, dvodimenzionalna sličica kraćeg trajanja, uglavnom oko 10-30 sekundi. Iz dobivenih planarnih dvodimenzionalnih slika rekonstruira se trodimenzionalan prikaz koji se može analizirati presjecima u tri standardne ravnine – sagitalnoj, koronarnoj i aksijalnoj. Takvo snimanje naziva se jednofotonska emisijska tomografija (eng. Single photon emission computerised tomography, SPECT).

Scintigrafija može biti statička i dinamička. Statičko snimanje izvodimo nekoliko minuta pa i sati nakon aplikacije radiofarmaka, ovisno koji ćemo radiofarmak koristiti, iz razloga što se želi vidjeti nakupljanje u određenom organu. To nakupljanje predstavlja funkciju, a posredno i morfologiju organa. Dinamičko snimanje se izvodi neposredno nakon aplikacije radiofarmaka. Ovim studijama promatramo biodistribuciju radiofarmaka u svim fazama – kako dolazi krvotokom do ciljnog organa, nakupljanje u organu te nakon nekog vremena izlučivanje iz organa.

2.4 SPECT/CT

SPECT/CT je hibridni uređaj koji sadrži SPECT gama kameru i CT s jedinstvenim krevetom za snimanje tako da se može snimati i SPECT, CT ili oboje. S obzirom da se pacijent ne pomiče između dvije pretrage rekonstrukcijske snimke mogu se prostorno registrirati. SPECT/CT fuzija je kombinirani prikaz registriranih SPECT i CT snimaka. Superponirani podatci se obično prikazuju kodirani bojom sa CT slikama koje su u crno-bijeloj tehnici. CT nam služi za lokalizaciju patoloških procesa i korekciju atenuacije. Dio gama zraka se prolaskom kroz tijelo atenuira, a CT omogućuje brzu i preciznu korekciju, s obzirom da je CT snimka rezultat prikaza koeficijentata atenuacije, ovisno o svojstvima tkiva kroz koje prolaze x-zrake. CT se snima po "low dose" protokolu, uz korištenje niže jakosti struje i napona, te bez korištenja intravenskog kontrastnog sredstva. Snimanjem SPECT/CT-om možemo obuhvatiti cijelo tijelo, neki dio tijela ili određeni organ, a senzitivnost i specifičnost pretrage je značajno poboljšana.

3. SCINTIGRAFIJA I SPECT/CT PARATIREOIDNIH ŽLIJEZDA S ^{99m}Tc -MIBI

Scintigrafija paratireoidnih žlijezda je nuklearno dijagnostička medicinska slikovna metoda kojom pomoću određenih radiofarmaka prikazujemo hiperfunkcionalno tkivo doštitnih žlijezda: adenom, hiperplazija ili karcinom (6).

3.1 Indikacije

Scintigrafija paratireoidnih žlijezda se izvodi u svrhu lokalizacije jedne ili više hiperfunkcionalnih žlijezda kod pacijenata s pHPT, a ne za dijagnozu hiperparatireoidizma (HPT). Također je ova pretraga korisna i prije kirurškog zahvata kod pacijenata sa sHPT zbog mogućnosti detekcije ektopično smještenih i prekobrojnih žlijezda (10).

3.2 Radiofarmaci

Prvi radiofarmak koji se koristio za scintigrafiju paratireoidnih žlijezda je bio ^{201}Tl koji se koristio u kombinaciji s pertehnetatom, međutim zbog nepovoljnih fizikalnih svojstava ^{201}Tl poput fotonske energije (61-89keV) i vremena poluraspada (73h), efektivna doza za pacijenta je bila prilično visoka pa se danas rijetko koristi (10).

Radiofarmaci koji se danas koriste za scintigrafiju paratireoidnih žlijezda su ^{99m}Tc -MIBI i ^{99m}Tc -tetrafosmin. Nakupljaju se u stanicama paratireoidnih žlijezda jer su bogate mitohondrijima, ali i u štitnjači, međutim, eliminacija iz štitnjače je brža nego iz adenoma ili hiperplastičnih žlijezda, pa se dijagnostika temelji na razlici dinamike prikaza.

^{99m}Tc -MIBI (metoksi izobutil izonitril) je najkorišteniji radiofarmak za scintigrafiju paratireoidnih žlijezda. To je lipofilni kationski kompleks koji se akumulira u hiperfunkcionalnom tkivu paratireoideja gdje se nalazi povećani broj mitohondrija što je uglavnom povezano sa brojem oksifilnih stanica (10).

Nakupljanje i retencija ^{99m}Tc -MIBI-ja ovisi i o fazi staničnog ciklusa, opskrbi krvlju paratireoidnih žlijezda, kapilarnoj propusnosti, vrijednosti kalcija u serumu i ekspresiji P-glikoproteina. ^{99m}Tc -MIBI se više nakuplja u gramu paratireoidnog tkiva nego u gramu tkiva štitnjače. Također, brže se eliminira iz tkiva štitnjače nego iz hiperfunkcionalne paratireoidne žlijezde, što ga čini prikladnim za metodu dvofazne scintigrafije (10).

^{99m}Tc tetrafosmin (1,2-bis[bis (2-etoksi etil) fosfin]etan) je lipofilni kation koji se lokalizira u tkivu štitnjače i paratireoidne žlijezde. Može se koristiti kao alternativa ^{99m}Tc -MIBI-ju no budući da među tim tkivima nema razlike u nakupljanju i eliminaciji, prikladan je u metodi scintigrafije s dva radiofarmaka. Mehanizam nakupljanja je sličan kao i kod ^{99m}Tc -MIBI-ja.

Pasivno difundira kroz staničnu membranu i nakuplja se u mitohondrijima paratireoidnih lezija. (10)

3.3 Snimanje

Scintigrafija paratireoidnih žlijezda se izvodi na dva načina, kao dvofazna scintigrafija ili scintigrafija s dva radiofarmaka.

3.3.1 Dvofazna scintigrafija paratireoidnih žlijezda s ^{99m}Tc -MIBI

Metoda dvofazne scintigrafije paratireoidnih žlijezda se zasniva na različitim vremenima eliminacije radiofarmaka u tkivu štitne žlijezde i u tkivu paratireoidnih žlijezda. Da bi se hiperfunkcionalno tkivo paratireoidnih žlijezda prikazalo, eliminacija radiofarmaka bi trebala biti sporija nego iz normalnog tkiva štitne žlijezde (11).

^{99m}Tc -MIBI scintigrafija kao dvofazna metoda izvodi se u dvije vremenske faze – 10-15 min i 90-150min nakon aplikacije. Aplikirana aktivnost je približno 400 do 900 MBq, ovisno o tjelesnoj masi pacijenta. Snimanje se izvodi koristeći gama kamera velikog vidnog polja s kolimatorom niske energije i visoke rezolucije (eng. low energy, high resolution-LEHR). Energetski prozor je u rasponu od 140 ± 10 keV te se koristi veličina matrice 128x128 ili 256x256. U vidno polje trebaju biti uključeni čitav vrat i medijastinum, za slučaj ektopičnih lezija. Moguće je koristiti planarne snimke u prednjoj projekciji, ali su SPECT snimke, posebno fuzijske (SPECT/CT), superiornije za anatomsku lokalizaciju paratireoidnog tkiva, pogotovo u slučaju ektopičnih žlijezda i promijenjene anatomije vrata (10).

SPECT/CT se može izvesti odmah nakon planarnog snimanja, u ranoj, odgođenoj ili obje vremenske faze. SPECT se snima u 360° ,obično prateći konturu tijela. CT komponenta pregleda provodi se radi lokalizacije lezije i korekcije atenuacije. Obično se ne primjenjuje intravensko kontrastno sredstvo. Optimalni prikaz uključuje SPECT, CT i fuziju slika rekonstruiranih u 3 standardne projekcije (aksijalnoj, koronarnoj i sagitalnoj) (12).

SPECT/CT s ^{99m}Tc -MIBI superioran je u odnosu na planarne ili SPECT snimke, a dvofazno snimanje se smatra preciznijim (10). Ozračenje pacijenta se procjenjuje na oko 2-4 mSv, uz dodatno 1-2 mSv od "low dose" CT-a.

3.3.2 Scintigrafija s dva radiofarmaka

S obzirom da se navedeni radiofarmaci nakupljaju u hiperfunkcionalnom tkivu paratireoideja i tkivu štitnjače, ponekad je dinamika akumulacije nepovoljna, naime, radiofarmak se prebrzo ispire iz paratireoidnog tkiva ili predugo zadržava u štitnjači, posebno

u čvorovima. Stoga je poželjno koristiti drugi radiofarmak koji se nakuplja samo u tkivu štitnjače u svrhu vizualne komparacije. Naposljetku je moguća digitalna subtrakcija snimke štitnjače kako bi se uklonila aktivnost štitnjače i poboljšala vizualizacija paratireoidnog tkiva (11).

Ako protokol započinje snimanjem štitnjače, prvo se aplicira 74-111MBq ^{99m}Tc pertehnetata i snima regija vrata nakon 20-30 minuta. Nakon toga se može aplicirati ^{99m}Tc -MIBI, a snima se 10-15 minuta nakon aplikacije. Poželjno je da je razmak između ovih aplikacija nekoliko dana. Ako se ^{99m}Tc pertehnetat aplicira nakon ^{99m}Tc -MIBI-ja aplicira se aktivnost od 150MBq, a protokoli snimanja ovise o iskustvu pojedinog centra. Snimke se proučavaju vizualno i potom računalno subtrahiraju. Snima se regija vrata i medijastinuma, po mogućnosti koristeći pinhole kolimator. Idealno je snimiti i SPECT/CT (10).

3.4 Priprema pacijenta

Nije potrebna posebna priprema prije samog pregleda. Bitno je objasniti pacijentu proceduru, upozoriti da se pri pregledu ne smije pomicati, a naročito treba obratiti pažnju pri pozicioniranju kod substrakcijske scintigrafije (12).

Bilo bi poželjno da pacijent ima dokumentaciju vrijednosti serumskog kalcija i parathormona i kalcija u urinu. Druge važne informacije su podatci o eventualnoj bolesti štitne žlijezde te o izloženosti pripravcima koji sadrže jod kao npr. intravenozni kontrastni medij ili hormonima štitnjače (12). Kod pacijenata na hormonskoj nadomjesnoj terapiji za štitnjaču, terapiju treba prekinuti na 2-3 tjedna. Liječenje metimazolom ili propiltiouracilom treba prekinuti na jedan tjedan. Prilikom snimanja sekundarnog hiperparatireoidizma, lijekove koji se koriste za sprječavanje hiperfunkcije paratireoidnih žlijezda, također treba privremeno pauzirati. Kalcimimetici se trebaju prekinuti najmanje 2 tjedna prije snimanja paratireoidne žlijezde (11). Kod dvofazne scintigrafije nema specijalnih detalja na koje se mora pripaziti prije same pretrage (11).

Isto tako treba priložiti nalaze CT-a, MRI ili ultrazvuka u slučaju da je pacijent imao operaciju štitne ili doštitnih žlijezda (12).

3.5 Ostale metode za dijagnostiku bolesti paratireoidnih žlijezda

3.5.1 Pregled vrata ultrazvukom

Iako je ultrazvuk povoljna metoda koja ne zrači i široko dostupna tehnika, ima ograničenja uglavnom zbog subjektivnosti u interpretaciji. Paratireoidni adenom obično je vidljiv na ultrazvuku kao homogena dobro ograničena masa, hipohogena za razliku od hiperehogenog

tkiva štitnjače. Povećani donji paratireoidni adenomi obično se nalaze neposredno uz donji pol režnjeva štitnjače. Uvećani gornji paratireoidni adenomi obično se nalaze uz stražnji dio režnja štitnjače i imaju tendenciju migrirati straga i u smjeru prema dolje (11).

Neka istraživanja pokazuju da ultrazvuk ima nižu osjetljivost i točnost u usporedbi sa scintigrafijom za prikazivanje paratireoidnih novotvorenina. Međutim kada se ultrazvuk kombinira sa scintigrafijom, senzitivnost i specifičnost je značajno bolja. Nedostatci ultrazvuka uključuju otežano otkrivanje intratireoidnih paratireoidnih lezija, ektopičnih i posebno medijastinalno smještenih. Zato se ultrazvuk često koristi kao nadupunjujuća metoda (11).

3.6 Interpretacija nalaza scintigrafije

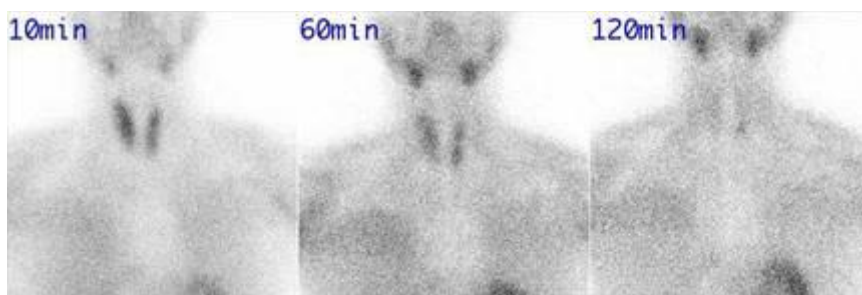
U dvofaznoj scintigrafiji, rane i odgođene snimke pregledavaju se vizualno (10). Abnormalno paratireoidno tkivo se obično prikazuje kao područje sa povećanim nakupljanjem na ranoj snimci koje postaje intenzivnije na kasnim snimkama (12). Pojačano ili trajno nakupljanje na odgođenoj snimci smatra se nalazom pozitivnim na hiperfunkcionalnu paratireoidnu žlijezdu. Pojedine žlijezde pokazuju brzo 'ispiranje' i možda neće biti jasno prikazane na odgođenim snimkama. Brzi klirens je češći u hiperplastičnim žlijezdama. SPECT snimke nam služe za otkrivanje paratireoidnih žlijezda koje se ne mogu vidjeti na planarnim snimkama. Uz to, SPECT/CT fuzijske snimke nam omogućuju preciznu anatomsku lokalizaciju lezija (10).

Pri subtrakcijskom snimanju, snimke je potrebno vizualno pregledati i prije i nakon subtrakcije. Žarišna nakupina radiofarmaka u blizini štitnjače koja su vidljiva i nakon subtrakcije sumnjiva su na hiperaktivnu paratireoidnu žlijezdu, kao i ektopična akumulacija. SPECT I SPECT/CT omogućuju povećanu osjetljivost, specifičnost i precizniju anatomsku lokalizaciju u usporedbi s planarnim snimkama (10).

Intrepretacija slika treba uključivati opis planarnih, SPECT, CT i fuzijskih slika. Potrebno je iznijeti mišljenje o prisutnosti hiperfunkcionalnog paratireoidnog tkiva, pojedinačnih ili višestrukih lezija paratireoidne žlijezde, uz opis anatomske mjesta lezije, uključujući odnos sa susjednim strukturama (npr. štitnjača, dušnik, jednjak i žile). Treba opisati i slučajnu patologiju u snimljenom polju (12).

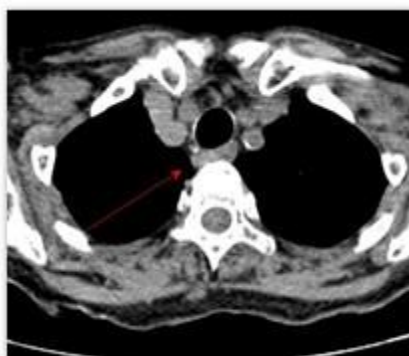
Najčešći uzroci lažno pozitivnih rezultata su tireoiditis, cervikalna limfadenopatija i čvorovi u štitnjači (benigni i maligni) koji se ponašaju poput paratireoidnih adenoma. Lažno negativni nalazi obično se javljaju zbog hiperfunkcionalnih žlijezda male veličine, nedostatka oksifilnih stanica, kod hiperplazije, multiglandularne bolesti i visoke ekspresije P-glikoproteina (10).

Slika 3. Planarne snimke vrata i medijastinuma 10, 60 i 120 min po aplikaciji ^{99m}Tc MIBI. Na desnoj se uočava manja fokalna retencija u području donjeg pola lijevog režnja štitnjače.

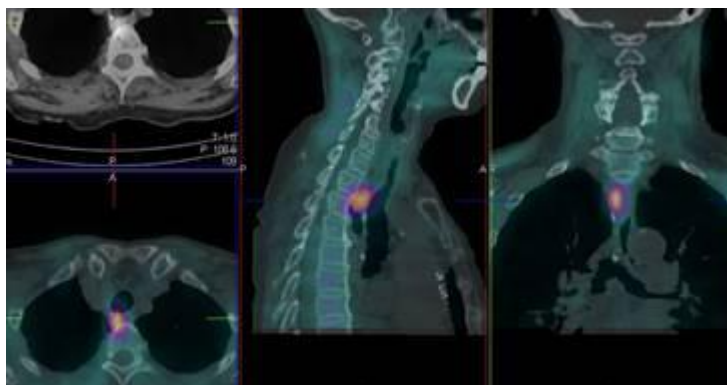


Slika 4. “Low dose“ CT snimka regije medijastinuma – transverzalni presjek (A). Nodozna tvorba označena crvenom strelicom, morfološki se otežano izdvaja. SPECT/CT s ^{99m}Tc MIBI - transverzalni, sagitalni i frontalni presjek (B). Vidljiva je akumulacija u nodoznoj tvorbi retrotrahealno desno.

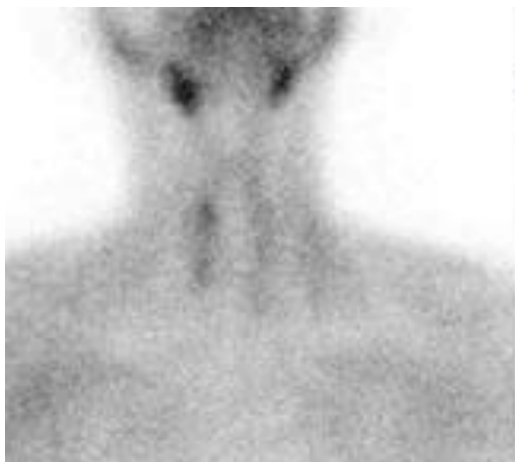Slika A



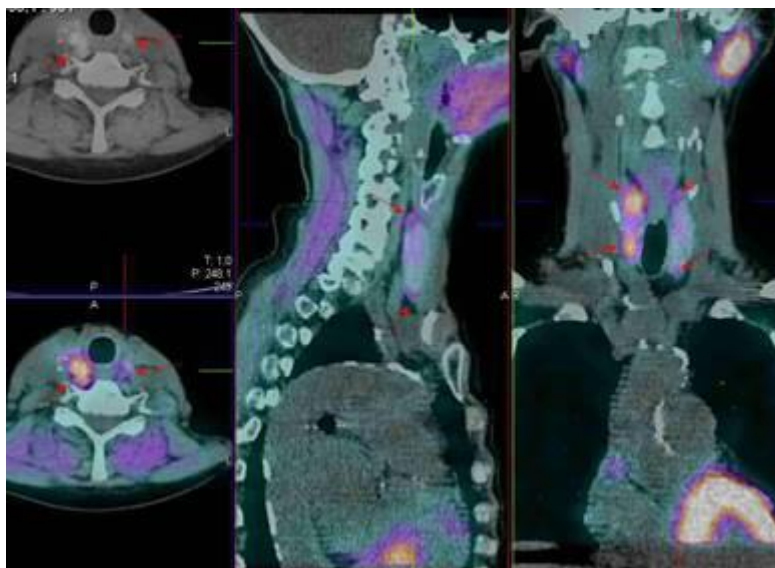
Slika B



Slika 5. Planarne snimke vrata i medijastinuma 10 i 60 min po aplikaciji ^{99m}Tc MIBI. Na desnoj se uočavaju dva manja fokusa u području desnog režnja štitnjače, a naziru se i lijevo – uvećane paratireoidne žlijezde.



Slika 6. SPECT/CT s ^{99m}Tc MIBI - transverzalni, sagitalni i frontalni presjek. Vidljiva je akumulacija u nodoznim tvorbama iz oba pola režnjeva štitnjače – uvećane paratireoidne žlijezde.



4. PACIJENTI I METODE

U ovo ispitivanje su uključeni ispitanici kod kojih se sumnja na neku vrstu hiperparatireoidizma (primarni i sekundarni) te su iz toga razloga bili poslani na scintigrafiju i SPECT/CT paratireoidnih žlijezda s ^{99m}Tc -MIBI. Pojedini pacijenti su na pretragu dolazili više puta no analizirali su se nalazi samo zadnje pretrage. Odabrano je 50 pacijenata kojima su scintigrafija i SPECT/CT učinjeni u vremenskom periodu koji obuhvaća 2020. godinu i prva četiri mjeseca 2021. godine. Analizirani su sljedeći podatci – opći podatci pacijenta poput dobi i spola, zatim vrijednost PTH, te uputna dijagnoza zbog koje su poslani na pretragu kao i usporedba nalaza na planaranom scintigramu i fuzijskom tomogramu (SPECT/CT).

Pretraga je kod svih pacijenata učinjena prema standardnom Protokolu objašnjenom u prethodnom poglavlju. Svi pacijenti su prije same pretrage dobili *Uputu (Prilog 1)* i *Suglasnost za pretragu (Prilog 2)* na uvid i potpis, a dodatno im je i usmeno objašnjena procedura. Obveza radiološkog tehnologa i liječnika bila je da prije pregleda popune *Radnu listu (Prilog 3)*. Radna lista sadrži osnovne podatke o pacijentu potrebnih za pretragu poput osobnih podataka pacijenta, visine, težine, spola, zadane aktivnosti, etapa snimanja, uputne dijagnoze i vrijednosti PTH (mmol/l).

^{99m}Tc - MIBI je pripremljen prema uputi proizvođača. Postupak započinje dodatkom ^{99m}Tc pertehnetata liofiliziranoj smjesi bakar(I)-tetrakis-(2-MIBI)-tetraflouoroborata, kositar(II)-klorida, natrij-citrata, manitola i L-cistein hidroklorida iz komercijalnog kompleta (kita). Reakcijska smjesa se grije 10 minuta na temperaturi od 100°C. Radiofarmak je upotrebljiv šest sati (6).

Snimljeni su planarni scintigrami vrata i medijastinuma u anteriornoj projekciji 10, 60 i 120 minuta po aplikaciji radiofarmaka. Snimljena je i hibridna jednofotonska emisijska tomografija, tj. SPECT uz "low dose" CT istog područja uglavnom 80-90 minuta po aplikaciji (SPECT/CT).

Planarni scintigrami su snimljeni tijekom 10 minuta uz uvećanje (zoom 2x). SPECT snimanje se izvodi s detektorima u konfiguraciji od 180° koji rotiraju puni krug (360°), uz kutne pomake detektora (2°) po 10 sekundi, u matrici 128x128, u prosjeku traje 15 minuta. CT snimanje započinje planiranjem topograma, uz određivanje donje i gornje granice područja snimanja, te se nastavlja po predefiniranom protokolu

Na kraju pretrage pacijentu su dodatno data usmena i pismena uputa o ponašanju nakon pretrage te sve informacije o preuzimanju nalaza.

5. REZULTATI

Od ukupno 50 pacijenata upućenih na pretragu scintigrafija i SPECT/CT paratireoidnih žlijezda koji su bili uključeni u ispitivanje, 43 je bilo ženskog spola (N=43), a sedam muškog spola (N=7).

Tablica 1. Raspodjela pacijenata po spolu

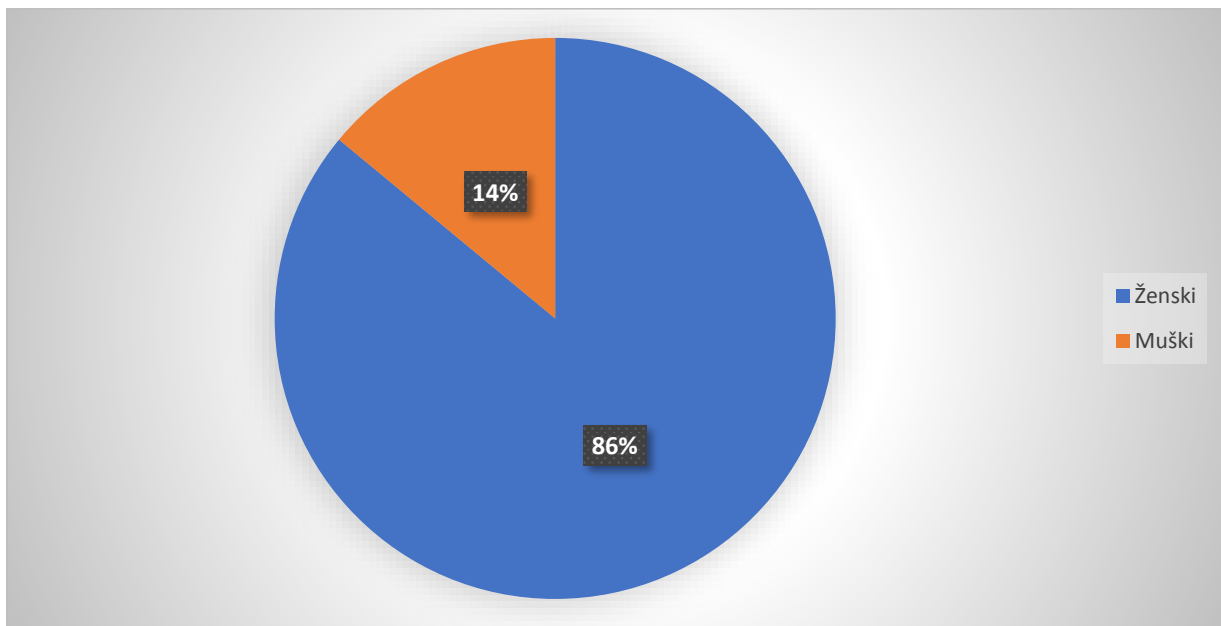
Spol pacijenta	Broj pacijenta (N)	Postotak (%)
Ženski	43	86
Muški	7	14
Ukupno	50	100

Od ukupnog broja sudionika (N=50), najmlađi pacijent kojem je učinjena scintigrafija i SPECT/CT s ^{99m}Tc -MIBI je imao 21 godinu, a najstariji ispitanik je imao 84 godine.

Tablica 2. Raspodjela pacijenata u dobne skupine

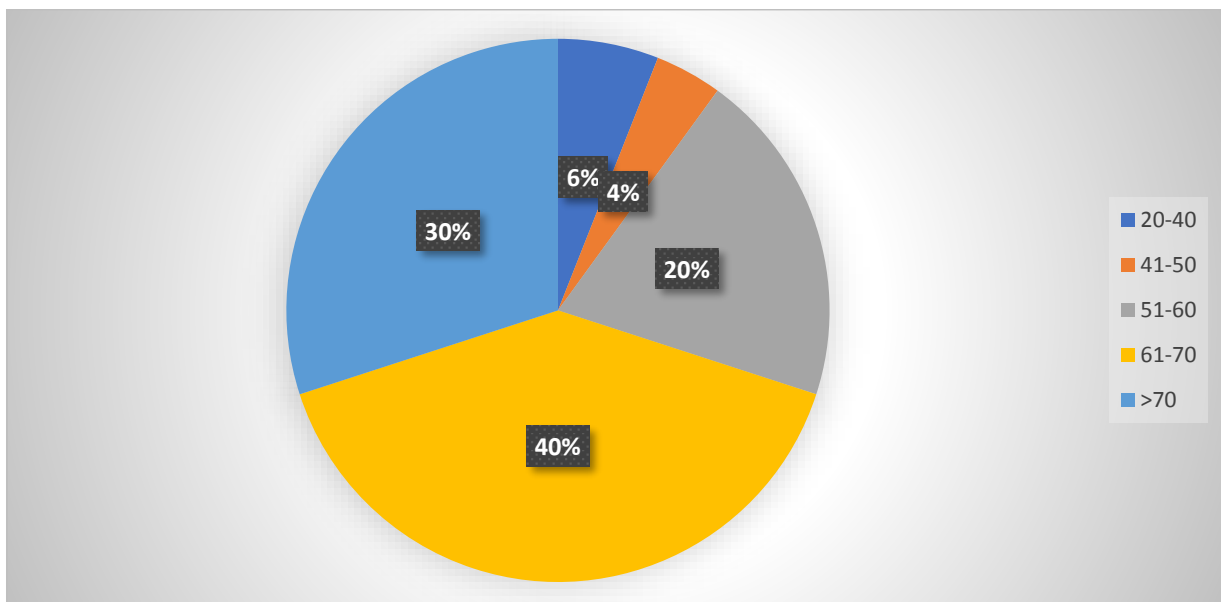
Dobna skupina (g)	Broj pacijenata (N)	Postotak (%)
20-40	3	6
41-50	2	4
51-60	10	20
61-70	20	40
>70	15	30
Ukupno	50	100

Grafikon 1. Grafički prikaz pacijenata po spolu



Učinjena je raspodjela pacijenata po spolu i od 50 ispitanika 86% su bile žene, a svega 14% muškarci.

Grafikon 2. Grafički prikaz pacijenata po dobnim skupinama



Učinjena je raspodjela pacijenata u 5 dobnih skupina s obzirom na starost u času izvođenja prve scintigrafije i SPECT/CT paratireoidnih žlijezda s ^{99m}Tc -MIBI. Vidljivo je da je najveći broj pacijenata tada bio u dobnj skupini od 61-70 godina. Najmanje pacijenata ima u dobnj skupini od 41-50.

Tablica 3. Prikaz broja pacijenata prema uputnim dijagnozama

Uputna dijagnoza	Broj pacijenata (N)
Povišeni PTH-sumnja na hiperparatireoidizam	48
Kronična bolest bubrega	6
Stanje nakon operacije paratireoidnih žlijezda	5
Sumnja na adenom	3
Osteoporoza s prijelomom	1
Nefrolitijaza	1
Medularni Ca štitnjače	1
Ostalo	2

Najčešći razlog zbog kojeg su pacijenti bili upućeni na scintigrafiju i SPECT/CT paratireoidnih žlijezda je sumnja na hiperparatireoidizam zbog povišenog PTH-a. Neki pacijenti su imali i više od jedne uputne dijagnoze poput kronične bolesti bubrega, stanja poslije operacije adenoma paratireoidne žlijezde, suspektne uvećane paratireoidne žlijezde, osteoporoze s prijelomom, nefrolitijaze, medularnog Ca štitnjače, granično povišenog PTH-a, te druge dijagnoze (čvor u štitnjači, ciroza jetre).

Kod svih 50 pacijenata bio je poznat podatak o vrijednosti PTH neposredno prije pretrage. Najniža vrijednost iznosila je 7 mmol/l, što je ujedno i najviša, odnosno granična vrijednost. Najveća vrijednost PTH-a bila je 146 mmol/l.

Nalaz jednog pacijenta koji je bio naknadno priložen, nakon izvedene scintigrafije bio je u granicama normale (3,41 mmol/l).

Tablica 4. Prikaz vrijednosti PTH razvrstanog u skupine

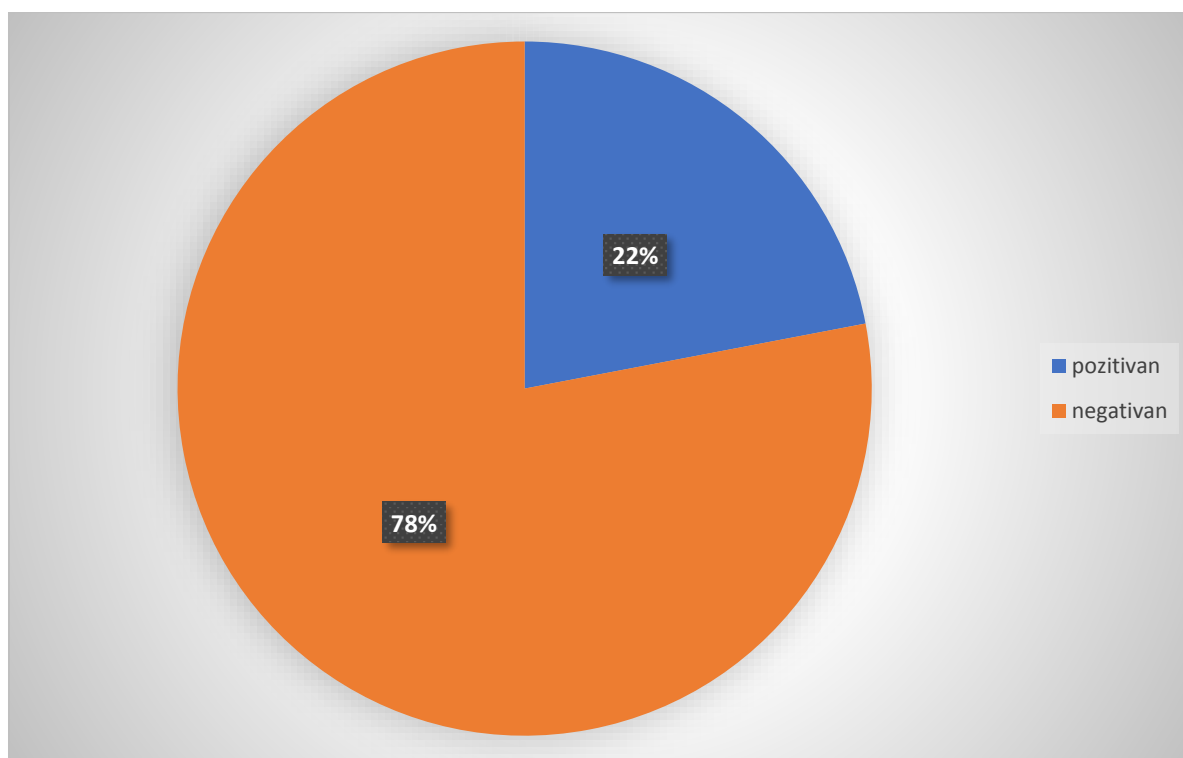
Vrijednost PTH (mmol/l)	Broj pacijenata (N)	Postotak (%)
7-14,9	32	42
15-24,9	8	32
25-34,9	3	14
35-99,9	4	8
>100	2	4
Ukupno	49	98

Izračunata je srednja vrijednost parathormona = 21,1256 mmol/l i medijan = 11,52 mmol/l.

Tablica 5. Prikaz rezultata nalaza planarnog scintigrama

Nalaz	Broj pacijenata (N)	Postotak (%)
Pozitivan	11	22
Negativan	39	78
Ukupno	50	100

Grafikon 3. Grafički prikaz rezultata nalaza planarnog scintigrama

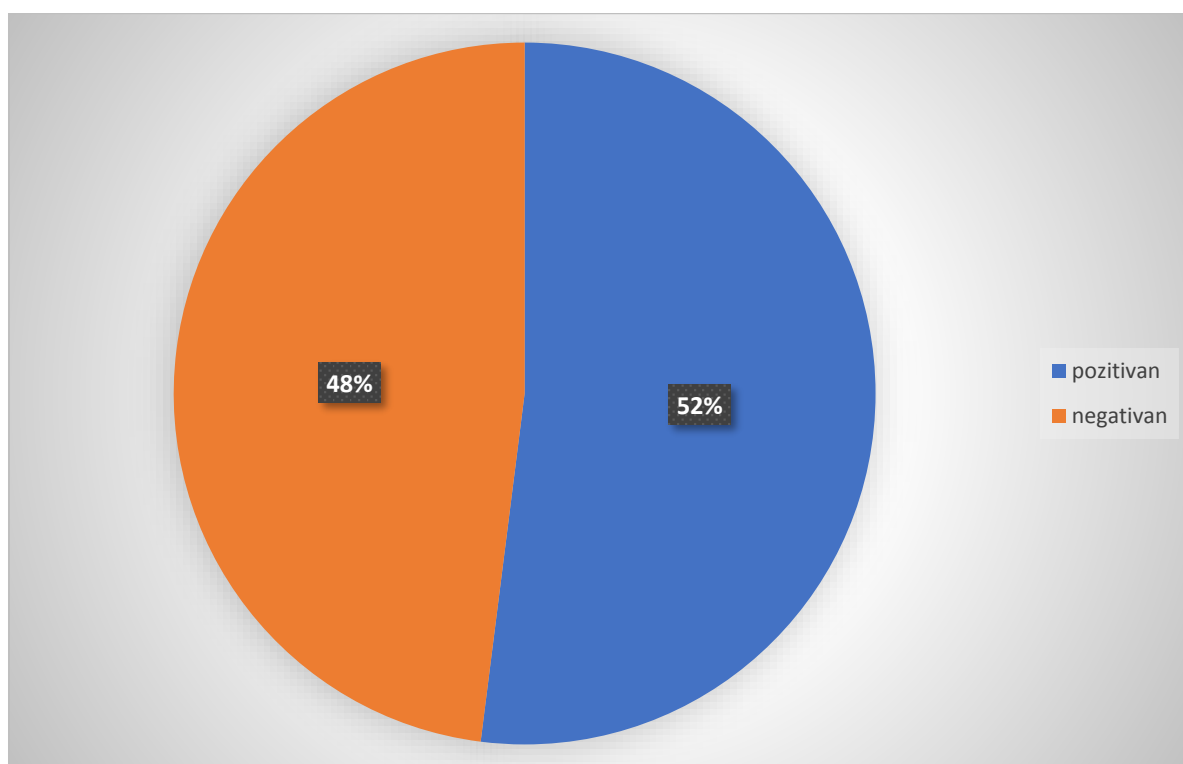


Od učinjenih 50 planarnih scintigrama, kod 11 pacijenata je nalaz bio pozitivan.

Tablica 6. Prikaz rezultata nalaza fuzijskog tomograma (SPECT/CT)

Nalaz	Broj pacijenata (N)	Postotak (%)
Pozitivan	26	52
Negativan	24	48
Ukupno	50	100

Grafikon 4. Grafički prikaz rezultata nalaza fuzijskog tomograma

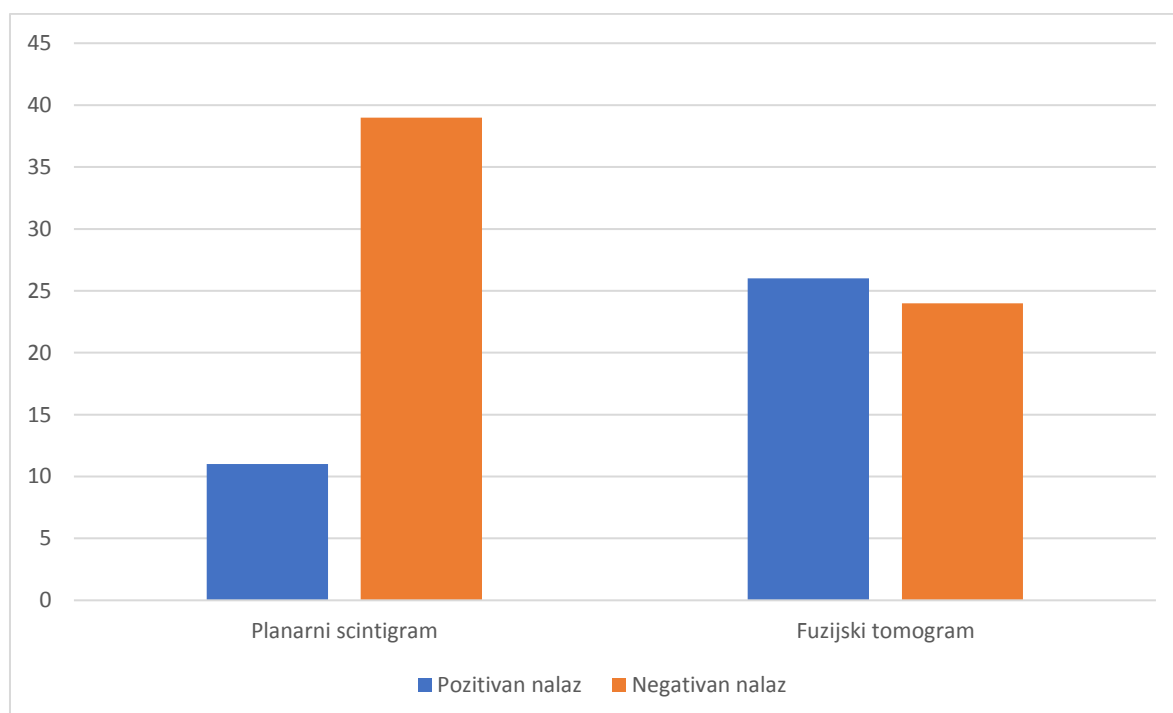


Od učinjenih 50 fuzijskih tomograma, kod 26 pacijenata je nalaz bio pozitivan.

Tablica 7. Prikaz usporedbe rezultata nalaza planarnog scintigrama i fuzijskog tomograma

Nalaz	Planarni scintigram (N)	Fuzijski tomogram (N)
Pozitivan	11	26
Negativan	39	24
Ukupno	50	50

Grafikon 5. Grafički prikaz usporedbe rezultata nalaza planarnog scintigrama i fuzijskog tomograma

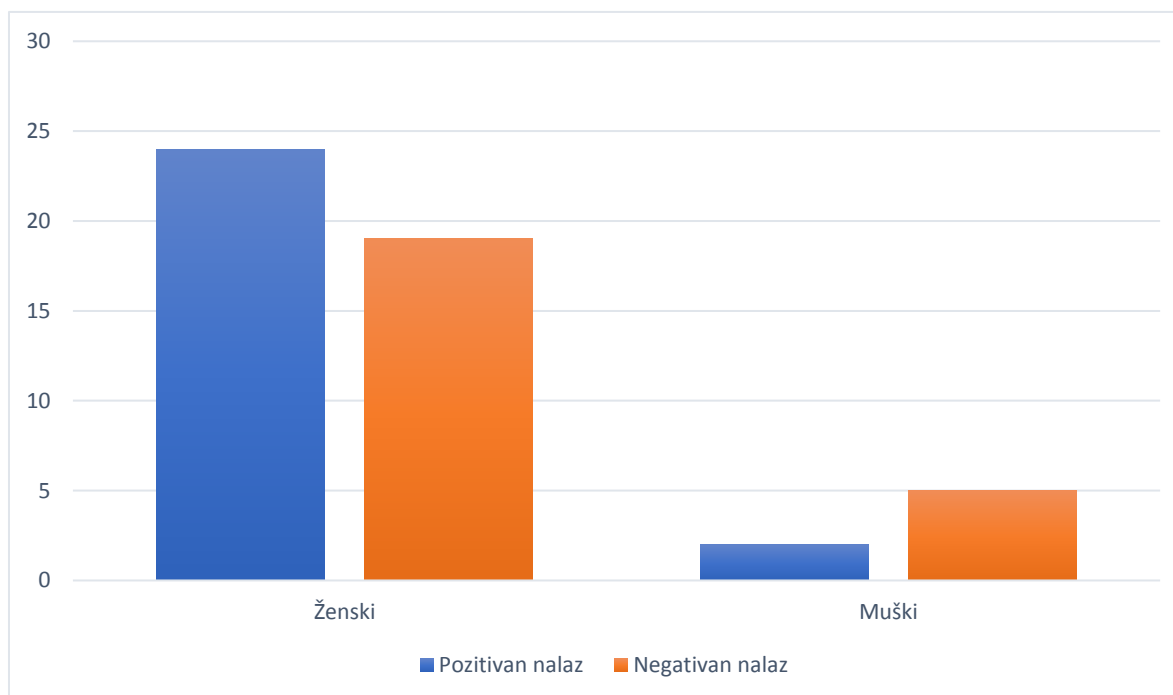


Od ukupno 26 pozitivnih nalaza na fuzijskom tomogramu, kod 11 pacijenata je suspektna uvećana hiperfunktionalna paratireoidna žlijezda bila vidljiva na planarnom scintigramu.

Tablica 8. Raspodjela rezultata nalaza scintigrafije i SPECT/CT-a paratireoidnih žlijezda prema spolu

Spol	Pozitivan nalaz (N)	Negativan nalaz (N)	Postotak (%)
Ženski	24	19	86
Muški	2	5	14
Ukupno	26	24	100

Grafikon 6. Grafički prikaz rezultata nalaza scintigrafije i SPECT/CT-a paratireoidnih žlijezda prema spolu



Od 50 ispitanika koji su uključeni u ispitivanje, 26 su imali pozitivan nalaz, od kojih su dva bila muškog, a 24 ženskog spola.

6. RASPRAVA

U ovo istraživanje bili su uključeni pacijenti, sa sumnjom na hiperparatireoidizam zbog uvećane i/ili hiperfunkcionalne paratireoidne žlijezde, koji su upućeni na scintigrafiju u periodu od početka 2020 do četvrtog mjeseca 2021. godine. Svim ispitanicima pretraga je učinjena na isti način prema *Protokolu za scintigrafiju i SPECT/CT paratireoidinih žlijezda s ^{99m}Tc-MIBI* Kliničkog zavoda za nuklearnu medicinu KBC Rijeka (**Prilog 4**). Snimljena je rana, srednja i kasna statika, te jednofotonska emisijska tomografija (SPECT) uz "low dose" CT područja vrata i medijastinuma (SPECT/CT).

Od ukupno 50 ispitanika, većina je bila ženskog (86%), a svega 7 muškog spola (14%), što je u skladu s podacima iz literature u kojima se navodi da je ovaj poremećaj značajno češći kod žena. Najmlađi pacijent kod kojeg je izvedena pretraga imao je 21 godinu, a najstariji pacijent 84 godine. Najviše pacijenata kojima je učinjen pregled nalazilo se u dobnoj skupini od 61 - 70 godina, čak 40%. Ovaj podatak također je u skladu s literaturnim podacima u kojima se navodi da je poremećaj funkcije paratireoidnih žlijezda češći u starijoj životnoj dobi.

Većina, čak više od 90% pacijenata bilo je upućeno na pregled pod uputnom dijagnozom hiperparatireoidizma. Najčešća sljedeća uputna dijagnoza bilo je kronično zatajenje bubrega, s obzirom da kronična bubrežna bolest često dovodi do poremećaja metabolizma kalcija i fosfora.

Od ukupno 50 pacijenata, svi su imali dokumentiranu vrijednost PTH-a prije pretrage, osim jednog pacijenta čija je vrijednost naknadno ustanovljena i bila je uredna (3,41mmol/l). U 49 pacijenata vrijednost je bila povišena u odnosu na granice normale (cut off = 6,9mmol/l). Najviša vrijednost bila je 146 mmol/l. Izračunata srednja vrijednost bila je 21,12 mmol/l, a medijan 11,52 mmol/l.

Od ukupno 50 učinjenih scintigrafija, kod svega 11 ispitanika je nalaz bio pozitivan već na planarnim snimkama, odnosno bio je vidljiv fokus suspektan na uvećanu hiperfunkcionalnu paratireoidnu žlijezdu. Na fuzijskim tomogramima nalaz je bio pozitivan kod N=26, što upućuje na zaključak da je ovom metodom bilo moguće otkriti značajno veći broj uvećanih paratireoidnih žlijezda, gotovo dva i po puta više, u odnosu na planarne snimke. Također, na tim je snimkama bilo moguće točnije odrediti lokaciju uvećanih žlijezda.

Od ukupno 26 pacijenata s pozitivnim nalazom, 24 su bili ženskog spola, a samo dvoje muškog.

7. ZAKLJUČCI

Scintigrafija i SPECT/CT paratireoidnih žlijezda s ^{99m}Tc -MIBI je neinvanzivna, bezbolna dijagnostička nuklearno-medicinska metoda. Ova metoda služi za prikaz hiperfunkcionalnog tkiva doštitnih žlijezda poput adenoma, hiperplazije ili karcinoma te preoperativno, u svrhu bolje lokalizacije i skraćivanja tijeka kirurškog zahvata. Posebna priprema za pacijenta nije potrebna.

Na pretragu se upućuju pacijenti s povišenom vrijednosti PTH-a.

Žene značajno češće oboljevaju od paratireoidnih poremećaja.

SPECT/CT je značajno osjetljivija metoda za detekciju uvećanih/hiperfunkcionalnih paratireoidnih žlijezda od planarnog snimanja, uz minimalno dodatno izlaganje zračenju.

SAŽETAK

Scintigrafija i SPECT/CT paratireoidnih žlijezda s ^{99m}Tc -MIBI je dijagnostička nuklearno-medicinska slikovna metoda koja se izvodi kod pacijenata kod kojih se sumnja na poremećaje paratireoidnih žlijezda poput adenoma, hiperplazije ili karcinoma ili kod pacijenata koji su upućeni na operativni zahvat, zbog točnije lokalizacije. U radu je objašnjen način izvođenja pretrage, priprema pacijenta i radiofarmaka te proces snimanja.

Učinjena je retrospektivna analiza podataka i nalaza 50 ispitanika sa sumnjom na hiperparatireoidizam koji su upućeni, uglavnom zbog povišene vrijednosti PTH-a, u Klinički zavod za nuklearnu medicinu Kliničkog bolničkog centra Rijeka na scintigrafiju. Ustanovljena je učestalost slanja pacijenata na pretragu prema spolu i životnoj dobi, vrijednosti PTH, uputnoj dijagnozi te konačnom nalazu pretrage.

Zaključeno je da su scintigrafija i SPECT/CT paratireoidnih žlijezda ključni u otkrivanju poremećaja doštitnih žlijezda te služe i kao preoperativne metode. SPECT/CT daje daleko superiornije dijagnostičke informacije, otkriva veći broj uvećanih žlijezda i omogućuje njihovu točnu lokalizaciju.

Ključne riječi: paratireoidne žlijezde, nuklearna medicinga, scintigrafija i SPECT/CT paratireoidnih žlijezda, ^{99m}Tc -MIBI

SUMMARY

Scintigraphy and SPECT/CT parathyroid glands with ^{99m}Tc -MIBI is diagnostic nuclear-medical imaging method that is used in patients suspected for disorder of parathyroid gland such as adenoma, hyperplasia, carcinoma or patients referred to surgery for more precise localization. In this work performance of the procedure, patient and radiofarmaceutical preparation and examination process are explained.

Retrospective analysis was performed along with the results of 50 examinees with suspicion on hyperparathyroidism who were referred mostly because of high PTH levels in Clinical Department of Nuclear Medicine, Clinical Hospital Centre Rijeka. Their gender and age, levels of PTH, referral diagnosis and their final examination results were showed.

It is concluded that scintigraphy and SPECT/CT parathyroid glands are vital in detection of parathyroid gland disorders and are used as preoperative methods. SPECT/CT gives far superior diagnostic information, discovers larger amounts of enlarged glands and allows their precise localization.

Key words: parathyroid glands, nuclear medicine, parathyroid gland scintigraphy and parathyroid gland SPECT/CT, ^{99m}Tc -MIBI

LITERATURA

1. Bajek, Bobinac, Jerković, Malnar, Marić (2007.) Sustavna anatomija čovjeka, prvo izdanje, Sveučilište u Rijeci, Rijeka: 182
2. <https://repositorij.mefst.unist.hr/islandora/object/mefst%3A596/datastream/PDF/view>, pristupljeno 4.2021.
3. A.C. Guyton (1995.) Fiziologija čovjeka i mehanizmi bolesti, peto izdanje, Medicinska naklada, Zagreb
4. paratireoidne žlijezde. *Hrvatska enciklopedija, mrežno izdanje*. Leksikografski zavod Miroslav Krleža, 2021. Pristupljeno 6. 4. 2021.
<<http://www.enciklopedija.hr/Natuknica.aspx?ID=46658>>
5. S. Gamulin, M. Marušić, Z. Kovač i suradnici, Patofiziologija, Medicinska naklada, Zagreb 2018.
6. D. Dodig i Z. Kustić (2012.) Klinička nuklearna medicina, drugo, obnovljeno i dopunjeno izdanje, Medicinska naklada, Zagreb
7. C. Primc, Povijest nuklearne medicine, Glasnik pulske bolnice, Vol. 4 No. suppl.1, 2007., pristupljeno 4.2020
8. <https://www.nobelprize.org/prizes/physics/1939/lawrence/biographical/>, pristupljeno 4.2020.
9. Davor Eterović, Fizika slikovne dijagnostike za medicinare
10. The EANM practice guidelines for parathyroid imaging 2020.
11. 2009 EANM parathyroid guidelines
12. SNM Practice Guideline for Parathyroid Scintigraphy 4.0

PRILOZI

Prilog 1. Uputa za pacijente.	34
Prilog 2. Suglasnost za pacijente.	35
Prilog 3. Radna lista.	36
Prilog 4. Protokol za scintigrafiju i SPECT/CT paratireoidnih žlijezda s ^{99m} Tc-MIBI.	37

Tablice

Tablica 1. Raspodjela pacijenata po spolu.	19
Tablica 2. Raspodjela pacijenata u dobne skupine.	19
Tablica 3. Prikaz broja pacijenata prema uputnim dijagnozama	21
Tablica 4. Prikaz vrijednosti PTH razvrstanog u skupine	22
Tablica 5. Prikaz rezultata nalaza planarnog scintigrama	23
Tablica 6. Prikaz rezultata nalaza fuzijskog tomograma (SPECT/CT)	24
Tablica 7. Prikaz usporedbe rezultata nalaza planarnog scintigrama i fuzijskog tomograma.	25
Tablica 8. Raspodjela rezultata nalaza scintigrafije i SPECT/CT-a paratireoidnih žlijezda prema spolu	26

Grafikoni

Grafikon 1. Grafički prikaz pacijenata po spolu	20
Grafikon 2. Grafički prikaz pacijenata po dobnim skupinama	20
Grafikon 3. Grafički prikaz rezultata nalaza planarnog scintigrama	23
Grafikon 4. Grafički prikaz rezultata nalaza fuzijskog tomograma	24
Grafikon 5. Grafički prikaz usporedbe rezultata nalaza planarnog scintigrama i fuzijskog tomograma	25

Grafikon 6. Grafički prikaz rezultata nalaza scintigrafije i SPECT/CT-a paratireoidnih žlijezda prema spolu	26
---	----

Slike

Slika 1. Anatomija štitnih i doštitnih žlijezda	6
Slika 2. Metabolizam paratireoidnog hormona	8
Slika 3. Planarne snimke vrata i medijastinuma 10, 60 i 120 min po aplikaciji ^{99m} Tc-MIBI.	16
Slika 4. “Low dose“ CT snimka regije medijastinuma – transverzalni presjek (A). SPECT/CT s ^{99m} Tc MIBI - transverzalni, sagitalni i frontalni presjek (B)	16
Slika 5. Planarne snimke vrata i medijastinuma 10 i 60 min po aplikaciji ^{99m} Tc MIBI	17
Slika 6. SPECT/CT s ^{99m} Tc MIBI - transverzalni, sagitalni i frontalni presjek	17

Prilog 1. Uputa za pacijente



KLINIČKI BOLNIČKI CENTAR RIJEKA
Krešimirova 42, 51000 Rijeka, Republika Hrvatska
Klinički zavod za nuklearnu medicinu
Predstojnica: prof. dr. sc. Sveljana Grbac-Ivanković, dr. med.
Klinička jedinica za funkcijsku dijagnostiku i zaštitu od zračenja
Pročelnica: doc.dr.sc. Neva Giroto, dr. med.
Tel: +385 (0)51 658-363 • Fax: +385 (0)51 658-365
nuklearna@kbc-rijeka.hr • www.kbc-rijeka.hr



SCINTIGRAFIJA PARATIREOIDNIH ŽLIJEZDA UPUTE ZA PACIJENTE

Scintigrafija paratireoidnih žlijezda neinvanzivan je i bezbolan postupak i nema nuspojava.

Ozračenje je manje nego kod većine RTG i CT snimanja, a približno odgovara zračenju kojem ste izloženi iz prirodnih izvora tijekom nekoliko mjeseci života

Pretraga je indicirana kod nekih bolesti paratireoidnih (doštitnih) žlijezda, najčešće kod adenoma.

Kod predbilježbe za pretragu potrebno je priložiti nalaz UZV pregleda vrata i paratireoidnog hormona (PTH).

PRIPREMA ZA PRETRAGU

Nije potrebna posebna priprema.

Uzmite sve lijekove koje inače uzimate. Odjenite se udobno, sa što manje nakita, naročito izbjegavajte nakit oko vrata.

Ponesite medicinsku dokumentaciju, a obavezno nalaz specijalista koji preporučuje scintigrafiju paratireoidnih žlijezda. Ukoliko dolazite na kontrolnu scintigrafiju, svakako ponesite nalaz prethodne.

Upozorite nas ukoliko mislite da ste u drugom stanju.

POSTUPAK

Prvo snimanje započinje 10 minuta nakon injiciranja radiofarmaka u venu na ruci. Snima se u ležećem položaju s rukama uz tijelo, a traje 10 minuta. Drugo snimanje je 60, a treće 120 minuta nakon injiciranja.

Po potrebi se dodatno snima tomografija (SPECT), gdje kamera kruži oko tijela, a može se dopuniti i CT snimanjem s vrlo niskom dozom zračenja (SPECT/CT), što traje još dodatnih 15 – 20 minuta

Važno je da se tijekom snimanja ne pomičete.

Nakon snimanja i dan kasnije pijte više tekućine i izbjegavajte prisn kontakt s malom djecom i trudnicama.

Prilog 2. Suglasnost za pacijente



KLINIČKI BOLNIČKI CENTAR RIJEKA
Krešimirova 42, 51000 Rijeka, Republika Hrvatska
Klinički zavod za nuklearnu medicinu
Predstojnik: prof. dr. sc. Svjetlana Grbao-Ivančević, dr. med.
Klinička jedinica za funkcijsku dijagnostiku i zaštitu od zračenja
Prodekan: doc.dr.sc. Neva Giroto, dr. med.
Tel: +385 (0)51 658-363 • **Fax:** +385 (0)51 658-365
nukleama@kbo-rjeka.hr • www.kbo-rjeka.hr



SUGLASNOST

kojom se prihvaća preporučeni dijagnostički postupak

Ime i prezime pacijenta _____

Datum i mjesto rođenja _____

Spol M Ž

Adresa stanovanja _____

Matični broj osigurane osobe u obveznom zdravstvenom osiguranju _____

Ime i prezime zakonskog zastupnika, odnosno skrbnika (za pacijenta koji nije pri svijesti, za pacijenta s težom duševnom smetnjom, za poslovno nesposobnog ili maloljetnog pacijenta)

Suglasan/suglasna sam da se podaci dobiveni ovom pretragom mogu koristiti u svrhu kliničkih znanstvenih istraživanja uz potpunu zaštitu privatnosti (bez navođenja osobnih podataka).

DA

NE

Negira trudnoću (za žene u fertilnoj dobi) _____

Pročitao/pročitala sam upute za izvođenje pretrage i suglasan/suglasna sam s postupkom:

Potpis pacijenta/zakonskog zastupnika/skrbnika

Potpis i faksimil liječnika

Datum _____

Prilog 3. Radna lista

KBC RIJEKA – KLINIČKI ZAVOD ZA NUKLEARNU MEDICINU

SCINTIGRAFIJA DOŠTITNIH ŽLIJEZDA S ^{99m}Tc – MIBI (SPECT/CT)

Datum pretrage _____ Redni broj _____ Upućen od _____

Prezime i ime _____ Datum rođenja _____

Visina _____ cm Težina _____ kg Spol M / Ž Z.M. _____

Zadana aktivnost: _____ MBq Izmjereno _____ MBq, volumen _____ ml Ostatak _____ MBq

Aplicirano _____ MBq Mjesto injiciranja _____ poteškoće / paravenozno / reinjic

Aplicirao: _____ u _____ h

KAMERA (E.CAM, SYMBIA)

Etape snimanja: 1. rana statika(10') u _____ h

2. srednja statika(60') u _____ h

3. SPECT/CT u _____ h

4. kasna statika (120')u _____ h (DA/NE)

CTDI vol _____ DLP tot _____

Snimio: _____

Uputna dijagnoza: _____

Anamnestički podaci _____

UTZ vrata: _____

PTH: _____ mmol/l

Rezultati drugih pretraga: _____

Liječnik: _____

Prilog 4. Protokol za scintigrafiju i SPECT/CT paratireoidnih žlijezda s 99mTc-MIBI

23.5.2021

SCINTIGRAFIJA PARATIREOIDNIH ŽLIJEZDA S 99mTc MIBI

Klinički zavod za nuklearnu medicinu KBC Rijeka, Predstojnik: Prof.dr.Svjetlana Grbac-Ivanković

Indikacije:	<ul style="list-style-type: none"> • Hiperparatireoidizam, prvenstveno primarni (adenomi) • Ektopija doštitnih žlijezda • Preoperativno (sondom vođena operacija) • Perzistentni hiperparatireoidizam po učinjenom operativnom zahvatu
Kontraindikacije:	<ul style="list-style-type: none"> • trudnoća
<p>Komentar: Prije preoperativne scintigrafije obavezno se mora napraviti dijagnostička scintigrafija. Uvjet da pacijent bude naručen na ovu pretragu je, osim preporuke specijaliste, učinjen UZV vrata i nalaz povišene vrijednosti paratireoidnog hormona (PTH)</p>	
Radiofarmak	<ul style="list-style-type: none"> • ^{99m}Tc- heksakismetoksi izobutil izonitril (MIBI) • MEDI-MIBI s 500 mikrograma aktivne tvari
Priprema pacijenta i postupka	<ul style="list-style-type: none"> • Liječnik treba dobiti na uvid uputnicu i dokumentaciju pacijenta prije naručivanja da provjeri indikaciju; prije pretrage pacijent mora imati nalaz pretrage UZV vrata i PTH hormona (povišena vrijednost) • Pacijent na pretragu mora ponijeti uputnicu i medicinsku dokumentaciju (UZV vrata, nalaz PTH, prethodne nalaze) • Na dan pretrage tehnolog upisuje podatke o pacijentu u protokol i u radnu listu; liječnik popunjava kliničke podatke i upisuje aktivnost za aplikaciju. • Pacijentu dajemo da pročita Uputu i potpiše Suglasnost za pretragu • Nije potrebna posebna priprema
Doza	<ul style="list-style-type: none"> • 555 MBq (370 MBq u slučaju renalne insuficijencije)
Priprema radiofarmaka	<ul style="list-style-type: none"> • Za pripremu radiofarmaka je potrebno maksimalno 15GBq (405 mCi) svježeg eluiranog Tehnecija (eluat ne smije biti stariji od 2 sata) u volumenu od 1 – maks 5 ml. • Postupak uključuje 10 min kuhanja ili grijanja u grijaču, pripravak se hladi na sobnoj temperaturi 15 minuta • Pripravak je stabilan 8 sati • <i>Ako pripremate radiofarmak prema ovim uputama Postupak još treba provjeriti u Knjizi pripravaka u HOT laboratoriju</i>
Aplikacija	<ul style="list-style-type: none"> • Intravenski, direktnim injiciranjem u venu
Kolikator, pikiranje	<ul style="list-style-type: none"> • DIACAM: LEHR (low energy high resolution): 140 Kev • ECAM/SYMBIA: LEHR (low energy high resolution): 140 Kev
Raspored snimanja	<ul style="list-style-type: none"> • Snimaju se planarne snimke u anteriornoj projekciji 10, 60 i 120 minuta nakon aplikacije radiofarmaka • tomografija – vrijeme snimanja je u dogovoru s liječnikom (najčešće između druge i treće statike)
Preoperativni postupak:	<ul style="list-style-type: none"> • na dan operativnog zahvata, nakon provjere medicinske dokumentacije intravenski se aplicira 370 MBq 99mTc MIBI. • statička snimka u anteriornoj projekciji 10 min po injiciranju, daje se na ruke pacijentu, odnosno ulaže u povijest bolesti.

<p>Tehnika snimanja ECAM SYMBIA PLANARNO</p> <p>SPECT</p> <p>SYMBIA/CT</p>	<ul style="list-style-type: none"> • predefiniрани protokol <i>PARATIREOIDEA</i>: matrica 256 X 256, zoom 2.00, vrijeme snimanja statike: 5 min • ECAM, SYMBIA (SPECT), predefiniрани protokol <i>SPECT PARATIREOIDEA</i> - matrica 64 x 64, zoom 1.45, 16 pogleda po 60 sekundi, konfiguracija detektora 90 stupnjeva (ukupna orbita 180 stupnjeva) ili - matrica 64 x 64, zoom 1.45, 60 pogleda po 30 sekundi, konfiguracija detektora 180 stupnjeva (ukupna orbita 360 stupnjeva) <p><u>SPECT/CT</u> CT : U CT protokolu učinimo topogram te odredimo kranijalnu i kaudalnu granicu regije koju želimo snimati. Kada je pregled isplaniran, započnemo s Low Dose CT snimanjem. Prva rekonstrukcija pokreće se automatski po obavljenom CT snimanju. Uvjeti snimanja i rekonstrukcije : 30 mA (AEC+DOM), 130 kV, SLICE: 5mm Acq 2x1.5 mm, PITCH: 1.5mm RECON: B08s SPECT AC; B30s</p>
<p>Upute pacijentu nakon snimanja</p>	<ul style="list-style-type: none"> • Na dan pretrage piti više tekućine • Izbjegavati prisan kontakt sa malom djecom 12 sati • Obavijestiti pacijenta kada može poći nalaz • NIJE POTREBNO PREKIDATI DOJENJE

Doc.dr. N. Giroto, pročelnica odjela
VMS Sonja Rac, glavna sestra

ŽIVOTOPIS

Rođena sam 18. prosinca 1999. godine u Vinkovcima. Nakon završetka osnovne škole, upisujem Gimnaziju Županja, opći smjer. 2018. godine upisujem Fakultet zdravstvenih studija u Rijeci, smjer Radiološka tehnologija, redovni studij.

Tijekom osnovnoškolskog i srednjoškolskog obrazovanja bavim se rekreativno rukometom i atletikom. Također se udružujem u Crveni križ Županja te aktivno volontiram.