

SINDROM KARPALNOG KANALA

Kršul, Petra

Undergraduate thesis / Završni rad

2021

Degree Grantor / Ustanova koja je dodijelila akademski / stručni stupanj: **University of Rijeka, Faculty of Health Studies / Sveučilište u Rijeci, Fakultet zdravstvenih studija u Rijeci**

Permanent link / Trajna poveznica: <https://um.nsk.hr/um:nbn:hr:184:323710>

Rights / Prava: [In copyright](#)/[Zaštićeno autorskim pravom.](#)

Download date / Datum preuzimanja: **2024-08-30**

Repository / Repozitorij:

[Repository of the University of Rijeka, Faculty of Health Studies - FHSRI Repository](#)



SVEUČILIŠTE U RIJECI

FAKULTET ZDRAVSTVENIH STUDIJA

PREDDIPLOMSKI STRUČNI STUDIJ
FIZIOTERAPIJE

Petra Kršul

SINDROM KARPALNOG KANALA

Završni rad

Rijeka, 2021.

UNIVERSITY OF RIJEKA

FACULTY OF HEALTH STUDIES

GRADUATE UNIVERSITY STUDY OF PHYSIOTHERAPY

Petra Kršul

CARPAL TUNNEL SYNDROME

Final work

Rijeka, 2021.

Mentor rada: Dr. sc. Mirela Vučković mag. physioth

Pregledni rad obranjen je dana _____ u/na _____,

pred povjerenstvom u sastavu:

1. Dr. sc. Mirela Vučković mag. physioth
2. Verner Marijančić, prof. rehab.
3. Kristijan Zulle, mag. physioth

Izveštće o provedenoj provjeri izvornosti studentskog rada

Opći podatci o studentu:

Sastavnica	Fakultet zdravstvenih studija
Studij	Preddiplomski stručni studij fizioterapije
Vrsta studentskog rada	Završni rad
Ime i prezime studenta	Petra Kršul
JMBAG	0360000250

Podatci o radu studenta:

Naslov rada	Sindrom karpalnog kanala
Ime i prezime mentora	Dr. sc. Mirela Vučković mag. physioth
Datum predaje rada	06. rujan 2021.
Identifikacijski br. podneska	1642333637
Datum provjere rada	06. rujan 2021.
Ime datoteke	ZAVRSNI_RAD.docx
Veličina datoteke	4.58 M
Broj znakova	43,613
Broj riječi	6,851
Broj stranica	38

Podudarnost studentskog rada:

Podudarnost (%)	
	12 %

Izjava mentora o izvornosti studentskog rada

Mišljenje mentora	
Datum izdavanja mišljenja	06. rujan 2021.
Rad zadovoljava uvjete izvornosti	<input checked="" type="checkbox"/> DA
Rad ne zadovoljava uvjete izvornosti	<input type="checkbox"/>
Obrazloženje mentora (po potrebi dodati zasebno)	Rad sačinjen sukladno naputku o izradi završnih radova FZRI-a.

Datum

06.09.2021.

Potpis mentora

Dr. sc. Mirela Vučković mag.physioth

SADRŽAJ

1. UVOD	1
2. ANATOMIJA.....	2
3. UZROCI NASTANKA SINDROMA KARPALNOG KANALA	7
4. SIMPTOMI SINDROMA KARPALNOG KANALA	9
5. DIJAGNOSTIKA SINDROMA KARPALNOG KANALA	10
6. DIFERENCIJALNA DIJAGNOSTIKA SINDROMA KARPALNOG KANALA	11
7. PROVOKACIJSKI TESTOVI U DIJAGNOZI.....	12
8. LIJEČENJE SINDROMA KARPALNOG KANALA	17
9. NEOPERACIJSKO LIJEČENJE	18
10. KIRURŠKO LIJEČENJE.....	22
11. POSLIJEOPERATIVNI OPORAVAK.....	26
11.1. <i>Cijeljenje rane nakon kirurškog liječenja</i>	<i>27</i>
12. PREVENCIJA SINDROMA KARPALNOG KANALA	28
13. ZAKLJUČAK.....	29
14. LITERATURA	30
15. PRILOG.....	32
16. ŽIVOTOPIS.....	33

SAŽETAK

Sindrom karpalnog kanala predstavlja više znakova i simptoma koji su nastali pritiskom na n. medianus koji je površinski smješten u karpalnom kanalu te često dolazi do njegove kompresije što rezultira pojavom specifičnih simptoma. Sindrom karpalnog kanala najčešće se pojavljuje kod osoba koje rade svakodnevne ponavljajuće pokrete šakama, naročito prilikom položaja u zanimanjima u kojima je položaj šake u nepovoljnom položaju duži vremenski period. Najučestalijom kompresivnom neuropatijom smatra se sindrom karpalnog kanala s učestćem od 90%, koje se gotovo bez iznimaka pojavljuje samo kod odrasle populacije. Vrlo je važno pravovremeno postaviti točnu dijagnozu. Kod liječenja ovog sindroma prednost se daje neoperativnom načinu liječenja, dok se operativnom liječenju pristupa kod slučajeva neučinkovitosti konzervativnog liječenja.. Kod neoperacijskog pristupa najčešće korištene terapije su: imobilizacija ručnog zgloba, elektroterapija, terapijski ultrazvuk, terapija laserom, magnetoterapija, kineziterapija, masaža. Kada se neoperacijskim liječenjem nisu postigli zadovoljavajući rezultati primjenjuje se operacijski način liječenja. Kod operativnog liječenja sindroma koriste se dvije vrste kirurškog zahvata- otvoreni kirurški zahvat ili endoskopska metoda Cilj liječenja je pacijenta osposobiti za obavljanje svakodnevnih aktivnosti, smanjiti mogućnost gubitka snage mišića prstiju i šake te oštećenja živca Nakon kirurškog zahvata, vrijeme potrebno za oporavak ovisi o duljini vremena između prvih simptoma do kirurškog zahvata. Po kirurškom zahvatu karpalnog kanala provodi se postoperativna fizikalna terapija i rehabilitacija s ciljem smanjenja boli, poboljšanja osjeta i funkcije šake.

Ključne riječi: *Nervus medianus*, kompresija, sindrom, karpalni kanal, fizikalna terapija

SUMMARY

Carpal tunnel syndrome is a set of symptoms and signs caused by compression of n. medianus, which is superficially located in the carpal tunnel. It often comes to its compression, which results in the occurrence of specific symptoms. It has been proven that carpal tunnel syndrome occurs more often with people who make frequent movements with their fists, especially in professions, in which hands are kept in an inappropriate position for a long time. Carpal tunnel syndrome is the most common compression neuropathy, which affects n. medianus in the carpal tunnel area and accounts for 90% of all compression neuropathies in the human body. Carpal tunnel syndrome is a disease that usually appears in the adult population. It is extremely important to make an accurate diagnosis in due time. While treating this syndrome, a conservative method of treatment is preferred over a surgical treatment. The aim of carpal tunnel syndrome treatment is to return to normal activities, prevent nerve damage and loss of muscle strength of the fingers and hands. In non-surgical treatment, which is a part of the physical therapy, are frequently used: immobilization of the wrist, electrotherapy, therapeutic ultrasound, laser therapy, magnetotherapy, kinesitherapy, massage. When non-surgical treatment does not achieve satisfactory results, a surgical treatment is applied. In the surgical treatment of the syndrome, two types of surgery are used- open surgery or endoscopic method. The average recovery time after surgery varies, depending on the time passed from the first symptoms to the surgical procedures. After the carpal tunnel surgery, postoperative physical therapy and rehabilitation are carried out with the aim of reducing pain, and improving the sensation and function of the fist.

Keywords: *nervus medianus*, compression, syndrome, carpal tunnel, physical

1. UVOD

Gornji ekstremiteti u čovjeka imaju primarnu zadaću obavljanja različitih funkcija kroz postavljanje šake u odgovarajuće položaje. Funkcionalna sposobnost šake u mnogome određuje kvalitetu svakodnevnog života. Oštećenje funkcije šake u pravilu rezultira kako praktičnim, tako ekonomskim i društvenim negativnim posljedicama. Primarni cilj liječenja oboljenja je vraćanje funkcije šake što se odnosi na povrat osjeta i pokretljivosti. Najčešći uzrok funkcionalne nesposobnosti šake je sindrom karpalnog kanala. Za uspješno i efikasno liječenje sindroma karpalnog kanala važno je rano prepoznavanje simptoma kako ne bi došlo do pogoršanja i napredovanja bolesti te kasnije lošijih terapijskih ili kirurških intervencijskih ishoda. Sindrom karpalnog kanala pripada skupini kanalikularnih sindroma. Najučestaliji je u toj skupini sindroma na tijelu čovjeka, te se očituje u području pritiska na *n. medianus*.(1)

Ovaj sindrom čini 90% svih kompresivnih neuropatija u ljudskom tijelu. Češća je kod žena (9,2%) nego kod muškaraca (6%), dok je u 3,8% prisutna u općoj populaciji. (2)

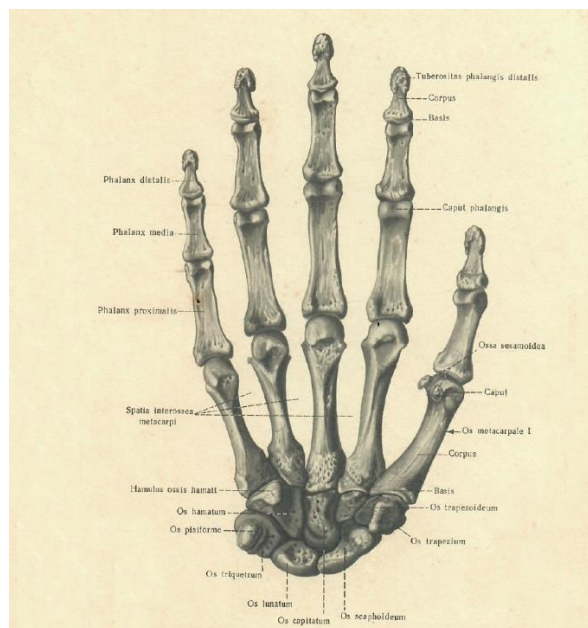
Sindrom karpalnog kanala predstavlja skup znakova i simptoma uzrokovanih pritiskom na *n. medianus* koji je površinski smješten u karpalnom kanalu te često dolazi do njegove kompresije što rezultira pojavom specifičnih simptoma. Karpalnim kanalom prolazi 9 fleksora prstiju i živac *medianus*. Karpalni kanal je ograničen kostima karpusa i poprečnim karpalnim ligamentom (lat. *ligamentum carpi transversum*; *retinaculum flexorum*; RF) (2) Kako je karpalni kanal zatvoreni prostor, ako dođe do povećanja sadržaja volumena dolazi i do porasta tlaka. Uobičajeni tlak u karpalnom kanalu je 13 mmHg, dok kod pacijenata sa sindromom karpalnog kanala često raste do 30 mmHg. U nekim slučajevima (fleksija ili ekstenzija) može rasti i do 90 mmHg.

Povećanjem tlaka unutar karpalnog kanala vrši se pritisak na *n. medianus* što dovodi do ishemijskih promjena na živcu (1) što rezultira pojavom trnaca (parestezija), smanjenjem (hipoestezija) ili gubitkom (anestezija) osjeta na prstima. Posljedica nastalih simptoma uzrokuje razvoj gubitka jakosti i koordinacije palca (opušteni lumbrikalni mišići) te narušavanja koordinacije prstiju (2. i 3. prst). (3)

Ovaj skup simptoma nastalih ishemijskom, trakcijom i kompresijom *n. medianusa* unutar karpalnog kanala predstavlja kliničku dijagnozu sindroma karpalnog kanala.

2. ANATOMIJA

Carpus (korijen šake) se sastoji od 8 malih kostiju jer se šakom izvode sitna, ali vrlo raznolika pokretanja. Ove kosti poredane su u dvoredu (proksimalni i distalni). Svakom redu pripadaju 4 kosti. Kosti proksimalnog reda postavljene su na način da čine konveksnu zglobnu plohu, a prema distalno čine ukrivljenu zglobnu plohu u obliku slova S. Proksimalni red čine: *os scaphoideum*, *os lunatum*, *os triquetrum* i *os pisiforme*. Distalni red čine: *os trapezium*, *os trapezoideum*, *os capitatum* i *os hamatum*.

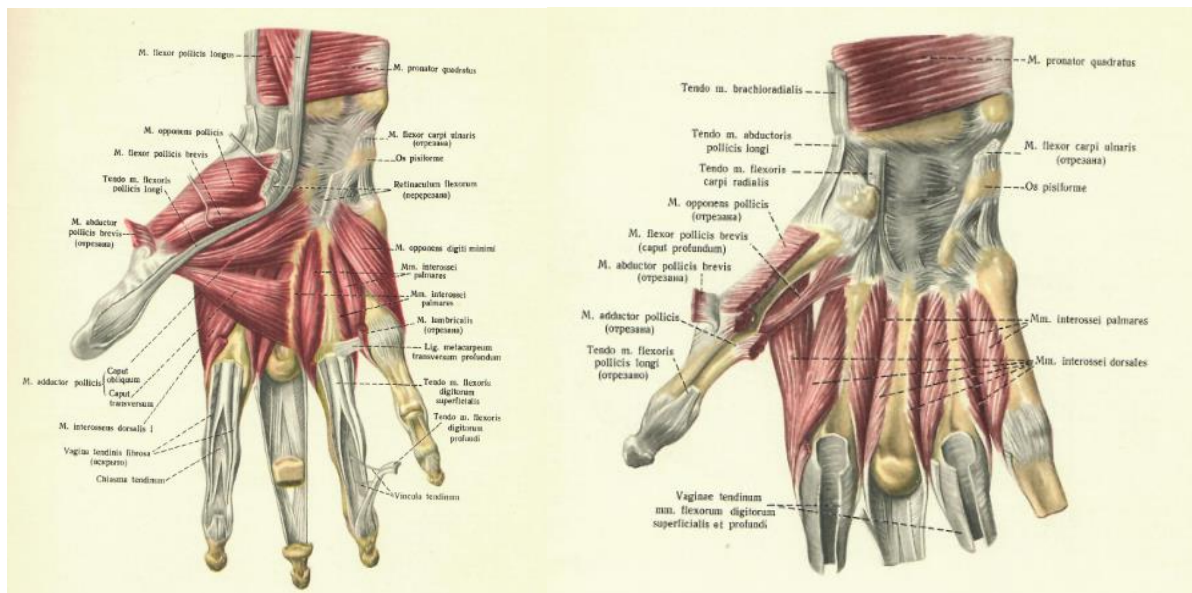


Slika 1. Anatomski prikaz kostiju šake i korijena šake

Izvor: Atlas anatomije čovjeka, Državna izdavačka medicinska literatura, Moskva 1963.

Mišići šake dijele se u tri grupe. Jednu grupu čine mišići skupljeni na radijalnoj strani gdje formiraju uzvišenje nazvano *thenar* te se nazivaju mišići *thenara*. Drugu grupu čine mišići skupljeni na ularnoj strani šake gdje formiraju uzvišenje nazvano *hypothenar* i nazivamo ih mišićima *hypothenara*. Treću grupu čine mišići koji su postavljeni u sredini šake, između *thenara* i *hypothenara* i to uglavnom među metakarpalnim kostima.

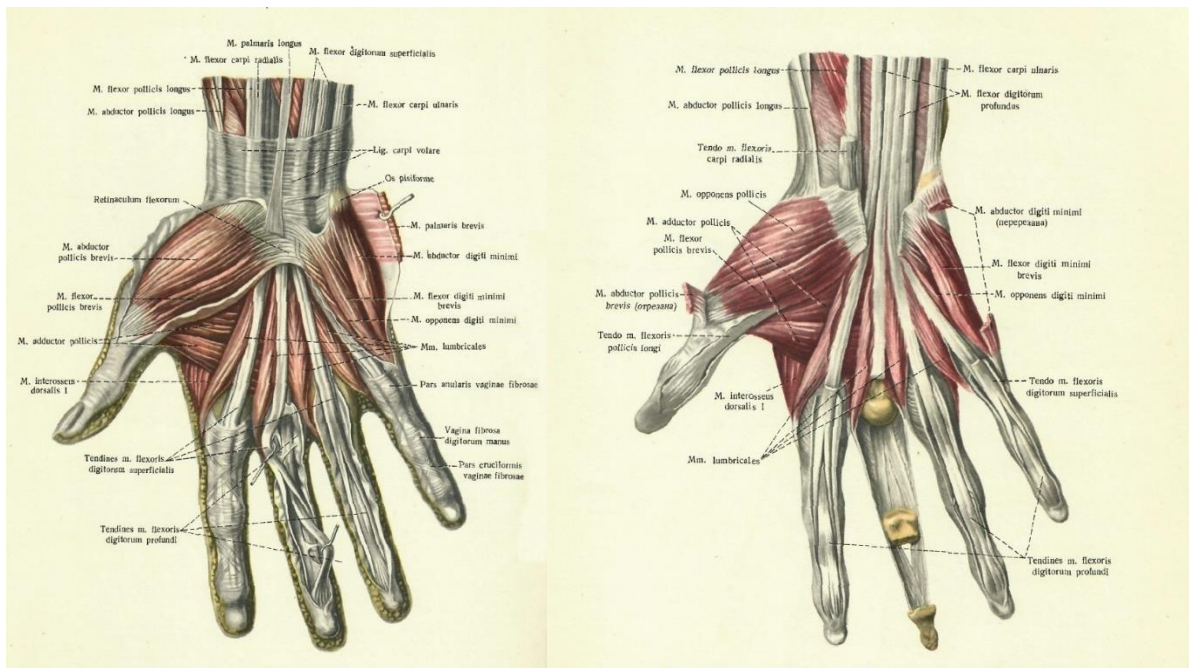
Mišići *thenara* su: *m. abductor pollicis brevis*, *m. flexor pollicis brevis*, *m. opponens pollicis* i *m. adductor pollicis*. U mišiće *hypothenara* spadaju: *m. palmaris brevis*, *m. adductor digiti minimi*, *m. flexor digiti minimi brevis*, *m. opponens digiti minimi*. Mišići u sredini šake su: *mm. lumbricales* i *mm. interossei*.



Slika 2. Anatomski prikaz mišića šake

Izvor: Atlas anatomije čovjeka, Državna izdavačka medicinska literatura, Moskva 1963.

Karpalni kanal je suženje građeno od koštano vezivnog tkiva. Nalazi se na palmarnoj strani korijena šake. Karpalnim kostima pešća (lat. *ossa carpi*) trostrano je omeđen. Radijalnu i ulnarnu izbočinu čine izraštaji krajnjih kostiju na krajevima pešća. Radijalna izbočina (lat. *eminentia carpi radialis*) građena je od tuberculum ossis scaphoidei i tuberculum ossis trapezii. Ulnarna izbočina (lat. *eminentia carpi ulnaris*) građena je od os pisiforme i *hamulus ossis hamati*. Između izbočina se nalazi žlijeb (lat. *sulcus carpi*) kojeg široka četvrtasta sveza (lat. *retinaculum flexorum*) pretvara u kanal. *Retinaculum flexorum* je vrlo čvrsta vezivna ploča razapeta između koštanih izbočina karpusa. Duga je 4-5 cm, široka 2-3 cm, a debela oko 5 mm. S površinske strane *retinaculum flexorum* prekriven je kožom koja na njega čvrsto prijanja. Kroz karpalni kanal prolaze 4 tetive *m. flexor dig. superficialis*, 4 tetive *m. flexor dig. profundus* i tetiva *m. flexor pollicis longus*.

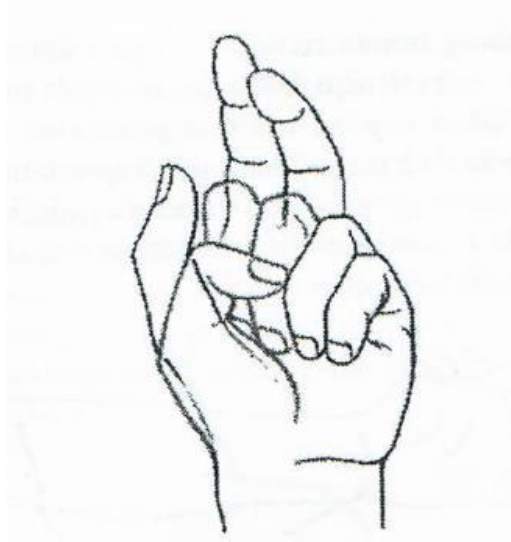


Slika 3. Anatomski prikaz mišića i tetiva šake

Izvor: Atlas anatomije čovjeka, Državna izdavačka medicinska literatura, Moskva 1963.

Najpovršnije, izravno ispod *retinaculum flexorum*, prolazi *n. medianus*. *N. medianus* nastaje od dva korijena, lateralnog i medijalnog snopa brahijalnog pleksusa koji potječu od 6., 7. i 8. cervikalnog te 1. torakalnog živca. Prolazeći duž nadlaktice, lakta i podlaktice *n. medianus* ulazi u karpalni kanal i dijeli se na radijalnu i ulnarnu granu. Terminalni dio radijalne grane ima dva ogranka za osjetnu inervaciju na palmarnoj strani prvog i drugog prsta (*n. digitalis palmaris pollicis radialis* i *n. digitalis palmaris communis primus*) i treći ogranak *ramus muscularis* za *m. abductor pollicis brevis*, *m. opponens pollicis* i *caput superficiale m. flexoris pollicis brevis*. Pritisak na *n. medianus* proksimalno od polazišta *ramus muscularis* dovodi do slabosti mišića thenara (onemogućeni pokreti palca- opozicija i abdukcija) te njihove hipotrofije i atrofije. U najtežim slučajevima uzrokuje nastanak „majmunске šake“ (oblik šake kao posljedica mijelopatske ili neurogene atrofije mišića *thenara* i *hipothenara* s nemogućnošću abdukcije, addukcije i opozicije palca). Kod oboljenja koje se naziva majmunска šaka, zbog klijenuti *n. medianusa* prva metakarpalna kost i palac leže u ravnini ostalih prstiju.

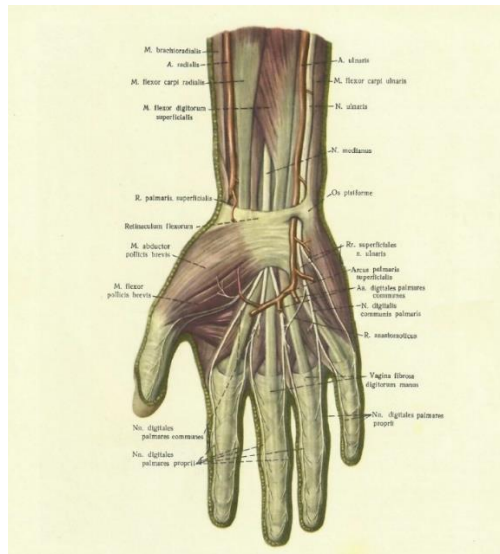
Kod jačeg pritiska na *n. medianus* ili ako se ne liječi, može se razviti potpuni gubitak osjeta i atrofija mišića *thenara* uz nemogućnost opozicije palca i fleksije prva tri prsta što upućuje na poremećaj motorne funkcije *n. medianusa* tzv. „ruka propovjednika“. (18)



Slika 4. Poremećaj motorne funkcije *n. medianus* (ruka propovjednika)

Izvor: Neurologija za stručne studije, Medicinski fakultet Sveučilišta u Rijeci, Rijeka 2012.

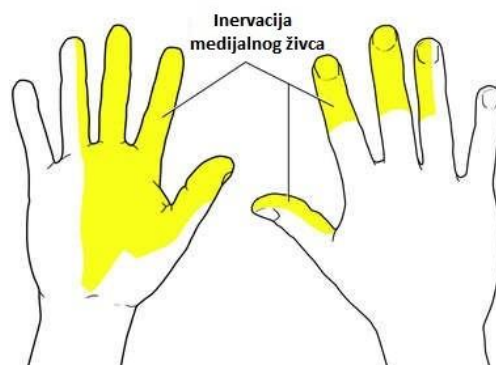Ulnarna terminalna grana *n. medianus* daje dva osjetna ogranka za inervaciju palmarne strane 2. i 3. te radijalne polovice 4. prsta (*n. digitalis palmaris communis secundus* i *n. digitalis palmaris communis tertius*).⁽²⁾



Slika 5. Anatomski prikaz mišića i živaca šake

Izvor: Atlas anatomije čovjeka, Državna izdavačka medicinska literatura, Moskva 1963.

Prema tome s palmarne strane šake *n. medianus* inervira čitav 1., 2. i 3. prst i radijalnu polovicu 4. prsta, distalno od baze druge falange te dorzalnu stranu distalnih falangi 2. i 3. prsta. Što se tiče muskulature *n. medianus* inervira većinu fleksora podlaktice, a na dlanu inervira mišiće tenara (4) (*m. flexor carpi radialis, mm. pronator teres et quadratus, mm. flexor digitorum superficialis et profundus, mm. flexor pollicis longus et brevis, m. abductor pollicis brevis, m. oponens pollicis, mm. lumbricales*).⁽³⁾



Slika 6. Prikaz inervacije medijalnog živca

Izvor: <https://www.fiziocentar-prospine.hr/novo-2/>

3. UZROCI NASTANKA SINDROMA KARPALNOG KANALA

Dokazano je da se sindrom karpalnog kanala češće pojavljuje kod osoba koje rade učestale pokrete sa šakama posebno kod zanimanja kod kojih se šake zadržavaju duže vrijeme u neprimjerenom položaju (fleksije ručnog zgloba). Pri ponavljajućim pokretima šake i prstiju dolazi do brojnih pokreta tetiva unutar kanala i zbog toga do nakupljanja tekućine, a s vremenom i razvoja neelastičnog vezivnog tkiva. Tekućina ili vezivno tkivo u čvrsto uokvirenom kanalu dovodi do pritiska na ostale strukture, od kojih je središnji živac najosjetljiviji, te dolazi do njegovog oštećenja. Pod posebnim su rizikom fizički radnici koji u svom poslu upotrebljavaju vibrirajuće alate i manualnu silu (građevinski radnici, maseri, frizeri, fizioterapeuti, daktilografi, krojači, šivači, monter...), poljoprivredni radnici (posebno voćari), dugotrajan rad za računalima tj. aktivnosti ručnog zgloba koje zahtijevaju veliki broj ponavljanja kretanja i jakog stiska šake. Rad s računalom je sve češći i u današnje doba su rijetki poslovi u kojima se računalo uopće ne upotrebljava. Iako je računalo velika pomoć u radu, istovremeno ugrožava zdravlje onih koji se njime koriste, naročito ako se koristi svakodnevno, pretežiti dio radnog vremena, a često i izvan radnog vremena. Istraživanja su utvrdila da se pri radu s računalom više od 35 sati tjedno podvostručuje rizik razvoja sindroma prenaprezanja (sindrom karpalnog kanala) u odnosu na 15 sati tjedno zbog iskrivljenog položaja ručnog zgloba (prema gore/van), stalnih ponavljajućih pokreta u ručnom zglobu i prstima te pritiska na ručni zglob. (15)

Sindrom karpalnog kanala oboljenje je koje se gotovo bez iznimaka pojavljuje samo kod odrasle populacije. U pravilu, sindrom karpalnog kanala javlja se kod osoba srednje životne dobi. Bijelci imaju veći rizik u usporedbi s drugim rasama te žene oboljevaju češće u odnosu na muškarce. Pretpostavlja se da je razlog tome uža kanal kod žena nego kod muškaraca. (5, 15, 16) Mehanički pritisak na živac pojavljuje se uslijed posttraumatskih stanja u tom području ili uslijed anatomskih anomalija. Drugi uzroci nastanka sindroma karpalnog kanala mogu biti profesionalna oštećenja, hormonalne promjene u trudnoći ili menopauzi, degenerativne promjene na zglobovima, tenosinovitisi te sistemske bolesti poput reumatoidnog artritisa kao i genetski (suženje karpalnog kanala) (6)

„Kod sindroma karpalnog kanala razlikujemo akutni i kronični oblik. Akutni oblik nije toliko čest te se dovodi u vezu s naglim povišenjem tlaka u karpalnom kanalu. Najčešće se to događa prilikom prijeloma palčane kosti. Također se dovodi u vezu s opeklinama, koagulopatijama, lokalnim upalama i infekcijama kao mogućim uzrocima. Kronični oblik bolesti je puno češći te simptomi najčešće perzistiraju mjesecima pa čak i godinama. U samo 50% slučajeva uzrok je poznat i može se podijeliti na: lokalne (upale, traume, tumori, anatomske anomalije), regionalne (osteoartritis, reumatoidni artritis, amiloidoze, giht) i sistemske uzroke (šećerna bolest, debljina, hipotireoza, trudnoća). (5, 7) Najzastupljenije teorije potencijalnih uzroka karpalnog kanala su: mehanička kompresija živca i mikrovaskularna insuficijencija.

Kod mehaničke kompresije *n. medianusa* simptomi se prepisuju spontanoj kompresiji živca u karpalnom kanalu. Do kompresije dolazi zbog pojačanog napora i čestih i dugotrajnih ekstenzija zgloba šake. Kod teorije mikrovaskularne insuficijencije navodi se da se simptomi javljaju kao uzrok nedovoljne opskrbe krvlju prije svega kisika što postupno dovodi do smanjenog provođenja živčanih impulsa. Tipični simptomi kao što su akutna bol ili trnjenje su u stvari sekundarni rezultati ishemije zahvaćenog živca.

U literaturi je opisan i dinamički oblik sindroma karpalnog kanala gdje dolazi do povećanja tlaka u kanalu prilikom ekstenzija i fleksija zglobova šake. Ovaj oblik simptoma je često prisutan kod ljudi koji koriste računala 20 sati tjedno ili više. (5)

4. SIMPTOMI SINDROMA KARPALNOG KANALA

„Simptomi sindroma karpalnog kanala variraju ovisno o težini bolesti. U ranim stadijima, bolesnici se obično žale na senzoričke simptome, a u kasnijim stadijima bolest zahvaća i motorička vlakna *n. medianusa*.“ (5)

„Klinički simptomi sindroma karpalnog kanala mogu se svrstati u tri stadija. U prvom stadiju (blažem) pacijent se budi noću sa bolnim trncima i osjećajem otekline šake koja nije vidljiva. Simptomi se javljaju prvenstveno u području inervacije *n. medianusa* (prva tri prsta i radijalna polovica četvrtog prsta). Bolovi se mogu širiti proksimalno prema laktu i rjeđe ramenu. Nakon trešnje ruke i promjene položaja šake simptomi nestaju. U drugom stadiju pacijent simptome osjeća i tijekom dana, naročito kod ponavljajućih kretnji šake i dužem zadržavanju šake u istom položaju. Pacijent primjećuje nespretnost prilikom rada rukama i ispadanje predmeta iz ruku. Treći stadij (najteži) javlja se kad je vidljiva hipotrofija ili atrofija *thenara* uz simptome prvog i drugog stadija. Pacijentu su otežane precizne radnje šakom (otkopčavanje dugmadi, otežano držanje stvari u rukama i slično) u ovom stadiju sindroma karpalnog kanala oštećena su motorna vlakna *n. medianusa* koja se očituju slabom abdukcijom i opozicijom palca. Provocirajući čimbenici mogu biti spavanje, držanje šake u nepovoljnom položaju(stisnuta šaka i flektirana u ručnom zglobu, ponavljanje fleksije ručnog zgloba ili podizanje ruku, kao što je npr. vožnja automobila ili telefoniranje duže vrijeme).“ (2)

5. DIJAGNOSTIKA SINDROMA KARPALNOG KANALA

Kod sumnje na sindrom karpalnog kanala važan je detaljan klinički pregled. Započinje se anamnezom subjektivnih tegoba pacijenta. Bitno je doznati vrijeme pojave simptoma (noću ili danju), vrstu posla kojom se pacijent bavi i koji je položaj šake na radnom mjestu. Važno je ispitati pacijenta o ranijim bolestima, upalnim bolestima zglobova (Reumatoidni artritis i Osteoartritis), šećernoj bolesti, hipotireozmu, akromegaliji, amiloidozi, miksedemu, Raynaudovom sindromu. Osim toga potrebni su podaci o debljini, trudnoći te je li uzimao kortikosteroide dulji vremenski period. Po detaljnoj anamnezi potrebno je napraviti pregled gornjih ekstremiteta (neurološki, mišićni i koštani) to podrazumijeva pregled vratne kralježnice, ramena, laktova i šaka. Klinički pregled treba isključiti traumatske povrede ručnog zgloba (frakture, kontuzije i sl.) Dijagnostika ovog sindroma uključuje i ergonomsku analizu radnog mjesta te laboratorijske pretrage za isključivanje sistemskih bolesti koje daju slične simptome sindromu karpalnog kanala. Brojni klinički i provokacijski testovi, znakovi i manevri koriste se kod sindroma karpalnog kanala.

„Kod postavljanja fizioterapijske dijagnoze sindroma potrebno je provesti fizioterapijski pregled koji se sastoji od subjektivnog i objektivnog dijela, specifičnih fizioterapijskih mjerenja i testova te plana terapije, a prije samog fizioterapijskog pregleda važno je uzeti dobru anamnezu. Prije izvođenja specifičnih testova potrebno je opservacijom uvidjeti stanje posture šake i cijelog gornjeg ekstremiteta, uvjeriti se u prisutnost edema, atrofije mišića, deformiteta te stanja kože i noktiju. Nakon toga palpira se šaka kako bi se provjerila temperatura kože, elastičnost tkiva i stanje zglobova. Dijagnoza sindroma karpalnog kanala uglavnom se temelji na znakovima i simptomima te nalazu fizikalnog pregleda kao i na: poremećaju senzibiliteta, motiliteta te atrofiji mišića šake. Da bi se spriječilo trajno oštećenje živca važno je što ranije postaviti pravilnu dijagnozu i poduzeti prikladnu terapiju.“ (14)

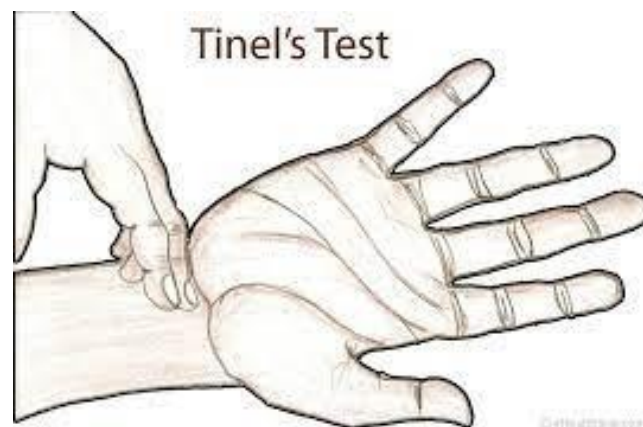
6. DIFERENCIJALNA DIJAGNOSTIKA SINDROMA KARPALNOG KANALA

„Velik broj pacijenata sa sindromom karpalnog kanala ima kliničke znakove cervikobrahijalnog sindroma uzrokovane vratnom radikulopatijom. To je najčešća dilema kliničaru i veliki izazov. Parestezije koje se javljaju u šaci i ruci mogu biti uzrokovane i radikulopatijom i sindromom karpalnog kanala. Često je prisutno obostrano stanje i kliničar mora procijeniti koji sindrom ili bolest će najprije liječiti ili ako je moguće istovremenim liječenjem. Za potvrdu dijagnoze koristimo EMNG pretragu.“ (2) Diferencijalnom dijagnostikom treba isključiti neurološke, muskuloskeletne i vaskularne bolesti. (19)

7. PROVOKACIJSKI TESTOVI U DIJAGNOZI

Postoji više provokacijskih testova od kojih se najčešće koristi Tinelov test. Testom se provodi perkusija *n. medianusa* u području karpalnog kanala na korijenu ručnog zgloba. Ukoliko dođe do pojave parestezija na šaci u inervacijskom području *n. medianusa* test je pozitivan(1)

„Ispitanikova se podlaktica postavi u položaj supinacije, tako da se lako obuhvati područje karpalnog tunela. Terapeut palpira šaku u području karpalnog tunela. Rezultat je pozitivan ako se tijekom testa pojave simptomi parestezije na palmarnoj površini 1., 2., 3. i radijalnoj polovici 4. prsta.“(3)

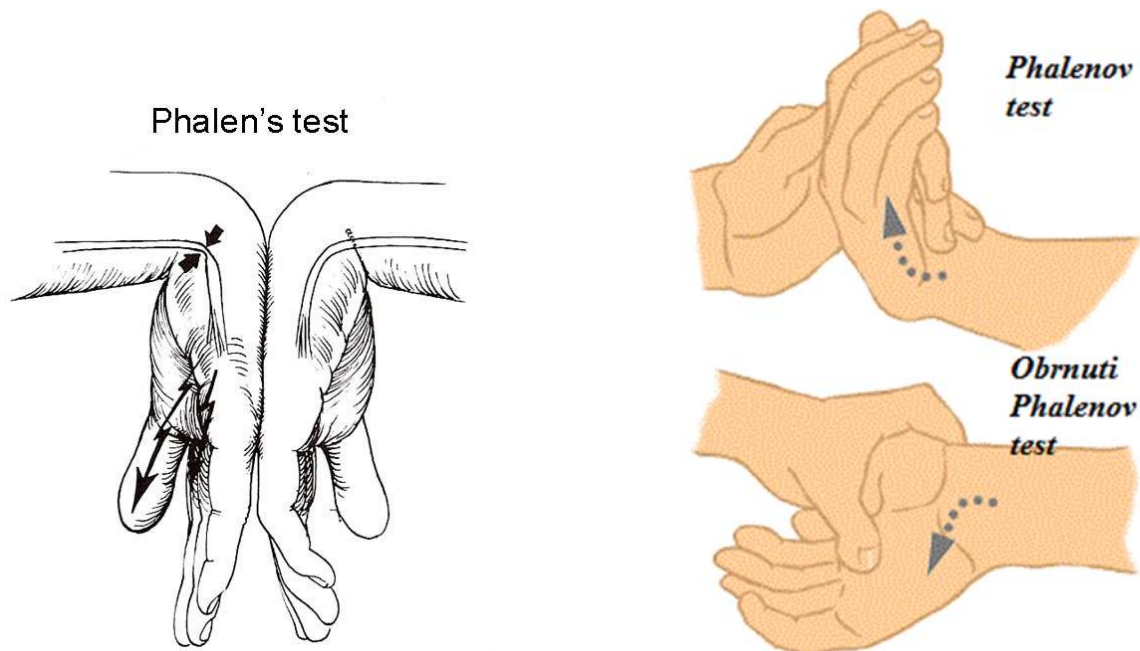


Slika 7. Prikaz Tinelovog testa

Izvor: <https://repo.ozs.unist.hr/islandora/object/ozs%3A220/datastream/PDF/view>

Phalenov test podrazumijeva maksimalnu fleksiju ručnog zgloba kroz 60 sekundi. Ako dođe do pojave parestezije i boli u inervacijskom području medijalnog živca, test je pozitivan. „Ovaj test se izvodi tako da ispitaniku kažemo da maksimalno flektira obje šake tako da je dorzum jedne ruke okrenut prema dorzumu druge ruke i kažemo mu da pokuša taj položaj zadržati oko 60 sekundi. Rezultat je pozitivan ako se tijekom testa pojave simptomi parestezije na palmarnoj površini 1., 2., 3. i radijalne polovice 4. prsta.“ (3)

Wormserov test (obrnuti phalenov test) se izvodi u maksimalnoj ekstenziji šake u ručnom zglobu. Ako se nakon 60 sekundi pojave parestezije u inervacijskom području medijalnog živca, test je pozitivan.

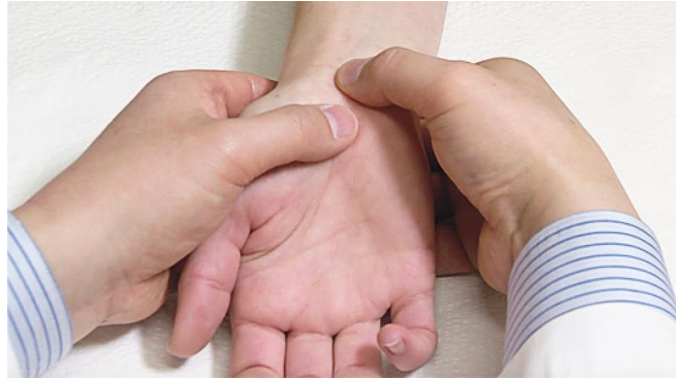

Slika 8. Prikaz Phalenovog i obrnutog Phalenovog testa

Izvor: <https://bodybalance.hr/sindrom-karpalnog-tunela-karpalni-sindrom-najučestaliji-sindrom-pritiska-zivca-u-tijelu/>

<https://pokretomdoznanja.wordpress.com/2015/04/10/karpal-tunel-sindrom/>

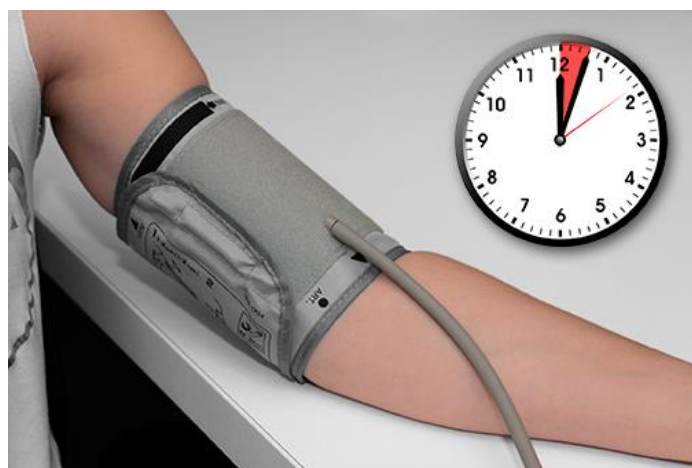Durkanov test podrazumijeva kompresiju palcem na gornji rub karpalnog ligamenta. Pritisak traje 30 sekundi. U slučaju pojave parestezija u području *n. medianusa* smatra se da je test pozitivan.



Slika 9. Prikaz Durkanovog testa

Izvor: <https://www.nejm.org/doi/full/10.1056/NEJMvcm1407111>

Pneumatic- tourniquet test ili Gilliat test koji se radi uz pomoć tlakomjera. Tlakomjer se napuše na vrijednost višu od sistoličkog tlaka (manžeta na nadlaktici). Ako nakon 60 sekundi dođe do parestezije i boli u području inervacije *n. medianusa*, test je pozitivan. Kod pacijenata sa sindromom karpalnog kanala potrebno je kraće vrijeme do pojave simptoma. (2, 3)



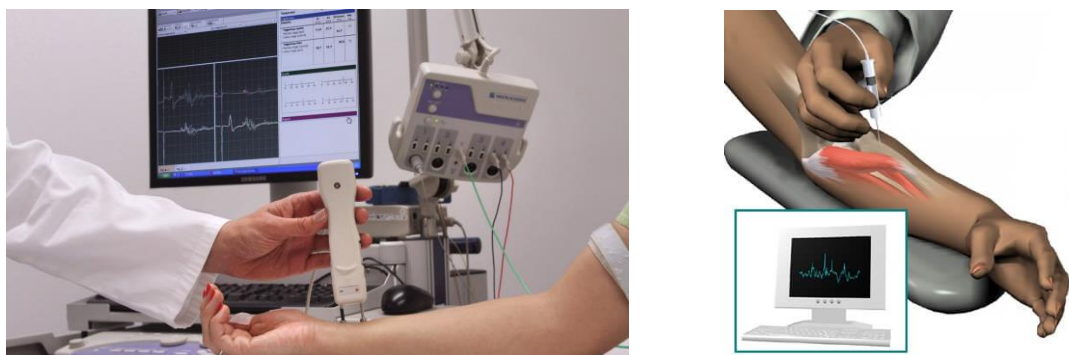Slika 10. Prikaz Gilliat testa

Izvor: <https://www.plivazdravlje.hr/poviseni-krvni-tlak/mjerenje-tlak>

U dijagnostici sindroma karpalnog kanala koriste se različite metode:

„Elektromioneurografija (EMNG)- jednostavna pretraga koju je potrebno učiniti kod svake kliničke sumnje na sindrom karpalnog kanala te prije kirurške intervencije na oboljeloj šaci. Princip pretrage sastoji se u mjerenju brzine provodljivosti impulsa duž segmenta živca, te mjerenju odgovora mišićnih vlakana (mišići thenara) na podražaj.“ (5) „ Utvrđuje lokalizaciju lezije živca te stupanj i tip lezije (aksonalna, demijelinizacijska), a kod kontrolnih pregleda utvrđuje tijek bolesti, znakove reinervacije ili daljnjeg gubitka aksona. EMNG služi za potvrdu anamnestičke i kliničke dijagnoze sindroma karpalnog kanala te omogućuje otkriće drugih poremećaja povezanih sa sindromom karpalnog kanala kao što su vratna radikulopatija, plexopatije, polineuropatije i lezije perifernih živaca ruke. EMNG drži se zlatnim standardom u dijagnostici sindroma karpalnog kanala. To je objektivna metoda koja daje informaciju o fiziološkom stanju n. medianusa u području karpalnog kanala. Pretraga se sastoji od elektromiografske (EMG) i elektroneurografske (ENG) analize.

Elektromiografska analiza je metoda registracije mioelektrične aktivnosti i analize akcijskih potencijala mišićnih vlakana u kontrakciji. Pretraga se vrši ubodom koncentričnom iglenom elektrodom u mišić tijekom voljne mišićne kontrakcije. Elektroneurografska analiza je metoda mjerenja brzine provodljivosti motoričkih i osjetnih živčanih vlakana. Izvodi se uglavnom površnim elektrodama. Usprkos velikoj osjetljivosti i specifičnosti, EMNG pretrage mogu biti lažno pozitivne i lažno negativne. Međutim, različiti specijalisti slažu se da kombinacija EMNG dijagnostike, anamneze i kliničkog nalaza dovodi do točne dijagnoze sindroma karpalnog kanala.“(2,3)



Slika 11. Prikaz EMNG pretrage

Izvor: <https://www.medico.hr/novosti/emng-elektromioneurografija/> i

<https://www.krenizdravo.hr/zdravlje/pretrage/emg-elektromiografija-ruku-i-nogu-kako-i-zasto-se-izvodi-priprema-cijena>

Za dijagnostiku mekih tkiva (*n. medianus*, tetiva i *retinaculum flexorum*), ali ne i koštanih struktura u karpalnom kanalu koristimo ultrazvučnu dijagnostiku. (2) „Ultrazvučna dijagnostika predstavlja brzu i jeftinu metodu kojom se može vizualno prikazati kompresiju živca te eventualno prisustvo ganglioma, lipoma ili tenosinovitisa unutar karpalnog tunela. Tipični ultrazvučni nalaz je spljošten živac u distalnom dijelu karpalnog kanala te često prisutno povećanje promjera živca proksimalno od mjesta kompresije, uz izbočenje karpalnog ligamenta u palmarnom smjeru radi povećanog tlaka unutar kanala.“(1)

Kompjutorizirana tomografija i Rendgenska dijagnostika- rijetko se koriste u dijagnostici sindroma karpalnog kanala, samo ponekad kod prijeloma u području karpalnog tunela. (2)

Magnetska rezonancija (MR)- predstavlja uređaje sa snažnim magnetskim poljem sa snimkama visoke rezolucije. Ova pretraga omogućuje vizualizaciju karpalnog kanala sa prikazom živaca, struktura i anatomskih odnosa unutar kanala kao i moguću kompresiju. MR je ograničena zbog visoke cijene i dugotrajnosti pretrage. Iznimno se koristi kod dijagnostički atipičnih slučajeva kod kojih su nejasni simptomi ili EMNG. Koristi se i kod pacijenata koji nakon provedene kirurške dekompresije simptomi i dalje ostaju prisutni. U tim slučajevima MR pretragom možemo potvrditi uspješnost kirurškog zahvata te izbjeći njegovo ponavljanje.

MR može ustanoviti promjenu promjera živca na ulasku u kanal, deformiran- spljošten živac u kanalu te izbočenje poprečnog ligamenta (RF) (1)

8. LIJEČENJE SINDROMA KARPALNOG KANALA

Cilj liječenja sindroma karpalnog kanala je pacijenta osposobiti za obavljanje svakodnevnih aktivnosti, smanjiti mogućnost gubitka snage mišića prstiju i šake te oštećenja živca. Postoji nekoliko načina liječenja karpalnog kanala koje dijelimo na konzervativno ili neoperacijsko liječenje i na operacijsko ili kirurško liječenje. Kod lakših oblika sindroma karpalnog kanala koristi se konzervativno liječenje. To je u slučajevima kada je prisutna parestezija u inervacijskom području medijalnog živca, kada se bol rijetko javlja odnosno kada pacijent tijekom dana ne osjeća nikakve simptome. Smatra se da je najbolje prvo započeti sa fizikalnom terapijom dok još ne postoje slabost i atrofija mišića kao i početne denervacije *n. medianusa* te kod ispitivanja sa EMNG kada mjere provodljivosti živca pokazuju blage promjene. Važno je naglasiti i prevenciju sindroma karpalnog kanala kod ljudi koji dugotrajno rade ponavljajuće pokrete u ručnom zglobu npr. dugotrajan rad na računalima. U tim slučajevima bitno je promijeniti uvjete na radnom mjestu (ergonomske promjene- tipkovnica, miš, podlošci i slično), redovito vježbanje kao i češće stanke u tijeku radnog vremena. Konzervativno liječenje preporučuje se radi kontrole simptoma sindroma karpalnog kanala u stanjima kao što su trudnoća, laktacija i slično. Konzervativno liječenje provodi se fizikalnom terapijom, primjenom nesteroidnih protuupalnih lijekova, imobilizacijom ručnog zgloba, uvođenjem kortikosteroidnih injekcija u karpalni kanal. (1,5) U praksi se prvo započinje postupcima fizioterapije osim kod stanja vidljive atrofije thenara, senzoričkih ispada ili kod akutnog i traumatskog nastanka simptoma. Kod tih stanja preporuča se kirurška procjena kako ne bi došlo do napredovanja bolesti i trajnog oštećenja živaca. Fizioterapijski postupci primjenjuju se kod pacijenata kod kojih simptomi traju od nekoliko mjeseci pa do najviše godine dana, ako nema mišićne slabosti ili atrofije te ako mjerenje provodljivosti živca pokazuju samo blage abnormalnosti. (14)

Kod sindroma karpalnog kanala u sklopu fizikalne terapije najčešće se koriste: imobilizacija ručnog zgloba, elektroterapija, terapijski ultrazvuk, terapija laserom, magnetoterapija, kineziterapija, masaža.

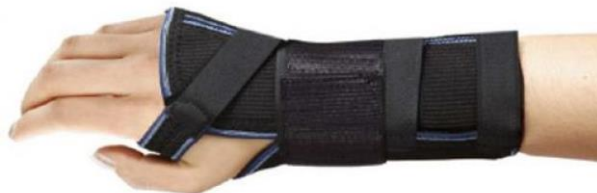„ Umjereni sindrom karpalnog kanala može se liječiti konzervativnom terapijom te korist takvog liječenja može biti i do godine dana nakon liječenja“ (9)

9. NEOPERACIJSKO LIJEČENJE

Imobilizacija ručnog zgloba je najčešća konzervativna terapija sindroma karpalnog kanala. Primjena ove terapije se vrši noću kod pacijenata sa blagim i umjerenim simptomima, u trajanju ne kraćem od tri mjeseca. Cilj primjene ove terapije noću je sprječavanje nesvjesne fleksije ručnog zgloba što rezultira smanjenjem pritiska na medijalni živac i poboljšanje hemodinamskih parametara. Za imobilizaciju ručnog zgloba koriste se udlage koje zglob imobiliziraju u položaj lagane dorzalne fleksije koja se postavlja dorzalno i ulnarно, tako da ona ne leži iznad toka *n. medianusa* i ne pritišće ga u području ručnog zgloba.

Ova terapija je najučinkovitija ako njena primjena započne u prva tri mjeseca nakon pojave simptoma

Kod upotrebe ortoze u kraćem vremenu dolazi do smanjenja simptoma sindroma karpalnog kanala. Učinkovitost za duži period nije dokazan (šest mjeseci i više). (1, 2, 8)



Slika 12. Ortoza za ručni zglob

Izvor: <https://www.ortoze.hr/hr/trgovina/ortoza-za-rucni-zglob-i-karpalni-kanal-handfix-nocna-dnevna>

Elektroterapija predstavlja fizikalno- terapijsku metodu. Električni podražaji pomoću niskofrekventne struje (maksimalno do 100 HZ) izazivaju mišićne kontrakcije. (3) Kod sindroma karpalnog kanala najčešće se koristi interferentna struja (IFS) koja djeluje dubinski i otklanja bol, normalizira mišićnu napetost i poboljšava cirkulaciju. Isto se tako, kod ovog sindroma, koristi transkutana električna nervna stimulacija (TENS) koja otklanja bol te smanjuje napetost u bolnim mišićima.

Ako je medijalni živac oštećen na bolna područja živca se postavljaju elektrode koje bi kod pacijenta trebale izazvati osjećaj tnaca i mravinjanja. Interferentna struja i transkutana električna nervna stimulacija primjenjuju se 3 tjedna, odnosno petnaest terapija aplicirano po jednom dnevno. (2)

„Terapijski ultrazvuk se koristi dugo u liječenju sindroma karpalnog kanala, međutim patofiziološki učinak terapijskog ultrazvuka još uvijek nije dovoljno dokazan. Neki autori naglašavaju da terapijski ultrazvuk povećava lokalnu temperaturu tkiva, poboljšava cirkulaciju, metabolizam i neuralnu regeneraciju dok drugi autori navode njegov protuupalni učinak.“ (2)

„Terapija laserom niske snage koristi se u liječenju sindroma karpalnog kanala djelujući biostimulirajuće, smanjujući upalnu reakciju i bol. Trajanje aplikacije lasera niske snage je kratko, 90 sekundi, a primjenjuje se na tri točke u području karpalnog kanala. Prema nekim autorima dokazano je povećanje snage stiska šake, smanjenje bola i poboljšanje ENG parametara *n. medianusa* nakon 3 mjeseca praćenja kod blagih i umjerenih sindroma karpalnog kanala.“ (2)

Magnetna terapija koristi se u liječenju sindroma karpalnog kanala. Djeluje na razini stanice zbog čega dolazi do protuupalnog djelovanja, smanjenja boli, poboljšanja oksigenacije i protoka krvi.

Kineziterapija predstavlja znanstvenu disciplinu i granu fizikalne medicine. Ova metoda koristi pokret za liječenje, rehabilitaciju i prevenciju bolesti. Kod sindroma karpalnog kanala smatra se da su vježbe namijenjene ručnom zglobo i prstima (istezanje, relaksacija i snaženje) bitni za poboljšanje simptoma sindroma karpalnog kanala, sprječavanje adhezija između ligamenata, smanjenje tenosinovijalnog edema, poboljšanje lokalne cirkulacije i time smetnji pritiska u karpalnom kanalu. (2) „Vježbama se pokušava smanjiti bol, poboljšati kontrolu pokreta i cirkulaciju šake. Primjeri su takve vježbe stiskanje i otvaranje šake, skupljanje vrhova prstiju i otvaranje šake i pojedinačno doticanje svake falange palcem. Mišiće šake možemo ojačati i spriječiti njihovu atrofiju izvođenjem vježba jačanja.

Također se mogu provoditi i izometričke i izotoničke vježbe, ali pod uvjetom da budu pravilno izvedene kako ne bi došlo do kompenzacijskih kretnji.“(17) Vježbe treba izvoditi individualno, jednom dnevno, uz nadzor fizioterapeuta. (2)

„Manualne tehnike obično se koriste zbog toga što terapeuti smatraju kako će one produžiti i olabaviti široku četvrtastu svezu te smanjiti pritisak unutar karpalnog kanala. Neki autori tvrde kako program progresivnih vježbi s otporom koji se sastoji od fleksije i ekstenzije ručnog zgloba te hvatova (posebno pincetni) potrebno provoditi tri puta tjedno u trajanju od 30 minuta kroz period od 3 tjedna kod pacijenata sa sindromom karpalnog kanala te će takav program rezultirati značajnim poboljšanjem aktivne ekstenzije ručnog zgloba.“ (14)

Primjeri vježbi kod sindroma karpalnog kanala:

- Pacijent je u sjedećem položaju, podlaktica je na čvrstoj podlozi sa šakom izvan podloge. Drugom rukom obuhvatiti dlan te zatezati prema gore (plantarna fleksija). Zadržati položaj 5 sekundi te opustiti. Zatim zatezati dlan prema dolje (palmarna fleksija). Vježbu je potrebno ponoviti nekoliko puta.
- Pacijent je u sjedećem položaju. Prsti su isprepleteni na prsima. Ispružati dlanove prema van sa ispruženim laktovima, istežati te vratiti u početni položaj, na prsa. Vježbu ponoviti nekoliko puta.
- Pacijent je u sjedećem položaju. Dlanovi su spojeni, a laktovi rašireni u ravnini s ramenima. Potrebno je udahnuti, a na izdah pritisnuti dlan o dlan te tako zadržati 5 sekundi zatim opustiti ruke i ponoviti 10 puta.
- Pacijent je u sjedećem položaju, podlaktica je na čvrstoj podlozi sa šakom izvan podloge. Pacijent ispruža dlan i prste, isteže zapešće, zadrži 5 sekundi a zatim opet stisne šaku i zadrži 5 sekundi. Vježbu je potrebno ponoviti 10 puta.
- Pacijent je u sjedećem položaju, podlaktica je na čvrstoj podlozi sa šakom izvan podloge. Stiskati meku spužvastu lopticu, zadržati 5 sekundi u tom položaju pa opustiti. Vježbu je potrebno ponoviti 10 puta.
- Pacijent je u sjedećem položaju, podlaktica je na čvrstoj podlozi sa šakom izvan podloge. Pacijent svakim prstom dotakne palac iste ruke, zadrži nekoliko sekundi te opusti.

Izvođeći ove vježbe, nikada se ne smiju zanemariti znakovi boli ili nelagode. Iako se u izvedbi vježbi vrši određeni pritisak, vježbe nikada ne bi smjele biti bolne.

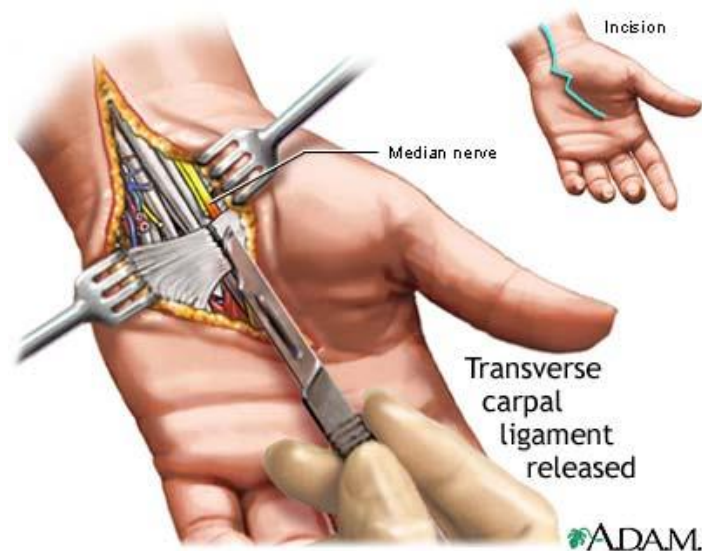
Masaža predstavlja manipulaciju mekih tkiva u terapijske svrhe. Pravilna i učestala masaža ruku pokazala se povoljnom kod sindroma karpalnog kanala, posebno kod hipotrofije i atrofije mišića šake za smanjenje edema i smanjenje ukočenosti. Masažom se također postiže bolja cirkulacija i smanjenje boli.

Medikamentozno liječenje sindroma karpalnog kanala uključuje primjenu antireumatika (nesteroidnih), diuretika, vitamina (B6 i B12) te kortikosteroida. Simptomi se mogu prolazno ublažiti ili ukloniti smanjenjem edema mekog tkiva u kanalu primjenom injekcije kortikosteroida uz dodatak lokalnog anestetika unutar karpalnog kanala. Ako edem u kanalu traje duže od pet mjeseci navedena metoda nema smisla. Primjeni kortikosteroidnih injekcija treba pristupiti oprezno. Pogrešna intraneuralna aplikacija može dovesti do oštećenja živca, neurotoksičnosti kao i do povećanja tlaka unutar karpalnog kanala. Dugotrajna lokalna primjena kortikosteroida nije preporučljiva. Za olakšanje simptoma u trajanju do mjesec dana ima smisla upotrijebiti terapiju kortikosteroidima za lokalnu upotrebu. (1, 2, 8, 17)

Faktori koji mogu upućivati na smanjen odgovor na neoperacijsko liječenje su: dob iznad 50 godina, konstantna parestezija, duže trajanje simptoma (više od 10 mjeseci), pozitivan Phalenov test nakon 30 sekundi ili manje. Smatra se da su pacijenti izliječeni ako se recidiv ne javi unutar 6 mjeseci. Prema nekim istraživanjima pacijenti sa sindromom karpalnog kanala koji su imali samo jedan od simptoma ovog sindroma pozitivno su reagirali na neoperacijsko liječenje, dok kod pacijenata sa tri ili više simptoma većina nije pozitivno reagirala na neoperacijsko liječenje te su sindrom liječili operacijski.

10. KIRURŠKO LIJEČENJE

„Kirurško liječenje primjenjuje se kod slučajeva sindroma karpalnog kanala kod kojih se konzervativnom terapijom nije uspjelo postići zadovoljavajuće, pozitivne rezultate. Primjenom kirurške metode povećava se volumen u karpalnom kanalu čime se smanjuje pritisak na medijalni živac. Operativnim se liječenjem uklanja mehanička kompresija živca u karpalnom kanalu, te se potpunim presijecanjem poprečnog karpalnog ligamenta (*retinaculum flexorum*) povećava volumen karpalnog kanala za oko 24%.

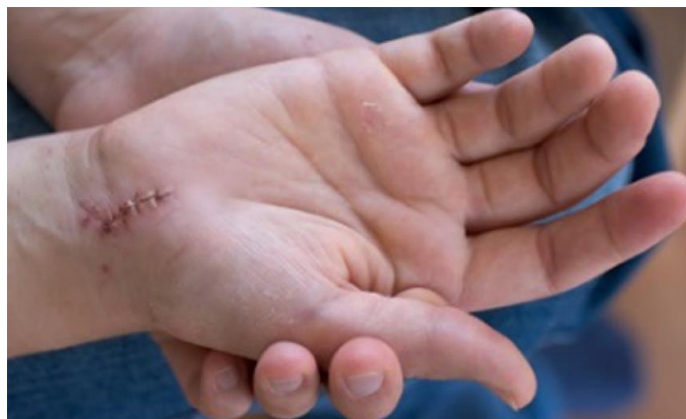

Slika 13. Prikaz kirurškog liječenja karpalnog kanala

Izvor: <https://bodybalance.hr/sindrom-karpalnog-tunela-karpalni-sindrom-najucestaliji-sindrom-pritiska-zivca-u-tijelu/>

Uspješnost kirurškog zahvata je visoka (< 95%) kod kojih se rijetko javljaju komplikacije (> 3%). Atrofija mišića je glavna indikacija za pristupanje kirurškom zahvatu. Postoje dvije vrste kirurškog zahvata- otvoreni kirurški zahvat i endoskopska metoda, uz lokalnu, regionalnu ili opću anesteziju. Otvoreni kirurški dekompresijski zahvat daje izvrsne postoperativne rezultate. Karpalni kanal se otvara incizijom u proksimalnom dijelu dlana u ravnini sa medijalnom linijom četvrtog prsta. Tako se dobiva pristup subkutanom tkivu, površinskoj fasciji i poprečnom karpalnom ligamentu. Ovom metodom može se pristupiti cijelom karpalnom kanalu.(5) Utvrđeno je da se otvorenim kirurškim postupkom stvara veći ožiljak, dok endoskopski postupak kirurškog liječenja uzrokuje više ozlijede živca. (1)

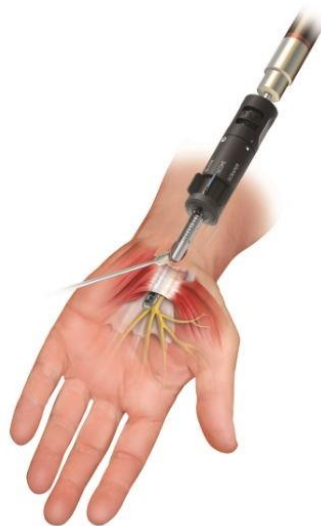Iako su komplikacije nakon otvorene kirurške operacije rijetke ipak se ponekad pojavljuju te uključuju: oštećenje medijalnog živca ili njegove palmarne osjetilne ili motorne grane, stvaranje priraslice na tetivama, hematomi, hipertrofični ožiljak te nepotpuno razdvajanje transversalnog karpalnog ligamenta.(14) Postoperativni oporavak je ovisan o vremenu između pojave prvih simptoma do kirurškog zahvata. Vraćanje snage stiska šake i prstiju traje do tri mjeseca. Trnci i utrnulost nestaju nakon dva do šest mjeseci. (1)



Slika 14. Postoperativno stanje

Izvor: <https://bilicvision-ortopedija.hr/sindrom-karpalnog-kanala-ili-tunela/>

Kod endoskopske metode kirurškog zahvata, koji se danas sve češće koristi, omogućava se brži postoperativni oporavak, raniji povratak na posao, manje ozlijede tkiva, međutim s povećanim rizikom ozlijede živca i tetiva u karpalnom kanalu. U području karpalnog kanala napravi se rez od 1 cm kroz koji se uvodi tanki instrument koji je povezan video kamerom sa ekranom na kojem se može vidjeti *n. medianus* i poprečni ligament (*retinaculum flexorum*). Postoperativna bol nakon endoskopske metode kirurškog zahvata manja je nego kod otvorenog kirurškog zahvata. Primjena endoskopske metode kirurškog zahvata ne preporuča se pacijentima koji imaju uznapredovalu atrofiju thenara, pacijentima sa tenosinovitisom ili sa metaboličkim problemima.



Slika 15. Endoskopska metoda kirurškog zahvata

Izvor: https://poliklinika-sinteza.hr/wp-content/uploads/2016/09/IMG_0610.jpg

„Operativna dekompresija *n. medianusa* opisana je kao nezaobilazna metoda liječenja sindroma karpalnog kanala. Ponekad se nameće kao jedina metoda kojom se postižu dugotrajni, značajni rezultati u liječenju. Kako je operativno liječenje uznapredovanog sindroma karpalnog kanala desetljećima jedina opcija liječenje mnogi radovi potvrđuju tezu kako se jedino tim izborom liječenja postižu značajni rezultati“ (9)

„Nakon operacije većina pacijenata može koristiti ruku odmah nakon uklanjanja konaca, ali ne može tolerirati veća opterećenja (npr. korištenje alata) tijekom narednih 6-8 tjedana.“ (14)

Postoperativni oporavak je ovisan o vremenu između pojave prvih simptoma do kirurškog zahvata. Vraćanje snage stiska šake i prstiju traje do tri mjeseca. Trnci i utrnulost nestaju nakon dva do šest mjeseci. (1)

11. POSLIJEOPERATIVNI OPORAVAK

„Nakon kirurškog zahvata karpalnog kanala provodi se postoperativna fizikalna terapija i rehabilitacija s ciljem smanjenja boli, poboljšanja osjeta i funkcije šake. Smatra se da postoperativna rehabilitacija ubrzava oporavak te smanjuje simptome koji su posljedica same operacije.“ (11)

Nakon operacije, kada prestane djelovanje anestezije, pacijent se odmah upućuje na vježbanje prstima. Imobilizacija ručnog zgloba nije preporučljiva jer može produžiti vrijeme oporavka. Poslijeoperacijski oporavak sindroma karpalnog kanala vrlo je individualan. Kod nekih pacijenata tegobe nestaju odmah nakon operacije dok kod nekih pacijenata to može potrajati i nekoliko mjeseci. (2) Kod gotovo svih pacijenata nakon operacije sindroma karpalnog kanala indicirano je provođenje poslijeoperacijske rehabilitacije s fizikalnom terapijom.

Prije pristupanja poslijeoperacijskoj fizioterapiji važno je napraviti fizioterapijski pregled. Pregled se sastoji od dva dijela (subjektivni i objektivni) te specifičnih mjerenja i plana terapije. (14)

U prvih 7 dana nakon otvorenog kirurškog zahvata bitno je poticati vježbe fleksije i ekstenzije zapešća te vježbe fleksije i ekstenzije prstiju neposredno nakon operacije. (10) Primjenjuju se također i vježbe cirkulacije, aktivne vježbe prstiju (stisak šake, ispružanje prstiju, širenje i skupljanje prstiju tzv. hvat pincete). (13)

Od 7. do 14. dana pacijentu je dopušteno koristiti ruku u svakodnevnom životu onoliko koliko mu bol dopušta. Nakon dva tjedna potrebno je skinuti šavove i započeti s vježbama za jačanje i poboljšanje opsega pokreta. Primjenjuju se asistiranje i aktivne vježbe ručnog zgloba, jačanje mišića šake i prstiju te mišića lakta i ramenog obruča. Također je potrebno započeti s masažom ožiljka kao i s kontrolom boli i edema uporabom električnih stimulacija.

Od 2. do 4. tjedna pacijenta je potrebno osposobiti za složenije aktivnosti. Primjenjuju se vježbe kojima se jačaju mišići cijele ruke uključujući i šaku te vježbe jačanja hvata prstiju (precizni hvat prstima). Elektrostimulacija mišića primjenjuje se po potrebi. Ako bol dopušta, pacijentu je dopušteno vraćanje na posao. (10, 13)

Prvi dan nakon endoskopske metode kirurškog zahvata bitno je poticati lagane vježbe fleksije i ekstenzije zapešća dok je ruka još u mekom poslijeoperacijskom zavoju. Drugi dan skida se zavoj te se rana štiti od urona u tekućine. Poželjno je i dalje poticati lagane vježbe fleksije i ekstenzije zapešća. Nakon dva tjedna skidaju se šavovi te se potiču aktivnije vježbe zapešća do granice boli. (10)

11.1. Cijeljenje rane nakon kirurškog liječenja

„ Postoji veliki broj čimbenika koji utječu na cijeljenje rane i koje svojim djelovanjem mogu usporiti ili prekinuti proces cijeljenja. Čimbenici koji mogu usporiti ili zaustaviti proces cijeljenja su: ishemija okolnog tkiva rane, infekcija rane, upotreba kortikosteroida, neodgovarajuća prehrana, vrijeme trajanja rane, stanje dna rane i lokalizacija rane. Kirurške rane s ravnim, glatkim i priljubljenim rubovima zacjeljuju u prosjeku za 6 do 10 dana. Dok rane sa defektom tkiva, inficirane rane te rane sa ne priljubljenim rubovima zacjeljuju znatno duže, od nekoliko tjedana pa čak i do nekoliko mjeseci, a posljedica je najčešće nepravilan i neugledan ožiljak.“(5)

12. PREVENCIJA SINDROMA KARPALNOG KANALA

Važno je naglasiti i prevenciju sindroma karpalnog kanala. Kod ljudi koji se bave manualnim poslovima, napornim aktivnostima ili ljudi koji učestalo rade za računalom postoji rizik za razvoj sindroma karpalnog kanala zbog čestih ponavljajućih pokreta u ručnom zglobu. Stoga je vrlo bitno prevenirati razvoj ovog sindroma primjenom ergonomskih rješenja na radnom mjestu pa tako npr. kod ljudi koji učestalo rade za računalom primjenjuje se ergonomska tipkovnica, podlošci za zapešće, istezanje ruku, promjeniti način izvođenja svakodnevnih aktivnosti u radnoj sredini (npr. ergonomski odabrana visina stola i stolice, prekid ili smanjenje učestalosti repetitivnih kretnji šake koje provociraju bol i podražaj živca), uzimanje kratkih pauza svakih 10-15 minuta jer kratki odmori sa prekidom provocirajućih aktivnosti imaju bolji učinak od povremenih dužih odmora. Također je važno paziti da je položaj ruku tijekom rada što ugodniji te da se ne vrši stalan pritisak na ručni zglob i šaku.

„Provocirajući čimbenici sindroma karpalnog kanala mogu biti spavanje sa nepovoljnim položajem šake (stisnuta šaka i flektirana u ručnom zglobu), ponavljanje fleksije ručnog zgloba ili podizanje ruku kao što je npr. vožnja ili telefoniranje na duže vrijeme.“ (2)

13. ZAKLJUČAK

Kada je riječ o kompresivnoj neuropatiji medijalnog živca u području karpalnog kanala, na prvom mjestu oboljenja je sindrom karpalnog kanala. Postoje razni čimbenici rizika za nastanak sindroma karpalnog kanala. Najčešći su: životna dob (starija), ponavljajući pokreti šake i zadržavanje šake u fleksijskom položaju duže vrijeme, upalna, sistemske i degenerativna oboljenja, profesionalne bolesti, genetika, prekomjerna tjelesna masa te spol.

Kod ovog sindroma važno je rano otkrivanje simptoma, dijagnoza te pravovremeno liječenje. Time se kod pacijenta izbjegavaju dugotrajne smetnje i teža oštećenja živca čime se pospješuje uspješnost liječenja. Kod pacijenata sa blažim i umjerenim simptomima sindroma karpalnog kanala preporuka je konzervativni način liječenja. Kod teškog stupnja sindroma preporuka je kirurško liječenje čime se spriječava trajni invaliditet. Kod zakašnjelog liječenja dolazi do loših rezultata liječenja i mogućnosti trajnog invaliditeta. Vrlo je bitno poticati brzu dijagnostiku i liječenje za što bolji učinak za pacijenta. Isto tako nužno je smanjiti vrijeme konzervativnog liječenja i predugog iščekivanja pozitivnih rezultata čime se daje veća šansa za efikasnost kirurškog liječenja.

14. LITERATURA

1. Crnković T, Bilić R, Kolundžić R. Sindrom karpalnog tunela - suvremena dijagnostika i liječenje. *Medica Jadertina* [Internet]. 2008;38(3-4):77-84. Dostupno na: <https://hrcak.srce.hr/29482>
2. Baričić M, Šantić V, Legović D, Jotanović Z, Matejčić N, Miletić Barković M. Sindrom karpalnog tunela. *Medicina Fluminensis* [Internet]. 2019 ;55(1):4-15. Dostupno na: https://doi.org/10.21860/medflum2019_21631
3. Dunkić Mia. Rehabilitacija bolesnika s lezijom n. medianusa u sklopu sindroma karpalnog tunela. Split. Sveučilište u Splitu, 2015. Završni rad
4. Udruženje studenata medicine studenata u Zagrebu. Anatomija čovjeka, knjiga II. Beograd – Zagreb: Medicinska knjiga. 1957.
5. Alfier Gabriela. Kvaliteta ožiljaka nakon otvorene dekompresije nervusa medianusa. Zagreb. Sveučilište u Zagrebu, 2017. Diplomski rad
6. Anonimno. Bolest računala – najpoznatiji i najčešće opisivani kanalikularni sindrom. Dostupno na: <https://www.akromion.hr/usluge/ortopedija/rucni-zglob/sindrom-karpalnog-kanala/>
7. Aroori S, Spence RA. Carpal tunnel syndrome. *Ulster Med J*. 2008; 77(1):6-17
8. Pećina Marko i suradnici. *Ortopedija*. Zagreb: Naklada Ljevak. 2000.
9. Tomašković V. Analiza i usporedba distalne motorne latencije n. medianusa kod pacijenata sa sindromom karpalnog tunela te izbor terapijskih intervencija. *Physiotherapia Croatica*. Hrvatska 2018:16. 57 – 64. Dostupno na: http://www.physiotherapia-croatica.com/casopis_PDF/2018.pdf
10. Brent Brotzman S. *Orthopaedic Rehabilitation*. 1996. St. Louis. Mosby, Inc. 35 – 39.
11. Mijačika L, Bobek D, Kojundić M. rehabilitacija nakon kirurške dekompresije karpalnog kanala korištenjem multifunkcionalnog stola za rehabilitaciju šake. *Fizikalna i rehabilitacijska medicina* (Internet). 2020;34(1-2):51-52. Dostupno na: <https://hrcak.srce.hr/249982>
12. Zaralieva A, Georgiev GP, Karabinov V, Iliev A, Aleksiev A. Physical Therapy and Rehabilitation Approaches in Patients with Carpal Tunnel Syndrome. *Cureus*. (Internet). 2020;12(3). Dostupno na: [10.7759/cureus.7171](https://doi.org/10.7759/cureus.7171)

13. Anonimno. Poslijeoperacijska rehabilitacija nakon dekompresije živaca u karpalnom kanalu. *Akromion*, Specijalna bolnica za ortopediju i traumatologiju. Dostupno na: <https://www.akromion.hr/wp-content/uploads/2018/06/02sl.pdf>
14. Šklempe Iva. Problem sindroma karpalnog kanala tijekom trudnoće i postpartalno – fizioterapijski pristup. Zagreb. Zdravstveno veleučilište, Zagreb. 2005. Diplomski rad
15. Bogadi-Šare A, Zavalic M. BOLESTI SUSTAVA ZA KRETANJE I RADNO MJESTO. *Sigurnost*. (Internet). 2009. 51(4):321-331. Dostupno na: <https://hrcak.srce.hr/45336>
16. Anonimno. Sindrom karpalnog tunela. *Scipion* poliklinika za ortopediju, fizikalnu medicinu i fizikalnu terapiju Rijeka. Dostupno na: <http://www.scipion.hr/cd/110/sindrom-karpalnog-tunela-scipion-centar-za-fizioterapiju-i-fitness-rijeka-scipion>
17. Matijević Nikola. Sindrom Karpalnog tunela u stomatološkoj ordinaciji. Zagreb. Sveučilište u Zagrebu. 2020. Diplomski rad
18. Bučuk M. Tuškan L. Neurologija za stručne studije. Rijeka. Medicinski fakultet Sveučilišta u Rijeci. 2012. 130 – 131.
19. Grgurić M. Sindrom karpalnog tunela ili neuropatija nervus medianusa u području zapešća. *PLIVAMED.net*. Hrvatska. 2016. Dostupno na: <http://www.plivamed.net/aktualno/clanak/10405/Sindrom-karpalnog-tunela-ili-neuropatija-nervus-medianusa-u-podrucju-zapesca.html>

15. PRILOG

Popis ilustracija:

Slike

Slika 1. Anatomski prikaz kostiju šake i korijena šake.....	2
Slika 2. Anatomski prikaz mišića šake.....	3
Slika 3. Anatomski prikaz mišića i tetiva šake.....	4
Slika 4. Poremećaj motorne funkcije <i>n. medianus</i> (ruka propovjednika)	5
Slika 5. Anatomski prikaz šake	6
Slika 6. Prikaz inervacije medijalnog živca	6
Slika 7. Prikaz Tinelovog testa.....	12
Slika 8. Prikaz Phalenovog i obrnutog Phalenovog testa.....	13
Slika 9. Prikaz Durkanovog testa	14
Slika 10. Prikaz Gilliat testa	14
Slika 11. Prikaz EMNG pretrage.....	15
Slika 12. Ortoza za ručni zglob	18
Slika 13. Prikaz kirurškog liječenja karpalnog kanala	22
Slika 14. Postoperativno stanje	23
Slika 15. Endoskopska metoda kirurškog zahvata	24

16. ŽIVOTOPIS

IME I PREZIME: Petra Kršul

DATUM I MJESTO ROĐENJA: 4. svibnja 1999., Rijeka

OSNOVNA ŠKOLA: Osnovna škola Zvonka Cara, Crikvenica

SREDNJA ŠKOLA: Medicinska škola u Rijeci, smjer Fizioterapeutski tehničar (generacija 2014. – 2018.)

FAKULTET: Fakultet zdravstvenih studija, Rijeka. Preddiplomski stručni studij Fizioterapija (2018.)