

SUVREMENO LIJEČENJE HER2 POZITIVNOG RANOG RAKA DOJKE

Jurčić, Nina

Undergraduate thesis / Završni rad

2021

Degree Grantor / Ustanova koja je dodijelila akademski / stručni stupanj: **University of Rijeka, Faculty of Health Studies / Sveučilište u Rijeci, Fakultet zdravstvenih studija u Rijeci**

Permanent link / Trajna poveznica: <https://um.nsk.hr/um:nbn:hr:184:676671>

Rights / Prava: [In copyright](#)/[Zaštićeno autorskim pravom.](#)

Download date / Datum preuzimanja: **2025-03-29**

Repository / Repozitorij:

[Repository of the University of Rijeka, Faculty of Health Studies - FHSRI Repository](#)



SVEUČILIŠTE U RIJECI
FAKULTET ZDRAVSTVENIH STUDIJA
PREDIPLOMSKI STRUČNI STUDIJ RADIOLOŠKE TEHNOLOGIJE

Nina Jurčić
SUVREMENO LIJEČENJE HER2 POZITIVNOG RANOG RAKA DOJKE
Završni rad

Rijeka, 2021.

UNIVERSITY OF RIJEKA
FACULTY OF HEALTH STUDIES
UNDERGRADUATE STUDY OF RADIOLOGICAL TECHNOLOGY

Nina Jurčić
Contemporary Treatment of HER2 Positive Early-Stage Breast Cancer
Final Work

Rijeka, 2021.

Mentor rada: izv.prof.dr.sc. Ingrid Belac-Lovasić, dr. med.

Pregledni rad obranjen je dana _____ u/na _____,

pred povjerenstvom u sastavu:

1. _____
2. _____
3. _____

Izveštje o provedenoj provjeri izvornosti studentskog rada

Opći podatci o studentu:

Sastavnica	
Studij	NEDIPLOMSKI ZAVRŠNI STUDIJ RADIOLITICKE TEHNOLOGIJE
Vrsta studentskog rada	PRELIMNARI RAD
Ime i prezime studenta	NINA JURČIĆ
JMBAG	0651008013

Podatci o radu studenta: SUVREMENO LIJEČENJE HER2 POZITIVNOG RANOG RAKA DOJKE

Naslov rada	SUVREMENO LIJEČENJE TROSTRUKO NEGATIVNOG RANOG RAKA DOJKE
Ime i prezime mentora	Izv.prof.dr.sc.INGRID BELAC-LOVASIĆ,dr.med.
Datum zadavanja rada	
Datum predaje rada	13.07.2021.
Identifikacijski br. podneska	
Datum provjere rada	13.07.2021.
Ime datoteke	ZAVRŠNI RAD - Nina.docx
Veličina datoteke	1.69M
Broj znakova	36191
Broj riječi	6013
Broj stranica	36

Podudarnost studentskog rada:

PODUDARNOST	
Ukupno	13%
Izvori s interneta	1%
Publikacije	<1%
Studentski radovi	<1%

Izjava mentora o izvornosti studentskog rada

Mišljenje mentora	
Datum izdavanja mišljenja	
Rad zadovoljava uvjete izvornosti	<input checked="" type="checkbox"/>
Rad ne zadovoljava uvjete izvornosti	<input type="checkbox"/>
Obrazloženje mentora (po potrebi dodati zasebno)	

Datum

Rijeka, 13.07.2021.

Potpis mentora



Prof.dr.sc. Ingrid Belac-Lovasić
 Klinički centar za onkologiju
 Rijeka, 13.07.2021.

ZAHVALA

Zahvaljujem se svojoj mentorici izv. prof. dr. sc. Ingrid Belac-Lovasić na vodstvu pri pisanju ovog završnog rada, na uloženom trudu i strpljenju te svojoj pruženoj pomoći.

Najveće hvala želim izraziti svojoj obitelji na razumijevanju i podršci tijekom studiranja.

SAŽETAK

Karcinom dojke danas je najčešća maligna bolest u ženskoj populaciji i još uvijek najčešći uzrok smrti od malignih bolesti u žena. No svakodnevno se događa napredak u liječenju tog javnozdravstvenog problema. Metastatsko sijelo koje se javlja tijekom napredovanja bolesti kod bolesnica s ranim rakom dojke od iznimne je važnosti pri određivanju ishoda bolesti.

Primarna prevencija raka dojke na populacijskoj razini se odnosi na modifikaciju promjenjivih čimbenika rizika, koji uključuju promjenu životnog stila, povećanje tjelesne aktivnosti. Sekundarna prevencija kao glavni izbor definira mamografiju, odnosno rano otkrivanje raka dojke.

Zadnjih godina podaci sve više ističu ulogu ranog otkrivanja i dijagnosticiranja karcinoma dojke, te iako se mamografski pregled smatra i dalje najbitnijom metodom dijagnosticiranja, sve je više i ostalih dijagnostika koje pridonose upravo toj važnosti.

Karcinom dojke je heterogena bolest, te se odluka o liječenju donosi na temelju karakteristika tumora, stadiju u kojem je otkrivena bolest, obilježjima bolesnice i u skladu s njezinim željama. Adjuvantno liječenje ranog karcinoma dojke može uključivati kemoterapiju, hormonsku terapiju i anti-HER2 terapiju, te radioterapiju.

Ključne riječi: rak dojke, HER2 podtip, suvremeno liječenje

SUMMARY

Breast cancer is today the most common malignancy in the female population and still the most common cause of death from malignant diseases in women. But progress is being made every day in treating this public health problem. The metastatic site that occurs during disease progression in patients with early breast cancer is extremely important in determining disease outcome.

Primary prevention of breast cancer at the population level refers to the modification of variable risk factors, which include lifestyle changes, increased physical activity. Secondary prevention defines mammography as the main choice, ie early detection of breast cancer.

In recent years, data have increasingly highlighted the role of early detection and diagnosis of breast cancer, and although mammography is still considered the most important method of diagnosis, there are more and more other diagnoses that contribute to this importance.

Breast cancer is a heterogeneous disease, and the decision on treatment is made based on the characteristics of the tumor, the stage at which the disease is detected, the characteristics of the patient and in accordance with her wishes. Adjuvant treatment of early breast cancer may include chemotherapy, hormone therapy and anti-HER2 therapy, and radiotherapy.

Key words: breast cancer, HER2 subtype, contemporary treatment

SADRŽAJ

1. UVOD	10
2. ANATOMIJA DOJKE	11
3. EPIDEMIOLOGIJA RAKA DOJKE	13
4. ČIMBENICI RIZIKA	14
4.1. Čimbenici rizika koje ne možemo mijenjati.....	14
4.1.1. Dob i reproduktivna sklonost	14
4.1.2. Fizionomija dojke	14
4.1.3. Obiteljska sklonost.....	15
4.1. Čimbenici rizika koje može mijenjati	15
4.2.1, Prehrana.....	15
4.1.2. Fizička aktivnost i težina	15
4.1.3. Alkohol.....	16
5. DIJAGNOSTIKA RAKA DOJKE	17
5.1. Samopregled dojki	17
5.2. Klinički pregled	18
5.3. Pregled uporabom ultrazvuka	19
5.4. Mamografija.....	19
5.5. Magnetska rezonancija dojki.....	19
5.6. Biopsija dojke	20
6. KLASIFIKACIJA RAKA DOJKE	21
6.1. Histološka klasifikacija karcinoma dojke.....	21
6.1.1. Neinvazivni karcinomi	21
6.1.2. Invazivni karcinomi	22
6.2. TNM klasifikacija raka dojke	24
7. HER2 PODTIP RAKA DOJKE	26
7.1. Dijagnostički testovi za HER2 pozitivan rak dojke	27
8. SUVREMENO LIJEČENJE	29
8.1. Trastuzumab	29
8.2. Neoadjuvantna terapija	30
8.3. Pertuzumab.....	30
8.4. Lapatinib	31
8.5. Neratinib.....	31
9. ZAKLJUČAK	32

10.	LITERATURA	33
11.	PRILOZI	34
12.	POPIS KRATICA	35
13.	ŽIVOTOPIS.....	36

1. UVOD

Rak dojke je najčešća maligna bolest žena u razvijenim zemljama, uključivši i Hrvatsku. Prema procjenama u zemljama članicama EU 2020. godine od raka dojke oboljelo je 355.000 žena, što je 13,3% svih dijagnoza raka. [3]

Budući da je ova maligna bolest najučestalija u žena samim time ona postala je najčešći uzrok smrti kod raka. Kako rak dojke predstavlja ozbiljan javnozdravstveni problem u današnjem svijetu, sve više se nastoji ulagati u sprječavanje tog problema. Tako nas ohrabruje podatak da je smrtnost od raka dojke počela biti sve manja u visoko razvijenim državama. [4]

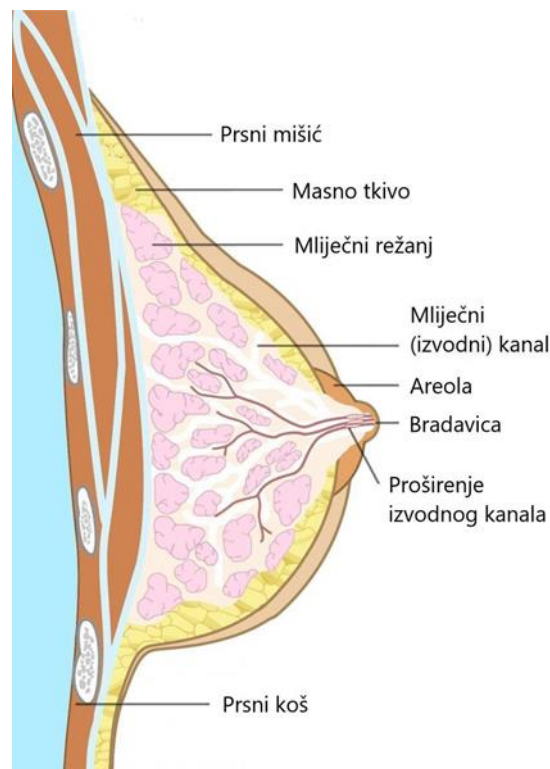
Razlog tome je i rano otkrivanje i rana dijagnostika bolesti, te učinkovitije liječenje. Za rano otkrivanje najzaslužnija je mamografija, no jednako su bitni samopregled, klinički pregled i ultrazvuk. Različite metode omogućuju nam dijagnostiku u ranom stadiju, dok rak još nije opipljiv i mogućnosti za izlječenje su vrlo velike. Kod bolesnica s operabilnim rakom i onih koje su liječene petogodišnje preživljenje prema najnovijim spoznajama zauzima vrlo visoki postotak. [4]

Epidemiološka istraživanja su dokazala da imamo nekoliko važnih čimbenika koji utječu na pojavljivanje karcinoma dojke. Vrlo bitnu ulogu predstavlja spol, češće obolijevaju žene u odnosu na muškarce (100:1), također važnu ulogu ima rana menarha i kasna menopauza. Kao rizični čimbenik životna dob važan je čimbenik, incidencija počinje znamenitije rasti u dobi od 35 do 40 godina. Neki od ostalih čimbenika su pozitivna obiteljska anamneza, prehrana i način života, ionizirajuće zračenje i socioekonomski status. [5]

2. ANATOMIJA DOJKE

Dojke su simetričan parni organ smještene na prednjem dijelu prsnog koša. Okruglo pigmentirano polje na koži dojke naziva se *areola mammae*, u sredini kojeg se izbočuje bradavica dojke *papilla mammae*. Na pigmentiranoj koži areole nalazi se par okruglastih izbočenja koja oblikuju sitne žlijezde lojnice. One izlučuju masni sekret koji štiti bradavicu tijekom dojenja, te održava njezinu elastičnost. Bradavica se obično nalazi tik iznad inframamarnog nabora i neprestano se nalazi u razini duž srednje klavikularne linije i četvrtog rebra. [6]

Na površini dojke koža je debljine 0,5-0 mm, zatim slijedi potkožno masno tkivo i na kraju mliječna žlijezda. Mliječna žlijezda je građena od petnaest do dvadeset režnjica, *lobi glandulae mammae*. Režnjevi pojedinačno imaju svoje odvodne kanale koji završavaju malim otvorom na bradavici dojke. Režnjevi i izvodni kanali su zrakasto raspoređeni oko areole dojke. [1,6]



Slika 1: Shematski prikaz dojke

Veliki pektoralni mišić čini bazu dojke, koja se proteže od drugog do šestog rebra u ranoj fazi života, ali može se protezati i ispod šestog rebra dok dojka sazrijeva i opušta. Dojka je vezana za veliku prsnu kost Cooper-ovim ligamentima. Međutim, ti su ligamenti fleksibilni i omogućuju pokrete u dojkama. U većine se žena Cooper ligamenti rastežu s vremenom i godinama, što na kraju rezultira ptotičnom dojkom. [1,14]

Funkcionalno stanje kao i struktura dojki se mijenja tijekom života uslijed djelovanja hormona. U pubertetu nastupa razdoblje diferenciranja mliječnih žlijezda prema spolu. Kod dječaka one ostaju rudimentarne, dok se u djevojčica počinju brže razvijati. [6]

Tri su glavna arterijska puta opskrbljivanja dojka: unutarnja prsna arterija, lateralna torakalna arterija i interkostalne arterije. Unutarnja prsna arterija je grana subklavijske arterije i osigurava približno 60% od ukupno protoka dojke, uglavnom do medijalnog dijela, prednjim i stražnjim perforiranim granama. Lateralna torakalna arterija proizlazi iz aksilarne arterije te opskrbljuje do 30% dotok krvi dojke u lateralne i gornje vanjske dijelove dojke. Budući da je potkožnog tkiva često više lateralno nego medijalno, često se nalaze od 1 do 2,5 cm od površine kože, a kako se približavaju areoli tako su površnije.[6,14]

Dojka također ima obilnu vensku drenažu podijeljenu na površinske i duboke vene. Površinske vene nalaze se duž prednje površine fascije, ove vene slijede put areole ispod kompleksa areolarnih bradavica, koji se često naziva Hallerovim venskim pleksusom. Duboko u dojci nalaze se mnoge velike vene koje se odводе u vene zida prsnog koša. Vensku krv dojke odvode aksilarna, unutarnja torakalna, lateralna torakalna, te interkostalne vene.[14]

Dojka također ima opsežnu limfnu drenažu koja prolazi površinski i duboko u dojci. Iz dubine dojke limfa interlobularnim limfnim žilama stiže u subareolarni limfni splet i nakon toga u paramamarnu limfnu čvorove koji pripadaju prsnoj skupini limfnih čvorova. Površinske limfne žile nastavljaju se straga i medijalno i na kraju dopiru do aksilarnih limfnih čvorova.[14]

3. EPIDEMIOLOGIJA RAKA DOJKE

Karcinom dojke drugi je najčešći karcinom dijagnosticiran kod žena i zauzima 18% svih zloćudnih tumora u svijetu. U Hrvatskoj i u ostalim razvijenijim državama svijeta može se naći čak i na prvom mjestu. Pri postavljanju dijagnoze se rak dojke u 80% slučajeva dijagnosticira u početnoj fazi, dok u 20% slučajeva bude otkriven u fazi koja je već uznapredovala. [5,7]

Prema posljednjim izvještajima Registra za rak, Zavoda za javno zdravstvo Republike Hrvatske 2017. godine od tumora dojke oboljelo je 2767 pripadnica ženskog spola. Dok podatci iz 2019. godine dokazuju da su od ove zloćudne bolesti umrle su 752 žene te godine. U Hrvatskoj učestalost oboljenja od raka dojke iznosi 129,7 na 100000 stanovnika, dok je smrtnost 35,9 na 100000 stanovnika, kod žena i muškaraca. [3]

U Europi je prema Europskoj koaliciji protiv raka dojke u 2020. godini zabilježena incidencija od 576.000, te će jedna od jedanaest žena razviti rak dojke prije svoje 74. godine. Postotak oboljelih žena mlađih od 50 godina iznosi 21%, dok od 50 do 64 godine 35%. Sukladno istim istraživanjima je u Hrvatskoj u 2020. godini zabilježeno 2894 novootkrivenih slučajeva i 832 smrtnih slučajeva. [8]

Zbog veličine ovog javno zdravstvenog problema i obraćanja pozornosti na rezultate provođenja probira nekih država Europske unije kao što su Švedska, Finska ili Nizozemska, na sjednici 29. lipnja 2006. godine od strane Vlade Republike Hrvatske je usvojen Nacionalni program ranog otkrivanja raka dojke, pri tome ne zanemarujući preporuke Međunarodne agencije za istraživanje raka i Vijeća Europe. Cilj i svrha programa su smanjiti smrtnost od karcinoma dojke za od 15 do 25%, dijagnosticirati karcinom dojke u ranom stadiju u što većem broju te poboljšati i omogućiti kvalitetniji način življenja bolesnicama s rakom dojke. [3]

4. ČIMBENICI RIZIKA

Studije su pokazale da je rizik za nastanak raka dojke posljedica kombinacije čimbenika. Bitni čimbenici koji utječu na rizik uključuju ženske hormone i starenje, no glavni čimbenik koji se prvi spominje je spol. Žene sto puta češće oboljevaju od raka dojke od muškaraca. Sve veći broj slučajeva raka dojke može biti posljedica promjena životnih navika, povećanja fizičke neaktivnosti, debljanja i pretilosti te socioloških promjena poput povećanja dobi pri prvom porođaju, ali i sve većeg broja nerotkinja. Rizike možemo podijeliti na one na koje ne možemo mijenjati i na one koje možemo djelovati. [4]

4.1. Čimbenici rizika koje ne možemo mijenjati

4.1.1. Dob i reproduktivna sklonost

Važan čimbenik rizika za razvijanje karcinoma dojke je kasnija životna dob. Rizik od karcinoma raste s godinama i većina karcinoma dojke dijagnosticira se nakon 50. godine. Učestalost pojavljivanja raka raste s porastom životne dobi. Rana menarha, kasna menopauza, kasno rađanje prvog djeteta ili nerotkinje isto tako povećavaju rizik za nastanak karcinoma. Rana menarha i kasna menopauza važne su iz razloga izloženosti djelovanju estrogena, što je ona dulja veći je rizik od raka dojke. Dojenje djeteta smanjuje rizik te djeluje protektivno. [5]

4.1.2 Fizionomija dojke

Fizionomija dojke može također predstavljati rizik, naime guste dojke imaju više vezivnog tkiva od masnog, što ponekad može otežati uočavanje tumora na mamografiji. Žene s gustim dojkama imaju veći rizik za rak dojke. [5]

4.1.3. Obiteljska sklonost

Manje od 10% slučajeva tumora dojke u europskim zemljama pridodaje se nasljednoj predispoziciji. Rizik žene za rak dojke veći je ako ima rođaka prvog koljena ili više članova obitelji s majčine ili očeve strane koji su imali rak dojke ili jajnika. Bolesnice koje imaju pozitivnu obiteljsku anamnezu, karcinom dojke se obično javlja u mlađoj životnoj dobi. Predispoziciju za rak na potomstvo mogu također prenijeti osobe kod kojih se rak nije javio, već samo nose gen. Obitelji u kojima se javlja veliki broj slučajeva oboljenja uglavnom postoji mutacija dvaju gena BRCA1 i BRCA2. BRCA je skraćenica za „Breast Cancer gene“. BRCA1 i BRCA2 dva su različita gena za koje je utvrđeno da utječu na razvijanje raka dojke. Svaki čovjek ima oba gena, te ti geni mogu imati veliku ulogu u prevenciji raka dojke, zaustavljanju nekontroliranog rasta tumora te su zbog toga poznati kao tumor-supresorski geni. [5]

4.1. Čimbenici rizika koje može mijenjati

4.2.1, Prehrana

Epidemiološka istraživanja pokazala su da se rak dojke može povezati i s prehranom, osobito s masnijom prehranom životinjskog podrijetla. Analitičke studije još uvijek nisu uspjele utvrditi niti jedan sastojak koji bi se mogao izravno povezati s nastankom raka dojke. [8,1]

4.1.2. Fizička aktivnost i težina

Tjelesna neaktivnost može utjecati kao rizični čimbenik raka dojke. Naime prekomjerna tjelesna težina i tjelesna neaktivnost povezane su s većom učestalošću raka dojke. Štoviše pretilost nakon menopauze donosi još veći rizik, pa starije žene s prekomjernom tjelesnom težinom imaju veći rizik od oboljenja od onih s normalnom tjelesnom težinom. [8]

4.1.3. Alkohol

Analize pokazuju povećanje rizika nastanka raka dojke za oko 7-12% po jedinici alkohola dnevno. Osobe koje piju manje, do jednog alkoholnog pića dnevno, imaju 5% veću mogućnost za nastanak raka dojke usporedno s onima koji ne konzumiraju alkohol. Pušenje ne utječe na rizik obolijevanja. [8]

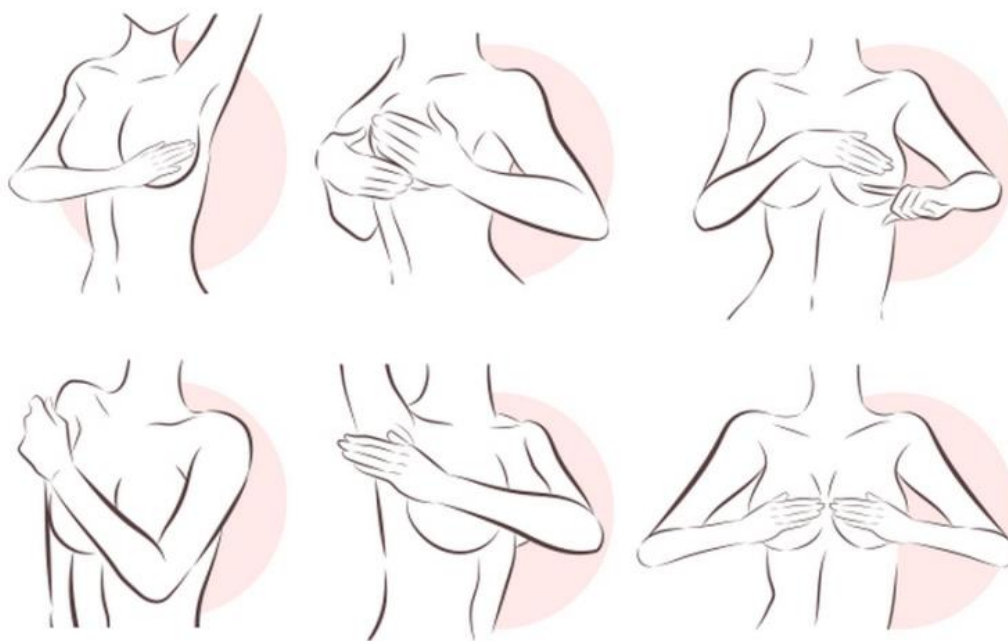
5. DIJAGNOSTIKA RAKA DOJKE

Prevenција zloćudnih bolesti može se podijeliti na primarnu i sekundarnu. Primarna prevenција je ona koja otklanja uzročne čimbenike, te obuhvaća mjere koje sprječavaju sam nastanak raka. Pod sekundarnom prevencijom podrazumijevamo sve postupke koji nam omogućavaju rano otkrivanje i liječenje predzloćudnih stanja i zloćudne bolesti u ranoj fazi. Od postupaka sekundarnih prevenција najvažniji i najbitniji nam je test probira. Metoda probira kod raka dojke je mamografija. [9]

Preporuka dijagnostike raka dojke razlikuje se prema starosnoj dobi. Žene u dobi od 20 do 40 trebale bi obavljati redoviti mjesečni samopregled dojke, klinički pregled jednom u dvije godine. Nadalje ženama starosne dobi od 40 do 50 godina preporučuje se isto tako redoviti mjesečni samopregled, mamografija svake dvije godine, dok ultrazvuk po preporuci liječnika. U konačnici svim ženama starijim od 50 godina uz redoviti samopregled preporuča se klinički pregled svake godine, kao i mamografija. [9]

5.1. *Samopregled dojki*

Samopregled dojki značajan je dio zdravstvenog odgoja i kulture žena iz razloga što je uloga ranog otkrivanja raka vrlo velika, a sam pregled može se obaviti bez teškoća i posljedica. Bitno je naglasiti da samopregled nije zamjena mamografiji ili ultrazvuku već njihova vrlo važna nadopuna, istim se ne može verificirati rani stadij raka, ali se u značajnom obimu može smanjiti incidencija razvoja. Redovito obavljanje samopregleda može produžiti život započne li se pravovremeno odgovarajućim liječenjem i otkrije li se tumor dok je još ograničen samo u dojci. Cilj samopregleda je strukturu svoje dojke zapamtiti, kako bi znali točan raspored masnih tkiva i kvržica u njima zbog lakšeg prepoznavanja novih promjena. [9]



Slika 2: Samopregled dojki

5.2. Klinički pregled

Klinički pregled je pregled koji obavlja liječnik, a uključuje anamnezu, inspekciju i palpaciju. Anamneza može biti opća osobna anamneza i obiteljska anamneza. Opća osobna anamneza skup je podataka koji nam govore o preboljelim i sadašnjim bolestima, te o životnim navikama pojedinca kao što su primjerice pušenje, alkohol, menarha, početak menopauze, početak spolnog života te broj poroda i pobačaja. Obiteljska anamneza važna je kako bi se liječnik informirao i prepoznao nasljedne bolesti i mane, kao i uzroke smrti članova obitelji, posebice one ženskog spola. U drugi dio kliničkog pregleda spada nam inspekcija te prikupljanje podataka o faktorima rizika bolesti. Zadnji i najvažniji dio pregleda je palpacija. Palpacijom određujemo veličinu, oblik, konzistenciju i površinu dojke, bolnost, te eventualno sijelo tumora. Pregled se nadopunjuje palpacijom limfnih čvorova u području pazušne regije, te ispod i iznad ključne kosti. [9]

5.3. Pregled uporabom ultrazvuka

Ultrazvučna dijagnostika sigurna je i bezbolna dijagnostička metoda, koja nam omogućuje prikaz slike unutrašnjosti tijela koristeći valove zvuka, ultrazvučne slike stvaraju se u realnom vremenu. Koristi se i color dopler koji omogućuje prikaz protoka, te sonoelastografija za elastičnost lezija. Dodatak ultrazvuka uz mamografiju povećava ukupnu osjetljivost slikovnih metoda, te je velika prednost to što ne koristi ionizirajuće zračenje koje bi stvaralo štetna djelovanja za organizam. S druge strane nedostatak ultrazvuka je nemogućnost prikaza mikrokalcificiranih lezija koje mogu biti pokazatelj oboljenja, dok se na mamografiji prikazuju zbog radiografske gustoće. [1,9]

Ultrazvuk omogućuje i praćenje prolaza igle putem tkiva dojke pri punkciji lezija kako bi se utvrdilo da je vrh igle u odgovarajućoj leziji. [1]

5.4. Mamografija

Za dijagnostiku patoloških stanja dojke najučinkovitija i najznačajnija metoda je mamografija, te je posljednjih 25 godina izrazito napredovala. Negativan nalaz pri dijagnostici mamografijom nije dovoljan kako bi se isključio malignitet iz razloga što se 10% palpabilnih tumora mamografijom ne uspije prikazati i nije uočljivo. [9]

Razlika između korištenja ionizirajućeg zračenja u klasičnoj radiologiji i mamografiji je ta da se u mamografiji koriste zrake visokog intenziteta, a male energije. Svrha mamografskog probira je otkriti karcinom dojke u klinički ranoj fazi samog razvoja jer je tada najuspješnije liječenje. [1]

5.5. Magnetska rezonancija dojki

Magnetska rezonancija dojke uz primjenu kontrastnog sredstva je vrlo osjetljiv način dijagnosticiranja patologije dojke. Za kvalitetno provođenje pretraga se izvodi uz pomoć supravodljivih magneta visokih snaga magnetskog polja od 1 do 1,5 T te uz upotrebljavanje posebno kreiranih zavojnica za dojke i apliciranje paramagnetskih kontrastnih sredstava.

Otkrivanje promjena u dojci na MRI bazira se na analizi morfologije lezija, ali važniji parametar je prikaz patološke vaskularizacije lezija, točnije pojačano nakupljanje kontrasta u lezijama. [1]

Usprkos tome što je magnetska rezonancija vrlo osjetljiva metoda, veliki nedostatak je niska specifičnost. [2]

Magnetska rezonancija je pogodna za bolesnice sa silikonskim implantatima i bolesnice čije se dojke s poteškoćama prikazuju korištenjem mamografije i ultrazvuka. [2]

5.6. Biopsija dojke

Biopsija podrazumijeva precizno uzimanje uzoraka tkiva sa sumnjivog mjesta, te precizno dijagnosticiranje lezije ima veliko značenje za postavljanje točne dijagnoze kako bi se precizno mogao isplanirati kirurški zahvat i eventualno daljnje liječenje ukoliko je potrebno. [1]

Postupak biopsije započinje postavljanjem tanke igle unutar lezije, aspiriranjem uzorka te razmaz stanica. Uzorak tkiva koji se dobije mikroskopski se pregledava kako bi se postavila točna histopatološka dijagnoza. Biopsija se odrađuje pod mamografskim ili ultrazvučnim nadzorom zbog lakše lokalizacije lezije od interesa. [1]

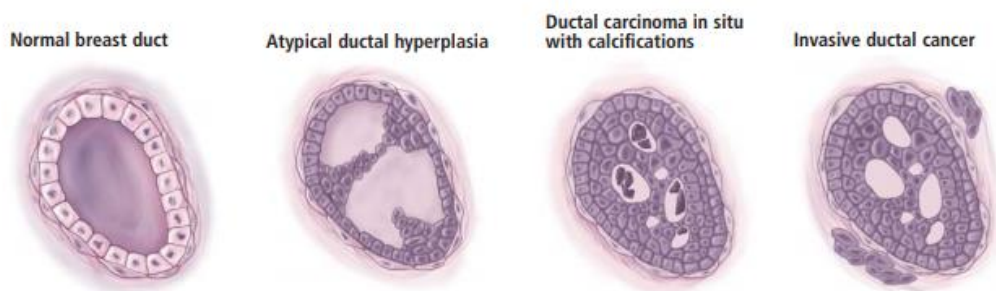
6. KLASIFIKACIJA RAKA DOJKE

6.1. Histološka klasifikacija karcinoma dojke

Prema histološkoj klasifikaciji karcinom dojke dijelimo u dvije velike skupine, na neinvazivni karcinome ili karcinomi in situ, te na invazivne karcinome. Za dijagnozu je potrebna detaljna patohistološka analiza. [1]

6.1.1. Neinvazivni karcinomi

Značajka svakog karcinoma in situ je umnožavanje zloćudnih stanica unutar granice bazalne membrane, te ne postoji invazija okolne strome. Neinvazivni karcinomi dijele na duktalne i lobularne. Za duktalni karcinom in situ se smatra da je usko povezan s invazivnim karcinomom ukoliko se ne liječi.. Započinje rastom u stjenci mliječnih kanalića i često je lokaliziran na određeni dio dojke, ukoliko se otkrije u ranoj fazi može se kirurški potpuno odstraniti. Međutim ima svojstvo intraduktalnog širenja, te kada zahvati veliki areal u parenhimu dojke može postati i multicentričan. Prema samoj veličini i izgledu jezgre tumorskih stanica duktalni karcinom in situ dijelimo prema nuklearnom gradusu koji može biti nizak, srednji i visok. [1]

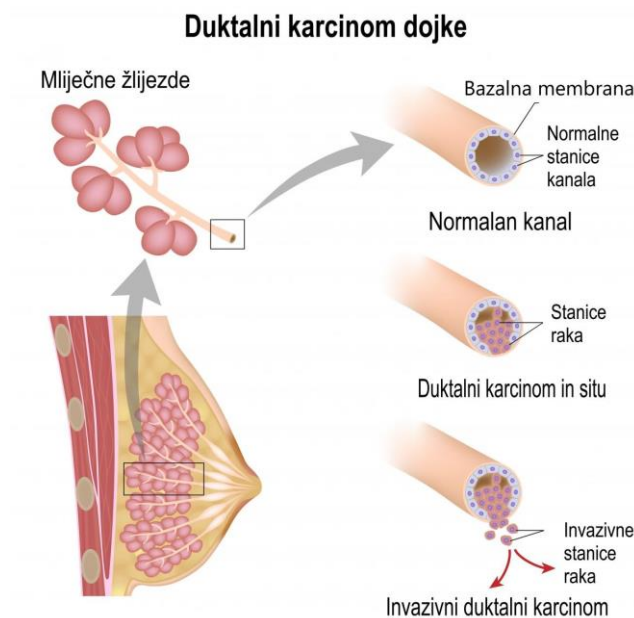


Slika 3: Progresija rasta duktalnog karcinoma dojke

Lobularni neinvazivni karcinom predstavlja 5% svih karcinoma dojke, te kao i kod dukalnog postoji rizik od kasnijeg razvijanja invazivnog karcinoma. Neka istraživanja dokazuju da je najjači rizični čimbenik za razvijanje različitog histološkog tipa karcinom ili ipsilateralne ili kontralateralne dojke. Većinom se pojavljuje u premenopauzalnih žena, a sam rizik se smanjuje nakon menopauze. [1]

6.1.2. Invazivni karcinomi

Duktalni karcinom kao invazivni karcinom čini 68% svih karcinoma dojke. Prema kliničkoj slici karcinom se može prikazivati kao nepalpabilna lezija ili s druge strane kao veliki tumor koji se uvlači ili ulcerira u kožu. Pri dijagnostici punkcijom tih karcinoma ima se osjećaj teškog ulaska u leziju te osjećaj „škripanja“. Krvni razmaz pri punkciji će se teško izbjeći ako je tumor izrazito vaskulariziran ili veći, no razmaz također može biti nekrotičan, ali i potpuno čist. [1]



Slika 4: Razlika između dukalnog karcinoma in situ i invazivnog dukalnog karcinoma

Medularni karcinomi, tipično se pojavljuju kod bolesnica u pedesetim i šezdesetim godinama, rijede po učestalosti. Građeni su od nakupina slabo diferenciranih stanica epitela s visokim nuklearnim gradusom. Također kod njega pronalazimo veliki broj limfocita i plazma stanica, a isto tako je obično prisutna i fokalna nekroza. U nalazima stanica karcinoma vidimo znatno povećanje jezgre uz varijacije veličine i oblika. [1]

Mucinozni karcinomi čine 5% svih karcinoma dojke. Najčešće se javljaju u starijoj dobi te imaju 10-godišnje bolje preživljenje u usporedbi na duktalno invazivni karcinom. Kod mucinoznog karcinoma javljaju se podtipovi, a to su čisti, miješani i karcinom sa stanicama prstena pečatnjaka s uglavnom lošijom prognozom od ostalih. Za razliku od duktalnih oni su pri palpaciji mekani i pri punkciji se ne pojavljuje osjećaj škripanja. Glavna karakteristika mucinoznog karcinoma je nastajanje velikih količina sluzi unutar koje se nalazi više ili manje nakupljenih stanica karcinoma. [1]

Tubularni karcinom prepoznatljiv je po veličini obično do 1 cm. Rijetko se događa da metastazira u aksilarne limfne čvorove i karakterizira ga odlična prognoza. Tubularni karcinomi građeni su od tubula obloženih redom sitnih uniformnih epitelnih stanica, s praznim i otvorenim lumenom. Rizično je da se zbog male veličine, odnosa jezgri i strome te nježnog izgleda može proglasiti kao benigna tvorba. [1]

Lobularni invazivni karcinom nije česti tip te čini 10% svih invazivnih karcinoma. Prilikom dijagnosticiranja pronalazimo sitne, ekscentrično položene, uniformne i okrugle jezgre. Može se javiti u bilateralno, a skloni su multicentričnoj pojavnosti u istoj dojci. A karakteristika stanica je slaganje u linije ili targetoidno polaganje oko očuvanih kanalića. [1]

Intracistični karcinom se pojavljuje u 0,7% svih karcinoma dojke i izrazito je rijedak. Pri citološkoj obradi tumorske stanice su oblikovane u manje grupacije, dok je podloga obilna i izrazito ružičastoljubičasta. Dijagnosticirajući je bitno isključiti cistični hipersekretorni karcinom. [1]

Upalni karcinom je tip koji ne predstavlja zaseban histološki entitet, no povezan je s izuzetno lošom prognozom. Čini 2-4% svih karcinoma dojke. Specifičnost ovog karcinoma je izrazita prokrvljenost dojke kao toplina tkiva. Koža je poput narančine kore i edematozna.

Papilarni invazivni karcinom čini 0,3% svih karcinoma dojke, ali kao papilarna tvorba može se javiti u oko 4% karcinoma. Dob u kojoj se pojavljuje povezuje se sa postmenopauzom. Citološkom dijagnostikom ga pronalazimo u većim izvodnim duktusima, a invazivne

komponentne urastaju u okolno tkivo, također je građen i od tumorskih papila koje pojavljuju u lumenu duktusa. Kliničkom dijagnostikom definira se krvarenjem iz bradavice.

6.2. *TNM klasifikacija raka dojke*

TNM-sustav klasifikacije je prvi primijenio i razvio francuski liječnik Pierre Denoix, a od 1953. godine ga je međunarodna unija za borbu protiv karcinoma, UICC (Union for International Cancer Control) donijela na snagu i doradila.. Upravo uz pomoć nje određujemo klinički stadij bolesti, slovo T definira lokalizaciju i opsežnost primarnog tumora, N status regionalnih limfnih čvorova, a M metastaze izvan regionalnog predjela. TNM klasifikacija nam je važna kao pokazatelj očekivane dužine preživljenja, a važan je parametar i pri donošenju odluke vrsti terapije te o dužini trajanja primjene terapije. Procjena stadija tumora izuzetno je važna i bazira se na osnovnim informacijama o širenju tumora i njegovom rastu. U početnoj fazi tumor se kreće širiti u organu u kojem je nastao, no daljnjim rastom ima sposobnost širenja i u susjedne organe. Tijekom rasta događa se metastaziranje, širenje tumorskih stanica putem krvnih žila i limfe u limfne čvorove i udaljene organe. [1,6]

Tablica 1: TNM klasifikacija raka dojke

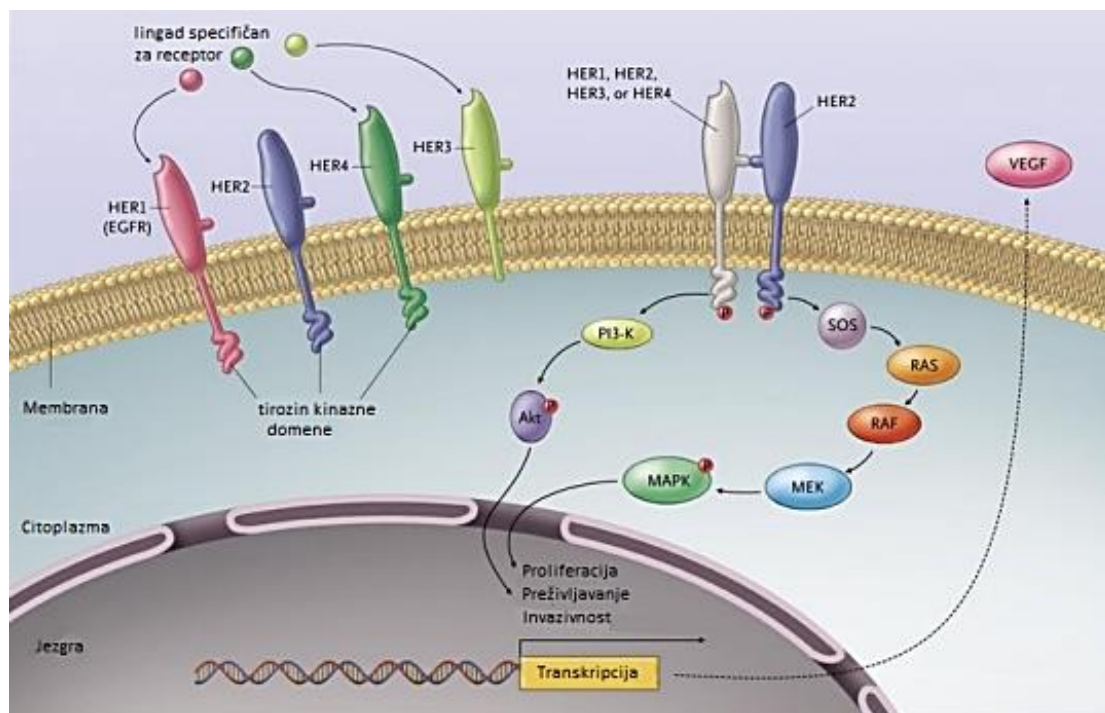
TNM	PROMJENE NA DOJCI	
Tx	Primarni tumor nije moguće ustanoviti	
T0	Primarni tumor nije moguće dokazati	
TiS	Neinvazivni (in situ) karcinom	
T1	Tumor dojke promjera ≤ 2 cm	
	T1mic	Mikroinvazija ≤ 0.1 cm
	T1a	Tumor >0.1 cm, ≤ 0.5 cm
	T1b	Tumor >0.5 cm, ≤ 1 cm
	T1c	Tumor >1 cm, ≤ 2 cm
T2	Tumor dojke promjera >2 cm, ≤ 5 cm	
T3	Tumor dojke promjera >5 cm	
T4	Tumor dojke bilo koje veličine s izravnom proširenošću na torakalnu stijensku, plućne metastaze	
	T4a	Zahvaćanje torakalne stijenke
	T4b	Edem kože, ulceracija na koži dojke, kožni čvorovi ograničeni na jednoj dojci
	T4c	Kombinacija T4a i T4b
	T4d	Upalni karcinom

Nx	Nije moguće odrediti postoje li metastaze u regionalnim limfni čvorovima
N0	Bez metastaza u regionalnim limfnim čvorovima
N1	Metastaze u pomičnim aksilarnim čvorovima, povećane
N2	Metastaze u aksilarnim limfnim čvorovima koji su fiksirani međusobno ili u odnosu na okolinu
N3	Metastaze u istostranim infraklavikularnim, unutrašnjim mamarnim ili supraklavikularnim limfnim čvorovima

M0	Bez udaljenih metastaza
M1	Prisutne udaljene metastaze

7. HER2 PODTIP RAKA DOJKE

Humani epidermalni faktor rasta 2 ili skraćeno HER2 pozitivan tip je agresivni oblik raka dojke, te će otprilike svakoj petoj ženi biti dijagnosticiran baš taj tip. Karakterističan je po brzom progresiji bolesti i kraćim preživljenjem negoli je to kod HER2 negativnog tipa. Receptor na koji se veže humani epidermalni faktor rasta 2 je protein tirozin kinazne domene. HER2 zajedno s još tri receptora čini obitelj epidermalnog faktora rasta (EGF), a receptori su HER1, HER3 i HER4. HER2 receptor se nalazi na drugom kraku kromosoma 17 i njegova izvanstanična domena nema liganda koji se može identificirati, dok drugi receptori EGF (Epidermal growth factor) obitelji ga imaju. [1]



Slika 5: EGF obitelji i receptori

HER2 pozitivan receptor sastoji se od tri dijela, od vanstanične domene za vezanje epidermalnog čimbenika rasta, malog transmembranskog dijela i unutarstanične tirozin kinaze koja je važna u aktivaciji unutarstaničnih signalnih puteva za pokretanje rasta i za razmnožavanje stanica. Pošto HER2 receptor nema svoj vlastiti ligand on ima sposobnost da se aktivira sam ili uz pomoć drugih članova EGF obitelji. Upravo na taj način se pokreće kaskadni

mehanizam koji uzrokuje promjene u stanici, diferencijacije, angiogeneze i posljedično stanične proliferacije, metastaziranje, invazije i preživljenja. [2]

Ukoliko je receptor HER2 prekomjerno eksprimiran, te stanice dojke mogu imati na svojoj površini i do dva milijuna kopija receptora u usporedbi s od 20000 do 50000 kopija na normalnim epitelnim stanicama. Također HER2 pozitivni karcinomi se opisuju kao karcinomi s visokim stupnjem proliferacije. Visoki postotak njih karakterizira veliki histološki i nuklearni gradus, te isto tako u trenutku dijagnosticiranja uglavnom budu zahvaćeni aksilarni limfni čvorovi. [1,2]

7.1. Dijagnostički testovi za HER2 pozitivan rak dojke

Prvi test koji se provodi je imuno histološko kemijski test ili skraćeno IHC test, njegov cilj je otkriti nalazi li se u karcinogenim stanicama povećana koncentracija HER2 proteina. Ishod testa može biti negativan, na graničnom području ili pozitivan, odnosno kada postoji prekomjerna koncentracija HER2 proteina. Nadalje imamo FISH test ili hibridizacijski test fluorescencije in situ koji nam dalje podatak o kopijama HER2 gena. Također podatak o HER2 genima daje nam i SPoT- Light HER2 CISH test koji može ukazivati ima li ih previše. Posljednji koji se provodi je Inform HER2 Dual ISH test ili informativni dvostruki hibridizacijski in situ test kojem je također cilj otkriti prisutnost prevelikog broja kopija HER2 gena u karcinogenim stanicama. Rezultat kao i kod ostalih testova može biti pozitivan ili negativan. [11]

Razlika između FISH i CISH testa je ta da se FISH smatra pozitivnim testom ukoliko je broj genskih kopija HER2 u tumorskoj stanici u omjeru na broj kopija kromosoma 17 veći ili jednak dva, te ako postoje više od 4 kopije HER2 gena pri ne korištenju kromosoma 17 kao kontrolnog kromosoma. Dok je rezultat CISH testa pozitivan ako je više od pet kopija po jezgri u više od 50% tumorskih stanica. [11]

Testovi su važni kako bi se osobe oboljele od karcinoma dojke ovog tipa mogle adekvatno liječiti i kako bi im ono bilo prilagođeno. Kako bi sve bilo zadovoljavajuće testovi se moraju provoditi u specijaliziranom laboratoriju koji može osigurati primjenu kontroliranih postupaka ispitivanja. Poznato je također da tijekom liječenja HER2 pozitivni karcinom može nakon određenog vremena prijeći u negativni oblik te obrnuto. Pri svakom metastaziranju preporučljivo je ponovo provesti rebiopsiju i retestiranje kako bi se utvrdio status HER2 receptora. [11]

Bolesnicima kojima je rak dijagnosticiran u ranom stadiju, prije nego se bolest proširila na udaljene organe imaju najveću šansu za izlječenje. Nažalost i dalje ima slučajeva kad je rak dijagnosticiran u već lokalno uznapredovalom stadiju sa zahvaćenim organima poput primjerice mozga, jetre, pluća i kostiju te je u tom slučaju rak teško pa i gotov ne izlječiv. Međutim individualnom, ciljanom terapijom može se očuvati kvaliteta života i produžiti preživljenje. [12]

8. SUVREMENO LIJEČENJE

8.1. *Trastuzumab*

Receptor humanog epidermalnog faktora rasta 2 (HER2) prekomjerno se eksprimira u 15-20% karcinoma dojke i daje agresivan fenotip te loš ishod bolesnicima. Međutim, uvođenje HER2-ciljanih terapija dramatično je promijenilo prognozu ovih bolesnika. Dodavanje trastuzumaba, humaniziranog monoklonskog protutijela koje se veže na HER2 receptor, kemoterapiji, značajno je poboljšalo preživljavanje bolesnika s metastatskim i ranim stadijem, HER2-pozitivnim karcinomom dojke. Unatoč poboljšanju u oba slučaja cjelokupno preživljenje povezano s dodavanjem trastuzumaba kemoterapiji u ranoj fazi dugoročni podaci o praćenju pokazuju da približno 15% do 24% bolesnika još uvijek razvija ponavljajuću bolest. Većina istraživanja usredotočila se na razvoj i dodavanje novih anti-HER2 lijekova s optimiziranim ili različitim mehanizmima djelovanja na standardni tretman. [13]

Dodavanje trastuzumaba standardnoj kemoterapiji smanjuje rizik od recidiva za približno 40%, a rizik od smrti do 34%, što je potvrđeno u ključnim istraživanjima koji su obuhvatili gotovo 12 000 HER2 pozitivnih bolesnika. Dobrobiti trastuzumaba neovisni su o dobi, veličini tumora, statusu limfnih čvorova ili statusu hormonskog receptora. [13]

Trastuzumab se primjenjuje kod gotovo svih bolesnika s ovim oblikom karcinoma dojke većim od 1 cm, iako se javljaju podatci da bi se gledajući na biološko stanje i ponašanje karcinoma ova terapija može se primjenjivati i kod tumora koji su veći od 0,5 cm, neovisno o statusu limfni čvorova i posebice kod onih koji su hormonski neosjetljivi. Ovaj lijek se daje nakon kemoterapije na bazi antraciklina te se ona nastavlja ukupno godinu dana. Prema istraživanjima djelovanje trastuzumaba uz paclitaxel je učinkovitiji i izraženiji nego posebna primjena nakon završetka adjuvantne terapije. Nadalje istraživanja govore da dvije godine terapije nemaju bolje rezultate od godine dana, dok je šest mjeseci prekratko te je bilo povezano s više povratka bolesti, samim time i kraćim vremenom bez povratka, ali i većom smrtnošću. Važno je napomenuti da su zabilježene veće stope srčane toksičnosti u dvogodišnjem primjenjivanju trastuzumaba u usporedbi s jednogodišnjim. [2,13]

Početno korištena formulacija trastuzumaba bila je intravenska aplikacija, te je doza aplikacije ovisila o tjelesnoj masi bolesnice. S vremenom razvijena je i nova formulacija koja nam omogućuje subkutanu primjenu, a doza je za razliku od intravenske aplikacije propisana i stalna za sve oboljele. Subkutana primjena je višestruko jednostavnija no terapijski učinak je jednak

kao kod intravenske. Trogodišnje preživljavanje bez recidiva značajno je poboljšano za bolesnike liječene trastuzumabom. [13]

Poznato je da se trastuzumab općenito jako dobro podnosi, no kao i sve ostale terapije i lijekovi i može donijeti nuspojave. Glavna i najčešća nuspojava koja se javlja je kardiotskičnost, te ne ovisi o trajanju terapije ili dozi. Zbog toga svakom bolesniku kojem je prepisana ova terapija mora prije početka učiniti UTZ srca. UTZ srca preporučeno je činiti također za vrijeme terapije svaka tri mjeseca. Da bi se uopće krenulo s terapijom istisna frakcija lijeve klijetke mora biti zadovoljavajuća to jest biti veća od 50%. Terapija trastuzumabom mora biti prekinuta jave li se klinički znakovi zatajenja srca ili istina frakcija srca naglo pade. Zbog čega dolazi do toga i sam mehanizam oštećenja nije poznat, ali je jasno da narušava fiziologiju kardiomiocita koji su zaslužni za nakupljanje reaktivnih produkata. Pravovremenim prekidom liječenja učinak je reverzibilan, te se čak s terapijom može ponovno krenuti nakon nestanka simptoma i oporavka. [2]

8.2. Neoadjuvantna terapija

Preoperativna terapija dobro je uspostavljena u liječenju lokalno uznapredovalog ili upalnog karcinoma dojke. Poboljšava kirurške mogućnosti za mnoge bolesnike, uz istu korist za preživljavanje kao i postoperativni tretman. Međutim u kontekstu operabilne bolesti, većina bolesnika s HER2-pozitivnim tumorima koji su veći od 2 cm i/ili pozitivnom bolešću limfnih čvorova pazuha primaju neoadjuvantnu sistemsku terapiju.

Neoadjuvantno liječenje postalo je jedan od najprikladnijih način liječenja. Omogućuje brzu procjenu neučinkovitosti liječenja. Stoga su u ovom okruženju bolje procijenjene učinkovitosti novih anti-HER2 terapija i njihova kombinacija kao dvostruke blokade, kao i supkutana formulacija trastuzumaba. [13]

8.3. Pertuzumab

Pertuzumab je antitijelo koje se veže u domeni II, druga domena od trastuzumaba. Lijek blokira jedan od najmoćnijih heterodimera, HER2 / HER3, koji aktivira nekoliko unutarstaničnih signalnih kaskada, uključujući staničnu proliferaciju i preživljavanje. Dodatak pertuzumaba

trastuzumabu u uznapredovalom HER2-pozitivnom karcinomu dojke poboljšao je preživljenje. Aktivnost pertuzumaba također je proučavana u neoadjuvantnom liječenju u nekoliko faza ispitivanja. Ispitivanje je pokazalo da je dvostruka blokada pertuzumabom i trastuzumabom plus kemoterapija proizvela značajno poboljšanu stopu pCR (Pathological complete response) u dojkama u usporedbi sa samo kemoterapijom i trastuzumabom. [13]

8.4. *Lapatinib*

Lapatinib također spada u anti-HER2 terapiju i to je dvostruki inhibitor tirozin kinaze s malim molekulama koji se reverzibilno veže i inhibira i HER1 i HER2. Njegova aktivnost imala je manje uspjeha u odnosu na trastuzumab, a dvojna terapija lapatiniba i trastuzumaba nije rezultirala poboljšanjem prognoze bolesti niti je produljila vrijeme bez povratka i znakova bolesti. Ovi rezultati ukazuju na to da do danas lapatinib nema ulogu u liječenju bolesnika s ranom fazom HER2-pozitivnog karcinoma dojke izvan kliničkog ispitivanja. [2]

8.5. *Neratinib*

Neratinib je snažan tirozin-kinazni inhibitor koji je pokazao djelotvornost u liječenju HER2-pozitivnom karcinomu dojke. U istraživanju neratinib je apliciran tijekom 12 mjeseci, no nakon završetka terapije trastuzumabom. Učinak terapije bio je vidljiv tek nakon dvije godine praćenja. Ovakvim liječenjem se je došlo do poboljšanja vremena bez pojavnosti bolesti i samih znakova, a povratak bolesti se reducirao za 33% iako nema utjecaja na ukupno preživljenje. Međutim korist koja je dobivena bila je na štetu povećane gastrointestinalne toksičnosti, uglavnom proljeva. FDA je u srpnju 2017. odobrila neratinib kao produženi pomoćni tretman za bolesnike s ranom fazom, HER2-pozitivnim karcinomom dojke nakon adjuvantne terapije na bazi trastuzumaba. [2,13]

9. ZAKLJUČAK

Rak dojke najčešći je rak kod žena i glavni je razlog smrti žena povezanih s rakom u svijetu. Također su dostupne različite vrste dijagnostičkih pregleda raka dojke, poput mamografije, MRI, biopsije i ultrazvuka.

Postoje određeni čimbenici rizika koje nažalost na možemo mijenjati, no rizik od dobivanja karcinoma možemo smanjiti djelujući upravo na one koji se mogu kontrolirati poput prehrane i fizičke aktivnosti.

Sekundarnom prevencijom smatramo sve postupke uz pomoću kojih rano otkrivamo i na vrijeme započinjemo liječenje predzloćudnih stanja i zloćudnih stanja bolesti. Najvažnija metoda probira kod raka dojke je mamografija, ona nam omogućuje opsežni prikaz anatomske strukture dojke, te pomaže u lokaliziranju oboljenja bilo ono maligno ili benigno.

Rak dojke možemo klasificirati prema histologiji i TNM klasifikacijom. Prema histološkoj klasifikaciji najvažnija podjela je na neinvazivne karcinome, te invazivne, a oni se nadalje dijele na duktalne i lobularne.

HER2 pozitivni tipa raka dojke koji je vrlo agresivan oblik raka i karakterističan po brzom progresiji bolesti, te kraćim preživljenjem. U suvremenom liječenju koriste se trastuzumab, pertuzumab, lapatinib, te trastuzumab emtanzin.

10. LITERATURA

1. Šamija M., Juzbašić S., Šeparović V., Vrdoljak V.D.D, Tumori dojke, Zagreb: Medicinska naklada; 2007.
2. Beketić-Orešković L., Šantek F., Karcinom dojke, Zagreb: Medicinska naklada; 2018
3. Incidencija i mortalitet od raka dostupno na platformu Hrvatski zavod za javno zdravstvo. hr, <https://www.hzjz.hr/sluzba-epidemiologija-prevencija-nezaraznih-bolesti/incidencija-i-mortalitet-od-raka-u-eu-27-zemljama-za-2020-godinu/> , posjećeno 23.02.2021.
4. Tanja Čufer, Rak dojke dostupno na platformi Hrčak. hr, <https://hrcak.srce.hr/19347> , posjećeno 23.02.2021.
5. Milivoj Boranić, Etiologija i patogeneza tumora dojke dostupno na platformi Hrčak. hr, <https://hrcak.srce.hr/191054> , posjećeno 23.02.2021.
6. Križan, Pregled građe grudi, trbuha, zdjelice, noge i ruke, III. Izdanje, Zagreb: Školska knjiga; 1997.
7. <https://www.onkologija.hr/rak-dojke/rak-dojke-statistika/>
8. Breast Cancer Facts dostupno na platformi Europa Donna, <https://www.europadonna.org/breast-cancer-facs/> , pristupljeno 22.06.2021.
9. Preventivni programi za rano otkrivanje raka dojke u Republici Hrvatskoj dostupno na platformi Hrčak. hr, <https://hrcak.srce.hr/186108> , pristupljeno 12.04.2021.
10. Određivanje stadija tumora dostupno na platformi Pliva zdravlje. hr, <https://www.plivazdravlje.hr/aktualno/clanak/20833/Odredjivanje-stadija-tumora.html>, pristupljeno 12.06.2021.
11. <https://www.breastcancer.org/> , pristupljeno 14.06.2021.
12. Her2 pozitivni rak dojke dostupno na platformi Roche, https://www.roche.ba/bs_BA/terapijska-podruja1/onkologija_updt/bc/HER2new.html , pristupljeno 13.06.2021.
13. Optimal Treatment of Early Stage HER2-Positive Breast Cancer dostupno na platformi Pubmed, <https://pubmed.ncbi.nlm.nih.gov/30291791/> , pristupljeno 12.06.2021.
14. Allyson B. Rivard; Laura Galarza-Paez; Diana C. Peterson, Anatomy, Thorax, Breast dostupno na platformi Pubmed, <https://pubmed.ncbi.nlm.nih.gov/30137859/> , pristupljeno 25.06.2021.

11. PRILOZI

Prilog A: Popis ilustracija

Slike

Slika 1: Shematski prikaz dojke	11
Slika 2: Samopregled dojki	18
Slika 3: Progresija rasta dukalnog karcinoma dojke	21
Slika 4: Razlika između dukalnog karcinoma in situ i invazivnog dukalnog karcinoma	22
Slika 5: EGF obitelj i receptori	26

Tablice

Tablica 1: TNM klasifikacija raka dojke.....	25
--	----

12. POPIS KRATICA

BRCA - breast cancer gene

MRI - magnetska rezonancija (magnetic resonance imaging)

UTZ - ultrazvuk

UICC - Unija za međunarodnu kontrolu raka (Union for International Cancer Control)

TNM - klasifikacija malignih tumora (T-tumor, N-nodes, M-metastases)

HER2 - humani epidermalni čimbenik rasta receptor 1 (human epidermal growth factor receptor 1)

EGF - epidermalni čimbenik rasta (epidermal growth factor)

pCR - kompletan patološki odgovor (pathological complete response)

FDA - Američka agencija za hranu i lijekove (Food and Drug Administration)

13. ŽIVOTOPIS

Rođena sam 05.10.1999. godine u Rijeci. Osnovnoškolsko obrazovanje stekla sam u Osnovnoj školi „Drago Gervais“ Brešca u Brešcima, Matulji. Srednju školu završila sam 2017. godine u Gimnaziji Andrije Mohorovičića Rijeka. Nakon toga upisujem Fakultet zdravstvenih studija Rijeka zbog želje za radom u zdravstvu i volji za pomaganje ljudima.