

KOMPLIKACIJE VIŠEPLODNIH TRUDNOĆA

Salopek, Maja

Undergraduate thesis / Završni rad

2021

Degree Grantor / Ustanova koja je dodijelila akademski / stručni stupanj: **University of Rijeka, Faculty of Health Studies / Sveučilište u Rijeci, Fakultet zdravstvenih studija u Rijeci**

Permanent link / Trajna poveznica: <https://um.nsk.hr/um:nbn:hr:184:588562>

Rights / Prava: [In copyright](#)/[Zaštićeno autorskim pravom.](#)

Download date / Datum preuzimanja: **2025-02-02**

Repository / Repozitorij:

[Repository of the University of Rijeka, Faculty of Health Studies - FHSRI Repository](#)



SVEUČILIŠTE U RIJECI
FAKULTET ZDRAVSTVENIH STUDIJA
PREDDIPLOMSKI STRUČNI STUDIJ PRIMALJSTVA

Maja Salopek
KOMPLIKACIJE VIŠEPLODOVIH TRUDNOĆA
Završni rad

Rijeka, 2021.

UNIVERSITY OF RIJEKA
FACULTY OF HEALTH STUDIES
UNDERGRADUATE STUDY
OF MIDWIFERY

Maja Salopek
COMPLICATIONS OF MULTIPLE PREGNANCIES
Final work

Rijeka, 2021.

SAŽETAK

Višeplođove trudnoće se u gotovo svim slučajevima smatraju rizičnima za buduću majku i njezinu tek nerođenu djecu. Sama trudnoća može proći bez ikakvih posljedica, te ju je moguće iznesti do termina ili barem do tjedana trudnoće kada fetuse smatramo spremnima za ekstrauterini život.

Od velike važnosti je rana dijagnostika u kojoj glavnu ulogu ima ultrazvuk. Njegova je pouzdanost velika te je moguće odrediti zigotnost fetusa.

Tijekom trudnoće je bitno upoznati ženu s promjenama njezinog tijela koje se pripisuju njezinoj prilagodbi. Važno je podići svijest o antenatalnoj skrbi te uputiti ženu da odlazi redovito na preglede. Posebice obratiti pozornost na prehranu, procjenu fetalnog rasta, probir na gestacijsku hipertenziju, te kromosomske i urođene anomalije. Uz pomoć svih pregleda i probira možemo pratiti razvijaju li se fetusi adekvatno i uočiti bilo kakve nepravilnosti. Tijekom trudnoće moguće je da se pojave različite komplikacije. Najpoznatije su: diskordantan rast, zastoj u rastu, intrauterina smrt ploda, transfuzijski sindrom blizanaca i sindrom blizanačke policitemije i anemije.

Porod blizanaca sam po sebi može biti iscrpljujuć i dugotrajan. No, važno je nadzirati opće stanje majke i plodova. Svakako je preporuka obaviti porod u tercijskim centrima kako bi majka i djeca dobila adekvatnu medicinsku skrb. Pri vaginalnom porodu moguće su razne malprezentacije plodova, te je ključno prije samog početka ultrazvučno odrediti njihov položaj. U slučaju abnormalnih položaja, teške asfiksije i uske zdjelice, preporuka je dovršiti porod kirurškim putem odnosno carskim rezom.

SUMMARY

Multiple pregnancies are in almost all cases considered risky for the expectant mother and her unborn children. The pregnancy itself can pass without any consequences and it is possible to carry it out until the term or at least until the week of pregnancy when we consider the fetus ready for extrauterine life.

An early diagnosis is of great importance, in which ultrasound plays a major role. Its reliability is high and it is possible to determine the zygote of the fetus.

During pregnancy, it is essential for the woman to be explained about the changes in her body that are attributed to her adjustment. It is important to raise awareness about antenatal care and instruct the woman to go for regular check-ups. Pay special attention to the woman's diet, assessment of fetal growth, screening for gestational hypertension and chromosomal and congenital anomalies. With the help of all examinations and screenings, we can monitor whether the fetuses are developing adequately or notice any irregularities. Various types of complications can occur during pregnancy. The most well-known are: discordant growth, growth retardation, intrauterine fetal death, twin transfusion syndrome and twin polycythemia and anemia.

Giving birth to twins in itself can be exhausting and time consuming. But, it is important to monitor the general condition of the mother and fetuses. It is certainly recommended to give birth in tertiary centers so that the mother and children receive adequate medical care. During vaginal birth, various fetal malpresentations are possible, and it is crucial to determine the position of the fetus by ultrasound before the very beginning. In case of abnormal positions, severe asphyxia and narrow pelvis, it is recommended to complete the birth surgically or by caesarean section.

KEY WORDS: multiple pregnancy, antenatal care, complications, vaginal delivery, cesarean section.

SADRŽAJ

1. UVOD	1
1.1. <i>Fiziološka trudnoća</i>	1
1.1.1. Dijagnoza trudnoće	1
1.2. <i>Višeplodova trudnoća</i>	2
1.2.1. Učestalost višeplođovih trudnoća.....	2
1.2.2. Etiologija višeplođovih trudnoća	3
1.2.3. Dijagnoza višeplođove trudnoće	5
1.2.3.1. Anamneza.....	5
1.2.3.2. Laboratorijske pretrage	5
1.2.3.3. Klinički pregled.....	5
1.2.3.4. Ultrazvučni pregled i njegova uloga	6
1.2.3.5. Ostale pretrage.....	6
1.2.4. Tijek i ishod višeplođove trudnoće	7
1.2.5. Prilagodba majke na višeplođovu trudnoću	7
1.3. <i>Antenatalna skrb višeplođovih trudnoća</i>	8
1.4. <i>Prehrana trudnice</i>	8
1.5. <i>Procjena fetalnog rasta</i>	9
1.6. <i>Probir na gestacijsku hipertenziju i preeklampsiju</i>	9
1.7. <i>Probir kromosomskih i urođenih anomalija</i>	10
1.8. <i>Porod blizanaca</i>	11
1.8.1. Vaginalni porod blizanaca.....	13
1.8.2. Carski rez u blizanaca	14
1.8.3. Porodajne traume blizanaca	15
1.8.4. Tijek trećeg i četvrtog porodnog doba	16
1.8.5. Hranjenje blizanaca	16
1.8.6. Dojenje blizanaca	17
1.9. <i>Načini smanjena broja fetusa u višeplođovim trudnoćama</i>	18
2. RAZRADA	20
2.1. <i>Komplikacije višeplođovih trudnoća</i>	20
2.2. <i>Komplikacije nastale zbog krvožilnih anastomoza</i>	20
2.2.1. Sindrom blizanačke transfuzije (TTTS).....	20
2.2.2. Blizanačka sekvencija anemije i policitemije (TAPS).....	22
2.2.3. Akardijus	23
2.3. <i>Poremećaji rasta</i>	23
2.3.1. Intrauterino zaostajanje u rastu (IUGR).....	23
2.3.2. Diskordantan rast.....	24
2.4. <i>Ostale komplikacije</i>	24
2.4.1. Spojeni blizanci	24
2.4.2. Intrauterina smrt jednog blizanca prije termina porođaja	26
2.4.3. Kongenitalne anomalije.....	27
2.4.4. Cerebralna paraliza.....	27

2.4.5. Komplikacije tijekom poroda.....	28
3. ZAKLJUČAK.....	30
4. LITERATURA	31
5. PRIVITAK a: ilustracije	32
6. ŽIVOTOPIS.....	33

1. UVOD

Trudnoća (gestacija, gravidnost) razdoblje je u ženinom životu u kojem dolazi do oplodnje (lat. fecundare: činiti plodnim, rodnim) odnosno spajanja spermija i zrele jajne stanice. Oplodnja se događa u ampularnom ili proširenomu dijelu jajovoda, u kojem dolazi do spajanja jezgara i citoplazme muške i ženske spolne stanice. Nastala zigota počinje se dijeliti 24-36 sati nakon oplodnje. Kada dijeljenjem dođe do formiranja blastociste (građene od blastocela i blastoderma), ona se ugnijezdi u endometriju gdje počinje rasti i razvijati se (1).

U samom procesu oplodnje nužno se ne mora začeti samo jedan plod, već i više njih. U menstrualnom ciklusu jajnik može ponuditi i dvije jajne stanice. Oplodnjom tih jajnih stanica s dva spermija nastat će dvojajčani blizanci. Od jedne jajne stanice bi očekivali razvitak jednog ploda. Međutim, ta stanica se može podijeliti na dvije embrionalne osnove i time će se dobiti jednojajčani blizanci (1). Kako znamo, maternica je pripremljena za nošenje jednog ploda. Gotovo u većini slučajeva trudnoću s dva ploda žena uspješno iznese. No, trudnoće s više plodova predstavljaju potencijalni problem. U današnje vrijeme ne postoje jasne smjernice za vođenje trudnoća sa četiri i više plodova, dok za blizance i trojke znamo što možemo očekivati od tih trudnoća (3).

1.1. Fiziološka trudnoća

Svaka normalna ili drugim riječima fiziološka trudnoća završava rađanjem djeteta, posteljice i plodovih ovoja. Fiziološka trudnoća traje 40 tjedana, 9 mjeseci, odnosno 280 dana. Kada trudnoća dosegne period od 37. do 42. tjedna trudnoće, nju smatramo terminskom. Želja svakog porodničara je postići terminsku trudnoću radi smanjena maternalnog i perinatalnog mortaliteta. Nažalost, to ne uspijeva u svim slučajevima. Tada trudnoća može završiti prije ili poslije termina. Razlikujemo slijedeće pojmove: **rani spontani pobačaj** (do 16. tjedna trudnoće), **kasni spontani pobačaj** (od 16. do kraja 21. tjedna trudnoće), **izrazito rani prijevremeni porođaj** (od 22. do kraja 28. tjedna), **vrlo rani prijevremeni porođaj** (od 29. do 32. tjedna trudnoće), **rani prijevremeni porođaj** (od 33. do kraja 34. tjedna) i **kasni prijevremeni porođaj** (od 35. do kraja 36. tjedna trudnoće) i **poslijeterminski porođaj** (od 42 tjedna trudnoće) (1).

1.1.1. Dijagnoza trudnoće

Izostanak mjesečnice ili amenoreja je najčešći razlog zbog kojeg žene posumnjaju na trudnoću i odluče posjetiti ginekologa. U porodništvu razlikujemo tri vrste znakova trudnoće: subjektivni (nesigurni), objektivni (vjerojatni) i pozitivni (sigurni). Pod subjektivne znakove

trudnoće ubrajamo slijedeće znakove: umor, opstipaciju, napete dojke, mučninu, povraćanje, polakisuriju (učestalo mokrenje), te poremećaj teka. Objektivnim znacima trudnoće smatramo: amenoreju, porast dojki, znakove na maternici, rodnici i cerviksu, pozitivne testove na trudnoću (iz urina). Od navedenih znakova nam još preostaju pozitivni znakovi koji su najsigurniji u postavljanju dijagnoze u koje spadaju slijedeći: otkucaji fetalnog srca, palpacija pokreta tijela fetusa preko trbušne stijenke kod majke, ultrazvučna vizualizacija ploda, žumanjčane i gestacijske vrećice (1). Nakon postavljene dijagnoze trudnoće, vrlo bitna stavka je odrediti što točniji očekivani termin porođaja (OTP). OTP možemo izračunati na nekoliko načina:

- Naegelovo pravilo (1. dan zadnje mjesečnice + 7 dana – 3 mjeseca + godina dana)
- Određivanje prema oplodavajućem odnosu (sigurni dan oplodnog odnosa + 9 mjeseci)
- Kalendar trudnoće (s navedenim datumima)
- Ultrazvučna procjena fetalne biometrije u ranoj trudnoći (1).

1.2. Višeplodova trudnoća

Višeplodova trudnoća ili multipla trudnoća je trudnoća kod koje se razvija više od jednog ploda u maternici (1) ili dvije maternice (lat. *uterus didelphys*) te spada u visokorizične trudnoće zbog niza mogućih komplikacija tijekom trudnoće (2), kao što su rani i kasni pobačaji, malformacije čeda, prijevremeno rođenje djeteta, poremećaji rasta fetusa i još mnoge koje će biti kasnije navedene. Također je moguća pojava ektopičnih višeplođovih trudnoća, odnosno mogu postojati kombinacije ekstrauterine trudnoće s jednim ili više plodova intrauterino (1).

1.2.1. Učestalost višeplođovih trudnoća

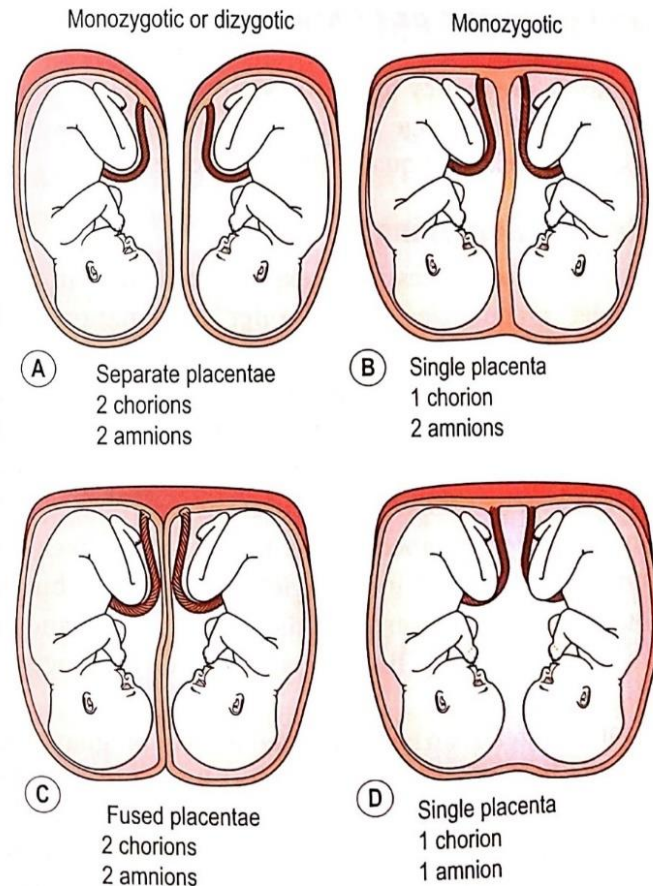
Sama učestalost višeplođovih trudnoća ovisi o sljedećim faktorima: dobi, paritetu roditelja, genetici, rasi. Što se tiče nasljednog faktora nasljeđuje se putem ženske i muške loze, ali češće i značajnije je putem ženske loze. Starije žene i pluripare imaju veću mogućnost za višeplođovu trudnoću. S obzirom na rasu kod crkinja je najveća učestalost višeplođovih trudnoća, a kod Kineza i Japanaca najmanja (2). U Europi učestalost takvih trudnoća iznosi 12-14 na 1000 trudnoća. Kada je usporedimo s crkinjama kod kojih je stopa 40 na 1000 trudnoća, možemo zaključiti da je u Europi mnogo manja učestalost višeplođovih

trudnoća. Uz sve te podatke ne može se zanemariti činjenica da je učestalost takvih trudnoća ipak u porastu zbog primjene lijekova i postupaka za umjetnu oplodnju i porasta životne dobi majke pri porodu. Pri liječenju neplodnosti rizik za zanošenje više plodova povećava se s koncentracijama gonadotropina, najviše FSH-a, koncentracijom estradiola na dan injiciranja LH (luteinizirajućeg hormona) i poboljšanje kvalitete sjemena (3). Važno je naglasiti da je cilj medicinski pomognute oplodnje rođenje zdravog djeteta. Višeplodove trudnoće će otežavati taj cilj zbog mnogih komplikacija koje nose sa sobom. Zato lijekove za stimulaciju ovulacije ne treba koristiti neprimjereno i bez dovoljno znanja, jer se to smatra najvećom ironijom naše moderne medicine (4).

1.2.2. Etiologija višeplođovih trudnoća

Kada govorimo o blizancima razlikujemo dvije vrste blizanaca: jednojajčane i dvojajčane blizance. Otprilike 70% blizanaca nastaje iz dvije jajne stanice, a to su dvojajčani (dizigotni) ili fraternalni blizanci. Dvojajčani blizanci su genetski različiti, a spol im može biti isti ili različit. Svaki blizanac ima posebni korion i amnion. Njihove posteljice po rođenju mogu biti spojene ili potpuno odvojene. Druga skupina blizanaca, oko trećine, nastaje iz jedne jajne stanice koja se naknadno podijeli na dvije odvojene cjeline. Njih nazivamo jednojajčanim (monozigotni) ili identičnim blizancima. Pri dijeljenju jedne jajne stanice ova se ne mora nužno podijeliti samo jednom, već može i više puta. Na taj način možemo dobiti trudnoće s više plodova u maternici. Mogu nastati trojke, četvorke, ali čak i petorke. Drugi način za nastanka više od dva ploda u maternici je oplodnja više različitih jajnih stanica. Time dobivamo višejajčane trojke, četvorke ili petorke.

Blizanci istog spola mogu biti monozigotni ili dizigotni. U tom slučaju, možemo ustanoviti o kojima je blizancima riječ, uz pomoć određivanja krvnih grupa, odnosno DNA ili HLA-antigena. Važno je naglasiti da ishod dijeljena stanica ovisi o tome kada se dijeljenje događa (3).



Slika 1. Placentacija blizanaca

Izvor: Marshall J., Raynor M. *Myles Textbook for Midwives*. 17 edition. London: Elsevier; 2020.

Diobom tijekom prva 72 sata nakon oplodnje nastaju dva ili više embrija, dva ili više amnija i dva ili više koriona. Diferencijacija trofoblasta i embrioblasta još nije započela. Nastaju diamnijski, dikorionski monozigotni blizanci ili više plodova (3).

Tijekom četvrtog do osmog dana nakon oplodnje diferencijacija trofoblasta i embrioblasta je već započela. Tom diobom će nastati dva ili više embrija, jedan korion i dva ili više amnija. Nastaju diamnijski, monokorionski monozigotni blizanci ili više plodova.

Diobom nakon osmog dana po oplodnji diferencijacija trofoblasta i embrioblasta je u tijeku, ali je započela i diferencijacija amnijskih stanica. Nastat će dva ili više embrija u zajedničkom korionu i amniju. Zovemo ih monoamnijskim, monokorionskim monozigotnim blizancima (3).

U slučaju da dioba počne nakon diferencijacije embrionalnog štita ne može biti potpuna, pa nastaju sijamski blizanci (nepotpuno odvojeni blizanci) (3).

Postoje još dva pojma vezana za etiologiju višeplođove trudnoće a to su: superfekundacija i superfetacija. Pojavu oplodnje dviju jajnih stanica iz istog ovulacijskog

ciklusa spermijima dvojice različitih muškaraca nazivamo **superfekundacija**. U tom slučaju vremenska razlika između dvaju snošaja je minimalna. Pojam **superfetacija**, za razliku superfekundacije, predstavlja oplodnju dvije jajne stanice iz različitih ovulacijskih ciklusa. Nije još dokazana kod ljudi, ali zadnje studije govore da stanje nije nemoguće (1).

1.2.3. Dijagnoza višeplođove trudnoće

Postavljanje dijagnoze višeplođove trudnoće potrebno je učiniti što ranije i točnije. Vrlo je važno zbog poduzimanja određenih mjera o kojima će ovisiti sam tijek i ishod takvih trudnoća. Dijagnoza se postavlja na temelju sljedećih pregleda i pretraga: anamneze, laboratorijskih pretraga, kliničkog i ultrazvučnog pregleda (2).

1.2.3.1. Anamneza

Anamneza je uvijek bila važna karika u postavljanju svih medicinskih dijagnoza. U razgovoru s trudnicom potrebno je dobiti određene informacije. Jedan od podataka je životna dob buduće majke. Kao što znamo, žene koje su starije od 35 godine imaju veću mogućnost za višeplođovu trudnoću. Žene koje su same blizanke ili imaju genetsku predispoziciju za blizanačku trudnoću, imaju također veću šansu da i same nose blizance (3). U slučaju da u osobnoj anamnezi postoji podatak o liječenju neplodnosti, to ima veliku značajnost u anamnezi. Postoji viši rizik za zanošenje više plodova tijekom stimulacije ovulacije (2).

1.2.3.2. Laboratorijske pretrage

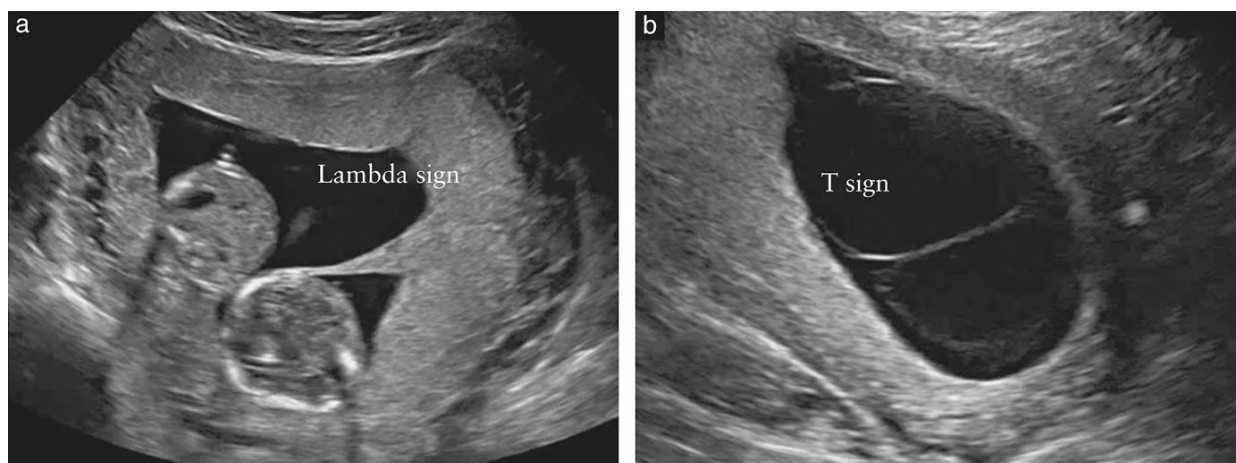
Povišene vrijednosti alfa fetoproteina i humanog korionskog gonadotropina pobuđuju sumnju na višeplođovu trudnoću (6).

1.2.3.3. Klinički pregled

Kliničkim pregledom je moguće postaviti dijagnozu višeplođove trudnoće, ali nažalost ne s potpunom sigurnošću. U prvoj polovici trudnoće mjerenjem udaljenosti fundusa uterusa i simfize (FS) primijetit ćemo da je udaljenost za 5 cm veća od normalne za određeni tjedan trudnoće. Osim sumnje na trudnoću s više plodova, treba misliti i na miome, ovarijske tumore, makrosomno dijete, polihidramnij, netočnu amenoreju i slično. U takvim slučajevima udaljenost FS bi nas dovelo do netočne dijagnoze. Podatak o posljednjoj redovitoj mjesečnici za koji smo sigurni, može nam pobuditi sumnju na višeplođovu trudnoću, jer bi maternica kod žene trebala biti veća od trajanja amenoreje. Samo uz pomoć ultrazvuka se može postaviti točna dijagnoza (3).

1.2.3.4. Ultrazvučni pregled i njegova uloga

Ultrazvuk je radikalno unaprijedio dijagnostiku u medicini. Zahvaljujući njemu višeplođove trudnoće se pravilno dijagnosticiraju u 99% slučajeva već u prvom trimestru, dok se kliničkim pregledom prepoznata tek oko 30% slučajeva višeplođovih trudnoća do 30. tjedna trudnoće. Time zaključujemo da je razlika velika, te ultrazvuk možemo smatrati zlatnim standardom za postavljanje dijagnoze višeplođovih trudnoća. Bitna zadaća ultrazvuka je procjena zigotnosti čija pouzdanost iznosi oko 90% (3). Još jedna od važnih uloga ultrazvuka je određivanje broja koriona i amniona. Vizualizacijom dvije posteljice imamo dokaz o postojanju dvaju koriona, što najbolje uočavamo u prvom trimestru. Kasnije možemo vidjeti slabiju odvojenost posteljica, jer mogu izgledati sljubljeno. Važnost pripisujemo međublizanačkim membranama temeljem kojih se donosi konačna odluka o korionicitetu. Kod dikorionske trudnoće govorimo o “lambda” znaku (Slika 2.) koji označava trokutastu projekciju tkiva nastalog od sljubljene posteljice. “T-znak” (Slika 2.) se najbolje vidi između 10. i 14. tjedna gestacije i upućuje na monokorionsku trudnoću. Razlika između monokorionskih i dikorionskih trudnoća je u slojevima pregrade. Tako pregrada kod monokorionskih blizanaca ima dva sloja, tj. građena je od dva amnija, dok je dikorionska građena od četiri sloja, od dva koriona i dva amnija. Ultrazvučna uloga u određivanju korioniciteta je visoko pozdana, posebice ako se radi između 10. i 14. tjedna gestacije (5).



Slika 2. Lambda i T znak

Izvor: <https://obgyn.onlinelibrary.wiley.com/doi/full/10.1002/uog.15821>

1.2.3.5. Ostale pretrage

U kasnoj trudnoći koristimo **Leopold-Pavlikove hvatove** kojima pronalazimo tri ili više krupnih česti. No, ta metoda može biti nepouzdana kod pretilih žena ili ako su djeca položena jedno ispod ili iznad drugog (3).

1.2.4. Tijek i ishod višeplođove trudnoće

Ako usporedimo jednoplođnu s višeplođovom trudnoćom više rizika i opasnosti nosi višeplođova trudnoća. Kako smo i ranije spomenuli, rizici od spontanog pobačaja, malformacija, prijevremenog poroda i ostalih komplikacija su puno češći. Monozigotni blizanci imaju veći rizik od pobačaja i malformacija. Smatra se da je uzrok malformacija povezan s procesom diobe oplodene jajne stanice. Jajna stanice se neadekvatno podijeli i time može doći do sijamskih blizanaca, anomalija neuralne cijevi i sl. Malformacije mogu također biti posljedica mehaničkog pritiska. Zbog toga mogu nastati amputacije, dislokacija kuka i mnoge druge. Osim spontanog pobačaja i malformacija, naveden je i prijevremeni porod koji je glavni uzrok neonatalne smrtnosti. Smatra se da je velika stopa prijevremenih poroda blizanaca zbog prerastegnutosti maternice i prijevremenih trudova (3). Zbog toga takve trudnoće završavaju prije navršenog 37. tjedna trudnoće u većini slučajeva (6). Prijevremeno prsnuće vodenjaka je češće u višeplođovih trudnoća nego li u jednoplođnih. Dolazimo time do zaključka da s brojem zanesenih plodova raste učestalost prijevremenih poroda zbog prsnuća vodenjaka (3). Djeca koja su prijevremeno rođena, sklonija su također acidozi. Najčešće zbog relativne insuficijencije disanja i ograničenog rada bubrega uspostavljanje acido-bazne hemostaze je teže (6). Po rođenju blizanci imaju više poteškoća u intelektualnom razvoju. Znatno su niži i lakši nego djeca iz jednoplođnih trudnoća, koji su iste dobi kao i oni. Ta je pojava ipak izraženija u monozigotnih blizanaca. Kod blizanca koji je rođen manji, misleći na duljinu, masu i opseg glave, njegova inteligencija je uvijek manja nego u većeg blizanca po porođaju (3). Kako bi se povećala porođajna masa, savjet je da se budućoj majci ne ograniči unošenje hrane odnosno prirast na tjelesnoj težini. Prijedlog uz to je mirovanje.

Biparijetalni promjer blizanaca do 31. tjedna trudnoće se bitno ne razlikuje u odnosu na jednoplođnu trudnoću, a od 32. tjedna dolazi do puno bržeg porasta biparijetalnog promjera kod jednoplođnih trudnoća za razliku od višeplođovih trudnoća. Razliku u biparijetalnom promjeru između blizanaca vidimo već nakon 20. tjedna trudnoće.

Međutim, uz ove spoznaje o višeplođovim trudnoćama, važno je zapamtiti da takve trudnoće mogu proteći bez ikakvih smetnji ili komplikacija, pa da budući roditelji dobiju dvoje ili više zdrave djece (2). Što prije postavimo dijagnozu višeplođove trudnoće, time možemo postići bolji ishod i duže trajanje same trudnoće (6).

1.2.5. Prilagodba majke na višeplođovu trudnoću

Adaptaciju na trudnoću omogućuje djelovanje mnogih biokemijskih i metaboličkih zbivanja, ponajviše utjecaj placentarnih hormona (1). Važno je naglasiti da se majčino tijelo

izražajnije mijenja kod višeplođovih trudnoća. Veći naglasak je na kardiovaskularni sustav. Volumen cirkulirajuće krvi je veći nego u jednoplođnih trudnoća. Porast broja eritrocita ne prati veći porast volumena plazme, te su zbog toga vrijednosti hemoglobina prosječno niže nego li u jednoplođnih trudnoća već poslije 20. tjedna trudnoće. Zbog većeg volumena krvi, sam gubitak krvi po porođaju je veći i to gotovo dvostruko. Rad srca je povećan posebice tijekom trećeg trimestra, kad raste minutni volumen srca. Do porasta dijastoličkog krvnog tlaka dolazi tijekom trećeg trimestra. Rast uterusa je znatno brži te se njegov volumen znatno povećava (3). Kako trudnoća napreduje, tako se rastom maternice sve više rasteže trbušna stjenka, te je pojava strija još jače izražena (6). Abdominalni organi su značajnije dislocirani i ošit se pomiče naviše. Disanje je otežano i česta je pojava opstipacije. Kod trudnoća s tri ili više plodova promjene su isto ili jače izražene u usporedbi s blizanačkom trudnoćom (3). U drugoj polovici trudnoće zbog jače prerastegnutosti maternice dolazi do skraćivanja cerviksa i nerijetko do otvaranja. Glomerularna filtracija je povećana za 50%, češće su bakteriurija i urinarne infekcije (6).

1.3. Antenatalna skrb višeplođovih trudnoća

Glavna zadaća antenatalne skrbi je:

- spriječiti prijevremene porode
- smanjiti moguća oštećenja djeteta tijekom poroda
- prepoznati na vrijeme znakove fetalne patnje tijekom poroda
- prepoznati poremećaje rasta jednog ploda ili više njih
- osigurati adekvatnu skrb za novorođenčad (3).

1.4. Prehrana trudnice

Poremećaji rasta kod višeplođovih trudnoća mogu se pripisati poremećajima placentacije ili funkciji same placente. Međutim, važno je naglasiti da je to povezano i s majčinom prehranom (3).

Preporuka Američkog instituta za medicinska istraživanja je da se prirast tjelesne mase temelji se na body mass indeks-u (BMI). Kod trudnica čiji je BMI manji od 18,5 kg/m², nema jasnih preporuka zbog nedostatka podataka. Trudnicama s BMI od 18,5 kg/m² do 24,9 kg/m² preporuča se prirast od 16,8 do 24,5 kg. Preporučeni prirast mase u trudnoći od 14,1 do 22,7 kg odnosi se na trudnice s BMI 25,0 do 29,9 kg/m². Kod najvećeg BMI od 30 kg/m² ili više preporuka je dobiti u trudnoći od 11,4 do 19,1 kg. Prema američkim istraživanjima, žene koje

su imale uredne BMI, a kroz trudnoću dobile preporučenu masu po vrijednostima američkog instituta, rjeđe su imale prijevremene porode uz veću masu novorođenčadi pri porodu. Istraživanjem je dokazano da je bilo više problema za trudnice koje su imale premalen prirast težine nakon 20. tjedna gestacije, nego ako se to dogodilo u prvom trimestru. Dnevni unos energije treba povećati na 300 kcal u odnosu na jednoplodne trudnoće za koje se preporuča 200 kcal dnevno. Nakon 20. tjedana gestacije tjedni prirast tjelesne težine žene s blizanačkom trudnoćom trebao bi iznositi oko 700 g, a kod pothranjenih trudnica s BMI ispod 18 kg/m² oko 800 g. Što se tiče dodatka, prehrani posebno su istaknuti preparati željeza, kalcij, vitamin D, magnezij i folna kiselina. Od vitaminskih preparata s dodatkom željeza preporuča se uzeti jednu tabletu u prvom trimestru, a dvije tablete u drugom i trećem trimestru. Unos kalcija trebao bi iznositi između 1500 do 2000 mg dnevno. U prvom trimestru unos magnezija trebao bi iznositi 400 mg, a u ostala dva trimestra 800 mg. Folna kiselina je iznimno važna zbog pravilnog razvitka neuralne cijevi i preporuča se svim trudnicama. Za dnevni unos preporuča se 1 mg (7).

1.5. Procjena fetalnog rasta

Nakon 28. tjedna gestacije mogu se uočiti odstupanja u rastu između blizanaca. Zbog toga je važno točno procijeniti trajanje trudnoće. U slučaju da nije precizno određen datum početka trudnoće, tada je prvi ultrazvučni pregled potrebno napraviti u prvom trimestru. Preporuka je ultrazvučni pregled učiniti svaka 4 tjedna kako bi se adekvatno mogao pratiti rast blizanaca (3). Postoje tri načina nepravilnosti rasta kod blizanaca: IUGR kod jednog blizanca, IUGR kod oba blizanca i diskordinantni rast. U dvije trećine slučajeva manji bliznac ima težinu ispod 10. percentile za gestacijsku dob (7).

Jedan od pouzdanih testova za procjenu stanja plodova je dopplersko mjerenje protoka kroz fetalne krvne žile. Parametri dopplerskog mjerenja između jednoplodnih i višeplođovih trudnoća nisu različiti. Mjeri se indeks otpora protoku krvi kroz pupčanu arteriju, srednju moždanu arteriju i aortu.

1.6. Probir na gestacijsku hipertenziju i preeklampsiju

Kod višeplođovih trudnoća prevalencija pojavnosti gestacijske hipertenzije i preeklampsije je dva do tri puta češća. Osim toga, kod žena koje nose blizance ili više plodova možemo očekivati i povećanu pojavu HELLP-sindroma i gestacijskog dijabetesa (3). Zbog toga je vrlo važna antenatalna skrb kod takvih trudnoća i povećanje svijesti trudnica o svom zdravstvenom stanju. Pojavnost komplikacija možemo spriječiti redovitim pregledima i

pretragama, kao što su mjerenje krvnog tlaka, kontrola proteina u mokraći i mjerenje tjelesne mase pri svakom pregledu. Navedene pretrage obuhvaćaju antenatalni probir na gestacijsku hipertenziju. Tim postupcima ćemo lakše identificirati žene s povećanim rizikom za nastanak gestacijske hipertenzije i preeklampsije. Veći rizik svakako imaju primigravide. U 2/3 slučajeva kod primigravida bolest će uznapredovati. U slučaju da trudnice u prvoj trudnoći nisu imale gestacijsku hipertenziju ili preeklampsiju, vjerojatnost da će se pojaviti u drugoj trudnoći iznosi manje od 1%. Preeklampsija se u višeplođovim trudnoćama javlja ranije, a simptomi su svakako izraženiji nego u jednoplođnim trudnoćama. Glavni čimbenici rizika za pojavnost težih simptoma su pretilost, gestacijski dijabetes, dijabetes tipa 1 i 2, trombofilija i prva trudnoća. Dijagnosticira li se kod trudnice kronična arterijska hipertenzija, važno je uzeti detaljnu anamnezu i napraviti sljedeće pretrage: fizikalni pregled, EKG, ukupne proteine u 24-satnom urinu, pregled očne pozadine, urin sa sedimentom i urinokulturu. Takvim ženama se obično savjetuje da leže na lijevom boku zbog bolje prokrvljenosti maternice i posteljice, te da paze na prehranu s ograničenim unosom soli (9).

1.7. Probir kromosomskih i urođenih anomalija

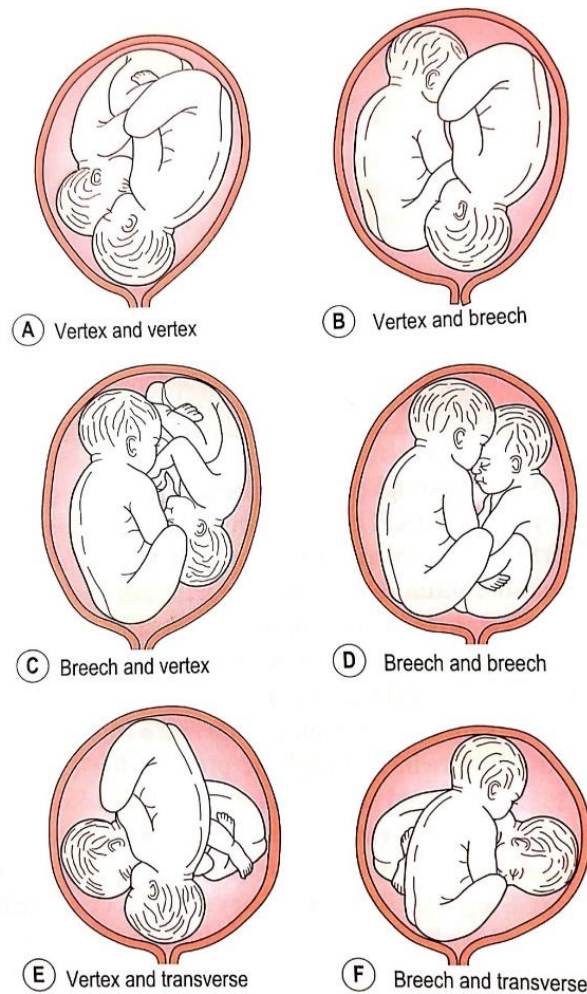
Antenatalnom skrbi utvrđujemo rizike za pojavnost kromosomskih i prirodnih anomalija. Kada uspoređujemo rizik pojavnosti kromosomskih aberacija između jednoplođnih i monozigotnih blizanačkih trudnoća temeljem majčine dobi, pojavnost je jednaka. Pojava kromosomskog poremećaja u monozigotnih blizanaca znači da će oba fetusa biti zahvaćena tim poremećajem. Situacija kod dizigotnih blizanaca je drugačija. Na osnovi majčinih godina rizik od nastanka kromosopatija u jednog ploda dvostruk je u odnosu na isti rizik kod jednoplođnih trudnoća (npr. kod majčine dobi od 35 godina rizik je $2 \times 1/350$). Rizik za oba ploda da budu zahvaćeni kromosomskom anomalijom, računa se na način da se rizik na osnovi majčinih godina za jednoplođnu trudnoću kvadrira (npr. kod majčine dobi od 35 godina rizik je $1/350 \times 1/350$). Jedan od najboljih probira na kromosomske bolesti je kombinirani probirni test. No, zbog posebnih karakteristika višeplođovih trudnoća moguće je dobiti lažno pozitivne rezultate, pa se u njih ovaj test ne preporučuje. Između 11. i 14. tjedna gestacije povećano nuhalno prosvjetljenje ukazuje na rizik od aneuploidija, ali istovremeno ukazuje rizik na urođene anomalije, te razvoj međublizanačkog transfuzijskog sindroma. Iščitavanje razine serumskih hormonskih markera može biti otežano, najviše zbog utjecaja od strane fetusa i mogućeg kasnog prepoznavanja gubitka jednog ili više plodova. Opisani su slučajevi u kojima je samo jedan od fetusa imao povećano nuhalno prosvjetljenje. Kasnije se ustanovilo da se radilo o monozigotnim blizancima. U takvim slučajevima potrebno je radi

sigurnosti učiniti kariotipizaciju oba fetusa. Jedan od novijih načina probira na kromosomske anomalije je neinvazivni prenatalni test (NIPT). Test se radi na osnovi otkrivanja slobodnih fetalnih stanica iz uzorka majčine krvi. Nakon uzetog uzorka krvi sekvencionira se fetalna DNA. Test se obično izvodi između 10. i 20. tjedna gestacije (7).

Što se tiče urođenih anomalija radi se detaljan ultrazvučni pregled (*anomaly scan*) između 18. i 22. tjedna gestacije. Incidencija pojavnosti urođenih anomalija puno je češća u monozigotnih nego li u dizigotnih blizanaca. Gotovo tri do pet puta veća (7).

1.8. Porod blizanaca

Porod blizanaca u većini slučajeva započinje spontano i prolazi bez posebnih komplikacija. Doduše, višeplođove trudnoće su ugroženije nego jednoplođne, jer se u visokom postotku rađa nedonošena i hipotrofična novorođenčad (2). U pojedinim situacijama takvi porodi završe carskim rezom zbog nepravilnog položaja, držanja ili stava jednog ili oba blizanaca. Obično su oba blizanaca u uzdužnom položaju. Vjerojatnost da su oba blizanaca okrenuta glavom iznosi 42%. U ostalim slučajevima veća je šansa da je prvi bliznac okrenut glavom, a drugi zatkom (27%), nego li da je prvi glavom, a drugi poprečno (18%) (3). Najrjeđa je pojava poprečni položaj oba blizanaca. Učestalost je tek oko 1% (2).



Slika 3. Prezencije blizanaca prije poroda

Izvor: Marshall J., Raynor M. *Myles Textbook for Midwives*. 17 edition. London: Elsevier; 2020.

Razni položaji i stavovi kod blizanaca su učestaliji kod kraćeg trajanja gestacije. Veća je mogućnost promjena položaja i stava, jer su plodovi manje veličine i količina plodove vode je veća. Ako je prvi bliznac u stavu glavicom i nema drugih opstetričkih indikacija za carski rez, vaginalni porođaj bi trebao krenuti bez većih poteškoća. Sam stav glavicom prvog blizanaca vrlo uspješno sudjeluje u otvaranju ušća maternice, pa porođaj drugog blizanaca bez obzira na stav može proteći posve uredno. Porod kod višeplođovih trudnoća često prate sljedeći poremećaji: nepravilni trudovi, prolaps pupkovine, abrupcija placente, nisko sijelo placente ili nasjela placenta, te krvarenja zbog nepravilnog odljuštenja placente ili atonije. Zbog takvih situacija vrlo je važno planirati porode višeplođovih trudnoća u tercijarnim centrima zbog boljeg nadzora majke i djece i kirurškog načina dovršenja poroda. U tercijarnim centrima se očekuju iskusno osoblje koje mora stalno nadzirati roditelju i čedo pomoću kardiotokografije. U rađaonici je poželjno imati dovoljno prostora za neometan rad i

kvalitetan ultrazvuk koji bi uvelike pomogao u točnoj identifikaciji položaja plodova. Važno je imati otvoren venski put i stalno dostupnog anesteziologa zbog moguće potrebe za hitnom anestezijom (npr. unutarnji okret i carski rez). Osoblje mora biti adekvatno obrazovano za provođenje reanimacije i intubacije novorođenčadi (3).

1.8.1. Vaginalni porod blizanaca

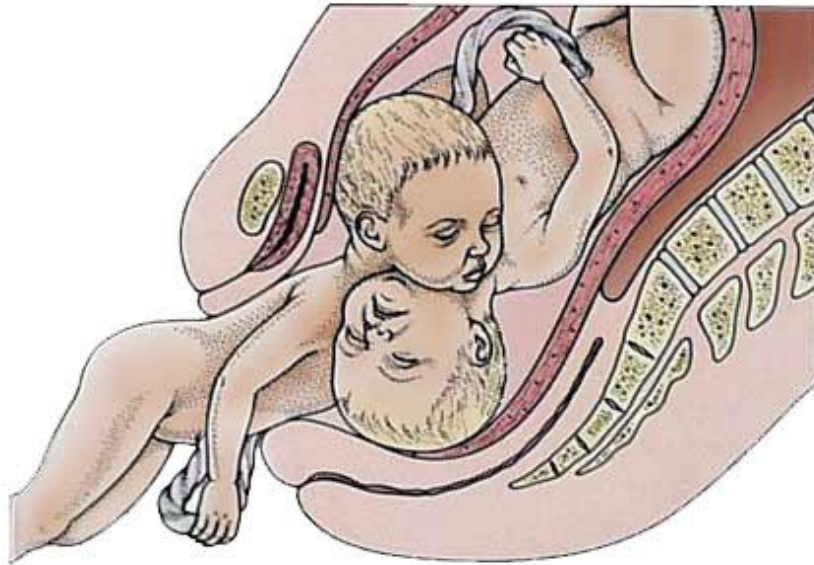
Porod blizanaca se odvija na sljedeći način. Obično počinje spontanim prsnućem vodenjaka ili se prokine. U slučajevima kada su trudovi preslabi, valja pojačati infuziju oksitocina. Važno je kontinuirano nadzirati stanje oba blizanca uz pomoć kardiografije u prvom i drugom porodnom dobu. Drugo porodno doba može trajati kraće kod nedonošene i hipotrofične djece. Kada se porodi prvi bliznac, potrebno je podvezati pupkovinu kako ne bi doveli u opasnost život drugog blizanca, ako se radi o jednojajčanim blizancima. Poslije poroda prvog blizanca nastupa relaksacija maternice zbog prilagođavanja na smanjenje njezinog sadržaja. To razdoblje je od iznimne važnosti zbog potrebe za intenzivnom kontrolom srčane akcije drugog blizanca (2). Idući korak je točno odrediti namještaj, položaj, stav i držanje drugog blizanca uz pomoć vanjskih hvatova i unutrašnjom pretragom (3). Ako je opstetričar siguran u svoj nalaz, može prokinuti vodenjak drugog blizanca. U tom postupku važno je sporije otpuštati plodovu vodu kako bi se izbjeglo ispadanje pupkovine (2). Ponekad će se ukazati potreba za provjerom fetalnog položaja i stava uz pomoć ultrazvučne pretrage. Ukoliko je drugi bliznac u stavu glavicom i spustio se do interspinalne ravnine, tada se trudovi mogu pojačati infuzijom oksitocina. Kod roditelje koja je dobrog zdravstvenog stanja, suradljiva i ne krvari, nije nužno potrebno brzo stimulirati kontrakcije, već se može pričekati desetak minuta na porod drugog djeteta. Naime, u većini slučajeva drugi bliznac se porodi nekoliko minuta nakon prvog. U slučajevima u kojima je drugi bliznac u stavu zatkom i nalazi se iznad ulaza u zdjelicu, može se primijeniti vanjski okret. Takav zahvat iziskuje iskustvo i snalažljivost porodničara. Također je moguće da se drugi bliznac nađe u poprečnom položaju, što može rezultirati komplikacijama za roditelju, a mogu se pogoršati i kucaji čedinjeg srca (3). Prvo treba pokušati vanjskim okretom promijeniti položaj blizanca u uzdužni. Ako to ne uspije, anesteziolog koji mora biti u pripravnosti, uvest će roditelju u duboku anesteziju s ciljem potpune relaksacije mekog porodnog kanala. U tim će uvjetima porodničar izvršiti unutrašnji okret na zadak i manualnu ekstrakciju drugoga blizanca (2).

U nekim specifičnim situacijama može se odustati od pravila prema kojem se drugi bliznac mora poroditi najkasnije 30 minuta nakon prvoga. Naime, ako nema komplikacija, porod drugog blizanca može započeti i nakon nekog vremena (3).

1.8.2. Carski rez u blizanaca

Blizanačka trudnoća u 60% slučajeva završi carskim rezom. Najčešće indikacije za carski rez su fetalna asfiksija, uska zdjelica i abnormalni položaji (2). Način dovršenja trudnoće/poroda u blizanaca bilo bi poželjno planirati s obzirom na međusobni položaj blizanaca, korionicitet i opstetrički nalaz (8). Carski rez sam po sebi izlaže roditelju i djecu raznim rizicima. Rodilja puno teže podnosi ležanje na leđima zbog pritiska na donju šuplju venu, pa treba paziti da se ne razvije hipotenzija koja bi mogla biti pogubna za djecu. Kako bi se smanjila traumatizacija djece, rezovi na koži i maternici moraju biti dovoljno veliki (3).

Prema randomiziranom istraživanju došlo se do zaključka da elektivni carski rez ne poboljšava perinatalni ishod u odnosu na vaginalni način dovršetka poroda. Međutim, dokazana je prednost carskog reza u smanjenju intrakranijskih krvarenja kod djece vrlo niske porođajne težine (< 1500 g), neovisno od činjenice radi li se o jedноплодној ili višeplodovoj trudnoći. Najčešće situacije u kojima se porodničar odlučuje za carski rez, povezane su s komplikacijama kod drugog blizanca, kao što su intrapartalna asfiksija i ispala pupkovina. Drugi bliznac se nakon vaginalnog poroda prvog blizanca porodi carskim redom u oko 4-10% slučajeva (8). Uz to postoji **fenomen zakačenih blizanaca**, tzv. *locked twins*. Kolizija blizanaca je iznimno rijetka pojava i može nastati kad je prvi bliznac u stavu zatkom, a drugi bliznac u stavu glavicom. Tijekom poroda se blizanci zakače vratom, ako se nakon poroda zatka prvoga blizanca u malu zdjelicu spusti glavica drugog blizanca (Slika 4.). U situaciji povišenog rizika za koliziju blizanaca, najsigurnije je odabrati operacijski dovršetak poroda, tj. carski rez.



Slika 4. Kolizija blizanaca

Izvor: <http://twinswithtots.blogspot.com/2012/01/365-days-of-twinipedia-day-42.html>

1.8.3. Porođajne traume blizanaca

U djece iz blizanačkih trudnoća čija težina iznosi do 2500 grama, porođajne traume su zabilježene u 5,7% slučajeva. Kod blizanaca rođenih s porođajnom težinom iznad 2500 grama incidencija porođajnih trauma iznosila je tek 0,2% (6). Intrakranijalno krvarenje, fraktura klavikule i aspiracija plodove vode su najučestalije porođajne traume kod blizanaca. Prerastegnutost maternice često uzrokuje poremećaj uteroplacentarne cirkulacije zbog čega se blizanci u porodu mogu naći u stanju acidoze (10).

Jedna od čestih situacija koja može dovesti do porođajnih trauma je stav zatkom prvog blizanca. Pri takvom porodu incidencija intrakranijalnih krvarenja i moguća aspiracija tijekom poroda su česte. Kod intrauterinog poremećaja acidobaznog statusa ili bilo kakvog opterećenja tijekom poroda može se očekivati intrakranijalno krvarenje. Svakako su učestalija kod prijevremenih poroda. Zbog toga je vrlo važno procijeniti stanje fetusa, kako bi na vrijeme mogli reagirati. Još je veća učestalost porođajnih trauma i aspiracije plodove vode drugoga blizanca, čime se povećava i rizik od nastanka respiratornog distres sindroma¹. U puno slučajeva pri rađanju drugog blizanca ukaže se potreba za intervencijom porodničara bilo u smislu ekstrakcije kod zatka ili okreta s ekstrakcijom, a time se povećava šansa za nastanak porođajnih trauma. S druge strane, kod dovršetka poroda carskim rezom drugog blizanca traume su manje ili ih uopće nema. Međutim, ako je acidobazno stanje drugog

¹ Respiratorni distres sindrom (RDS) se javlja kao posljedica manjka surfaktanta u plućima djeteta. Poglavitito prisutan kod djece rođene prije 37. tjedna gestacije.

blizanca već bilo poremećeno, i uz to se napravi carski rez, to će svejedno rezultirati teškim intrakranijalnim krvarenjem, većom smrtnosti ili teškim mentalnim posljedicama. U velikoj mjeri porođajne traume su također posljedica fetalne nezrelosti i asfiksije. Zbog toga uloga je porodničara značajna pri odluci o način dovršetka poroda (6).

1.8.4. Tijek trećeg i četvrtog porodnog doba

Rodilje s blizancima su znatno ugroženije u trećem i četvrtom porodnom dobu nego li rodilje s jednim djetetom (6). U trećem porodnom dobu moguće je prijevremeno odljuštenje posteljice kod monozigotnih blizanca. Rizik od teške asfiksije i smrti drugog blizanca je visok. Takva pojava kod dizigotnih blizanca s odvojenim posteljicama je rjeđa. Kod bržeg poroda drugog blizanca ne smanjuje se samo njegov perinatalni morbiditet i mortalitet, već je roditelja boljeg općeg stanja. Smanjuje se rizik od većeg gubitka krvi i infekcija (11).

Oslabljen tonus maternice zbog pretjerane rastegnutosti muskulature i hipotonične aktivnosti dovodi do postporođajnog krvarenja (11). Nakon poroda posteljice postoji veća sklonost atoničnom krvarenju, posebice ako su blizanci rođeni carskim rezom. Kako bi se smanjila učestalost postporođajnog krvarenja, potrebno je aktivno voditi treće porođajno doba sa snažnim uterotonicima (6).

Četvrto porođajno doba mora trajati četiri do pet sati (6). Kroz to vrijeme potrebno je intenzivno pratiti opće stanje majke i djece. Od velike važnosti je održavati tjelesnu temperaturu blizanca i staviti identifikacijske narukvice. Dvije narukvice idu majci na ruku, a svaki blizanac ima po jednu. Roditeljima treba pružiti priliku da provjere narukvice i uspostave što raniji kontakt koža na kožu, što će ujedno pomoći blizancima u održavanju tjelesne temperature (11).

U nekim slučajevima blizanci će biti premješteni na odjel intenzivnog liječenja. Majci treba omogućiti obilazak djece i pomoć pri uspostavi dojenja (11).

1.8.5. Hranjenje blizanaca

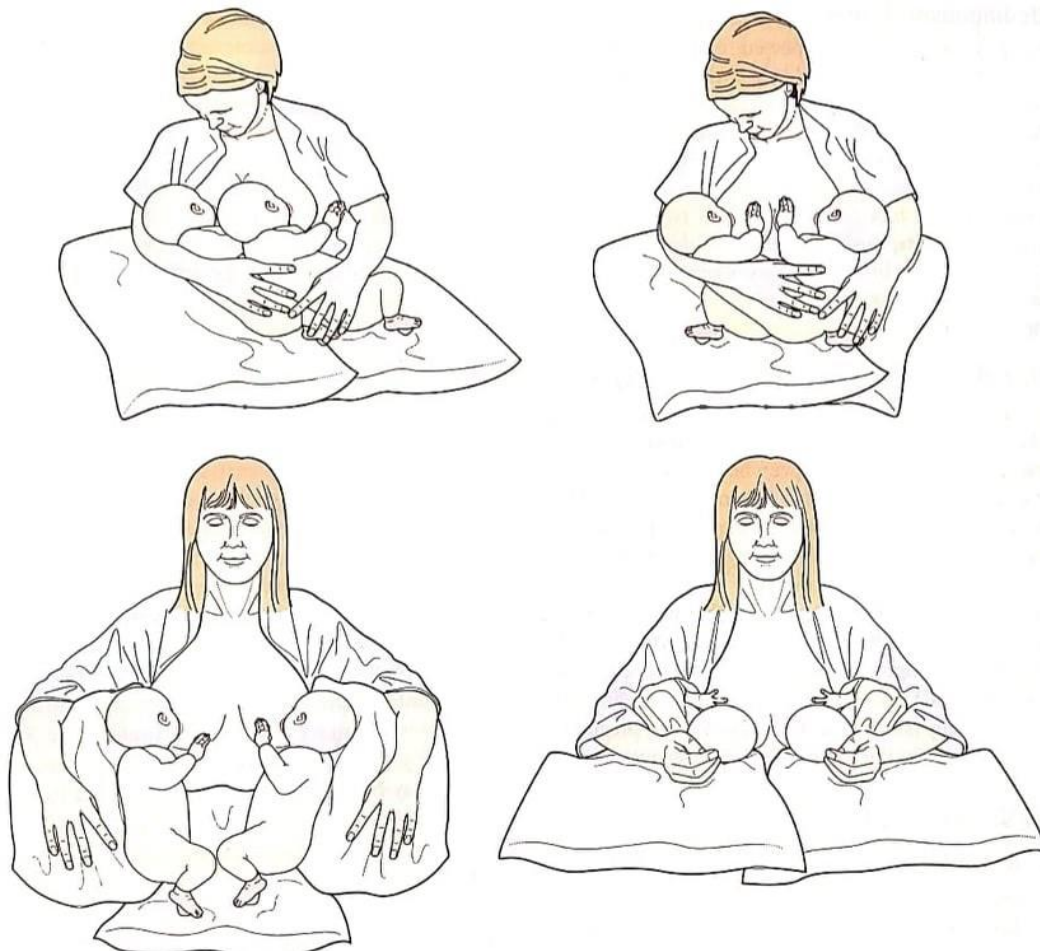
Majka sama odlučuje hoće li hraniti djecu svojim ili adaptiranim mlijekom. Blizance se može hraniti istovremeno ili odvojeno. U prvim danima života preporuča se majkama da svoje blizance hrane odvojeno. Tako će majka posebno upoznati svako dijete i lakše će se snalaziti. Ako su djeca prijevremeno rođena, neonatolozi mogu preporučiti nadopunu prehrani uz majčino mlijeko. Kad blizanci nisu u stanju adekvatno sisati, majku treba poticati na izdavanje. Majci se preporuča da započne dojiti svoju djecu unutar šest sati od poroda, zatim svaka dva do tri sata tijekom dana i jednom noću, odnosno u prosjeku osam puta u 24 sata. U

nekim jedinicama intenzivnog liječenja novorođenčad je moguće hraniti donorskim mlijekom iz banke mlijeka. Svakako je to preporuka u koliko majka ima problema s dojenjem ili izdajanjem, jer se tim načinom hranjena kod nedonoščadi smanjuje rizik od nastanka nekrotizirajućeg enterokolitisa. Blizanci sami po sebi često budu nedonošeni i zbog toga je njihova sposobnost za gutanjem i sisanjem lošija. U takvim situacijama mogu se hraniti uz pomoć nazogastrične sonde ili parenteralno. Majku svakako treba poticati da sudjeluje u bilo kakvoj metodi hranjena. One često u ranim postnatalnim danima brinu hoće li imati dovoljno mlijeka za svoju djecu. Tu glavnu ulogu imaju primalje koje moraju majku ohrabriti i biti joj podrška (11).

1.8.6. Dojenje blizanaca

Kod odvojenog dojenja majci su obje ruke slobodne te joj je tako lakše namjestiti dijete na dojku. Ujedno majka stvara svoju rutinu u hranjenu djece, što se svakako preporuča. Nakon hranjena prvog blizanca imat će dovoljno vremena za odmor, dok se drugi blizanac ne probudi (11).

Istovremeno dojenje (Slika 5.) majci štedi vrijeme, iako to zahtjeva bolju organiziranost. Svakako joj je potrebna pomoć u ranim danima života blizanaca. U početku je najveći problem dobiti blizance “pričvršćene” za dojku u isto vrijeme. Ukoliko želi djecu hraniti u isto vrijeme, preporuka je isprobati tu tehniku u bolnici uz pomoć primalja. Tako može primalja ostati uz nju tijekom cijelog podoja i davati joj savjete. Ženi će biti potrebni dodatni jastuci za potporu. Time će se izbjeći nepotrebno opterećenje ruku i leđa, a majci će biti udobnije. Rutina je ključ cijelog dojenja. Biti će potrebno čak četiri do šest tjedana kako bi ju ostvarila (11).



Slika 5. Položaji za dojenje blizanaca

Izvor: Marshall J., Raynor M. *Myles Textbook for Midwives*. 17th ed.. London: Elsevier; 2020.

1.9. Načini smanjena broja fetusa u višeplođovim trudnoćama

Redukcija broja plodova može biti ponuđena roditeljima kod kojih se ostvarila trudnoća s tri ili više plodova, bez obzira na to jesu li plodovi začeti spontano ili uz pomoć postupka potpomognute oplodnje. Postupak redukcije se obično provodi između 10. i 12. tjedna gestacije (11).

Redukcija se radi pod kontrolom ultrazvuka transcervikalnim, transvaginalnim ili transabdominalnim putem. Kroz iglu uvedenu pod kontrolom ultrazvuka injicira se **kalijev klorid** u srce fetusa (3).

Tijekom ultrazvučnog pregleda moguće je utvrditi da jedno od plodova ima genetsku ili strukturnu malformaciju. Ako se radi o malformaciji nespojivoj sa životom, moguće je ponuditi:

- nastavak trudnoće
- selektivni pobačaj bolesnog ploda

- pobačaj svih plodova (3).

Tijekom selektivnog pobačaja potrebno je biti sasvim siguran koji je od dvaju ili više plodova bolestan, odnosno ima genetsku ili strukturnu malformaciju. Za takav zahvat potrebno je imati mnogo iskustva. Kod monokorionskih blizanaca kalijev klorid može usmrtiti čak i drugog zdravog blizanca. Takva trudnoća ima rizik od 7-13% od gubitka oba ploda postupkom selektivnog pobačaja. Vrlo često dolazi do emocionalnog opterećenja roditelja zbog samog zahvata. Najčešće zbog razmišljanja o budućnosti kojoj su se nadali, a koja im neće biti ispunjena. Medicinsko osoblje mora jasno informirati roditelje o problemu prisutnom kod njih, indikaciji za provođenje postupka i komplikacijama koje se mogu pojaviti. Nakon što se budući roditelji jasno informiraju, mogu potpisati suglasnost za proceduru (3). Roditeljska tuga biti će velika zbog svjesnosti svoje situacije. Medicinsko osoblje tu mora pokazati znatnu potporu i razumijevanje za njih (11).

2. RAZRADA

2.1. Komplikacije višeplođovih trudnoća

Perinatalna smrtnost novorođenčadi iz višeplođovih trudnoća u velikoj mjeri je povezana s komplikacijama u trudnoći, kao što su IUGR, sindrom blizanačke transfuzije (TTTS), spojeni blizanci odnosno sijamski blizanci, itd. Šest puta je veći perinatalni mortalitet kod blizanaca, ako ih uspoređujemo s novorođenčetom iz jednoplođne trudnoće. Napretkom medicine također se smanjio mortalitet novorođenčadi iz višeplođovih trudnoća zbog prevencije, ranog otkrivanja i liječenja komplikacija (11).

2.2. Komplikacije nastale zbog krvožilnih anastomoza

Kod monokorionskih blizanaca krvožilne anastomoze su učestale. Takve vrste komplikacija značajno povećaju mortalitet kod blizanaca. Monokorionski blizanci imaju tri do pet puta veći perinatalni mortalitet i morbiditet u usporedbi s dikorionskim blizancima. Anastomoze se mogu podijeliti u **površinske** i **duboke anastomoze** (5).

Površinske anastomoze dijelimo na arterioarterijske i venovenske. Površinske anastomoze omogućavaju protok u oba smjera (5).

Dubinske anastomoze dijelimo na arteriovenske kod kojih je slučaj da jedan od plodova dobije arterijsku krv i drugom plodu preda vensku krv. Zaključujemo da kod ove skupine anastomoza mogući je protok samo u jednom smjeru. Posljedica će biti neravnoteža u krvotoku između dva ploda (5).

2.2.1. Sindrom blizanačke transfuzije (TTTS)

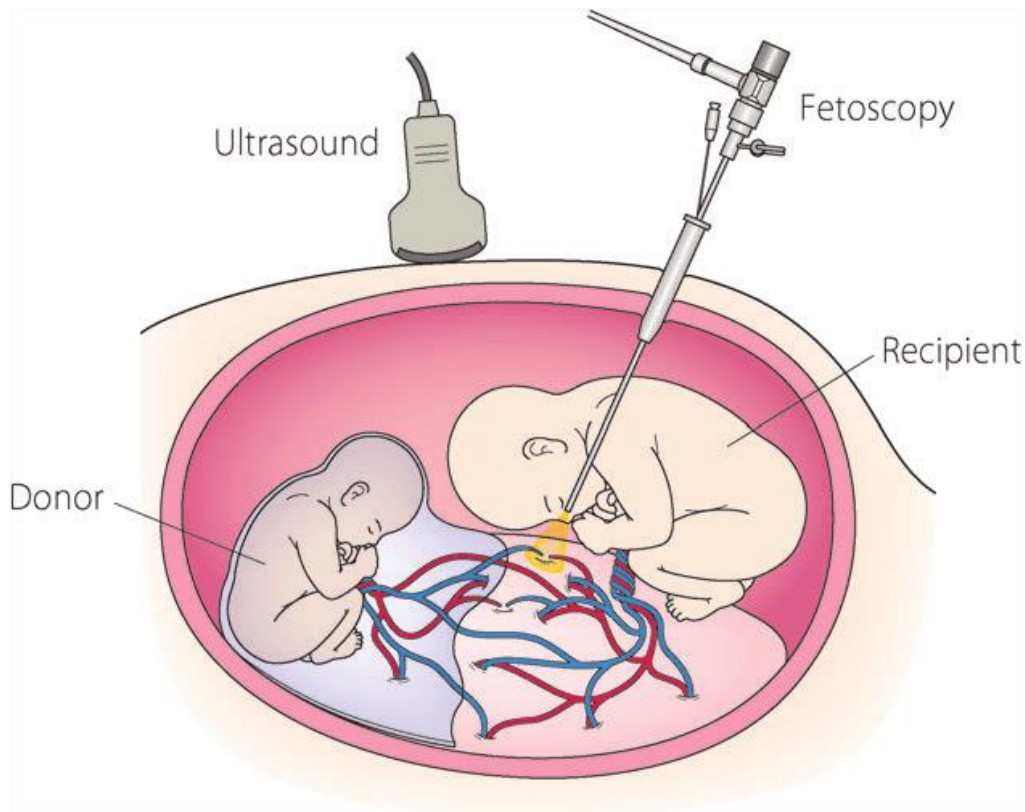
TTTS je teška komplikacija koja se pojavljuje u monokorionskih blizanaca. Učestalost javljanja iznosi između 5 do 10%. U sindromu blizanačke transfuzije dolazi do teških posljedica za kardiovaskularni sustav oba ploda, a rezultat će biti pojava polihidramniona kod jednog i oligohidramniona kod drugog blizanca. Kod monokorionskih blizanaca zahvaljujući postojanju vaskularnih anastomoza između krvotoka nastanak sindroma transfuzije je izrazito lak. Arteriovenske i venoarterijske anastomoze su ključne za razvitak sindroma transfuzije, premda arterioarterijske anastomoze imaju protektivni učinak (5).

Jedan od plodova, kojega nazivamo **donor**, izgubit će veliku količinu krvi iz krvotoka, koju će mu uzeti drugi plod, kojeg nazivamo **primatelj**. Zbog velikog gubitka volumena krvi u donora će se aktivirati mehanizmi kompenzacije. Time se nastoji postići zadržavanje tekućine. Aktivira se renin - angiotenzin sustav i lučenje antidiuretskog hormona, što dovodi

do oligurije i oligohidramniona. Drugi plod prima veliki volumen krvi, što će dovesti do razvoja hipervolemije. Posljedično dovest će do aktivacije mehanizama koji će poticati gubitak tekućine. Kod primatelja će se razviti poliurija i polihidramnion. Velika količina krvi kod primatelja opteretit će krvožilni sustav, te za posljedicu dovesti do zatajenja desnog srca. Završna posljedica je hidrops kod blizanca primatelja, a anemija kod blizanca donora (5).

Kako bi se postavila točna dijagnoza sindroma blizanačke transfuzije ključan je nalaz ultrazvuka. Na ultrazvučnom nalazu uočavamo jednaki spol oba ploda, zajedničku posteljicu i razliku u volumenu amnijske tekućine (5). Također još jedna od metoda dokazivanja TTTS je injiciranje eritrocita kordocentezom u pupčanu venu jednog blizanca koji su unaprijed označeni. Naime prisutnost anastomoza kod blizanaca može se utvrditi pomoću patološkohistološkog pregleda placente (3).

Što se tiče antenatalne terapije ona je moguća, ali njezini su rezultati dvojbeni. Jedan od jednostavnijih postupaka terapije je amniocenteza. Tim postupkom smanjuje se količina plodove vode u blizanca kod kojeg je prisutan polihidramnion. Smanjenjem količine plodove vode također se smanjuje prerastegnutost uterusa i produljuje sama gestacija. Uz to se smanjuje i pritisak na placentarne krvne žile te se pospješuje prokrvljenost oba blizanca. Uz postupak amniocenteze moguća je laserska koagulacija placentarnih krvnih žila (Slika 6.). Pod kontrolom fetoskopa uvodi se laser koji koagulira krvne žile između plodova. Postoje dva načina: selektivni i neselektivni. Selektivni način točno prati krvne žile i procjenjuje jesu li one anastomoze s drugim blizancem, dok neselektivni način koagulira krvne žile koje prolaze međublizanačku membranu.



Slika 6. Laserska ablacija krvnih žila placente

Izvor: https://www.researchgate.net/figure/A-schematic-representation-of-fetoscopic-laser-photocoagulation-for-twin-twin-transfusion_fig1_323149192

Treća metoda antenatalne terapije je selektivni fetucid. Taj postupak se obično izvodi u iznimno teškom sindromu blizanačke transfuzije prije 20. tjedna gestacije (3).

2.2.2. Blizanačka sekvencija anemije i policitemije (TAPS)

Blizanačka sekvencija anemije i policitemije može se spontano javiti kod monokorionskih blizanaca ili može nastati kao posljedica laserske ablacije krvnih žila placente (11). Za razliku od sindroma blizanačke transfuzije, ovdje se radi o razlici razina hemoglobina. U spontanom obliku se javlja u 3-5%, točnije u 2-13% nakon laserske ablacije krvnih žila. Za razvoj blizanačke sekvencije anemije i policitemije potrebna je arteriovenska anastomoza koja će omogućiti prijenos krvnih stanica, što će za posljedicu dovesti do razlike u razini hemoglobina. Kod jednog blizanca biti će prisutna anemija, a kod drugog policitemija. Kako bi se točno postavila dijagnoza bitno je odrediti protok srednje cerebralne arterije. Po postavljanju dijagnoze sindrom možemo podijeliti u pet stadija (5). Još se uvijek vodi rasprava o optimalnom liječenju ovoga sindroma (11).

2.2.3. Akardijus

Ovu komplikaciju susrećemo kod monozigotnih, monokorionskih blizanaca i vrlo je rijetka, no nažalost jedna od ozbiljnih komplikacija (3). Na početku gestacije rijetko su uočene bilo kakve komplikacije (5). Uzrok ove komplikacije nije ni manje ni više nego placentarna anastomoza, koja će se tijekom embriogeneze razviti među blizancima (3). Dolazi do porasta arterijskog tlaka kod jednog ploda i perfuzije drugog ploda preko arterioarterijske anastomoze. Jedan od blizanaca, nema dobro razvijeno srce, dok ga drugi zdravi blizanac održava na životu preko krvožilnih anastomoza placente (fetus davatelj). Blizanac-akardijus ujedno ugrožava život drugog zdravog blizanca na način da uzima svu krv preko anastomoza pa je zasićenost krvi kisikom drugog zdravog blizanca smanjena. Razlog tome je samo miješanje krvi (5). Zdravi blizanac izgledom daje dojam normalno razvijenog fetusa, ali opasnost od razvoja kongestivne srčane greške raste zbog anemije i zastoja u rastu (3). Blizanac-akardijus često ima udružene i druge anomalije, kao što su poremećaji organa unutar prsišta, glave i gornjih udova (5).

2.3. Poremećaji rasta

Praćenje rasta fetusa je iznimno važno, jer su poremećaji rasta vodeći uzrok fetalnog mortaliteta i morbiditeta u višeplođovim trudnoćama. Do 32. tjedna gestacije rast blizanaca se značajno ne razlikuje od rasta fetusa u jednoplođnim trudnoćama. Poslije toga dolazi do usporavanja rasta blizanaca. Rast blizanaca se može procjenjivati pomoću krivulja rasta koje su sastavljene za novorođenčad iz jednoplođnih trudnoća. Međutim, svakako je bolje procjenjivati rast uz pomoć krivulja koje su posebno napravljene za blizance, posebice ako se obraća pozornost na njihov korionicitet (5).

2.3.1. Intrauterino zaostajanje u rastu (IUGR)

Intrauterino zaostajanje u rastu podrazumijeva usporeni rast fetusa čiji je potencijal za rast itekako veći od izmjerenog. Sam uzrok intrauterinog zastoja u rastu može biti od strane majke, fetusa ili placente. Česta je situacija da su uzroci usko međusobno povezani. Etiološki čimbenici sa strane majke mogu biti pušenje, uzimanje alkohola, hematološke bolesti, pothranjenost, toksini, malformacije uterusa, itd. Sa strane fetusa navode se kongenitalne anomalije, genetski čimbenici, infekcije i višeplođove trudnoće. Nadalje, placentarni čimbenici su hipoplazija resica, tromboza uteroplacentranih i fetoplacentarnih krvnih žila, infarkti, kronične infekcije, abrupcije itd (3).

Kod višeplođovih trudnoća češće se susrećemo sa zastojem u rastu zbog uteroplacentarne insuficijencije i smanjenog prostora u maternici (5). Rast fetusa u višeplođovim trudnoćama znatno ovisi i o broju plodova unutar maternice i tipu placentacije (monokorionska, dikorionska). Najčešća patološka stanja koja će pospješiti nastanak IUGR kod višeplođovih trudnoća, su preeklampsija, međublizanački transfuzijski sindrom, kongenitalne anomalije i neuhranjenost majke (3).

2.3.2. Diskordantan rast

Kada se tijekom blizanačke trudnoće uoči razlika između veličine blizanaca, tada možemo zaključiti da se vjerojatno radi o diskordantnom rastu. Diskordantan rast kod monozigotnih blizanaca je prvenstveno posljedica vaskularnih komunikacija i hematološke neravnoteže, dok je kod dizigotnih blizanaca uzrok tom rastu genetska predispozicija ili nepravilna placentacija. U dikorionskih blizanaca s diskordantnim rastom posteljica će imati iste promjene kao i posteljica fetusa iz jednoplođne trudnoće s intrauterinom redukcijom rasta. Monokorionski blizanci, štoviše, pokazuju doplerske parametre anemije (3).

Ultrazvučnom biometrijom postavljamo dijagnozu diskordantnog rasta. Između biometrijskih parametara najpouzdaniji je opseg abdomena. Ukoliko postoji razlika između opsega abdomena dvaju blizanaca 20 mm i više, točnost dijagnoze je osigurana. (3).

Ukoliko u trudnoći dođe do pojave diskordantnog rasta, važno je pomno pratiti trudnoću, ženu hospitalizirati i pratiti slijedeće parametre: biofizički profil, doplerske parametre i kardiokografski zapis. Ako se u monokorionskoj trudnoći pojavi i međublizanački transfuzijski sindrom, kao terapiju je potrebno koristiti lasersku ablaciju krvnih žila placente ili amnioredukciju. Dođe li do pojave teškog diskordantnog rasta očekujemo i pojavu fetalne patnje, te je u tom slučaju potrebno napraviti selektivni fetocid (5).

Najsigurniji način porođaja smatra se planirani carski rez. Vaginalni porod se izbjegava zbog mogućih fetalnih srčanih nepravilnosti osobito prilikom kontrakcija uterusa i tijekom samog izгона (5).

2.4. Ostale komplikacije

2.4.1. Spojeni blizanci

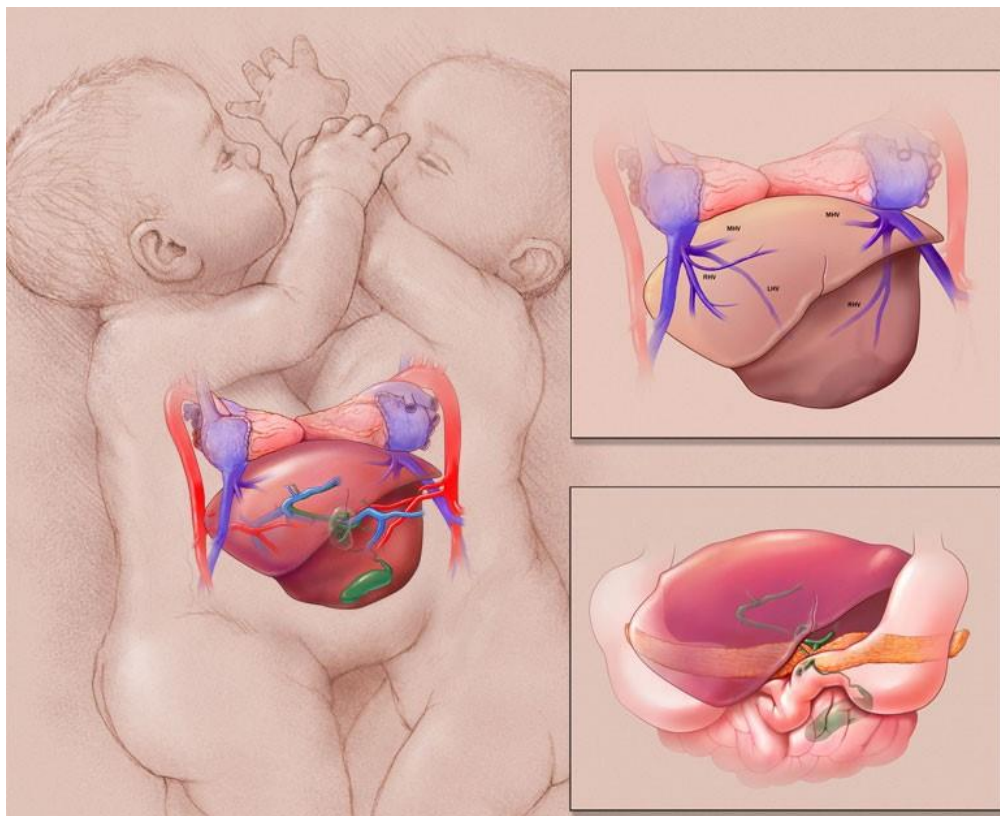
Ovo je izuzetno rijetka malformacija kod monozigotnih blizanaca koja je rezultat nepotpune podjele oplođenih ocita. Učestalost je 1:90 000 do 100 000 trudnoća, pri čemu će mnogi fetusi umrijeti u maternici ili će biti namjerno pobačeni (11).

Nakon osmog dana diobe, kada je već započela diferencijacija stanica amnija, nastat će dva embrija u zajedničkom amnionu i korionu. U nekim slučajevima, ako do diobe dođe nakon već započete diferencijacije stanica, dioba neće biti potpuna. Tada nastaju **sijamski blizanci** ili srasli blizanci. Do takve pojave doći će između 13. i 18. dana trudnoće (5).

Učestalost spojenih blizanaca je četiri puta češća kod ženskih blizanaca, dok sama incidencija ne ovisi o majčinoj dobi, paritetu i rasi. Kada se uspoređuje ljudska rasa s ostalim vrstama na planetu Zemlji, mi svakako imamo najveću incidencija spojenih blizanaca (5).

Spojeni blizanci se klasificiraju prema dijelu tijela gdje se nalazi spoj. Ventralni spoj uočavamo u 78% slučajeva. Dijelimo ga na: **cephalopagus** (spoj od glave do pupka), **thoracopagus** (spoj od gornjeg dijela prsa do pupka) (Slika 7.), **omphalopagus** (spoj u područja pupka) i **ischiopagus** (spoj pupka i zdjelice). Dorzalni spoj uočavamo u 13% slučajeva i dijelimo ga na: **craniopagus** (spoj u području lubanje, ne obuhvaća lice), **rachiopagus** (spoj iznad križne kosti) i **pygopagus** (spoj sakrokocigealne i perinelane regije) (5).

Dijagnozu postavljamo uz pomoć ultrazvuka u prvom trimestru. 3D ultrazvuk i color doppler koriste se u svrhu što točnijeg prepoznavanja organa koje blizanci dijele. Po postavljaju dijagnoze, u razgovoru s roditeljima, daje se mogućnost prekida trudnoće ili nastavka. Po porodu blizanci se podvrgnu kirurškom zahvatu čija uspješnost ovisi o organima koje blizanci dijele (5).



Slika 7. Spojeni blizanci u području prsa i pupka

Izvor: <https://artvssci.wordpress.com/2013/06/26/medical-illustration-in-conjoined-twin-separation-planning/>

2.4.2. Intrauterina smrt jednog blizanca prije termina porođaja

Mortalitet u višeplođovim trudnoćama je znatno veći nego u jednoplođnim trudnoćama. Rizik se procjenjuje s obzirom na spol, korionicitet, gestacijsku dob i masu blizanaca. Blizanci istoga spola imaju veće šanse za smrtni ishod nego blizanci različitog spola. Ukoliko su blizanci različitog spola, njihova šansa za intrauterinu smrt se povećava pri razlici masa 1000 grama i više. Kod istospolnih blizanaca rizik se povećava ukoliko je razlika u masama 250 grama i više. Odumrlo tkivo mrtvog blizanca može “prijeći” živom blizancu putem vaskularnih anastomoza, no ta se pojava događa rijetko. Ako je došlo do smrti jednog od blizanaca u prvom trimestru to ne bi trebalo remetiti rast i razvoj preostalog blizanca. Međutim, ako se smrt jednog od blizanaca dogodi kasnije, nakon 20. tjedna gestacije i dosegne masu do 500 grama, to može uzrokovati poremećaje zgrušavanja u majke i drugog blizanca. Poremećaje zgrušavanja možemo identificirati uz pomoć laboratorijskih parametara majke. U većini slučajeva u laboratorijskim nalazima uočavamo snižene vrijednosti fibrinogena. U placenti odumrlog blizanca može se pronaći odloženi fibrin koji je najvjerojatnije potrošeni fibrin majke. Krvotok mrtvog blizanca je začepljen te za posljedicu

može dovesti do diseminirane intravaskularne koagulacije u majke zbog onemogućenog protoka tromboplastičnog materijala u majčin krvotok (3).

Kada dođe do pojave smrti jednog od blizanca u trudnoći, roditeljima treba velika podrška. Na liječniku i obitelji je teška odluka vezana uz nastavak trudnoće (5).

Ako je smrt nastupila u 34. tjednu trudnoće može se inducirati porođaj, vaginalni ili u slučaju indikacija može se pristupiti kirurškom dovršetku trudnoće. Prije 34. tjedna trudnoće svakako treba nastaviti kontrolirati laboratorijske parametre (protrombinsko vrijeme, fibrinogen, kompletnu krvnu sliku) (5).

2.4.3. Kongenitalne anomalije

Incidencija kongenitalnih anomalija u višeplođovim trudnoćama je znatno veća nego u jednoplođnim, posebice u monokorionskim trudnoćama. Kod blizanca se često pronalaze kardiovaskularne i digestivne malformacije, znatno rjeđe malformacije koštanog, mišićnog, dišnog i živčanog sustava (5).

Najznačajnije malformacije su rascjep usna i nepca, srčane greške, ingvinalna i umbilikalna hernija, makrocefalija, cistični bubrezi i encefalokela (5).

Monozigotni blizanci su svakako ugroženiji po pitanju malformacija. Usprkos njihovoj genetičkoj strukturi koja je identična, malformacija se ipak pojavljuju u jednog blizanca. U slučaju da je prisutna kod oba blizanca, u jednog će biti znatno izraženija. Također kod sijamskih blizanca mogu se pronaći različitosti u organima koji se ne dijele. Iz toga se može zaključiti da razvoj plodova u blizanačkim trudnoćama ne ovisi samo o genetici, već i o krvožilnim anastomozama i epigenetskim faktorima. Stoga jedan od čimbenika za pojavu anomalija su krvožilne anastomoze, točnije sindrom blizanačke transfuzije, koje same po sebi mogu dovesti do akardijusa. U slučaju intrauterine smrti jednog ploda, preživjeli plod ima povećan rizik za neurološka oštećenja (5).

2.4.4. Cerebralna paraliza

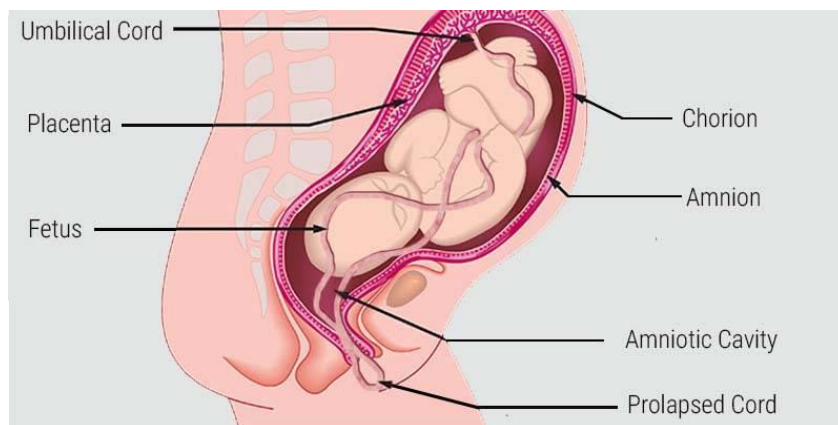
Cerebralna paraliza obuhvaća širok spektar simptoma koji mogu itekako otežati život jedne osobe. Prisutni su poremećaji motoričkog sustava što se manifestira kao gubitak ravnoteže, otežana pokretljivost i smanjeni mišićni tonus. Prijevremeno rođena djeca i djeca niske porođajne težine imaju veći rizik za pojavnost cerebralne paralize. Djeca iz višeplođovih trudnoća imaju 4 do 5 puta veću šansu oboliti od cerebralne paralize nego li djeca iz jednoplođnih trudnoća. Što je veći broj plodova unutar maternice, time se rizik značajno povećava (5).

U monozigotnih blizanaca cerebralna paraliza je češća, te se smatra da je razlog tome veća učestalost za razvoj ostalih komplikacija. Kod intrauterine smrti jednog ploda, preživjeli plod ima veći rizik za pojavu cerebralne paralize, osobito ako su blizanci bili istog spola (5).

2.4.5. Komplikacije tijekom poroda

Premda je u višeplođovim trudnoćama maternica izrazito velika i rastegnuta, fetusi i dalje mogu imati premalo mjesta za pokretanje. Blizanci si međusobno mogu ograničiti kretanje, što će za posljedicu rezultirati **malprezentacijama** fetusa. Na početku poroda oba blizanca mogu biti u stavu glavom, ali nakon poroda prvog blizanca, prezentacija drugog blizanca može se promijeniti. Uglavnom se malprezentacije javljaju kod drugog blizanca, te je u takvim slučajevima potrebno izvesti vanjski okret od strane stručnog opstetričara ili primalje (11).

Malprezentacije i polihidramnij mogu biti predisponirajući čimbenik za **prijevremeno prsnuće plodovih ovoja**, što za posljedicu može dovesti do **prolapsa pupkovine** (Slika 8.) koja se najčešće pojavljuje kod drugog blizanca nakon amniotomije ili spontanog prsnuća plodovih ovoja. Pupkovina može ispasti kada se pojavi praznina između predležeće česti i zdjelice, pa je vrlo važno pri amniotomiji to imati na umu. Prolaps pupkovine znači nepovoljnu prognozu za dijete. Ukoliko je pupkovina ispala tijekom kardiokografije, moguće je vidjeti nepravilne srčane kucaje. Kod višerodilja prolaps pupkovine je znatno češći nego li u prvorotki (11).

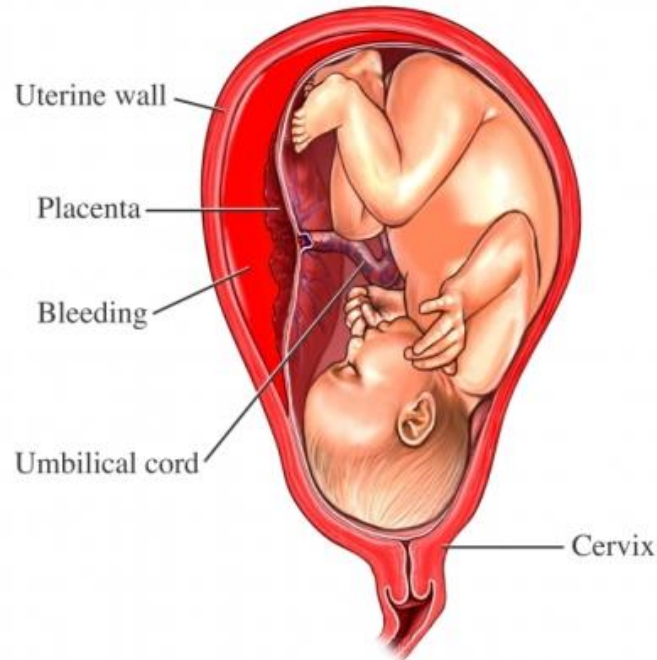


Slika 8. Prolaps pupkovine

Izvor: <https://www.healthreflect.com/umbilical-cord-coming-out-before-baby-during-delivery-how-prolapse-is-treated>

Uz prolaps pupkovine jedna od težih komplikacija tijekom poroda je **abrupcija posteljice** (Slika 9.). Abrupcija posteljice je prijevremeno odljuštenje posteljice prije poroda

djeteta. Kod dizigotnih blizanaca ta komplikacija je rjeđa zbog odvojenosti posteljica. Kod monokorionskih blizanaca koji imaju zajedničku posteljicu, može doći do pojave prijevremenog odljuštenja posteljice dok je drugi blizanac još uvijek unutar maternice. Drugi blizanac je izložen teškoj asfiksiji, što može dovesti do njegove smrti (11).



Slika 9. Abrupcija placente

Izvor: <https://www.wnyurology.com/content.aspx?chunkid=223407>

Ukoliko dođe do abrupcije placente tijekom trudnoće, može doći do prijevremenog poroda, intrauterinog zastoja rasta i smrti plod(ov)a unutar maternice.

Krvarenje stvara **retroplacentarni hematoma** koji započinje odvajanje posteljice od stijenke maternice. Najčešći simptomi koji se tada mogu javiti su abdominalna bol, svjetlucanje pred očima, loše opće stanje majke, sinkopa i izostanak fetalnih pokreta. Ako se postavi dijagnoza abrupcije posteljice, a fetus je još uvijek živ, potrebno je dovršiti porod hitnim carskim rezom.

Poslije poroda oba blizanca kod uterusa može izostati involucija. Loš tonus maternice kao posljedica pretjerane rastegnutosti i hipotonije može dovesti do postpartalnog krvarenja (11).

3. ZAKLJUČAK

Premda se komplikacije uopće ne moraju pojaviti u višeplođovim trudnoćama, one su često nositelji različitih komplikacija koje posljedično mogu ugroziti fetuse. Teže komplikacije najčešće nastaju zbog krvožilnih anastomoza, koje se najčešće pojavljuju u monokorionskih blizanaca. U prisustvu krvožilnih anastomoza fetusi mogu razviti međublizanački transfuzijski sindrom, blizanačku sekvenciju policitemije i anemije, diskordantan rast, a u najgorem slučaju može nastupiti intrauterina smrt.

Kako bi se smanjio fetalni mortalitet i morbiditet potrebno je na vrijeme uočiti nepravilnosti tijekom trudnoće te odmah započeti s liječenjem. Medicinski tim ima važnu ulogu u cijelom procesu liječenja. Bitno je budućim roditeljima objasniti o kakvoj se komplikaciji radi te ponuditi načine liječenja. Često će trudnice s takvim trudnoćama biti hospitalizirane kako bi medicinski djelatnici imali stalni nadzor nad majkom i fetusima. Važno je prepoznati komplikaciju na vrijeme kako bi majka i njezina djeca imala što bolju prognozu.

4. LITERATURA

1. Habek D. Ginekologija i porodništvo. Zagreb: Medicinska naklada; 2013. str. 151-153, 158, 166-168, 241-245.
2. Dražančić A i sur. Porodništvo. 2. izd. Zagreb: Školska knjiga; 1999. str. 305-310.
3. Đelmiš J, Orešković S i sur. Fetalna medicina i opstetricija. Zagreb: Medicinska naklada; 2014. str. 371-387.
4. Kuvačić I, Škrablin - Kučić S. Perinatologija danas. Zagreb: Nakladni zavod Matice Hrvatske; 2003. str. 102
5. Marinović V. Učestalost, komplikacije i ishod višeplođnih trudnoća. [Internet]. 2017 [citirano:11.02.2021.].Dostupno na: <https://repozitorij.mef.unizg.hr/islandora/object/mef%3A1411/datastream/PDF/view>
6. Mikulandra F. Blizanačka trudnoća. Zagreb: Jugoslavenska medicinska naklada; 1980. str. 21-27.
7. Herman M, Ivanišević M. Antenatalna skrb blizanačke i višeplođne trudnoće. [Internet]. 2017 [citirano: 03.03.2021.] Dostupno na: <https://hrcak.srce.hr/file/365662>
8. Radošević V. Gynaecologia et perinatologia. [Internet]. 2017 [citirano: 05.03.2021.] Dostupno na: http://hdpm.hr/files/pdf/Blizanaka_trudnoa.pdf
9. Đelmiš J., Ivanišević M. Blizanačka trudnoća i preeklampsija. [Internet]. 2017 [citirano: 24.04.2021.] Dostupno na: <https://hrcak.srce.hr/251525>
10. Mikulandra F. Porodajne traume blizanaca. [Internet] 1989 [citirano: 27.04.2021.]. Dostupno na: <https://hrcak.srce.hr/196913>
11. Marshall J., Raynor M. Myles Textbook for Midwives. 17th ed. London: Elsevier; 2020. p. 401-415.

5. PRIVITAK A: ILUSTRACIJE

Slika 1. Placentacija blizanaca	4
Slika 2. Lambda i T znak.....	6
Slika 3. Prezentacije blizanaca prije poroda	12
Slika 4. Kolizija blizanaca	15
Slika 5. Položaji za dojenje blizanaca.....	18
Slika 6. Laserska ablacija krvnih žila placente	22
Slika 7. Spojeni blizanci u području prsa i pupka	26
Slika 8. Prolaps pupkovine	28
Slika 9. Abrupcija placente	29

6. ŽIVOTOPIS

Maja Salopek rođena je 22.01.1997. godine u Ogulinu. Svoje školovanje započela je u Ogulinskoj osnovnoj školi "Ivane Brlić Mažuranić". Školovanje je nastavila u Zagrebu u Školi za medicinske sestre Mlinarska. Nakon završetka srednje škole 2016. godine zaposlila se na radno mjesto medicinske sestre u Općoj bolnici u Ogulinu. Odlučila je nastaviti školovanje 2018. godine na Fakultetu zdravstvenih studija u Rijeci. Po završetku fakulteta dobila je zvanje prvostupnice primaljstva. Aktivno se koristi Microsoft Office paketom i engleskim jezikom u govoru.