

# ULOGA RADIOLOGIJE U OBRADI PACIJENATA S KRANIOFACIJALNOM OZLJEDOM

---

**Pauk, Karla**

**Undergraduate thesis / Završni rad**

**2021**

*Degree Grantor / Ustanova koja je dodijelila akademski / stručni stupanj:* **University of Rijeka, Faculty of Health Studies / Sveučilište u Rijeci, Fakultet zdravstvenih studija u Rijeci**

*Permanent link / Trajna poveznica:* <https://um.nsk.hr/um:nbn:hr:184:082858>

*Rights / Prava:* [In copyright](#)/[Zaštićeno autorskim pravom.](#)

*Download date / Datum preuzimanja:* **2024-07-24**

*Repository / Repozitorij:*

[Repository of the University of Rijeka, Faculty of Health Studies - FHSRI Repository](#)



**SVEUČILIŠTE U RIJECI  
FAKULTET ZDRAVSTVENIH STUDIJA  
PREDDIPLOMSKI STRUČNI STUDIJ  
RADIOLOŠKA TEHNOLOGIJA**

**Karla Pauk**

**ULOGA RADIOLOGIJE U OBRADI PACIJENATA S  
KRANIOFACIJALNOM OZLJEDOM**

**Završni rad**

**Rijeka, 2021.**

**UNIVERSITY OF RIJEKA  
FACULTY OF HEALTH STUDIES  
UNDERGRADUATE STUDY OF  
RADIOLOGIC TECHNOLOGY**

**Karla Pauk**

**THE ROLE OF RADIOLOGY IN THE TREATMENT OF A PATIENT WITH  
CRANIOFACIAL TRAUMA**

**Undergraduatethesis**

**Rijeka, 2021.**

Mentor rada Doc.dr.sc. Petra Valković Zujčić, dr. med.

Završni rad obranjen je dana \_\_\_\_\_ na Fakultetu zdravstvenih studija u Rijeci pred povjerenstvom u sastavu:

1. \_\_\_\_\_
2. \_\_\_\_\_
3. \_\_\_\_\_

# Izvešće o provedenoj provjeri izvornosti studentskog rada

Opći podatci o studentu:

<b>Sastavnica</b>	
<b>Studij</b>	PREDDIPLOMSKI STRUČNI STUDIJ RADIOLOŠKA TEHNOLOGIJA
<b>Vrsta studentskog rada</b>	Pregledni rad
<b>Ime i prezime studenta</b>	Karla Pauk
<b>JMBAG</b>	0411997385047

## Podatci o radu studenta:

<b>Naslov rada</b>	
<b>Ime i prezime mentora</b>	Doc. dr. sc. Petra Valković Zujić, dr. med.
<b>Datum predaje rada</b>	30.7.2021.
<b>Identifikacijski br. podneska</b>	1631660136
<b>Datum provjere rada</b>	30.8.2021.
<b>Ime datoteke</b>	ULOGA RADIOLOGIJE U OBRADI PACIJENATA S KRANIOFACIJALNOM OZLJEDOM
<b>Veličina datoteke</b>	1.73M
<b>Broj znakova</b>	51714
<b>Broj riječi</b>	8223
<b>Broj stranica</b>	49

## Podudarnost studentskog rada:

<b>Podudarnost (%)</b>	
	7%


## Izjava mentora o izvornosti studentskog rada

<b>Mišljenje mentora</b>	
<b>Datum izdavanja mišljenja</b>	30.8.2021.
<b>Rad zadovoljava uvjete izvornosti</b>	<input checked="" type="checkbox"/> DA
<b>Rad ne zadovoljava uvjete izvornosti</b>	<input type="checkbox"/>
<b>Obrazloženje mentora (po potrebi dodati zasebno)</b>	

Datum

30.8.2021.

Potpis mentora



*Zahvaljujem od srca mojoj mentorici doc.dr.sc. Petri Valković Zujčić na svim poučnim i korisnim savjetima tijekom studija i izrade preddiplomskog rada, koji je ujedno i svojim posebnim pristupom znanosti zaslužan za moje najljepše dana studiranja.*

*Veliko hvala mojim roditeljima, bratu i prijateljima na razumijevanju kao i svima onima koji su mi pomagali i bili podrška kroz moj akademski put i život.*

## SADRŽAJ

POPIS KRATICA.....	1
SAŽETAK .....	2
SUMMARY .....	3
1. UVOD .....	4
2.1. Anatomija glave .....	6
2.2. Funkcionalna građa i čvrstoća lubanje.....	7
3. ETIOLOGIJA .....	9
4. EPIDEMIOLOGIJA .....	10
5. PROPORCIJE LICA.....	11
4.KLASIFIKACIJA OZLJEDA PRILIKOM KRANIOFACIJALNE TRAUME .....	12
4.1.Kraniocerebralne ozljede .....	12
4.2.Prijelomi srednjeg lica .....	13
4.2.1.Prijelomi gornje trećine lica .....	14
4.2.2. Prijelomi orbite .....	14
4.2.3.Prijelom nosne kosti.....	16
4.2.3. Nazo-orbito-etmoidni prijelomi .....	17
4.2.4. Prijelomi zigomatičnog kompleksa-lateralne frakture orbite.....	17
4.2.5.Prijelomi zigomatičnog luka .....	18
4.2.6. Dentoalveolarni prijelomi .....	20
4.3. Prijelomi gornje čeljusti.....	22
4.4. Prijelomi donje čeljusti .....	22
7. ULOGA RADIOLOGIJE .....	25
7.1. Kompjutorizirana tomografija.....	25
7.1.1. Kompjutorizirana tomografija kostiju lica i mozga .....	29
7.2. Klasična radiografija .....	32
7.3. Kompjutorizirana tomografija s konusnim zrakama.....	36
7.4. Magnetska rezonancija.....	37
8. ZAKLJUČAK .....	39
LITERATURA .....	40
PRIVITCI.....	42
ŽIVOTOPIS PRISTUPNICE.....	43

## POPIS KRATICA

CT	kompjutorizirana tomografija
CBCT	kompjutorizirana tomografija konusnog snopa
KS -	kontrastno sredstvo
MR	magnetska rezonancija
OPG	ortopantomografija
VRT	<i>volumerenderingtechnique</i>
PACS	<i>Picture Archiving and Communication System</i>
SSD	<i>Shaded Surface Display</i>
VR	<i>Volume Rendering</i>
UZV	ultrazvuk
TZV	takozvani



## SAŽETAK

Kraniofacijalne ozljede su vrlo širok pojam koji obuhvaća različite frakture lica i kostiju lubanje. Danas je na raspolaganju široki spektar metoda dijagnostike u cilju pravovremene dijagnoze prijeloma te uspješnog liječenja koji doprinosi kvaliteti života. U povijesti je prva metoda izbora bila klasična radiografija, no napretkom tehnike danas je klasičnu radiografiju u većini slučajeva zamijenila kompjutorizirana tomografija (CT) koja je dovela do revolucije zbog brzine izvođenja pretrage, multiplanarnog prikaza slikovnih podataka. CT prikuplja podatke bez manipulacije bolesnika te nudi mogućnost detaljnog prikaza koštanih i mekotkivnih struktura. Magnetska rezonancija (MR) ima izvrsnu kontrastnost mekih tkiva te ne koristi ionizirajuće zračenje za razliku od CT. Zbog dužine trajanja pretrage nije pogodna za pregled unesrećenih u hitim stanjima zbog čega se najčešće koristi pri kontroli liječenja nakon prijeloma.

Ključne riječi: kraniofacijalne ozljede, trauma glave, trauma kostiju lica, kompjutorizirana tomografija, klasična radiografija, magnetska rezonancija

## **SUMMARY**

Craniofacial injuries are a very broad term that encompasses various fractures of the face and skull bones. Today, a wide range of diagnostic methods is available for the timely diagnosis of fractures and successful treatment that contributes to the quality of life. In history, the first method of choice was classical radiography, but with advances in technology today, classical radiography has in most cases been replaced by computed tomography (CT), which has led to a revolution in search speed, multiplanar imaging. CT collects data without manipulating the patient and offers the possibility of a detailed presentation of bone and soft tissue structures. Magnetic resonance imaging (MR) has excellent soft tissue contrast and does not use ionizing radiation unlike CT. Due to the length of the examination, it is not suitable for the examination of victims in emergencies, which is why it is most often used in the control of treatment after a fracture.

Keywords: craniofacial injuries, head trauma, facial bone trauma, computed tomography, classical radiography, magnetic resonance imaging

## 1. UVOD

Kraniofacijalna trauma predstavlja vrlo heterogenu grupu ozljeda koja varira od površne ozljede kože i mekih tkiva lica, do kompleksnih fraktura kosti koje mogu direktno ugroziti život unesrećenog. Traumatske ozljede kraniofacijalne regije mogu obuhvatiti oštećenja kože i potkožja, dislokacije i frakture dentoalveolarnog kompleksa, frakture kostiju lica i paranazalnih šupljina te ozljede vratnih organa i baze lubanje. Ovisno o stupnju oštećenja, ove ozljede mogu biti opsežne s posljedičnom trajnom invaliditetom. Težina ozljede ovisi o stupnju oštećenja i načinu nastanka traume koji uključuje mehanizam ozljede, silinu udarca, direktno ili indirektno nanošenje ozljede, vrsti predmeta kojom je ozljeda nanešena, akceleracijske ili deceleracijske sile prisutne kod ozljeđivanja, udaljenost predmeta pri ozljeđivanju te vremensko trajanje ozljeđivanja. Opsežne ozljede mogu dovesti do promjene fizionomije unesrećenog te uzrokovat psihičku traumu i/ili prouzročiti invaliditet u slučaju oštećenja vida, sluha, govora i sl. (1).

Različiti su uzroci kraniofacijalnih trauma, a određeni čimbenici povećavaju rizik kao na primjer kontaktni sportovi poput rukometa, borilačkih vještina, ragbija i sl. Valja razlikovati sportske ozljede od ozljeda zadobivenih fizičkim nasiljem jer su u većini slučajeva sportske ozljede bezazlene, za razliku od onih zadobivenih fizičkim nasiljem koji obuhvaća udarce nogom, rukom ili raznim ostrim ili tupim predmetima. Među najtežim i najopasnijim ozljedama spadaju one zadobivene u prometnim nesrećama ili uslijed pada s većih visina koje, ovisno o silini i brzini udarca, tj. visini s koje je došlo do pada, mogu biti po život opasne uz trajna oštećenja ili sa smrtnim ishodom (1).

Kraniofacijalne ozljede mogu se podijeliti na blage, srednje i teške. S obzirom na to kako je nastala trauma razlikuju se: oteklina i posjekotina, ozljede zuba te prijelomi lica. Već se kliničkim pregledom te inspekcijom i palpacijom može ustanoviti radi li se o ozljedi mekih tkiva i kostiju lica i/ili ozljedi zubnih struktura.

Ovisno o stupnju oštećenja, postupci zbrinjavanja mogu uključivati:

- Ozljede mekih tkiva valja očistiti; liječe se antiseptičkim sredstvom i previjanjem rane, a u slučaju dublje posjekotine šivanjem. Prije obrade rane, osim dubine i veličine posjekotine, treba provjeriti jesu li živci i žile toga područja oštećeni (1).
- Ozljede kostiju glave rješavaju se ovisno o opsegu ozljede te može biti konzervativno ili operativno

- Ozljede zuba mogu biti izolirane ili udružene s traumom čeljusti, a najčešće ih zbrinjavaju maksilofacijalni kirurzi i specijalisti dentalne medicine (ortodonti) (1).

Teške kraniofacijalne traume mogu rezultirati velikim oštećenjima mekog tkiva i skeleta koje se hitno zbrinjavaju. Estetske korekcije i sanacije ožiljka izvode se nakon sanacije po život opasnih ozljeda, najčešće uz pomoć specijalista estetske i plastične kirurgije. Neadekvatno sanirani ožiljci za posljedicu mogu imati deformaciju obraza i lica. Osim estetskih posljedica, kraniofacijalne traume mogu uzrokovati funkcionalne poremećaje koje uključuju poteškoće žvakanja i/ili gutanja kod ozljede zuba i čeljusti, poteškoće disanja uslijed ozljede nosne kosti, nosnog septuma ili paranasalnih šupljina te poremećaje vida nakon ozljede koštanog okvira orbite i nazolakrimalnog kanala. Od planiranja rekonstrukcije lica, postoje određena pravila zbrinjavanja koja zahtijevaju precizna mjerenja i određivanje kutova pod kojim će se izvršiti rekonstrukcija stoga radiološka obrada ima važnu ulogu u planiranju takvih zahvata (1).

Kompjutorizirana ili računalna tomografija (CT) je metoda izbora za klasifikaciju, tj. procjenu opsega i stupnja kraniofacijalne ozljede koja je presudna za daljnje kliničko zbrinjavanje i donošenje odluke o kirurškom zahvatu. Glavne prednosti CT-a su brzina izvođenja pretrage, mogućnosti vizualizacije frakturnih pukotina i kada nema pomaka ulomaka za razliku od nativnih radiograma, mogućnost prikaza fraktura u više ravnina uz trodimenzionalni prikaz (3D), detekcija krvavog sadržaja u sinusima ili srednjem uhu (hematosinus, hematotimpanon), prikaz ozljede orbite ili očne jabučice koja nije klinički uočljiva i sl. (1). CT konusnog snopa (CBCT) ima značajnu ulogu u dijagnostici kraniofacijalnih ozljeda jer omogućuje prikaz koštanih struktura visokom rezolucijom, a ujedno ima manju dozu x - zračenja u odnosu na CT. Nedostatak CBCT-a je slabiji prikaz mekotkivnih struktura i dostupnost. Osim CT-a i CBCT-a koje imaju najznačajniju ulogu u obradi kraniofacijalne traume, dijagnostički postupci koji se koriste su klasična radiografija i magnetska rezonancija (MR) (1).

Sve navedene metode će biti prikazane u radu. Cilj ovog završnog rada je objasniti ulogu radiološke struke u dijagnostičkoj obradi bolesnika koji su zadobili kraniofacijalnu traumu. Korištena je literatura na hrvatskom, engleskom i slovenskom jeziku. Pretraživane su baze podataka, korištene knjige i časopisi s ciljem što kvalitetnijeg iznošenja teme i isticanja važnosti radiologije kod bolesnika nakon kraniofacijalne ozljede.

## 2.KOSTI GLAVE

### 2.1. Anatomija glave

Skelet glave je, s obzirom na ostatak tijela, građen pretežno od pločastih kostiju. Pločaste kosti su građene od spongioze koju omeđuje kompaktna koštana tvar s vanjske strane. Određene kosti su u potpunosti pločaste dok drugima pojedini dijelovi sadržavaju istu komponentu. Kosti trupa i udova pretežno čine duge i kratke kosti koje su međusobno spojene zglobovima koji omogućuju pokretljivost. Međutim, kosti glave su međusobno spojene šavovima te je opseg kretnji neznatan, gotovo nemoguć. Takve razlike objašnjavaju se različitim ulogama koštanog sustava. Skelet glave omeđuje šupljine u kojima su smješteni i prije svega zaštićeni organi poput mozga, oka, uha te početci probavnih i dišnih puteva. S druge strane, kosti udova i trupa omogućuju pokret te imaju dinamičku funkciju u službi lokomotornog sustava (2).

Skelet glave ili lubanja, *cranium* sastoji se od dva dijela: *neurocranium* i *splanchnocranium*. Prvi tvori čvrstu čahuru oko mozga te ga zatvara u lubanjsku šupljinu *cavumcranii* iz čega i proizlazi njegov naziv (*slika 1*). Organi za osjet sluha i ravnoteže su smješteni u dnu te šupljine. Drugi i manji dio se naziva *craniumviscerale* (viscerokranij), a smješten je ispred neurokranija te njemu pripadaju očna, nosna i usna šupljina (*slika 2*). Nosna i usna šupljina pripadaju sustavima utrobnih organa na što ukazuje i sam naziv *viscera* (lat.) kao i *splanchnon* (grč.) što označava utrobu. Također, ovoj skupini pripadaju i kosti lica. Konačno, *cranium* izgrađuju 23 kosti, a ako se pridodaju i slušne koščiće, 29 koštanih elemenata (2).

Neurokranij izgrađuje sedam kostiju. Zatiljna, klinasta i čeona kost su neparne, a sljepoočna i tjemena su parne kosti. Zatiljna kost je najvećakost lubanje. Pločasta je i leži u stražnjem i donjem omeđenju lubanjske šupljine. Osim zaštite za mozak, povezuje glavu i kralježnicu. U njezinom središtu je otvor *foramen magnum* kroz koji prolaze produžena moždina. Klinasta kost je smještena u središtu lubanjske baze. Nepravilnog je oblika i u doticaju je sa *splanchnocraniumom*. Također je po građi i pneumatična kost. Čeona kost omeđuje lubanjsku šupljinu s prednje strane i jedna je od najvećih pločastih kostiju. Sadrži pneumatske prostore, frontalne sinuse. Naziv je dobila po konveksnoj vanjskoj površini koja gradi čelo. Sljepoočna kost je parna kosti koja zauzima lateralni dio lubanjske šupljine između zatiljne i klinaste kosti te je karakterizira složena građa. Sačinjavaju je tri dijela:

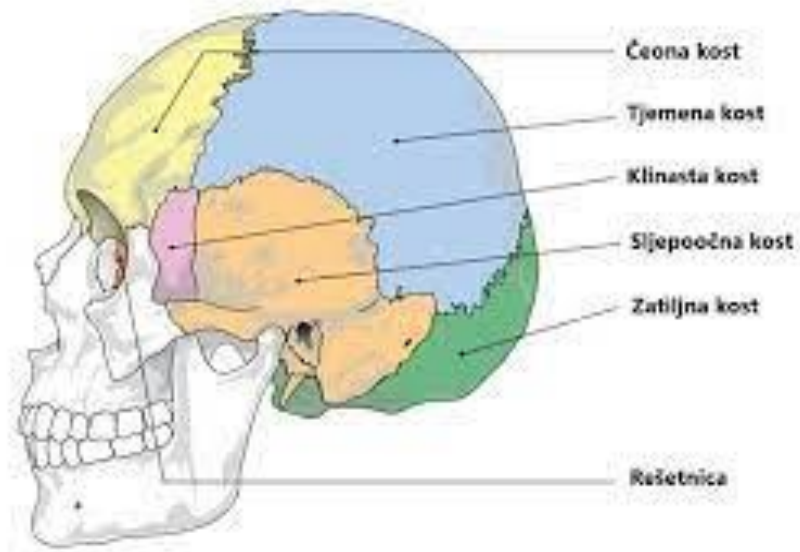
piramida, skvamozni te mastoidni dio. U piramidi su smješteni sustavi kanalića odgovorni za ravnotežu i sluh, skvamozni dio izgrađuje lateralne stijenke lubanjske šupljine dok je mastoidni dio s pneumatiziranim mastoidnim nastavkom smješten iza uške. Tjemene kosti izgrađuju krov lubanje (2).

Kosti lica čini šest parnih (nosne školjke, nepčane kosti, nosne kosti, suzne kosti, jagodične kosti i gornje čeljusti) i četiri neparne kosti (sitasta kost, lemešna kost, donja čeljust i jezična kost). Kosti su međusobno spojene šavovima što znači da kretnje nisu moguće (2).

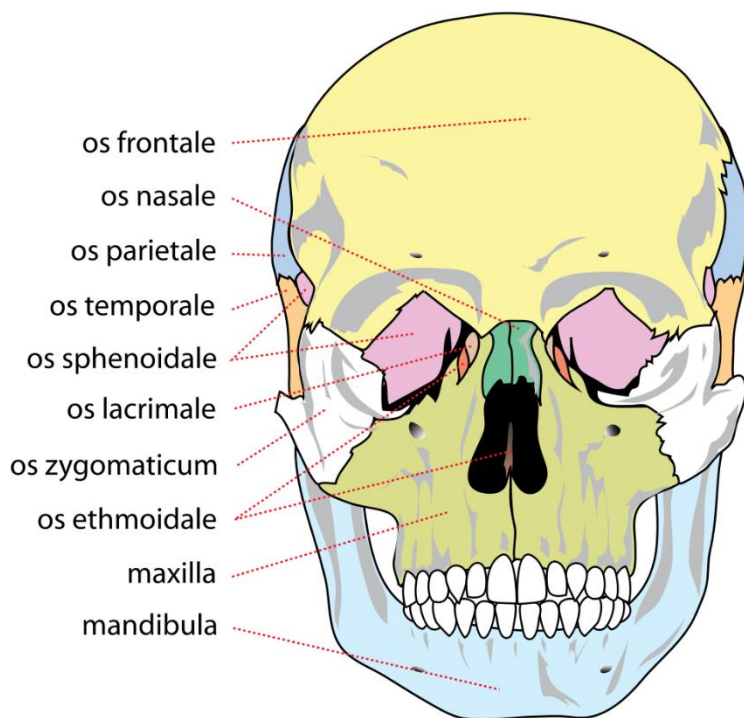
## **2.2. Funkcionalna građa i čvrstoća lubanje**

Nepravilnost i različitost kostiju koje izgrađuju lubanju je uvjetovana mehaničkim silama koje djeluju na nju. Poneke su kosti tanke dok druge imaju zadebljanja koja prate smjer djelovanja sila. Zbog toga je uveden naziv „trajektorij“ koji prezentira smjer djelovanja sila. U lubanjskoj šupljini postoji nekoliko trajektorija od kojih je jedan gotovo potpuni prsten i smješten je u sagitalnoj ravnini počevši od turskog sedla prema lubanjskom svodu. Na skeletu baze lubanje mogu se pronaći trajektoriji koji prate granice između prednje, srednje i stražnje lubanjske jame. Ostala zadebljanja su vezana uz mišiće žvakače te pripadaju visceralnom dijelu lubanje (2).

Skelet neurokranija odlikuje elastičnost stoga pod djelovanjem blage vanjske sile, kost može popustiti, ali neće doći do frakture. Ukoliko se intenzitet pritiska pojača, tada dolazi do frakture koja se može prezentirati na nekoliko načina. Ako je pojačani pritisak zahvatio maleno područje tada dolazi do impresijske frakture koja je karakterizirana utiskivanjem kosti u lubanjsku šupljinu te se pukotine zrakasto šire od mjesta uleknuća. Ako se površina pritiska odnosno udarca poveća tada se pukotina širi i uzima smjer sile koja ju je uzrokovala. Takve frakture su češće na bazi lubanje. Primjerice, fraktura piramide je najčešća u njezinom vršku tako da se isti odlomi. Pri takvim ozljedama dolazi do istjecanja krvi i cerebrospinalnog likvora iz uha, nosa, orbite, gornjeg dijela ždrijela te pod kožom mastoidnog nastavka (2).



Slika 1 Kostilubanje (Izvor :Lucijetić K. Analiza parametara prilikom bušenja kostilubanje [Završni rad]. Zagreb: Fakultet strojarstva i brodogradnje; 2018.)



Slika 2 Anatomski prikaz kostiju lica (Izvor : [https://sh.wikipedia.org/wiki/Kosti\\_lica](https://sh.wikipedia.org/wiki/Kosti_lica), pristupljeno 14.05.2021)

### 3. ETIOLOGIJA

Najčešći razlog nastanka kraniofacijalne traume su prometne nesreće na koje otpada 35 - 60% fraktura (3). Prema istraživanju Melmed i Koonin (1975) uočena je razlika u nastanku kraniofacijalnih trauma s obzirom na rasu. Prema tom istraživanju, prijelomi donje čeljusti su u 67% slučajeva posljedica prometnih nesreća kod bijelaca, a u 64% slučajeva posljedica su fizičkog nasilja u osoba crne rase (2). Kada je riječ o prometnim nesrećama, unesrećeni su u prvom redu vozači i putnici osobnih automobila, potom motociklisti te pješaci. Prijelomi mandibule i zigomatične kosti su općenito četiri puta češći kod vozača osobnih automobila nego kod motociklista, no zastupljenost ozljeda ovisi od države do države. U Italiji i Grčkoj jednaka je zastupljenost prijeloma lica kod motorista i vozača automobila, dok je u Njemačkoj češća u pješaka (3,4,5).

Kako se kraniofacijalne ozljede događaju obično pri velikim brzinama dobile su naziv „ozljede velikih brzina“, *engl. High velocity trauma*. Stupanj ozljede ovisi o poštivanju sigurnosnih mjera u prometu: vezivanje sigurnosnim pojasom, nošenje zaštitne opreme na motociklu (zaštitne kacige i odijela) i sl. (3). Podjednako veliki stupanj ozljeda događa se u prometnim nesrećama kada pješaka obori automobil (3).

Fizičko nasilje je drugi uzrok po učestalosti u nastanku kraniofacijalnih trauma. Prijelomi mogu nastati direktnim udarcima dijelom tijela poput šake ili udarcem noge ili udarcem tupim predmetima (npr. štap). Najčešći prijelomi nastali fizičkim nasiljem su donja čeljust, zigomatična kost i nosna kost. Učestalost se mijenja s obzirom na dio svijeta u kojem je uzet uzorak kraniofacijalnih trauma te varira od 82% ozljeda u Zimbabweu do 9% u Grčkoj. U Hrvatskoj (Zagreb) su jednako zastupljene kraniofacijalne ozljede nastale u prometnim nesrećama i nasiljem (3,4).

Pad zauzima treće mjesto kao uzrokom kraniofacijalne traume u kojima su češće ozlijeđene žene. U muškaraca su češće frakture donje čeljusti i zigomatične kosti nastale u prometnim nesrećama ili fizičkim nasiljem. Osim navedenih uzroka, sportovi mogu dovesti do kraniofacijalnih ozljeda, ali njihova prevalencija ovisi od države do države, ovisno o zastupljenosti pojedinih sportova (3,6).



#### 4. EPIDEMIOLOGIJA

U ukupnoj populaciji pojavnost kraniofacijalnih ozljeda je 18-32 pacijenta na 100 000 hospitaliziranih. U Zagrebu na Klinici za kirurgiju lica, čeljusti i usta maksilofacijalne ozljede čine oko 20% hospitaliziranih pacijenata, što bi značilo oko 300 godišnje. Postoji jasna razlika u učestalosti kraniofacijalnih ozljeda kod muškaraca i žena, a omjer je 3:1. Zapravo je ovaj podatak logičan budući da je poznato da u nasilju i prometnim nesrećama češće stradavaju muškarci od žena. Omjer se smanjuje i podjednak je kod pacijenata starije životne dobi koji su traumom glave dobili zbog pada (3).

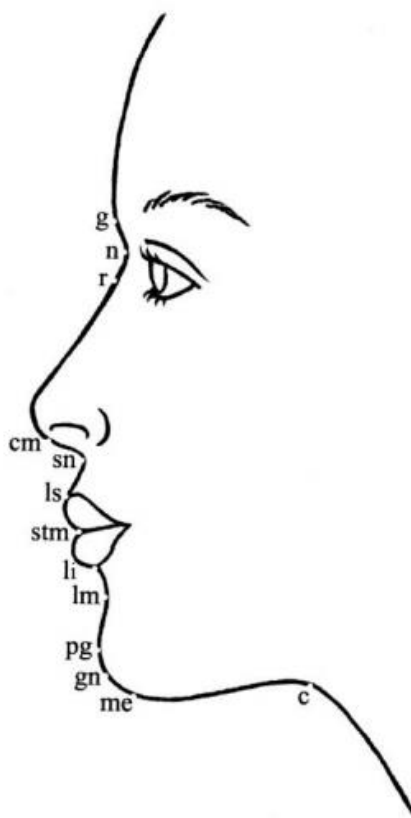
Najviše ozlijeđenih pripada dobnoj skupini između 18. i 30. godine života. Kod djece iznad šest godina najviše kraniofacijalnih ozljeda nastaje zbog polaska u školu i vožnje biciklom, a mlađi od 6 godina ovakve ozljede dobivaju pri padu. Međutim, sveukupno samo 5% dječje populacije (ispod 14 godina) bude hospitalizirano zbog kraniofacijalne traume (3).

Kraniofacijalne ozljede zadobivene u prometnoj nesreći su češće pridružene s kranioocerebralnim ozljedama i likvorejom (3).

## 5. PROPORCIJE LICA

Ukoliko nakon kraniofacijalne traume dođe do potrebe za kirurškim liječenjem, maksilofacijalni zahvati se rade s ciljem postizanja funkcionalnosti. Kako bi se olakšao pristup kirurškom liječenju određeni su objektivni parametri estetske ljepote lica koji uključuju simetriju, proporcije, mladolikost i emocionalni izraz (7).

Uz frontalni izgled lica pri estetskoj kirurgiji u svrhu saniranja deformiteta nastalih kraniofacijalnom traumom, važan je i profilni izgled lica. Mjerenje uključuje pet glavnih estetskih cjelina: čelo, nos, usne, brada i vrat (slika 3) (7).



Slika 1 Antropometrijske točke lica: g – glabella, n – nasion, r – radix, cm – columella, sn – subnasale, ls – labial superior, li – labial inferior, stm – stomion, lm – labiomental crease, pg – pogonion, gn – gnathion, me – menton, c – cervical point. (Izvor: Fočo F, Imamović E. Osnovni pojmovi i principi u maksilo-kraniofacijalnoj hirurgiji [Elektronička knjiga]. Sarajevo: Avery; 2011. Dostupno na: [https://www.researchgate.net/profile/Faris-Foco/publication/309351246\\_OSNOVNI\\_POJMOVI\\_I\\_PRINCIPI\\_U\\_MAKSILO-KRANIOFACIJALNOJ\\_HIRURGIJI/links/580a508808aeef1bfee3f5bd/OSNOVNI-POJMOVI-I-PRINCIPI-U-MAKSILO-KRANIOFACIJALNOJ-HIRURGIJI.pdf](https://www.researchgate.net/profile/Faris-Foco/publication/309351246_OSNOVNI_POJMOVI_I_PRINCIPI_U_MAKSILO-KRANIOFACIJALNOJ_HIRURGIJI/links/580a508808aeef1bfee3f5bd/OSNOVNI-POJMOVI-I-PRINCIPI-U-MAKSILO-KRANIOFACIJALNOJ-HIRURGIJI.pdf), pristupljeno 15.05.2021.)

## **4. KLASIFIKACIJA OZLJEDA PRILIKOM KRANIOFACIJALNE TRAUME**

### **4.1. Kraniocerebralne ozljede**

Kraniocerebralne ozljede su najčešće udružene ozljede lubanje i mozga koje se prema integritetu kože dijele na otvorene i zatvorene (8).

Otvorene ozljede se uočavaju inspekcijom uz direktnu vizualizaciju cerebrospinalne tekućine i mozgovine (8).

Najčešća klasifikacija otvorenih ozljeda je:

- Penetrantne ozljede ako je došlo do lezije tvrde moždane ovojnice (8).
- Perforantne ozljede ako je uz penetrantnu ozljedu prisutna moždanog tkiva (8).
- Nepenetrantne ozljede (8).

Zatvorene ozljede su ozljede mozga i prijelom kosti bez narušavanja integriteta kože što ne otklanja mogućnost narušavanja i prekida aksona i krvnih žila što dovodi do još većih komplikacija poput intracerebralnih krvarenja ili hematoma (8).

Podjela zatvorenih ozljeda:

- prijelom lubanje;
- traumatsko ekstracerebralno krvarenje (subarahnoidalno krvarenje, subduralno krvarenje);
- potres mozga;
- nagnječenje mozga;
- traumatska intracerebralna krvarenja (8).

## 4.2. Prijelomi srednjeg lica

Linije koštanog sklopa slabijeg otpora prvi je analizirao francuski vojni kirurg Rene Le Fort na glavi kadavera te ih je definirao kao složene ozljede koje nastaju kao rezultat udarca jakim silom u srednji dio lica (9,10)

Kod frakture po tipu Le Fort I, frakturna linija prolazi horizontalno od dna nosa preko prednje i posterolateralne stijenke maksilarnog sinusa do pterigomaksilarnog nastavka u njegovom najdonjem dijelu gdje je naglasak stavljen na pterigomaksilarnu disocijaciju najčešće zbog prijeloma kroz pterigoidnu ploču. Ovaj oblik frakture je još ranije opisao francuski kirurg Guerin, te nosi naziv i po tom kirurgu (11). Ovaj oblik frakture nastaje kada sila direktno pada na gornju čeljust što rezultira odvajanje tvrdog nepca i alveolarnog nastavka od baze lubanje i ostatka lica. Pacijent ima poremećaj zagriža jer je pomak koštanih ulomaka dijelom određen smjerom sile udarca, a dio odlazi na vlakna pterigoidnih mišića koji su zaslužni za pomak srednjeg lica kaudalno i dorzalno. Najbolja dijagnostika za ove prijelome su ortopantomografija (OPG) te koronarni CT prikaz i 3D rekonstrukcije zbog anteroposteriornog smjera loma u aksijalnom presjeku (9,10).

Le Fort II (piramidalna fraktura) je fraktura koja može i ne mora zahvaćati dio nosnih kostiju te seže preko donjeg ruba orbite u području zigomatikomaksilarne suture ali šteti zigomatičnu kost sve do pterigoidnog nastavka sfenoidalne kosti. Ovaj oblik frakture ima oblik piramide (nosna regija se odvaja od baze lubanje) (3).

Jedna je od najtežih fraktura srednjeg lica je Le Fort III koju karakterizira deformitet oblika posude (engl. *dish face deformity*) te se najbolje oslikava na aksijalnim i koronarnim CT presjecima te u kosoj ravnini kroz medijalni zid i dno orbite (9,10). Kod Le Fort III frakturna linija se pruža od gornjeg dijela nosnih kostiju, kroz etmoidalnu kost, ispod optičkog kanala do donje orbitalne fisure gdje se razdvaja te dorzomedijalno seže do baze pterigoidnih nastavaka te anterolateralno do lateralnog ruba orbite i frontozigomatičnog šava. Poznata je i pod nazivom kraniofacijalna disocijacija te kako joj i samo ime kaže uzrokuje potpunu disocijaciju lica od kosti neurokranija. Le Fort III, za razliku od tipova I i II uključuje zigomatičnu kost te je često povezana s intrakranijalnim ozljedama. Često je udružena s ozljedom infraorbitalnog živca i suznog aparata (9,10)

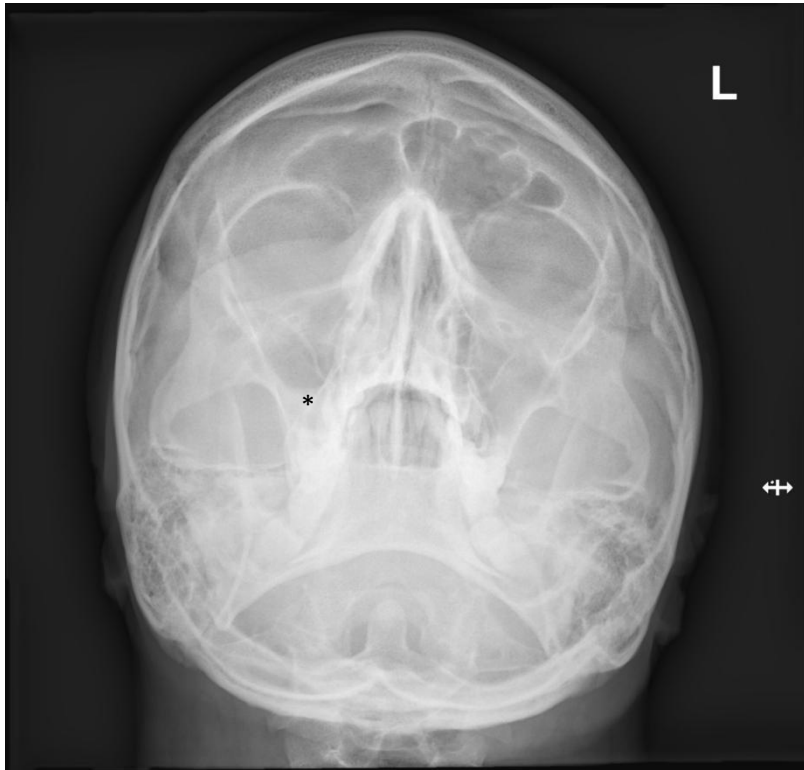
#### 4.2.1. Prijelomi gornje trećine lica

Prijelomi gornje trećine lica tipično utječu na stijenku frontalnog sinusa jer je upravo na toj lokaciji kost tanja od ostatka čeone kosti. Prijelomi mogu zahvatiti samo prednju stijenku sinusa ili se protezati i u stražnju stijenku. Proširenje stražnje stijenke stvara komunikaciju između frontalnog sinusa i prednje lubanjske jame što sa sobom nosi komplikacije kao što su rinolikvoreja i intrakranijalne infekcije (10).

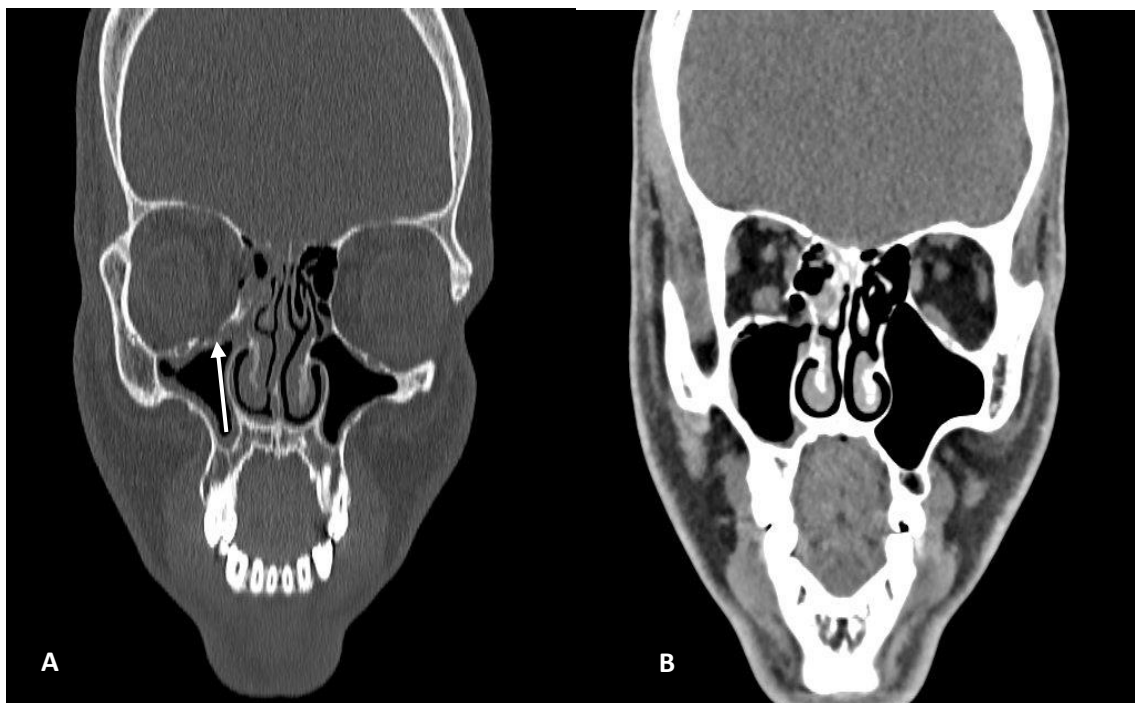
#### 4.2.2. Prijelomi orbite

Nakon prijeloma mandibule po svojoj učestalosti ih slijede prijelomi orbite. Najčešće su to udružene ozljede popraćene frakturama zigomatične kosti, frontoetmoidne kosti, Le Fort II prijelomima te frontalne kosi (10).

Podjela prema lokalizaciji se odnosi na sam anatomske smještaj nastanka ozljede te se dijeli na prijelome dna, krova, medijalnog i lateralnog zida orbite dok se prema tipu koštane dislokacije dijele na *blow-out* i *blow-in* frakture. „*Blow-out*“ fraktura nastaje udarcem objekta koji je veći od orbitalnih koštanih zidova te dovodi do prijenosa sila s posljedičnom frakturom dna ili medijalnog zida orbite zbog povećanog intraorbitalnog tlaka (*slika 4 i 5*) dok „*blow-in*“ fraktura rezultira udarcem visoke energije u frontalnu kost uz depresiju orbitalnog krova (10).



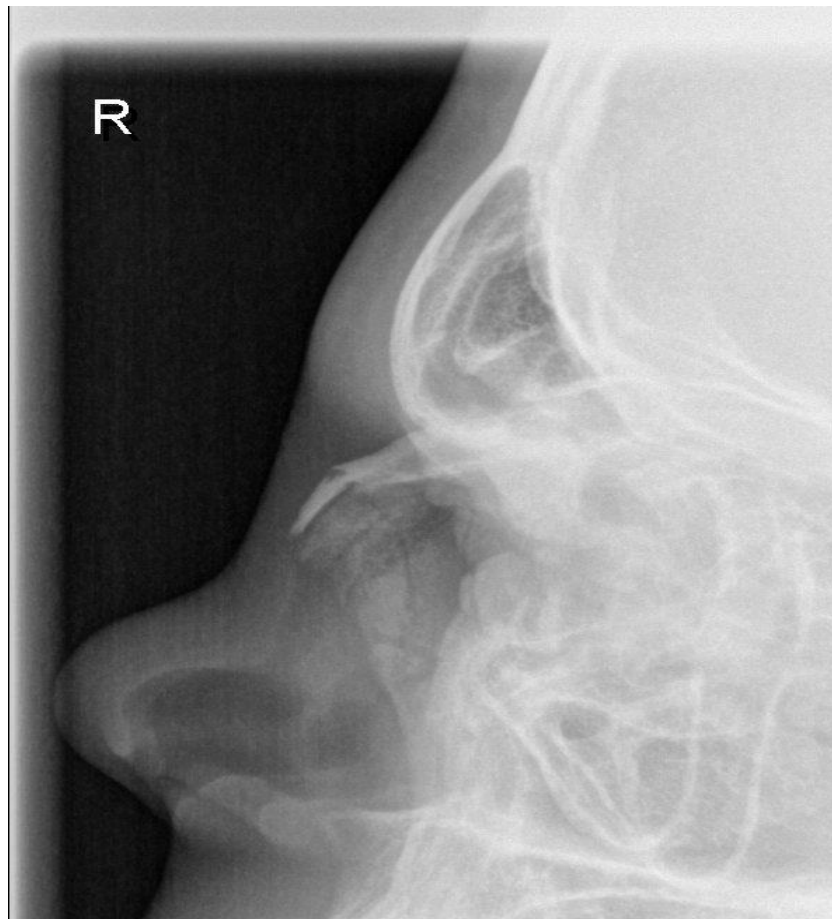*Slika 2. Klasična radiografija kostiju lica; radiogram prikazuje zasjenjenje u području desnog maksilarnog sinusa, indirektni znak blow-out frakture (Izvor: Baza podataka KBC Rijeka)*



*Slika 3. Koronalni CT presjeci kroz područje maksilarnih sinusa i orbita pokazuju frakturu dna orbite (strelica) A koštani prozor, B mekotkivni prozor (Izvor: Baza podataka KBC Rijeka)*

### 4.2.3. Prijelom nosne kosti

Najčešći su od svih ozljeda kostura lica zbog površinskog položaja i relativne tankoće nosne kosti (*slika 6*). Prijelomi su uglavnom posljedica tupe sile primijenjene iz prednjeg ili bočnog smjera. Podjela prijeloma se odnosi na anatomiju nosa te se dijele u prijelome koji zahvaćaju nosni septum, prijelomi koji ne zahvaćaju nosni septum, prijelome koji zahvaćaju orbitalnu kost i intrakranijalne strukture. Prijelomi nosne hrskavice mogu poremetiti krvnu opskrbu perihondrija, uzrokovati hematoma septuma s mogućim komplikacijama uključujući oštećenje nazalnog disanja, stvaranje apscesa i nekrozu s posljedicom perforacije septuma (10).



*Slika 4. Profilni radiogram nosne kosti; fraktura nosne kosti s pomakom ulomka (Izvor: Baza podataka KBC Rijeka)*

### **4.2.3. Nazo-orbito-etmoidni prijelomi**

Prijelomi su uzrokovani snažnom silom koja se primjenjuje sprijeda na nos i prenosi straga kroz etmoidalnu kost te uključuje nosne kosti i septum, etmoidne sinuse i medijalne orbitalne stijenke. Najčešće komplikacije uzrokovane tim prijelomima uključuju egzoftalmus zbog smanjenja intraorbitalnog volumena te rinolikvoreju zbog prijeloma kroz kribriformnu ploču (10). Kod sumnje na nazo-orbito-etmoidalne prijelome procedura izbora je CT.

### **4.2.4. Prijelomi zigomatičnog kompleksa-lateralne frakture orbite**

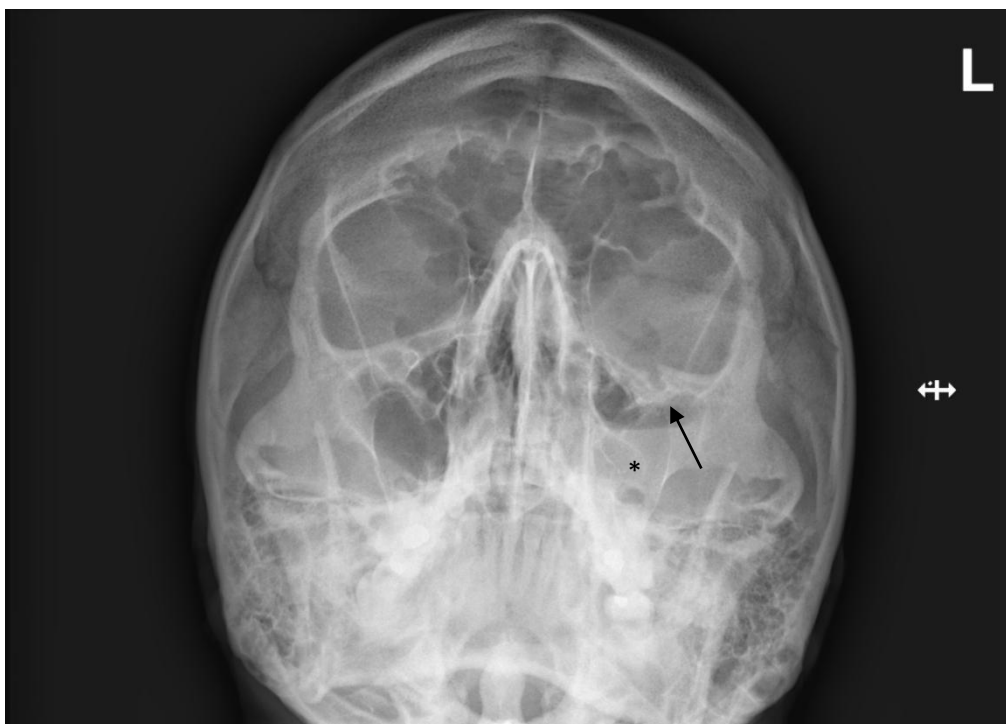
Zigomatikomaksilarne frakture su češće lijevostrane, posljedica fizičkog nasilja. Prepoznatljiv je po kliničkim znakovima kao što su asimetrija lica, oštećenje infraorbitalnog živca, palpatorni diskontinuitet orbite najčešće donjeg ruba, periorbitalni hematom i enoftalmus s asimetrijom jagodične prominencije, spuštenu bulbus s dvoslikama u svim smjerovima, otežano otvaranje usta i epistaksa (11).

Najčešća podjela je prema Knightu i Northu po stupnju dislokacije (11).

- I. Bez dislokacije
- II. Frakture arkusa zigomatične kosti
- III. Utisnuta bez rotacije
- IV. Medijalna rotacija
- V. Lateralna rotacija
- VI. Kominutivne frakture

Ukoliko CT postupak nije dostupan može se učiniti kraniogram u Watersovoj projekciji (slika 7), no kod sumnje na ovu vrstu prijeloma procedura izbora je CT radi detaljnog uvida u smjer frakture i frakturnih ulomaka te zahvaćanja struktura (11).



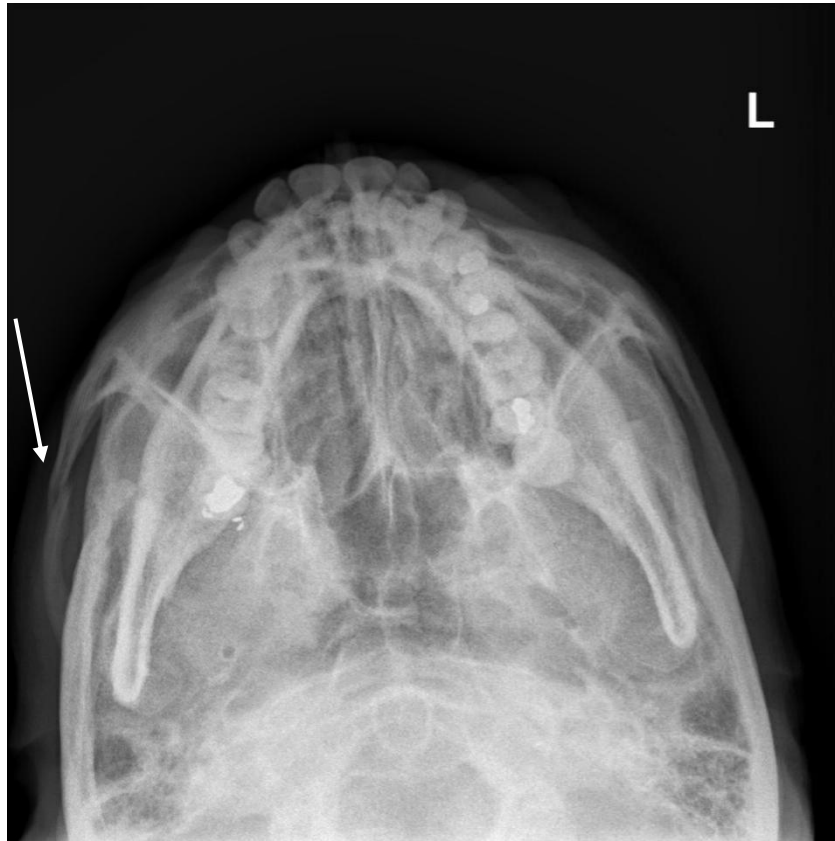

*Slika 5. Kraniogram po Watersovoj projekciji, prekid kontinuiteta dna orbite (strelica), homogena sjena u projekciji lijevog maksilarnog sinusa s nivoom (asteriks) sugerira hematosinus (Izvor: Baza podataka KBC Rijeka)*

#### **4.2.5. Prijelomi zigomatičnog luka**

Udarac u lateralnu stranu lica je najčešći uzrok izoliranog prijeloma zigomatičnog luka dok su trostruki ili dvostruki lomovi s utisnućem fragmenata prema donjem dijelu temporalnog mišića ili vrhu mišićnog nastavka česta pojava (10).

Izolirani prijelomi zigomatičnog luka mogu se naći u pacijenata s izravnom traumom stražnjeg dijela maksile (*slika 8*). Ovaj tip prijeloma ne smije se miješati sa složenim frakturama zigomatično-maksilarne kosti koja se proteže prema naprijed i zahvaća lateralnu stijenku orbite. S obzirom na to da zigomatični luk ima oblik prstena, tipičan uzorak prijeloma je segmentni s blagim usitnjavanjem, povremeno uključuje zigomatično-temporalni šav i moguće ulegnuće koštanih fragmenata u infratemporalnu jamu. Koštani fragment može iritirati temporalni mišić ili susjedni koronoidni nastavak što dovodi do trizmusa. Ova vrsta prijeloma može nastati izravnom silom koja se prenosi iz donjih zuba preko baze zubne krune, koja djeluje kao uporište. Zbog velike količine bakterija u usnoj šupljini prijelom alveolarnog nastavka tretira se kao otvoreni prijelom u kojem postoji povreda sluznice (10).

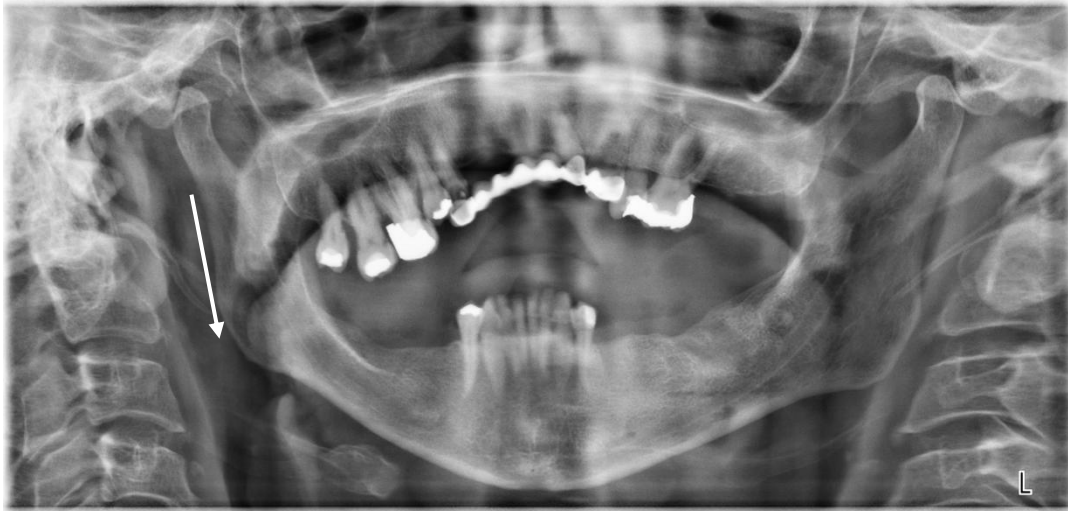

Slika 6. Aksijalni kranioogram po Gilliesu, fraktura desnog luka zigomatične kosti (bijela strelica), (Izvor: Baza podataka KBC Rijeka, Rijeka)

Inspekcijom pacijenta se uočava utisnuće zigomatičnog luka te se palpacijom mogu osjetiti krepitacije (3).

Dijagnostika frakture temporomandibularnog zgloba:

1. Anamneza
2. Fizikalni pregled - pasivno otvaranje usta, osjetljivost žvačnih mišića na palpaciju i maksimalno otvaranje usta, skretanje čeljusti koja se ne ispravlja pri maksimalnom otvaranja usta i osjetljivosti na palpaciju
3. slikovni postupci - radiološki prikaz ovog prijeloma je najbolje vidljiv na kraniogramu po Gilliesu (aksijalnom kraniogramu) dok je luksacija temporomandibularnih zglobova najbolje vidljiva na OPG-u (slika 9).
4. Slikovni postupci – MR temporomandibularnih zglobova je zlatni standard za detekciju ozljede s obzirom na to da prikazuje detalje diska, zglobne pukotine i edem koštane strukture.



*Slika 7. Ortopantomogram, luksacija oba temporomandibularna zgloba bez znakova frakture, ( Izvor: Baza podataka KBC Rijeka, Rijeka)*

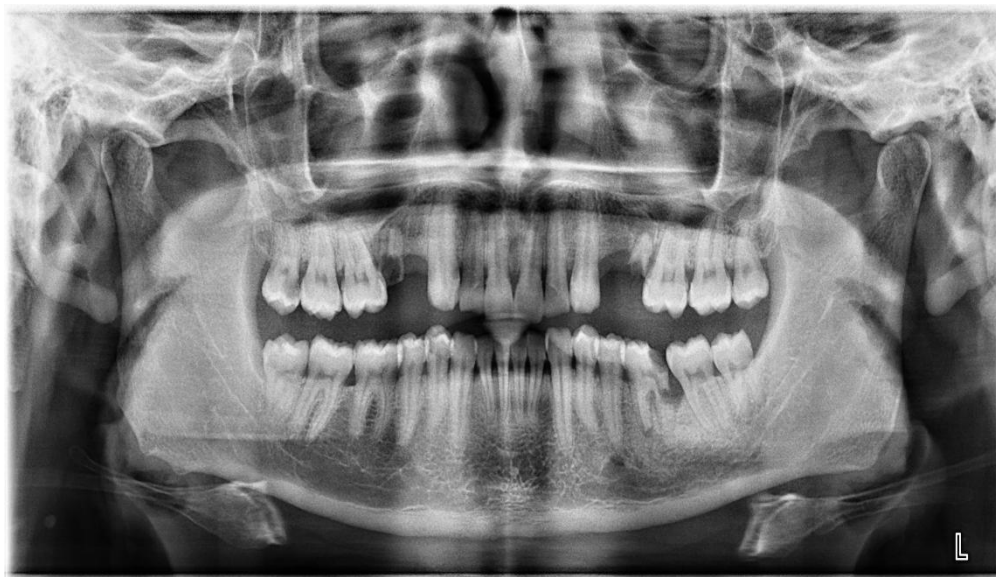#### **4.2.6. Dentoalveolarni prijelomi**

Po svojoj učestalosti spadaju u rijetke prijelome te diskontinuitet zubnog luka ukazuje na prijelom alveolarnog nastavka koji može biti udružen s Le Fort prijelomima (3).

1. Fraktura krune zuba bez otvorene pulpe se najčešće prepoznaje nakon učinjene klasične radiografije na kojoj se vidi gubitak dijela krune, klinički je vidljiv lom bez gubitka zubnog tkiva koji se širi kroz caklinu sve do spoja cakline i dentina. Fraktura cakline i dentina sa sobom nosi gubitak zubnog tkiva bez otvaranja pulpne komore (12).
2. Fraktura krune zuba s otvorenom pulpom je komplicirana fraktura krune za razliku od frakture krune bez otvorene pulpe. Caklina, dentin i otvorena pulpa su dijelovi koji su uključeni u samu frakturu. Klinički se prikazuje svijetlocrveni ili ishemičan izgled pulpe uz mogućnost spontanog krvarenja. Radiografski se zamjećuje gubitak zubnog tkiva uz paradontne promjene koje prate luksacijske ozljede (12).

3. Fraktura krune i korijena uključuje caklinu, dentin i cement neovisno je li pulpa otvorena ili nije. Početak frakture je najčešće od polovice krune labijalno, te se širi subgingivno u palatinalnom smjeru (12).
4. Fraktura korijena zuba uključuje dentin, cement i pulpu te kliničku sliku karakterizira produljeni izgled zuba, često pomaknut palatinalno. Radiološki se prikazuje radiolucetna linija koja dijeli korijen u dva ili više fragmenata te apikalni fragment koji je *in situ* dok je koronalni fragment često dislociran (12).
5. Fraktura alveolarnog nastavka je fraktura koja može i ne mora zahvatiti alveolu. Kliničku sliku karakterizira segment s jednim ili više zuba pomaknuto aksijalno ili lateralno što često uzrokuje poremećaj okluzije, kao i prisutnost laceracije gingive. Horizontalni dio frakturne linije je vidljiv na svim mjestima s početkom na cervikalnoj regiji, a završava na apikalnoj ili periapikalnoj regiji. Važno je uočiti frakture korijena zuba (12).

Najčešća radiološka procedura oslikavanja dentoalveolarnog područja je OPG (*slika 10*).



*Slika 8. Ortopantomogram, bez znakova za frakturu. Dentoalveolarno područje i temporomandibularni zglobovi su urednog prikaza. Radixrelicta 15 i 25. Karijes krune 46 (Izvor: baza podataka KBC Rijeka, Rijeka)*

### **4.3. Prijelomi gornje čeljusti**

Budući da gornji transverzalni dio gornje čeljusti tvori dno orbite, prijelomi na tom mjestu mogu uzrokovati različite orbitalne komplikacije, uključujući leziju donjeg ravnog mišića, puknuće ili udaranje globusa te ozljede vidnog živca (10).

Prijelomi donje transverzalne površine uključuju prijelom zuba, odbijanje i devitalizaciju kao i malokluziju. Oštećenje donjeg alveolarnog živca može rezultirati anestezijom ipsilateralne donje usne, brade, prednjeg dijela jezika te zubiju donje čeljusti (10).

Medijalni prijelomi maksilarne površine obuhvaćaju bočne stijenke etmoidalnih sinusa, medijalne stijenke orbita i maksilarnih sinusa uključujući orbitalni sadržaj kao i suzni kanal. Proširenje medijalnog prijeloma maksilarne površine kroz kribriformnu ploču može uzrokovati suzu u donjoj duri, dopuštajući curenje likvora u paranazalne sinuse i nosnu šupljinu. Može se stvoriti komunikacija koja omogućava bakterijama širenje intrakranijalno te posljedično uzrokovati infekcije poput meningitisa i sl. (10).

Orbitalne komplikacije kao što su ozljede globusa, ozljeda ekstraokularnih mišića, ozljeda optičkog živca i orbitalni hematomi mogu se javiti kada prijelomi zahvaćaju lateralnu orbitalnu stranu u sklopu ozljeda lateralne stijenke maksile (10).

### **4.4. Prijelomi donje čeljusti**

Mandibula (donja čeljust) je membranozna neparna kost koja gradi osnovu donje trećine lica te se prijelomi mogu klasificirati na više načina. Prijelomi se dijele najjednostavnije (zatvorene) i komplicirane prijelome (otvorene) koji mogu biti otvoreni u usnu šupljinu (intraoralni) ili su otvoreni prema van prekidom kontinuiteta mekih tkiva (ekstraoralni). Nadalje, frakture prema vrsti se dijele na infrakcije, subperiostalne prijelome koji su najčešći u dječjoj dobi, linearne, kominutivne ili udružene prijelome. Gledajući smjer nastanka samog prijeloma ravnina prijeloma može biti okomita na vlakna mišića. U tim slučajevima je dislokacija minimalna. Kada je ravnina prijeloma paralelna s vlaknima muskulature dislokacija je jača (3).

Liječenje prijeloma mandibule ovisi o stanju zubala, a koji se najčešće se tretirakonzervativno-protetski pri čemu je prisutnost zubala presudna (3).

Klasa I - zubi su prisutni s obje strane prijeloma;

✓ Klasa II - zubi su prisutni s jedne strane prijeloma;

✓ Klasa III - čeljust bez zubala ili u dijelu koji ne nosi zube (3).

Najčešće se koristi podjela prema Dingmanu i Natvigu koja se odnosi na lokalizaciju prijeloma:

1. Prijelomi simfize - kost je u području simfize najdeblja i najčvršća te prijelomi rijetko prolaze anatomsku simfizu. Fraktura se prikazuje OPG ili na AP kraniogramu (3).

2. Prijelomi korpusa mandibule - najčešći uzrok je direktno djelovanje sile na mjestu prvog molara ili indirektno na mjestu kanina (3).

3. Prijelomi angulusa mandibule - treći molar oslabljuje angulus pa su stoga česti prijelomi kroz alveolu umnjaka, otvoreni zagriz je česti klinički znak dok vanjski edem i hematoma ne moraju uvijek biti izraženi i prisutni (3).

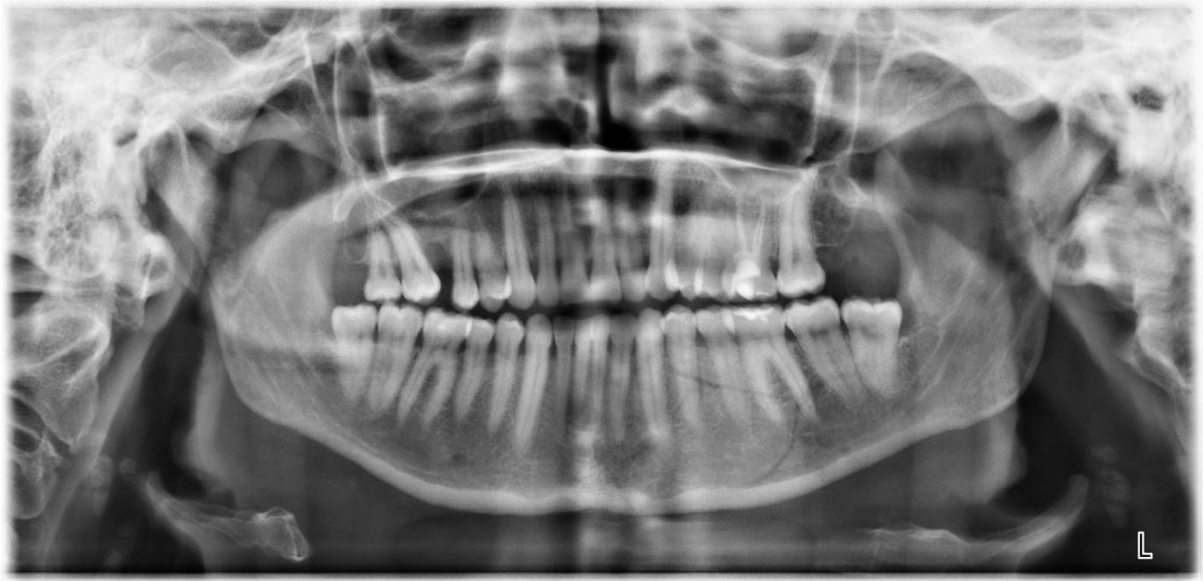4. Prijelomi uzlaznog kraka i mišićnog nastavka mandibule su najčešće bez dislokacije jer je ovaj dio čeljusti okružen mišićima (3)

5. Prijelomi artikularnog nastavka mandibule - može biti u području glavice, u razini anatomskog kolumna, u razini tzv. kirurškog kolumna i na bazi zglobnog nastavka (3).

6. Prijelomi alveolarnog grebena - kao izolirani prijelomi najčešće pogađaju medijalni dio između premolara dok kao udruženi najčešće mogu biti pridruženi prijelomima korpusa i simfize (3).

Česta pojava kod prijeloma mandibule su višestruki prijelomi kombinirani direktnom frakturom na samom mjestu udarca i indirektnom na mjestu oslabljenog otpora, najčešće se odnosi na angulus i kondilarni nastavak (*slika 11*) (3).

Od radioloških procedura najveću važnost ima OPG. Za prikaz angulusa mogu poslužiti i postranični kraniogram po Reineru i Pathriu, dok se za prikaz artikularnih nastavaka mogu napraviti ciljane projekcije po Parmi ili projekcija mastoida po Schilleru. Standardni kraniogram, Caldwellova projekcija, odnosno okcipitalna projekcija po Watersu može prikazati medijalni segment mandibule (3).



*Slika 11. Ortopantomogram, multifragmentarna fraktura korpusa mandibule lijevo. Obostrana fraktura kondila  
(Izvor: Baza podataka KBC Rijeka, Rijeka)*

## **7. ULOGA RADIOLOGIJE**

Radiologija je grana medicine koja se bavi oslikavanjem ljudskog tijela koristeći uređaje s ionizirajućim (klasična radiografija, i CT) i neionizirajućim zračenjem (ultrazvuk i magnetska rezonancija (MR)). U dijagnozi i stupnjevanju kraniofacijalne traume koristi se posebna konvencionalna radiološka tehnika: ortopantomogram (OPG) ili panoramska tomografija čeljusti te CBCT.

CT je primarni postupak izbora za oslikavanje bolesnika s kraniofacijalnom traumom i sumnjom na traumatske ozljede mozgovine. Omogućuje detaljnu vizualizaciju fraktura kostura lica, baze lubanje i neurokranija te pruža informacije o intrakranijalnim ozljedama i komplikacijama mekog tkiva lica. U politraumatiziranog pacijenta, CT kosti lica i CT mozga čine jednu proceduru. Prije ere oslikavanja CT-om, konvencionalna radiografija je bila standard u dijagnostičkoj obradi traume lica. Osim slabije osjetljivosti u detekciji manjih prijeloma, konvencionalni radiogrami ne mogu prikazati ozljede mekih tkiva niti prikazati lomove u više ravnina, za razliku od CT-a (13).

MR ima veću kontrastnu rezoluciju i bolji prikaz mekih tkiva u odnosu na CT-a te se koristi za procjenu komplikacija kraniofacijalne traume kao što su infekcije, zahvaćanje orbitalnih struktura, ozljede unutarnjeg uha i detekcije likvoreje kao i procjena ozljede moždanog parenima (13).

### **7.1. Kompjutorizirana tomografija**

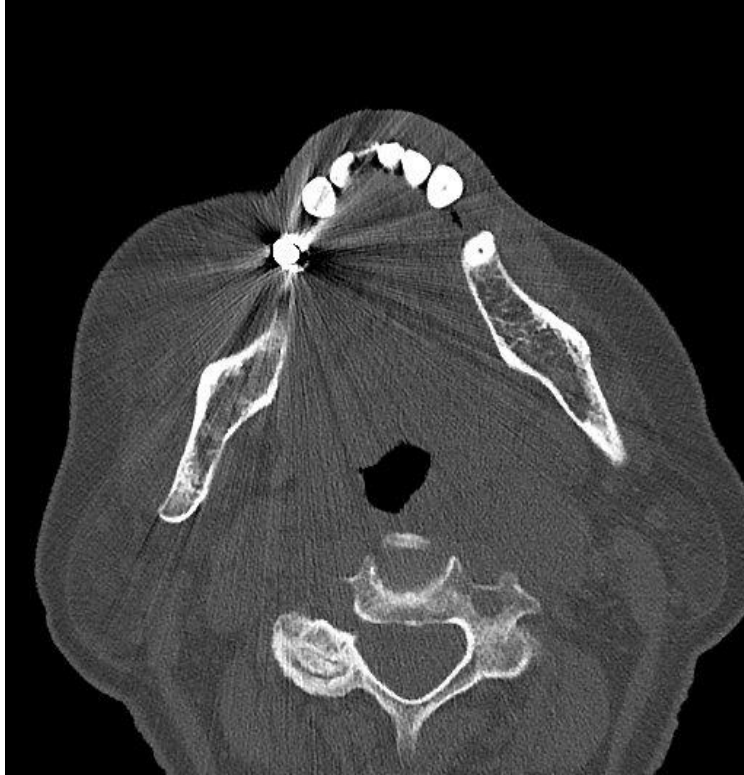
Kompjutorizirana tomografija (CT) je način oslikavanja x-zrakama čiji snop prolazi kroz ljudsko tijelo pruža informacije o gustoći tkiva (atenuacijski koeficijent). Za razliku od radiografije, CT-om se analiziraju anatomske strukture bez superponiranja okolnog tkiva. Dijagnoza pojedinih patoloških ili traumatskih ozljeda poboljšava se primjenom intravenskog kontrastnog sredstva (CM) (13).

Oslikavanje se izvodi kontinuiranim kretanjem pacijenta koji leži na stolu CT uređaja u kombinaciji s kontinuiranim okretanjem rendgenske cijevi. Rezultat su aksijalni presjeci koje se sastavljaju na način da tvore stog koji se može analizirati pojedinačno ili

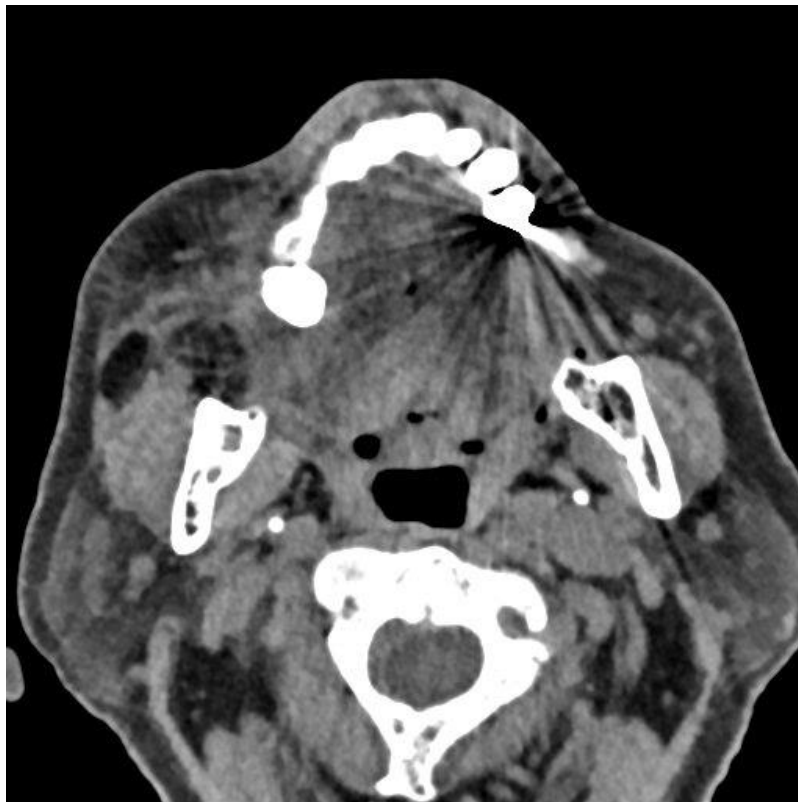

preoblikovanjem za interaktivnu analizu u različitim ravninama. Velikim tehničkim dostignućima CT uređaji mogu pokriti do 40 mm volumena tijela u jednoj rotaciji, podijeljeni na više od 128 slojeva debljine 0,5 mm ili manji. Time se ostvaruje visoka prostorna rezolucija i veliki segmenti tijela se mogu oslikati u kratkom vremenu od svega nekoliko sekundi, submilimetarskom razlučivosti u tri dimenzije. Korištenjem spiralnog oslikavanja smanjeno je vrijeme akvizicije i prostorne razlučivosti u Z-smjeru. CT pregled kod kraniofacijalne traume podrazumijeva nativni pregled, a kod sumnje na vaskularne ozljede (disekcija, okluzija i slično) primjenjuje se intravensko kontrastno sredstvo (KS) (13,14).

CT slike se generiraju iz skupa podataka računalnim algoritmom. Najčešći set (poprečnih) slikovnih podataka izračunat će se s relativno tankom debljinom sloja ( $\geq 1$ mm). Skup podataka se sastoji od voksela (trodimenzionalnih piksela) koji se kao takvi mogu koristiti u rekonstrukciji slikovnih podataka i u drugim ravninama. Različiti algoritmi se mogu koristiti za nastanak i više od jedne slike iz istog 3D skupa podataka, svaki s različitim karakteristikama. Korištenjem algoritma s koštanom jezgrom (*engl. bone kernel*) (slika 12) dobit će se slikovni podatak visoke prostorne razlučivosti, ali većeg šuma dok korištenjem algoritma mekog tkiva (*engl. softtissuekernel*) (slika 13) ostvaruje se relativno mali šum uz nižu prostornu razlučivost.



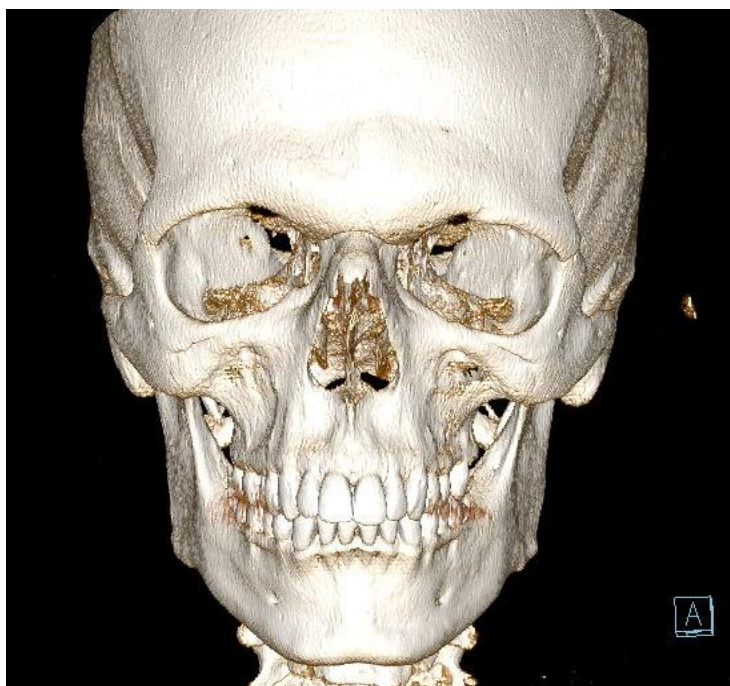
*Slika 12. CT viscerokranija, algoritam s koštanom jezgrom, visoka prostorna razlučivost ali i visoki šum slike (Izvor: Baza podataka KBC, Rijeka)*



*Slika 13. CT viscerokranija, algoritam mekog tkiva, relativno mali šum ali niža prostorna razlučivost (Izvor: Baza podataka KBC Rijeka)*

Kod kraniofacijalne ozljede oba algoritma moraju biti napravljena za što pravilniju procjenu prijeloma i komplikacije mekog tkiva. Generirani skup podataka može se koristiti za rekonstruiranje slike u različitim ravninama, proces nazvan multiplanarno ponovno formiranje (*engl. multiplanarreconstructions, MPR*). Za procjenu frakture kosti lica uz aksijalne potrebni su i koronalni presjeci obzirom na to da se pojedine traumatske ozljede poput fraktura orbite lakše uočavaju u koronalnoj ravnini te analizirajući samo aksijalne presjeke ista se može predvidjeti. Uz standardne ravnine omogućena je i rekonstrukcija u bilo kojoj ravnini uključujući i kose ravnine na kojima se mogu jasnije pratiti frakture, analizirati zahvaćena područja te pratiti rezultat postoperativne rekonstrukcije (13).

Uz multiplanarne rekonstrukcije (MPR) i druge metode rekonstrukcije se mogu primijeniti kao što je VRT (*engl., volumerenderingtechnique, VRT*) rekonstrukcija koja za rezultat daje virtualnu 3D sliku koja ilustrira tijek prijeloma, pomak i odnos s drugim orijentirima na licu i pomaže u planiranju kirurškog zahvata (*slika 14*) (13).



*Slika 914. CT dijagnostika pri dokazivanju prijeloma, VRT rekonstrukcija, prijelom dna očne šupljine; (Izvor: Baza podataka KBC Sušak, Rijeka)*

Akvizicija sirovih podataka je u aksijalnoj ravnini. U rekonstrukcijama se najčešće koriste još koronalna i sagitalna ravnina. Kada je riječ o kosturu lica, obavezne su aksijalna i koronalna ravnina što je izuzetan uspjeh jer se do prije nekoliko godina moralo dva puta oslikavati u aksijalnom i koronalnom smjeru, što je rezultiralo dvostrukim izlaganjem x-

zračenju i posljedično dvostrukom dozom zračenja. Danas se iz aksijalne ravnine drugi presjeci dobivaju multiplanarnim preoblikovanjem na radnoj stanici računala što se može odnositi na CT radnu jedinicu ili radnu stanicu za arhiviranje slika i komunikacijski sustav (engl. Picture Archiving and Communication Systems, PACS) (13,15).

Za otkivanje ili isključivanje prijeloma baze lubanje, optičkog kanala, orbitalnog poda, maksile, nepca i donje čeljusti koristi se MPR. Uz njega za trodimenzionalni prikaz oslikanog objekta može se izračunati algoritama zasjenjene površine (SSD) ili prikaza zvuka (VR) koji daje sliku kodiranu u boji i impresivan pogled na anatomiju. Trodimenzionalan prikaz je omogućio analizu i vizualizaciju složenih prijeloma dajući pregled glavnih fragmenata i relevantnih dislokacija iz kojih je moguće rekonstruirati mehanizam ozljede (15,16).

Kada je u pitanju prostrijelna ozljeda ili ozljeda nastala stranim tijelom osjetljivost CT- ovisi o materijalu koji je uzrokom ozljede. Metal i staklo se vide vrlo dobro dok drvo i plastika stvaraju poteškoće prilikom interpretacije te se mora obratiti posebna pažnja na njihovu prisutnost (15,16).

Standardan format slika koji se koristi u medicini je DICOM format s CD-a, DVD-a ili putem interneta iz PACS arhive intraoperativno za navigaciju i postoperativno za provjeru i dokumentiranje položenih fragmenata frakture i položaja materijala za osteosintezu (13).

### **7.1.1. Kompjutorizirana tomografija kostiju lica i mozga**

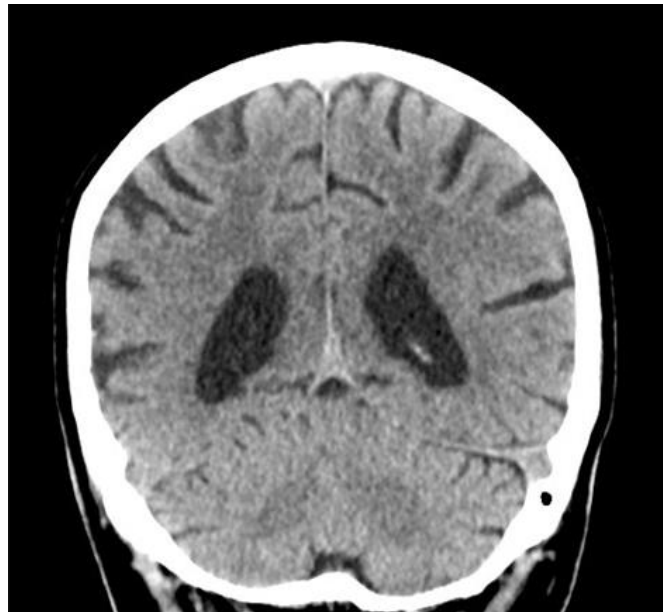
CT je postao standard u radiološkom oslikavanju za otkrivanje kranio-facijalne trauma kao široko dostupna procedura koja omogućava brzo oslikavanje pacijenata. Jedina je procedura kojom se u kratkom vremenu dobivaju informacije o koštanim strukturama i mekom tkivu kako bi postavili brzu dijagnozu i detektirali ozljede koje su po život opasne te ukazali na potrebu hitne intervencije (13).

U slučaju kraniofacijalne traume oslikavanje CT-om je primarno bez pojačanja kontrastom (tzv. nativni CT) s obzirom na to da primjena može prekriti mala intracerebralna ili cerebelarna krvarenja. Ukoliko protokol uključuje oslikavanje vratne kralježnice i trupa

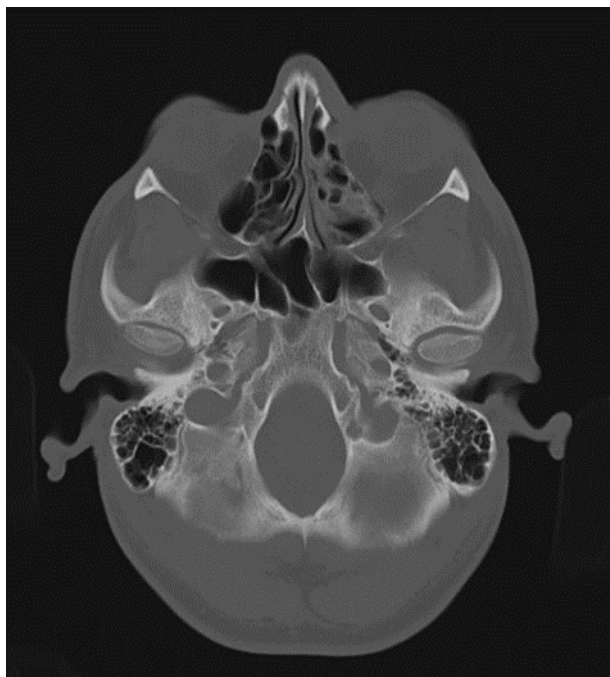
(tzv. CT cijelog tijela), prvo se oslika glava, potom vratna kralježnica, grudni koš, abdomen i zdjelica (13,15).

Protokoli kompjutorizirane tomografije koji se primjenjuju u Kliničkom bolničkom centru u Rijeci:

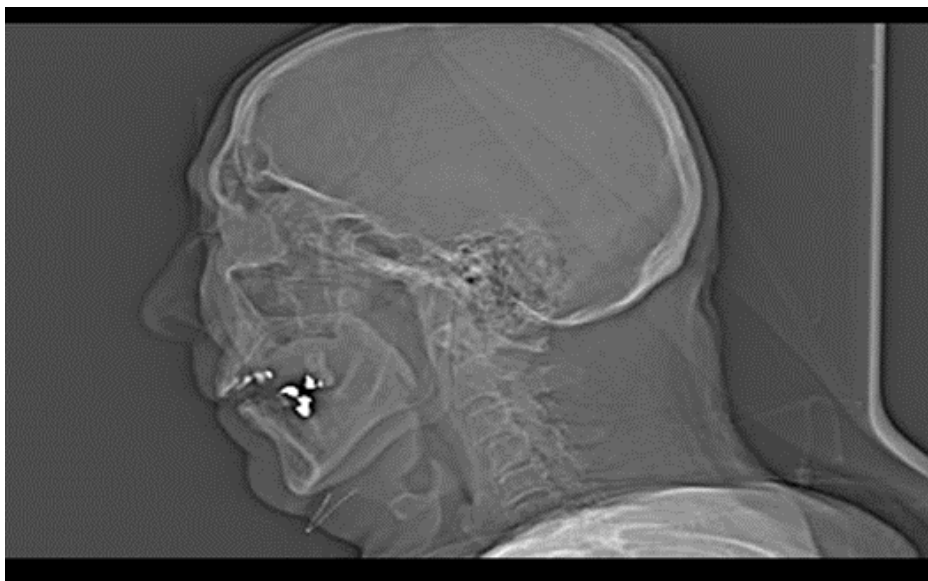
1. **CT oslikavanje moždanog parenhima i kosti neurokranija** - područje oslikavanja seže od velikog zatiljnog otvora do verteksa. Protokol obuhvaća mekotkivni prozor za analizu moždanog parenhima i koštani prozor za analizu skeleta neurokranija (*slika 15*)
2. **CT oslikavanje skeleta baze lubanje** - raspon skeniranja podrazumijeva područje od ispod velikog zatiljnog otvora do supraselarnih cisterni (*slika 16*)
3. **CT oslikavanje viscerokranija** - područje oslikavanja započinje od visine alveolarnog nastavka gornje čeljusti do iznad frontalnog sinusa (*slika 17*)
4. **CT orbita** - područje oslikavanja obuhvaća orbitu od donjeg ruba orbita do iznad krova orbite.



*Slika 15. Koronalni CT prikaz mozgovine, mekotkivni prozor. Uredan prikaz moždanog parenhima i komornog sustava velikog mozga. (Izvor: Baza podataka KBC Rijeka, Rijeka)*



*Slika 16. Aksijalni CT prikaz, koštani prozor, oslikavanje skeleta baze lubanje, uredan nalaz (Izvor: Baza podataka KBC Rijeka, Rijeka)*



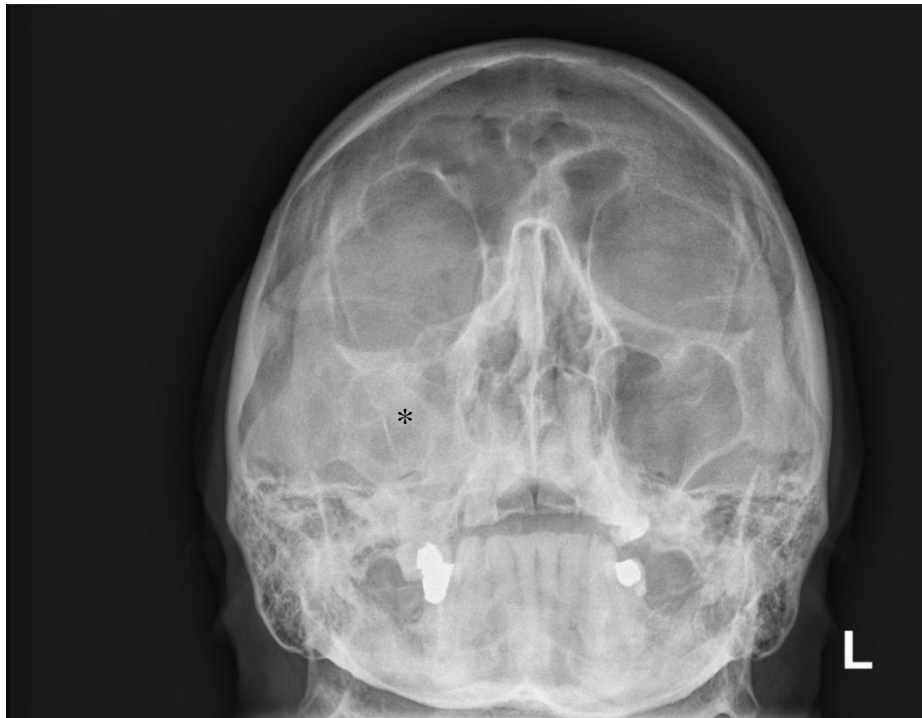*Slika 17. Profilni topogram. Područje oslikavanja kod postupka CT-a viscerokranija. (Izvor: Baza podataka KBC Rijeka, Rijeka)*

Aksijalna projekcija je obavezna zbog detekcije:

- Frakture prednjeg i stražnjeg zida frontalnog sinusa;
- Frakture lateralnog zida orbite;
- Frakture medijalnog zida orbite;

- Luksacije očne leće;
- Prijelom i iščašenje nosne kosti;
- Prijelomi maksilarnog sinusa s hematosinusom;
- Prijelomi zigomatičnog luka;
- Prijelom alveolarnog grebena maksile i nepčane kosti;
- Prijelomi donje čeljusti;
- Prijelomi krova orbita i etmoidlanih sinusa (13).

Ponekad se na radiogramu prikazu indirektni znaci za frakturu dok se sama frakturna pukotina ne vizualizira (*slika 18*).



*Slika 18. Radiogram zigomatičnih lukova. Zasićenje u projekciji desnog maksilarnog sinusa (asteriks) sugerira frakturu (Izvor: Baza podataka KBC Sušak, Rijeka)*

## **7.2. Klasična radiografija**

Korištenje klasične radiografije danas je pronašlo svoju ulogu uglavnom kod manjih i lakših ozljeda glave (17).

Nalazi prijeloma su podijeljeni u dvije kategorije:

- Izravno prepoznatljivi prijelomu: linije loma, pukotine i iščašenje koštanih ulomaka lubanje (17).
- Neizravni znakovi frakture: zamućenje paranazalnih sinusa i emfizem mekih tkiva (*slika 19*).

Za izvedbu kraniograma, radiološki tehnolog mora poznavati orijentacijske točke koje uključuju (17):

- Glabella - glatko izbočenje frontalne kosti; -
- Nasion - korijen nosa;
- Acanthion - donji rub nosa, prijelaz na gornju usnicu;
- Mentum - izbočenje na vrhu brade;
- Bregma - spojnica frontalne i sagitalne suture;
- Vertex - vrh tjemena;
- Lambda - spojnica parietalne i lambdoidne suture;
- Protuberantiaoccipitalisexterna - najizboćenije mjesto zatiljka.

Linije orijentacije za što točniji radiogram su:

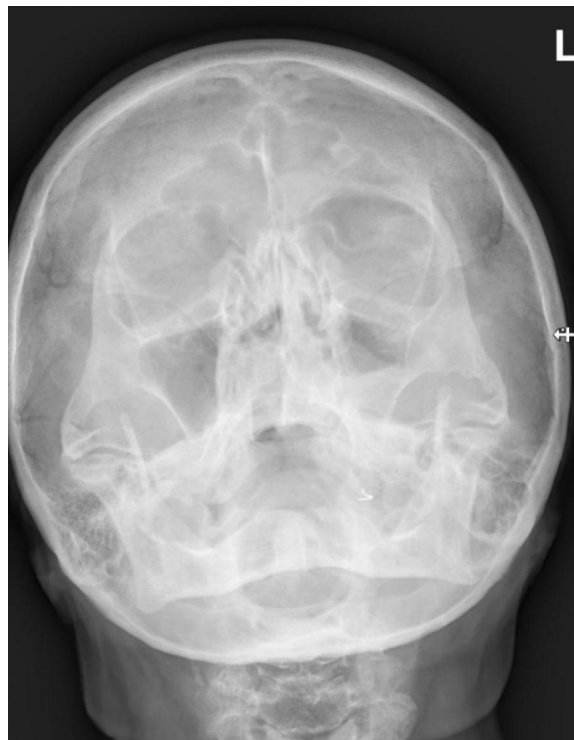
- Orbitomeatalna linija - spaja canthus (spoj očnih rasporaka) i vanjski slušni otvor;
- Infraorbitomeatalna linija - spaja vanjski slušni otvor s dnom orbite;
- Glabelomeatalna linija - spaja vanjski slušni otvor s glabelom;
- Akantomeatalna linija - spaja vanjski slušni kanal s canthusom te je od izrazite važnosti za dentalnu radiografiju;
- Glabelo alveolarna - spaja najizboćeniju točku na glabeli s akantionom;
- Interpupilarna - spojnica zjenice oba oka.

Najčešće korištene projekcije u klasičnoj radiografiji su:

- Kraniogram PA projekcija i Caldwellova projekcija;



- Kraniogram lateralna projekcija- kako bi se prikazale sve kosti neurokranija bez rotacije ili nagiba;
- Radiogram baze lubanje- submentoverikalna projekcija;
- PA projekcija orbita;
- PA projekcija kostiju lica (“mačja glava”) te lateralna projekcija ;
- Parijetoakantalna projekcija po Watersu - od izrazite važnosti za prikaz orbite, maksile i zigomatičnih lukova;
- Lateralna i kraniokaudalna projekcija nosnih kostiju;
- Tangencijalna projekcija zigomatičnih lukova;
- Kose projekcije ramusa i korpusa mandibule;
- AP aksijalna projekcija mandibularnesimfize;
- Radiogram temporomandibularnih zglobova.



*Slika 19. Radiogram kostiju lica. Stanje po traumi lica. Zasjenjenje lijevog maksilarnog sinusa sugerira frakturu. (Izvor: Baza podataka KBC Rijeka)*

Za kostur lica potreban je poluaksijalni pogled na srednju površinu bilo u okcipito-mentalnoj ili okcipito-frontalnoj projekciji, dok prijelomi donje čeljusti zahtijevaju i panoramski pogled (17).

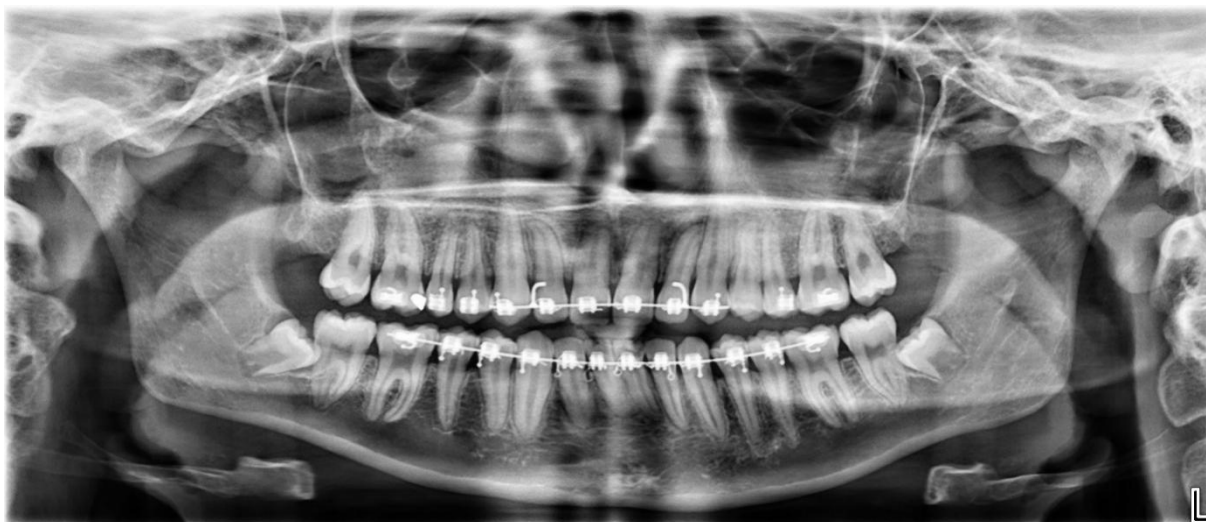Vrlo često su čeljust i zubi ozlijeđeni nakon pretrpljene kraniofacijalne traume. Kako bi se dobio najbolji pregled stanja ovog dijela tijela koristi se intraoralni i ekstraoralni radiogram zuba i čeljusti. Kao što i sam naziv govori, intraoralni koristi film postavljen unutar usne šupljine dok je kod ekstraoralnih postavljen izvan (17).

Veliki napredak u ovom području je OPG (*slika 20*), odnosno panoramska tomografija čeljusti. Radi se o tomografiji s zakrivljenom površinom, a koristi se za oslikavanje mandibule, temporomandibularnog zgloba i zubi obje čeljusti. Vrijeme trajanja panoramske tomografije je oko 10-20 sekundi, a ovisi o vrsti uređaja (17).

Temeljna načela:

- Rendgenska cijev uređaja kruži oko horizontalne osi u smjeru kazaljke na satu, a držač filma ide suprotno oko dentalnih lukova (17).
- Debljina oslikavanog sloja i brisanje rendgenske sjene određeni su brzinom okretanja receptora i izvora x-zračenja (17).
- Određivanje sloja koji se želi pobliže prikazati podešava se pomicanjem osi kretanja (17).
- Zbog okomitog procjepa na kraju rendgenskog snopa raspršenje je gotovo nemoguće (17).

Priprema pacijenta za pretragu uključuje: skidanje naočala ili kontaktnih leća, nakita i dentalne proteze, ukoliko osoba išta od toga posjeduje. Prije početka oslikavanja važno je postaviti pacijenta u pravilan položaj. Pacijent mora zagrist plastični držač na uređaju koji služi za odvajanje gornjih i donjih zuba kako ne bi došlo do superpozicije na radiogramu. Valja dati jasne upute o položaju jezika koji se postavlja na prednji dio nepca, vrhom prema gore i natrag. Potrebno je dati upute o disanju koje mora biti plitko i lagano te nakon postavljanja uređaja u pravilan položaj počinje oslikavanje. Moguće su brojne pogreške koje se mogu dogoditi za vrijeme oslikavanja, a najčešće nastaju zbog krivog položaja pacijenta ili pomaka zbog čega je potrebno iskustvo i stručnost medicinskog osoblja (17,18).

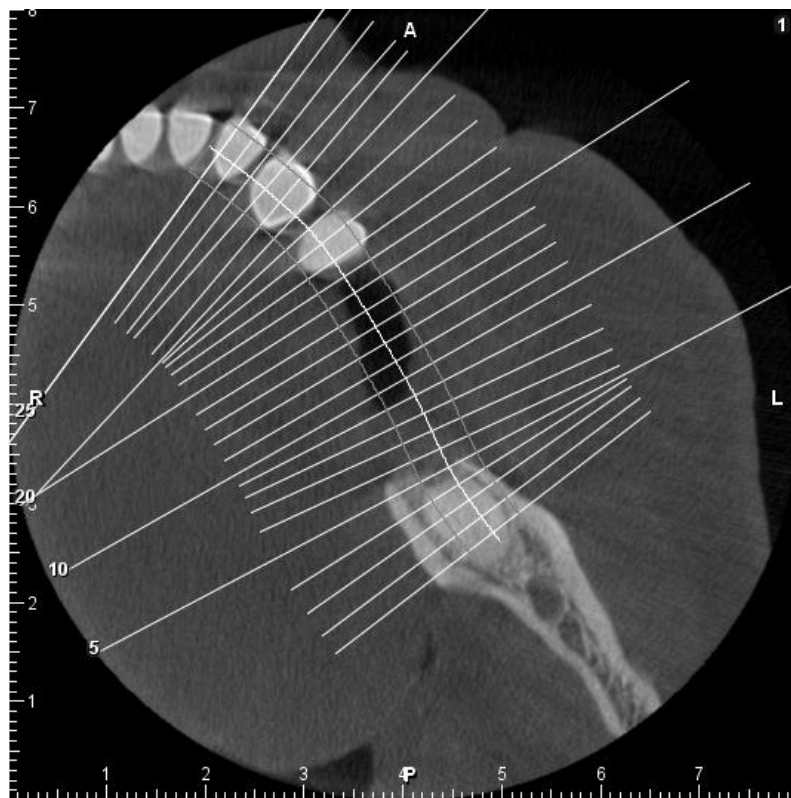

Slika 10. Ortopantomogram, prikaz ortodontskih žičica gornje i donje čeljusti. (Izvor: Baza podataka KBC Rijeka)

### 7.3. Kompjutorizirana tomografija s konusnim zrakama

CBCT (*engl. Cone Beam Computed Tomography*) je slojevna tehnika oslikavanja koja koristi x-zrake, a prikazuje četiri regije: dentoalveolarnu regiju donje i gornje čeljusti, područje temporomandibularnih zglobova i područje maksilarnih sinusa. Prednosti CBCT pred CT-om je manja doza x-zračenja i visoka rezolucija. Oslikavanje traje od 10-30 sekundi, a u samo jednoj rotaciji cijevi konusa dobije se od 150-600 2D presjeka (*slika 21*) (14). Prednost CBCT-a u usporedbi s CT-om je u tome što prilikom oslikavanja maksile i mandibule CT-om je potrebno odvojeno oslikavati što povećava dozu zračenja (20).

U dentalnoj dijagnostici CBCT se našao u velikoj primjeni zbog sljedećih karakteristika: smanjena doza zračenja, jedna rotacija od 360 stupnjeva je dovoljna za cjelokupno oslikavanje, primjena stožastog oblika rendgenske zrake i plošnog detektora, udobnost je povećana, a i troškovi održavanja uređaja su znatno manji od CT-a. U maksilofacijalnoj kirurgiji CBCT je dobio važnu ulogu u pravljenju dijelova koji nedostaju, a uzrokovani su traumom. Nakon dobivanja CBCT prikaza za pacijenta se dizajnira u posebnom softverskom programu dio kosti koji se operativno nadomjesti (19,20).



Slika 1121. CBCT planiranje (Izvor: Baza podataka KBC Rijeka)

#### 7.4. Magnetska rezonancija

Magnetska rezonancija (MR) je način oslikavanja koji koristi radiovalove. Pacijent se smješta u kućište u obliku tunela s visokim magnetskim poljem kako bi dobili informacije o lokalizaciji radiovalova koje dolaze iz tijela pacijenta. Samoju pretrazi prethodi priprema pacijenta u kojoj je od iznimne važnosti uklanjanje svih metala što se odnosi i na srčani stimulator i druge elektroničke uređaje (14).

Zbog svoje dugotrajnosti prilikom oslikavanja i mnogo manje učinkovitosti kada su u pitanju kosti, MRI se koristi u svrhu promatranja i analize komplikacije, a ne kao inicijalna dijagnostička metoda nakon trauma gdje je dominantnu ulogu zauzeo CT (14).

Prednost MR-a je viša kontrastna rezolucija i bolji prikaz poremećaja zglobova i edema koštane srži. Ujedno, procedura je izbora za prikaz neuralnih struktura i indiciran je kod sumnje na oštećenja kranijalnih živaca, uglavnom se odnosi na *n. opticus*, *n. facialis*, *n. abducens*, *n. hypoglossus* (14).

MR se primjenjuje u svrhu procjene postoperativnih komplikacija te je odličan za otkrivanje ozljeda u mozgu u posttraumatskom razdoblju što je od iznimne važnosti kod neurološkog oporavka pacijenta. Također, MR se koristi kod lokalizacije curenja cerebrospinalne tekućine. Na slikovnom prikazu curenje se vidi kao tekućina u etmoidnim stanicama ili sfenoidalnim sinusima. Bolja tehnika od MR je svakako CT s intratekalnim ubrizgavanjem kontrastnog medija oslikavanjem prije i nakon primjene kontrasta, no pretraga je invazivna stoga se rijetko koristi (14).

U praksi se zbog navedenih razloga koristi CT s niskim dozama, ali s pojačanim kontrastom paranazalnih sinusa i baze lubanje što je dovoljno za identificiranje oštećenja (13,14).

## 8. ZAKLJUČAK

Najčešći razlog nastanka kraniofacijalne traume u Hrvatskoj i svijetu su prometne nesreće zatim fizičko nasilje, a padovi se nalaze na trećem mjestu uzroka kraniofacijalnih trauma. Češće su kraniofacijalne traume među ženama. U svijetu pojavnost kraniofacijalnih ozljeda iznosi od 18-32 pacijenta na 100 000 hospitaliziranih dok u Hrvatskoj oko 20% svih hospitaliziranih. Najčešće su ozlijeđeni u dobi između 18. i 30. godine, a učestalost kraniofacijalnih ozljeda je veća kod muškaraca.

Zbog raznovrsnosti kraniofacijalnih trauma koje variraju od površne ozljede mekih tkiva do kompliciranih prijeloma, liječenje se bitno razlikuje. Uloga radiologije u ozljedama glave je velika jer osigurava točan prikaz oštećenih struktura u kratkom vremenskom periodu. CT je primarna metoda koja se koristi u akutnoj fazi u svrhu dijagnosticiranja ozljede mekog tkiva, koštanih struktura i udruženih ozljeda moždanog parenhima i dubokih regija vrata. Prije izuma CT-a, klasična radiografija bila je standard u dijagnostici kraniofacijalnih trauma, a danas se koristi uglavnom kod lakših ozljeda glave. U oslikavanju zuba, zbog više rezolucije i manje doze zračenja CBCT se koristi češće od CT-a jer je brži, jeftiniji i udobniji. MR se zbog dugotrajnosti oslikavanja ne koristi u akutnom zbrinjavanju već u kasnijoj fazi u detekciji komplikacija, prikazu mekog tkiva, temporomandibularnih zglobova i detekciji neuralnih oštećenja. Izbor radiološke metode će ovisiti o težini i načinu ozljede te o dobi osobe.

## LITERATURA

1. Dell children'sAscension. Dostupno na: <https://www.dellchildrens.net/services-and-programs/craniofacial-care/craniofacial-program/craniofacial-conditions-treated/craniofacial-trauma/>, pristupljeno 13.05.2021.
2. Križan, Z. Kompendij anatomije čovjeka, II.dio - Pregled građe glave, vrata i leđa. Zagreb: Školska knjiga; 1999.
3. Aljinović Ratković N. Maksilofacijalna traumatologija [Elektronička knjiga]. Zagreb: Klinička bolnica Dubrava; 2003. Dostupno na: [http://neuron.mefst.hr/docs/katedre/dentalna\\_medicina/oralna\\_kirurgija/MAKSILOFACIJALNA\\_TRAUMATOLOGIJA1.pdf](http://neuron.mefst.hr/docs/katedre/dentalna_medicina/oralna_kirurgija/MAKSILOFACIJALNA_TRAUMATOLOGIJA1.pdf), pristupljeno 15.05.2021.
4. Venerus B. Zbrinjavanje trauma glave na objedinjenom hitnom bolničkom prijemu – lokalitet Sušak [Diplomski rad]. Rijeka: Sveučilište u Rijeci; 2019.
5. Vukes A. Biomehanički kriteriji u procjeni ozljede glave [Završni rad]. Zagreb: Fakultet strojarstva i brodogradnje; 2019.
6. Brzić D. Uzroci i prevencija ozljeda u profesionalnom i rekreativnom sportu [Diplomski rad]. Zagreb: Medicinski fakultet; 2012.
7. Fočo F, Imamović E. Osnovni pojmovi i principi u maksilo-kraniofacijalnoj hirurgiji [Elektronička knjiga]. Sarajevo: Avery; 2011. Dostupno na: [https://www.researchgate.net/profile/Faris-Foco/publication/309351246\\_OSNOVNI\\_POJMOVI\\_I\\_PRINCIPI\\_U\\_MAKSILO-KRANIOFACIJALNOJ\\_HIRURGIJI/links/580a50880aeef1bfee3f5bd/OSNOVNI-POJMOVI-I-PRINCIPI-U-MAKSILO-KRANIOFACIJALNOJ-HIRURGIJI.pdf](https://www.researchgate.net/profile/Faris-Foco/publication/309351246_OSNOVNI_POJMOVI_I_PRINCIPI_U_MAKSILO-KRANIOFACIJALNOJ_HIRURGIJI/links/580a50880aeef1bfee3f5bd/OSNOVNI-POJMOVI-I-PRINCIPI-U-MAKSILO-KRANIOFACIJALNOJ-HIRURGIJI.pdf), pristupljeno 15.05.2021.
8. Paladino J. Kompedij Neurokirurgije, Zagreb: Naklada Ljevak; 2004.
9. Hopper RA, Selemly S, Sze R.W. Diagnosis of Midface Fractures with CT: What the Surgeon Needs to Know 1. RadioGraphics. 2006;26(3):783-93.
10. Winegar BA, Murillo H, Tantiwongkosi B. Spectrum of critical imaging findings in complex facial skeletal trauma. Radiographics, 2013;33(1):3-19
11. Turco C, Nisio A, Brunetti F, Logrieco F: fratture del complesso orbito-maxillo-zigomatico. Controlli a distanza. Minerva Stomatol, 1989, 38, 811-3
12. Andreasen, JO, Andreasen FM, Bakland LK, Flores MT. Traumaticke ozljede zubi

13. Hardt N, Kuttenger J. Anatomy of the craniofacial region. Craniofacial trauma. Berlin: Heidelberg; 2010
14. Cavor A. Kompjuterizirana tomografija i magnetska rezonancija glave [Završni rad]. Zagreb: Zdravstveno veleučilište; 2020.
15. Jozić S. CT kranioverebalnih ozljeda [Završni rad]. Zagreb: Zdravstveno veleučilište; 2018.
16. Duilo N. Radiološko-dijagnostički pristup traumi glave [Završni rad]. Split: Sveučilište u Splitu; 2015.
17. Miletić D. Skeletna radiografija. Rijeka: Glosa; 2008.
18. Rogić S. Prikaz patologije čeljusti na ortopantomogramu [Diplomski rad]. Zagreb; Stomatološki fakultet; 2016.
19. Bubica D. Tehničko tehnološke karakteristike uređaja za snimanje orofacijalnog područja [Završni rad]. Split: Sveučilišni odjel zdravstvenih studija; 2018.
20. Tumpej A. Prednosti uporabe CBCT v dijagnostične namene [Diplomski rad]. Ljubljana; Radiološka tehnologija; 2020.
21. Melmed EP, Koonin AJ : Fractures of mandibule. Plast Reconstr Surg 1975, 56, 323-7.



## PRIVITCI

Slika 1 Kostilubanje (Izvor :Lucijetić K. Analiza parametara prilikom bušenja kostilubanje	8
Slika 2 Anatomskiprikaz kostiju lica .....	8
Slika 3 Antropometrijske točkelića .....	11
Slika 4 Klasičnariografija kostiju lica; radiogram prikazuje zasjenjenje u području desnog maksilarnog sinusa, indirektni znakblowout frakture .....	15
Slika 5. Koronalni CT presjeci kroz područje maksilarnih sinusa i orbita pokazuju frakturu dna orbite (strelica) A koštani prozor, B mekotkivni prozor .....	15
Slika 6. Profilni radiogram nosne kosti; fraktura nosne kosti s pomakom ulomka .....	16
Slika 7. Kranigram po Watersovoj projekciji, prekid kontinuiteta dna orbite (strelica) ,homogena sjena u projekciji lijevog maksilarnog sinusa s nivoom (asteriks)sugerira hematosinus .....	18
Slika 8. Aksijalni kranigram po Gilliesu, fraktura desnog luka zigomatične kosti (bijela strelica) .....	19
Slika 9. Ortopantomogram, luksacija oba temporomandibularna zgloba bez znakova frakture, .....	20
Slika 10. Ortopantomogram, bez znakova za frakturu. Dentoalveolarno područje i temporomandibularni zglobovi su urednog prikaza. Radixrelicta 15 i 25. Karijes krune 46 .	21
Slika 11. Ortopantomogram, multifragmentarna fraktura korpusa mandibule lijevo. Obostrana fraktura kondila ( .....	24
Slika 12.1 CT viscerokranija, algoritam s koštanom jezgrom, visoka prostorna razlučivost ali i visoki šum slike .....	27
Slika 13. CT viscerokranija, algoritam mekog tkiva, relativno mali šum ali niža prostorna razlučivost .....	27
Slika 14 CT dijagnostika pri dokazivanju prijeloma, VRT rekonstrukcija, prijelom dna očne šupljine; .....	28
Slika 15. Koronalni CT prikaz mozgovine, mekotkivni prozor. Uredan prikaz moždanog parenhima i komornog sustava velikog mozga. ....	30
Slika 16. Aksijalni CT prikaz, koštani prozor, oslikavanje skeleta baze lubanje, uredan nalaz .....	31
Slika 17. Profilni topogram. Područje oslikavanja kod postupka CT-a viscerokranija.....	32
Slika 18. Radiogram zigomatičnih lukova. Zasjenjenje desnog maksilarnog sinusa (asteriks) sugerira frakturu .....	32
Slika 19. Radiogram kostiju lica. Stanje po traumi lica. Zasjenjenje lijevog maksilarnog sinusa sugerira frakturu .....	34
Slika 20. Ortopantomogram, prikaz ortodontskih žičica gornje i donje čeljusti. ....	36
Slika 21. CBCT planiranje .....	37

## **ŽIVOTOPIS PRISTUPNIKA**

Rođena sam 04.11.1997. u Splitu. Osnovnu školu Kman-Kocunar završila sam u Splitu 2012. godine, kao i četiri godine glazbene škole u osnovnoj školi Boris Papandopulo. Obrazovanje sam nastavila u Zdravstvenoj školi u Splitu, smjer sestrinstvo. U srpnju 2018. upisala sam Fakultet zdravstvenih studija u Rijeci, smjer radiološke tehnologije, redovni studij.