

ULOGA RADIOLOŠKOG TEHNOLOGA U OBRADI BOLESNICA NAKON MAMOGRAFIJE UČINJENE U SKLOPU NACIONALNOG PREVENTIVNOG PROGRAMA ZA RANO OTKRIVANJE RAKA DOJKE

Lalić, Andrea

Undergraduate thesis / Završni rad

2021

Degree Grantor / Ustanova koja je dodijelila akademski / stručni stupanj: **University of Rijeka, Faculty of Health Studies / Sveučilište u Rijeci, Fakultet zdravstvenih studija u Rijeci**

Permanent link / Trajna poveznica: <https://urn.nsk.hr/urn:nbn:hr:184:648961>

Rights / Prava: [In copyright](#)/[Zaštićeno autorskim pravom.](#)

Download date / Datum preuzimanja: **2024-07-26**

Repository / Repozitorij:

[Repository of the University of Rijeka, Faculty of Health Studies - FHSRI Repository](#)



SVEUČILIŠTE U RIJECI
FAKULTET ZDRAVSTVENIH STUDIJA
PREDDIPLOMSKI STRUČNI STUDIJ
RADIOLOŠKA TEHNOLOGIJA

Andrea Lalić

ULOGA RADIOLOŠKOG TEHNOLOGA U OBRADI BOLESNICA NAKON
MAMOGRAFIJE UČINJENE U SKLOPU NACIONALNOG PREVENTIVNOG
PROGRAMA ZA RANO OTKRIVANJE RAKA DOJKE

Završni rad

Rijeka, 2021.

UNIVERSITY OF RIJEKA
FACULTY OF HEALTH STUDIES
UNDERGRADUATE STUDY OF
RADIOLOGIC TECHNOLOGY

Andrea Lalić

THE ROLE OF RADIOGRAPHERS IN THE FURTHER ASSESMENT OF PATIENTS
AFTER MAMMOGRAPHY CARRIED OUT WITH THE NATIONAL PROGRAM FOR
EARLY DETECTION OF BREAST CANCER

Bachelor thesis

Rijeka, 2021.

Mentor rada Doc. dr. sc. Petra Valković Zujic, dr. med.

Završni rad obranjen je dana _____ na Fakultetu zdravstvenih studija u Rijeci pred povjerenstvom u sastavu:

1. _____

2. _____

3. _____

Izvješće o provedenoj provjeri izvornosti studentskog rada

Opći podatci o studentu:

Sastavnica	
Studij	PREDDIPLOMSKI STRČNI STUDIJ RADIOLOŠKA TEHNOLOGIJA
Vrsta studentskog rada	Istraživački rad
Ime i prezime studenta	Andrea Lalić
JMBAG	0351006984

Podatci o radu studenta:

Naslov rada	
Ime i prezime mentora	Doc. dr. sc. Petra Valković Zujčić, dr. med
Datum predaje rada	11.6.2021. g.
Identifikacijski br. podneska	1618125820
Datum provjere rada	1.7.2021.
Ime datoteke	Uloga radiološkog tehnologa u obradi bolesnica nakon mamografije učinjene u sklopu Nacionalnog preventivnog programa za rano otkrivanje raka dojke
Veličina datoteke	6,04M
Broj znakova	55 000
Broj riječi	9050
Broj stranica	48

Podudarnost studentskog rada:

Podudarnost (%)	
	8%

Izjava mentora o izvornosti studentskog rada:

Mišljenje mentora	
Datum izdavanja mišljenja	10.7.2021.
Rad zadovoljava uvjete izvornosti	<input checked="" type="checkbox"/> DA
Rad ne zadovoljava uvjete izvornosti	<input type="checkbox"/>
Obrazloženje mentora (po potrebi dodati zasebno)	

Datum: 10.7.2021.

Potpis mentora:



Ovim putem zahvaljujem se svojoj mentorici doc. dr. sc. Petri Valković Zujic na nesebičnoj pomoći, trudu i vremenu koji je uložila oko izrade ovog završnog rada. Želim se zahvaliti i prof. Ani Božanić na velikoj pomoći i trudu oko istraživačkog dijela rada. Veliko hvala svim predavačima i radiološkim tehnolozima na vježbama za sve znanje koje su mi nesebično predali i na taj način studiranje i pisanje ovoga rada učinili mnogo lakšim.

Također se zahvaljujem svojoj obitelji za svaku riječ podrške, strpljenje i svaki savjet koji mi je pomogao i vodio me bliže završetku studija.

Zahvalila bih se i svim prijateljima i kolegama koji su mi studiranje učinili prekrasnim i nezaboravnim iskustvom.

SADRŽAJ

POPIS OZNAKA I KRATICA	7
1. SAŽETAK	8
1. ABSTRACT	9
2. UVOD	10
3. NACIONALNI PREVENTIVNI PROGRAM RANOG OTKRIVANJA RAKA DOJKE ...	14
<i>3.1 Mamografsko oslikavanje i tomosinteza</i>	15
4. ULOGA RADIOLOŠKOG TEHNOLOGA U PROVOĐENJU NACIONALNOG PREVENTIVNOG PROGRAMA RANOG OTKRIVANJA RAKA DOJKE	17
<i>4.1 Uloga radiološkog tehnologa u obradi bolesnica u sklopu Nacionalnog preventivnog programa ranog otkrivanja raka dojke</i>	17
<i>4.2. Mamografski uređaj</i>	21
<i>4.3 Mamografske projekcije korištene tijekom i nakon odaziva na Nacionalni preventivni program ranog otkrivanja raka dojke</i>	23
<i>4.3.1. Kosa mediolateralna (MLO) projekcija</i>	23
<i>4.3.2. Kraniokaudalna (CC) projekcija</i>	24
<i>4.3.3. Tomosinteza</i>	25
<i>4.3.4. Magnifikacija</i>	26
<i>4.3.5. Čisti profilni mamogram</i>	27
<i>4.3.6. Spot kompresija</i>	28
<i>4.4. Priprema pacijentice tijekom i nakon mamografije učinjene u sklopu Nacionalnog preventivnog programa ranog otkrivanja raka dojke</i>	29
5. ISPITANICI I METODE	31
6. REZULTATI	33
7. RASPRAVA	38
8. ZAKLJUČAK	40
LITERATURA	42
PRIVITCI	45
ŽIVOTOPIS PRISTUPNIKA	48

POPIS OZNAKA I KRATICA

DBT – tomosinteza

MR – magnetska rezonancija

UTZ – ultrazvuk

ACR – American College of Radiology

BI-RADS – Breast Imaging Reporting and Data System

RT – radiološki tehnolog

NPP – Nacionalni preventivni program

MLO – kosa medio-lateralna

CC – kranio-kaudalno

KBC – Klinički bolnički centar

KZZR – Klinički zavod za radiologiju

VABB – vakuum asistirana biopsija dojke

CNB – ultrazvukom vođena biopsija

DCIS – duktalni karcinom in situ

Mb – molibden

W – volfram

Pd – paladij

Rh – rodij

KZU – korisnik zdravstvenih usluga

RH – Republika Hrvatska

IBIS – integrirani bolnički informacijski sustav

ISSA – radiološki sustav za upravljanje medicinskom dokumentacijom i slikovnim podacima

1. SAŽETAK

Zbog sve veće incidencije raka dojke, 2006. g. pokrenut je Nacionalni preventivni program ranog otkrivanja raka dojke u Republici Hrvatskoj u kojemu sudjeluju stručnjaci različitih specijalnosti i brojne bolničke ustrojstvene jedinice. Cilj ovog istraživanja je procjena uloge radiološkog tehnologa u obradi pacijentica koje zahtijevaju daljnje radiološke procedure koje proizlaze iz mamografije učinjene u sklopu Nacionalnog preventivnog programa ranog otkrivanja raka dojke. Za istraživanje su korišteni podaci svih korisnica zdravstvenih usluga koje su se odazvale na mamografsku proceduru u sklopu preventivnog programa u 2019. i 2020. g. Analizirali su se svi radiološki postupci koji su uslijedili nakon mamografske procedure učinjene u sklopu Nacionalnog preventivnog programa kao i intervencijski postupci te njihovi ishodi. Programi korišteni za prikupljanje i usporedbu podataka su Microsoft Excel i Statistica. Rezultati istraživanja pokazuju da je daljnja obrada učinjena u 6,84% pacijentica. Karcinom dojke detektirao se u 0,88% pacijentica od kojih su svi bili u ranom stadiju (< 2 cm). Uočila se statistički značajna razlika u smanjenju broja dodatnih mamografskih procedura što je rezultiralo smanjenju radnog opterećenja radiološkog tehnologa. Ovo istraživanje je potvrdilo važnost Nacionalnog preventivnog programa obzirom na to da su svi invazivni tumori dojke detektirani u razdoblju istraživanja bili u ranom stadiju. Uloga radiološkog tehnologa kao i ostalih medicinskih i zdravstvenih struka od velike je važnosti za kvalitetno provođenje programa, jer se time omogućuje uspješnije liječenje i povećava kvalitetu života bolesnica.

Ključne riječi: Nacionalni preventivni program ranog otkrivanja raka dojke, mamografija, tomosinteza, radiološki tehnolog, karcinom dojke, BI-RADS

1. ABSTRACT

Due to the growing incidence of breast cancer, in 2006 the National Preventive Program for Early Detection of Breast Cancer in the Republic of Croatia was launched, in which experts of various specialties and numerous hospital organizational units participate. The aim of this study is to assess the role of a radiographers in the assesment of patients who require further radiological procedures arising from mammography performed as part of the National Preventive Program for Early Detection of Breast Cancer. The research used data from all health care users who responded to the mammography procedure within the screening program in 2019 and 2020. All radiological procedures that followed the mammography procedure performed under the National Prevention Program as well as intervention procedures and their outcomes were analyzed. The programs used to collect and compare data are Microsoft Excel and Statistics. The results of the study show that further processing was done in 6,84% of patients. Breast cancer was detected in 0,88% of patients, all of whom were at an early stage (less than 2 cm). There was a statistically significant difference in the reduction in the number of additional mammography procedures, which resulted in a reduction in the workload of the radiographers. This study confirmed the importance of the National Prevention Program given that all invasive breast tumors detected during the study period were at an early stage. The role of the radiographers as well as other medical and health professions is of great importance for the quality implementation of the program, because it enables more successful treatment and increases the quality of life of patients.

Key words: National Program for Early Detection of Breast Cancer, mammography, tomosynthesis, radiological technologist, breast cancer, BI-RADS

2. UVOD

Rak dojke najčešća je maligna bolest na područjima Sjeverne Amerike i Europe. (1) Od 1 384 155 slučajeva godišnje, njih 459 000 završi smrtnim ishodom. (2) Zabrinjavajući je daljnji rast incidencije ove bolesti te se procjenjuje kako bi do 2050. godine broj novih slučajeva mogao dostići 3 200 000. (2) Trenutno se može očekivati da će jedna od svakih 8 do 10 žena razviti karcinom dojke tijekom svog života. (3) Faktori rizika su brojni i karakteristični za žene koje žive u ruralnim područjima razvijenih zemalja kao što su rana menarha, kasna menopauza, rađanje prvog djeteta nakon tridesete godine, nuliparitet i sl. (1) Stoga je broj novih slučajeva karcinoma dojke mnogo veći u razvijenim državama, no zbog njihovog boljeg ekonomsko-socijalnog stanja, dijagnosticiranje i liječenje je brže i učinkovitije. S druge strane, u državama u razvoju sa slabije organiziranom zdravstvenom skrbi i edukacijom žena o važnosti preventivnih pregleda i samopregleda dojki smrtni ishod mnogo je češći. Iako je incidencija raka dojke učestalija u razvijenim zemljama, 70% svih smrti uzrokovanim rakom dojke dogode se u nerazvijenim državama. (4) Tehnologija, kojom se rano identificiraju tumori dojke, napreduje iz dana u dan, no i dalje postoje globalni nesrazmjeri o ranoj detekciji i liječenju ove bolesti. (1)

Rak dojke moguće je otkriti samopregledom dojke, kliničkim pregledom dojke i procedurama oslikavanja. Ishod samopregleda je upitan, s obzirom na to da nema dokaza o smanjenju mortaliteta, no nije beznačajan jer se njime povećala detekcija tvorbi koje zahtijevaju kontrolne preglede. (4) Mada su takve tvorbe češće benigne etiologije, njihova prisutnost može predstavljati povećani rizik za nastanak raka dojke. (5) Za žene dobi od 40 godina i mlađe, a s prosječnim rizikom za pojavu raka dojke, kada se mamografija često ne preporuča kao primarni izbor oslikavanja dojke, kliničkim pregledom se mogu otkriti tumori što može rezultirati ranijom dijagnozom i boljom prilikom za izlječenje. (6) Najčešće radiološke procedure oslikavanja dojki su: mamografija, tomosinteza ili slojevno oslikavanje dojki (DBT), magnetska rezonancija dojke (MR) i ultrazvuk dojke (UTZ).

Kako bi se standardizirali ishodi procedura oslikavanja dojki u cilju jasne komunikacije među liječnicima, American College of Radiology (ACR) je 1993. godine osmislio BI-RADS sustav (Breast Imaging Reporting and Data System). Uvođenjem standardizacije dovelo je do

poboljšanja komunikacije među kliničarima te definiranja postupaka daljnje obrade. Prema BI-RADS klasifikaciji, postupak oslikavanja dojki može se svrstati u jednu od sedam kategorija, od BI-RADS 0 koji označava postupak koji nije zaključan do BI-RADS 1 i 2 koji označavaju uredan ishod. BI-RADS kategorije 3, 4 i 5 zahtijevaju daljnje postupke, a razlikuju se prema postotku vjerojatnosti malignosti lezija (<2%, 2 – 94% i > 95%). BI-RADS 6 klasifikacija nalaza označava oslikavanje dojki kod koje je dokazana maligna bolest (Tablica 1). BI-RADS klasifikacija pokazala se kao učinkovit način procjene vjerojatnosti maligne lezije u dojci. Ujedno, definirani su postupci kojima se smanjuju nepotrebne procedure te je zadan vremenski period u kojem je potrebno učiniti daljnju obradu. (7)

Tablica 1 BI-RADS klasifikacija

BI-RADS klasifikacija	Procjena	Klinička preporuka
0	Nepotpuna	Potrebno proučiti prijašnje nalaze i/ili upotpuniti nalaz dodatnim postupcima
1	Negativan nalaz	Nastaviti s rutinskim pregledima
2	Opisane promjene su benigne	Nastaviti s rutinskim pregledima
3	Vjerojatno benigne tvorbe (vjerojatnost maligne lezije <2 %)	Praćenje promjena u kraćim intervalima (6 mjeseci) kroz dvije godine
4	Sumnjiva abnormalnost (vjerojatnost maligne lezije 2 – 94%)	Potrebna je biopsija
5	Vrlo sumnjiva maligna promjena (vjerojatnost maligne lezije >95%)	Potrebna je biopsija
6	Dokazana maligna promjena u dojci	Provesti liječenje

Izvor: Eberl MM, Fox CH, Edge SB, Carter CA, Mahoney MC. BI-RADS classification for management of abnormal mammograms. J Am Board Fam Med. 2006;19(2):161–4.

Osim BI-RADS klasifikacije, važan podatak koji utječe na interpretaciju mamograma je gustoća tkiva dojke koja ima četiri kategorije, od involutivno promijenjenih do najgušćih: ACR A (< 25%), B (25 – 50%), C (50 – 75%) i D (> 75%). Gušće tkivo dojke je češće u žena generativne dobi, žene u premenopauzi te kod onih koje primaju hormonalnu nadomjesnu terapiju. Problem interpretacije nalaza kod gustih dojki (ACR C i D) je slabija detekcija malignih lezija. (8)

Klasifikacija tumora (TNM klasifikacija), je osmišljena početkom 20. stoljeća te je objavljena u 1950-ima u sklopu Internacionalnog saveza protiv raka. TNM klasifikacija predstavlja internacionalno prihvaćen standard za označavanje veličine i proširenosti tumora koji je 2016. godine doživjela svoju 6. verziju. "T" predstavlja veličinu primarnog tumora, "N" označava zahvaćenost regionalnih limfnih čvorova, a "M" postojanje udaljenih metastaza u tijelu bolesnice (Tablica 2). (9)

Tablica 2 TNM klasifikacija tumora

TNM klasifikacija tumora	Značenje
Tx	Veličinu primarnog tumora nije moguće procijeniti
pT0	Primarni tumor nije pronađen
pTis	Karcinom "in situ"
T1 Mic	Mikroinvazivan tumor (manji od 0,1cm)
T1a	Tumor veličine 0,1 – 0,5 cm
T1b	Tumor veličine 0,5 – 1,0 cm
T1c	Tumor veličine 1,1 – 1,9 cm
pT2	Tumor veličine 2,0 – 5 cm
pT3	Tumor > 5 cm
pT4a	Tumor proširen na grudnu stjenku
pT4b	Tumor koji zahvaća kožu i grudnu stjenku
pT4c	Kombinacija pT4a i pT4b
pT4d	Upalni tumor

Izvor: Zurrída S, Veronesi U. A New TNM Classification for Breast Cancer to Meet the Demands of the Present and the Challenges of the Future. *Women`s Heal.* 2011;7(1):41–9.

U provođenju radioloških postupaka oslikavanja u svrhu dijagnosticiranja abnormalnosti dojke sudjeluju liječnik specijalist radiologije i radiološki tehnolog (RT), a za planiranje i provođenje liječenja odgovoran je multidisciplinarni tim za dojku koji uključuje stručnjake različitih specijalnosti i brojne bolničke ustrojstvene jedinice. (10)

U priloženom radu, svaki čitatelj dobit će uvid o važnosti Nacionalnog programa za rano otkrivanja raka dojke i ulozi radiološkog tehnologa u provođenju postupaka kao i njegovu važnost u postupcima koji slijede u slučaju pozitivnih mamografskih nalaza i potrebama za daljnjim postupcima. Za istraživanje su korišteni podaci mamografskog oslikavanja koji su učinjeni u sklopu Nacionalnog preventivnog programa za rano otkrivanje raka dojke u razdoblju od 2019. do kraja 2020. godine te nalazi klasificirani BI-RADS 0, 4 i 5. Praćeni su daljnji postupci i ishodi kao i rezultati tkivne dijagnostike i učinjenog operativnog zahvata s ciljem procjene uloge radiološkog tehnologa od inicijalnog pregleda do njegove uloge u daljnjim procedurama.

3. NACIONALNI PREVENTIVNI PROGRAM RANOG OTKRIVANJA RAKA DOJKE

Kako bi se smanjilo oboljenje i smrtnost od raka dojke, diljem svijeta zdravstvene ustanove provode programe probira za žene rizične dobi i pozitivne obiteljske anamneze. U Europi, ideja je započela 1986. godine pokretanjem programa Europa protiv raka kada je odbor stručnjaka za rak Europske zajednice započeto provedbu sustavni probir stanovništva za one karcinome kod kojih bi takva strategija rada učinkovito smanjila smrtnost. (12) U Republici Hrvatskoj (RH), službeni naziv programa je Nacionalni preventivni program (NPP) ranog otkrivanja raka dojke. Nositelj programa je Ministarstvo zdravstva, a u provođenju programa uključeni su Hrvatski zavod za javno zdravstvo, Hrvatski zavod za zdravstveno osiguranje, timovi djelatnosti javnog zdravstva te ugovorne ustanove koje provode mamografsko oslikavanje. (11) NPP ranog otkrivanja raka dojke namijenjen je za sve žene u RH između 50 i 69 godina te je besplatan. Poziv na pregled dolazi na kućnu adresu zajedno s informacijama o NPP-u, upitnikom i kupovnicom, a predviđeno je odazivati se na pregled svake dvije godine ukoliko liječnik ne preporuči drugačije. (13)

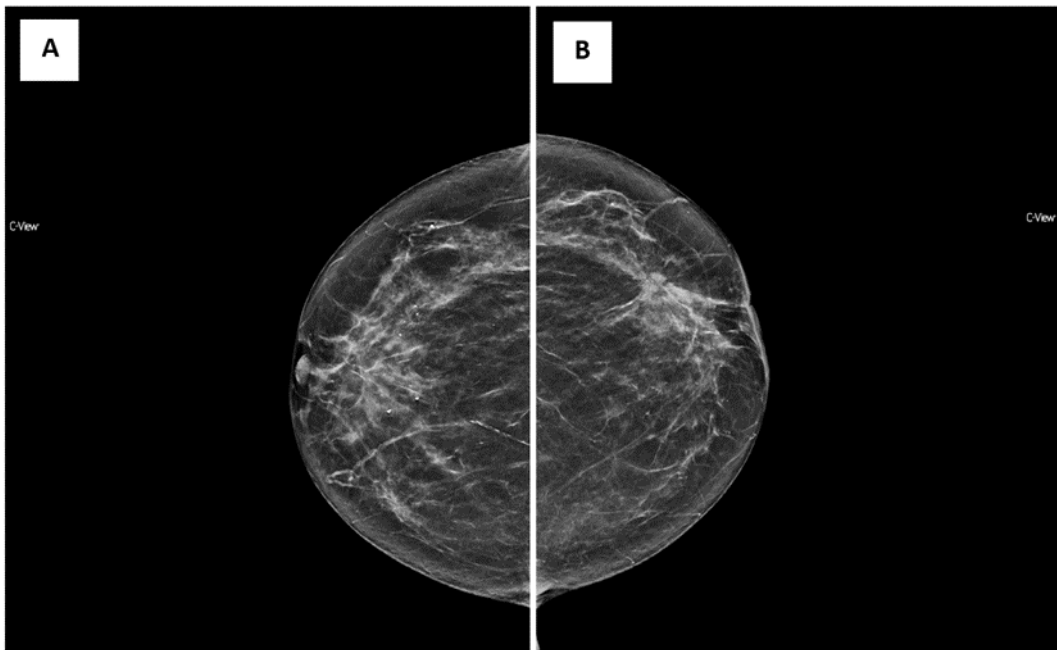
Uvođenje mamografskog probira rezultiralo je značajnom smanjenju smrtnosti. (14) Najveća zabilježena redukcija smrtnosti je 29% (15) u žena od 50 do 69 godina, a prosječni pad mortaliteta je 24%. (15,16) Zbog boljeg preživljenja i smanjene smrtnosti, neke države započele su sa preventivnim mamografskim oslikavanjem žena dobi od 40 godina. (15)

Iako se NPP ranog otkrivanja raka dojke smanjila smrtnosti u žena rizičnih godina, uvijek će postojati prostora za unaprjeđenje usluga i načina rada. Najveći nedostaci probirne mamografije su lažno pozitivni nalazi koji zahtijevaju daljnju obradu i radiološke slikovne postupke te često invazivne metode poput biopsije dojke koja rezultira dijagnozom benigne promjene ili urednim nalazom. Takvi nalazi vode do nepotrebne brige i anksioznosti pacijentica. Najčešći razlozi lažno pozitivnih nalaza su: superpozicija sjena u žena s gustim parenhimom dojke, nedovoljno kratki intervali između mamografija, nedostatak prethodnih mamograma za usporedbu, korištenje hormonalne nadomjesne terapije te neadekvatno mamografsko pozicioniranje. Također, iskustvo radiologa je bitno za adekvatnu interpretaciju slikovnih podataka i smanjenje lažno pozitivnih nalaza. (16) Lažno negativni nalazi, također su

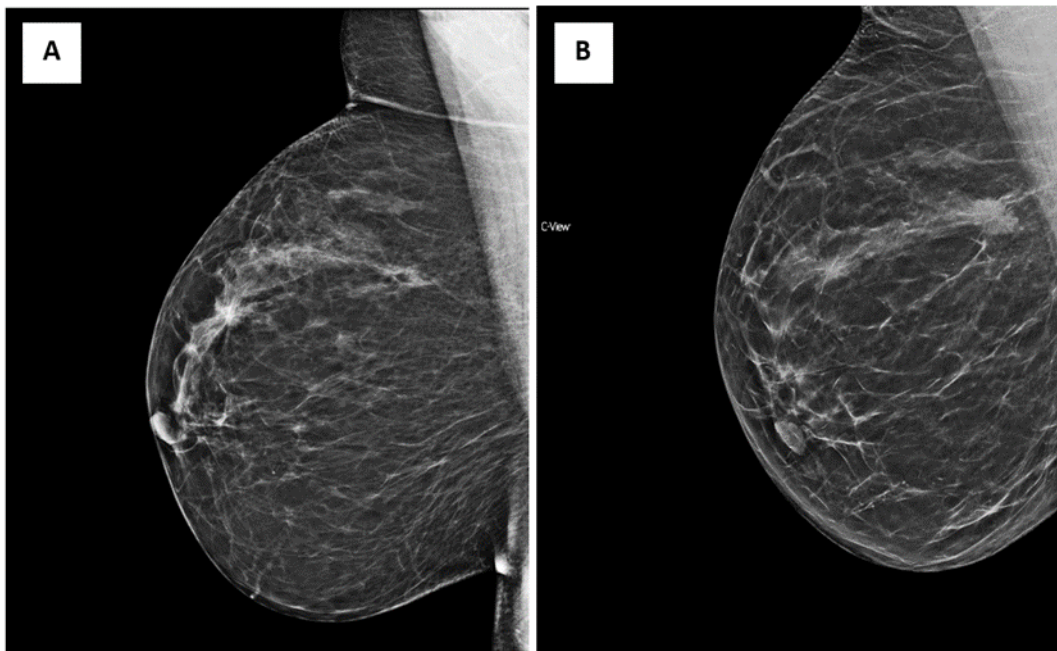
veliki problem mamografskog probira. Sveukupna osjetljivost mamografije se kreće oko 80% te se neki tumori previde ili su nedetektabilni oslikavanjem. Zbog toga se ponekad maligna lezija dijagnosticira s već postojećim simptomima poput opipljive mase u dojci ili sumnjivim iscjetkom iz bradavice. (16) Postavlja se pitanje je li otkrivanje karcinoma "in situ" također nedostatak probira. Tumori, koji ne probijaju bazalnu membranu, nemaju mogućnosti širenja u okolna tkiva te često bolesnica živi s karcinomom "in situ" bez da joj je takva patologija ikada uzrokovala poteškoće i narušila njen životni standard. U takvom slučaju bi dijagnosticiranje tumora i njegovo kirurško liječenje uzrokovalo zabrinutost bolesnice i rizik provođenja kirurškog zahvata. No, istraživanja su pokazala kako je karcinom "in situ" zaslužan za 20% svih nastalih zloćudnih tumora. Stoga multidisciplinarni timovi često posežu za opcijom kirurškog odstranjenja, kako bi se rizik napredovanja bolesti smanjio na najmanju moguću mjeru. (16)

3.1 Mamografsko oslikavanje i tomosinteza

U većini ustanova, u sklopu NPP ranog otkrivanja raka dojke, rade se dvije standardne projekcije: kosa medio-lateralna (MLO) (Slika 1) i kranio-kaudalna (CC) (Slika 2). Mamografija koristi X-zračenje i predstavlja jednu od najzahtjevnijih konvencionalnih metoda oslikavanja dojki. Prednosti mamografije su ekonomska isplativost, ponovljivost, dostupnost i prihvatljivo vremensko trajanje oslikavanja. U posljednjem desetljeću tomosinteza (DBT) je predstavljena kao metoda oslikavanja koja je trebala nadoknaditi neke nedostatke mamografskog postupka. Tomosinteza je slojevno oslikavanje dojki kojom se mogu dobiti 2D i 3D rekonstrukcije dojke. Nedostatak DBT je veća predana apsorbirana doza, no unutar granica prihvatljivosti određene Pravilnikom o uvjetima za primjenu izvora ionizirajućeg zračenja u svrhu medicinskog i nemedicinskog ozračenja (NN 42/2018, 9.5.2018.) te je potrebno duže vrijeme za analizu slikovnih podataka. (16) Prednosti DBT su: povećana osjetljivost u detekciji malignih lezija u dojci (33 – 55%) te smanjenje broja lažno negativnih nalaza za 30 – 40%. (16) Nadalje, uvođenjem DBT-a smanjuje se potreba za dodatne mamografske procedure što posljedično smanjuje predanu apsorbiranu dozu koju pacijentica primi, bolničke troškove kao i nepotrebnu zabrinutost bolesnica. (17) U Klinički bolnički centar (KBC) Rijeka se od 2020. godine, u sklopu Sveučilišnog projekta, provodi DBT kao dio NPP ranog otkrivanja raka dojke za korisnice zdravstvenih usluga koje uz suglasnost oslikavanje dojke izvrše DBT umjesto standardnom mamografijom (Opravdanost uvođenja sintetizirane 2D mamografije u kombinaciji s tomosintezom u Nacionalni program probira; uniri-biomed-18-253).



*Slika 1a Uredan mamogram desne dojke. 1b Mamogram lijeve dojke koji prikazuje areal distorzije u II kvadrantu.
Izvor: Baza podataka KBC Rijeka*



*Slika 2a Prikaz mamograma desne dojke oslikanog 2018. g. gdje se ne uočava patološka promjena. 2b
Komparativno mamografiji koja je učinjena dvije godine ranije, na prikazanom mamogramu se uočava
novonastala spikularna sjena veće gustoće u odnosu na okolni parenhim, superponirana patološkim
kalcifikatima.
Izvor: Baza podataka KBC Rijeka*

4. ULOGA RADIOLOŠKOG TEHNOLOGA U PROVOĐENJU NACIONALNOG PREVENTIVNOG PROGRAMA RANOG OTKRIVANJA RAKA DOJKE

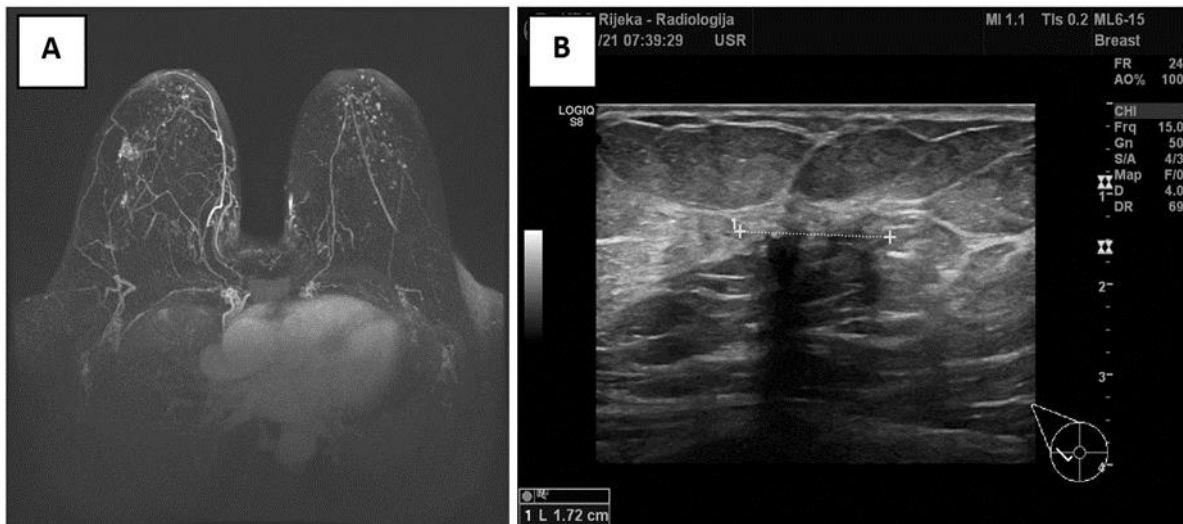
Razvoj zdravstvene radiološko tehnološke djelatnosti započela je nakon otkrića X – zraka 1895. godine kada su oslikavanja izvodile razne struke poput fotografa, fizičara, inženjera. 1920-ih godina, ulogu današnjih RT, obavljale su medicinske sestre. Ciljana edukacija RT započela je tek 1940-ih godina. Dvadeset godina poslije, djelatnost se proširila na nuklearnu medicinu i radioterapiju (18) stoga se RT danas u zdravstvu nalaze na kliničkim zavodima za radiologiju, nuklearnu medicinu, onkologiju i radioterapiju, dentalnu medicinu i u veterinarskim klinikama. U RH, pravo na zdravstvenu radiološko tehnološku djelatnost stječe se završetkom stručnog studija za zanimanje stručni prvostupnik radiološke tehnologije. (19) RT, u svom opisu posla, organiziraju, provode i nadgledaju dijagnostičke, terapijske i intervencijske postupke. Obučeni su za rad s visoko tehnološkim medicinskim uređajima među kojima su i ona koja koriste X – zračenje. Također, kod radiološko tehnološke djelatnosti, od izrazite je važnosti dobro znanje te njegovo redovno usavršavanje o principima zaštite od X – zračenja. (20)

4.1 Uloga radiološkog tehnologa u obradi bolesnica u sklopu Nacionalnog preventivnog programa ranog otkrivanja raka dojke

Djelatnost radiološke tehnologije igra veliku ulogu u dijagnostici i obradi abnormalnosti dojki. Prisutna je u gotovo svakoj dijagnostičkoj pretrazi bolesnica od njihovog odaziva na NPP do krajnje dijagnoze. Tijekom i dijagnostičkih i terapijskih postupaka, RT su, uz liječnike, oni zdravstveni djelatnici koji su najviše u kontaktu s pacijenticama. Upravo zbog toga, njihova stručnost i etičnost u poslu od izrazite su važnosti kako bi se svaka pacijentica osjećala ugodno i cijenjeno te svaki medicinski postupak učinio ispravno.

Pretrage rađene u sklopu NPP-a, kao i sve daljnje slikovne postupke koje slijede nakon pozitivnog mamograma, obavljaju se na KZZR-u, a u provođenju većine njih sudjeluje RT. Mamografsko oslikavanje vrši se na uređaju koji je specifično namijenjen za oslikavanje dojki. Uz dijagnostičke procedure koje se izvode na mamografskim uređajima (svi standardni i nestandardni mamogrami te DBT) izvode se i intervencijski zahvati poput preoperativne

markacije i biopsije. (3) Postupak oslikavanja dojki MR-om (Slika 3a), provodi RT, dok nalaz interpretira liječnik specijalist radiologije. U RH, kao i u većini drugih zemalja, UTZ dojke (Slika 3b), provodi isključivo liječnik specijalist radiologije bez pomoći RT, no i takva praksa se polako mijenja. Nagli rast uporabe UTZ-a u dijagnostičke svrhe, dovelo je do potražnje za radnom snagom odgovarajućih vještina za vođenje i tumačenje pregleda. Iz tog razloga, u Velikoj Britaniji, većinu ultrazvučnih pregleda obavljaju sonograferi, RT s posebnim poslijediplomskim obrazovanjem koji su podučeni izvoditi, tumačiti i prijaviti vlastite ultrazvučne preglede. Takav način rada uspješno je smanjio problem manjka radne snage na ekonomičan i jednostavan način s obzirom na to da nedostaje liječnika specijalista. Iako se takva procedura još uvijek ne primjenjuje u većini drugih država, nagađa se kako će u narednim godinama, zbog sve veće potražnje za uporabom ultrazvuka u kliničkim pregledima, veliki broj zdravstvenih klinika uvidjeti prednosti koje obrazovanje sonografera donose te početi primjenjivati jednaku ili sličnu politiku kao što Velika Britanija uspješno provodi već godinama. (21)



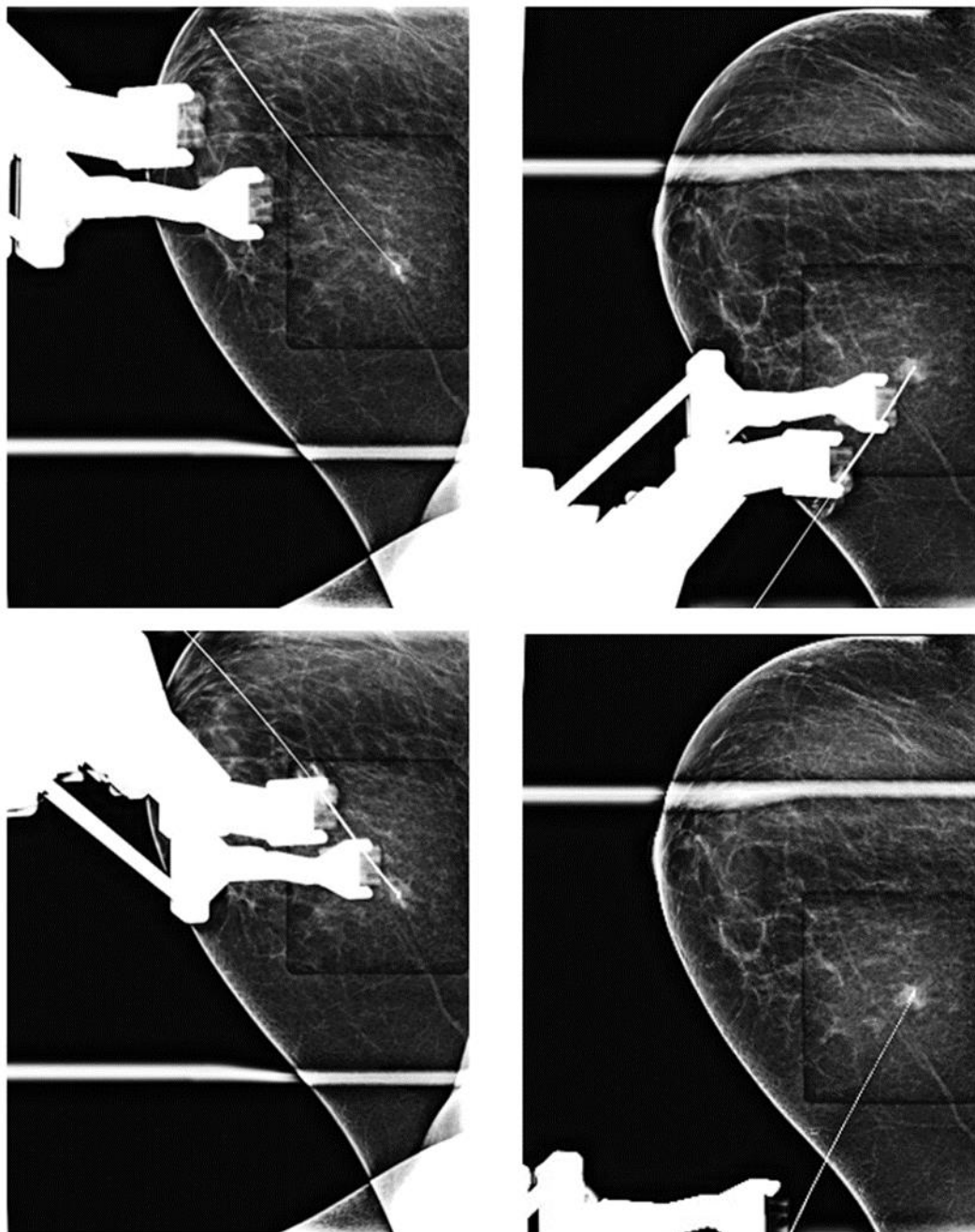
Slika 3a MR dojke; projekcija maksimalnog inteziteta (MIP) supstrakcija u aksilarnoj ravnini. 4b UTZ dojke: hipoehogena nepravilna lezija koja je elastografski tvrđa. Izvor: Baza podataka KBC Rijeka

Iako su neinvazivni pregledi dojki izrazito učinkoviti, tijekom dijagnosticiranja abnormalnosti dojki, koje se ponekad slikovnim postupcima ne mogu razlikovati od malignih, potrebno je obaviti histološku procjenu sumnjivih lezija invazivnim metodama. Biopsija, u sklopu kirurškog zahvata ili potpomognuta slikovnim metodama, je invazivna pretraga pomoću koje se dobiva patohistološki nalaz uzetog tkivnog uzorka iz lezije dojke. (3) Na Kliničkom zavodu

za radiologiju (KZZR) biopsija se provodi uz pomoć mamografskog uređaja (stereotaksijska ili tomosintezom vakuum asistirana biopsija) ili pod kontrolom ultrazvuka. RT aktivno sudjeluje u biopsiji pod kontrolom mamografskog uređaja.

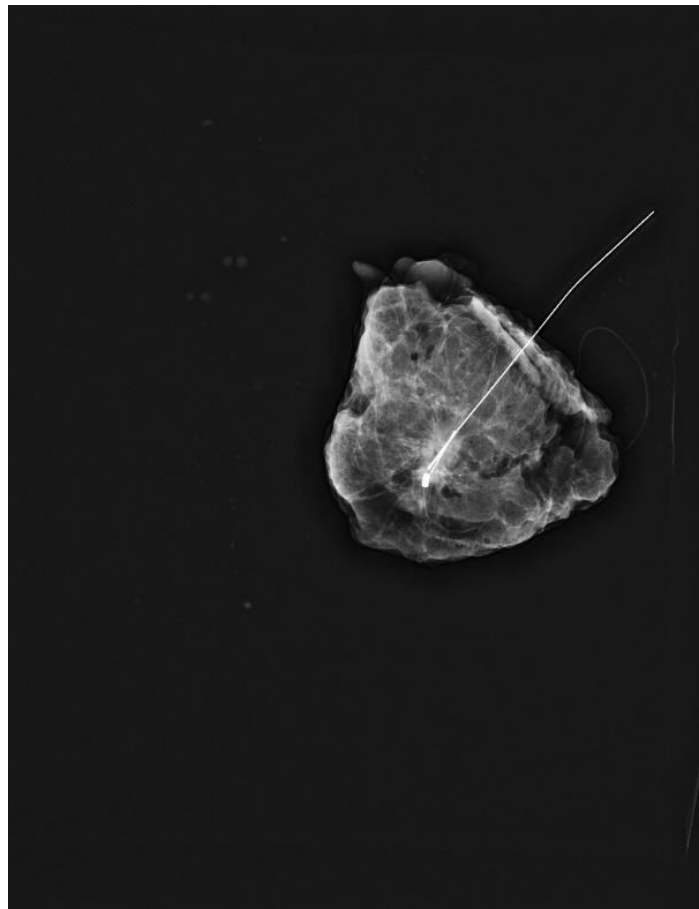
Stereotaksijska i tomosintezom vođena biopsija (VABB) odvija se uz pomoć mamografskog uređaja (Slika 4). To je minimalno invazivan postupak koji koristi širu iglu debljine 11 – 8G. Često se koristi kod sumnjivih lezija koje nisu detektibilne ultrazvukom ili kada ultrazvučno vođena biopsija (CNB) nije moguća. Najčešće se VABB-om bioptiraju mikrokalcifikati ili distorzije parenhima. Tijekom stereotaksijske biopsije, bolesnica može sjediti, ležati na boku ili ležati na trbuhu. (3) Na KZZR-u, tijekom pretrage, bolesnica leži na poluboku, okrenuta prema mamografskom uređaju, a ciljana dojka je komprimirana na postolju uređaja posebnim lopaticama za izvođenje biopsije. Dojka je pozicionirana u čistom profilu te se bolesnica namješta tako da se lezija nalazi bliže igli. Zbog toga, lezije koje se nalaze na lateralnim kvadrantima dojke je lakše namjestiti za biopsiju, jer u tom slučaju kolateralna dojka neće smetati. Uređaji, koji imaju mogućnost DBT-om navoditi biopsiju, omogućuju uvid u trodimenzionalnu rekonstrukciju na kojoj se označava "meta". Mamografski uređaj izračunava točnu lokalizaciju lezije po x, y i z osi. Nakon lokalizacije, aplicira se lokalni anestetik. (3) Prije samog uzimanja uzorka, a nakon aplikacije anestetika, ponavlja se procedura označavanja "mete" u slučaju promjene njegova položaja zbog pomicanja tijekom aplikacije anestetika. Igla za biopsiju je šuplja, kako bi bila u mogućnosti prikupiti tkivo dojke, i automatizirana, pokreće je posebni dodatak na uređaju koji je povezan s radnom konzolom i dovodi iglu iznad lezije. Zahvat zahtijeva rez na koži iznad mjesta postavljanja biopsijske igle. Biopsija često nema mogućnost uklanjanja cijele lezije. Zbog toga, ukoliko patohistološki nalaz ukaže na malignu promjenu u uzetom uzorku tkiva dojke, kirurški zahvat je nužan. No, zbog mogućnosti benignih pronalaska, biopsija vođena X – zračenjem je preporučena budući da je metoda minimalno invazivna i jeftinija, a bolesnica tijekom pretrage prima lokalni anestetik te je u mogućnosti obavljati svakodnevne aktivnosti vrlo brzo nakon obavljene pretrage, a hospitalizacija nije potrebna. Znak dobre prakse je postavljanje tkivnog markera kako bi se označilo mjesto biopsije neophodno za daljnje praćenje i kliničke postupke. Nakon završetka biopsije, kada se dojka dekomprimira i vrati u svoj prvobitni oblik, tkivo se relaksira što može rezultirati pomicanjem markera za 5 do 10 mm zbog čega je potrebno ponovno oslikavanje dojke kako bi se provjerio položaj markera. U slučaju biopsije kalcifikata, potrebno je provjeriti uzorke pomoću magnifikacije kako bi se potvrdila njihova prisutnost u uzorcima. (3) Pomoću mamografskog

uređaja može se izvoditi i preoperacijska markacija, što je sličan, invazivan klinički postupak tijekom kojeg se ne izvodi biospija, već se postavlja lokalizacijska markirna žica prije kirurškog zahvata. RT je odgovoran za pripremanje mamografskog uređaja, pozicioniranje dojke te sva mamografska oslikavanja tijekom i nakon biopsije.



Slika 4 Prikaz procedure stereotaksijske biospije (PHD: DCIS). Izvor: Baza podataka KBC Rijeka

Operacija dojke može biti radikalna (mastektomija) ili poštedna. Radikalni kirurški zahvat je otklanjanje čitavog tkiva dojke, te disekciju aksile. Kod poštedne operacije dojke, uklanja se samo dio tkiva dojke i aksile zahvaćene pozitivnim limfnim čvorovima. Prije nego što se uzorak tkiva preda na patohistološku evaluaciju, kako bi se ustanovilo da je uklonjen tumor u cijelosti, RT oslikava radiogram uklonjenog tkiva dojke (Slika 5). Na taj način, prije samog završetka operacijskog zahvata, liječnik specijalist radiologije na radiogramu može potvrditi kako je tumor izvađen u cijelosti ili je potrebna reekscizija dojke.

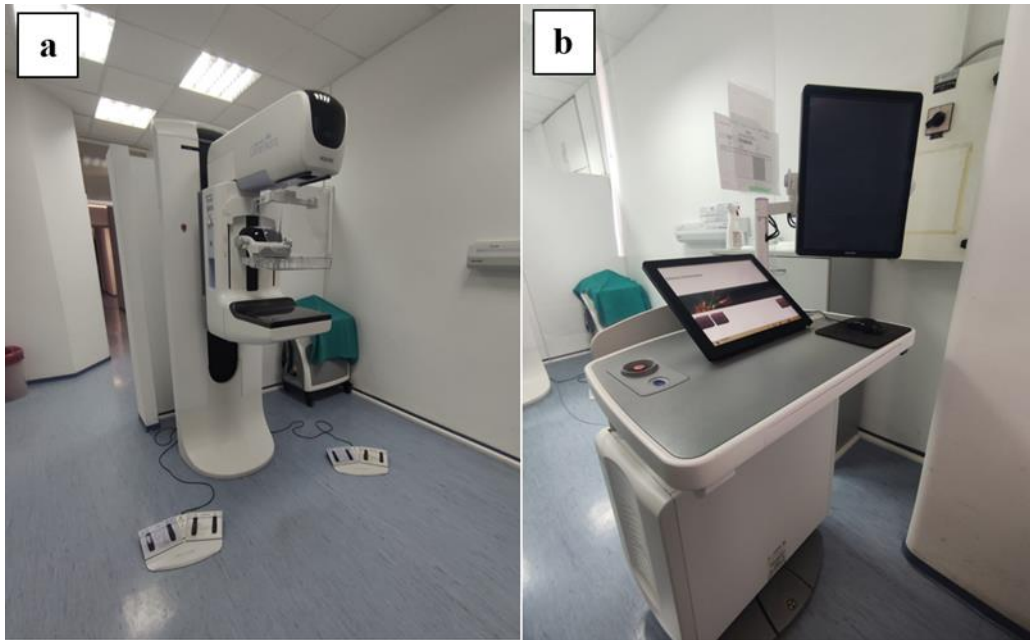


Slika 5 Prikaz rendgenske snimke tkiva dojke uklonjeno kirurškim zahvatom (karcinom "in situ"). Izvor: Baza podataka KBC Rijeka

4.2. Mamografski uređaj

Oslikavanje dojke X - zrakama razlikuje se od oslikavanja drugih dijelova tijela zbog svog sastava. Kod radiograma prsnog koša prikazana su tkiva s velikom razlikom u gustoći (koštano,

mekotkivno, masno tkivo i zrak), te je zbog toga u konvencionalnoj radiografiji nužno koristiti visoke energije X – zračenja. Na mamogramu se prikazuju tkiva izrazito niske gustoće (masno i mekotkivno tkivo) stoga se koriste niske energije zračenja. Kada bi se dojku oslikavalo parametrima skeletne radiografije ili radiografije prsnog koša, zbog tkiva niske gustoće i malog atomskog broja, dobiveni slikovni podatak ne bi imao dovoljnu oštrinu i kontrastnost za valjanu radiološku analizu. Iz navedenog proizlazi da je za oslikavanje dojki potreban specijalno građen rendgenski uređaj (Slika 6) prilagođen tehnici oslikavanja mekih tkiva. Uređaj emitira X – zrake niskih energija (oko 20 keV), a predana srednja glandularna doza tijekom jedne projekcije je manja od 1mGy. Kod mamografskog uređaja, najvažnija je konstrukcija cijevi. Anoda je građena od molibdena (Mb) s tankim filterom također građenim od molibdena, proizvodi X – zračenje izrazito malih energija te je zbog toga primijenjen dojkama malih i srednjih veličina. Anoda građena od volframa (W), a filter građen od paladija (Pd) ili rodija (Rh) emitira X – zračenje nešto viših energija te je zbog toga pogodniji za dojke većeg volumena. Najnoviji mamografski uređaji imaju rendgenske cijevi s kombinacijom dvaju anoda i dvaju filtera: molibden – molibden, rodij – rodij. Takvi mamografski uređaji imaju mogućnost prilagođavanja za svaku veličinu i gustoću dojke. Zajednička karakteristika svih rendgenskih cijevi mamografskog uređaja je rotirajuća anoda s malim žarištem (0.1 – 0.3 mm). Također, svaki noviji mamografski uređaj ima sposobnost automatskog prekida ekspozicije u trenutku kada je receptor primio zadovoljavajuću količinu zračenja. Time se postiže optimalna vrijednost ekspozicije za dojke neovisno o njihovoj veličini i gustoći tkiva. Primjena kompresije dojke još je jedna važna karakteristika uređaja. Kompresijom dojke, ona se imobilizira, a tkivo se širi. Time se postiže bolja rezolucija slike (bolja oštrina), količina raspršenog zračenja se dvostruko smanji te se smanji mogućnost superponiranja struktura o tkivu dojke. (23) Uz to, smanjuje se zamućenje slikovnog podatka koje bi uzrokovalo pomicanje dojke kada kompresije ne bi bilo. Poboljšava se kontrast mamograma te se postiže bolja vizualizacija malih patoloških lezija koje su inače sakrivene žljezdanim tkivom. (3)



Slika 6a Mamografski uređaj. 5b Akvizicijska radna stanica mamografskog uređaja

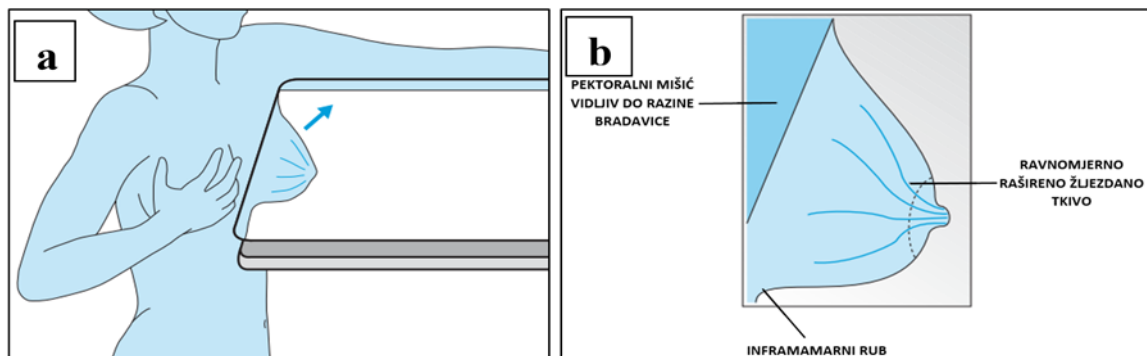
4.3 Mamografske projekcije korištene tijekom i nakon odaziva na Nacionalni preventivni program ranog otkrivanja raka dojke

Osnovni preduvjet adekvatnog mamografskog oslikavanja je pravilno pozicioniranje i adekvatna kompresija dojke. Pozicioniranje dojke dijeli se standardno i nestandardno. Standardne projekcije omogućuju pouzdanu identifikaciju ili isključivanje malignih promjena kod većine pacijentica. Nestandardne projekcije su indicirane nakon standardnih projekcija na traženje specijalista radiologa s ciljem daljnje analize uočene abnormalnosti na standardnoj mamografiji. (3) Postoje mnoge nestandardne projekcije koje pomažu u stvaranju točnije dijagnoze, a one najčešće korištene u ovom istraživanju su: magnifikacija, čisti profil i spot kompresija.

4.3.1. Kosa mediolateralna (MLO) projekcija

MLO projekcija smatra se najvažnijom projekcijom jer najbolje vizualizira tkivo koje se nalazi uz prsni koš i aksilarni rep te najčešće obuhvaća čitavo tkivo dojke. Izvodi se na način da prikazuje dio pazušne jame i gornji kvadrant dojke. Ispravni postupak postiže se pod kutom koji je paralelan vlaknima pektoralnog mišića. Stoga nagib cijevi varira od 20° do 70° ovisno

o visini bolesnice. X – zraka ulazi s gornje, medijane strane u dojku, a izlazi s donje, lateralne strane. Pacijentica je prvo mamografskom uređaju okrenuta bokom, kada se ciljana dojka postavlja što je više moguće medijalno i prema gore pritom je šireći što je više moguće. Zatim se pacijentica okreće prema uređaju, a RT povlači dojku na detektor. Na taj način uključuje se što više medijalnog tkiva dojke. Kada se postigne dovoljna maksimalna raširenost dojke, kompresija je jednostavnija i manje bolna. Tijekom spuštanja kompresora, dojka se treba povlačiti prema naprijed sve dok lopatica ne pritisne dojku i drži je nepomičnom (slika 7a). Vrlo je važno provjeriti postoje li nabori kože nakon kompresije. Kvalitetan mamogram u MLO projekciji treba prikazivati pektoralni mišić vidljiv barem do razine bradavice dojke otvarajući se prema gore pod kutom od 10° do 20°. Inframamarna brazda također treba biti vidljiva kako bi se znalo da je dojka prikazana u cijelosti (Slika 7b). (3,24)

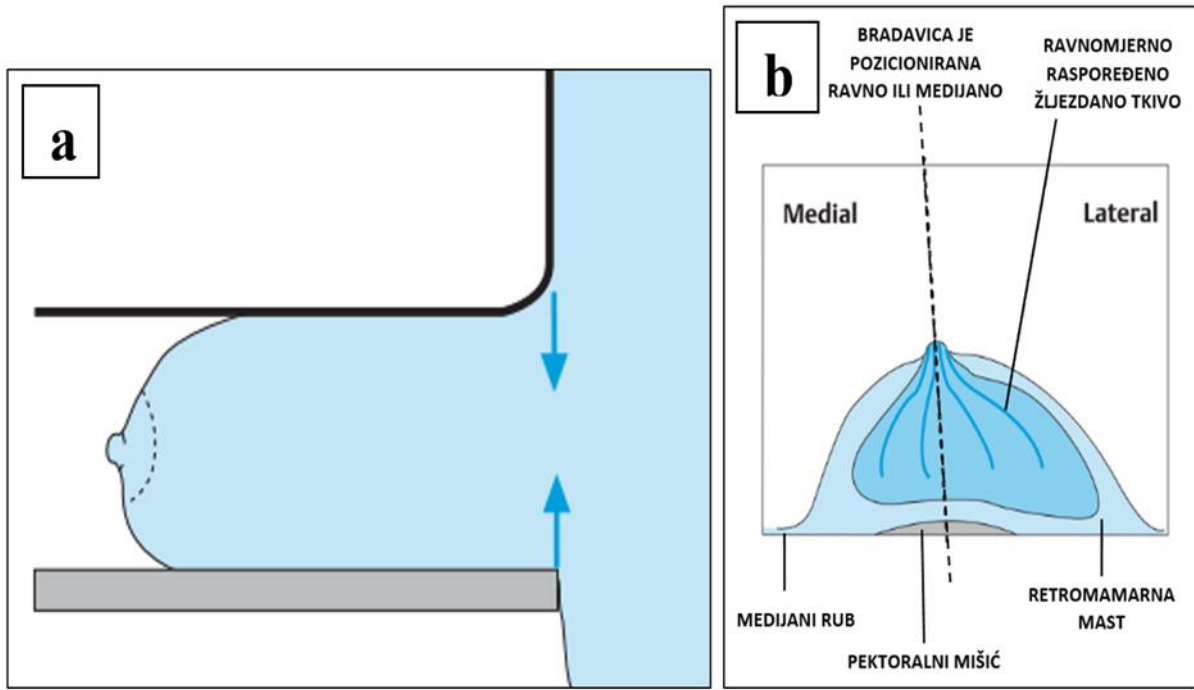


Slika 7a Položaj pacijentice tijekom pozicioniranja za MLO projekciju. 6b Shematski prikaz pravilno pozicionirane dojke u MLO projekciji. Izvor: Heywang-Koebrunner HS, Schreer I, Barter S. *Diagnostic Breast Imaging: Mammography, Sonography, Magnetic Resonance*

4.3.2. Kraniokaudalna (CC) projekcija

Kod CC projekcije, X – zraka ulazi u dojku odozgo, a izlazi s njene donje strane. Kako bi mamogram bio kvalitetan, tijekom namještanja bolesnice, dojka se treba povući što više od prsnog koša i podignuti prema gore kako bi se uhvatilo tkivo inframamarnog ruba. Detektor se pomiče lagano prema gore kako se koža, s gornje strane dojke, tijekom kompresije ne bi rastegnula i postala bolna. Dojku je potrebno držati što dalje od prsnog koša sve dok je kompresor ne imobilizira. Kao i kod MLO projekcije, potrebno je voditi računa o koži tijekom kompresije kako se ne bi nabrala i na taj način prekrila moguću patologiju (Slika 8a). Ispravno napravljen mamogram u CC projekciji treba prikazivati cijelu dojku, od pektoralnog mišića do

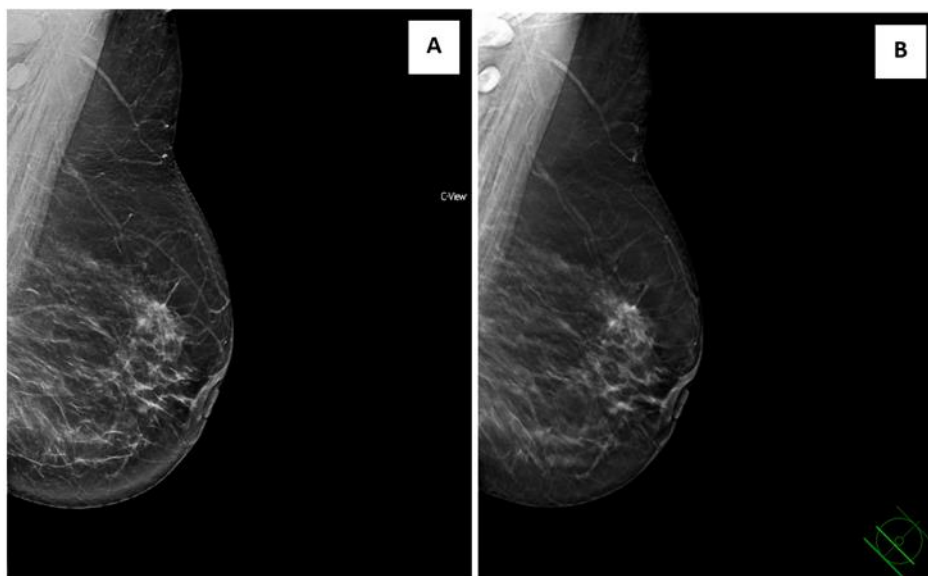
bradavice koja je često smještena pomalo medijalno. Dojka treba biti vidljiva u cijelosti od njenog medijalnog ruba do lateralnog ruba. Ponekad je moguće dobiti medijani rub na mamogramu uključujući i dio kolateralne dojke. Pektoralni mišić bi trebao biti vidljiv uz rub mamograma (Slika 8b). (3,24)



Slika 8a Shematski prikaz pozicioniranja dojke pri izvođenju CC projekcije. 7b Shematski prikaz pravilno namještene dojke u CC projekciji. Izvor: Heywang-Koebrunner HS, Schreer I, Barter S. Diagnostic Breast Imaging: Mammography, Sonography, Magnetic Resonance

4.3.3. Tomosinteza

Tomosinteza (DBT) predstavlja slojevno oslikavanje dojki čime se poboljšava detekcije malignih lezija zaklonjenih u gustom tkivu dojke. Ono uključuje rotiranje rendgenske cijevi pod kutom od $7,5^\circ$ na lijevu i desnu stranu uz istodobno dobivanje niza ekspozicija komprimirane dojke. Skupovi sirovih informacija rekonstruiraju se pomoću posebnih algoritama u slojeve promjenjive debljine (Slika 9). Mase koje bi inače mogle biti prekrivene superponiranim tkivom dojke tomosintezom su lakše vidljive promatranjem tankih presjeka dojke. (3)

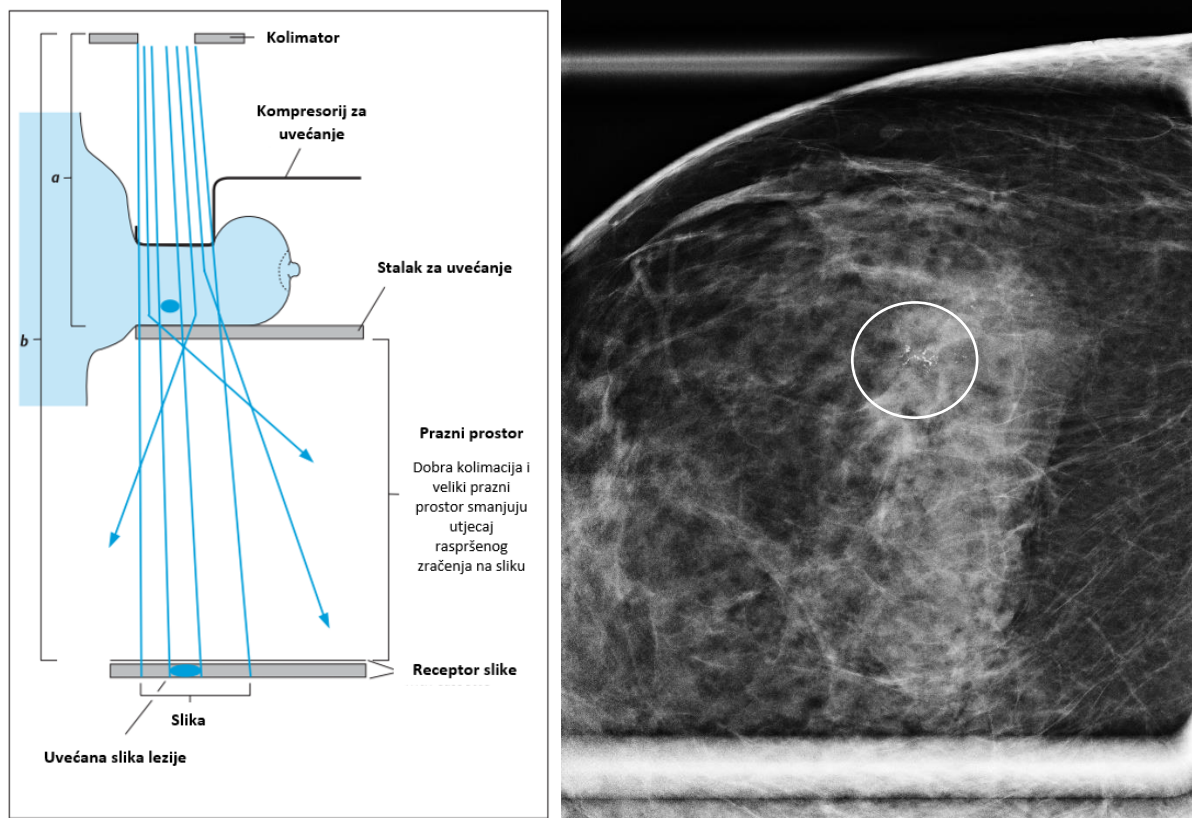


Slika 9a Mamogram u standardnoj MLO projekciji, prikaz areala distorzije u lijevoj dojci. 8b Prikaz sloja lijeve dojke pomoću oslikavanja tomosintezom gdje se prethodno opisana distorzija mnogo bolje uočava. Izvor: Baza podataka KBC Rijeka

4.3.4. Magnifikacija

Magnifikacija je jedna od nestandardnih projekcija koja se koristi za bolju analizu kalcifikata detektiranih na standardnoj mamografiji ili DBT-u (Slika 10b). Služi za procjenu oblika, veličine, broja i distribucije kalcifikata kako bi se razlučile benigne kalcifikacije od malignih. Tijekom pregleda, komprimira se samo ciljani dio dojke gdje se nalaze kalcifikati, a povećanje se postiže postavljanjem dojke na stalak za uvećanje kako bi se ista odvojila od detektora. Kako se X- zračenje širi divergentno, što je objekt (dojka) udaljeniji od receptora, to će objekt (dojka) biti više uvećan, čime se postiže željeni efekt uvećanja ili magnifikacije (Slika 10a). Za izvođenje magnifikacije ne koristi se olovna rešetka jer bi ista sakupila svo divergirano X - zračenje potrebno za uvećanje. Magnifikacijom se prikazuje mali dio tkiva od interesa boljom rezolucijom zbog čega su detalji lakši za interpretirati. Iako je pregled izrazito koristan alat za proučavanje kalcifikata, problematika pregleda je efektivna doza zračenja koja se povisuje nekorištenjem rešetke i povećanjem napona u rendgenskoj cijevi, no ukoliko se dojka dobro komprimira, dodatna doza postaje gotovo beznačajna. (3) Napretkom tehnologije i sve boljom rezolucijom koju mamografski uređaji nude, postavlja se pitanje hoće li elektroničko uvećavanje zamijeniti magnifikaciju. No, do sada, iako je elektroničko uvećavanje izrazito pogodno koristiti kao nadopunu standardnim projekcijama, ono ni u kojem slučaju ne

zamjenjuje magnifikaciju s obzirom na to da elektroničko uvećanje ne daje dodatne informacije.
(25)

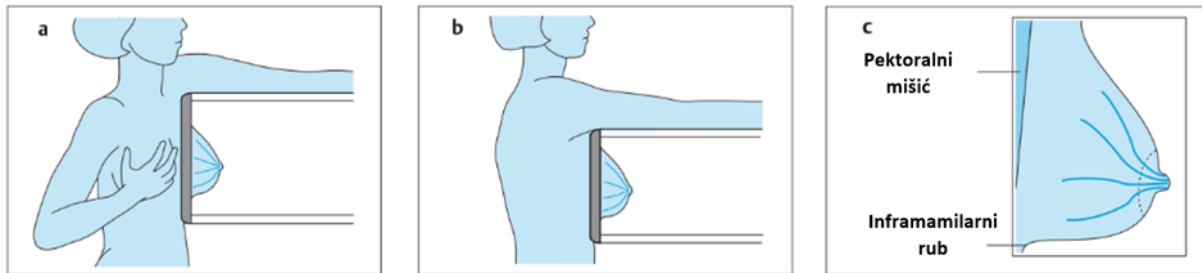


Slika 10a Shematski prikaz pozicioniranja dojke tijekom izvođenja magnifikacije. Izvor: Heywang-Koebrunner HS, Schreer I, Barter S. Diagnostic Breast Imaging: Mammography, Sonography, Magnetic Resonance Imaging, and Interventional Procedures, 3rd edition. Ultraso; 9b Magnifikacija dojke koja prikazuje patološke kalcifikate (krug) na arealu veličine 6 mm linearne distribucije. Izvor: Baza podataka KBC Rijeka

4.3.5. Čisti profilni mamogram

Čisti profil je nestandardna projekcija koja se najčešće izvodi uz magnifikaciju u svrhu preciznije lokalizacije nepalpabilnih lezija. Isto je potrebno ukoliko se po učinjenoj obradi indicira markacija. Tijekom pregleda, pacijentica stoji okrenuta prema uređaju. Izlaz rendgenske cijevi i detektor su namješteni pod nagibom od 90° , a smjer X - zrake je paralelan s tlom. Strana dojke u kojoj se nalazi suspektna lezija se postavlja na stranu bliže detektora kako bi se izbjeglo njeno uvećanje, a prikaz lezije bio što oštiji. Iz navedenog proizlazi da se mamogram izvodi u latero - medijalnoj projekciji kada je lezija lokalizirana u medijalnim kvadrantima dojke, a kada su lezije smještene u lateralnim kvadrantima dojke, mamogram se

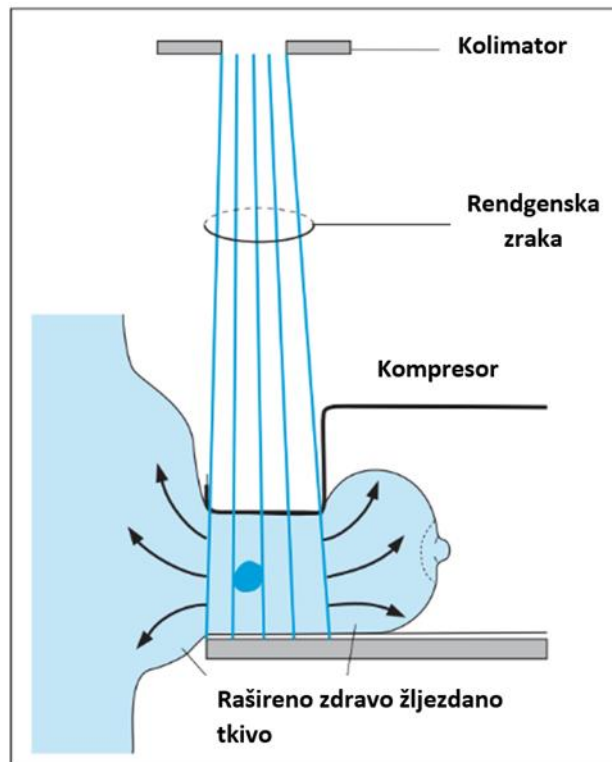
izvodi u medio - lateralnoj projekciji. Kao i kod MLO projekcije, kvalitetan mamogram treba prikazivati pektoralni mišić do razine bradavice, šireći se prema gore. Žljezdano tkivo mora biti ravnomjerno rašireno, a ispod tkiva dojke mora biti vidljiva inframamarna brazda (Slika 11). (3)



Slika 11a mediolateralna projekcija. 10b Lateromedijana projekcija. 10c Pravilno namješteno dojka tijekom snimanja čistog profila. Izvor: Heywang-Koebrunner HS, Schreer I, Barter S. *Diagnostic Breast Imaging: Mammography, Sonography, Magnetic Resonance Imaging*,

4.3.6. Spot kompresija

Spot kompresija se danas, u prvom redu zbog uvođenja tomosinteze, puno manje izvodi. Spot kompresija je dobar način za poboljšanje kontrasta regije od interesa zbog bolje lokalizirane kompresije i smanjene kolimacije X - zraka. Pojačana kompresija omogućava smanjenje udaljenosti između suspektog tkiva dojke i receptora, a time reducira zamućenje te daje bolji i lakši uvid u promatrano područje. Procedura se najčešće koristi zbog nejasnoća u standardnim projekcijama uzrokovanim superponiranjem (preklapanjem) struktura dojke. Lopatica za kompresiju male veličine koristi se na području od interesa, ne komprimira čitavu dojku (Slika 12). Rezultat je dobro rašireno tkivo dojke. Iako se zdravo, žljezdano tkivo dojke širi i stanjuje, maligna žarišta i mjesta distorzije ostaju nepromijenjene morfologije i perzistiraju te su time lakši za proučavanje. Nažalost, karcinomi u ranijim stadijima, kao i lobularni karcinomi, također se mogu raširiti zajedno sa zdravim tkivom dojke što ih čini težima za uočavanje i ispitivanje. (3)



Slika 12 Shematski prikaz pozicioniranja dojke pri izvođenju spot kompresije. Izvor: Heywang-Koebrunner HS, Schreer I, Barter S. *Diagnostic Breast Imaging: Mammography, Sonography, Magnetic Resonance Imaging, and Interventional Procedures*, 3rd edition. Ultrasound

4.4. Priprema pacijentice tijekom i nakon mamografije učinjene u sklopu Nacionalnog preventivnog programa ranog otkrivanja raka dojke

Pružanjem bitnih informacija korisnicama zdravstvene usluge (KZU) prije izvođenja pregleda uvelike pomaže u njihovom razumijevanju i suradnji. Također, RT su oni koji u razgovoru s KZU dobivaju informacije koje će im pomoći pri izvođenju pretrage. RT mora pružiti odgovore na pitanja u okviru svoje profesije, informacije o izvođenju pregleda i mogućim nelagodama za vrijeme izvođenja postupka koji su najčešće posljedica kompresije dojke. Važno je KZU upozoriti za kompresiju koja je neophodna za adekvatno pozicioniranje i izvođenje postupka. KZU će bolje surađivati kada zna da je dobro pozicioniranje dojke ključno za dobivanje što točnije dijagnoze. Također, potrebno je informirati da se izvodi procedura koja koristi X – zračenje, kao i da mamografijom nije moguće otkriti svaki tumor. Zbog toga, iako je KZU redovita u odazivima na NPP, u intervalima između pregleda trebala bi provoditi samopregled dojki. (3) Ovisno o strukturi tkiva dojki, mamografski pregled je ponekad potrebno nadopuniti ultrazvukom. Uloga RT je da informira KZU da će možda nakon mamografije morati učiniti

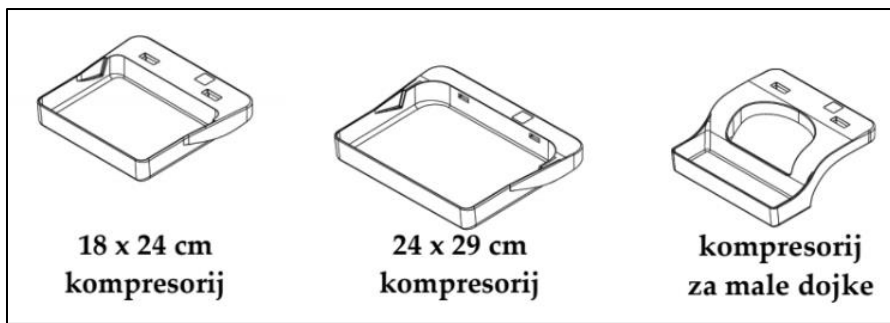dodatne postupke, ovisno o preporuci radiologa. UTZ dojke često se izvodi kod gušćih dojki i prihvaćeniji je među korisnicama zbog smanjenja bolnosti, no RT je dužan ukazati na razliku između mamografskog i UTZ pregleda dojke te da UTZ postupak ne može zamijeniti mamografsko oslikavanje u sklopu NPP-a. Po završetku oslikavanja, RT informira KZU o primitku mamografskog nalaza te provjeri ispravnost podataka o kućnoj adresi na koju nalaz pristiže. Također je upućuje da po primitku nalaza isti predoči svom obiteljskom liječniku.

5. ISPITANICI I METODE

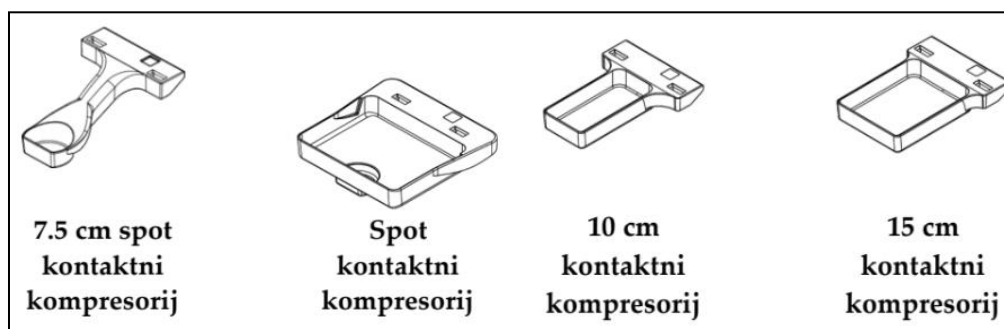
Istraživanje je obuhvatilo sve korisnice zdravstvenih usluga koje su se odazvale na NPP ranog otkrivanja raka dojke u 2019. i 2020. godini. Uključni kriterij su mamogrami klasificirani BI-RADS 0, 4 i 5. Istraživanje je obuhvatilo sve dodatne pretrage, kao i intervencijske zahvate i njihove ishode poput: vrsta pretrage, datum pretrage, BI-RADS klasifikacija nalaza, patohistološki nalaz biopsije, patohistološki nalaz tumora i limfnih čvorova nakon kirurškog zahvata. Isključni kriterij su mamografski nalazi klasificirani BIRADS 1, 2 i 3. Podaci su prikupljeni korištenjem dvije dostupne baze podataka, integrirani bolnički informacijski sustav (IBIS) te radiološki sustav za upravljanje medicinskom dokumentacijom i slikovnim podacima (ISSA).

U statističkoj obradi podataka koristio se programski paket Statistica. Za prikupljanje i usporedbu podataka, kao i za izradu grafikona korišten je Microsoft Excel 2013, a za testiranja razlika udjela pretraga u kojima sudjeluje RT između 2019. i 2020. godine korišten je hi-kvadrat test. Vrijednost $p = 0,05$ smatra se granicom statističke značajnosti.

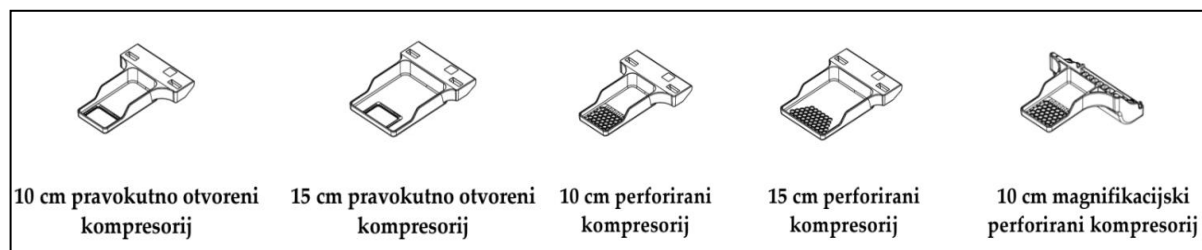
Mamografski uređaj korišten za sve mamografske pretrage potrebne za istraživanje je Selenia Dimensions (Hologic, Bedford, Massachusettsn USA). Uređaj je osposobljen za konvencionalnu mamografiju i DBT s dodatkom za stereotaksijsku i tomosintezom vođenu biopsiju. Glavni dijelovi uređaja su: postolje cijevi, kućište mamografa, C-luk, nosač cijevi, nosač kompresije i akvizicijska radna stanica (Slika 5). Uz sam uređaj dolaze i razni nastavci za izvođenje brojnih projekcija dojki: rutinski kompresor, kontaktni i spot kompresor (za izvođenje nestandardnih projekcija dojki), kompresor za uvećavanje (za izvođenje nestandardne projekcije magnifikacije), lokalizacijski kompresor, štit lica pacijenta, stalak za uvećanje (platforma za dojku i trbušni štit), lokalizacijski ciljnik, magnifikacijski ciljnik (Slike 13, 14, 15, 16). Fokalna točka je u rasponu od 0.1 do 0.3mm. Anoda u rendgenskoj cijevi je građena od volframa. Napon cijevi proteže se od 20 do 49 kV. (26)



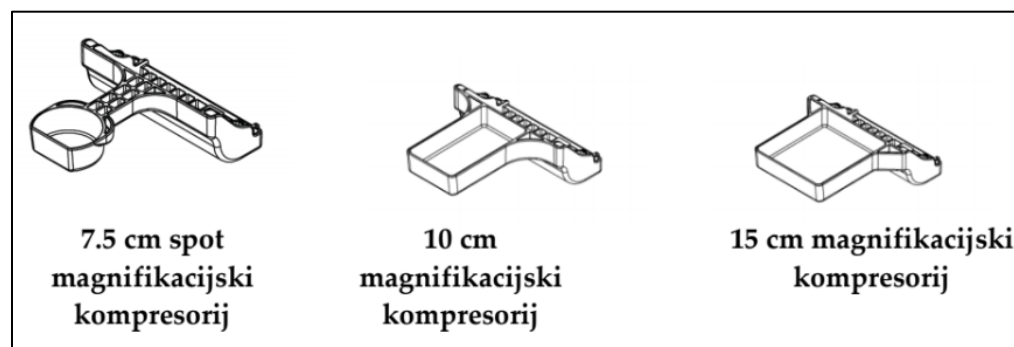
Slika 13 Prikaz skica rutinskih kompresora. Izvor: Selenia Dimensions Priručnik za korištenje



Slika 14 Kontakt i spot kompresori. Izvor: Selenia Dimensions Priručnik za korištenje



Slika 15 Lokalizacijski kompresori. Izvor: Selenia Dimensions Priručnik za korištenje

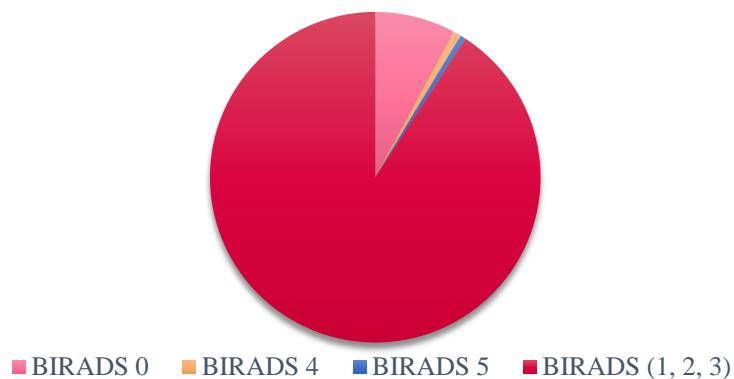


Slika 16 Kompresor za uvećavanje. Izvor: Selenia Dimensions Priručnik za korištenje

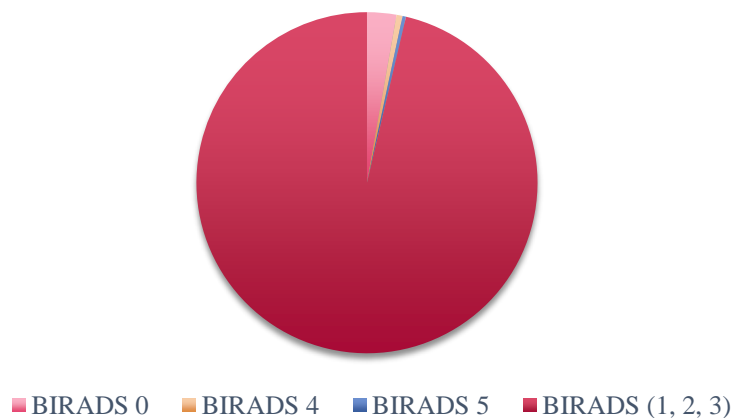
6. REZULTATI

U 2019. g. na NPP ranog otkrivanja raka dojke u KBC Rijeka odazvalo se 3226 KZU od kojih je 91,07% imalo nalaz mamografskog pregleda klasificiran BI-RADS-om 1, 2 i 3. Njih 7,90% je imalo nalaz klasificiran BI-RADS 0, 0,77% je imalo je nalaz klasificiran BI-RADS-om 4 te 0,56% imalo je nalaz klasificiran BI-RADS 5 (Grafikon 1). U 2020. g., na NPP se odazvalo 2445 KZU od kojih je 95,50% imalo nalaz mamografije klasificiran BI-RADS 1, 2 i 3. Njih 2,78% je imalo nalaz klasificiran BI-RADS 0, 0,57% je imalo nalaz klasificiran BI-RADS 4, a 0,33% BI-RADS 5 (Grafikon 2).

Grafikon 1. Postotak nalaza klasificiranih BI-RADS-om 0, 1, 2, 3, 4 i 5 u 2019. godini.

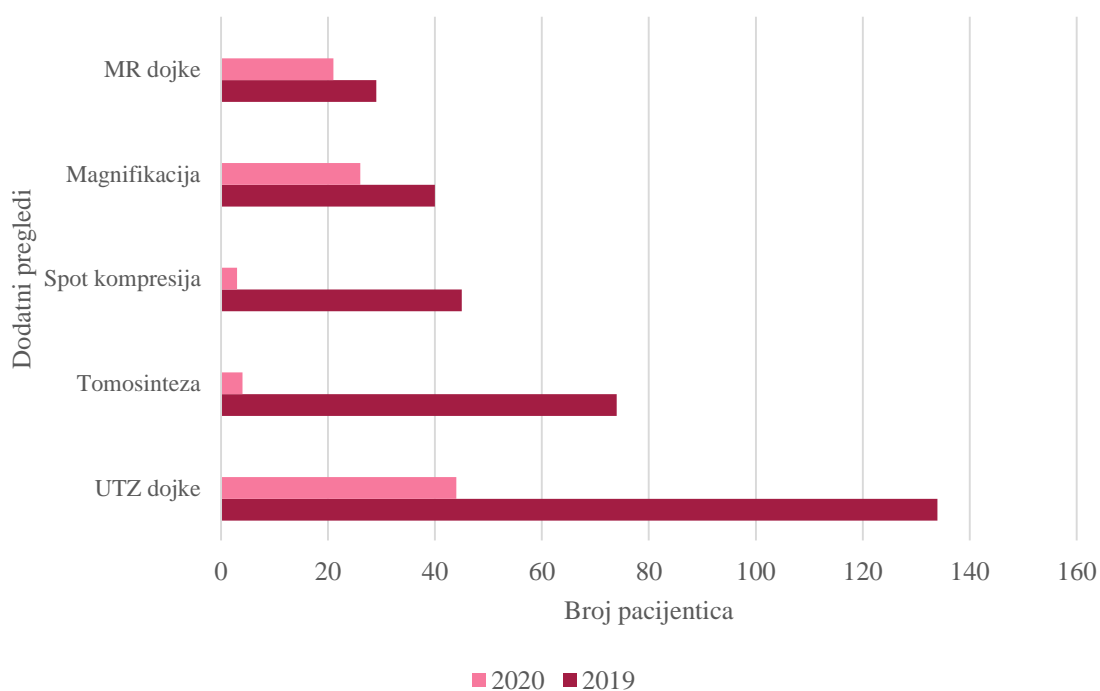


Grafikon 2. Postotak nalaza klasificiranih BI-RADS-om 0, 1, 2, 3, 4 i 5 u 2020. godini.



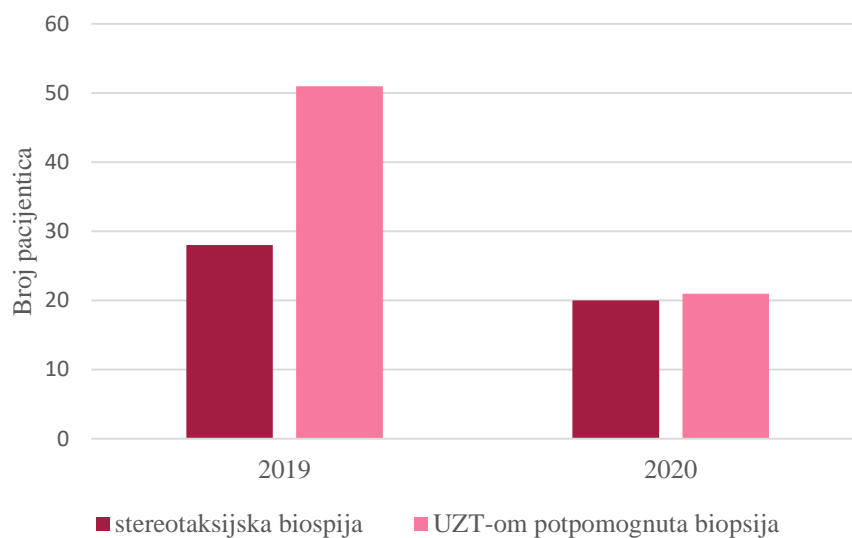
Svih dodatnih mamografskih postupaka dojke u 2020. g. bilo je manje u usporedbi sa 2019. g. Pregled dojke MR-om u 2019. g. indiciran je u 29 slučajeva dok ih je u 2020. godini bilo 21. Magnifikacija dojke izvršena je 40 puta u 2019. g. i 26 puta u 2020. g. Broj dodatnih postupaka spot kompresije 2019. g. je izvršeno u 45 slučajeva, a u 2020. g. 3 puta. Broj pregleda dojke UTZ-om u 2019. g. je indiciran u 134 slučajeva, a u 2020. g. 44 puta (Grafikon 3).

Grafikon 3. Dodatni pregledi dojke 2019. – 2020. g.

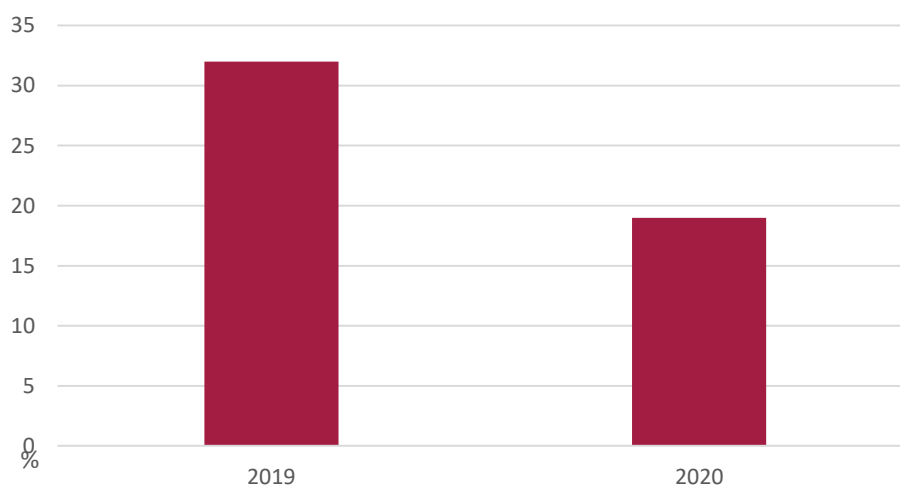


Biopsija dojki u KZZR-u Rijeka u 2019. g. bilo je 79, od kojih je 28 njih bila stereotaksijska biopsija, a 51 njih UTZ-om potpomognuta biopsija. U 2020. g. ukupni broj biopsija rađen u KZZR-u Rijeka je iznosio 41 (20 stereotaksijskih biopsija i 21 biopsija pod UTZ-om) (Grafikon 4). U 2019. g. se detektiralo 32, a u 2020. g. 19 karcinoma dojke (Grafikon 5).

Grafikon 4. Biopsija dojke u 2019. i 2020. godini.

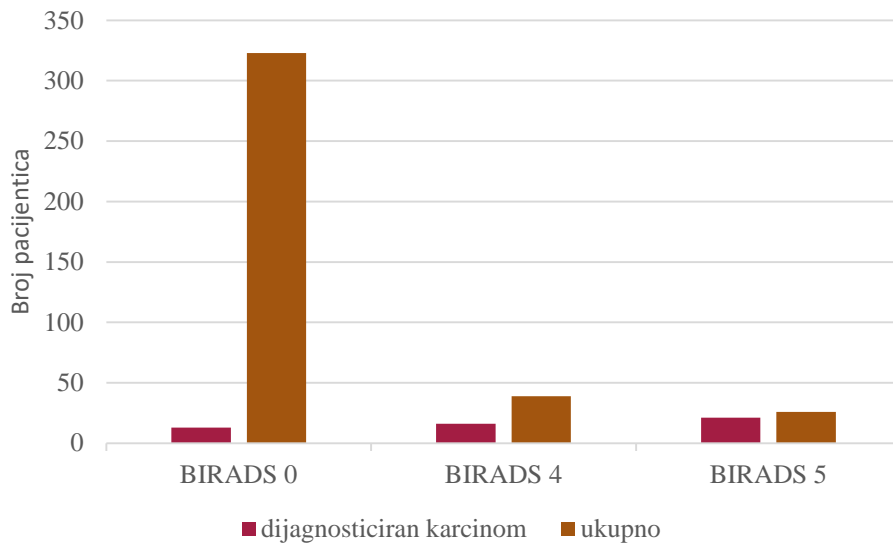


Grafikon 5. Biopsija dojke – pozitivni patohistološki nalazi u 2019. i 2020. godini



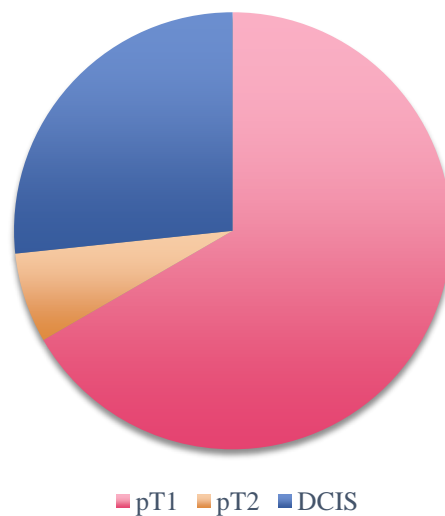
Od 323 žena čiji je prvi mamografski nalaz bio klasificiran BI-RADS 0, u njih 13 bio je dijagnosticiran karcinom dojke (4,02%). Od 39 pacijentica s BI-RADS 4 klasifikacijom, u njih 16 je dijagnosticiran karcinom dojke (41,03%), a od 26 pacijentica s BI-RADS 5 nalazom, u njih 21 je dijagnosticiran tumor dojke (80,77%) (Grafikon 6).

Grafikon 6. Broj dijagnosticiranih karcinoma dojke na ukupan broj pacijentica dijagnosticiranih BI-RADS 0, 4, 5.

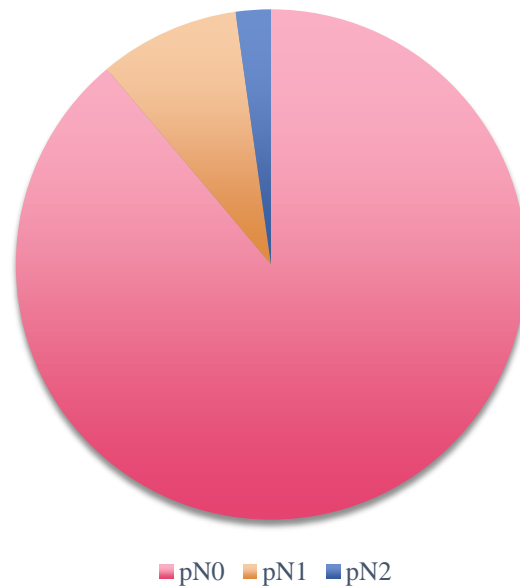


Konačan patohistološki rezultat operiranih pacijentica koje su sudjelovale u NPP u 2019. i 2020. g. rezultirao je detekcijom DCIS (pTis) u 27% slučajeva, u 67% slučajeva karcinom klasificiran pT1, a u 7% slučajeva, karcinom klasifikacije pT2 (Grafikon 7). Patohistološka evaluacija limfnih čvorova nakon kirurškog zahvata u 89% slučajeva klasificirana je sa pN0, u 9% slučajeva pN1, a pN2 je klasificiran u 2% slučajeva (Grafikon 8).

Grafikon 7. Patohistološki nalaz karcinoma nakon kirurškog zahvata dojke u 2019. - 2020. godini

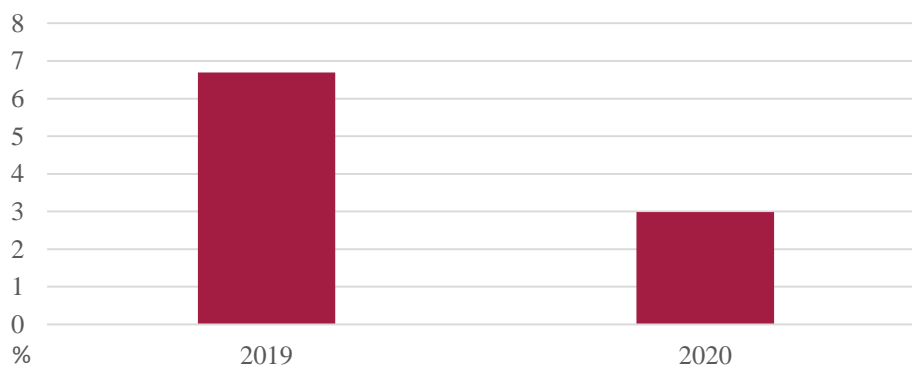


Grafikon 8. Patohistološki nalaz limfnih čvorova (nodusa) nakon kirurškog zahvata u 2019. - 2020. godini



Kako bi se procijenila uloga RT u NPP-u ranog otkrivanja raka dojke, izračunao se postotak dodatnih mamografskih pretraga u kojima sudjeluje RT. U ukupan broj dodatnih pretraga uključeni su: MR dojke, spot kompresija, magnifikacija, tomosinteza, stereotaksijska markacija. U 2019. g., na ukupan broj žena odazvanih na program (3226), postotak dodatnih mamografskih pretraga je 6,7%, dok je u 2020. g. mnogo manji, 3%. Hi – kvadrat testom je utvrđeno da postoji statistički značajna razlika u udjelima pretraga u kojima sudjeluje RT između 2019. i 2020. godine ($p < 0.05$).

Grafikon 9. Dodatne mamografske pretrage koje uključuju RT u 2019. i 2020. g.



7. RASPRAVA

Povodom NPP-a ranog otkrivanja raka dojke, 2019. g. odazvalo se 781 više žena nego u 2020. g. za mamografski pregled u KBC-u Rijeka (Grafikon 1 i 2). Razlog tome je pandemija SARS-CoV-2 (*COVID-19*) virusa koja je obuhvatila područje RH početkom 2020. g. Temeljem odluke Ministarstva zdravstva RH, u KBC Rijeka NPP je obustavljen u periodu od 1. travnja do 1. lipnja 2020. g. iz čega proizlazi pad u broju KZU uključenih u NPP u 2020. g. Također, broj nalaza nakon prvog mamografskog pregleda klasificiranih BI-RADS 0, uvelike se smanjio u 2020. g. u usporedbi sa 2019. g. Razlog tome je uvođenje DBT-a u sklopu Sveučilišnog projekta uniri-biomed 18-253 kao metode oslikavanja u NPP-u. Uvođenjem DBT u NPP smanjio se broj nepotpunih nalaza klasificiranih BI-RADS 0 te se posljedično i smanjio broj dodatnih mamografskih procedura. Iz tog razloga, postotak nalaza klasificiranih BI-RADS 0 manji je u 2020. g. dok su razlike u postocima nalaza klasificiranih BI-RADS 4 i 5 ostali približno isti postocima iz 2019. g. Iako je udio nalaza klasificiranih BI-RADS 0 velik, posebice u 2019. g., postotak KZU kod kojih je dijagnosticiran karcinom dojke iznosi 4,02%. Vjerojatnost otkrića tumora dojke kod BI-RADS 4 i 5 je očekivano veći. Gotovo polovini žena klasificiranih BI-RADS 4 (41%) te u 80% žena klasificiranih BI-RADS 5 dijagnosticiran je tumor dojke (Grafikon 6).

Uvođenje tomosinteze u NPP, kao i pandemija SARS-CoV-2 virusom koja je utjecala na ukupan broj žena koje su se odazvale na NPP, razlog je smanjenju većine dodatnih mamografskih procedura u 2020. g. Stoga je pregleda dojke MR-om, magnifikacija i pregleda dojke UTZ-om mnogo manje u usporedbi s 2019. g. Najdrastičniji pad u broju obavljenih dodatnih pretraga odnosi se na spot kompresiju i tomosintezu. U 2019. g. DBT se obavljala isključivo kao dodatna mamografska pretraga i stoga je broj pregleda DBT-om u toj godini izrazito velik. Kako se tomosinteza u 2020. g. uvela kao standardna mamografska pretraga NPP-a ranog otkrivanja raka dojke u sklopu uniri-biomed 18-253, potreba za spot kompresijom ili ponovnim oslikavanjem DBT-om se značajno smanjila (Grafikon 3).

Broj biopsija se također smanjio u 2020. g. te se stoga smanjila i incidencija pozitivnih patohistoloških nalaza. U 2019. i 2020. g. devet pacijentica, kod kojih patohistološki nalaz nije otkrio malignu promjenu u dojci, ali je svejedno bio sumnjiv liječnicima, bilo je poslano na

kiruršku biopsiju od kojih je kod dvije žene dijagnosticiran s tumor dojke. Oba tumora bila su "in situ" dok se kod ostalih bolesnica nije pronašla maligna promjena (Grafikon 4 i 5).

Svi karcinomi odstranjeni kirurškim zahvatom, u bolesnica koje su se odazvale na NPP u 2019. i 2020. g., bili su klasificirani DCIS, pT1 i pT2 (Grafikon 7) te je većina imala negativan nalaz limfnog čvora u pazušnoj jami (Grafikon 8). Mali broj bolesnica dijagnosticiran je s agresivnim podtipom karcinoma koji je zahtjevao liječenje kemoterapijom (0,28% od svih KZU odazvanih na program). Gotovo svaki kirurški zahvat dojke bio je pošteđan nakon kojeg su pacijentice pristupile radioterapiji pri kojoj su primale standardnu dozu od 50 Gy na operirano tkivo dojke. 61% bolesnica primilo je i dodatno "boost" zračenje od 10 Gy.

Uvođenje DBT-a kao vrste mamografskog oslikavanja pri odazivu na program uvelike je utjecalo na provođenje NPP-a. Jedna od promjena koja je rezultirala uvođenjem DBT-a je znatno smanjenje dodatnih pretraga koje provodi RT. Razlika između količine obavljenih dodatnih mamografskih pregleda u 2019. i 2020. g. je statistički značajna. Smanjenjem broja svih dodatnih oslikavanja dojke, kao i sudjelovanja u stereotaksijskoj biopsiji, rasteretilo je RT i omogućilo im više vremena za bavljenje drugim važnim poslovima: više vremena za uspredotočiti se na unaprjeđenje tehnika izvođenja kvalitetnih mamografskih postupaka, više vremena za komunikaciju s KZU, mogućnost rasterećenja drugih vrsta dijagnostika te više vremena za usavršavanje i dodatnu edukaciju u okviru svoje struke.

8. ZAKLJUČAK

Karcinom dojke najčešća je maligna bolest u žena, a rast incidencije te bolesti sve više zabrinjava svjetske zdravstvene organizacije. Uvođenjem Nacionalnog preventivnog programa ranog otkrivanja raka dojke godinama se pokušava dijagnosticirati rak dojke u što ranijem stadiju. Ulogu u provođenju programa imaju mnoge zdravstvene i medicinske struke. RT dolazi u kontakt sa svakom korisnicom zdravstvene usluge koja se odazove na NPP ranog otkrivanja raka dojke. Njegovi najvažniji zadaci su: provođenje i sudjelovanje u invazivnim i neinvazivnim mamografskim pretragama, ispravno pozicioniranje KZU-a, osiguravanje kvalitetnog i dijagnostički ispravnog mamograma, komunikacija i informiranje KZU-a.

Osnovni cilj istraživanja je uloga RT u provođenju dodatne dijagnostičke obrade pacijentica u sklopu NPP kod kojih je mamografski nalaz klasificiran BI-RADS 0, 4 ili 5 te njihovo sudjelovanje u intervencijskim postupcima koje iz njih proizlaze. Smanjeni broj nalaza klasificiranih BI-RADS 0 pa tako i smanjeni broj dodatnih pretraga posljedica je uvođenja tomosinteze kao postupak izbora za oslikavanje u sklopu NPP-a. Iako DBT sama po sebi predaje veću apsorbiranu dozu zračenja od standardnih projekcija, dokazali smo kako je njeno uvođenje uvelike promijenilo način provođenja NPP-a u 2020. g. Statistički značajno smanjenje dodatnih mamografskih procedura u 2020. g. rasteretila je zdravstveni sustav te omogućila radiološkim tehnolozima više vremena za izvođenje drugih pregleda unutar i izvan mamografske dijagnostike, bolju komunikaciju s KZU i usavršavanje struke.

Istraživanje također pokazuje detekciju malignih lezija u ranom stadiju s niskim udjelom pozitivnih limfnih čvorova u trenutku dijagnoze što potvrđuje opravdanost provođenja NPP i važnost odaziva na isti. Nacionalni preventivni program ranog otkrivanja raka dojke ne sprječava pojavu bolesti, ali igra veliku ulogu u detekciji malignih promjena u što ranijem stadiju što doprinosi boljoj prognozi i uspješnijem liječenju. Stoga je svaka struka koja pridonosi provedbi programa od izrazite važnosti. Odaziv na program popuno je besplatan, a korist dobivena od njega je neprocjenjiva.

Istraživanje je bilo otežano pandemijom nastalom u 2020. g., stoga su potrebna daljnja istraživanja, posebice o tomosintezi. Uvođenje DBT-a može se pratiti ne samo s gledišta radiološkog tehnologa, već i sa medicinskog i ekonomskog stajališta. Kako bi i ostale zdravstvene ustanove kao i šire građanstvo uvidjelo prednosti tomosinteze, potrebna su prospektivna istraživanja.

LITERATURA

1. Porter PL. Global trends in breast cancer incidence and mortality. *Salud Publica Mex.* 2009;51(SUPPL.2):141–6.
2. Tao Z, Shi A, Lu C, Song T, Zhengguo Z, Zhao J. Breast Cancer: Epidemiology and Etiology [Internet]. Vol. 72. 2015. p. 333–8. Available from: <https://link.springer.com/article/10.1007/s12013-014-0459-6>
3. Heywang-Koebrunner HS, Schreer I, Barter S. Diagnostic Breast Imaging: Mammography, Sonography, Magnetic Resonance Imaging, and Interventional Procedures, 3rd edition. *Ultrasound.* 2014.
4. Sarvazyan A, Egorov V, Son JS, Kaufman CS. Article Commentary: Cost-Effective Screening for Breast Cancer Worldwide: Current State and Future Directions. *Breast Cancer Basic Clin Res.* 2008;1:BCBCR.S774.
5. Dyrstad SW, Yan Y, Fowler AM, Colditz GA. Breast cancer risk associated with benign breast disease: systematic review and meta-analysis. *Breast Cancer Res Treat* [Internet]. 2015;149(3):569–75. Available from: <https://doi.org/10.1007/s10549-014-3254-6>
6. Saslow D, Hannan J, Osuch J, Alciati MH, Baines C, Barton M, et al. Clinical Breast Examination: Practical Recommendations for Optimizing Performance and Reporting. *CA Cancer J Clin.* 2004;54(6):327–44.
7. Eberl MM, Fox CH, Edge SB, Carter CA, Mahoney MC. BI-RADS classification for management of abnormal mammograms. *J Am Board Fam Med.* 2006;19(2):161–4.
8. Zavod KI, Radiologiju ZA, Je TO, Tkivo G, Lije K, Odre N, et al. GUSTO TKIVO DOJKI – ŠTO ZNAČI IMATI GUSTE DOJKE ? :1–4.
9. Arnone P, Zurrida S, Viale G, Dellapasqua S, Montagna E, Arnaboldi P, et al. The TNM classification of breast cancer: need for change. *Updates Surg* [Internet]. 2010;62(2):75–81. Available from: <https://doi.org/10.1007/s13304-010-0014-y>
10. Zenker R, Schaudig A. Karcinom dojke. *Med Arh.* 1976;30(5):579–83.
11. Vajagić M, Jelavić M. Nacionalni preventivni programi ranog otkrivanja raka,

- organizacija i financiranje. Hrvatki časopis za javno Zdr. 2015;11(41).
12. Biesheuvel C, Weige S, Heindel W. Mammography screening: Evidence, history and current practice in Germany and other European countries. *Breast Care*. 2011;6(2):104–9.
 13. Nacionalni programi ranog otkrivanja raka | Hrvatski zavod za javno zdravstvo [Internet]. [cited 2021 Apr 29]. Available from: <https://www.hzjz.hr/sluzba-epidemiologija-prevencija-nezaraznih-bolesti/preventivni-program-za-zdravlje-danas/#rak-dojke>
 14. Yen AM, Chiu SY, Chen SL, Fann JC, Rosell J, Fohlin H, et al. Swedish Two-County Trial : Impact of Mammographic Screening on Breast Cancer Mortality during Purpose : Methods : Results : Radiology. 2011;260(3):658–63.
 15. Nyström L, Wall S, Rutqvist LE, Lindgren A, Lindqvist M, Rydén S, et al. Breast cancer screening with mammography: overview of Swedish randomised trials. *Lancet*. 1993 Apr 17;341(8851):973–8.
 16. Seely JM, Alhassan T. Screening for breast cancer in 2018—what should we be doing today? *Curr Oncol*. 2018;25(June):S115–24.
 17. Bonafede MM, Kalra VB, Miller JD, Fajardo LL. Value analysis of digital breast tomosynthesis for breast cancer screening in a commercially-insured US population. *Clin Outcomes Res*. 2015;7:53–63.
 18. Burnham JF. Mapping the literature of radiologic technology. *Bull Med Libr Assoc* [Internet]. 1997 Jul;85(3):289–92. Available from: <https://pubmed.ncbi.nlm.nih.gov/9285130>
 19. Zakon o djelatnostima u zdravstvu [Internet]. [cited 2021 May 19]. Available from: https://narodne-novine.nn.hr/clanci/sluzbeni/2009_07_87_2127.html
 20. Naslovnica - ZRTD HKZR [Internet]. [cited 2021 May 19]. Available from: <http://www.zrtd.org/>
 21. Gibbs VE, Harrison G. Independent reporting sonographers-could other countries follow the UK`s lead 2017. *Imaging Ther Pract*. 2017;25–9.
 22. Vrdoljak E, Belac Lovasić I, Kusić Z, Gugić D, Juretić A. *Klinička onkologija*. 2014.

23. Janković S, Eterović D. Fizikalne osnove i klinički aspekti medicinske dijagnostike. 2002. 251 p.
24. Bassett LW, Mahoney MC, Apple SK, D`Orsi CJ. Breast Imaging. 2011. 832 p.
25. Koutaloni M, Delis H, Pascoal A, Spyrou G, Costaridou L, Panayiotakis G. Can electronic zoom replace magnification in mammography? A comparative Monte Carlo study. Br J Radiol [Internet]. 2010 Jul 28 [cited 2021 May 30];83(991):569–77. Available from: <https://www.birpublications.org/doi/abs/10.1259/bjr/21753020>
26. Selenia Dimensions Priručnik za korištenje. 2014.

PRIVITCI

Tablice

Tablica 1 BI-RADS klasifikacija Izvor: Eberl MM, Fox CH, Edge SB, Carter CA, Mahoney MC. BI-RADS classification for management of abnormal mammograms. J Am Board Fam Med. 2006;19(2):161–4.....	11
Tablica 2 TNM klasifikacija tumora Izvor: Zurrida S, Veronesi U. A New TNM Classification for Breast Cancer to Meet the Demands of the Present and the Challenges of the Future. Women`s Heal. 2011;7(1):41–9.....	12

Grafikoni

Grafikon 1. Postotak nalaza klasificiranih BI-RADS-om 0, 1, 2, 3, 4 i 5 u 2019. godini.....	34
Grafikon 2. Postotak nalaza klasificiranih BI-RADS-om 0, 1, 2, 3, 4 i 5 u 2020. godini.....	34
Grafikon 3. Dodatni pregledi dojke 2019. – 2020. g.....	35
Grafikon 4. Biopsija dojke u 2019. i 2020. godini.....	36
Grafikon 5. Biopsija dojke – pozitivni patohistološki nalazi u 2019. i 2020. godini.....	36
Grafikon 6. Broj dijagnosticiranih karcinoma dojke na ukupan broj pacijentica dijagnosticiranih BI-RADS-om 0, 4, 5.....	37
Grafikon 7. Patohistološki nalaz karcinoma nakon kirurškog zahvata dojke u 2019. - 2020. godini.....	37
Grafikon 8. Patohistološki nalaz limfnih čvorova (nodusa) nakon kirurškog zahvata u 2019. - 2020. godini.....	38
Grafikon 9. Dodatne mamografske pretrage koje uključuju RT u 2019. i 2020. g.	38

Slike

Slika 1a Uredan mamogram desne dojke. 1b Mamogram lijeve dojke koji prikazuje areal distorzije u II kvadrantu. Izvor: Baza podataka KBC Rijeka.....	16
---	----

Slika 2a Prikaz mamograma desne dojke oslikanog 2018. g. gdje se ne uočava patološka promjena. 2b Komparativno mamografiji koja je učinjena dvije godine ranije, na prikazanom mamogramu se uočava novonastala spikularna sjena veće gustoće u odnosu na okolni parenhim, superponirana patološkim kalcifikatima. Izvor: Baza podataka KBC Rijeka.....	16
Slika 3 Prikaz provođenja stereotaksijske biospije (karcinom "in situ" (DCIS)). Izvor: Baza podataka KBC Rijeka.....	Error! Bookmark not defined.
Slika 4a MR dojke; projekcija maksimalnog inteziteta (MIP) supstrakcija u aksilarnoj ravnini. 4b UTZ dojke: hipohogena nepravilna lezija koja je elastografski tvrđa. Izvor: Baza podataka KBC Rijeka	18
Slika 5 Prikaz rendgenske snimke tkiva dojke uklonjeno kirurškim zahvatom (karcinom "in situ"). Izvor: Baza podataka KBC Rijeka.....	21
Slika 6a Mamografski uređaj. 5b Akvizicijska radna stanica mamografskog uređaja	23
Slika 7a Položaj pacijentice tijekom pozicioniranja za MLO projekciju. 6b Shematski prikaz pravilno pozicionirane dojke u MLO projekciji. Izvor: Heywang-Koebrunner HS, Schreer I, Barter S. Diagnostic Breast Imaging: Mammography, Sonography, Magnetic Resonance	24
Slika 8a Shematski prikaz pozicioniranja dojke pri izvođenju CC projekcije. 7b Shematski prikaz pravilno namještene dojke u CC projekciji. Izvor: Heywang-Koebrunner HS, Schreer I, Barter S. Diagnostic Breast Imaging: Mammography, Sonography, Magnetic Resonance	25
Slika 9a Mamogram u standardnoj MLO projekciji, prikaz areala distorzije u lijevoj dojci. 8b Prikaz sloja lijeve dojke pomoću oslikavanja tomosintezom gdje se prethodno opisana distorzija mnogo bolje uočava. Izvor: Baza podataka KBC Rijeka.....	26
Slika 10a Shematski prikaz pozicioniranja dojke tijekom izvođenja magnifikacije. Izvor: Heywang-Koebrunner HS, Schreer I, Barter S. Diagnostic Breast Imaging: Mammography, Sonography, Magnetic Resonance Imaging, and Interventional Procedures, 3rd edition. Ultrasono; 9b magnifikacija dojke koja prikazuje patološke kalcifikate na arealu veličine 6 mm linearne distribucije	27
Slika 11a mediolateralna projekcija. 10b Lateromedijana projekcija. 10c Pravilno namješteno dojka tijekom snimanja čistog profila. Izvor: Heywang-Koebrunner HS, Schreer I, Barter S. Diagnostic Breast Imaging: Mammography, Sonography, Magnetic Resonance Imaging,	28
Slika 12 Shematski prikaz pozicioniranja dojke pri izvođenju spot kompresije. Izvor: Heywang-Koebrunner HS, Schreer I, Barter S. Diagnostic Breast Imaging: Mammography, Sonography, Magnetic Resonance Imaging, and Interventional Procedures, 3rd edition. Ultrason	29

Slika 13 Prikaz skica rutinskih kompresora. Izvor: Selenia Dimensions Priručnik za korištenje	32
Slika 14 Kontakt i spot kompresori. Izvor: Selenia Dimensions Priručnik za korištenje	32
Slika 15 Lokalizajski kompresori. Izvor: Selenia Dimensions Priručnik za korištenje	32
Slika 16 Kompresor za uvećavanje. Izvor: Selenia Dimensions Priručnik za korištenje.....	32

ŽIVOTOPIS PRISTUPNIKA

Rođena sam 16.9.1999. u Rijeci. Pohađala sam Osnovnu školu Srdoči u Rijeci koju sam završila 2014. godine. Nakon osnovne škole upisala sam smjer prirodoslovne gimnazije u Prirodoslovnoj i grafičkoj školi Rijeka. 2018. godine upisala sam smjer radiološke tehnologije na Fakultetu zdravstvenih studija Rijeka.