

ULOGA MEDICINSKE SESTRE U RANOJ REHABILITACIJI I SPRJEČAVANJU KOMPLIKACIJA NAKON UGRADNJE ENDOPROTEZE KUKA

Žigman, Arijela

Undergraduate thesis / Završni rad

2020

Degree Grantor / Ustanova koja je dodijelila akademski / stručni stupanj: **University of Rijeka, Faculty of Health Studies / Sveučilište u Rijeci, Fakultet zdravstvenih studija u Rijeci**

Permanent link / Trajna poveznica: <https://um.nsk.hr/um:nbn:hr:184:973493>

Rights / Prava: [In copyright](#)/[Zaštićeno autorskim pravom.](#)

Download date / Datum preuzimanja: **2024-07-25**

Repository / Repozitorij:

[Repository of the University of Rijeka, Faculty of Health Studies - FHSRI Repository](#)



SVEUČILIŠTE U RIJECI
FAKULTET ZDRAVSTVENIH STUDIJA
PREDDIPLOMSKI STRUČNI STUDIJ
SESTRINSTVO

Arijela Žigman

**ULOGA MEDICINSKE SESTRE U RANOJ
REHABILITACIJI I SPRJEČAVANJU
KOMPLIKACIJA NAKON UGRADNJE
ENDOPROTEZE KUKA**

Završni rad

Rijeka, 2020.

UNIVERSITY OF RIJEKA
FACULTY OF HEALTH STUDIES
GRADUATE UNIVERSITY STUDY
OF NURSING

Arijela Žigman

**NURSING ROLE IN EARLY REHABILITATION
AND PREVENTION OF COMPLICATIONS
FOLLOWING HIP ARTHROPLASTY**

Final work

Rijeka, 2020.

Zahvala

Prije svega zahvalila bi se svojoj obitelji koja mi je bila potpora tijekom studiranja, a posebno mojoj kćeri Antoneli koja mi je bila od velike pomoći u procesu vraćanja u učeničke klupe.

Nadalje zahvaljujem svojim kolegicama i nadređenima, jer su mi maksimalno izlazili u susret kako bi lakše uskladila studentske obaveze i posao.

Posebno hvala mom mentoru, Doc. dr. sc. Damiru Grebiću, na pomoći oko odabira teme, savjetima i podršci tijekom pisanja ovog završnog rada.

I na kraju, hvala svim mojim studentskim kolegama na ove tri godine, učinili ste ovo iskustvo zabavnim i nezaboravnim...

Mentor rada: Doc. dr. sc. Damir Grebić dr. med.

Pregledni rad obranjen je dana __27.07.2020__ u/na __Rijeci__,

pred povjerenstvom u sastavu:

1. doc.dr.sc. Tanja Ćelić
2. prof.dr.sc. Elvira Mustać
3. doc.dr.sc. Damir Grebić

SADRŽAJ

1. UVOD	1
2. ANATOMIJA I FIZIOLOGIJA ZGLOBA KUKA	2
2.1. ZGLOBNA KAPSULA.....	2
2.2. <i>LIGAMENTI</i>	3
2.3. <i>NEUROVASKULARNA OPSKRBA ZGLOBA KUKA</i>	3
2.4. <i>STABILIZACIJSKI ČIMBENICI ZGLOBA KUKA</i>	3
2.5. <i>POKRETI I MIŠIĆI ZGLOBA KUKA</i>	4
3. BOLESTI ZGLOBA KUKA	5
3.1. <i>OSTEOARTRITIS</i>	5
3.2. <i>UPALNI ARTRITIS</i>	7
3.3. <i>PSORIJATIČNI ARTRITIS</i>	8
3.4. <i>RAZVOJNI POREMEĆAJ KUKA</i>	8
3.5. <i>OSTEONEKROZA (AVASKULARNA NEKROZA KOSTIJU)</i>	9
4. TOTALNA ENDOPROTEZA KUKA	11
4.1. <i>KONTRAINDIKACIJE</i>	11
4.2. <i>PREOPERATIVNA PROCJENA I PRIPREMA</i>	12
4.3. <i>POSTUPAK TOTALNE ENDOPROTEZE KUKA</i>	12
4.4. <i>KOMPLIKACIJE UGRADNJE TEP-a KUKA</i>	13
5. ULOGA MEDICINSKE SESTRE U RANOJ REHABILITACIJI I SPRJEČAVANJU KOMPLIKACIJA NAKON UGRADNJE ENDOPROTEZE KUKA	16
5.1. <i>ULOGA MEDICINSKE SESTRE U PREDOPERATIVNOJ PRIPREMI PACIJENTA</i>	16
5.1.1. <i>Sestrinska anamneza</i>	16
5.1.2. <i>Plan zdravstvene njege (PZNJ)</i>	17
5.2. <i>ULOGA MEDICINSKE SESTRE U POSTOPERATIVNOJ SKRBI</i>	17

5.2.1.	Rana rehabilitacija kod TEP-a kuka	19
5.2.2.	Prednosti rane rehabilitacije i fizioterapije	20
5.2.3.	Primjer rane rehabilitacije po danima.....	20
5.2.4.	PZNJ kod totalne endoproteze kuka.....	24
5.2.5.	Specifične sestrinske dijagnoze i intervencije kod TEP-a kuka	25
6.	ZAKLJUČAK	30
7.	LITERATURA	31
Prilog A:	Popis ilustracija	36
Prilog B:	Popis kratica	37
ŽIVOTOPIS	38

SAŽETAK

Zglob kuka drugi je po veličini zglob u ljudskom tijelu, nakon koljena. To je kuglasti zglob koji omogućuje cijeli niz pokreta i izuzetno je bitan za kretanje i stabilnost tijela. Totalna zamjena kuka je kirurški postupak koji zamjenjuje zglob kuka umjetnim dijelovima –totalna endoproteza (TEP) kuka. Najčešći uzrok koji dovodi do kirurškog zahvata na zglobu kuka je osteoartritis. Ostali mogući uzroci uključuju reumatoidni ili psorijatični artritis, razvojni poremećaji kukova, osteonekrozu (avaskularna nekroza) i traumu. U ovom će se radu raspravljati o totalnoj endoprotezi kuka, bolestima kuka, postoperativnoj rehabilitaciji i mogućim komplikacijama, te ulozi medicinske sestre u cijelom tom procesu.

Ključne riječi: *kuk, totalna endoproteza kuka, medicinska sestra, rehabilitacija*

SUMMARY

The hip joint is the second largest joint in the human body, after the knee. It is a spherical joint that allows for a whole range of movements and is extremely important for movement and stability of the body. Total hip replacement is a surgical procedure that replaces the hip joint with artificial parts –total endoprosthesis (TEP) of the hip. The most common cause that leads to surgery on the hip joint is osteoarthritis. Other possible causes include rheumatoid or psoriatic arthritis, hip developmental disorder, osteonecrosis (avascular necrosis) and trauma. This paper will discuss total hip endoprosthesis, hip diseases, postoperative rehabilitation and possible complications, and the role of nurses throughout the process.

Keywords: *hip, total hip endoprosthesis, nurse, rehabilitation*

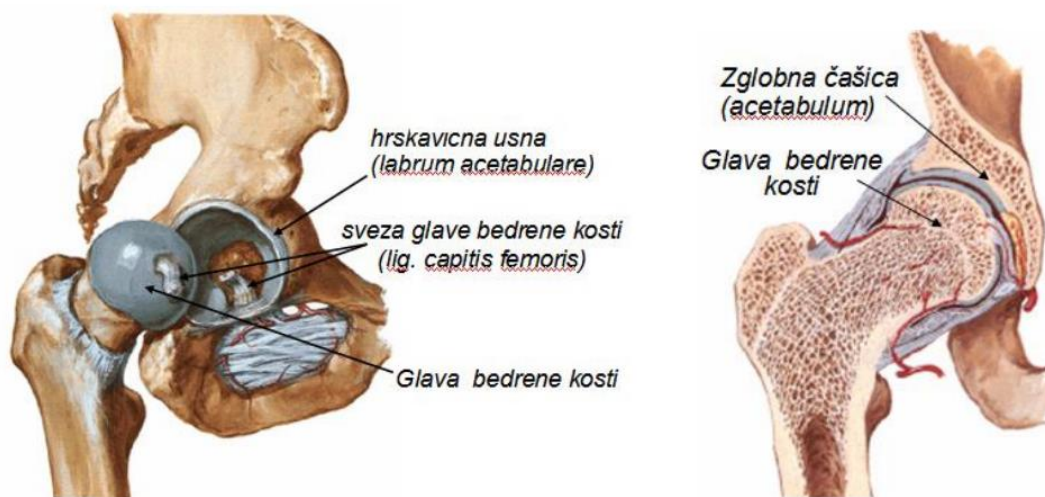
1. UVOD

Gubitak funkcije zgloba kuka, bol i invaliditet koji nastaje kao posljedica ne liječenja zahvaćenog zgloba, predstavlja veliki društveni problem. S obzirom da se bolesti kuka mogu razviti već u relativno mladoj dobi, invaliditet koji proizlazi iz toga narušava kvalitetu života pacijenta, smanjuje ili potpuno uništava njegovu radnu sposobnost, društveni i obiteljski život, te dovodi u pitanju samu egzistenciju. Također kod osoba starije dobi dovodi do potpune ovisnosti o drugima. Sve to ostavlja trajne posljedice i na mentalno zdravlje pacijenta jer dovodi do depresije i društvene izolacije. Većina tih oboljenja može se liječiti konzervativno promjenom životnog stila, lijekovima i fizikalnom terapijom. Ali kad konzervativni pristup više ne pomaže potrebno je pristupiti kirurškom liječenju. Jedan od najčešćih ortopedsko-kirurških zahvata je totalna endoproteza kuka (TEP). TEP se pokazao kao uspješan zahvat koji pacijentu omogućuje da vrati funkciju zgloba kuka i poveća kvalitetu života. No, kao i svaki drugi kirurški zahvat sa sobom nosi određene rizike i komplikacije koje će dodatno biti opisane u ovom radu. Također, da bi TEP kuka bio uspješan, od iznimne važnosti je rana rehabilitacija.

Uloga medicinske sestre u ranoj rehabilitaciji i sprječavanju komplikacija prije svega je edukacijska. Medicinska sestra s edukacijom započinje već pri prvom kontaktu s pacijentom, a taj se proces nastavlja kroz proces zdravstvene njege (PZNJ) i rehabilitaciju tijekom cijelog boravka pacijenta u bolnici. Također medicinska sestra educira pacijenta i njegovu obitelj o tome kako se ponašati nakon otpusta, kako na vrijeme uočiti moguće komplikacije, koje modifikacije treba uvesti u kućanstvu kako bi se pacijentu olakšalo kretanje i slično. U nastavku ovog rada obraditi će se osnove anatomije i fiziologije zgloba kuka, vrste endoproteza, postupak implantacije TEP-a, moguće komplikacije, proces zdravstvene njege s najčešćim sestrinskim dijagnozama te pojam rane rehabilitacije s primjerima.

2. ANATOMIJA I FIZIOLOGIJA ZGLOBA KUKA

Zglob kuka (*lat. articulatio coxae*) drugi je zglob po veličini u ljudskome tijelu. Spoj je između kostiju donjih ekstremiteta, to jest, glave femura i acetabuluma zdjelice. Glava femura prekrivena je zglobnom (hijalinom) hrskavicom s izuzetkom grube središnje depresije, *fovea capitis*, čija je površina pričvršćivanja za ligament glave femura (*ligamentum teres capitis femoris*). Acetabulum nastaje spajanjem ilijačne kosti, sjedne kosti i stidnih kostiju. On igra značajnu ulogu u stabilnosti zgloba kuka, jer gotovo u potpunosti obuhvaća glavu femura (slika 1). Acetabulum ima istaknuto područje poznato kao lunatna površina prekrivena zglobnom hrskavicom. Ona tvori nepotpuni prsten koji zauzima gornji i bočni aspekt acetabuluma. Ova površina nosi većinu tjelesne težine za vrijeme stajanja. Nedostatan aspekt acetabuluma tvori acetabularni zarez. Dubok središnji dio acetabuluma naziva se acetabularna čašica (*lat. Acetabulum fossa*). Sadrži vezivno tkivo (jastučić od fibroelastične masti) koji je prekriven sinovijalnom membranom. Na rubu acetabuluma pričvršćen je acetabularni labrum. Ova struktura produbljuje acetabulum pomalo podižući obod acetabuluma, povećavajući tako zglobnu površinu acetabule za oko 10% (1). Po tipu zgloba spada u sinovijalne kuglaste zglobove (*lat. articulatio spherioidea*) (2).



Slika 1 Desni zglob kuka

Izvor: <http://hns-cff.hr/files/documents/old/250-anatomija3.pdf>

2.1. ZGLOBNA KAPSULA

Zglob kuka zatvoren je jakom vlaknastom kapsulom, a iznutra je obložen sinovijalnom membranom. Vanjski vlaknasti sloj kapsule pričvršćen je na acetabulum proksimalno, blizu

rubu acetabularnog ruba i poprečnog acetabularnog ligamenta. Kapsula ima dvije glavne skupine vlakana, uzdužne i kružne. Vanjska uzdužna vlakna vlaknaste kapsule spiralno putuju od kosti kuka do proksimalne butne kosti. Dublja kružna vlakna tvore ovratnik oko vrata femura, zona orbicularis (orbikularna zona ili prstenasti ligament) i nemaju koštane dodatke.

2.2. *LIGAMENTI*

Ligamenti zgloba kuka djeluju na povećanje stabilnosti. Oni se mogu podijeliti u dvije skupine:

- Intrakapsularni
 - nalaze se unutar kapsule i uključuju poprečni ligament acetabuluma i ligamenta glave femura.
- Kapsularni
 - Kapsularni ligamenti su unutrašnji ligamenti zglobne kapsule. Postoje tri kapsularna ligamenta koja igraju ključnu ulogu u održavanju integriteta zgloba tijekom različitih pokreta: iliofemoralni, pubofemoralni i ischiofemoralni ligamenti.

2.3. *NEUROVASKULARNA OPSKRBA ZGLOBA KUKA*

Arterijska opskrba zgloba kuka je velikim dijelom preko medijalne i bočne cirkularne bedrene arterije. Oštećenje medijalne cirkularne femoralne arterije može rezultirati avaskularnom nekrozom glave femura. Zglob kuka inervira se ponajprije femoralnim, ishijadičnim i opturatornim živcima. Ti isti živci inerviraju koljeno, što objašnjava zašto se bol može prenijeti na koljeno od kuka i obrnuto.

2.4. *STABILIZACIJSKI ČIMBENICI ZGLOBA KUKA*

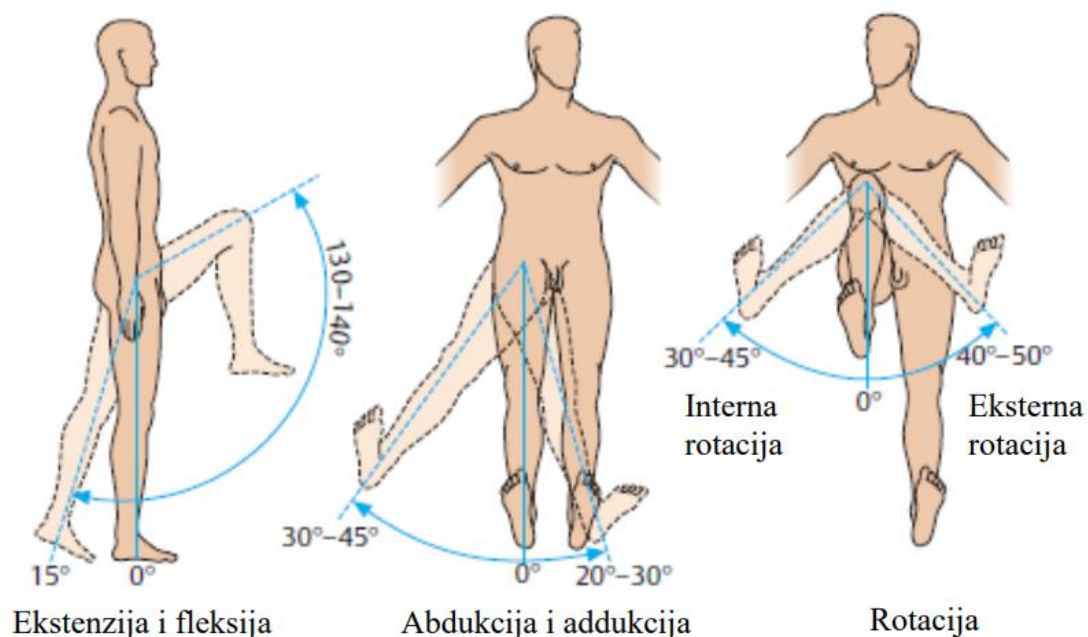
Primarna funkcija zgloba kuka je da nosi težinu. Postoji nekoliko čimbenika koji djeluju na povećanje stabilnosti zgloba. Prva struktura je acetabulum. Duboka je i obuhvaća gotovo cijelu glavicu butne kosti. Time se smanjuje vjerojatnost da će glava kliznuti iz acetabuluma (dislokacija). Oko acetabuluma se nalazi spomenuti acetabularni labrum. Povećanje dubine pruža veću zglobnu površinu, dodatno poboljšavajući stabilnost zgloba. Ilio-femoralni, pubofemoralni i ischiofemoralni ligamenti vrlo su snažni i zajedno s zadebljanom kapsulom zgloba pružaju veliki stupanj stabilnosti. Ovi ligamenti imaju jedinstvenu spiralnu orijentaciju; zbog toga oni postaju čvršći kada se zglob produži. Pored toga, mišići i ligamenti rade recipročno na zglobu kuka.

2.5. POKRETI I MIŠIĆI ZGLOBA KUKA

Pokreti koji se mogu izvesti na zglobu kuka navedeni su u nastavku, zajedno s osnovnim mišićima odgovornim za svaku akciju:

- **Fleksija** – iliopsoas, rectus femoris, sartorius, pectineus
- **Ekstenzija** – gluteus maximus; semimembranosus, semitendinosus i biceps femoris (tetiva)
- **Abdukcija** – gluteus medius, gluteus minimus, piriformis i tenzor fascia latae
- **Adukcija** – adduktori longus, brevis i magnus, pektineus i gracilis
- **Bočna rotacija** - biceps femoris, gluteus maximus, piriformis, potpomognut obturatorima, gemilli i quadratus femoris.
- **Medijalna rotacija** - prednja vlakna gluteus medius i minimus, tenzor fascia latae

Stupanj do fleksije u kuku može ovisiti o tome da li je koljeno savijeno - to opušta mišiće koljena i povećava opseg fleksije. Ekstenzija na zglobu kuka ograničena je zglobom kapsule i iliofemoralnim ligamentom. Ove se strukture zategnu tijekom ekstenzije kako bi se ograničilo daljnje kretanje (slika 2).



Slika 2 Pokreti zgloba kuka

Izvor: http://repositorij.fsb.hr/7979/1/Babic_2017_zavrzni_prediplomski.pdf

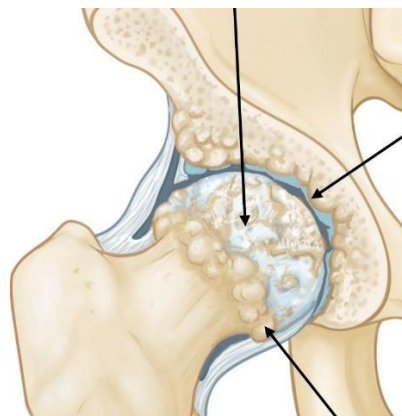
3. BOLESTI ZGLOBA KUKA

3.1. OSTEOARTRITIS

Osteoartritis se odnosi na klinički sindrom bolova u zglobovima praćen različitim stupnjem funkcionalne ograničenosti i smanjenom kvalitetom života. To je najčešći oblik artritisa i jedan od vodećih uzroka boli i invalidnosti u svijetu. Najčešće pogođeni zglobovi su koljena, kukovi i mali zglobovi ruku. Bol, smanjena funkcija i učinci na sposobnost osobe da svakodnevno obavlja svakodnevne aktivnosti mogu biti važne posljedice osteoartritisa. Bol je i sama po sebi složen bio psihosocijalni problem, dijelom povezan s očekivanjima i samoeфикаsnosti osobe, a povezan je s promjenama raspoloženja, sna i sposobnostima rješavanja problema. Često postoji loša veza između promjena vidljivih na rendgenu i simptoma osteoartritisa. Minimalne promjene mogu biti povezane s puno boli ili mogu nastupiti skromne strukturne promjene u zglobovima s minimalnim popratnim simptomima. Suprotno uvriježenom mišljenju, osteoartritis nije uzrokovan starenjem i ne mora se pogoršati. Postoji nekoliko načina upravljanja i liječenja (farmakoloških i nefarmakoloških) koji predstavljaju učinkovite intervencije za kontrolu simptoma i poboljšanje funkcije (3).

Osteoartritis je degenerativni tip artritisa koji se najčešće javlja kod ljudi starijih od 50 godina, mada se može pojaviti i kod mlađih ljudi.

Kod osteoartritisa hrskavica u zglobu kuka troši se s vremenom. Kako se hrskavica troši, ona postaje isprazna i hrapava, a zaštitni zglobni prostor između kostiju opada. To može rezultirati trljanjem kostiju u kosti. Kako bi nadoknadili izgubljenju hrskavicu, oštećene kosti mogu početi izrastati prema van i tvoriti koštane izrasline (osteofite) (slika 3) (4). Osteoartritis se razvija sporo, a bol koju uzrokuje pogoršava se s vremenom.



Slika 3 Kuk oštećen osteoartritisom

Izvor: <https://orthoinfo.aaos.org/en/diseases--conditions/osteoarthritis-of-the-hip/>

Osteoartritis se razvija sporo, a bol koju uzrokuje pogoršava se s vremenom. Osteoartritis nema nijedan specifičan uzrok, ali postoje određeni čimbenici zbog kojih je veća vjerojatnost da će se razviti bolest:

- starija dob
- obiteljska povijest osteoartritisa
- prethodna ozljeda zgloba kuka
- pretilost
- nepravilna formacija zgloba kuka pri rođenju, stanje poznato kao razvojna displazija kuka

Najčešći simptom osteoartritisa kuka je bol oko zgloba kuka. Obično se bol razvija sporo i pogoršava s vremenom, iako je također moguć iznenadni početak. Bol i ukočenost mogu biti gori ujutro, ili nakon sjedenja ili odmaranja neko vrijeme. S vremenom se bolni simptomi mogu pojavljivati češće, uključujući i tijekom odmora ili noću. Dodatni simptomi mogu uključivati:

- Bol u preponi ili bedru koja se širi na stražnjicu ili koljeno
- Bol koja se pojačava snažnom aktivnošću
- Ukočenost u zglobu kuka što otežava hodanje ili savijanje
- Krepitacije tijekom kretanja uzrokovane labavim fragmentima hrskavice i drugog tkiva koji ometaju glatko kretanje kuka
- Smanjeni raspon pokreta u kuku koji utječe na sposobnost hodanja i može izazvati šepanje
- Povećana bol u zglobovima tijekom kišnog vremena

Dijagnoza se postavlja na temelju fizikalnog pregleda, anamneze i radioloških testova. Tijekom fizikalnog pregleda liječnik promatra pokretljivost kuka, hodanje, bol prilikom pritiska na kuk, krepitacije, bilo kakve znakove ozljede mišića, tetiva i ligamenata koji okružuju kuk. Radiološki testovi će prikazati sužavanje zglobnog prostora, promjene kosti i stvaranje koštanih izraslina.

Iako ne postoji lijek za osteoartritis, postoji niz mogućnosti liječenja koji će pomoći ublažavanju boli i poboljšanju pokretljivosti. Kao i kod ostalih artritičnih stanja, rano liječenje osteoartritisa kuka je nekirurško. Promjene životnih navika mogu zaštititi zglobove kuka i usporiti napredak osteoartritisa.

- Minimiziranje aktivnosti koje pogoršavaju stanje, poput penjanja stepenicama.

- Prelazak s aktivnosti pod visokim opterećenjem na aktivnosti s manjim opterećenjem
- Smanjenje tjelesne težine
- Fizikalna terapija
- Upotreba pomagala
- Analgetici i nesteroidni protuupalni lijekovi
- Kortikosteroidi

3.2. UPALNI ARTRITIS

Postoji više od 100 različitih oblika artritisa, bolesti koja može otežati obavljanje svakodnevnih aktivnosti zbog bolova i ukočenosti zglobova. Upalni artritis nastaje kada imunološki sustav tijela postane preaktivan i napada zdrava tkiva. Može utjecati na nekoliko zglobova u cijelom tijelu istovremeno, kao i na mnoge organe, poput kože, očiju i srca. Postoje tri vrste upalnog artritisa koji najčešće uzrokuju simptome u zglobu kuka:

- **Reumatoidni artritis**

Kod reumatoidnog artritisa sinovijalna tekućina se zgušnjava, nabubri i stvara kemijske tvari koje napadaju i uništavaju zglobne hrskavice koje prekrivaju kost. Reumatoidni artritis često uključuje isti zglob s obje strane tijela, pa mogu biti pogođena oba kuka.

- **Ankilozantni spondilitis**

Ankilozirajući spondilitis je kronična upala kralježnice koja najčešće uzrokuje bol i ukočenost u donjem dijelu leđa. Može utjecati i na druge zglobove, uključujući kuk.

- **Sistemska eritematozni lupus**

Sistemska eritematozni lupus može izazvati upalu u bilo kojem dijelu tijela, a najčešće pogađa zglobove, kožu i živčani sustav. Osobe sa sistemskim eritematoznim lupusom imaju veću učestalost osteonekroze kuka, bolesti koja uzrokuje umiranje koštanih stanica, slabi koštanu strukturu i dovodi do artritisa.

Točan uzrok upalnog artritisa nije poznat, iako postoje dokazi da genetika igra ulogu u razvoju nekih oblika bolesti.

Upalni artritis može uzrokovati opće simptome u cijelom tijelu, poput vrućice, gubitka apetita i umora. Kuk zahvaćen upalnim artritismom bolan je i ukočen. Javljaju se i sljedeći simptomi:

- Tupa bol u preponama, vanjskom dijelu bedara, koljena ili stražnjice

- Bol koja je jača ujutro ili nakon sjedenja ili odmaranja neko vrijeme, ali smanjuje se s aktivnošću
- Povećana bol i ukočenost uz pojačanu aktivnost
- Bol u zglobu dovoljno jaku da uzrokuje šepanje ili otežava hodanje

Dijagnostika je slična kao i kod osteoartritisa uz to što se kod upalnih artritisa rade i laboratorijski testovi. Krvni testovi mogu otkriti postoji li reumatoidni faktor - ili bilo koje drugo antitijelo koje ukazuje na upalni artritis.

Plan liječenja ovisi o vrsti artritisa, a kao i kod osteoartritisa zadnja mogućnost je kirurško liječenje.

3.3. PSORIJATIČNI ARTRITIS

Psorijatični artritis (PSA) je kronična, upalna bolest zglobova i mjesta gdje se tetive i ligamenti spajaju s kostima. Imuni sustav stvara upalu koja može dovesti do oticanja, boli, umora i ukočenosti u zglobovima. PSA može započeti u bilo kojoj dobi, ali često se pojavljuje u dobi od 30 do 50 godina. Kod većine ljudi ona počinje otprilike 10 godina nakon početka psorijaze. Iako je rjeđi, ljudi mogu razviti psorijatični artritis bez psorijaze. Iako ne postoji lijek, na raspolaganju je sve veći broj tretmana koji pomažu zaustaviti napredovanje bolesti, smanjiti bol, zaštititi zglobove i sačuvati raspon pokreta. Ako se ne liječi, psorijatični artritis može uzrokovati trajno oštećenje zglobova. Rano prepoznavanje, dijagnoza i liječenje psorijatičnog artritisa od presudne su važnosti za ublažavanje boli i upale te pomaganje u sprečavanju oštećenja zglobova. Nadalje, odlaganje liječenja za samo šest mjeseci može rezultirati trajnim oštećenjima zglobova, pokazuju studije (5). Ozbiljnost stanja može značajno varirati od osobe do osobe. Neki ljudi mogu imati ozbiljne probleme koji utječu na mnoge zglobove, dok drugi mogu primijetiti blage simptome. Kod PSA postoje slučajevi remisije, kada se stanje poboljša i relapsa, kada dolazi do pogoršanja. Relapse je teško predvidjeti. Smatra se da je uzrok kao i kod psorijaze, posljedica toga što imunološki sustav pogrešno napada zdravo tkivo. Ali nije jasno zašto neki ljudi koji imaju psorijazu razvijaju psorijatični artritis, a drugi ne.

3.4. RAZVOJNI POREMEĆAJ KUKA

Najčešći i najvažniji razvojni poremećaj razvoja kuka naziva se displazija kuka. Displazija kuka predstavlja iščašenje kuka uzrokovano nedovoljnom razvijenošću čašice kuka. U osoba s displazijom kuka, acetabulum se ne razvija u potpunosti, što ga čini previše plitkim da bi

adekvatno sadržavao i podržavao glavu femura. Veća sila se postavlja na manju površinu hrskavice i kosti kuka, što rezultira artritismom tijekom niza godina. Ozljeda labruma i ligamenta koji pomažu da se zglob drži na mjestu može povećati bol i istrošiti hrskavicu. Ozbiljnost displazije kuka može se značajno razlikovati od slučajeva u kojima dolazi do manjeg oštećenja do potpune dislokacije glave femura i acetabuluma. Ako se ne liječi, displazija kuka može rezultirati ranim degenerativnim promjenama - počecima osteoartritis, u kojem se hrskavica istroši, a kosti trljaju o kost. U uznapredovalim slučajevima pacijentu će možda trebati zamjena kuka. Uzrok abnormalnog razvoja acetabuluma još nije dobro shvaćen, premda se čini da postoji veza između položaja fetusa u maternici, porođaja i obiteljske anamneze. Displazija kuka može se primijetiti u širokom dobnom rasponu pacijenata, ali adolescenti imaju tendenciju da imaju jaču displaziju, jer meka tkiva koja okružuju zglob propadaju ranije. Liječenje displazije kukova usredotočeno je na očuvanje kuka što je dulje moguće. Početno ispitivanje nekirurškog liječenja može biti prikladno za mlade odrasle osobe s ili vrlo blagom displazijom ili onima čija je displazija kuka rezultirala značajnim oštećenjima zgloba i čija bi jedina opcija kirurškog liječenja bila zamjena kuka. Za one s minimalnim simptomima i displazijom, ortoped će pažljivo nadzirati stanje kako bi otkrio bilo kakvu progresiju koja bi mogla opravdati liječenje. Za obje skupine bolesnika protuupalni lijekovi, injekcije steroida, specifična fizikalna terapija i uporaba pomagala mogu pomoći ublažavanju simptoma (6).

3.5. OSTEONEKROZA (AVASKULARNA NEKROZA KOSTIJU)

Osteonekroza, poznata i kao aseptična nekroza, avaskularna nekroza (AVN), atraumatska nekroza i ishemijska nekroza, patološki je proces koji je povezan s brojnim stanjima i terapijskim intervencijama. U bolesnika kod kojih postoji izravno oštećenje vaskularne kosti (npr. fraktura vrata bedrene kosti) ili izravna ozljeda elemenata kostiju ili srži (npr. ozljeda zračenjem, disbarizam), uzrok je jasno prepoznatljiv. Međutim, kod mnogih pacijenata mehanizmi razvijanja ovog poremećaja nisu u potpunosti razumljivi. Kompromitiranje vaskularnog sustava kostiju koji dovodi do smrti stanica kostiju i srži (infarkt koštane srži) najvjerojatniji je uzrok ovog oboljenja. Proces je najčešće progresivan, što rezultira destrukcijom zgloba unutar nekoliko mjeseci do dvije godine kod većine bolesnika (7).

Osteonekroza povezana s alkoholom češća je kod muškaraca, dok je osteonekroza povezana sa sistemskim eritematoznim lupusom češća kod žena. Srednja dob u dijagnozi ovisi i o komorbiditetima, ali obično je manja od 50 godina (8).

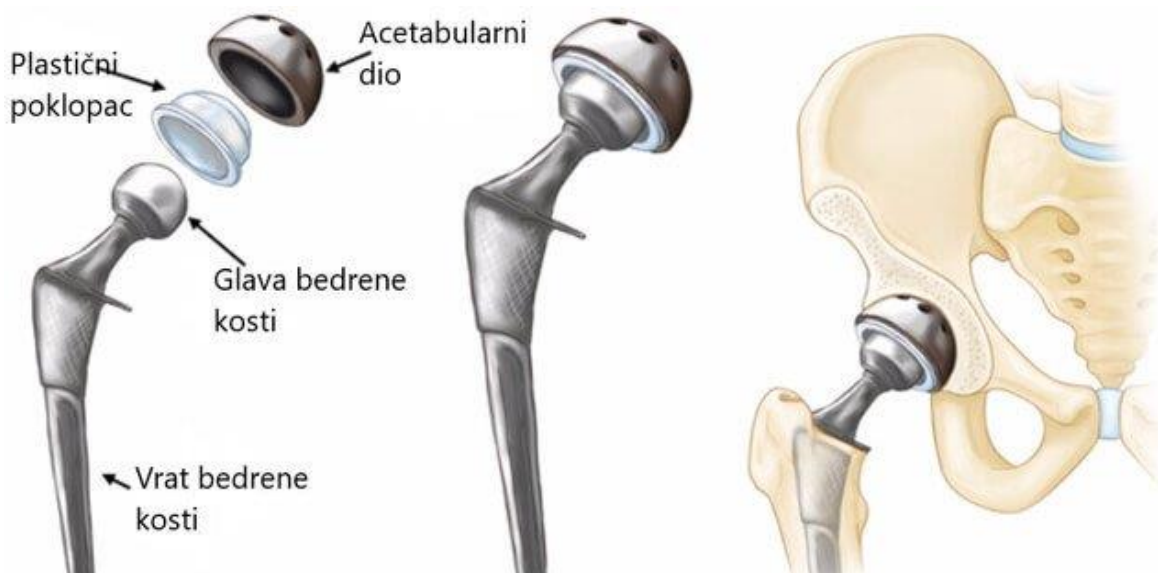
Različiti traumatični i atraumatski čimbenici doprinose etiologiji osteonekroze. Upotreba glukokortikoida i prekomjerni unos alkohola povezani su s više od 80 posto slučajeva atraumatike (9).

Najčešći simptom osteonekroze je bol, mali dio bolesnika je asimptomatski; u tim je slučajevima dijagnoza obično slučajna. Magnetska rezonanca (MR) bez kontrastnog sredstva i dalje je „zlatni standard“ za dijagnozu kod simptomatskih i asimptomatskih bolesnika, osobito u ranoj fazi bolesti.

4. TOTALNA ENDOPROTEZA KUKA

Totalna endoproteza (TEP) kuka (slika 4) jedan je od najuspješnijih danas izvedenih ortopedskih zahvata. Pacijentima koji imaju bolove u kukovima zbog različitih stanja, TEP kuka može ublažiti bol, vratiti funkciju i poboljšati kvalitetu života. **Sir John Charnley**, britanski ortopedski kirurg, razvio je temeljna načela umjetnog kuka i zaslužan je za otac TEP-e. Šezdesetih godina prošlog stoljeća osmislio je protezu kuka koja se i danas koristi (10).

TEP kuka indiciran je kod pacijenata kod kojih konzervativno liječenje nije dovelo do smanjenja boli i očuvanja funkcije zgloba kuka. Pacijenti sa značajnom deformacijom i ograničenjem pokreta također mogu biti kandidati ako je invalidnost znatna, čak i bez boli. Odluka o ugradnji TEP kuka donosi se uz razumijevanje potencijalnih koristi i rizika. Pomno razumijevanje postupka i očekivani ishod važan je dio procesa odlučivanja.



Slika 4 Totalna endoproteza kuka

Izvor: <https://www.krenizdravo.rtl.hr>

4.1. KONTRAINDIKACIJE

- Aktivna infekcija (lokalna ili sistemska)
- Prisutnost značajnih medicinskih stanja (nedavni infarkt miokarda, nestabilna angina, zatajenje srca, teška anemija)
- Skeletna nezrelost
- Kvadriplegija

- Trajna ili nepovratna slabost mišića u nedostatku boli

Aktivna infekcija je možda najznačajnija kontraindikacija za TEP kuka. Infekcija TEP-a može biti pogubna i skupa komplikacija.

Relativne kontraindikacije uključuju paraplegiju, nemogućnost kretanja koja sama po sebi nije povezana s poremećajem kuka, odsutnost mišića abduktora, progresivni neurološki deficit, neuropatski zglob i tešku morbidnu pretilost.

4.2. PREOPERATIVNA PROCJENA I PRIPREMA

Pažljiva predoperativna procjena je neophodna za potvrđivanje patologije kuka kao izvora simptoma i invaliditeta i osiguravanje prikladnosti operacije, kao i za pomoć u planiranju kirurškog zahvata.

- **Antibiotska profilaksa** - svi pacijenti koji su podvrgnuti TEP-u kuka trebali bi primati profilaktičke antibiotike
- **Tromboprofilaksa** - (farmakološka, mehanička) je indicirana za pacijente koji su podvrgnuti TEP-u kuka jer su u umjerenom do visokom riziku za tromboemboliju.
- **Anestezija** – TEP kuka se može izvesti s općom anestezijom, regionalnom anestezijom ili neuraksijalnom anestezijom (tj. spinalnom, epiduralnom ili kombiniranom epiduralnom). Izbor tehnike anestezije temelji se na komorbiditetima i izboru pacijenta.

4.3. POSTUPAK TOTALNE ENDOPROTEZE KUKA

Klasična ugradnja totalne endoproteze kuka izvodi se minimalnim rezom mišića te se zglob kuka isčašuje i pili bedrena kost kako bi se odstranila zajedno s glavom. Zatim se obrađuje acetabulum tako da se proširuje do željene veličine koja se predoperativno utvrđuje RTG snimkom. Ovisno o vrsti endoproteze koja može biti cementna i bezcementna postavlja se čašica. Kod cementne endoproteze čašica se za acetabulum fiksira uz pomoć cementa, a kod bezcementne endoproteze samo se utakne u zdjelicu i po potrebi fiksira vijcima. Potom se priprema bedrena kost tako što se proširuje središnji kanal bedrene kosti kako bi se u njega umetnuo femoralni dio endoproteze (stem). Učvršćuje se jednako kao i čašica ovisno o vrsti endoproteze. Nakon ugradnje stema na njega se postavlja glavica te se vrši vraćanje glavice u čašicu ili repozicija. Sve tri komponente TEP-a dolaze u različitim veličinama kako bi se prilagodile svakom pacijentu. Prije zatvaranja operativne rane vrši se provjera kretnji zgloba i stabilnosti (11).

»Generalno se bezcementne endoproteze ugrađuju mlađim pacijentima s adekvatnom kvalitetom kosti, koja će urasti u endoprotezu i ostvariti čvrstoću« (12).

4.4. KOMPLIKACIJE UGRADNJE TEP-a KUKA

Većina komplikacija povezanih s TEP-om kuka rijetke su i mogu se spriječiti. One mogu biti povezane uz sam kirurški zahvat i postoperativni tijek, anesteziju, prijašnjim komorbiditetima, lijekovima i alergijskim reakcijama. Kad se pojave komplikacije, dijagnoza i liječenje uglavnom su jasni. Komplikacije se mogu smatrati onima koje se javljaju u predoperativnom razdoblju i one koje se javljaju kasnije. Predoperativne komplikacije mogu se odnositi na provođenje operacije, dok se one koje se javljaju kasnije uglavnom odnose na rehabilitaciju, zacjeljivanje i trošenje implantata.

- **Intraoperativni prijelom** - Većina intraoperativnih prijeloma nastaje na strani bedrene kosti tijekom umetanja stema. Učestalost frakture femura tijekom TEP-a kreće se od 0,1 do 1 % za cementirane komponente i od 3 do 18 posto za necementirane komponente (13). Čimbenici koji povećavaju rizik od frakture uključuju ženski spol, stariju dob, osteopeniju, upalne artropatije i fiksiranje stema bez cementa (14).
- **Ozljeda živaca** - Učestalost ozljede živaca u primarnom TEP-a kreće se od 1 do 2 % (15). Čimbenici rizika za ozljede živaca uključuju prethodnu operaciju kuka, razvojnu displaziju kuka, produljenje ekstremiteta, pretilost, ženski spol i kirurški pristup. Rizik od oštećenja živaca varira s obzirom na kirurški pristup. Čini se da je prednji pristup povezan s većim rizikom za ozljede živaca (16).
- **Odstupanje u duljini nogu** - Učestalost odstupanja duljine nogu nakon TEP-a uvelike varira u rasponu od 1 do 27 % (17). Ne postoji univerzalni konsenzus o tome što predstavlja značajnu nejednakost. Neki kirurzi definiraju značajnu razliku od 2 cm ili više. Drugi definiraju značajnu razliku kao onu koja nepovoljno utječe na normalno funkcioniranje pacijenta nakon operacije. Neki pacijenti mogu uočiti odstupanje kada su stvarne duljine nogu u stvari jednake. Ovo prividno (ili funkcionalno) odstupanje u dužini nogu može biti posljedica slabosti mišića kuka u ranom postoperativnom razdoblju i često se rješava u roku od nekoliko mjeseci.
- **Vaskularna ozljeda** - vaskularna ozljeda, iako je prilično rijetka tijekom TEP-a, može biti ozbiljna komplikacija. Incidencija vaskularnih ozljeda kreće se od 0,2 do 0,3 % (18). Intraoperativne ozljede često su razderotine ili perforacije žila. Ozljede koje se

moгу prepoznati postoperativno uključuju arteriovensku fistulu, arterijsku trombozu i pseudoaneurizmu (19). Uzroci vaskularnih ozljeda uključuju upotrebu retraktora, osteotoma, pile za kosti ili skalpela u blizini vaskularnih struktura.

- **Venska tromboembolija** - jedna je od komplikacija nakon TEP-a koja predstavlja najveći rizik od smrtnosti. Zbog visokog rizika od duboke venske tromboze (DVT) bez profilakse, standardni protokol obično koristi neki oblik farmakološke profilakse zajedno s ranom mobilizacijom.
- **Infekcija kirurške rane** - klasificirana je kao površna incizijska, duboka incizijska ili organska (uključujući sam implantat). Površna incizijska infekcija nakon TEP-a javlja se u preoperativnim razdoblju i obično se lako dijagnosticira jer je vidljiva izvana. Klinički znakovi infekcije mogu uključivati vrućicu, bol na mjestu operacije, eritem, oticanje i iscjedak iz rane. Međutim, razlika između površinske i duboke infekcije može biti teška. Površinska infekcija može se liječiti lokalno ali može napredovati i uključivati duboke slojeve tkiva.
- **Sindrom implantacije koštanog cementa** - je rijetka, ali potencijalno fatalna komplikacija TEP-a koja je povezana s primjenom polimetilmetakrilatnog cementa. Karakteriziraju ga različita klinička obilježja, uključujući hipoksiju, hipotenziju, neurološke simptome, srčanu aritmiju i eventualno zatajenje srca (20). Smatra se da je glavni uzrok embolizacija krhotina masti i srži. Ostali uzroci mogu biti toksičnost monomera na cement, oslobađanje anafilatoksina i oslobađanje prostaglandina (21).
- **Protetska zglobna infekcija** - Dijagnoza se temelji se na kombinaciji kliničkog pregleda, laboratorijskih ispitivanja seruma i sinovijalne tekućine, mikrobiološke kulture (iz periferne krvi i zglobova), intraoperativnog nalaza i histološke analize periprostetskog tkiva (22). Dvije pozitivne kulture istog organizma iz zajedničkog aspirata (ili kirurškog uzorka) ili prisutnosti sinusnog trakta s dokazima komunikacije na zglob glavni su kriterij koji definira prisutnost duboke infekcije (22).
- **Dislokacija** - najčešći pokazatelj za ranu reviziju. Ukupna učestalost nestabilnosti ili dislokacije u primarnom TEP-a obično je ispod 5 % (23). Većina dislokacija nastaje posteriorno, obično sa fleksijom, adukcijom i unutarnjom rotacijom udova. Kirurški pristup može utjecati na smjer dislokacije. Osim kirurškog pristupa, drugi čimbenici koji utječu na brzinu dislokacije uključuju dizajn implantata, orijentaciju i poravnavanje implantata, status mekih tkiva (posebno abduktora) i međusobnu povezanost kralježnice, zdjelice i kuka (24). Čimbenici povezani s povećanim rizikom

od dislokacije uključuju ženski spol, starosnu dob, Parkinsonovu bolest, zloupotrebu alkohola i povijest prethodnih zahvata kuka (25).

- **Osteoliza i trošenje** - Osteoliza je proces u kojem se kost resorbira kao biološki odgovor na krhotine čestica. Učestalost osteolize ovisi o mnogim čimbenicima, uključujući dizajn i materijale implantata, vrstu fiksacije (cementiranu ili necementiranu) i kiruršku tehniku. Proces započinje čim se čestice trošenja iz implantata kuka fagocitiraju makrofazima koji se aktiviraju. Ovi aktivirani makrofagi oslobađaju osteolitičke čimbenike i potiču osteoklaste da otapaju okolnu kost (26). Periprostetska osteoliza obično je asimptomatska osim ako ne napreduje do aseptičkog labavljenja. Kada osteolizu prati bol, ona uglavnom odražava gubitak fiksacije implantata ili patološki prijelom. Bol može biti i rezultat reaktivnog sinovitisa.
- **Aseptičko labavljenje** - Aseptičko labavljenje najčešća je indikacija za kasnu reviziju nakon TEP-a. Aseptičko labavljenje najčešće je uzrokovano trošenjem protetskih komponenti. Rizik od aseptičnog labavljenja koji dovodi do revizije TEP-a je otprilike 1 % godišnje (27). Ostale etiologije uključuju slabu početnu stabilnost implantata, suboptimalni dizajn implantata (retrospektivna procjena), dob, težinu, razinu aktivnosti, temeljnu dijagnozu i neuspjeh fiksacije.
- **Periprostetski prijelom** - postoperativna komplikacija s incidencijom manjom od 1 % nakon primarne TEP kuka. Periprostetski prijelomi se najčešće javljaju na bedrenoj strani na mjestima oslabljene kosti. Neoperativni tretman može biti prikladan za stabilne prijelome oko dobro fiksiranih i funkcionalnih implantata. Inače se preferira operativno liječenje nestabilnih prijeloma i prijeloma povezanih s labavim ili na drugi način neuspjelim protezama.
- **Neuspjeh implantata ili prijelom komponente** - Pored neadekvatne čvrstoće metala, drugi faktori koji predisponiraju lom implantata su povećana težina pacijenta, visoka razina aktivnosti pacijenta i loša fiksacija i stabilnost implantata (28).
- **Heterotopska osifikacija** - Zacjeljivanje kostiju može biti komplicirano stvaranjem ektopične kosti unutar mekih tkiva skeleta, a može pojaviti oko vrata femura i pored većeg trohatora. Tipični simptomi uključuju ukočenost kuka i bol unutar nekoliko mjeseci od operacije. Neki pacijenti s teškom kliničkom slikom mogu imati znakove upale, uključujući vrućicu, eritem, otekline, toplinu i osjetljivost.

5. ULOGA MEDICINSKE SESTRE U RANOJ REHABILITACIJI I SPRJEČAVANJU KOMPLIKACIJA NAKON UGRADNJE ENDOPROTEZE KUKA

Pacijenti koji su podvrgnuti TEP kuka obično su stariji od 60 godina i imaju osteoartritis (OA) koji razvija jaku i kroničnu bol u kuku. TEP je operacija liječenja OA, zajedno s drugim konzervativnim liječenjem, uključujući fizioterapiju, terapiju ledom, dnevno ograničenje pokretljivosti zglobova, mirovanjem, korištenje pomagala za hodanje, uzimanje analgetika itd. Pacijent koji podliježe TEP treba obratiti posebnu pozornost u pred- i postoperativnoj njezi. Medicinske sestre provode zdravstvenu skrb kako bi umanjile rizik od komplikacija prije i nakon operacije. Također nadziru komplikacije uključujući avaskularnu nekrozu i labavljenje proteze.

5.1. ULOGA MEDICINSKE SESTRE U PREDOPERATIVNOJ PRIPREMI PACIJENTA

Skrb nad pacijentom koji se priprema za operativni zahvat totalne endoproteze kuka započinje čim se pacijent zaprimi u ustanovu. Pacijentu se potrebno predstaviti, upoznati ga s odjelom, ostalim zaposlenicima i pacijentima, smjestiti ga u sobu i upoznati s kućnim redom ustanove, te mu pokazati gdje se nalaze sve bitne prostorije. Važno je uspostaviti empatijski odnos s pacijentom, kako bi osigurali otvorenu komunikaciju koja će nam pomoću u što boljem planiranju sestrinske skrbi. Medicinska sestra mora provjeriti ima li pacijent svu potrebnu medicinsku dokumentaciju, sve predoperativne nalaze, pregled anesteziologa te suglasnost za bolničko liječenje i operativni zahvat. Potom medicinska sestra od pacijenta uzima sestrinsku anamnezu.

5.1.1. Sestrinska anamneza

Sestrinska anamneza holistička je procjena svih čimbenika koji utječu na zdravstveno stanje pacijenta, uključujući podatke o socijalnim, kulturnim, obiteljskim i ekonomskim aspektima pacijentovog života, kao i o svim drugim komponentama životnog stila pacijenta koji utječu na zdravlje i dobrobit. Sestrinska anamneza dizajnirana je za procjenu učinaka odstupanja zdravstvene njege i kao osnova za izradu individualiziranog plana zdravstvene njege. To je pisani zapis koji pruža podatke za procjenu potrebe za njegom bolesnika.

Prilikom prikupljanja podataka za sestrinsku anamnezu, medicinska sestra promatra pacijenta, vrši fizikalni pregled i mjerenja, procjenjuje mentalni status pacijenta i prikuplja podatke o

pacijentovim navikama i potrebama. Sav taj skup podataka potreban je u kreiranju plana zdravstvene njege.

5.1.2. Plan zdravstvene njege (PZNJ)

Plan zdravstvene njege (PZNJ) je formalni postupak koji uključuje ispravno prepoznavanje postojećih potreba, kao i prepoznavanje potencijalnih potreba ili rizika. Planovi skrbi pružaju i sredstvo komunikacije medicinskih sestara, njihovih pacijenata i drugih pružatelja zdravstvenih usluga radi postizanja najboljih rezultata zdravstvene zaštite. Bez PZNJ, kvaliteta i dosljednost u njezi pacijenata izgubili bi se. Plan zdravstvene njege sadrži sve relevantne podatke o sestrinskoj dijagnozi pacijenta, ciljevima, intervencijama i evaluaciji. Tijekom boravka pacijenta plan se ažurira s bilo kakvim promjenama i novim podacima. PZNJ je pisani dokument (elektronički ili na papiru) koji se koristi i mijenja stalno tijekom dana. Temelji se na "predlošku" koji definira područja skrbi. Neki su predlošci vrlo jednostavni i usredotočeni su na osnovnu njegu - prehranu, mobilnost, spavanje, položaj, oralnu njegu i osobnu higijenu, dok drugi mogu biti vrlo detaljni i mogu uključivati odjeljke o pitanjima poput sprečavanja padova, psiholoških potreba i slično. Za svakog pacijenta priprema se individualni PZNJ koji se dogovara sa samim pacijentom, osim u situacijama kada to nije moguće (poremećaj stanja svijesti, psihijatrijski poremećaji...).

5.2. ULOGA MEDICINSKE SESTRE U POSTOPERATIVNOJ SKRBI

Uloga medicinske sestre u postoperativnoj njezi od iznimnog je značaja. Zadaća medicinske sestre obuhvaća cijeli niz postupaka kako bi se pacijent što brže oporavio i vratio normalnu funkciju zgloba kuka, a kako bi cijeli taj proces prošao u najboljem redu, medicinska sestra posebnu pozornost mora obratiti na ranu rehabilitaciju i sprečavanje postoperativnih komplikacija.

U ranom postoperativnom razdoblju medicinska sestra će:

- Svakih 4 sata ili češće provjeravati vitalne znakove, uključujući temperaturu i razinu svijesti, kako je naznačeno. Prijaviti značajne promjene liječniku. Ove rutinske procjene pružaju informacije stanju pacijenta i mogu dati rane naznake komplikacija kao što su prekomjerno krvarenje, hipovolemija i infekcija.
- Vršiti kontrolu neuro-vaskularnog statusa ekstremiteta na kojem je učinjen zahvat (boja, temperatura, puls i kapilarno punjenje, pokretljivost i osjet)

- Operativni zahvat može poremetiti dovod krvi zahvaćenog ekstremiteta ili inervaciju. Ako je to slučaj, važna je brza intervencija za očuvanje funkcije ekstremiteta.
- Pratiti incizijsko krvarenje pražnjenjem i evidentiranjem drenaže svaka 4 sata i čestim kontrolama prevoja rane.
- Vršiti kontrolu rane, te po potrebi pojačati količinu gaza. Previjanje se obično vrši svaka 24-48 h, ali po potrebi se može vršiti i češće ukoliko je prisutno jače krvarenje.
- Previjanje rana vršiti u aseptičnim uvjetima
- Održavati intravensku infuziju i vršiti točnu evidenciju balansa tekućine tijekom početnog postoperativnog razdoblja (kod pacijenta je povećan rizik od hipovolemije zbog krvarenja, povećanog gubitka tekućine i djelovanja anestetika)
- Održavanje pacijenta u pravilnom položaju tijekom mirovanja te održavanje zahvaćenog ekstremiteta u povišenom položaju kako bi se spriječili bol, nelagoda, dislokacija i pomicanje novo ugrađene proteze i oticanje ekstremiteta.
- Pacijentu osigurati sva potrebna pomagala (poput trapeza iznad kreveta)
- Pomoći pacijentu u promjeni položaja svaka 2 h kako bi se spriječio nastanak komplikacija dugotrajnog ležanja
- Naučiti pacijenta vježbama disanja i poticati ga da ih redovito provodi kako bi se spriječio nastanak respiratornih komplikacija, poput upale pluća
- Redovito procjenjivati razinu boli kod pacijenta te primjenjivati propisane analgetike i/ili epiduralnu analgeziju
- Poticati pacijenta na ranu mobilizaciju – rana mobilizacija sprječava nastanak komplikacija dugotrajnog ležanja poput DVT, upale pluća, dekubitusa i kontraktura, ali je potrebno pacijenta naučiti pravilnim tehnikama ustajanja iz kreveta, prenošenja težine s bolesnog na zdravi ekstremitet, te prevenciji pada.
- Uključiti fizioterapeuta u skrb pacijenta kako bi se započelo s fizikalnom terapijom
- Koristiti elastične zavoje ili kompresijske čarape kako bi se spriječio nastanak tromboembolije
- Poticati pacijenta na dovoljan unos tekućine i lako probavljive hrane kako bi se spriječila opstipacija koja je česta nakon operativnih zahvata
- Visokoproteinska dijeta bitna je kako bi se ubrzao proces cijeljenja rane
- Prije otpusta iz bolnice pacijenta educirati o vježbama kako bi što prije povratio normalnu funkciju zgloba kuka i spriječio komplikacije.

5.2.1. Rana rehabilitacija kod TEP-a kuka

- **Predoperativna rehabilitacija**

Predoperativna procjena i rehabilitacija vrlo su korisni za planiranje postoperativnog liječenja pacijenata nakon totalne zamjene kuka. Dokazano skraćuju vrijeme oporavka nakon TEP-a, poboljšavaju samopouzdanje pacijenta, smanjuju razinu anksioznosti i uspostavljaju odnos povjerenja između rehabilitatora i pacijenta. Daljnje pogodnosti uključuju poboljšanu kvalitetu života i psihičko zdravlje pacijenta. Također pomaže u razvoju rehabilitacijskog programa specifičnog za pacijenta koji bi slijedio postoperativni zahvat, uzimajući u obzir nalaze procjene. Glavni čimbenici koji određuju upravljanje terapijom su kirurški pristup i opće stanje pacijenta. Želi li pacijent steći tjelesnu kondiciju ili se želi oporaviti za rekreacijske aktivnosti, također treba uzeti u obzir prilikom uspostavljanja rehabilitacijskog programa. Istraživanje je pokazalo da je kombinacija verbalnog objašnjenja i napisanih pamfleta najbolja metoda zdravstvenog odgoja (29). Prilikom predoperativne rehabilitacije bitna je procjena opsega kretnji, snage mišića, cirkulacije, mobilnosti i funkcionalnosti zgloba kuka. Predoperativna rehabilitacija uključuje :

- Edukaciju i savjetovanje uz primjenu brošura i drugih edukacijskih pomagala o mjerama opreza i kontraindikacijama, postupku rehabilitacije, ciljevima i očekivanjima, načelima sigurnosti, promjenama životnog stila...
- Učenje vježbi u krevetu, premještanju u krevetu i iz kreveta, učenje pravilnog korištenja pomagala (trapez iznad kreveta, hodalica, štake...), učenje hodanja po stepenicama...

- **Postoperativna rehabilitacija**

Cilj postoperacijske rehabilitacije je ispuniti funkcionalne potrebe pacijenta (npr. Započeti mobilizaciju) i poboljšati snagu i raspon pokreta. Ovo započinje kao potpomognut proces, ali cilj je da pacijent postane što funkcionalniji prije otpusta. Kao rezultat temeljne predoperativne patologije, kod pacijenata može biti prisutna mišićna atrofija i gubitak snage, osobito u mišićima gluteusa i kvadricepsa. Rezultat gubitka snage je da su starije osobe manje neovisne. Iako će operacija ispraviti probleme sa zglobovima, svaka povezana mišićna slabost koja je bila prisutna prije operacije ostaje i zahtijevat će postoperativnu rehabilitaciju. Rana postoperativna rehabilitacija usredotočena je na povratak pokretljivosti, snage, fleksibilnosti i

smanjenja boli (30). Trenutno ne postoji neki opći protokol o započinjanju rane rehabilitacije i on ovisi o operateru i ustanovi. Neki pacijenti mobiliziraju se već šest sati nakon zahvata, a neki sa rehabilitacijom započinju prvi ili drugi postoperativni dan.

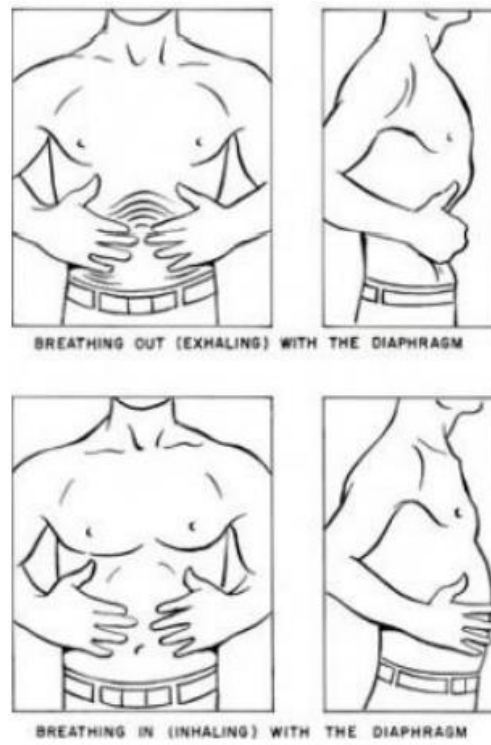5.2.2. Prednosti rane rehabilitacije i fizioterapije

- Fizioterapija može poboljšati snagu i brzinu hodanja nakon potpune zamjene kuka i pomoći u sprječavanju komplikacija poput subluksacije i tromboembolije. Uz to, fizioterapija povećava pokretljivost pacijenta i nudi edukaciju o vježbama i mjerama opreza potrebnim tijekom hospitalizacije i nakon otpusta (31).
- Fizioterapija povećava pacijentovu funkcionalnost što dovodi do ranijeg otpusta iz bolnice, a time i do smanjenja troškova liječenja.
- Fizioterapija pruža ublažavanje boli, potiče rehabilitaciju i reintegraciju pacijenata u društveni život te omogućuje bolju kvalitetu života.
- Omogućuje procjenu fizičkog i psihičkog stanja pacijenta odmah nakon operacije.
- Rano opterećenje i tjelesna aktivnost imaju koristi za kvalitetu koštanog tkiva jer poboljšavaju fiksaciju proteze i smanjuju učestalost ranog labavljenja. Količina aktivnosti ovisi o pacijentu i prilagođavaju se njegovim potrebama i mogućnostima.

5.2.3. Primjer rane rehabilitacije po danima

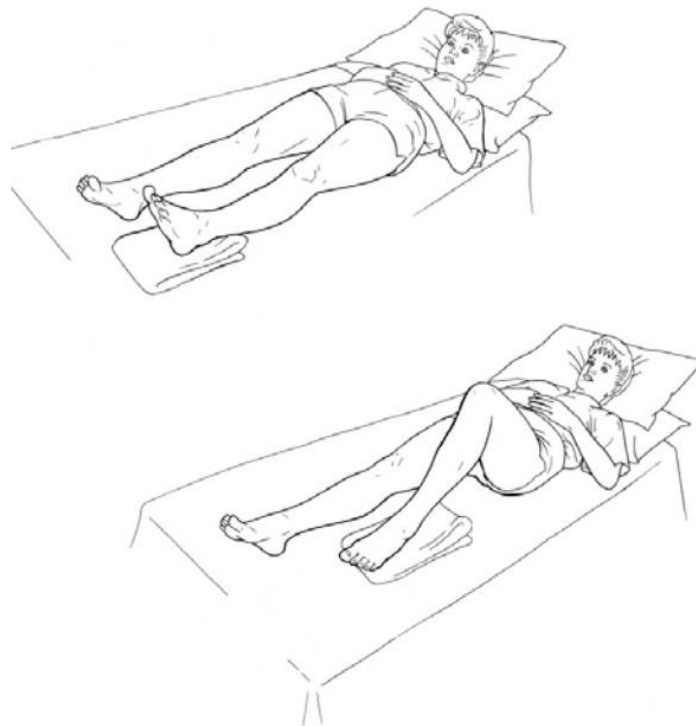
1. Postoperativni dan

- Educiranje i savjetovanje
- Vježbe mišićne relaksacije
- Vježbe disanja (slika 5)
- Statičke vježbe (slika 6, 7 i 8)
- Aktivno potpomognute vježbe
- Premještanje u krevetu pomoću jednostranog premošćivanja zahvaćene noge
- Sjedenje i ustajanje uz pomoć hodalice
- Sjedenje u stolici, ne duže od sat vremena
- Pozicioniranje u krevetu
- Vježbe provoditi 3 puta dnevno, ponavljajući svaku vježbu 10-15 puta



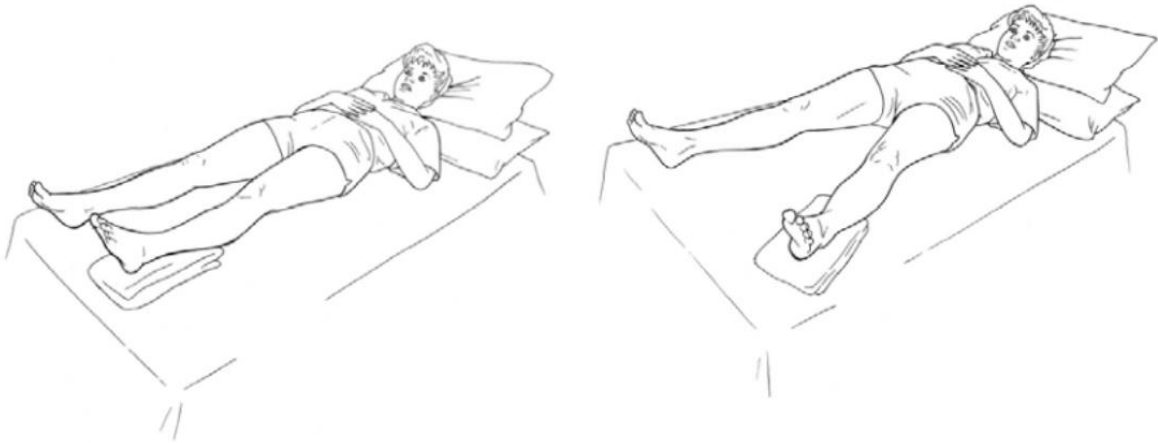
Slika 5 Vježbe disanja

Izvor: <https://repo.ozs.unist.hr>



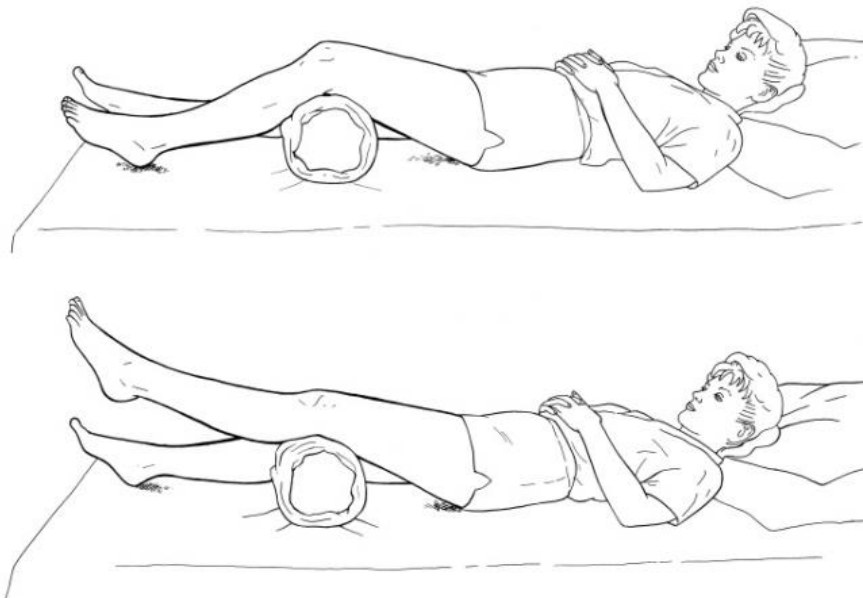
Slika 6 Statičke vježbe fleksije

Izvor: <https://docplayer.net/23526778-Exercises-after-hip-replacement.html>



Slika 7 Statičke vježbe odmicanja

Izvor: <https://docplayer.net/23526778-Exercises-after-hip-replacement.html>



Slika 8 Statičke vježbe kvadricepsa

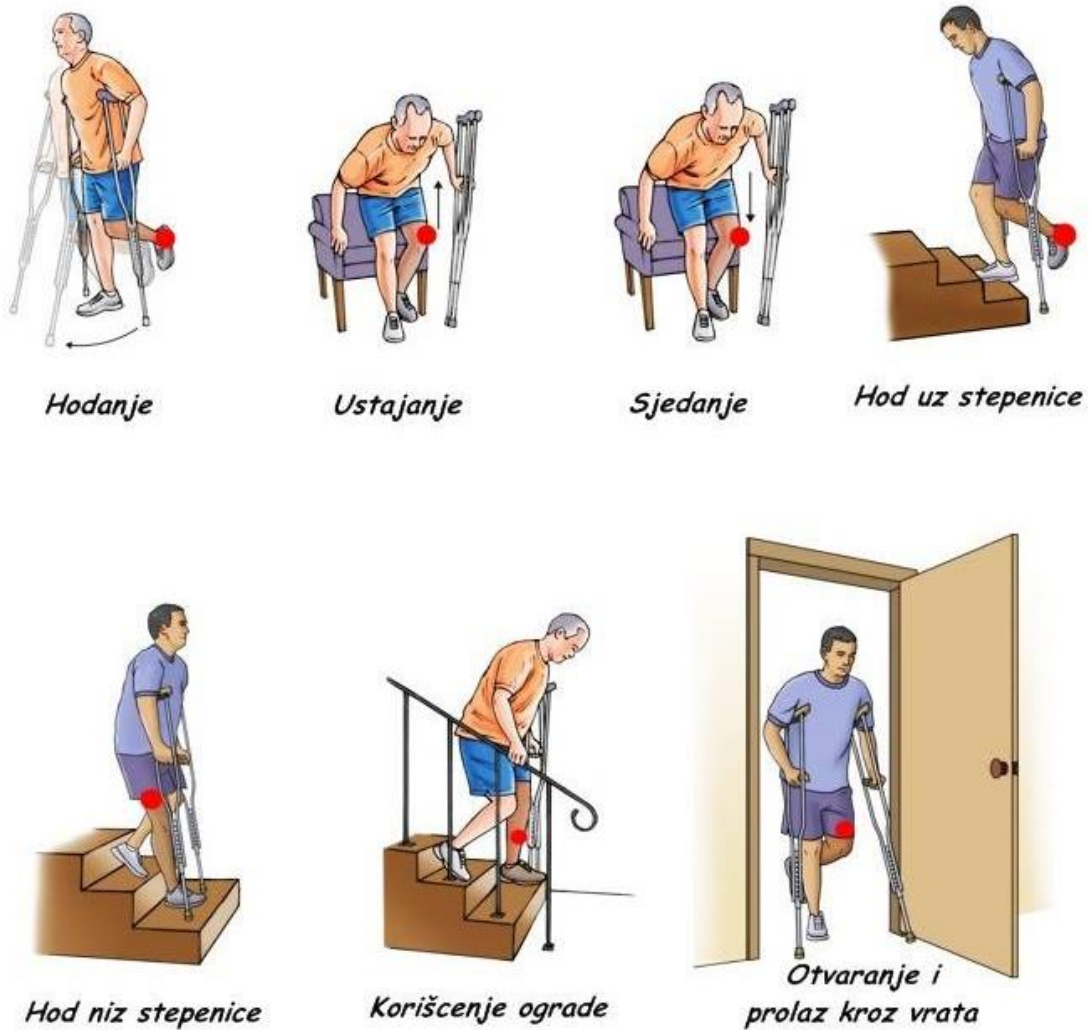
Izvor: <https://docplayer.net/23526778-Exercises-after-hip-replacement.html>

2. Postoperativni dan

- Ponavljanje gore navedenih vježbi
- Progresija vježbi hodanja uz pomoć pomagala (slika 9)
- Vježbe ravnoteže

3. Postoperativni dan

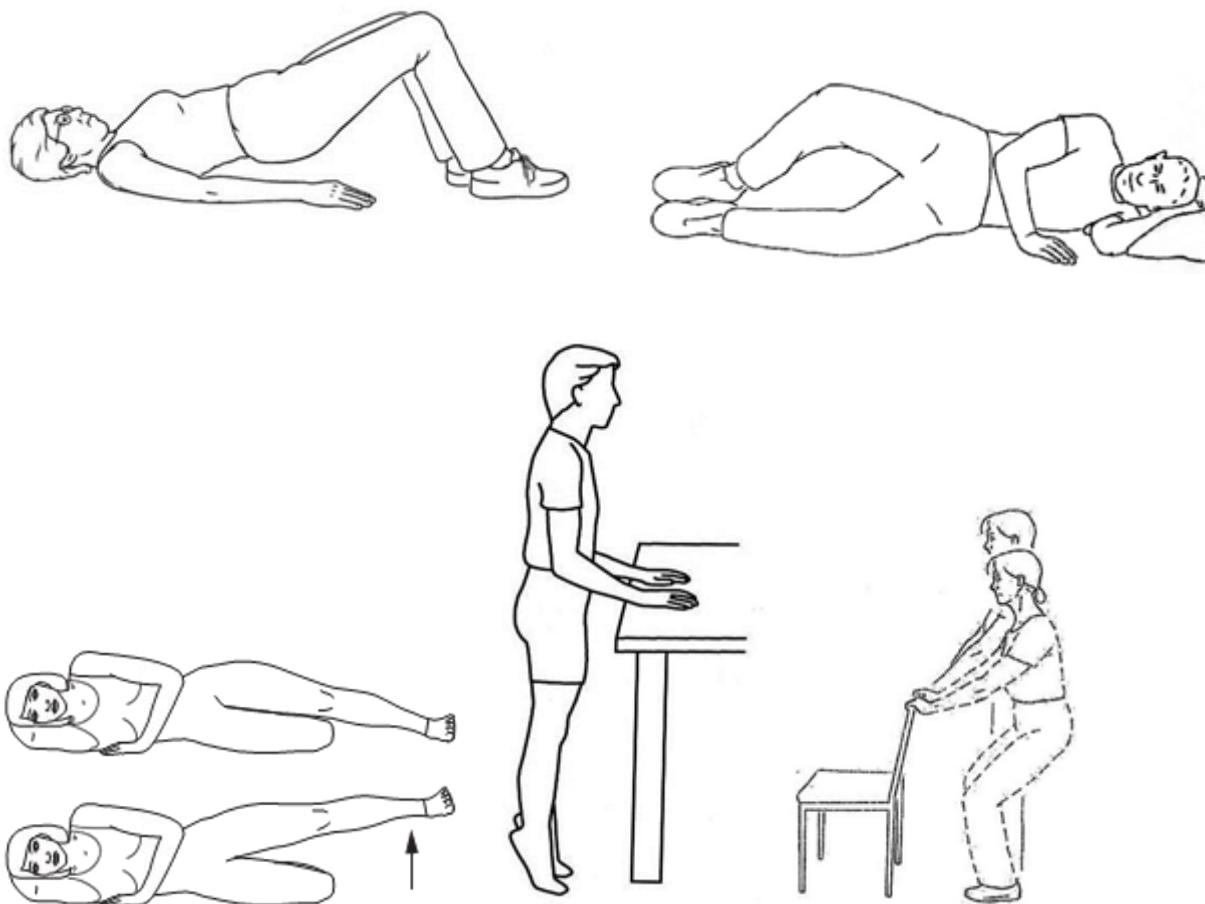
- Ponavljanje gore navedenih vježbi
- Učenje hodanja po stepenicama (slika 9)



Slika 9 Pravilno korištenje pomagala

Izvor: <https://www.google.com/>

Šest tjedana nakon operacije može se započeti sa zahtjevnijim vježbama ukoliko nema komplikacija i boli (slika 10).



Slika 10 Vježbe nakon 6. tjedna

Izvor: <https://myhealth.alberta.ca/>

5.2.4. PZNJ kod totalne endoproteze kuka

PZNJ kod totalne endoproteze kuka trebali bi biti usredotočeni na sprečavanje pojave sljedećih komplikacija:

- Dislokacija proteze kuka
- Prekomjerna drenaža rane
- Tromboembolija
- Infekcija

Također, planiranje i ciljevi zdravstvene njege za pacijente koji su prošli TEP uključuju prevenciju komplikacija, edukaciju i rehabilitaciju, ublažavanje bolova i pružanje informacija o dijagnozi, prognozi i potrebama liječenja.

5.2.5. *Specifične sestrinske dijagnoze i intervencije kod TEP-a kuka*

1) V/R za infekciju op.rane

Infekcija operativne rane povezana je s oštećenjem kože, imunosupresijom zbog dugotrajne primjene kortikosteroida ili kemoterapije zbog karcinoma, invazivnim postupcima i smanjenom pokretljivošću.

Cilj: Pacijent će postići pravovremeno zacjeljivanje rane, biti će bez gnojne drenaže ili eritema i biti će afebrilan.

Intervencije:

- Promicanje pravilnog pranja ruku od strane osoblja i pacijenata.
- Aseptično previjanje rana i drenažnih sustava prema protokolu
- Uputiti pacijenta da ne dira i ne češe operativnu ranu
- Održavanje prohodnosti drenažnih sustava
- Procjena boju kože, operativnog reza, temperature
- Pružanje informacija o statusu oporavka i educiranje pacijenta o ranom prepoznavanju znakova infekcije
- Kontrola vitalnih znakova
- Poticanje na unos tekućine i visokoproteinske hrane kako bi se ubrzalo cijeljenje rane
- Primjena propisanih antibiotika i analgetika
- Dokumentiranje svih provedenih postupaka

2) Smanjena pokretljivost u/s operativnim zahvatom

Smanjena pokretljivost može biti povezana s boli i nelagodom, oštećenjem mišićno-koštanog sustava, restriktivnom terapijom, gubitkom snage.

Cilj: Pacijent će zadržati funkciju zgloba, neće razviti kontrakture, ojačati će snagu i funkciju zgloba uz pomoć rehabilitacije

Intervencije:

- Održavanje zahvaćenog zgloba u propisnom položaju (elevacija ekstremiteta)
- Sprečavanje pada u periodu oporavka od anestezije (smjestiti pacijenta u odgovarajući položaj, osigurati jastucima i zaštitnom ogradicom, zvono staviti na dohvat ruke)

- Primjena analgetika prije bilo kakvih intervencija nad pacijentom (kupanje, premještanje...)
- Promjena položaja pacijenta uz dovoljan broj osoblja, kako bi se spriječila dislokacija kuka i nastanak komplikacija dugotrajnog ležanja (dekubitus, kontrakture)
- Edukacija pacijenta o pravilnoj primjeni pomagala (trapez, hodalice, štake)
- Poticati pacijenta na podizanje razine samostalnosti
- Poticati pacijenta na izvođenje vježbi disanja i pokretljivosti (uključiti fizioterapeuta)
- Svakodnevno promatrati kožu pacijenta, posteljinu održavati suhom i bez nabora, masirati dijelove tijela sklona nastanku dekubitusa
- Promicati sudjelovanje u programu rane rehabilitacije
- izbjegavati naglašenu fleksiju i / ili rotaciju kuka i fleksiju ili hiperekstenziju noge
- pridržavati se ograničenja u odnosu na težinu
- na vrijeme uočiti nagli porast boli i skraćivanje udova, kao i promjene boje kože, temperature i osjetljivosti te o njima obavijestiti liječnika
- pacijenta informirati o njegovom napretku kako bi ga potakli na pozitivno razmišljanje

3) V/R za perifernu neurovaskularnu disfunkciju

Mehanička kompresija (npr. previjanje), vaskularna opstrukcija, imobilizacija mogu dovesti do neurovaskularne disfunkcije zahvaćenog zgloba i ekstremiteta.

Cilj: Pacijent će zadržati funkciju osjetljivosti perifernog živčanog sustava, pokazivati će odgovarajuću perfuziju tkiva, opipljiv puls, brzo kapilarno punjenje, toplu i suhu kožu normalne boje.

Intervencije:

- Svakodnevna palpacija pulsa na oba ekstremiteta, procjena kapilarnog punjenja, kontrola boje i temperature kože
- Procjena pokretljivosti i osjetljivosti operiranog ekstremiteta
- Pravovremeno uočavanje povećanja boli, ukočenosti ili trnaca, nemogućnost izvođenja određenih pokreta ekstremiteta
- Ispitivanje osjetljivosti perifernih živaca na operiranom ekstremitetu
- Kontrola vitalnih znakova
- Kontrola količine i sadržaja drenaže

- Stavljanje ekstremiteta u povišeni položaj uz pomoć jastuka uz stalne kontrole pritiska
- Rano prepoznavanje znakova tromboembolije
- Kontrola krvarenja
- Praćenje mentalnog statusa pacijenta (nemir, uznemirenost, nagla bol u prsima, mogu ukazivati na razvoj plućne embolije)
- Kontrola laboratorijskih nalaza i koagulograma
- Primjena propisane tromboprolifakse
- Nadzirati pojavu edema te primjena obloga ukoliko se pojave
- Primjena kompresije uz pomoć kompresivnih čarapa ili elastičnog zavoja

4) Akutna bol u/s operativnim zahvatom

Akutna bol je neugodno osjetilno i emocionalno iskustvo koje proizlazi iz stvarnog ili potencijalnog oštećenja tkiva ili je opisano u smislu takvog oštećenja; iznenadni ili spor početak bilo kojeg intenziteta od blagog do teškog s očekivanim ili predvidljivim krajem i trajanjem <6 mjeseci (32).

Cilj: Pacijent će verbalizirati prisutnost boli i ocijeniti jačinu boli na vizualno-analognu skali (VAS) boli, naučiti će tehnike opuštanja i aktivnosti kojima će skrenuti pažnju od boli, pacijent će nakon primijenjenih tehnika bol ocijeniti manjom od početne.

Intervencije:

- Svakodnevna procjena boli uz pomoć VAS skale
- Održavanje pravilnog položaja ekstremiteta
- Učestale promjene položaja i masaže
- Omogućiti pacijentu aktivnosti koje će skrenuti pozornost s boli (čitanje, gledanje televizije, slušanje muzike...)
- Poticanje pacijenta na primjenu tehnika opuštanja (meditacija, vizualizacija...)
- Primjena propisanih analgetika po odredbi liječnika i prilikom većih intervencija (kupanje, premještanje, ustajanje, previjanje...)
- Pravovremeno uočavanje i sprečavanje komplikacija poput DVT i PE
- Primjena narkotika, analgetika i miorelaksansa po pisanoj odredbi liječnika
- Ukoliko pacijent ima postavljen epiduralni kateter primijeniti propisanu epiduralnu analgeziju uz obaveznu kontrolu vitalnih znakova prije i nakon primjene

- Primjena hladnih obloga kako bi se potakla vazokonstrikcija i smanjila mogućnost nastanka hematoma i edema, te smanjila nelagoda
- Poticati pacijenta na ranu mobilizaciju i rehabilitaciju

5) Nedostatak znanja u/s operativnim zahvatom, postoperativnom skrbi, komplikacijama i rehabilitaciji

Nedostatak znanja ili neupućenost može biti posljedica kognitivno perceptivnih ograničenja, nepoznavanja ili pogrešnog tumačenja dobivenih informacija, nedostatka iskustva ili motivacije za učenje, tjeskobe i depresije ili socio-kulturoloških i jezičnih barijera (33).

Cilj: Pacijent će verbalizirati razumijevanje kirurškog zahvata i prognoze, ispravno će provesti potrebne postupke i objasniti razloge radnje.

Intervencije:

- Pacijentu pružiti informacije o bolesti, kirurškom postupku i budućim očekivanjima
- Uputiti pacijenta u važnost odmora između aktivnosti kako bi se spriječili neželjeni događaji poput pada
- Naglasiti važnost rehabilitacije unutar pacijentovih mogućnosti
- Educirati pacijenta o pravilnoj upotrebi pomagala, te uključiti fizioterapeuta u proces edukacije i rehabilitacije
- Tražiti od pacijenta da demonstrira naučeno i postavlja pitanja oko stvari koje mu nisu jasne
- Ohrabriti pacijenta i izvijestiti ga o napretku kako bi podigli samopouzdanje pacijenta i motivirali ga na daljnje učenje
- Educirati pacijenta o načinu i važnosti provođenja vježbi kod kuće
- Uputiti pacijenta i članove obitelji na potrebne modifikacije prostora u kućanstvu kako bi se pacijentu omogućilo nesmetano kretanje i korištenje pomagala
- Educirati pacijenta i obitelj o mogućim komplikacijama nakon TEP-a kuka te sprečavanje i prepoznavanje istih
- Educirati pacijenta i obitelj o pravilnoj upotrebi lijekova
- Educirati pacijenta i obitelj o važnosti pravilne prehrane i održavanju idealne tjelesne težine

Ostale sestrinske dijagnoze kod TEP-a kuka

- 1) V/R za pad
- 2) V/R za opstipaciju
- 3) Smanjena mogućnost brige za sebe
- 4) V/R za smanjeno podnošenje napora
- 5) V/R za oštećenje tkiva

6. ZAKLJUČAK

Međunarodni model klasifikacije funkcije, invalidnosti i zdravlja Svjetske zdravstvene organizacije (SZO) opisuje invaliditet kao rezultat interakcije između fizičkih oštećenja koja proizlaze iz zdravstvenih stanja i čimbenika koji utječu na sposobnost osobe da se prilagodi tim oštećenjima, kao što su socijalna podrška i okoliš. Stope invaliditeta rastu širom svijeta, pri čemu mnoge zemlje doživljavaju porast uvjeta povezanih s dobi kao uzrokom invalidnosti (34). Invalidnost ima ogroman utjecaj na kvalitetu života pojedinaca i njegovatelja te povećava troškove zdravstvene skrbi. Ne postoje specifične smjernice za rehabilitaciju nakon TEP-a kuka. Dokazi pokazuju da rana rehabilitacija pomaže u poboljšanju ishoda, ali potrebna je dugotrajna rehabilitacija da bi se postigli maksimalni funkcionalni ishodi. Tu vrstu rehabilitacije moguće je provoditi u specijaliziranim ustanovama za fizikalnu terapiju, ali i kod kuće. Neke studije pokazuju kako je upravo rehabilitacija kod kuće bolja za pacijenta.

Predoperativna optimalizacija pacijenta može poboljšati ishode po pacijenta, a istovremeno pomaže u izbjegavanju komplikacija povezanih s operacijom. Ključne komponente uključuju prestanak pušenja, regulaciju tjelesne težine i dijabetesa, procjenu rizika za duboku vensku trombozu te predoperativnu fizikalnu rehabilitaciju s ciljem jačanja mišića. Dužina boravka u bolnici ovisit će o brojnim čimbenicima, uključujući kontrolu boli, demonstraciju sigurne pokretljivosti i stabilnosti.

Kako bi se svi ti uvjeti zadovoljili, medicinska sestra prije svega mora uspostaviti dobru komunikaciju s pacijentom i obitelji kako bi dobila sve relevantne podatke o uobičajenim obrascima ponašanja pacijenta, njegovim navikama i potrebama. Stvaranje empatijskog odnosa doprinosi povjerenju, a povjerenje je ključno za motivaciju pacijenta na usvajanje novih znanja i vještina, što doprinosi bržoj i boljoj rehabilitaciji, a time i bržem oporavku pacijenta.

7. LITERATURA

1. Hip joint: Bones, movements, muscles | Kenhub [Internet]. [citirano 17. lipanj 2020.]. Dostupno na: <https://www.kenhub.com/en/library/anatomy/hip-joint>
2. The Hip Joint - Articulations - Movements - TeachMeAnatomy [Internet]. [citirano 17. lipanj 2020.]. Dostupno na: <https://teachmeanatomy.info/lower-limb/joints/hip-joint/>
3. Overview | Osteoarthritis: care and management | Guidance | NICE [Internet]. [citirano 24. lipanj 2020.]. Dostupno na: <https://www.nice.org.uk/guidance/cg177>
4. Hip Osteoarthritis - OrthoInfo - AAOS [Internet]. [citirano 24. lipanj 2020.]. Dostupno na: <https://orthoinfo.aaos.org/en/diseases--conditions/osteoarthritis-of-the-hip/>
5. Michet CJ, Mason TG, Mazlumzadeh M. Hip joint disease in psoriatic arthritis: Risk factors and natural history. *Ann Rheum Dis* [Internet]. 01. srpanj 2005. [citirano 24. lipanj 2020.];64(7):1068–70. Dostupno na: <https://ard.bmj.com/content/64/7/1068>
6. Anatomy AH. Hip Dysplasia in Adolescents and Adults. U [citirano 26. lipanj 2020.]. Dostupno na: https://www.hss.edu/conditions_hip-dysplasia-adolescents-young-adults.asp
7. Rajpura A, Wright AC, Board TN. Medical management of osteonecrosis of the hip: A review [Internet]. Sv. 21, *HIP International*. *Hip Int*; 2011 [citirano 26. lipanj 2020.]. str. 385–92. Dostupno na: <https://pubmed.ncbi.nlm.nih.gov/21786259/>
8. Jones L. Osteonecrosis (avascular necrosis of bone) - UpToDate [Internet]. UpToDate. 2018 [citirano 26. lipanj 2020.]. str. 1. Dostupno na: <https://www.uptodate.com/contents/osteonecrosis-avascular-necrosis-of-bone>
9. Mont MA, Hungerford DS. Non-traumatic avascular necrosis of the femoral head [Internet]. Sv. 77, *Journal of Bone and Joint Surgery - Series A*. *Journal of Bone and Joint Surgery Inc.*; 1995 [citirano 26. lipanj 2020.]. str. 459–74. Dostupno na: <https://pubmed.ncbi.nlm.nih.gov/7890797/>
10. Sloan M, Premkumar A, Sheth NP. Projected volume of primary total joint arthroplasty in the u.s., 2014 to 2030. *J Bone Jt Surg - Am Vol* [Internet]. 2018. [citirano 26. lipanj 2020.];100(17):1455–60. Dostupno na: <https://pubmed.ncbi.nlm.nih.gov/30180053/>
11. Ugradnja totalne Endoproteze kuka | Specijalna bolnica za ortopediju Dr. Nemeč

- [Internet]. [citirano 26. lipanj 2020.]. Dostupno na: http://www.bolnica-nemec.hr/hr/ugradnja_totalne_endoproteze_kuka/80/11
12. NARODNI ZDRAVSTVENI LIST.pdf [Internet]. [citirano 26. lipanj 2020.]. Dostupno na: <http://www.zzjzpgz.hr/nzl/85/kuk.htm>
 13. Abasov ES, Huseynov AN, Humbatov AM. Complications of total hip arthroplasty. Azerbaijan Med J [Internet]. 2005. [citirano 26. lipanj 2020.];(1):64–8. Dostupno na: <https://pubmed.ncbi.nlm.nih.gov/12216974/>
 14. Davidson D, Pike J, Garbuz D, Duncan CP, Masri BA. Intraoperative periprosthetic fractures during total hip arthroplasty: Evaluation and management [Internet]. Sv. 90, Journal of Bone and Joint Surgery - Series A. Journal of Bone and Joint Surgery Inc.; 2008 [citirano 26. lipanj 2020.]. str. 2000–12. Dostupno na: <https://pubmed.ncbi.nlm.nih.gov/18762663/>
 15. DeHart MM, Riley LH. Nerve injuries in total hip arthroplasty. [Internet]. Sv. 7, The Journal of the American Academy of Orthopaedic Surgeons. J Am Acad Orthop Surg; 1999 [citirano 26. lipanj 2020.]. str. 101–11. Dostupno na: <https://pubmed.ncbi.nlm.nih.gov/10217818/>
 16. Fleischman AN, Rothman RH, Parvizi J. Femoral Nerve Palsy Following Total Hip Arthroplasty: Incidence and Course of Recovery. J Arthroplasty [Internet]. 01. travanj 2018. [citirano 26. lipanj 2020.];33(4):1194–9. Dostupno na: <https://pubmed.ncbi.nlm.nih.gov/29239773/>
 17. Desai AS, Dramis A, Board TN. Leg length discrepancy after total hip arthroplasty: A review of literature [Internet]. Sv. 6, Current Reviews in Musculoskeletal Medicine. Springer; 2013 [citirano 26. lipanj 2020.]. str. 336–41. Dostupno na: </pmc/articles/PMC4094096/?report=abstract>
 18. Nachbur B, Meyer RP, Verkkala K, Zurcher R. The mechanisms of severe arterial injury in surgery of the hip joint. Clin Orthop Relat Res [Internet]. 1979. [citirano 26. lipanj 2020.];NO 141:122–33. Dostupno na: <https://pubmed.ncbi.nlm.nih.gov/477093/>
 19. Sharma DK, Kumar N, Mishra V, Howell FR. Vascular injuries in total hip replacement arthroplasty: a review of the problem. Am J Orthop (Belle Mead NJ) [Internet]. 2003. [citirano 26. lipanj 2020.];32(10):487–91. Dostupno na: <https://pubmed.ncbi.nlm.nih.gov/14620088/>

20. Bone cement implantation syndrome | BJA: British Journal of Anaesthesia | Oxford Academic [Internet]. [citirano 26. lipanj 2020.]. Dostupno na: <https://academic.oup.com/bja/article/102/1/12/229411>
21. Patterson BM, Healey JH, Cornell CN, Sharrock NE. Cardiac arrest during hip arthroplasty with a cemented long-stem component: A report of seven cases. *J Bone Jt Surg - Ser A* [Internet]. 1991. [citirano 26. lipanj 2020.];73(2):271–7. Dostupno na: <https://pubmed.ncbi.nlm.nih.gov/1993721/>
22. Parvizi J, Tan TL, Goswami K, Higuera C, Della Valle C, Chen AF, i ostali. The 2018 Definition of Periprosthetic Hip and Knee Infection: An Evidence-Based and Validated Criteria. *J Arthroplasty* [Internet]. 01. svibanj 2018. [citirano 26. lipanj 2020.];33(5):1309-1314.e2. Dostupno na: <https://pubmed.ncbi.nlm.nih.gov/29551303/>
23. Rowan FE, Salvatore AJ, Lange JK, Westrich GH. Dual-Mobility vs Fixed-Bearing Total Hip Arthroplasty in Patients Under 55 Years of Age: A Single-Institution, Matched-Cohort Analysis. *J Arthroplasty* [Internet]. 01. listopad 2017. [citirano 26. lipanj 2020.];32(10):3076–81. Dostupno na: <https://pubmed.ncbi.nlm.nih.gov/28606460/>
24. Ike H, Dorr LD, Trasolini N, Stefl M, McKnight B, Heckmann N. Spine-pelvis-hip relationship in the functioning of a total hip replacement. *J Bone Jt Surg Am* [Internet]. 2018. [citirano 26. lipanj 2020.];100(18):1606–15. Dostupno na: <https://pubmed.ncbi.nlm.nih.gov/30234627/>
25. Gausden EB, Parhar HS, Popper JE, Sculco PK, Rush BNM. Risk Factors for Early Dislocation Following Primary Elective Total Hip Arthroplasty. *J Arthroplasty* [Internet]. 01. svibanj 2018. [citirano 26. lipanj 2020.];33(5):1567-1571.e2. Dostupno na: <https://pubmed.ncbi.nlm.nih.gov/29395718/>
26. Drees P, Eckardt A, Gay RE, Gay S, Huber LC. Mechanisms of disease: Molecular insights into aseptic loosening of orthopedic implants [Internet]. Sv. 3, *Nature Clinical Practice Rheumatology*. *Nat Clin Pract Rheumatol*; 2007 [citirano 26. lipanj 2020.]. str. 165–71. Dostupno na: <https://pubmed.ncbi.nlm.nih.gov/17334339/>
27. Katz JN, Wright EA, Wright J, Malchau H, Mahomed NN, Stedman M, i ostali. Twelve-year risk of revision after primary total hip replacement in the U.S. medicare population. *J Bone Jt Surg - Ser A* [Internet]. 17. listopad 2012. [citirano 26. lipanj

- 2020.];94(20):1825–32. Dostupno na: [/pmc/articles/PMC3489069/?report=abstract](https://pubmed.ncbi.nlm.nih.gov/3489069/)
28. Chao EYS, Coventry MB. Fracture of the femoral component after total hip replacement. An analysis of fifty-eight cases. *J Bone Jt Surg - Ser A* [Internet]. 1981. [citirano 26. lipanj 2020.];63(7):1078–94. Dostupno na: <https://pubmed.ncbi.nlm.nih.gov/6985558/>
29. Barnes RY, Bodenstein K, Human N, Raubenheimer J, Dawkins J, Seesink C, i ostali. Preoperative education in hip and knee arthroplasty patients in Bloemfontein. *South African J Physiother.* 29. svibanj 2018.;74(1).
30. Stockton KA, Mengersen KA. Effect of Multiple Physiotherapy Sessions on Functional Outcomes in the Initial Postoperative Period After Primary Total Hip Replacement: A Randomized Controlled Trial. *Arch Phys Med Rehabil* [Internet]. listopad 2009. [citirano 29. lipanj 2020.];90(10):1652–7. Dostupno na: <https://pubmed.ncbi.nlm.nih.gov/19801052/>
31. Coulter CL, Scarvell JM, Neeman TM, Smith PN. Physiotherapist-directed rehabilitation exercises in the outpatient or home setting improve strength, gait speed and cadence after elective total hip replacement: A systematic review. *J Physiother* [Internet]. 2013. [citirano 29. lipanj 2020.];59(4):219–26. Dostupno na: <https://pubmed.ncbi.nlm.nih.gov/24287215/>
32. Matt Vera. 5 Total Joint (Knee, Hip) Replacement Nursing Care Plans • Nurseslabs - Page 4 [Internet]. *Nurseslabs.* 2014 [citirano 27. lipanj 2020.]. Dostupno na: <https://nurseslabs.com/5-total-joint-knee-hip-replacement-nursing-care-plans/4/>
33. Kadović M, Abou Aldan D, Babić D, Kurtović B, Piškorjanac S, Vico M. Neupućenost. U: *SESTRINSKE DIJAGNOZE II.* Hrvatska Komora Medicinskih Sestara; 2013. str. 42–3.
34. Murray CJL, Vos T, Lozano R, Naghavi M, Flaxman AD, Michaud C, i ostali. Disability-adjusted life years (DALYs) for 291 diseases and injuries in 21 regions, 1990-2010: A systematic analysis for the Global Burden of Disease Study 2010. *Lancet* [Internet]. 01. prosinac 2012. [citirano 30. lipanj 2020.];380(9859):2197–223. Dostupno na: <http://www.thelancet.com/article/S0140673612616894/fulltext>

Prilog A: Popis ilustracija

Popis slika:

<i>Slika 1 Desni zglob kuka</i>	<i>2</i>
<i>Slika 2 Pokreti zgloba kuka.....</i>	<i>4</i>
<i>Slika 3 Kuk oštećen osteoartritisom.....</i>	<i>5</i>
<i>Slika 4 Totalna endoproteza kuka.....</i>	<i>11</i>
<i>Slika 5 Vježbe disanja</i>	<i>21</i>
<i>Slika 6 Statičke vježbe fleksije.....</i>	<i>21</i>
<i>Slika 7 Statičke vježbe odmicanja</i>	<i>22</i>
<i>Slika 8 Statičke vježbe kvadricepsa.....</i>	<i>22</i>
<i>Slika 9 Pravilno korištenje pomagala</i>	<i>23</i>
<i>Slika 10 Vježbe nakon 6. tjedna</i>	<i>24</i>

Prilog B: Popis kratica

TEP	<i>Totalna endoproteza</i>
PZNJ	<i>Proces zdravstvene njege</i>
PSA	<i>Psorijatični artritis</i>
AVN	<i>Avaskularna nekroza</i>
MR	<i>Magnetska rezonanca</i>
DVT	<i>Duboka venska tromboza</i>
PE	<i>Plućna embolija</i>
VAS	<i>Vizualno analogna skala</i>
V/R	<i>Visok rizik</i>
U/s	<i>u sveži</i>
SZO	<i>Svjetska zdravstvena organizacija</i>

ŽIVOTOPIS

Arijela Žigman rođena je 10.06.1968. godine. Osnovnu školu »Dr. Andrija Mohorovičić« pohađala je u Matuljima, a nakon završenog osnovnoškolskog obrazovanja upisuje Centar za kadrove u zdravstvu »Mirko Lenac«, te 1986. godine završava svoje srednjoškolsko obrazovanje.

Od 1.10.1986.-1.10.1987. obavlja pripravnički staž u KBC Rijeka nakon čega počinje raditi na dojenačkom odjelu na Kantridi.

17.03.1988. polaže stručni ispit i 25.10.1989. zapošljava se u Thalassoterapiji Opatija na Odjelu kardiološke rehabilitacije, gdje ostaje sve do 2012. godine

Od 2012. godine do danas radi na Odjelu fizikalne medicine i rehabilitacije s reumatologijom.