

CT AORTOGRAFIJA-ANEURIZME ABDOMINALNE AORTE

Marku, Martina

Undergraduate thesis / Završni rad

2021

Degree Grantor / Ustanova koja je dodijelila akademski / stručni stupanj: **University of Rijeka, Faculty of Health Studies / Sveučilište u Rijeci, Fakultet zdravstvenih studija u Rijeci**

Permanent link / Trajna poveznica: <https://um.nsk.hr/um:nbn:hr:184:823191>

Rights / Prava: [In copyright](#)/[Zaštićeno autorskim pravom.](#)

Download date / Datum preuzimanja: **2024-11-26**

Repository / Repozitorij:

[Repository of the University of Rijeka, Faculty of Health Studies - FHSRI Repository](#)



SVEUČILIŠTE U RIJECI
FAKULTET ZDRAVSTVENIH STUDIJA
PREDDIPLOMSKI STRUČNI STUDIJ RADIOLOŠKE TEHNOLOGIJE

Martina Marku

CT AORTOGRAFIJA- ANEURIZME ABDOMINALNE AORTE

Završni rad

Rijeka, 2021.

UNIVERSITY OF RIJEKA
FACULTY OF HEALTH STUDIES
GRADUATE UNIVERSITY STUDY OF RADIOLOGIC TECHNOLOGY

Martina Marku

CT AORTOGRAPHY- ANEURYSM OF ABDOMINAL AORTA

Final work

Rijeka, 2021.

Mentor rada: Lovro Tkalčić, dr. med.

Završni rad obranjen je dana _____ u/na _____,

pred povjerenstvom u sastavu:

1. _____
2. _____
3. _____

SADRŽAJ

1. ANATOMIJA	1
1.1. ANATOMIJA I FIZIOLOGIJA KRVNIH ŽILA	1
1.2. KLASIFIKACIJA KRVNIH ŽILA	1
1.3. GRAĐA KRVNIH ŽILA	1
1.4. VRSTE KRVNIH ŽILA.....	3
1.4.1. ARTERIJE	3
1.5. AORTA.....	5
1.5.1. TRBUŠNA AORTA (<i>AORTA ABDOMINALIS</i>)	5
2. ANEURIZMA.....	7
2.1. ANEURIZMA ABDOMINALNE AORTE (AAA).....	7
2.2. UZROK.....	9
2.3. FAKTORI RIZIKA.....	9
2.4. EPIDEMIOLOGIJA	10
2.5. PATOGENEZA.....	11
2.6. DIJAGNOSTIČKI POSTUPAK.....	11
2.6.1. ULTRAZVUK.....	12
2.6.2. KOMPJUTERIZIRANA TOMOGRAFIJA (CT)	12
2.6.3. SPIRALNI CT I CT ANGIOGRAFIJA	12
2.6.4. DSA AORTOGRAFIJA	14
2.7. LIJEČENJE	15
3. CILJEVI ISTRAŽIVANJA	18
4. MATERIJALI I METODE.....	19
5. REZULTATI ISTRAŽIVANJA.....	20
6. RASPRAVA.....	25
7. ZAKLJUČAK.....	26
8. SAŽETAK.....	27
9. SUMMARY	28
10. LITERATURA.....	29
11. PRILOZI.....	33
12. ŽIVOTOPIS.....	35

1. ANATOMIJA

1.1. ANATOMIJA I FIZIOLOGIJA KRVNIH ŽILA

Tijelu je potreban kisik i hranjive tvari te je potrebno ukloniti otpadne tvari kako bi se održala metabolička stabilnost. Krvožilni sustav ima ključnu ulogu kod dovođenja kisika i hranjivih tvari u svaki organ i tkivo te kod uklanjanja otpadnih tvari putem niza krvnih žila. Zajedno sa srcem, koje djeluje kao pumpa, tvori kardiovaskularni sustav [1]. Krvne žile transportiraju krv po cijelom tijelu. One su jedno od najvažnijih tkiva jer su prisutne u svakom organu. Arterije, koje napuštaju srce oksigeniranom krvlju, opskrbljuju kisikom, hranjivim tvarima, hormonima i drugim tvarima cijelo tijelo [2].

1.2. KLASIFIKACIJA KRVNIH ŽILA

Postoji pet klasa krvnih žila: arterije i arteriole (arterijski sustav), vene i venule (venski sustav) i kapilare (najmanje krvne žile koje povezuju arteriole i venule kroz mreže unutar organa i tkiva). Arterije su opisane kao „granajuće“ ili „bifurcirajuće“ žile, jer se velike arterije (poput aorte) odvajaju u manje arterije i arteriole. Vene su opisane kao „konvergentne“ ili „spojne“ žile, jer se venule i vene spajaju kako bi vratile krv u srce kroz najveće vene (poput gornje i donje šuplje vene) [2]. Kapilare su u bliskom kontaktu s tkivima, opskrbljuju ih hranjivim tvarima i uklanjaju otpadne tvari kroz njihove tanke stijenke na staničnoj razini [3].

1.3. GRAĐA KRVNIH ŽILA

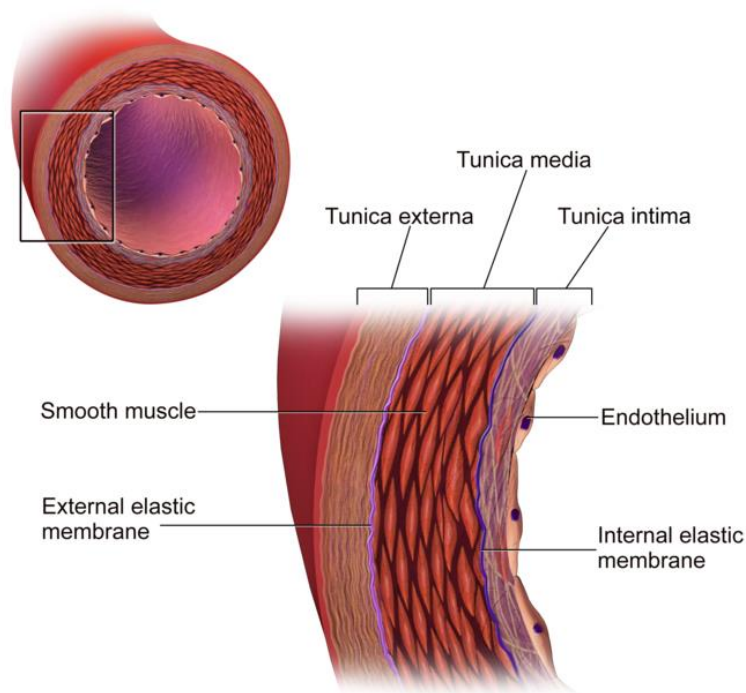
Krvne žile, osim kapilara, sastoje se od tri sloja, *tunice interne*, *tunice medie* i *tunice externe* (ili *adventitie*) [4].

Tunica interna (unutarnji sloj) čine jedan sloj pločastih epitelnih stanica nazvanih endotel. Ova glatka podstava u izravnom dodiru s krvlju pruža mali otpor protoku krvi i pruža put bez trenja za protok krvi [2]. Endotelne stanice lako se mogu oštetiti hipertenzijom, toksinima poput dima cigareta ili hiperglikemijom. Ovo oštećenje može rezultirati aterosklerozom. Ove osjetljive stanice nalaze se na tankom sloju vezivnog tkiva izrađenog od elastina i kolagena (elastična i strukturna potporna vlakna) koji učvršćuju unutrašnju tuniku za tunicu mediu. Endotel regulira protok krvi i sprječava zgrušavanje [4].

Tunica media (srednji sloj) zauzima veći dio stijenke krvne žile i sastoji se od glatkih mišićnih vlakana i elastina. Ovdje aktivirani simpatički živčani sustav može potaknuti kontrakciju glatkih mišićnih vlakana, izazivajući sužavanje krvnih žila (vazokonstrikciju) i smanjenje protoka krvi. Kad su simpatički živci inhibirani, mišićna vlakna tunike se opuštaju, krvne žile povećavaju promjer (vazodilatacija) i povećava se protok krvi [2].

Tunica externa ili *adventitia* (vanjski sloj) sastoji se uglavnom od vlakana vezivnog tkiva koje štite krvne žile i pričvršćuju ih na bilo koje okolno tkivo. Vanjska tunika često je deblja u venama kako bi spriječila kolaps krvne žile i pružila zaštitu od oštećenja površno lokaliziranim venama [5].

U većim krvnim žilama dodatne male žile pod nazivom *vasa vasorum* opskrbljuju krvlju i hranjivim tvarima vanjski i srednji sloj. Unutar svakog sloja, količina mišićnih i kolagenih vlakana varira, ovisno o veličini i položaju krvne žile [3].



Slika 1. Shematski prikaz strukture krvne žile, *Izvor:*

<https://courses.lumenlearning.com/boundless-ap/chapter/blood-vessel-structure-and-function/>

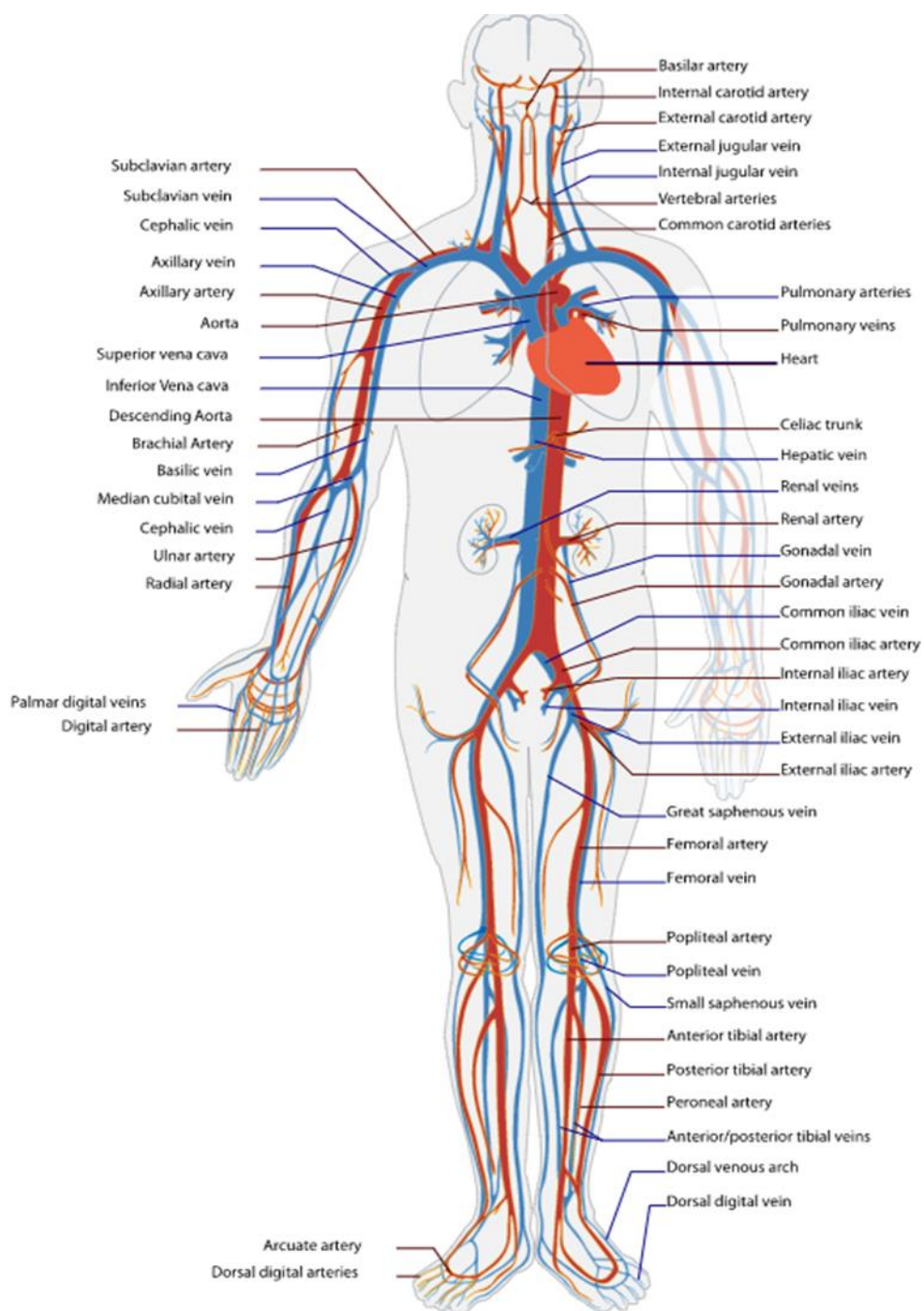
(preuzeto 20.7.2021.)

1.4. VRSTE KRVNIH ŽILA

1.4.1. ARTERIJE

Arterije opskrbljuju tijelo oksigeniranom krvlju (s izuzetkom plućnih arterija iz srca). Krv putuje od arterija do arteriola i dalje do kapilara, gdje se odvija izmjena plinova. Arterije igraju važnu ulogu u opskrbi organa krvlju i hranjivim tvarima [1]. Arterije su uvijek pod visokim pritiskom. Kako bi se ublažio pritisak na krvnu žilu, imaju obilje elastičnog tkiva i manje glatkih mišića. Prisutnost elastina omogućuje tim žilama povećanje veličine i promjenu promjera. Kad arterija dođe do određenog organa, prolazi daljnju podjelu na manje žile koje imaju više glatkih mišića i manje elastičnog tkiva. Sa smanjenjem promjera krvnih žila smanjuje se i brzina protoka krvi. Procjene su da se oko 10% do 15% ukupnog volumena krvi nalazi u arterijskom sustavu. Ova značajka visokog sustavnog tlaka i niskog volumena tipična je za arterijski sustav [2].

Arterije se mogu podijeliti na elastične arterije, mišićne arterije i arteriole [6]. Elastične arterije su najveće (promjera 1-2,5 cm) i sadrže velike količine elastina kao i glatke mišiće. Imaju veliki lumen i mogu se proširiti kako bi se prilagodile promjeni volumena krvi [1]. One su najbliže srcu (aorta i plućne arterije). Mišićne arterije reguliraju lokalni protok krvi i isporučuju krv do pojedinih organa. Promjer im je 0,3 mm-1 cm i posjeduju više glatkih mišića, ali manje elastina od elastičnih arterija. Najveća arterija u tijelu je aorta. Arteriole su najmanje arterije promjera 0,01-0,3 mm. Na određenim područjima imaju sva tri vaskularna sloja (*tunica intima, media i externa*). Kad su blizu kapilara, sastoje se od jednog glatkog mišićnog sloja koji se nalazi iznad endotelnih stanica. Dotok krvi u kapilare određen je promjerom arteriola i može se povećati vazodilatacijom [3].



Slika 2: Shematski prikaz ljudskog krvožilnog sustava, *Izvor:*

<https://textings.s3.amazonaws.com/boundless-anatomy-and-physiology/circulatory-system-en.svg#fixme> (preuzeto 25.7.2021)

1.5. AORTA

Aorta je glavna žila velikog optoka i najveća arterija u tijelu, njezina veličina varira proporcionalno visini i težini osobe. Zbog položaja najbližeg srcu i rezultirajućih visokih pritisaka koje će doživjeti, aorta je najelastičnija arterija, s nevjerojatno debelim slojem tunike bogate elastičnim vlaknima [10]. Aorta je toliko debele stijenke da joj je potrebna vlastita kapilarna mreža za opskrbu s dovoljno kisika i hranjivih tvari za funkcioniranje, *vasa vasorum*. Započinje u lijevom ventrikulu te se proseže do L4 slabinskog kralješka. Aorta je najšira na mjestu gdje se preko aortne valvule spaja s lijevom klijetkom srca, zatim se postupno sužava kako se spušta u trbuh [11].

Aortu dijelimo na uzlaznu aortu (*aortu ascendens*), luk aorte (*arcus aortae*) i silaznu aortu (*aorta descendens*). Silazna aorta grana se na torakalnu (*aorta thoracica*) i trbušnu (*aorta abdominalis*) [6].

1.5.1. TRBUŠNA AORTA (*AORTA ABDOMINALIS*)

Trbušna aorta je nastavak torakalne aorte, a počinje na razini kralježaka Th12. Svoj tijek započinje sprijeda i lijevo od kralješka, duga je približno 13 cm i završava u razini L4 kralješka [12]. Na toj razini aorta završava bifurkacijom u desnu i lijevu zajedničku ilijačnu arteriju (*a. iliaca communis dextra* i *a. iliaca communis sinistra*) koja opskrbljuje donji dio tijela; organe i stijenke zdjelice, te donje udove [6]. Na koži se ta bifurkacija projicira 1,5 cm ispod i lijevo od pupka [12].

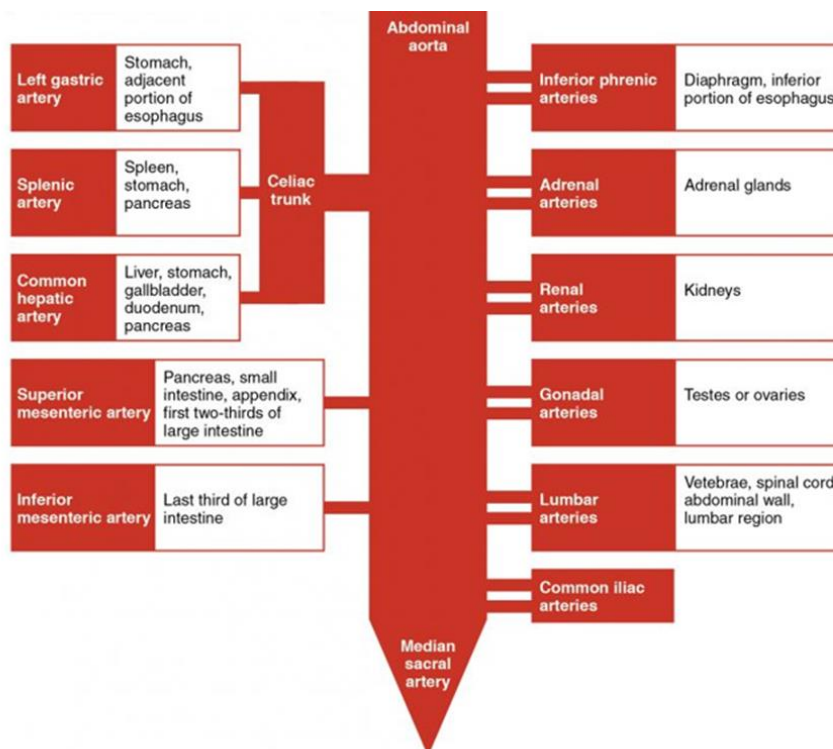
Kao i ostale krvne žile, stijenka trbušne aorte sastoji se od tri sloja, a to su tanki unutarnji sloj (*tunica intima*), debeli srednji sloj (*tunica media*) i tanki vanjski sloj (*tunica adventitia*) koji se mogu stegnuti i opustiti prema potrebi za prilagodbu visokom i niskom krvnom tlaku [6]. Abdominalna aorta s godinama postaje šira i manje fleksibilna [13].

Trbušna aorta dijeli se na parijetalne i visceralne grane, a visceralne grane dijele se na parne i neparne [6]. Parijetalne grane abdominalne aorte su *a. phrenica inferior*, koja prehranjuje donju površinu dijafragme, i *aa. lumbales*. Postoje četiri para parijetalnih lumbalnih arterija koje nastaju između razine L1 i L4 kralješka te opskrbljuju stražnju trbušnu stjenku, leđnu moždinu i kralježnicu [14]. Parne visceralne grane su *a. suprarenalis media*, koja zajedno s gornjim i donjim suprarenalnim arterijama, opskrbljuje krvlju nadbubrežne žlijezde, zatim *a. renalis*, za opskrbu lijevog i desnog bubrega, te gonadalne arterije, koja se

kod muškaraca naziva *a. testicularis* i opskrbljuje testise, dok se ženska arterija naziva *a. ovarica* koja opskrbljuje jajnike. Neparne visceralne grane abdominalne aorte su *truncus coeliacus*, *a. mesenterica superior* i *a. mesenterica inferior*. *Truncus coeliacus* poznat je i kao celijakijsko deblo koje je kratko i dijeli se na tri grane, a to su *a. hepatis communis*, *a. gastrica sinistra* i *a. lienalis* [14]. *A. hepatis communis* dijeli se još na uzlaznu i silaznu granu. Uzlaznu *a. hepatica propria* za opskrbu jetre, žučnog mjehura i želuca te silaznu *a. gastroduodenalis* za opskrbu želuca, dvanaesnika i gušterače. *A. gastrica sinistra* opskrbljuje abdominalni dio jednjaka, a *a. lienalis* prehranjuje slezenu i gušteraču [6].

A. mesenterica superior je arterija koja nastaje oko 1 cm ispod celijakičnog debla, na razini L1 kralješka i opskrbljuje gušteraču, apendiks, cijelo tanko crijevo, te uzlazno i poprečno debelo crijevo [15]. Daje sljedeće grane, a to su *a. pancreaticoduodenalis*, *aa. ileales*, *aa. jejunales*, *a. colica dextra* i *media*, *a. ileocolica* [6].

A. mesenterica inferior opskrbljuje debelo crijevo od fleksije slezene do gornjeg dijela rektuma. Daje sljedeće grane, a to su *a. colica sinistra*, *aa. sigmoideae*, *a. rectalis superior* [6].

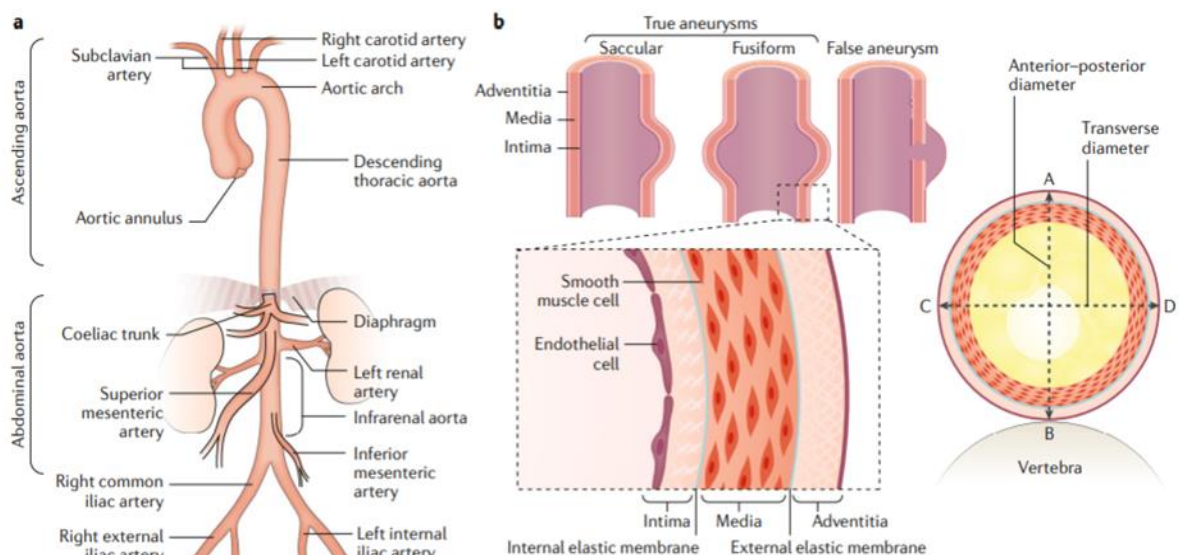


Slika 3: Shematski prikaz grana trbušne aorte,

Izvor: <https://teachmeanatomy.info/abdomen/vasculature/arteries/aorta/> (preuzeto 3.8.2021.)

2. ANEURIZMA

Aneurizma se definira kao trajna i nepovratna lokalizirana dilatacija arterije. Ova abnormalna dilatacija zahvaća sva tri sloja vaskularne stijenke: intimu (koja gleda prema lumenu žile), mediju i adventiciju. Nasuprot tome, lažna aneurizma ili pseudoaneurizma je dilatacija koja je posljedica ozljede arterija, u kojoj je vanjski zid napravljen od vlaknastog materijala bez vaskularne strukture. Lažna aneurizma također se može stvoriti infiltracijom krvi kroz disekciju arterijske stijenke na razini medije, s naknadnim povećanjem vanjskih dimenzija arterije. Morfološki, aneurizme mogu biti fuziformne, kad dilatacija zahvaća cijeli opseg arterije, ili vrećaste, kada je zahvaćen samo dio opsega. Većina aneurizmi je fuziformna, iako je proširenje posteriorne strane aorte često ograničeno prisutnošću kralježnice [16].



Slika 4: Shematski prikaz anatomije aorte i morfološke klasifikacije aneurizmi. Izvor: Sakalihan, N., Michel, J.-B., Katsargyris, A., Kuivaniemi, H., Defraigne, J.-O., Nchimi, Hultgren, R. (2018). *Abdominal aortic aneurysms.*, str. 3 (preuzeto 8.8.2021.)

2.1. ANEURIZMA ABDOMINALNE AORTE (AAA)

Aneurizme koje nastaju u trbušnoj aorti distalno od bubrežnih arterija (infrarenalna aorta, najčešće mjesto za razvoj aneurizme aorte) nazivaju se aneurizme abdominalne aorte (AAA). Godine 1991., Društvo za vaskularnu kirurgiju i Međunarodno društvo za kardiovaskularnu kirurgiju Ad Hoc odbor za standarde u izvješćivanju predložili su da je

dilatacija AAA, ako je promjer infrarenalne aorte 1,5 puta veći od očekivanog, normalnog promjera [17].

Međutim, u kliničkoj se praksi infrarenalna aorta smatra aneurizmalnom ako je promjer ≥ 30 mm, ali ova definicija možda nije prikladna za žene koje imaju arterije manjeg promjera od muškaraca, i za osobe s arteriomegalijom, stanje generalizirane arterijske dilatacije [18]. Prilikom izvještavanja o proširenju promjera infrarenalne aorte u bolesnika treba uzeti u obzir promjer nedilatirane susjedne aorte, iako to nije uvijek izvedivo u kliničkoj praksi. Dakle, AAA treba dijagnosticirati kada je omjer promjera infrarenalne i nedilatirane nadbubrežne aorte $\geq 1,5$. Na temelju promjera aorte, AAA se može klasificirati kao mala (nema potrebe za kirurškim liječenjem, < 55 mm) ili velika (≥ 55 mm), kada se može razmotriti kirurško liječenje [19].

Aneurizme su posljedica progresivnih promjena u stijenci arterija. Promjene u strukturi stijenke i arterijski tlak dovode do stanjivanja stijenke, s degradacijom izvanstaničnog matriksa (ECM) u adventiciji i gubitkom stanica glatkih mišića krvnih žila (VSMC) u mediju povećavajući osjetljivost na puknuće [20]. Teoretski, ako se AAA ne liječi, promjer joj se postupno povećava. Velike AAA imaju povećan rizik od puknuća. Ruptura obično dovodi do iznenadnih bolova u trbuhu ili leđima i hemoragijskog šoka. Ozbiljnost šoka ovisi o mjestu i opsegu puknuća. Ovo stanje, ako se ne liječi, rezultira gotovo 100% smrtnošću [19]. U vrlo rijetkim slučajevima, puknuće AAA uzrokuje mali gubitak krvi u retroperitonealnom prostoru, gdje se može zadržati, uzrokujući bol, ali ne i hemodinamsku nestabilnost. Kako je većina pacijenata s netaknutim AAA asimptomatska, AAA je obično nedijagnosticirano stanje. Slučajni ili sustavni pregledi rizičnih skupina najučinkovitiji su pristup sprječavanju smrti povezane s AAA. Zbog visokog mortaliteta povezanog s puknućem AAA, većini pacijenata kojima je dijagnosticiran velika AAA nudi se ili operacija otvorenog pristupa s umetanjem protetičkim vaskularnim transplantatima u ili endovaskularni popravak aorte (EVAR), gdje se uvodi stent-graft (pokrivena žilna potpornica) koji se stavlja u aneurizmu putem ilijačnih arterija. Uspjeh EVAR -a ovisi o morfologiji aorte [21].

2.2. UZROK

Najčešći uzrok aneurizme abdominalne aorte je degenerativni proces u stijenci aorte, a više od 90% ih je degenerativno [22]. Štoviše, u takvim AAA obično postoji neki stupanj aterosklerotske bolesti, što znači da je ateroskleroza također povezana s degeneracijom stijenke aorte [23]. Metaloproteinaze obiluju zidovima abdominalne aorte te sudjeluju u razgradnji proteina izvanstaničnog matriksa, poput elastina i kolagena, čineći stijenku aorte krhkom i sklonom stvaranju aneurizmi [24,25]. Pušenje je jako povezano s ovim procesom.

AAA ponekad uzrokuje izrazita upalna promjenom nastala od debelog, fibrotičnog procesa u retroperitoneumu. Ovi upalni procesi čine 5% do 10% svih AAA. Posebnu pozornost treba posvetiti, osobito kod kiruškog liječenja aneurizme, jer upala često zahvaća okolne organe poput duodenuma i mokraćovoda. Iako neke specifične bolesti, poput Takayasu arteritisa i Behcetove bolesti, mogu uzrokovati upalu aorte, temeljni uzrok u većini je slučajeva nejasan [26].

Infektivna ili mikotična AAA rijetko je stanje, ali velikog mortaliteta. Oderich i sur. analizirali su 6137 pacijenata koji su prošli postupak rekonstrukcije aorte i otkrili da su samo 43 pacijenata (0,7%) povezana s infekcijom, međutim njihov operativni mortalitet iznosio je 21%, a petogodišnji mortalitet 50%. Brzo uništavanje arterijske stijenke koje rezultira puknućem i trajnom infekcijom nakon popravka aneurizme uzrokuje loše ishode infektivnih AAA [26].

Anomalije vezivnog tkiva još jedan je od uzroka nastanka aneurizme abdominalne aorte. Kod bolesnika s Marfanovim sindromom ili Ehlers-Danlosovom sindromom AAA često se protežu do torakalne regije i perzistiraju kao kronično stanje nakon disekcije aorte. Pacijenti s takvim abnormalnostima vezivnog tkiva imaju tendenciju razvijanja većih AAA u mlađoj dobi od pacijenata s običnim, degenerativnim AAA [26].

2.3. FAKTORI RIZIKA

Uobičajeni čimbenici rizika za aneurizmu abdominalne aorte su pušenje, starija dob i muški spol, bijela rasa, kronična opstruktivna plućna bolest (KOPB), hipertenzija, dislipidemija, koronarna bolest (CAD), bolest perifernih arterija (PAD) i pozitivna obiteljska anamneza [27].

Pušenje je jedan od glavnih faktora rizika za razvoj aneurizme aorte. Pušenje može oslabiti stijenke aorte, povećavajući rizik od aneurizme aorte i pucanja aneurizme. Što duže osoba puši, veće su šanse za razvoj aneurizme aorte. Liječnici preporučuju jednokratni ultrazvuk abdomena radi pregleda aneurizme trbušne aorte kod muškaraca u dobi od 65 do 75 godina koji su sadašnji ili bivši pušači cigareta [28].

Aneurizme trbušne aorte javljaju se najčešće u osoba starijih od 65 godina te se mnogo češće javljaju kod muškaraca nego kod žena. Također pripadnici bijele rase imaju veći rizik za oboljenje od ostalih rasa [26].

Kronična opstruktivna bolest pluća je neovisan čimbenik rizika za aneurizmu abdominalne aorte, iako je u velikoj mjeri povezan s pušenjem [26].

Hipertenzija nije samo povezana s nastankom AAA, već također povećava rizik od rupture u pacijenata s utvrđenom AAA. Također, visoki ukupni kolesterol u serumu ima pozitivnu vezu s prevalencijom aneurizme abdominalne aorte, dok lipoproteinski kolesterol visoke gustoće ima obrnutu povezanost [26].

Budući da je većina AAA uzrokovana degenerativnim procesom, CAD i PAD imaju visok afinitet prema AAA. Prevalencija AAA u bolesnika s koronarnom bolešću je približno 5%, a u bolesnika s perifernom bolešću približno 10% [26].

Pozitivna obiteljska anamneza također je jedan od glavnih faktor rizika. Udaljeni krvni srodnici pacijenta s aneurizmom abdominalne aorte imaju 12 puta veći rizik od razvoja aneurizme dok krvno srodstvo prvog koljena pacijenta s AAA-om imaju 18 puta veći rizik. Iako se gotovo 80% AAA-a javlja kod muškaraca, ta je sklonost obiteljskom grupiranju češća kod žena [26].

2.4. EPIDEMIOLOGIJA

AAA predstavlja značajni zdravstveni problem. Od 1951. do 1980. incidencija aneurizme abdominalne aorte porasla je sa 8,7 na 36,5 na 100 000, što je trostruko povećanje [29,30]. Nekoliko čimbenika koji uključuju rastuću stariju populaciju, duži životni vijek i poboljšanje dijagnostičkih sposobnosti, utjecali su na ovo povećanje incidencije. Prevalencija AAA varira ovisno o rasi i spolu te raste s godinama. Procijenjena prevalencija AAA je 2 do 5 posto u populaciji starijoj od 60 godina [31]. Za svakog pacijenta, ruptura aorte nosi ukupnu

stopu smrtnosti od 80 do 90 posto [32]. Nasuprot tome, stopa smrtnosti kod operacijskog zahvata za nerepturirane, elektivno popravljene AAA je 8 do 4 posto [33].

"*Dutch Randomized Endovascular Aneurysm Management trial*" pokazao je incidenciju od približno 5,3 posto srčanih komplikacija EVAR-a. Uzimajući u obzir da smrtnost od kardiovaskularnih slučajeva predstavlja glavni uzrok rane i kasne smrtnosti za EVAR, za svakog pojedinog bolesnika potreban je točan kardiološki status [41].

Nerupturirajuće aneurizme koje se pravovremeno ne otkriju i ne liječe često se postupno povećavaju. Većina aneurizmi otkrivenih tijekom provođenja pregleda male su i ne zahtijevaju kirurško liječenje. Opasnost od rupture općenito se povećava s povećanjem promjera aneurizme. Prema rezultatima dvaju nedavno objavljenih velikih ispitivanja probira AAA, *UK Small Aneurysm Trial* (UKSAT) i *Aneurysm Detection and Management* (ADAM) studije, rizik od puknuća aneurizmi promjera 4,0 do 5,5 cm bio je 1,0 posto i 0,5 posto godišnje. Za usporedbu, druge starije studije izvijestile su o godišnjem riziku od puknuća od 3,4 posto za aneurizme promjera 5,0 do 5,9 cm [33].

2.5. PATOGENEZA

Aneurizma se obično definira kao povećanje normalnog promjera krvnih žila za 50 posto. Ateroskleroza se dugo smatrala primarnim uzrokom nastanka aneurizme [34]. Međutim, nedavni nalazi ukazuju na multifaktorijalni degenerativni proces s aterosklerozom koji vjerojatno predstavlja odgovor na druge nespecifične vrste ozljeda stijenke žile. Ove druge vrste ozljeda uključuju infekciju, upalnu bolest, povećanu aktivnost proteaza unutar stijenke arterija, genetski regulirane nedostatke u kolagenu i fibrilinu te mehaničke čimbenike [34,35].

Klinička slika AAA je različita. Približno 75 posto aneurizmi je asimptomatsko pri identifikaciji. Simptomatske aneurizme često se pojavljuju kao pulsirajuća trbušna masa i uzrokuju bol u leđima, testisima ili preponama, a ponekad čak mogu izazvati i šok. Aneurizme postaju simptomatične kada se brzo šire, propuštaju ili puknu [35].

2.6. DIJAGNOSTIČKI POSTUPAK

Postavljenje dijagnoze aneurizme abdominalne aorte može se potvrditi s nekoliko modaliteta snimanja, uključujući ultrazvuk (UTZ) abdomena, kompjutoriziranu tomografiju

(CT), magnetsku rezonancu (MRI) ili angiografiju. Kombinacija svakog nalaza daje točno mjesto, oblik i veličinu aneurizme [36].

2.6.1. ULTRAZVUK

Prednosti UTZ-a je njegova neinvazivnost. Osjetljivost i specifičnost su veće od 90% ako ih izvode dobro obučeni ispitivači. Stanje pacijenta i lokacija aneurizme također utječu na kvalitetu sonograma. One koje se nalaze u području nadbubrežne ili zdjelice često su loše kvalitete zbog prisutnosti plina u crijevima. U kliničkoj praksi, UTZ je najkorisniji za kontrole mjerenja veličine AAA nakon početne dijagnoze [36].

2.6.2. KOMPJUTERIZIRANA TOMOGRAFIJA (CT)

CT s kontrastom trenutno je zlatni standard u procjeni bolesnika s aneurizmom abdominalne aorte. Najpouzdaniji je i nezamjenjiv način, ne samo za dijagnozu, već i za donošenje odluka za liječenje AAA. CT omogućuje točno i objektivno pokazati uzrok nastanka AAA bez obzira na mjesto ili tjelesnu građu pacijenta. Osim toga, trodimenzionalna CT angiografija sastavljena od snimaka tankih slojeva (<3 mm) dobivenih multidetektorskim CT skenerima u nizu jasno opisuje detalje lezije, kao što su mjesto i duljina aneurizmalnog vrata, anatomski odnos prema visceralnim granama, prohodnost lumbalnih arterija i postojanje istovremenih aneurizmi ilijačnih arterija [36].

Nedostaci CT-a su neizbježna izloženost zračenju i zahtjev za kontrastnim sredstvom [36].

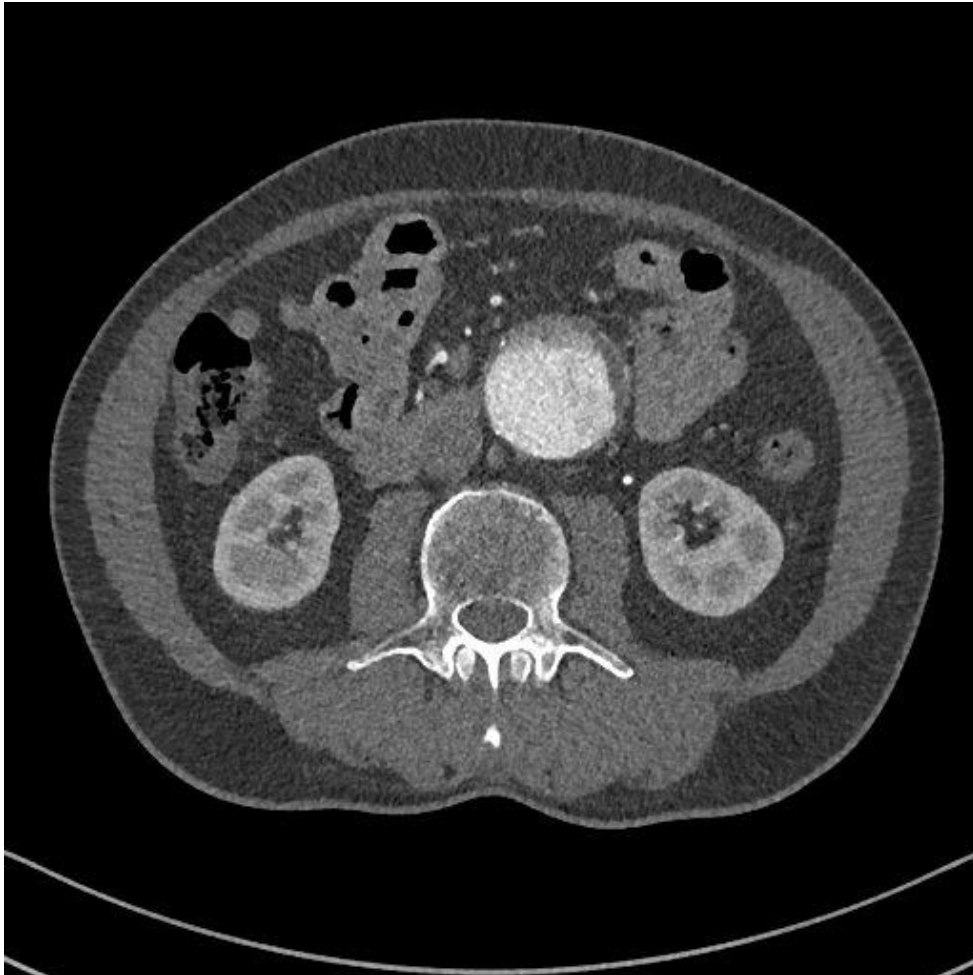
CT ima široku primjenu u snimanju bolesnika s AAA. Koristi se kao probirni test kada su ultrazvučne slike suboptimalne, kod rupturirne AAA te u preoperacijskim pripremama za liječenje AAA. CT je vrhunski dijagnostički način u usporedbi s ultrasonografijom jer kliničaru nudi vrijedne informacije ne samo o aneurizmi već i o okolnoj anatomiji [36].

2.6.3. SPIRALNI CT I CT ANGIOGRAFIJA

Spiralni CT postiže se rotacijom uređaja za snimanje zajedno s kontinuiranim kretanjem stola za pacijente. U usporedbi s konvencionalnim CT, spiralni CT ima brže vrijeme skeniranja (30 do 60 sekundi) i mogućnost dobivanja svih slika u jednom zadržavanju daha, čime se uklanja rizik od respiratornog artefakta [37]. Dvoslojni spiralni CT noviji je

oblik spiralne CT tehnologije koji omogućuje da se količina skeniranih podataka u zadanom vremenu udvostruči, čime se postiže još brže vrijeme skeniranja [38].

CT angiografija postiže se kombiniranjem svih aksijalnih slojeva kako bi se dobila trodimenzionalna rekonstruirana slika AAA. Ova se slika može rotirati u bilo koju ravninu koja najbolje prikazuje relevantnu anatomiju [37].



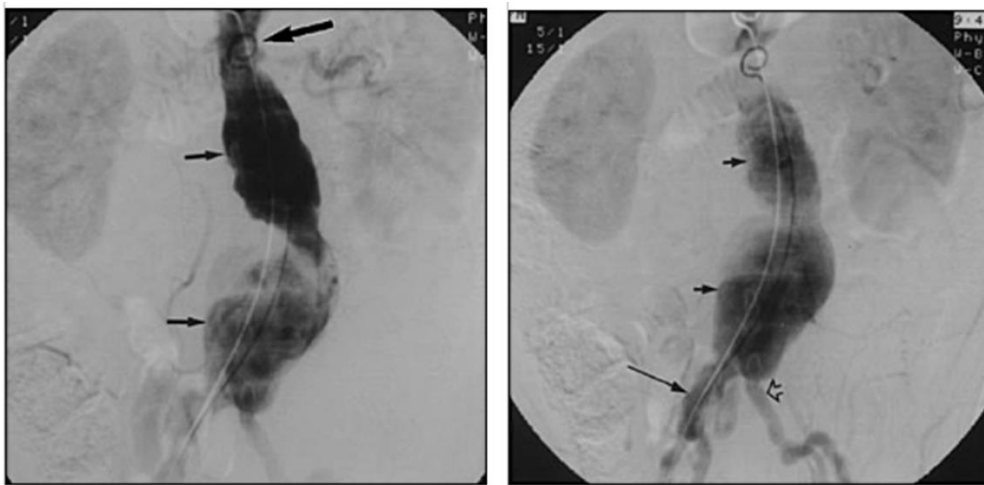
Slika 5: Rekonstruirani CT angiogram u aksijalnoj projekciji koji prikazuje aneurizmu abdominalne aorte. *Izvor: radiološki informatički sustav ISSA, KBC Rijeka- lokalitet Sušak (preuzeto: 13.8.2021.)*

Potpuna procjena abdomena važna je za identificiranje relevantnih pridruženih abnormalnosti, kao što su potkovičasti bubreg, venske ili arterijske anomalije koje bi promijenile kirurški pristup ili upalne/fibrotične promjene unutar aneurizme. CT i CT angiografija omogućuju procjenu prohodnosti donje mezenterične arterije i moguće zahvaćenosti ilijačnih arterija. Značajno je da pacijenti koji se razmatraju za endovaskularni

popravlak sa transplantatom stenta ponekad imaju prijeoperacijsku procjenu CT-om i CT angiografijom umjesto aortografijom [37].

2.6.4. DSA AORTOGRAFIJA

Konvencionalna aortografija ima ograničenu ulogu u preoperativnoj procjeni AAA. Klasična aortografija je rezervirana za postavljanje endovaskularnog grafta. Prednosti aortografije uključuju dosljednu vizualizaciju izlazišta bubrežnih arterija, stenoza visceralnih arterija, akcesornih bubrežnih arterija i širenje aneurizme u ilijačne arterije [39].



Slika 6: Rana arterijska faza posteriorno-anteriornog trbušnog aortograma prikazuje dvokrilnu aneurizmu (strelice) koja potječe neposredno ispod bubrežnih arterija. *Izvor:* <https://www.aafp.org/afp/2002/0415/p1565.html> (preuzeto: 13.8.2021.)

Slika 7: Kasna arterijska faza istog posteriorno-prednjeg trbušnog aortograma, dodatno definira aneurizmu dvoslojne trbušne aorte. Aneurizma se proteže do, ali ne zahvaća, lijevu zajedničku ilijačnu arteriju (obrisna strelica). S kontralateralne strane, aneurizma se proteže do desne zajedničke ilijačne arterije (duga strelica) i zahvaća je.

Izvor: <https://www.aafp.org/afp/2002/0415/p1565.html> (preuzeto: 13.8.2021.)

Korištenje aortografije u snimanju AAA-a također ima nekoliko nedostataka koji sprječavaju njegovu rutinsku upotrebu. Aortografija ima tendenciju podcjenjivanja veličine aneurizme jer samo pokazuje prohodni lumen, a obično postoji tromb unutar većine aneurizmi. U nekim slučajevima prikaz aneurizme potpuno izostaje. Ostali nedostaci aortografije uključuju i rizik izloženosti velikim količinama jodnog kontrasta [39].

2.7. LIJEČENJE

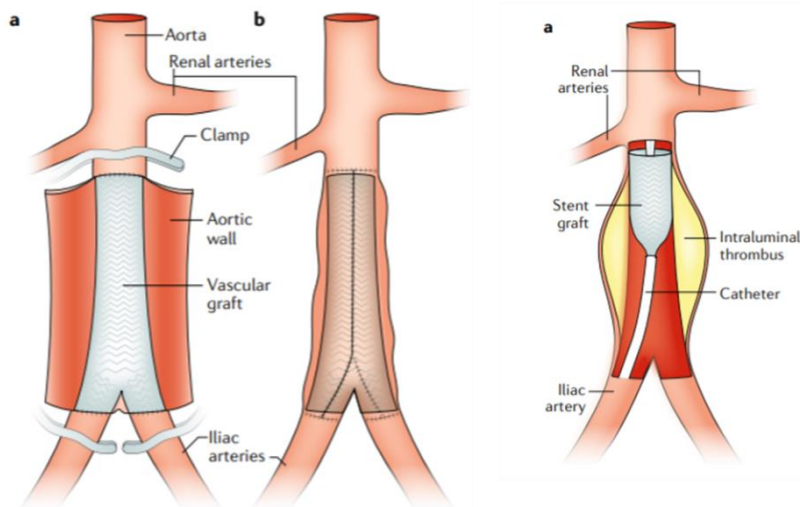
Rupturirana aneurizma abdominalne aorte zahtjeva hitan kirurški zahvat i potrebno je hitno liječenje. Pacijenti koji imaju simptomatsku, ali nerupturiranu AAA također mogu zahtijevati brzo liječenje. Suvremeno liječenje pacijenata s rupturiranom AAA može se izvesti ili EVAR -om ili otvorenom operacijom [16].

Operacija otvorenog popravka sastoji se od umetanja arterijske proteze tijekom otvorene operacije. Cilj je izbjeći pucanje AAA zamjenom aneurizmalne vrećice vaskularnim sintetičkim transplantatom. Otvorena kirurška intervencija obično se izvodi laparotomijom, bilo kroz dugu transperitonealnu srednju liniju ili široki poprečni rez. Alternativno, može se koristiti lijevi retroperitonealni pristup [16].

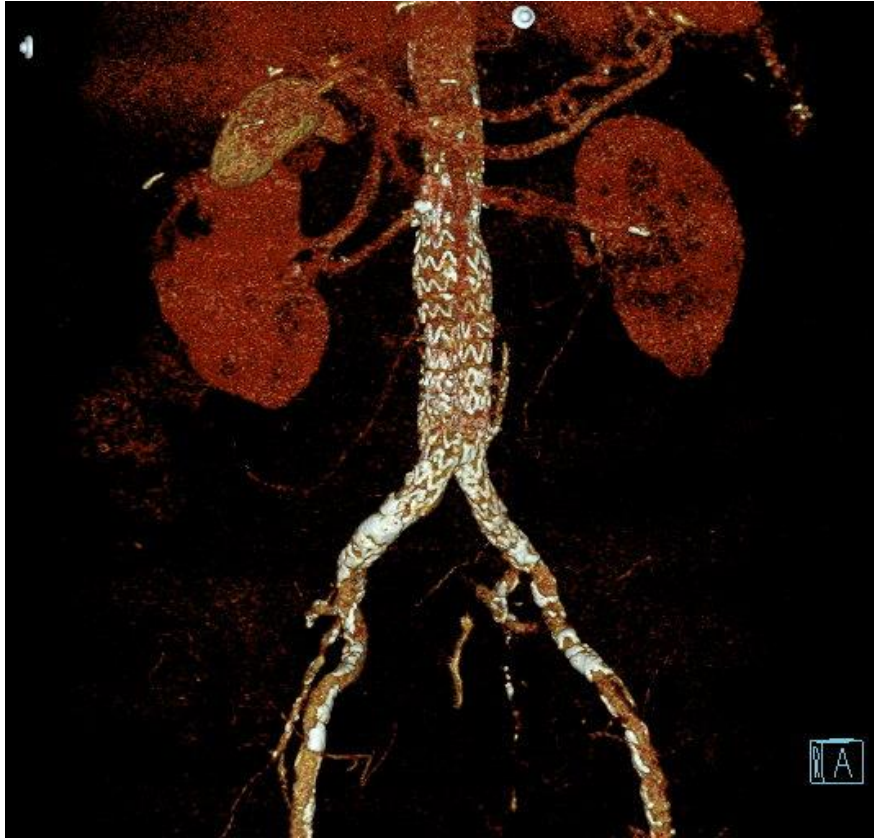
Otvorena operacija popravljanja AAA nastavlja se koristiti za pacijente čija vaskularna anatomija nije prikladna za EVAR. To su pacijenti s kratkim vratom aneurizme, više pomoćnih bubrežnih arterija ili bez odgovarajućih žila za pristup te u regijama ili zemljama s ograničenim resursima za zdravstvenu njegu. Operacija otvorenog popravka također se može ponuditi mladim i zdravim osobama koje su također prikladne za EVAR, s obzirom da operacija otvorenog popravka vjerojatno ima bolju dugoročnu trajnost i smanjenu potrebu za dugotrajnim nadzorom i ponovnim intervencijama u usporedbi s EVAR-om. Otvorena kirurška intervencija također može biti potrebna za liječenje komplikacija nakon EVAR –a, poput endo curenja, rasta aneurizmalne vrećice ili za liječenje mikotične AAA [16].

EVAR se sastoji od implantacije bifurkiranog transplantata preko femoralne i ilijačne arterije. Transplantat je postavljen sa stentovima na normalnoj, neaneurizmalnoj aorti na razini stijenci bubrega i ilijačne arterije, a aneurizmalna vrećica ostaje *in situ*. EVAR ima za cilj isključiti AAA iz sistemske cirkulacije umjesto zamjene oštećene aorte. Prilikom procjene izvedivosti EVAR -a potrebno je uzeti u obzir nekoliko čimbenika. Pristupne žile trebaju biti odgovarajuće kvalitete kako bi se omogućilo uvođenje stent transplantata. Nadalje, za postizanje potpunog brtvljenja potrebne su zdrave (neaneurizmalne) proksimalne i distalne zone za postavljanje stent transplantata. U slučajevima neadekvatnih proksimalnih zona gdje se stent postavlja, ispod bubrežnih arterija, nadbubrežni dio aorte može se koristiti za brtvljenje pomoću naprednih EVAR tehnika, poput fenestriranih transplantata (stent transplantati s rupama za fenestraciju za smještaj bubrežnih arterija i gornje mezenterične arterije i celijakija po potrebi) [16].

Morfologija aorte utječe na ishode EVAR-a. Izvedba EVAR-a u pacijenata koji nemaju potrebne značajke za ovaj postupak povezana je s lošijim dugoročnim ishodima. Stoga je potrebno slijediti stroge indikacije za postizanje sigurnih dugoročnih ishoda EVAR-a. U slučajevima sumnjive anatomske prikladnosti, treba razmotriti alternativne strategije liječenja (na primjer, operacija otvorenog popravka ili napredni EVAR s fenestriranim ili dimnjačkim transplantatima) [16].



Slika 8: Prikaz otvorenog kirurškog liječenja aneurizme abdominalne aorte. Izvor: Sakalihan, N., Michel, J.-B., Katsargyris, A., Kuivaniemi, H., Defraigne, J.-O., Nchimi, Hultgren, R. (2018). *Abdominal aortic aneurysms.*, str. 3 (preuzeto 8.9.2021.)



Slika 9: Endovaskularno liječenje aorte. Izvor: radiološki informatički sustav ISSA, KBC Rijeka- lokalitet Sušak (preuzeto 9.9.2021.)

3. CILJEVI ISTRAŽIVANJA

Ciljevi ovog istraživanja su procijeniti učestalost aneurizma abdominalne aorte među ispitanicima koji su podvrgnuti pregledu CT aortografija na Kliničkom zavodu za radiologiju na lokalitetu Sušak, u razdoblju od 01.01.2020. do 31.12.2020.g. Nadalje, procijeniti incidenciju aneurizme abdominalne aorte ovisno o spolu i dobi.

HIPOTEZE:

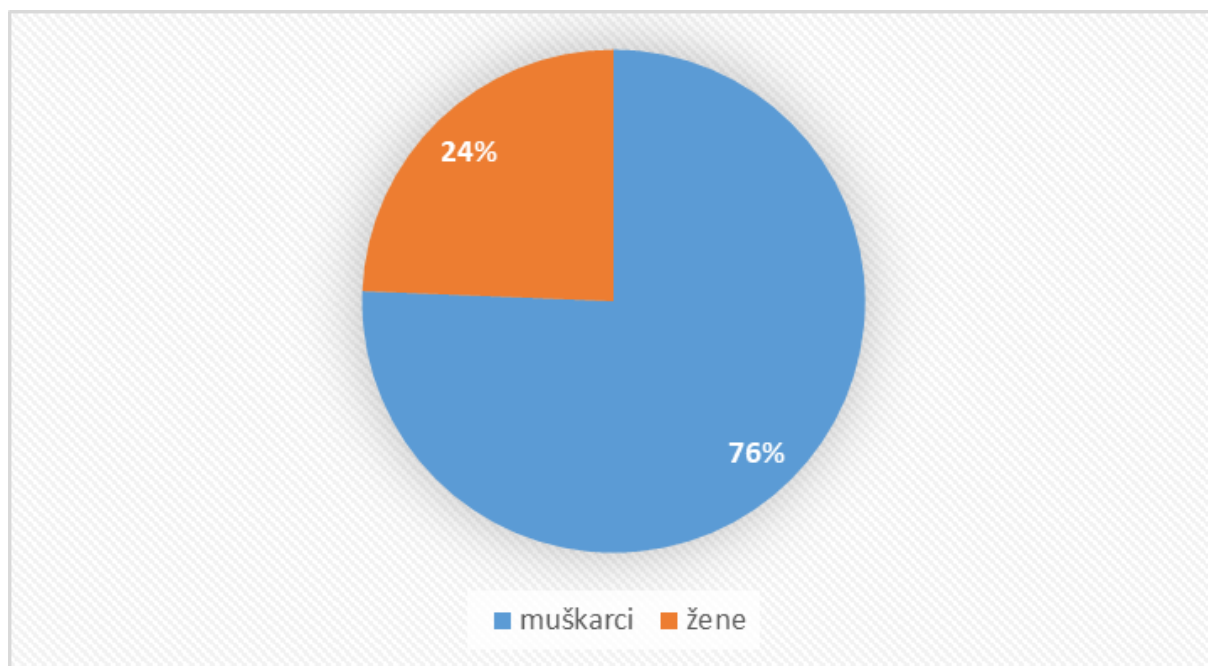
1. Aneurizme abdominalne aorte češće su kod muškaraca
2. Većina skeniranih bolesnika ima aneurizmu abdominalne aorte promjera manjeg od 55 mm
3. CT aortografija je kod većine bolesnika tehnički uspješna

4. MATERIJALI I METODE

Podatci potrebni za provedbu istraživanja prikupljeni su u Kliničkom bolničkom centru, na lokalitetu Sušak, analizom podataka u radiološkom informatičkom sustavu ISSA. Pretraživanje podataka obuhvaćalo je pacijente koji su bili podvrgnuti CT aortografiji u razdoblju od 1. siječnja 2020. do 31. prosinca 2020. s kliničkim pitanjem na aneurizmu abdominalne aorte (AAA). Pretraživanjem s ključnom riječi „CT aortografija“ preuzeti su slijedeći podaci: datum pretrage, dob, spol, visina, težina bolesnika, volumen kontrasta korišten pri CT pregledu, BMI, veličina aneurizme, stanje po EVAR-u. U navedenom periodu ovom pregledu je podvrgnuto sveukupno 156 pacijenta.

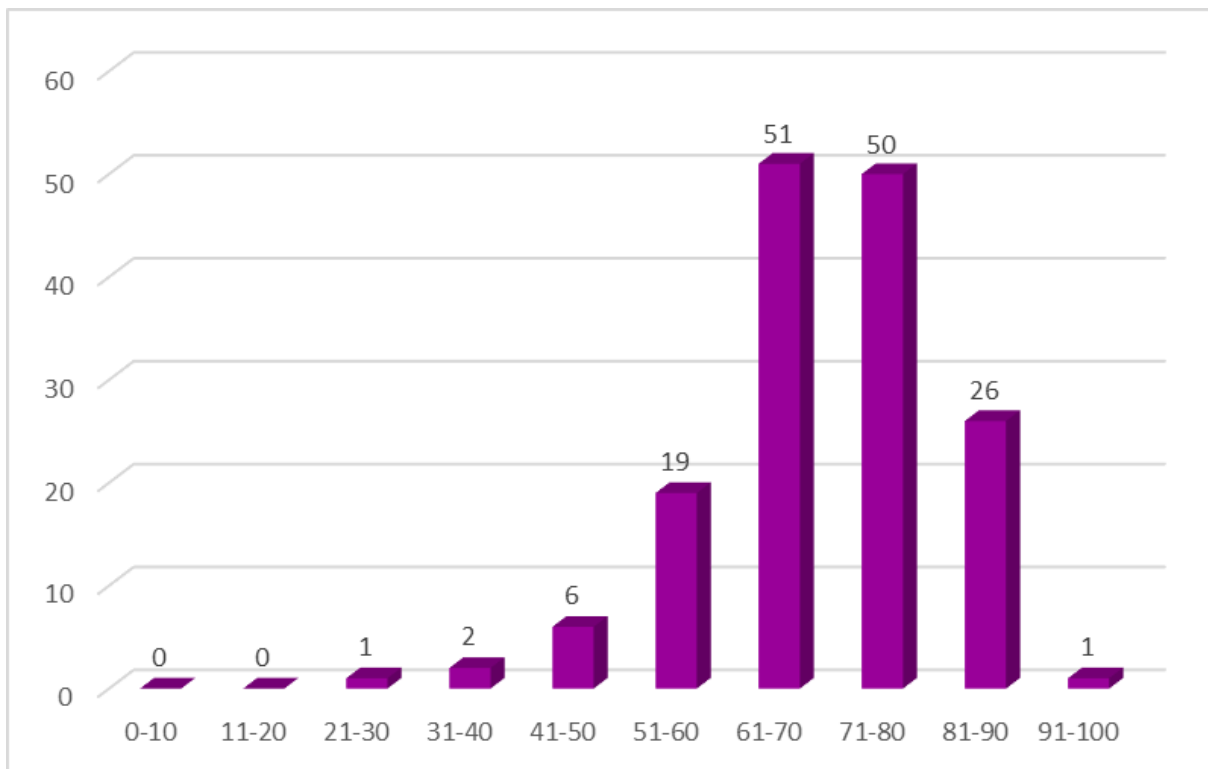
5. REZULTATI ISTRAŽIVANJA

Pretraživanjem baze podataka ukupno je pronađeno 156 ispitanika koji su bili podvrgnuti CT aortografiji u periodu od 01.01.2020. do 31.12.2020. Od navedenih 156 ispitanika, 118 je bilo muškog spola, a 38 je bilo pripadnica ženskog spola, odnosno 76% muškog spola i 24% ženskog spola. Ovaj raspodjela prikazana je grafom 1.



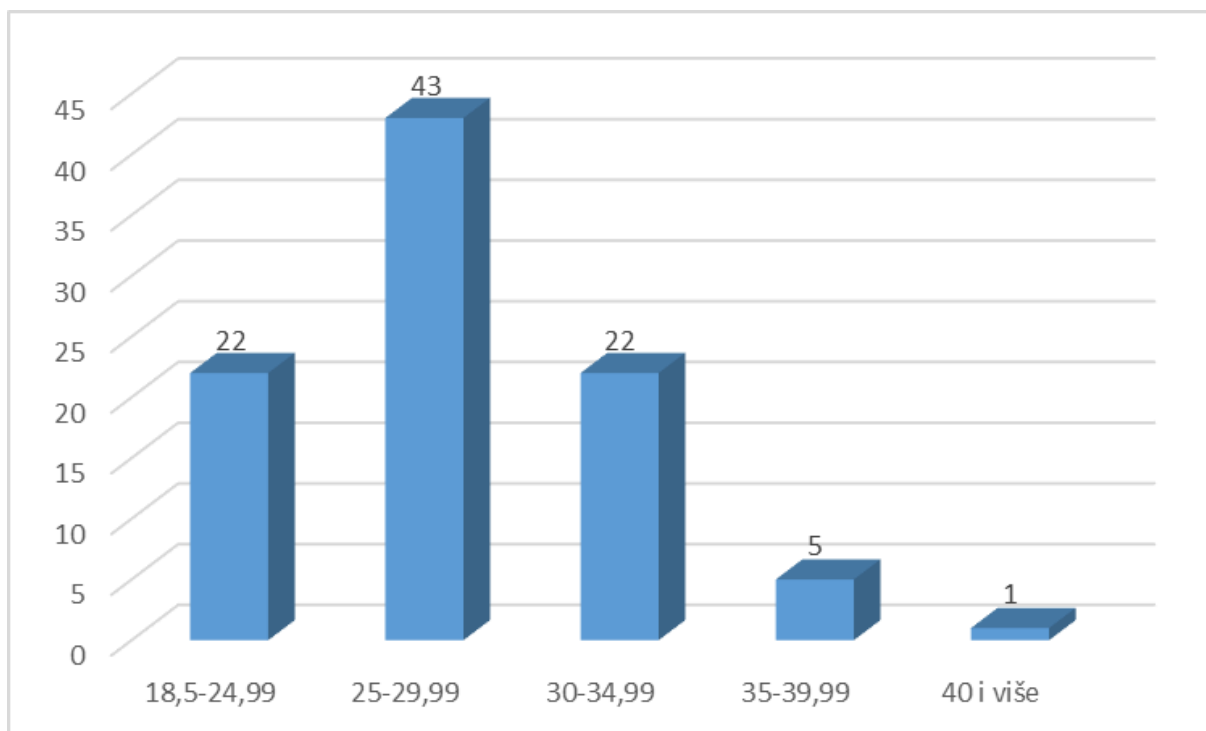
Graf 1: Spolna zastupljenost pacijenata koji su bili podvrgnuti CT aortografiji s kliničkim pitanjem sumnje na AAA

Od navedenih 156 ispitanika najmlađi je imao 21 godinu, a najstariji 91 godinu. Prosječna dob bila je 70 godina. Podjelom pacijenata u dobne skupine dobili smo sljedeće podatke: u razredu od 21. do 30. godine bio je 1 ispitanik, u razredu od 31. do 40. godine 2 ispitanika, od 41. do 50. godine 6 ispitanika, od 51. do 60. godine 19 ispitanika, od 61. do 70. godine 51 ispitanik, od 71. do 80. godine 50 ispitanika, od 81. godine do 90. godine 26 ispitanika, te u razredu od 91. do 100. godine 1 ispitanik. Najviše je pacijenata zabilježeno u razredu od 61. do 70. godine starosti. Raspodjela pacijenata podvrgnutih CT aortografiji prema dobnim skupinama prikazana je grafom 2.



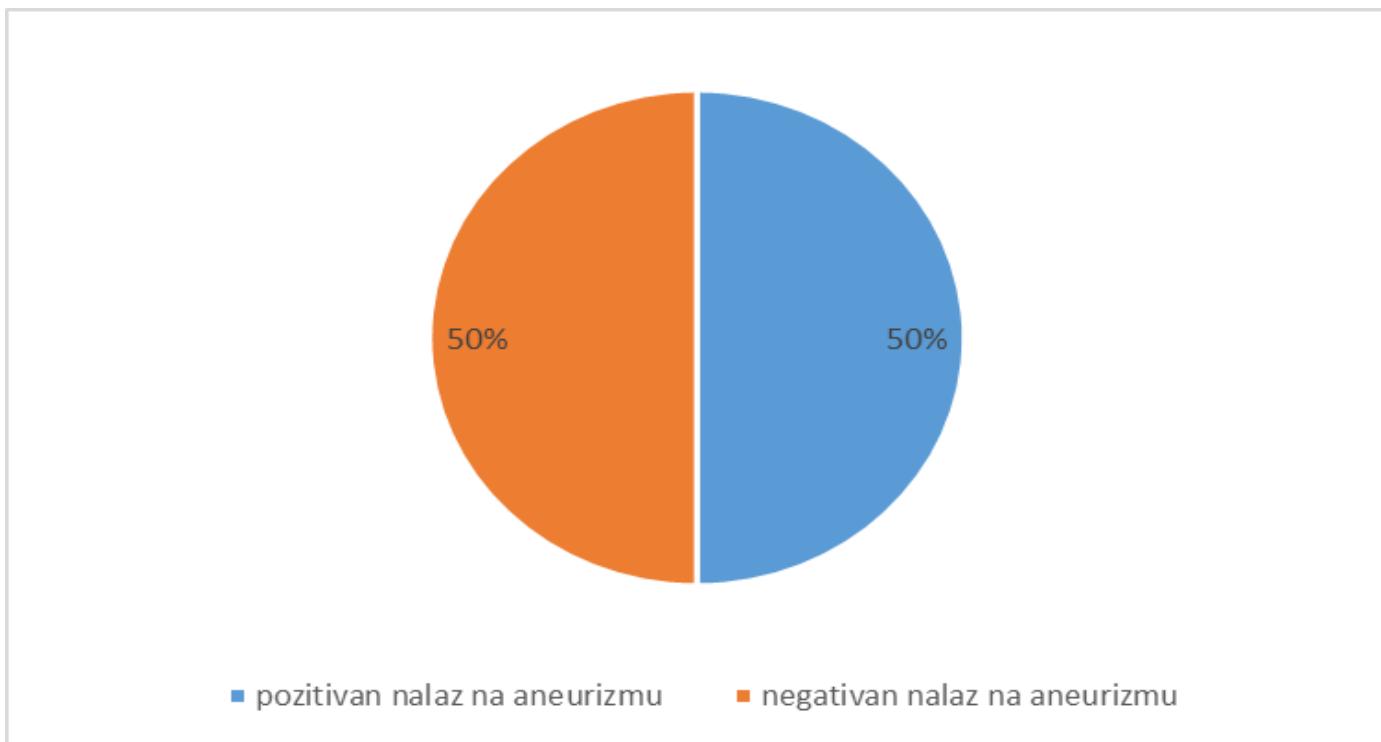
Graf 2: Raspodjela pacijenata podvrgnutih CT aortografiji po dobnim skupinama

Podjelom pacijenata u razrede prema BMI (indeksu tjelesne težine) dobili smo sljedeće podatke: najviše pacijenata bilo je u razredu 25 do 29,99 koji označava povišenu tjelesnu težinu, a najmanje u razredu > 40 koji označava debljinu 3. razreda (teška gojaznost). U razredu od 18,5 do 24,99 bilo je 22 pacijenta, u razredu od 25 do 29,99 bilo je 43 ispitanika, od 30 do 34,99 bilo je 22 pacijenta, od 35 do 39,99 bilo je 5 ispitanika, a u razredu više od 40 bio je 1 pacijent. Od ukupno 156 ispitanika 63 njih je imalo podatak o indeksu tjelesne težine, što bi značilo da smo 63 ispitanika morali izbaciti. Opisano je prikazano grafom 3.



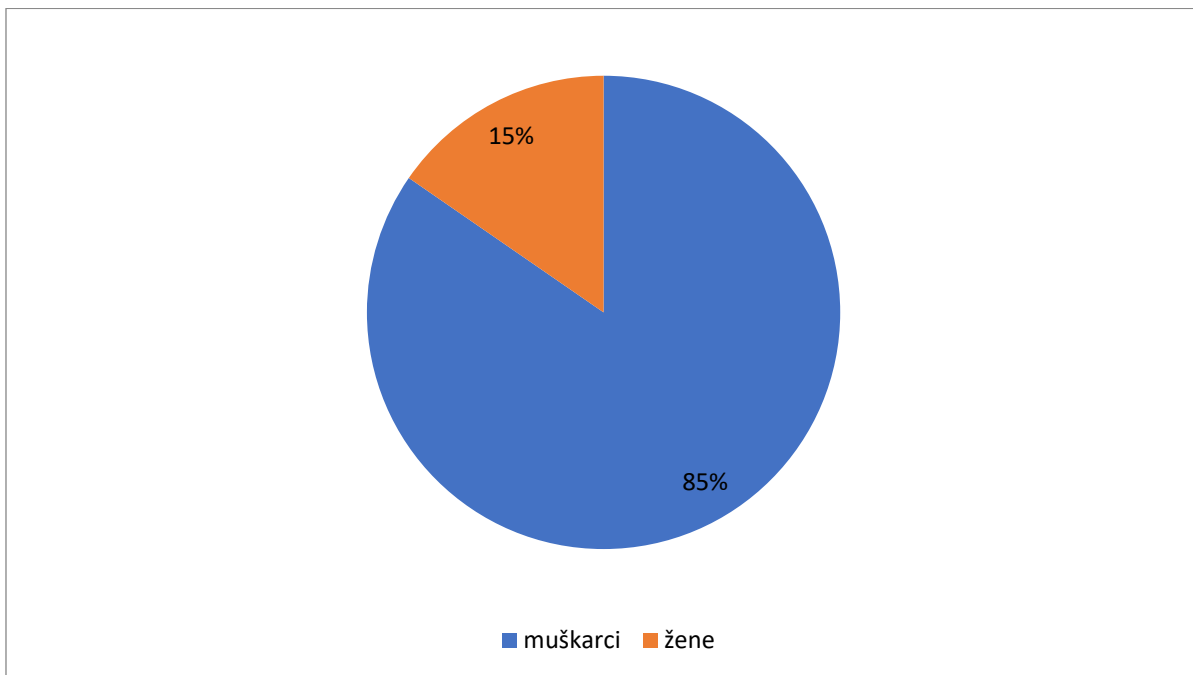
Graf 3.: Raspodjela pacijenata podvrgnutih CT aortografiji prema BMI

Od ukupno 156 obrađenih pacijenata koji su podvrgnuti CT aortografiji zbog sumnje na AAA, 78 ili 50% imalo je uredan nalaz, bez AAA. Pacijentima kojima je u nalazu CT aortografije opisana AAA bilo je 78 ili 50%. Od 156 pacijenata, 19 pacijenata prethodno su bili podvrgnuti EVAR-u (stanje po EVAR-u), a 4 pacijenata prethodno imaju ugrađen kirurški stent graft (pacijenti s dijagnosticiranom AAA izloženi CT aortografiji radi kontrole). Opisano je prikazano grafom 4.



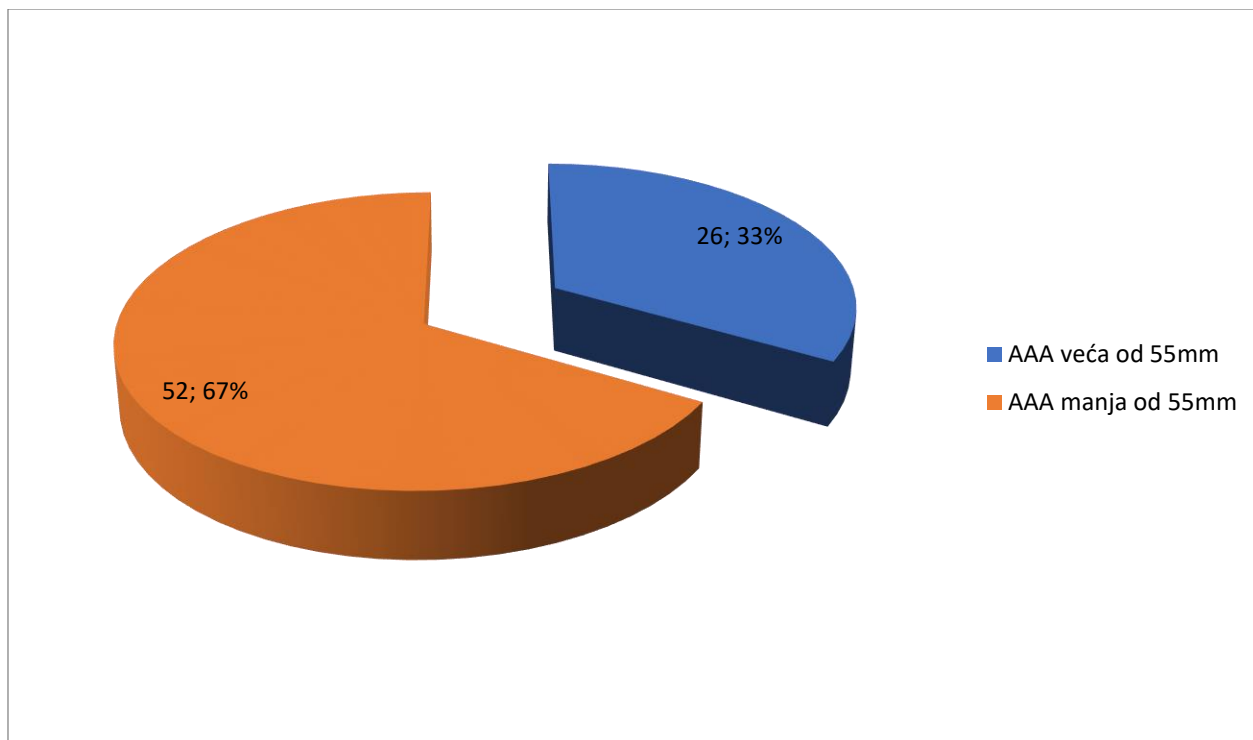
Graf 4: Broj pacijenata kojima je u nalazu CT aortografije opisana AAA

Od ukupnih 78 pacijenata podvrgnutih CT aortografiji s pozitivnim nalazom na aneurizmu abdominalne aorte, 12 ili 15% bilo je pacijentica ženskog spola, a 66 ili 85% pacijenta muškog spola. Opisano je prikazano grafom 6.



Graf 5: Spolna raspodjela pacijenata s pozitivnim nalazom AAA

Od ukupnih 78 pacijenata podvrgnutih CT aortografiji s pozitivnim nalazom na AAA, 26 ili 33% pacijenta imalo je aneurizmu abdominalne aorte promjera većeg od 55mm, a 52 ili 67% pacijenata AAA promjera manjeg od 55mm. Opisano je prikazano grafom 7.



Graf 6: Zastupljenost AAA većih od 55mm u bolesnika podvrgnutih CT aortografiji

6. RASPRAVA

Provedeno je retrospektivno istraživanje pacijenata sa sumnjom na aneurizmu abdominalne aorte (AAA) upućenih na CT aortografiju u vremenskom periodu od 1.1.2020. do 31.12.2020. godine. Podaci o 156 pacijenata prikupljeni su na Kliničkom zavodu za radiologiju, KBC lokalitet Sušak.

Rezultati nakon provedene analize pacijenata s nalazom koji pokazuje aneurizmu abdominalne aorte na CT aortografiji s obzirom na spol pokazali su diskretno veću zastupljenost pacijenata muškog spola tj. 66 ili 85%, a svega 12 ili 15% bilo je pacijentica ženskog spola. Time je potvrđena prva hipoteza koja govori da se dijagnoza za aneurizmu abdominalne aorte češće javlja kod muškaraca nego kod žena. Prema rezultatima istraživanja provedenog 2007. godine od strane *The Society for Vascular Surgery* od 365 pacijenata sa potvrđenom dijagnozom AAA muškarca je bilo 291 dok je žena s pozitivnim nalazom bilo svega 74 [40].

Osim analize s obzirom na spol, također je provedena statistička analiza promjera aneurizme abdominalne aorte u milimetrima kod pacijenata koji su bili podvrgnuti CT aortografiji. Od ukupnih 78 pacijenata podvrgnutih CT aortografiji s pozitivnim nalazom na AAA, 26 ili 33% pacijenta imalo je aneurizmu abdominalne aorte promjera većeg od 55mm, a 52 ili 67% pacijenata promjera manjeg od 55mm. Ovakav rezultat potvrđuje drugu hipotezu – većina skeniranih bolesnika ima aneurizmu abdominalne aorte promjera manjeg od 55 mm.

Budući da u ovom istraživanju nismo naišli na niti jedan podatak o neuspješnosti izvođenja pretrage CT aortografije, treća hipoteza, koja glasi da je CT aortografija kod većine bolesnika uspješna, se potvrđuje.

7. ZAKLJUČAK

Retrospektivna analiza podataka pacijenata kojima je CT aortografijom potvrđena dijagnoza na aneurizmu abdominalne aorte (AAA) od 1. siječnja 2020. do 31. prosinca 2020. godine rezultirala je slijedećim zaključcima:

- Od ukupno 156 bolesnika koji su periodu od 1.1.2020. do 31.12.2020. g. na Kliničkom zavodu za radiologiju- lokalitet Sušak podvrgnuti CT aortografiji pod uputnom dijagnozom i kliničkim pitanjem AAA, 38 je bilo ženskog spola (24%), a 118 muškog spola (76%).
- Prosječna životna dob bolesnika podvrgnutih CT aortografiji bila je 70 godina.
- Najmlađi bolesnik koji je podvrgnut CT aortografiju imao je 21 godinu, a najstariji 91 godinu.
- Najveći broj naših ispitanika bio je u dobi od 61. do 70. godine starosti (51).
- Podjelom pacijenata u razrede prema BMI (indeksu tjelesne težine) najviše pacijenata bilo je u razredu 25 do 29,99 (43) koji označava povišenu tjelesnu težinu, a najmanje u razredu > 40 (1) koji označava debljinu 3. razreda (teška gojaznost).
- Od ukupno 156 obrađenih pacijenata, 78 ili 50% imalo je uredan nalaz bez AAA.
- Od ukupno 156 pacijenata, 19 pacijenata prethodno je bilo podvrgnuto EVAR-u, a 4 pacijenata ima ugrađen kirurški stent graft.
- AAA je diskretno zastupljenija kod pacijenata muškog spola. Opisanu AAA imalo je 78 pacijenata, od čega je 12 ili 15% bilo je pacijentica ženskog spola, a 66 ili 85% pacijenata muškog spola.
- Od 78 pacijenata s pozitivnim nalazom na AAA, 26 ili 33% pacijenta imalo je aneurizmu abdominalne aorte promjera većeg od 55mm, a 52 ili 67% pacijenata AAA promjera manjeg od 55mm.

8. SAŽETAK

Aneurizma se definira kao trajna i nepovratna lokalizirana dilatacija arterije. Nasuprot tome, lažna aneurizma ili pseudoaneurizma je dilatacija koja je posljedica ozljede arterija, u kojoj je vanjski zid napravljen od vlaknastog materijala bez vaskularne strukture. Morfološki, aneurizme mogu biti fuziformne, kad dilatacija zahvaća cijeli opseg arterije, ili vrećaste, kada je zahvaćen samo dio opsega. Aneurizme koje nastaju u trbušnoj aorti distalno od bubrežnih arterija (infrarenalna aorta, najčešće mjesto za razvoj aneurizme aorte) nazivaju se aneurizme abdominalne aorte (AAA). Najčešći uzrok aneurizme abdominalne aorte je degenerativni proces u stijenci aorte, a više od 90% ih je degenerativno. Uobičajeni čimbenici rizika za aneurizmu abdominalne aorte su pušenje, starija dob i muški spol, bijela rasa, kronična opstruktivna plućna bolest, hipertenzija, dislipidemija, koronarna bolest, bolest perifernih arterija i pozitivna obiteljska anamneza. Pušenje je jedan od glavnih faktora rizika za razvoj aneurizme aorte. Nerupturirajuće aneurizme koje se pravovremeno ne otkriju i ne liječe često se postupno povećavaju. Većina aneurizmi otkrivenih tijekom provođenja pregleda male su i ne zahtijevaju kirurško liječenje. Opasnost od rupture općenito se povećava s povećanjem promjera aneurizme.

CT s kontrastom trenutno je zlatni standard u procjeni bolesnika s aneurizmom abdominalne aorte. Najpouzdaniji je i nezamjenjiv način, ne samo za dijagnozu, već i za donošenje odluka za liječenje AAA. Nedostaci CT-a su neizbježna izloženost zračenju i zahtjev za kontrastnim sredstvom.

Ciljevi ove retrospektivne analize u ovom radu bili su procijeniti učestalosti aneurizme abdominalne aorte kod pacijenata koji su bili podvrgnuti pretrazi CT angiografija na Kliničkom zavodu za radiologiju u KBC-u Sušak, u vremenskom razdoblju od 1. siječnja 2020. do 31. prosinca 2020. U tom periodu je prikupljeno 156 podataka iz medicinske dokumentacije pacijenata. Osim provođenja statističke poveznice između pacijenata s nalazom AAA i morfološki urednim CT nalazom (tj. bez znakova aneurizme), ovim istraživanjem htjela se dovesti u vezu spolna i dobna zastupljenost među bolesnicima s aneurizmom aorte.

Ključne riječi: aneurizme, aneurizma abdominalne aorte (AAA), kompjuterizirana tomografija

9. SUMMARY

An aneurysm is a irreversible and permanent localized dilation of an artery. A false aneurysm or pseudoaneurysm is a dilatation resulting from an artery injury, in which the outer wall is made of fibers without a vascular structure. Morphologically, aneurysms can be fusiform, when the dilatation affects the entire artery, or saccular, when only part of the circumference of the artery is affected. Aneurysms that occur in the abdominal aorta distal to the renal arteries (infrarenal aorta is the most common place for development of an aortic aneurysm) are called abdominal aortic aneurysms (AAA). Degenerative process in aortic wall is the most common cause of abdominal aortic aneurysm, therefore more than 90% of AAA are degenerative. Most common risk factors for AAA are old age, smoking and male gender, white race, hypertension, dyslipidemia, COPD, coronary heart disease, peripheral artery disease, and a previous positive family history. Smoking is one of the main risk factors for the development of aortic aneurysms. Non-rupturing aneurysms are not treated and detected on time and often gradually increase. Most aneurysms are detected during the examination and are small and do not require surgical treatment. The risk of rupture generally increases with increasing aneurysm diameter.

Contrast-enhanced CT is currently the gold standard in the assessment of patients with abdominal aortic aneurysms. It is the most reliable and irreplaceable way, for diagnosis and also for making decisions for the treatment of AAA. Disadvantages of contrast-enhanced CT are the exposure to radiation and the requirement for a contrast agent.

The objectives of this retrospective analysis in this paper were to estimate the frequency of abdominal aortic aneurysms in patients who underwent CT angiography examination at the Clinical Department of Radiology at KBC Sušak, in the period from January 1, 2020 to December 31, 2020. During that period, 156 data from patients' medical records were collected. In addition to connect a statistical link between patients with AAA and morphologically normal CT findings (i.e., no signs of aneurysm), this study sought to link gender and age representation among patients with aortic aneurysms.

Key words: aneurysms, abdominal aortic aneurysm (AAA), computed tomography

10. LITERATURA

- [1] Jarvis S, Saman S (2018) Cardiac system 1: anatomy and physiology. Nursing Times [online]; 114: 2, 34-37.
- [2] Marieb EN, Hoehn KN (2015) Human Anatomy and Physiology (10th edn). London: Pearson
- [3] Gray H and Goss C M 1974 Anatomy of the human body Am. J. Phys. Med. Rehab.
- [4] <https://courses.lumenlearning.com/boundless-ap/chapter/blood-vessel-structure-and-function/> (pristupila: 20.7.2021.)
- [5] <https://training.seer.cancer.gov/anatomy/cardiovascular/blood/classification.html> (pristupila: 20.7.2021.)
- [6] Bajek, Bobinac, Jerković, Malnar, Marić (2007) Sustavna anatomija čovjeka; 95-113.
- [7] Klabunde RE (2018) Cardiovascular Physiology Concepts
- [8] Levick JR, Michel CC (2010) Microvascular fluid exchange and the revised Starling principle. Cardiovascular Research; 87: 2, 198-210.
- [9] Alkadhim M, Zoccali C, Abbasifard S, Avila MJ, Patel AS, Sattarov K, Walter CM, Baaj AA. The surgical vascular anatomy of the minimally invasive lateral lumbar interbody approach: a cadaveric and radiographic analysis. Eur Spine J. 2015 Nov;24 Suppl 7:906-11. [PubMed]
- [10] Loukas M, Bilinsky E, Bilinsky S, Blaak C, Tubbs RS, Anderson RH. The anatomy of the aortic root. Clin Anat. 2014 Jul;27(5):748-56. [PubMed]
- [11] Murillo H, Lane MJ, Punn R, Fleischmann D, Restrepo CS. Imaging of the aorta: embryology and anatomy. Semin Ultrasound CT MR. 2012 Jun;33(3):169-90. [PubMed]
- [12] O’Gara Patrick T. Aortic Aneurysm. Circulation. 2003
- [13] Kim W;. Crossing the limbs (Ballerina position): a useful adjunct for successful implantation of the Endurant stent graft in a patient with an angulated tortuous neck and a splayed left common iliac artery. Korean Society of Interventional Cardiology 2011.
- [14] Netter FH. Atlas of Human Anatomy, 5th Edition. Published in 2010.

- [15] Sinnatamby CS. Last's Anatomy, 12th Edition. Published in 2011.
- [16] Sakalihasan, N., Michel, J.-B., Katsargyris, A., Kuivaniemi, H., Defraigne, J.-O., Nchimi, A. Hultgren, R. (2018). Abdominal aortic aneurysms. 1
- [17] Johnston, K. W. et al. Suggested standards for reporting on arterial aneurysms. *J. Vasc. Surg.* 13, 452–458 (1991).
- [18] Rogers, I. S. et al. Distribution, determinants, and normal reference values of thoracic and abdominal aortic diameters by computed tomography (from the Framingham Heart Study). *Am. J. Cardiol.* 111, 1510–1516 (2013).
- [19] Moll, F. L. et al. Management of abdominal aortic aneurysms clinical practice guidelines of the European society for vascular surgery. *Eur. J. Vasc. Endovasc. Surg.* 41 (Suppl. 1), 1–58 (2011).
- [20] Michel, J. B. et al. Novel aspects of the pathogenesis of aneurysms of the abdominal aorta in humans. *Cardiovasc. Res.* 90, 18–27 (2011).
- [21] Biancari, F., Catania, A. & D'Andrea, V. Elective endovascular versus open repair for abdominal aortic aneurysm in patients aged 80 years and older: systematic review and meta-analysis. *Eur. J. Vasc. Endovasc. Surg.* 42, 571–576 (2011).
- [22] Nordon IM, Hinchliffe RJ, Holt PJ, et al. Review of current theories for abdominal aortic aneurysm pathogenesis. *Vascular* 2009;17(5):253–63.
- [23] Zarins CK, Glagov S, Vesselinovitch D, et al. Aneurysm formation in experimental atherosclerosis: relationship to plaque evolution. *J Vasc Surg* 1990; 12(3):246–56.
- [24] Wassef M, Baxter BT, Chisholm RL, et al. Pathogenesis of abdominal aortic aneurysms: a multidisciplinary research program supported by the National Heart, Lung, and Blood Institute. *J Vasc Surg* 2001;34(4):730–8.
- [25] Brophy CM, Marks WH, Reilly JM, et al. Decreased tissue inhibitor of metalloproteinases (TIMP) in abdominal aortic aneurysm tissue: a preliminary report. *J Surg Res* 1991;50(6):653–7.
- [26] Toshio Takayama, MD, PhD, Dai Yamanouchi, MD, Aneurysmal Disease The Abdominal Aorta 2013; 2

- [27] Alcorn HG, Wolfson SK Jr, Sutton-Tyrrell K, et al. Risk factors for abdominal aortic aneurysms in older adults enrolled in The Cardiovascular Health Study. *Arterioscler Thromb Vasc Biol* 1996;16(8):963–70.
- [28] <https://www.mayoclinic.org/diseases-conditions/abdominal-aortic-aneurysm/symptoms-causes/syc-20350688> (pristupila 10.8.2021.)
- [29] Gorski Y, Ricotta JJ. Weighing risks in abdominal aortic aneurysm. Best repaired in an elective, not an emergency, procedure. *Post-grad Med*. 1999;106:69–80.
- [30] Santilli JD, Santilli SM. Diagnosis and treatment of abdominal aortic aneurysms. *Am Fam Physician*. 1997;56:1081–90.
- [31] Sternbergh WC 3d, Gonze MD, Garrard CL, Money SR. Abdominal and thoracoabdominal aortic aneurysm. *Surg Clin North Am*. 1998;78:827–43.
- [32] Bergqvist D. Management of small abdominal aortic aneurysms. *Br J Surg*. 1999;86:433–4.
- [33] Lederle FA, Wilson SE, Johnson GR. The Department of Veterans Affairs Aneurysm Detection and Management (ADAM) Study. Retrieved October 2001, iz: <http://www.scientificsessions.org/archive/abstracts/latebreakingclinicaltrials/@ADAM.pdf>
- [34] Ernst CB. Abdominal aortic aneurysm. *N Engl J Med*. 1993;328:1167–72.
- [35] Rose WM 3d, Ernst CB. Abdominal aortic aneurysm. *Compr Ther*. 1995;21:339–43
- [36] <https://www.aafp.org/afp/2002/0415/p1565.html> (pristupila 13.8.2021.)
- [37] Rubin GD, Dake MD, Napel SA, McDonnell CH, Jeffrey RB Jr. Three-dimensional spiral CT angiography of the abdomen: initial clinical experience. *Radiology*. 1993;186:147–52
- [38] Qanadli SD, Mesurole B, Coggia M, Barre O, Fukui S, Goeau-Brissonniere OA, et al. Abdominal aortic aneurysm: pretherapy assessment with dual-slice helical CT angiography. *AJR Am J Roentgenol*. 2000;174:181–7.
- [39] Errington ML, Ferguson JM, Gillespie IN, Connell HM, Ruckley CV, Wright AR. Complete pre-operative imaging assessment of abdominal aortic aneurysm with spiral CT angiography. *Clin Radiol*. 1997;52:369–77

[40] Lederle FA, Johnson GR, Wilson SE. Aneurysm Detection and Management Veterans Affairs Cooperative Study. Abdominal aortic aneurysm in women. *J Vasc Surg* 2007.

[41] Prinssen M, Verhoeven EL, Buth J, et al. A randomized trial comparing conventional and endovascular repair of abdominal aortic aneurysms. *N Engl J Med* 2004; 351:1607–1618

11. PRILOZI

Ilustracije

1. Slika 1: Shematski prikaz strukture krvne žile, Izvor: <https://courses.lumenlearning.com/boundless-ap/chapter/blood-vessel-structure-and-function/> (preuzeto 20.7.2021.)
2. Slika 2: Shematski prikaz ljudskog krvožilnog sustava, Izvor: <https://textimg.s3.amazonaws.com/boundless-anatomy-and-physiology/circulatory-system-en.svg#fixme> (preuzeto 25.7.2021)
3. Slika 3: Shematski prikaz grana trbušne aorte, Izvor: <https://teachmeanatomy.info/abdomen/vasculature/arteries/aorta/> (preuzeto 3.8.2021.)
4. Slika 4: Shematski prikaz anatomije aorte i morfološke klasifikacije aneurizmi. Izvor: Sakalihan, N., Michel, J.-B., Katsargyris, A., Kuivaniemi, H., Defraigne, J.-O., Nchimi, Hultgren, R. (2018). Abdominal aortic aneurysms., str. 3 (preuzeto 8.8.2021.)
5. Slika 5: Rekonstruirani CT angiogram u aksijalnoj projekciji koji prikazuje aneurizmu abdominalne aorte. Izvor: radiološki informatički sustav ISSA, KBC Rijeka- lokalitet Sušak (preuzeto: 13.8.2021.)
6. Slika 6: Rana arterijska faza posteriorno-anteriornog trbušnog aortograma prikazuje dvokrilnu aneurizmu (strelice) koja potječe neposredno ispod bubrežnih arterija. Izvor: <https://www.aafp.org/afp/2002/0415/p1565.html> (preuzeto: 13.8.2021.)
7. Slika 7: Kasna arterijska faza istog posteriorno-prednjeg trbušnog aortograma, dodatno definira aneurizmu dvoslojne trbušne aorte. Aneurizma se proteže do, ali ne zahvaća, lijevu zajedničku ilijačnu arteriju (obrisna strelica). S kontralateralne strane, aneurizma se proteže do desne zajedničke ilijačne arterije (duga strelica) i zahvaća je. Izvor: <https://www.aafp.org/afp/2002/0415/p1565.html> (preuzeto: 13.8.2021.)
8. Slika 8: Prikaz otvorenog kirurškog liječenja aneurizme abdominalne aorte. Izvor: Sakalihan, N., Michel, J.-B., Katsargyris, A., Kuivaniemi, H., Defraigne, J.-O., Nchimi, Hultgren, R. (2018). Abdominal aortic aneurysms., str. 3 (preuzeto 8.9.2021.)
9. Slika 9: Endovaskularno liječenje aorte. Izvor: radiološki informatički sustav ISSA, KBC Rijeka- lokalitet Sušak (preuzeto 9.9.2021.)

Grafovi

1. Graf 1: Spolna zastupljenost pacijenata koji su bili podvrgnuti CT aortografiji s kliničkim pitanjem sumnje na AAA
2. Graf 2: Raspodjela pacijenata podvrgnutih CT aortografiji po dobnim skupinama
3. Graf 3.: Raspodjela pacijenata podvrgnutih CT aortografiji prema BMI
4. Graf 4: Broj pacijenata kojima je u nalazu CT aortografije opisana AAA
5. Graf 5: Spolna raspodjela pacijenata s pozitivnim nalazom AAA
6. Graf 6: Zastupljenost AAA većih od 55mm u bolesnika podvrgnutih CT aortografiji

12. ŽIVOTOPIS

Rođena sam 18.03.1999. godine u Rijeci. U rodnom gradu završila sam Osnovnu školu- Scuola elementare „Gelsi“ od 1. do 4. razreda te zatim Osnovnu školu Srdoči od 5. do 8. razreda. Zatim upisujem i završavam srednju školu, Medicinska škola u Rijeci smjer Zdravstveno-laboratorijski tehničar. Nakon mature 2017.godine upisala sam Radiološku tehnologiju na Fakultetu zdravstvenih studija u Rijeci. Tijekom druge godine studiranja radila sam kao tehničar kontrole kvalitete u mikrobiologiji u Jadran Galenskom Laboratoriju.