

USPOREDBA DOZE ZRAČENJA IZMEĐU "SPLIT BOLUS" I "TRIPLE PHASE" UROGRAFIJE

Jakovljević, Laura

Undergraduate thesis / Završni rad

2021

Degree Grantor / Ustanova koja je dodijelila akademski / stručni stupanj: **University of Rijeka, Faculty of Health Studies / Sveučilište u Rijeci, Fakultet zdravstvenih studija u Rijeci**

Permanent link / Trajna poveznica: <https://um.nsk.hr/um:nbn:hr:184:519346>

Rights / Prava: [In copyright](#)/[Zaštićeno autorskim pravom.](#)

Download date / Datum preuzimanja: **2024-11-05**

Repository / Repozitorij:

[Repository of the University of Rijeka, Faculty of Health Studies - FHSRI Repository](#)



SVEUČILIŠTE U RIJECI
FAKULTET ZDRAVSTVENIH STUDIJA RIJEKA
PREDDIPLOMSKI STUDIJ RADIOLOŠKE TEHNOLOGIJE

LAURA JAKOVLJEVIĆ
USPOREDBA DOZE ZRAČENJA IZMEĐU „SPLIT BOLUS“ I „TRIPLE PHASE“
UROGRAFIJA

Završni rad

Mentor: Lovro Tkalčić, dr. med.

UNIVERSITY OF RIJEKA
FACULTY OF HEALTH STUDIES
GRADUATE UNIVERSITY STUDY OF RADIOLOGIC TECHNOLOGY

Laura Jakovljević

RADIATION DOSE COMPARISON BETWEEN “SPLIT-BOLUS” AND “TRIPLE PHASE”
UROGRAPHY

Final work

Rijeka, 2021.

Mentor rada: Lovro Tkalčić, dr. med.

Završni rad obranjen je dana _____ u/na _____,

pred povjerenstvom u sastavu:

1. _____

2. _____

3. _____

Sadržaj:

1. UVOD I PREGLED PODRUČJA ISTRAŽIVANJA	1
1.2. Anatomija mokraćnog sustava	1
<i>1.2.1 Bubrež</i>	1
<i>1.2.1.1. Građa bubrež</i>	2
<i>1.2.1.2. Topografija bubrež</i>	3
<i>1.2.2. Funkcija bubrež</i>	3
<i>1.2.2. Mokraćovod</i>	4
<i>1.2.2.1. Građa mokraćovoda</i>	6
<i>1.2.3. Mokraćni mjehur</i>	6
<i>1.2.3.1. Građa mokraćnog mjehura</i>	7
<i>1.2.3.2. Topografija mokraćnog mjehura</i>	8
<i>1.2.4. Mokraćna cijev</i>	8
<i>1.2.4.1. Građa stijenke mokraćne cijevi</i>	9
1.3. Kompjutorizirana tomografija	9
<i>1.3.1. Princip rada uređaja za kompjueteriziranu tomografiju</i>	10
<i>1.3.2. Hounsfieldove jedinice</i>	10
<i>1.3.3. Dijelovi uređaja</i>	11
<i>1.3.3.1. Kućište</i>	12
<i>1.3.3.2. Rendgenska cijev</i>	12
<i>1.3.3.3. Detektori</i>	13
<i>1.3.3.4. Kolimator</i>	14
<i>1.3.3.5. Stol za pregled bolesnika</i>	15
<i>1.3.3.6. Visokofrekventni generator</i>	15
1.4. Kontrastna sredstva	16
<i>1.4.1. Negativna kontrastna sredstva</i>	16
<i>1.4.2. Pozitivna kontrastna sredstva</i>	17
<i>1.4.3. Neželjene reakcije na kontrastna sredstva</i>	17
1.5. CT urografija	19
<i>1.5.1. Protokoli CT urografije</i>	20
1.5.2 Pripreda pacijenta za CT urografiju.....	22
2. CILJ ISTRAŽIVANJA	23
3. MATERIJALI I METODE	24

4. REZULTATI ISTRAŽIVANJA	25
5. RASPRAVA	30
6. ZAKLJUČAK	32
7. SAŽETAK	33
8. SUMMARY	34
9. LITERATURA	35
10. PRILOZI	37
11. ŽIVOTOPIS	38

1. UVOD I PREGLED PODRUČJA ISTRAŽIVANJA

1.2. Anatomija mokraćnog sustava

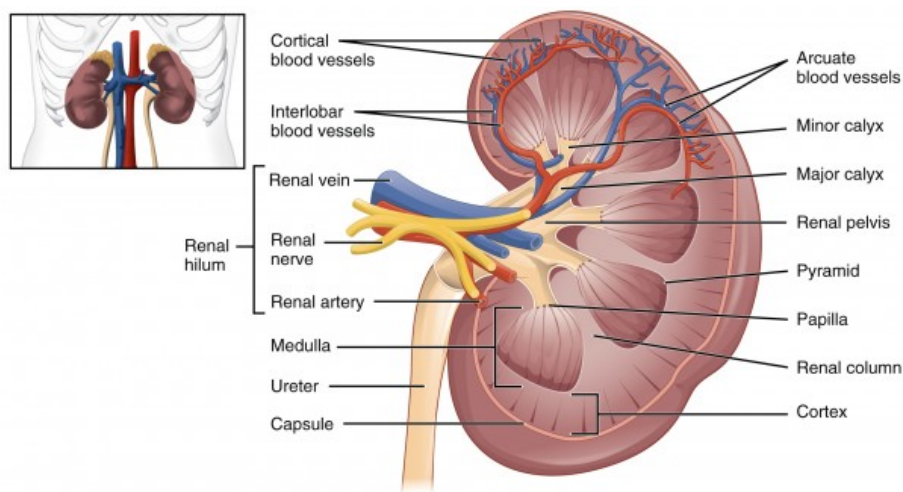
Mokraćni sustav, *systema urinarium*, jedan je od glavnih organskih sustava u ljudskome tijelu. Sastoji se sljedećih organa: bubreg, mokraćovod, mokraćni mjehur i mokraćna cijev (1). Ovi organi spadaju u ekstraperitonealne (2). Parni organi ovog sustava su bubreg i mokraćovod, a neparni organi su mokraćni mjehur i mokraćna cijev. Uloga navedenih organa je stvaranje te izlučivanje mokraće (1).

1.2.1 Bubreg

Bubreg, *ren, nephros*, parni je organ mokraćnog sustava (1). Njegova glavna funkcija je filtriranje krvi, uklanjanje otpadnih tvari, regulacija volumena i sastava tjelesnih tekućina te održavanje normalne razine elektrolita. Sva krv iz ljudskog tijela odlazi u bubrege po nekoliko puta dnevno te se tamo pročišćava. Kada krv dođe u bubreg uklanjaju se otpadne tvari te se vrši regulacija soli, kalija i kiselina (3). Budući da je parni organ, na lijevoj i desnoj strani tijela nalazi se po jedan bubreg. U prosjeku je dugačak između 10 i 12 cm, širok 5 do 6 cm, debljine oko 4 cm te teži do 300 g. Ima dvije površine, prednju i stražnju. Stražnja strana je ravna dok je prednja izbočena i u doticaju s organima (1). Također ima dva pola, gornji i donji, *extremitas superior* i *extremitas inferior* i dva ruba, *margo lateralis* i *margo medialis*. Lateralni rub je konkveksan dok je medijalni konkavan (2). *Hilum renale* je područje gdje ulazi arterija renalis i popratni živci, a izlaze mokraćovod, vene i limfne žile. To mjesto nalazi se na konkavnom, medijalnom dijelu bubrega (1).

1.2.1.1. Građa bubrega

Površinu bubrega obavija ovojnica, *capsula fibrosa*, a sam bubreg građen je od dvije tvari: srž, *medulla renalis*, i kora, *cortex renalis*. Srž bubrega izgrađena je od tvorbi trokutastog oblika koje se nazivaju *pyramides renales*. *Papillae renales* predstavljaju zaobljene vrhove trokuta te su usmjerene u sinus bubrega. Papile imaju sitne otvore sabirnih kanala za odlazak mokraće u odvodni sustav. Kora bubrega smještena je ispod čahure (3). Sastoji se od Malpighijevih bubrežnih tjelešaca (1). Nefron je osnovna funkcionalna jedinica bubrega. Milijuni takvih jedinica izgrađuju bubreg. Malpighijevo tjelešce i bubrežni kanalići sastavni su dijelovi nefrona. Malpighijevo tjelešce čine: glomerul i glomerularna čahura (2). Glomerularna ili Bowmannova čahura zatvara klupko krvnih kapilara koje se naziva glomerul, a ta čahura je početak bubrežnog kanalića koji se sastoji od proksimalnog zavijenog kanalića, Henleove petlje i distalnog zavijenog kanalića (4). Distalni kanalići se otvaraju u sabirne kanale. Sabirni kanali se potom otvaraju na vrhu piramide, a vrhove piramida okružuju mali vrčevi. Mali vrčevi se potom spajaju u velike vrčeve koji se kasnije otvaraju u bubrežnu zdjelicu. Iz bubrežne zdjelice mokraća odlazi u mokraćovod koji prolazi kroz *hilus* bubrega i napušta isti (1). Navedeno je vidljivo iz priložene slike 1.



Slika 1: Prikaz građe bubrega, Izvor: <https://www.lecturio.com/magazine/kidney/> (preuzeto 27.07.2021)

1.2.1.2. Topografija bubrega

Budući da su bubrezi parni organi, postavljeni su gotovo pa simetrično s obje strane tijela, no donji krajevi su im razmaknutiji od gornjih jer im uzdužne osi nisu paralelne s kralježnicom. Lijevi bubreg smješten je od jedanaestog torakalnog kralješka do drugog lumbalnog kralješka. Budući da se jetra nalazi na desnoj polovici tijela to utječe i na položaj bubrega te se desni bubreg zbog toga proteže od dvanaestog torakalnog do trećeg lumbalnog kralješka (1).

Sintopija je određivanja položaja organa u odnosu na organe koji se nalaze u njegovoj neposrednoj blizini. Sintopski odnosi za desni i lijevi bubreg su jednaki kada gledamo stražnju površinu. Stoga je bubreg u suodnosu s dvanaestim rebrom, ošitom, mišićima trbušnog zida i ograncima lumbalnog živčanog spleta. Odnosi prednje površine za lijevi i desni bubreg se razlikuju. Lijevi bubreg je u suodnosu sa želucem - *facies gastrica*, sa slezenom - *facies lieanalis*, gušteračom - *facies pancreatica* i debelim crijevom - *facies colomesocolica*, dok je desni bubreg u suodnosu s dvanaesnikom - *facies duodenalis*, jetrom - *facies hepatica* i debelim crijevom - *facies colomesocolica* (1).

Obilan sloj masnog tkiva – *capsula adiposa*, također predstavlja bitnu stavku u određivanju položaja samog bubrega. Navedeni sloj masnog tkiva oblaže bubreg i nadbubrežnu žlijezdu. U slučaju izglednjivanja kroz duži vremenski period masno tkivo se razgrađuje te bubrezi postaju pomični – *ren mobile* (1).

1.2.2. Funkcija bubrega

Bubreg je izuzetno važan organ u ljudskom tijelu zbog svih funkcija koje obavlja. Njegova najvažnija uloga je stvaranje mokraće i filtriranje krvi kako bi se održala ravnoteža tekućina i elektrolita i uklanjanje otpada. Također, bubrezi imaju bitnu ulogu u eliminaciji lijekova iz tijela budući da se većina istih izlučuje putem bubrega. Bubreg ima i endokrinu ulogu jer sudjeluje u proizvodnji eritropoetina, hormona koji je bitan za razvoj crvenih krvnih stanica. Također stvara i renin, a to je hormon koji regulira krvni tlak (3). Na taj se način prevenira rizik od nastanka bolesti kardiovaskularnog porijekla i

anemije. Također aktiviraju stvaranje vitamina D koji je važan za održavanje zdravlja kostiju (5).

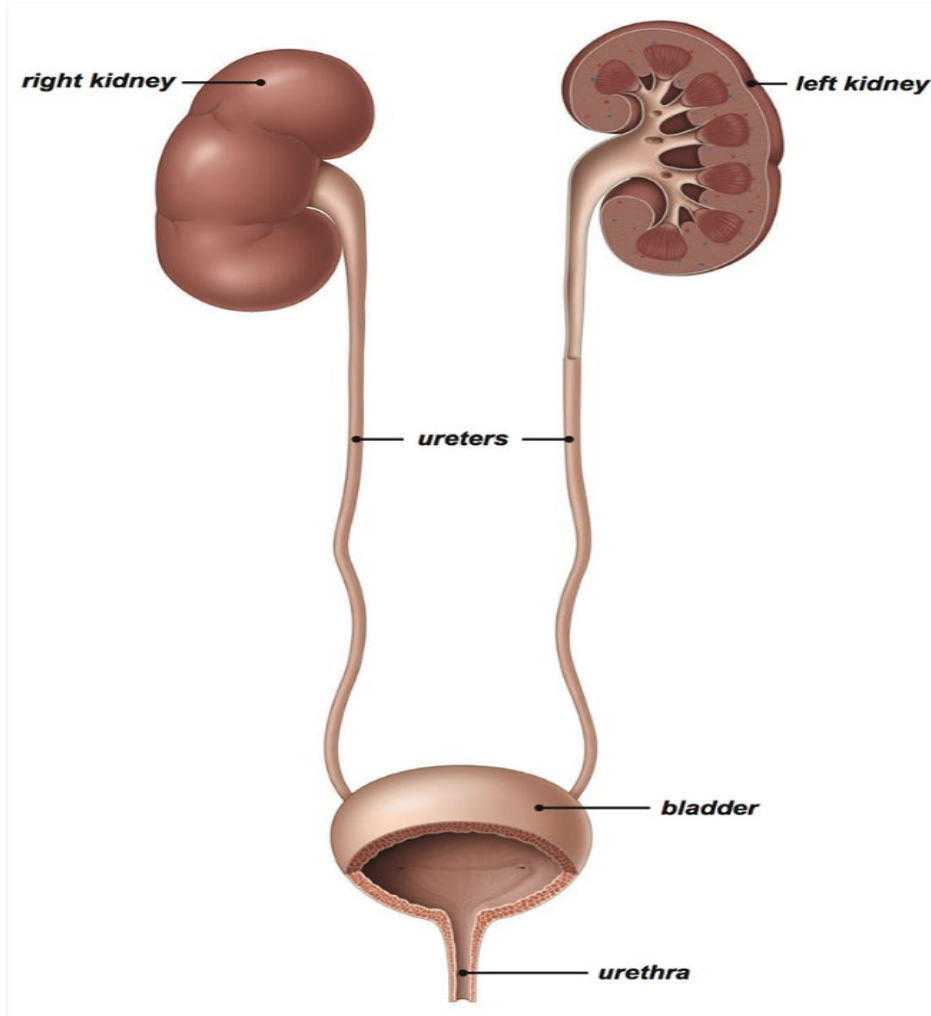
Tri su glavna procesa u stvaranju mokraće:

1. Glomerularna filtracija
2. Tubularna reapsorpcija
3. Tubularna sekrecija

Krv se filtrira u glomerulu, a nastali produkt je primarna mokraća, ali bez proteina. Primarna mokraća se zatim pretvara u konačnu u bubrežnim kanalčićima. U njima se preko tubularne reapsorpcije i sekrecije prilagođava njezin sastav i volumen. Ovim se procesom u organizmu zadržavaju tijelu bitne tvari, a sekrecijom se izbacuju nusprodukti metabolizma i štetne tvari (6).

1.2.2. Mokraćovod

Mokraćovod – *ureter*, parni je organ mokraćnog sustava te povezuje bubrežnu zdjelicu - *pelvis renalis* i mokraćni mjehur. Šuplji je organ koji je smješten u trbušnoj šupljini iza periotoneuma, stoga kažemo da je retroperitonealni organ (1). Dugačak je oko 30 cm, a njegova peristaltika je zadužena za tjeranje mokraće prema mjehuru (3). Na mokraćovodu se razlikuju dva dijela, dulji i kraći. Dulji dio naziva se *pars abdominalis*, a kraći dio *pars pelvica* (2). Kraći dio uretera seže od sakroilijskog zgloba do mokraćnog mjehura gdje završava s njegove donje i stražnje strane (1). Obadva mokraćovoda se otvaraju na ušću mokraćnog mjehura – *ostium ureteris*. Ušća lijevog i desnog mokraćovoda su udaljena otprilike 25-30 mm (2). Navedeno je prikazano u nastavku teksta uz sliku 2. Mokraćovod ima tri suženja koja su izuzetno važna. Područje gdje se mokraćovod nastavlja u bubrežnu zdjelicu predstavlja prvo suženje. Mjesto gdje ureter križa arteriju ilijaku je drugo suženje, a treće suženje je na dijelu gdje ureter ulazi u mokraćni mjehur (1).



Slika 2: Prikaz mokraćovoda, Izvor <https://kidneystonemelbourne.com.au/kidney-stones/anatomy-urinary-system> (preuzeto 28.07.2021)

1.2.2.1. Građa mokraćovoda

Mokraćovod je građen od tri sloja:

1. Vezivni sloj - *tunica adventitia*, obavija njegovu površinu
2. Mišićni sloj - *tunica muscularis*, je srednji sloj koji zbog promjene tonusa mišića uzrokuje peristaltičko gibanje
3. Unutrašnji sloj - *tunica mucosa*, izgrađuje sluznica koja je prekrivena mnogoslojnim prijelaznim epitelom (1).

1.2.3. Mokraćni mjehur

Mokraćni mjehur – *vesica urinaria*, mišićni je organ koji izgledom i funkcijom nalikuje na vreću, a služi za odlaganje urina koji se izlučuje iz bubrega (3). Smješten je u maloj zdjelici iza *simfize* (2). Na mokraćnom mjehuru razlikuju se tri dijela:

1. baza – *fundus vesicae*, predstavlja donji i stražnji dio
2. trup – *corpus vesicae*, predstavlja srednji dio
3. vrh – *apex vesicae*, predstavlja prednji dio (1)

Prednja površina mokraćnog mjehura naziva se- *facies symphysialis* jer je okrenuta prema simfizi, a stražnja strana površina u suodnosu je s maternicom i crijevima pa se naziva *facies intestinalis* (1).

Budući da je mokraćni mjehur izgrađen od jakog mišićnog sloja njegov volumen se može mijenjati, stoga njegova zapremnina iznosi do 400 ml, a može se povećati i do 700 ml. S njegove stražnje strane ulaze mokraćovodi, a od naprijed izlazi mokraćna cijev (1). Pražnjenje mjehura regulirano je autonomnim živčanim sustavom (2).

1.2.3.1. Građa mokraćnog mjehura

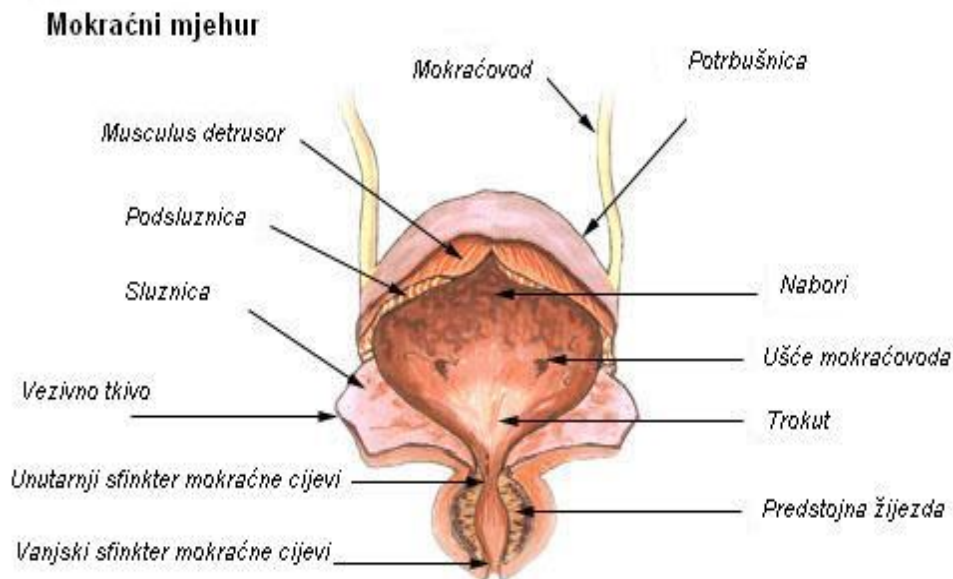
Sluznica – *tunica mucosa*, građena je od prijelaznog epitela i nabrana je u gotovo svim područjima mokraćnog mjehura (2). Upravo ti nabori nestaju kada je mjehur pun, a povećavaju se kada je prazan (1).

Mišićje mokraćnog mjehura – *tunica muscularis*, građeno je glatkih mišićnih niti. Ove mišićne niti raspoređene su u tri sloja:

1. Vanjski uzdužni sloj
2. Srednji kružni sloj
3. Unutrašnji sloj (1).

Navedeni slojevi sudjeluju u pražnjenju mjehura i zajedno tvore m. detrusor vesicae.

Vanjski sloj mokraćnog mjehura čini *tunica serosa* odnosno *tunica adventitia*. S gornje i stražnje strane mjehur prekriva peritoneum, i to je *tunica serosa*, a s donje i prednje je srastao s okolnim strukturama i to je *tunica adventitia* (1). Navedeno je vidljivo iz slike 3 koja prikazuje građu mokraćnog mjehura.



Slika 3: Prikaz građe mokraćnog mjehura, *Izvor*

https://hr.wikipedia.org/wiki/Mokra%C4%87ni_mjehur (preuzeto 28.07.2021)

1.2.3.2. Topografija mokraćnog mjehura

Topografija mokraćnog mjehura nešto je drukčija u muškaraca i žena, te ovisi i o tome da li je mjehur prazan ili pun. Kod muškaraca mokraćni mjehur smješten je između simfize i rektuma. U žena mjehur je smješten između simfize, uterusa i vagine. Kada je prazan smješten je u maloju zdjelici, a kada je pun ulazi u *spatium prepaeritoneale* (3). Mjehur je prednjom površinom u doticaju sa simfizom. Dno mjehura je kod žena u suodnosu s vratom maternice i rodnicom, a kod muškaraca je u doticaju s prostatom, sjemenim mjehurićima i krajnjim dijelovima sjemenovoda. Stražnja površina ženskog mokraćnog mjehura u gornjem dijelu je u doticaju s vijugama tankog crijeva, a donjim dijelom je u suodnosu s trupom maternice. Stražnja stijenka mjehura kod muškaraca je u doticaju s vijugama tankog crijeva i kolonom sigmoideumom. Pobočni dijelovi mjehura smješteni su na *dijafragmi pelvis* i kod muškaraca i kod žena (1).

1.2.4. Mokraćna cijev

Mokraćna cijev – *urethra*, znatno se razlikuje u muškaraca i žena (1). U oba spola ima jednaku funkciju, a to je izbacivanje mokraće iz mokraćnog mjehura. Ženska uretra – *urethra feminina*, puno je kraća nego muška te je duljine 3-4 cm (2). Na dnu mokraćnog mjehura započinje otvorom – *ostium urethrae internum*, a otvara se na vanjskom ušću – *ostium urethrae externum* koje je smješteno u predvorju rodnice (3). Muška uretra – *urethra masculina*, duljine je 15-20 cm (2). Kod muškaraca mokraćna cijev spada i u spolne organe. Zapčinje od mokraćnog mjehura te se proteže do glansa penisa (3). Uretra u muškaraca sastoji se od nekoliko dijelova: početni dio – *pars intramuralis*, smješten je unutar stijenke mokraćnog mjehura, dio koji prolazi kroz prostatu – *pars prostatica*, dio koji ide kroz urogenitalnu dijafragmu – *pars membranacea*, i dio koji je smješten u vanjskom spolovilu – *pars spongiosa*. Ima subpubični i prepubični zavoj. Uretra ima i tri suženja: vanjsko ušće, unutarnje ušće i *pars membranacea* (1).

1.2.4.1. Građa stijenke mokraćne cijevi

Stijenku uretre čine sluznica i mišićnica. Stijenka kod muškaraca izgrađena je od prijelaznog epitela i mnogoslojnog cilindričnog epitela. Kod žena stijenka je građena od mnogoslojnog prijelaznog epitela i mnogoslojnog pločastog epitela.

Mišićni sloj građe glatka mišićna vlakna koja su raspoređena u dva sloja. Unutrašnji sloj je uzdužan, a vanjski izgrađuju kružna vlakna (1).

1.3. Kompjutorizirana tomografija

Godina 1895. bila je od iznimne važnosti za medicinu jer je 8. studenog iste godine Wilhelm Conrad Rontgen otkrio rendgenske zrake. Time je utemeljena nova grana medicine-radiologija. Radiologija je znanost koja se bavi proučavanjem zračenja i njegovom primjenom u dijagnostici i ciljanim terapijama pod kontrolom rendgenskog zračenja (7). Imala je veliki utjecaj na razvoj medicine jer je ona omogućila bolje shvaćanje i proučavanje građe i funkcije ljudskog tijela, rano otkrivanje i praćenje patoloških promjena, te je time također ostvarila doprinos i u dijagnostičke i terapijske svrhe (8). Najveći napredak za radiologiju predstavlja otkriće kompjutorizirane tomografije. Za taj revolucionarni izum zaslužni su Godfrey Hounsfield i Allen Cormack (9). Godfrey Hounsfield započeo je istraživanje o kompjutoriziranoj tomografiji 1967. godine s idejom da se pomoću korištenja kompjutera može saznati mnoštvo informacija ako je ljudsko tijelo prethodno bilo izloženo ionizirajućem zračenju. Ovo je bilo veoma važno budući da se organi i meko tkivne strukture ne mogu prikazivati klasičnim metodama (10). Prvi uređaj za kompjutoriziranu tomografiju služio je samo za pregled glave i mozga jer je sam pregled zahtijevao iznimno mirovanje kako bi prikaz snimanog dijela bio uspješan. Sljedeća generacija uređaja je omogućila pregled cijelog tijela. 1979. godine Godfrey Hounsfield i Allen Cormack dobili su Nobelovu nagradu za ovaj izum (9).

1.3.1. Princip rada uređaja za kompjuteriziranu tomografiju

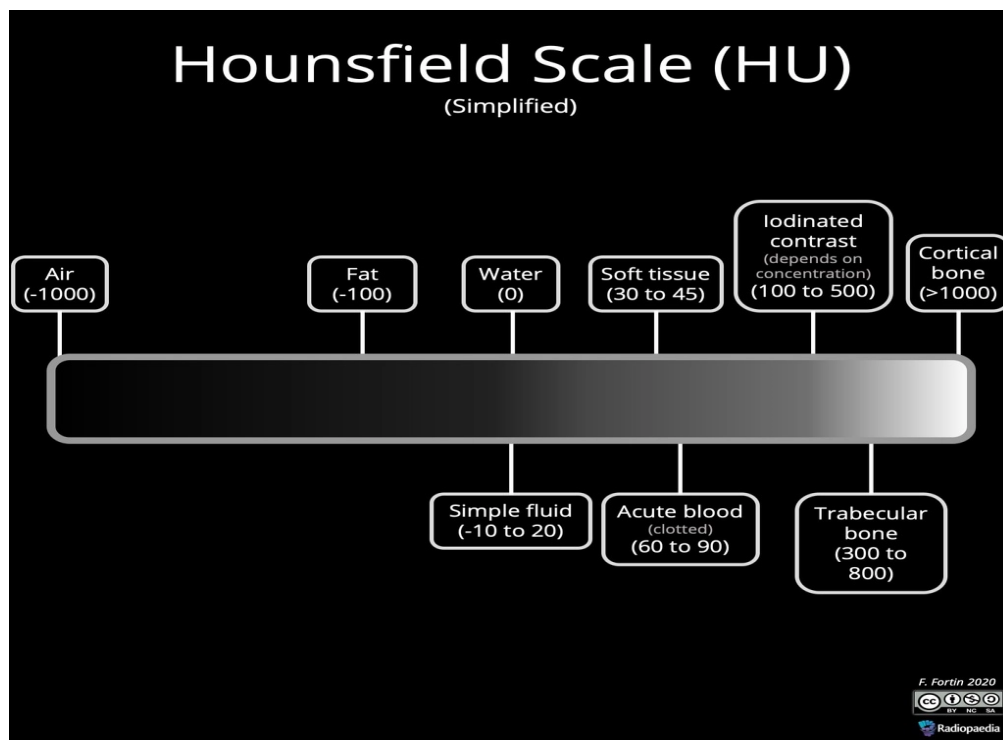
Za vrijeme pregleda pacijent leži na stolu za pregled, a okružuje ga kućište uređaja koje rotira oko njega (11). U kućištu se nalazi rendgenska cijev koja služi za proizvodnju x-zraka i mnogobrojni detektori na koje zračenje pada. Nakon prolaska rendgenskih zraka kroz snimani dio tijela one slabe dijelom zbog apsorpcije, a dijelom zbog rasapa energije zraka. Takvo oslabljeno zračenje zatim pada na detektore koji su smješteni nasuprot rendgenske cijevi. Naposljetku detektori zračenje pretvaraju u električne signale. Iz niza nastalih projekcija uz pomoć računala rekonstruira se slika preko matematičkih algoritama. Dobivena se slika sastoji od piksela, te je prikazana u obliku matrice. Na ovom principu radi uređaj za kompjuteriziranu tomografiju. Slabljenje x-zraka prikazuje se koeficijentom apsorpcije (9). Koeficijent apsorpcije ovisi o nekoliko faktora:

1. Atomskom broju
2. Gustoći tkiva
3. Energiji x- zraka

Povećanjem atomskog broja i gustoće elektrona tkiva povećava se i koeficijent apsorpcije (12).

1.3.2. Hounsfieldove jedinice

Nakon prolaska rendgenskog zračenja kroz tijelo ono slabi. To slabljenje se naziva atenuacijom rendgenskog zračenja, a izražava se CT- brojem koji se još naziva Hounsfieldovom jedinicom (HU) (12). Ove vrijednosti koriste za dobivanje slike u sivim tonovima. Ti sivi tonovi prikazani su skalom od bijele do crne boje na ekranu. Naziv potječe od imena Godfreya Hounsfielda koji je zaslužan za otkriće uređaja za kompjuteriziranu tomografiju (13). Svakom dijelu tijelu pridodan je različiti atenuacijski broj. S obzirom na to, raspon stupnjeva atenuacije seže od -1000 do + 3000 jedinica. CT broj za vodu iznosi 0, za mast -100, za koštano tkivo od 800 do 3000, za plin -1000, za parenhimatozne organe od 40 do 80 HU. Skala Hounsfieldovih jedinica kod novijih CT uređaja je proširenija, te seže od – 10000 do + 30000 HU (9).



Slika 4: Skala Hounsfieldovih jedinica, Izvor <https://radiopaedia.org/cases/hounsfield-scale-diagram> (preuzeto 01.08.2021.)

1.3.3. Dijelovi uređaja

Svaki uređaj za kompjutoriziranu tomografiju sastoji se od sljedećih dijelova:

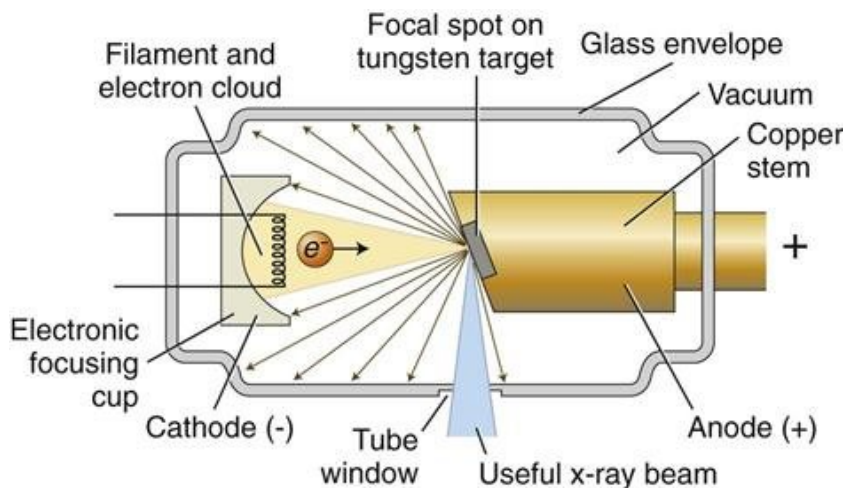
1. Kućište
2. Pokretni stol za bolesnika
3. Generator
4. Upravljački stol s računalom i radna stanica s računalom
5. Uređaji za pohranu slika (7)

1.3.3.1. Kućište

Kućište CT-uređaja sastoji se od rendgenske cijevi, mnogobrojnih detektora i uređaja koji služe za transformiranje električne energije, te ih ujedno i štiti (9). Svojim izgledom podsjeća na prsten budući da se u sredini nalazi otvor promjera 50-70 cm. U taj otvor smješta se bolesnik prije početka snimanja (11). Za vrijeme pregleda pacijent leži na stolu, a kućište osigurava kruženje rendgen cijevi oko dijela tijela koji se snima. Remen koji omogućuje da se detektori i rtg- cijev rotiraju oko pacijenta pokreće električni ili linearni motor (9).

1.3.3.2. Rendgenska cijev

Rendgenska cijev predstavlja najvažniji dio uređaja budući da se u njoj stvaraju rendgenske zrake (7). Iako su se tijekom godina cijevi znatno izmijenile od onih koje su bile prve konstruirane, njihov princip rada ostao je isti (12). To je staklena cijev smještena u metalni zaštitni omotač, najčešće duljine od 20 do 25 cm i promjera 15 cm. Unutar nje nalazi se vakuum (9). Svaka rendgenska cijev sastoji se od dvije elektrode, katode i anode. Katoda predstavlja negativnu elektrodu, dok je anoda pozitivna (7). Kada se katoda užari nakon grijanja pomoću električne struje, otpušta elektrone koji se ubrzavaju prema anodi. Stoga kažemo da je ona izvor elektrona. Nakon što elektroni udare u anodu predaju joj veći dio kinetičke energije pri čemu se 99% posto energije pretvara u toplinu, a samo 1% u X- zrake. Katoda je izrađena od tanke volframove niti. Anoda je građena od materijala velike atomske mase i visokog tališta, a poželjno je i da bude što veće površine kako bi se postiglo bolje hlađenje. Upravo zbog toga sama anoda nije fiksna nego se rotira brzinom od 10.000 do 15.000 okretaja u minuti (12). Dakle, rendgenska cijev mora imati poseban sustav hlađenja budući da je za vrijeme rada izložena velikim toplinskim opterećenjima što ujedno zahtjeva i posebnu konstrukciju same cijevi (9).




Slika 5. Shematski prikaz građe rendgenske cijevi, *Izvor:*

https://www.researchgate.net/figure/Schematics-of-a-conventional-X-ray-tube-the-electrons-are-emitted-from-the_fig1_327816840 (preuzeto 12.08.2021.)

1.3.3.3. Detektori

Uloga detektora je registrirati oslabljeno zračenje nakon prolaska kroz snimani dio tijela i pretvoriti ga u električni signal koji služi za stvaranje slike (9). Građeni su od scintilacijskog kristala i fotodiode (11). Raspoređeni su linearno u obliku kružnog luka što se naziva *detektorska „banana“* (14). Dijele se na dvije vrste te stoga razlikujemo scintilacijske i plinske detektore (15). Scintilacijski detektori zahtijevaju manju dozu zračenja jer su osjetljiviji na zračenje, osjetljiviji su na promjene temperature i potreban im je niži napon za rad. Plinski detektori su jeftiniji od scintilacijskih i rade na principu ionizacije. Za razliku od scintilacijskih treba im visoki napon za rad i imaju slabiju sposobnost detekcije rendgenskog zračenja. Općenito detektori rade po principu scintilacije, a količina energije rendgenskih zraka koja se apsorbirala u detektorima proporcionalna je količini emitiranog svjetla (9). Zbog slobodnog prostora koji se nalazi između detektora, efikasnost istih je mala, te iznosi oko 45%. Stoga više od 50% energije rtg zraka ne sudjeluje u procesu stvaranja slike (11). Ovaj se problem rješava tako da se prilagodi širina snopa rendgenskih zraka (16). Današnji uređaji imaju više od 2000 detektora, dok je prvi konstruirani imao samo jedan detektor. Gustoća detektora ima utjecaj na prostornu rezoluciju. Kreće se od nekoliko do osam detektora po dužnom centimetru (9).



Slika 6: Prikaz kućišta CT uređaja. Na slici su slovom D označeni detektori, slovom T rendgenska cijev, slovom X rendgenske zrake, *Izvor*

https://en.wikipedia.org/wiki/Operation_of_computed_tomography (preuzeto 02.08.2021.)

1.3.3.4. Kolimator

Kolimator je bitna stavka svakog CT-uređaja. Najčešće je napravljen od olova budući da mora biti napravljen od materijala visokog atomskog broja. Uloga kolimatora je osiguravanje uskog snopa zračenja koji se usmjerava na snimani dio tijela i na detektore. Smješten je na prozoru rendgenske cijevi. Druga i četvrta generacija uređaja imaju po dva kolimatora. Dakle, jedan je smješten uobičajeno na prozoru cijevi, dok se drugi nalazi iza tijela bolesnika, ali ispred detektora (9). Uloga dodatnog kolimatora je sprečavanje artefakata, razlučivanje raspršenog zračenja i slično

(11). Zaključno, uloga kolimatora je određivanje širine snopa kako bi se što je više moguće smanjila doza radijacije kako pacijenata tako i osoblja.

1.3.3.5. Stol za pregled bolesnika

Stol za pregled je objekt na koji će se pacijent poleći ili osloniti dijelom tijela za vrijeme izvođenja neke pretrage. Građeni su od materijala koji su radiotransparentni, a najnoviji uređaji su građeni od karbonskih vlakana (9). Biranje ovakvih materijala je od iznimne važnosti kako bi se izbjeglo stvaranje sjena. Današnji stolovi su pomični u svim smjerovima (12).

1.3.3.6. Visokofrekventni generator

Izmjenični napon frekvencije 50 Hz se ne koristi kod visokofrekventnog generatora nego se stvara izmjenični napon visoke frekvencije od 5 – 20 kHz (9). Taj generirani napon dovodi se na ulaz visokonaponskog transformatora, a procesi koji tome slijede su isti kao i kod klasičnog generatora. Postupak dobivanja visokofrekventnog napona je sljedeći: mrežni napon 380 V/50 Hz se ispravlja na istosmjernu vrijednost napona od 250 – 400 V (7). Kako bi se zadržala kvaliteta i kvantiteta visokoprodornih rendgenskih zraka, padovi napona kod visokofrekventnih generatora moraju biti manji od 1%.

Njegove prednosti su sljedeće:

1. Broj impulsa ne ovisi o frekvenciji mrežnog napona,
2. Stvara se napon minimalne valovitosti na rendgenskoj cijevi,
3. Manjih je dimenzija od klasičnog generatora,
4. Omogućuje postizanje vrlo kratkih ekspozicija (9).

1.4. Kontrastna sredstva

Kontrastna sredstva neizostavni su dio radiologije jer značajno olakšavaju izvođenje raznih pretraga. Koriste se kako bi se što bolje prikazali organi, organski sustavi i unutarnje tjelesne strukture uz korištenje rendgenskog zračenja. Sve metode u radiologiji koje za prikazivanje organskih sustava i tjelesnih struktura koriste kontrastna sredstva nazivaju se kontrastnim metodama. U konvencionalnoj radiologiji to su magnetna rezonanca, kompjutorizirana tomografija te ultrazvučna dijagnostika (17). Dakle, kontrastna sredstva su one tvari koje upijaju zračenje više ili manje od organa i tkiva (18). Koliko će se rendgenskog zračenja apsorbirati ovisi o nekoliko čimbenika:

1. Debljini dijela tijela koji se snima
2. Gustoći tkiva
3. Atomskom rednom broju (17).

Porastom treće ili četvrte potencije atomskog broja elemenata koji izgrađuju kontrastno sredstvo raste i apsorpcija rendgenskih zraka. Ovisno o stupnju apsorpcije dijele se i kontrastna sredstva. Stoga razlikujemo pozitivna kontrastna sredstva i negativna kontrastna sredstva (18).

1.4.1. Negativna kontrastna sredstva

Negativna kontrastna sredstva slabije apsorbiraju rendgenske zrake. Zbog te osobine na radiogramu će se prikazati kao transparencije ili prosvjetljenja (18). U tu skupinu ubrajamo kisik, zrak, ugljični dioksid i dušični dioksid. Uporabom vodotopivih kontrastnih sredstava i modernih pretraga, zrak kao negativno sredstvo prestao se koristiti. Danas se još koristi kod pregleda gastrointestinalnog područja (17).

1.4.2. Pozitivna kontrastna sredstva

Pozitivna kontrastna sredstva za razliku od negativnih jače apsorbiraju rendgenske zrake stoga na radiogramu stvaraju intenzivnu rendgensku sjenu (9). Građena su od elemenata velikog atomskog broja. Pozitivna kontrastna sredstva mogu se podijeliti na:

1. Netopljive u vodi
2. Vodotopljive ili hidrofilne
3. Uljna i ulju slična pozitivna kontrastna sredstva

U skupinu kontrastnih sredstava koja nisu topljiva u vodi spadaju preparati barijevog sulfata. Građeni su elemenata visokog rednog broja i specifične gustoće. Upravo zbog toga apsorbiraju zrake u većoj količini od okoline (17).

Uljna kontrastna sredstva su se do nedavno primjenjivala u kontrastnoj limfografiji. Ona također imaju sposobnost jače apsorpcije rendgenskih zraka od okolnih tkiva. Danas su uglavnom našli primjenu kao embolizacijsko sredstvo (lipiodol) (17).

Pozitivna kontrastna sredstva koja su topiva u vodi počela su se koristiti 1950. godine, a danas su skupina koja je najraširenija. Ona su derivati trijodbenzena. Svoju primjenu pronašli su u konvencionalnoj radiologiji. Vodotopiva kontrastna sredstva još se mogu podijeliti na ionska i neionska, a prema području izlučivanja na hepatotropna i urotropna (17). Urotropna se izlučuju putem bubrega, dok se hepatotropna izlučuju putem jetre. Primjenjuju se oralnim, rektalnim ili intravenskim putem (18).

1.4.3. Neželjene reakcije na kontrastna sredstva

Na svakodnevnoj bazi obavljaju se radiološki pregledi uz primjenu kontrastnih sredstava koja su uvelike olakšala izvođenje istih. Uz svu dobrobit koju sa sobom nose, njihova primjena također može izazvati i određene reakcije kao odgovor na njih (19). Upravo te reakcije mogu nastati već kod prvog izlaganja. Klinička slika i princip liječenja isti je kao i u alergija. Zbog toga takve imunološke odgovore najčešće nazivamo i pseudoalergijama. Iako zbog istih simptoma i

liječenja ove reakcije uspoređujemo s alergijama, smatra se da one nisu posljedica reakcije antigen-antitijelo. Kada su prisutni samo blagi simptomi nazivaju se pseudoalergijskim ili alergoidnim reakcijama. Kod teže prisutnih simptoma nazivaju se pseudoanafilaktoidnim ili anafilaktoidnim reakcijama (17). Postoje tri oblika reakcija:

1. **Blage reakcije** - izraženi su slabiji simptomi poput znojenja, slabijeg povraćanja i mučnine, urtikarije koja je ograničena na samo jednom mjestu i kihanje. Takvi simptomi ne zahtijevaju liječenje
2. **Umjerene reakcije** – prisutni su simptomi poput gubitka svijesti, jačeg povraćanja, bolova u području prsa i abdomena i difuzne urtikarije. Ovakvi simptomi zahtijevaju liječenje, ali van intenzivne njege
3. **Teške reakcije** – zahtijevaju liječenje u jedinici intenzivne njege jer se pacijent nalazi u životnoj opasnosti zbog simptoma kao što su srčani arrest, teški kolaps, infarkt miokarda, plućni edem i slične reakcije (17).

Kako bi se prevenirao nastanak neželjenih reakcija na kontrastna sredstva uzimaju se podaci o prethodnim alergijskim reakcijama i bolestima kao što su bubrežna insuficijencija, dijabetes, koronarna insuficijencija, paraproteinemije. Ako je pacijent u prošlosti imao blažu reakciju na kontrast onda se kod sljedeće pretrage primjenjuje neionsko sredstvo. Kod umjerene reakcije na kontrast pri sljedećoj pretrazi primjenjuje se neionsko kontrastno sredstvo uz kortikosteroide (12 i 2 h prije pretrage) i antihistaminike (1 h prije pretrage). Kontraindikacija za novu pretragu je teška alergijska reakcija. U tom slučaju trebala bi se napraviti druga dijagnostička pretraga. Ako se ne može izbjeći pretraga s kontrastnim sredstvom onda je obavezno korištenje neionskih kontrastnih sredstava, premedikacija i intenzivna anesteziološka skrb (17).

1.5. CT urografija

Kompjutorizirana tomografija izuzetno je značajna za procjenu stanja organa i patoloških promjena u području retroperitoneuma (12). Za procjenu gornjeg mokraćnog sustava i mokraćnog mjehura služi CT urografija. To je veoma bitna slikovna metoda koja je zbog svoje izuzetne dijagnostičke preciznosti zauzela važnu ulogu u detekciji tumora, anatomskih odstupanja, malformacija, lezija, otkrivanju i praćenju patologije i slično. Glavni nedostatak ove slikovne metode bila je poprilično visoka doza radijacije koju bi pacijent primio, no razvojem multidetektorskih uređaja za kompjutoriziranu tomografiju i protokola koji se prilagođavaju pacijentu, doza se uspjela značajno reducirati (20). Dakle, CT urografija je metoda izbora koja se koristi kako bi se utvrdilo postoje li bolesti bubrega i ostalih organa mokraćnog sustava i zdjelice, te za procjenu proširenosti istih (12). Ona se najčešće upotrebljava prilikom sljedećih indikacija: prisutnost krvi u urinu, sumnja na tumore gornjeg mokraćnog sustava, praćenje benignih i malignih stanja lokaliziranih u mokraćnom sustavu, praćenje stanja nakon otkrića i liječenja tumora, traume mokraćnog sustava, različite infekcije mokraćnog sustava i slična stanja. Ova vrsta pretrage omogućuje detekciju izrazito malih tumorskih stanica prisutnih u mokraćnom sustavu koje bi drugim metodama možda ostale neotkrivene (20). Pregled se izvodi s ili bez urotropnog kontrastnog sredstva i snimaju se aksijalni ili spiralni slojevi. Uz primjenu kontrastnog sredstva prikazuju se bubrežni kanali, ureteri i mjehur. Nakon snimanja rade se brojne rekonstrukcije. Prije nego što započne pretraga bira se odgovarajući protokol. Također se određuje i vrijeme, količina i brzina injiciranja kontrastnog sredstva. Snimanje započinje 5-10 minuta nakon primjene kontrasta ili čak znatno kasnije ukoliko se žele prikazati kanali bubrega, mokraćovodi i mokraćni mjehur. To ovisi o dvije stvari: o kakvoći funkcije bubrega i koliko je izražena opstruktivska uropatija (12).

1.5.1. Protokoli CT urografije

Za izvođenje CT urografije ne postoji protokol koji je univerzalno prihvaćen (21). Bez obzira na to, tehnike „triple phase“ te „split bolus“ predstavljaju najčešće korištene protokole ove pretrage. Uporabom istih omogućava se optimalno rastezanje mokraćnog trakta te se na taj način dobiva maksimalna vidljivost mogućih deformacija unutar istog (20).

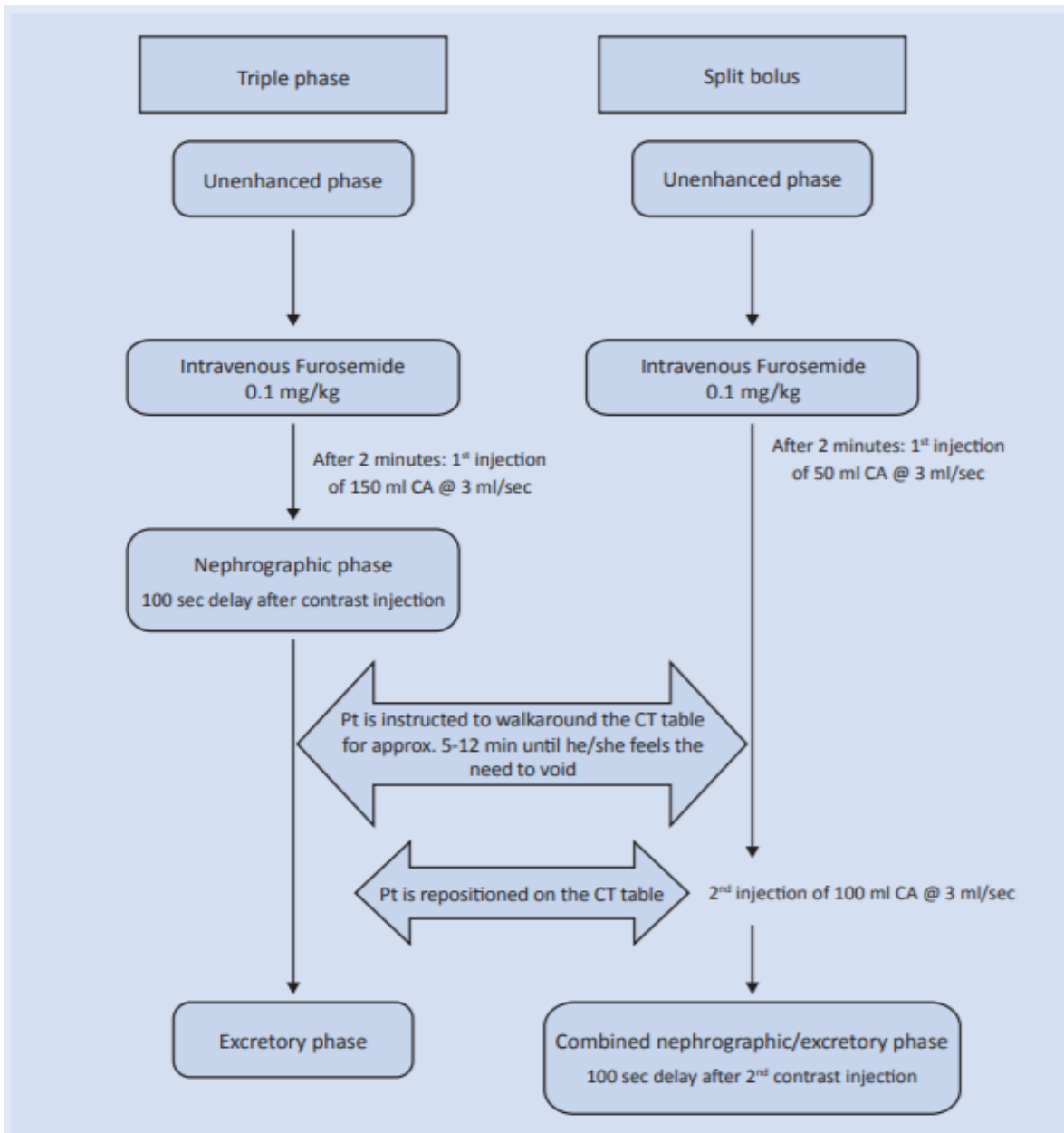
Sam naziv „triple phase“ signalizira postojanje tri ključne faze prilikom provedbe ovog protokola. Na taj način omogućava se otkrivanje čak i najmanjih defekata mokraćnog sustava. One su sljedeće:

1. Nativna faza;
2. Nefrografska faza;
3. Ekskrecijska faza (20).

Sam postupak započinje skeniranjem abdomena i zdjelice, odnosno prvom – nativnom fazom protokola. Ona služi kako bi se otkrilo moguće postojanje intralezijskih masti i kalcifikata, mokraćnih kamenaca, diferencijaciju hiperdenznih krvnih ugrušaka te benignih lezija nastalih uslijed malignih masa. Zatim slijede još dva zasebna skeniranja, koja se dijele u dvije zasebne faze: nefrografsku i ekskrecijsku fazu. Ove faze započinju ubrizgavanjem kontrastnog neionskog jodnog sredstva (100-150 ml) brzinom od 2-3 ml/s. Nefrografska faza omogućava otkrivanje sljedećih deformacija: maligna urotelijalna lezija, bubrežne lezije te zadebljanje stijenki zidova mokraćnog sustava koji su teži i deblji od urina prisutnog u mokraćnom sustavu, dok ekskrecijska faza omogućava otkrivanje malih lezija (veličine 5-15 mm) u zdjeličnom ili mokraćnom sustavu (20).

Protokol „Split Bolus“ razlikuje se od „Triple phase“ tehnike na način da se prilikom istog spajaju zadnje dvije faze: nefrografska i ekskrecijska faza. Nakon nativne faze, uslijedit će sljedeće: prvo se ubrizgava 30-50 ml kontrastnog sredstva brzinom od 2-3 ml/s, te se potom – nakon 5-12 minuta, ubrizgava još 80-100 ml kontrastnog sredstva brzinom od 2-3 ml/s te se na taj način dobivaju jasne slike željenog područja (20). Na ovaj način, „Split bolus“ tehnikom smanjuje se doza radijacije za 30-50% u odnosu na „Triple phase“ protokol (22). Također, bitno je napomenuti kako unatoč postojanju mogućnosti smanjenog uočavanja manjih distalnih lezija prilikom „Split bolus“ tehnike, istraživanja ne pronalaze dokaze o dijagnostičkoj inferiornosti ove

tehnike u odnosu na „Triple phase“ protokol (23). Usporedba tijekom ove dvije tehnike prikazana je na slici 7. 60 minuta prije početka same pretraga („Triple phase“ ili „Split-bolus“), pacijent urinira te u sljedećih 20-30 minuta mora popiti 1000 ml vode kako bi rezultati pretrage bili optimalni (20).



Slika 7: Prikaz protokola CT urografije: „Triple phase“ i „Split -bolus“. Abrevijacija CA (contrast agent) označava kontrastno sredstvo, a Pt (patient) označava pacijenta, *Izvor: Dodig, D., Žuža, I., Veljković Vujaklija, D., Miletić, D. (2017). CT urography: principles and indications. Medicina fluminensis., Vol. 53(3): 292-299 (preuzeto 06.08.2021)*

1.5.2 Priprema pacijenta za CT urografiju

Kako bi pregled bio što uspješniji važna je suradnja pacijenta i pridržavanje uputa koje je dobio prije i koje dobiva tijekom same pretrage. Prije početka izvođenja pregleda radiološki tehnolog mora biti obaviješten ukoliko je pacijent alergičan na:

1. Jod
2. Furosemide (Lasix, Fursemid, Edemid)
3. Antibiotike sulfonamide (Sinersul, Sulotrim)

Također je bitno napomenuti ako pacijent ima smanjenu bubrežnu funkciju, ako koristi tablete za liječenje hipertireoze, ukoliko je u fazi dijagnostike/liječenja tumora štitnjače, te ako koristi lijek za liječenje šećerne bolesti. Sklonost alergijskim reakcijama i već postojeće reakcije na kontrastna sredstva (pogotovo jodna) obavezno se moraju napomenuti (24).

Upute:

1. Pomokriti se 45 minuta prije pregleda i ne mokriti do završetka pregleda
2. Odmah nakon toga popiti litru vode kroz period od 20 do 30 minuta
3. Zabilježiti period mokrenja i početka ispijanja vode i o tome obavijestiti radiološkog tehnologa

U jednoj fazi pregleda pacijent mora ustati i hodati u periodu od 5 do 12 minuta kako bi se jodno kontrastno sredstvo ravnomjerno rasporedilo. Unutar tih 12 minuta važno je obavijestiti radiološkog tehnologa kada se osjeti pojačani nagon na mokrenje te se u tom trenutku nastavlja pregled

Prije početka pregleda radiološki tehnolog dužan je pacijentu dati detaljne upute o pregledu i odgovoriti na sva pitanja i nejasnoće (24).

2. CILJ ISTRAŽIVANJA

Cilj ovog istraživanja bio je usporediti dozu zračenja između dva protokola urografije, odnosno istražiti da li je doza zračenja veća kod „Triple phase“ protokola nego „Split-bolus“ protokola. Pacijenti su bili podvrgnuti pregledu CT urografije na Kliničkom zavodu za radiologiju na lokalitetu Sušak, u razdoblju od 01.01.2019. do 31.12.2020. Također, osim doze zračenja ispitivala se tehnička uspješnost pregleda ovisno o korištenom protokolu, te utjecaj tjelesne mase na primljenu dozu zračenja.

HIPOTEZE:

Hipoteza 1 – doza zračenja je veća kod izvođenja “Triple phase” urografije u odnosu na “Split-bolus” urografiju

Hipoteza 2 – “Split-bolus” urografija je tehnički uspješnija od “Triple phase” urografije

Hipoteza 3 – Osobe s većim indeksom tjelesne mase (ITM) prime veću dozu zračenja od osoba nižeg ITM, neovisno o načinu izvođenja urografije

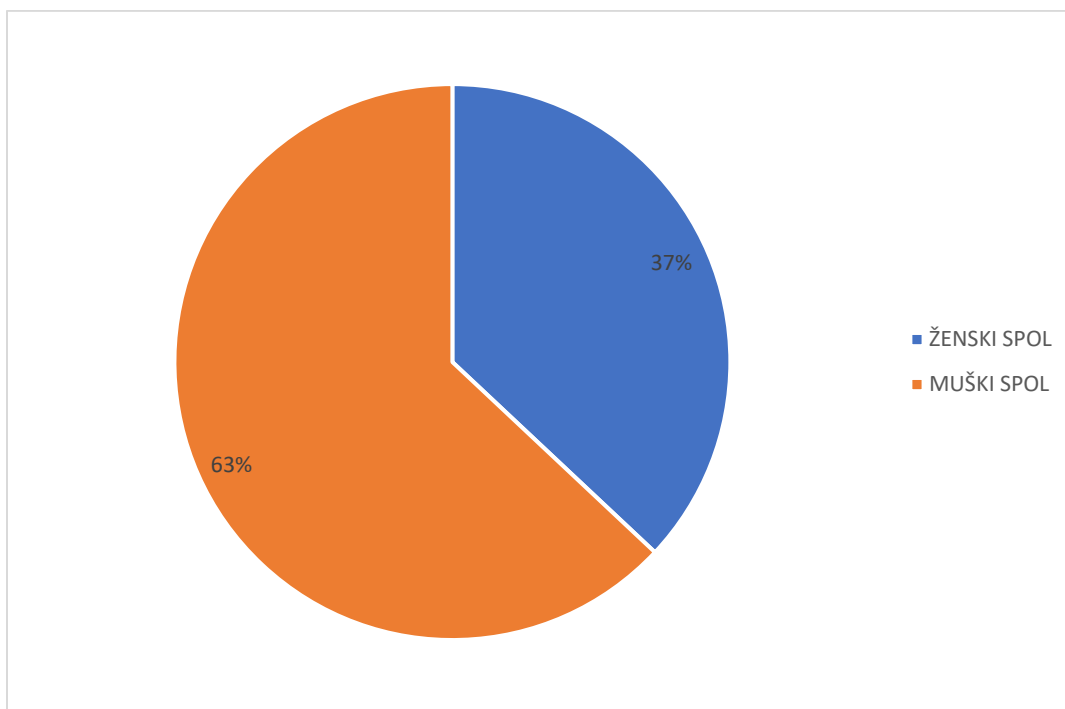
3. MATERIJALI I METODE

Materijali za provedbu istraživanja dobiveni su pretraživanjem sustava ISSA od datuma 01.01.2019. do 31.12.2020. za uređaj Siemens Somatom AS 128 s ključnom riječi „CT urografija“. Pretraživanje podataka obuhvaćalo je pacijente koji su bili podvrgnuti CT urografiji na Kliničkom zavodu za radiologiju na lokalitetu Sušak. Ukupan broj pronađenih ispitanika je 100. Uzeti su podaci koji uključuju datum pregleda, dob i spol pacijenta, vrstu protokola, ukupnu dozu zračenja, visinu, težinu te ITM pacijenta. Pacijenti su podijeljeni ovisno o načinu izvođenja pretrage u grupe „Split bolus“ i „Triple phase“.

4. REZULTATI ISTRAŽIVANJA

Ovim istraživanjem ukupno je pronađeno 100 ispitanika koji su bili podvrgnuti CT urografiji u periodu od 01.01.2019. do 31.12.2020 na Kliničkom zavodu za radiologiju na lokalitetu Sušak. Od navedenih 100 ispitanika, 63 je bilo muškog spola, a 37 je bilo pripadnica ženskog spola, odnosno 63% muškog spola i 37% ženskog spola. Ovime je ujedno dobiven i podatak da je ovoj pretrazi bilo podvrgnuto više muškaraca nego žena. Raspodjela bolesnika prema spolu prikazana je grafom 1.

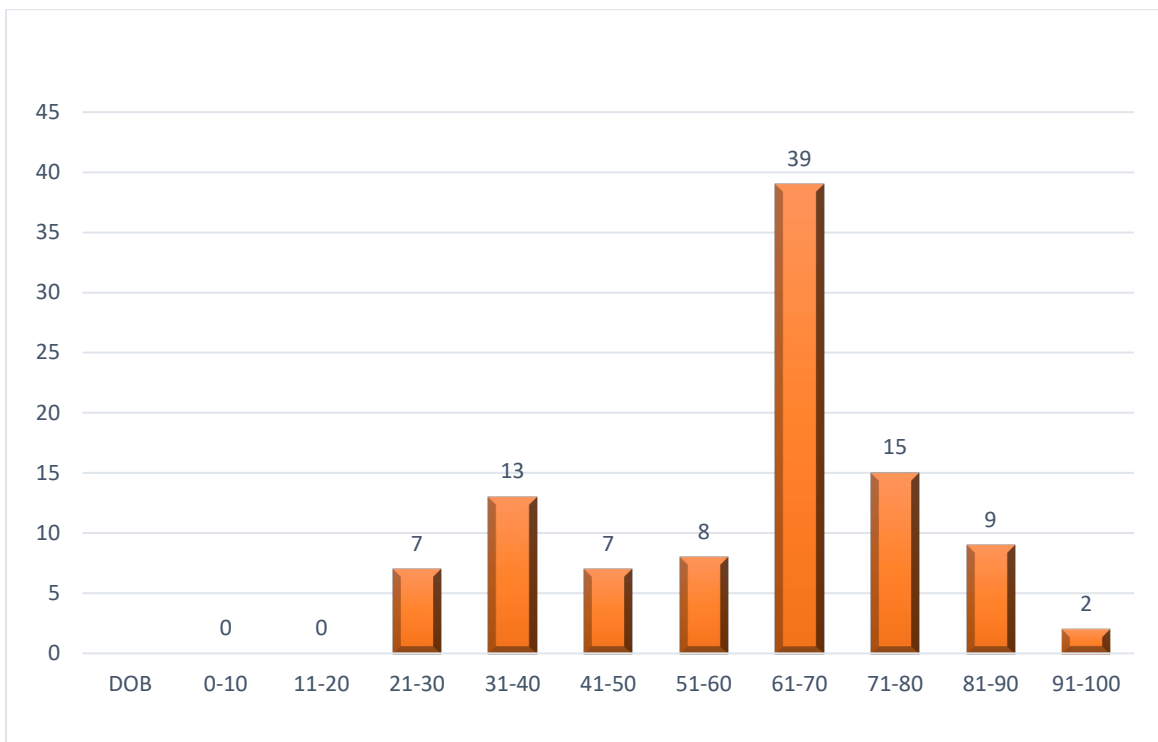
Graf 1. Raspodjela bolesnika podvrgnutih CT urografiji po spolu



Osim prema spolu, pacijenti obuhvaćeni ovim istraživanjem, raspoređeni su i prema godinama u dobne skupine. Od navedenih 100 ispitanika najmlađi je imao 25 godina, a najstariji 94 godine. Prosječna dob bila je 60,7 godina. Podjelom pacijenata u dobne skupine dobiveni su sljedeći podaci: u razredu od 21. do 30. godine bilo je 7 ispitanika, u razredu od 31. do 40. godine 13 ispitanika, od 41. do 50. godine 7 ispitanika, od 51. do 60. godine 8

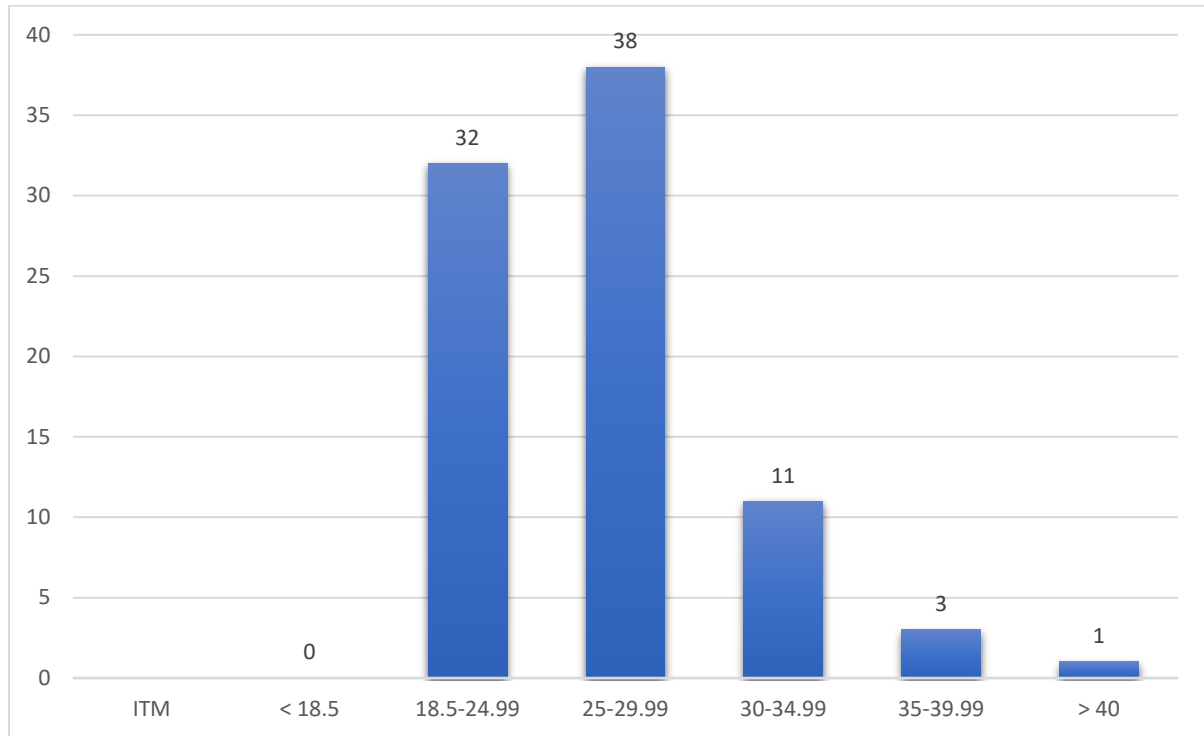
ispitanika, od 61. do 70. godine 39 ispitanika, od 71. do 80. godine 15 ispitanika, od 81. godine do 90. godine 9 ispitanika, te u razredu od 91. do 100. godine 2 ispitanika. Najviše je pacijenata zabilježeno u razredu od 61. do 70. godine starosti. Raspodjela pacijenata podvrgnutih CT urografiji prema dobnim skupinama prikazana je grafom 2.

Graf 2. Raspodjela pacijenata podvrgnutih CTU po dobnim skupinama



Podjelom pacijenata u razrede prema ITM (indeksu tjelesne mase) dobiveni su sljedeći podaci: najviše pacijenata bilo je u razredu 25 do 29,99 koji označava povišenu tjelesnu težinu, njih 38, a najmanje u razredu > 40 koji označava debljinu 3. razreda – samo jedna osoba. U razredu od 18,5 do 24,99 bilo je 32 pacijenta, u razredu od 25 do 29,99 bilo je 38 ispitanika, od 30 do 34,99 bilo je 11 pacijenta, od 35 do 39,99 bilo je 3 ispitanika, a u razredu > 40 bio je samo jedan pacijent. Od ukupno 100 ispitanika njih 85 je imalo podatak o indeksu tjelesne težine, što bi značilo da smo 15 ispitanika morali isključiti iz ove podjele. Opisano je prikazano grafom 3.

Graf 3. Raspodjela pacijenata podvrgnutih CTU prema ITM



Ovim istraživanjem cilj je prikazati da li je doza zračenja koju pacijent primi tijekom pregleda CT urografija znatno veća kod primjene „Triple phase“ protokola nego kod primjene „Split-bolus“ protokola.

	Grupa	Broj	Aritmetička sredina	Standardna devijacija	Standardna pogreška
ITM	SB	63	26.5981	4.55341	.57368
	TRIF	15	26.1740	3.41588	.88198

Tablica 1.

Razlika između dvije grupe u ITM nije značajna ($t=0.338$, $p > .05$)

Tablicom 1. prikazane su dvije skupine pacijenata. Oznaka ITM predstavlja indeks tjelesne mase. Grupa „SB“ predstavlja pacijente koji su bili podvrgnuti „Split-bolus“ protokolu, te je njih

bilo ukupno 63. Grupa „TRIF“ predstavlja pacijente koji su bili podvrgnuti CT urografiji napravljenom „Triple phase“ protokolom, te je njih bilo ukupno 15. Ovdje je bilo važno prikazati da između ove dvije skupine pacijenata ne postoji značajna razlika u indeksu tjelesne težine, što je naposljetku i uspješno prikazano.

	Grupa	Broj	Aritmetička sredina	Standardna devijacija	Standardna pogreška
DLP	SB	66	780.8030	333.34986	41.03253
	TRIF	15	980.5333	342.48855	88.43016

Tablica 2.

Razlika je značajna ($t = -2.084$, $p < .05$)

Tablicom 2. također su prikazane dvije skupine pacijenata. Oznaka DLP (engl. Dose Length Product) predstavlja ukupnu dozu zračenja koju je pacijent primio. Grupa „SB“ predstavlja pacijente koji su bili podvrgnuti „Split- bolus“ protokolu, te je njih bilo ukupno 66. Grupa „TRIF“ predstavlja pacijente koji su bili podvrgnuti CT urografiji napravljenom „Triple phase“ protokolom, te je njih bilo ukupno 15.

Dakle, u konačnu analizu ulazi 66 bolesnika koji su bili podvrgnuti „Split-bolus“ modelu CT urografije i 15 bolesnika koji su bili podvrgnuti „Triple phase“ modelu urografije. Izračunat je T-test koji nije pokazao značajnu razliku u ITM ove dvije grupe bolesnika ($t=0.338$, $p > .05$). Potom je izračunat T-test za nezavisne uzorke primljene doze (DLP). Prosječan DLP u grupi bolesnika „Split-bolus“ iznosio je 780.83, a za grupu „Triple phase“ 980,53. Rezultati su pokazali statistički značajnu razliku između dvije grupe ($t = -2.084$, $p < .05$), odnosno da su bolesnici podvrgnuti „Triple phase“ protokolu primili značajno veću dozu zračenja.

Također, još jedan cilj istraživanja bio je prikazati utjecaj ITM na primljenu dozu, odnosno prime li pacijenti s većim ITM veću dozu zračenja od onih s nižim ITM, neovisno o korištenom protokolu urografije. U analizu su uzeti samo pacijenti koji su bili podvrgnuti „Split-bolus“ modelu urografije budući da je ranije prikazano da između grupe „SB“ i „TRIF“ ne postoji značajna razlika u ITM. Za skupinu bolesnika koji su bili podvrgnuti "Split-bolus" protokolu koreliran je ITM i DLP koristeći Pearsonov model korelacija. Rezultati su pokazali pozitivnu korelaciju između ITM i DLP ($r^2=0.794$, $p<0.01$) što bi značilo da su bolesnici s većom tjelesnom težinom izloženi većoj dozi zračenja tijekom izvođenja pretrage.

5. RASPRAVA

U istraživanje bilo je uključeno sveukupno 100 pacijenata koji su u periodu od 01.01.2019. do 31.12.2020. bili podvrgnuti CT urografiji. Pregled je bio obavljen na Kliničkom zavodu za radiologiju na lokalitetu Sušak, uređajem Simens Somatom AS 128.

Pacijente koje smo dobili pretraživanjem sustava podijelili smo u razrede prema spolu, dobi i indeksu tjelesne težine.

Dobiveni rezultati pokazuju da su od sveukupnog broja pacijenata bile 63 osobe muškog spola (63%) i 37 osoba ženskog spola (37%). Shodno tome može se zaključiti da je veća zastupljenost muškaraca podvrgnutih ovom pregledu u odnosu na žene.

Promatrajući dob i raspored pacijenata po dobnim skupinama dalo se zaključiti sljedeće: Raspon godina seže od 25 do 94 godine, stoga je najmlađi pacijent imao 25 godina, a najstariji pacijent imao je 94 godine. Najviše pacijenata nalazi se u razredu od 61 do 70 godine, njih 39 od ukupno 100. Najmanji broj pacijenata bio je u razredu od 91 do 100 godine, samo 2 registrirana.

Osim prema spolu i dobi, pacijenti su bili razvrstani u razrede prema indeksu tjelesne mase. Prema ovoj podjeli najviše je pacijenata bilo u razredu od 25 do 29,99 koji predstavlja blago povišenu tjelesnu težinu. U tom razredu bilo je 38 pacijenata. Od ukupno 100 pacijenata registriranih pretraživanjem ISSA-e, 85 njih imalo je podatak o indeksu tjelesne težine, te se sukladno tome 15 pacijenata moralo isključiti iz istraživanja. Samo jedna osoba nalazi se u razredu >40 koji predstavlja debljinu 3. razreda odnosno tešku pretilost.

Budući da je cilj istraživanja bio prikazati da li je doza zračenja veća pri korištenju „Triple-phase“ protokola u odnosu na „Split-bolus“ model urografije učinjeno je sljedeće:

Daljnijim istraživanjem u konačnu analizu od ukupno 100 bolesnika ulazi njih 66 koji su bili podvrgnuti „Split-bolus“ modelu CT urografije kao i 15 bolesnika koji su bili podvrgnuti „Triple-phase“ modelu urografije. Izračunat je T-test koji nije pokazao značajnu razliku u ITM ove dvije grupe bolesnika ($t=0.338$, $p > .05$). Potom je izračunat T-test za nezavisne uzorke primljene doze (DLP). Prosječan DLP u grupi bolesnika „Split-bolus“ iznosio je 780.83, a za grupu „Triple-phase“ 980,53. Rezultati su pokazali statistički značajnu razliku između dvije

grupe ($t = -2.084$, $p < .05$), odnosno da su bolesnici podvrgnuti „Triple-phase“ protokolu primili značajno veću dozu zračenja. Time se potvrđuje prva hipoteza.

Nadalje, druga hipoteza koja glasi “Split-bolus” urografija je tehnički uspješnija od “Triple phase” urografije, se odbacuje budući da prilikom provođenja istraživanja nije prikupljen niti jedan podatak koji ukazuje na neuspješnost izvođenja niti jednog modela urografije.

Za skupinu bolesnika koji su bili podvrgnuti "split bolus" protokolu koreliran je indeks tjelesne mase i DLP koristeći Pearsonov model korelacija. Pokazana je pozitivna korelacija između ITM i DLP ($r^2=0.794$, $p<0.01$) što potvrđuje treću hipotezu da su bolesnici s većom tjelesnom težinom izloženi većoj dozi zračenja.

6. ZAKLJUČAK

Ovo istraživanje rezultiralo je sljedećim zaključcima:

- Od ukupno 100 bolesnika koji su u razdoblju od 01.01.2019 do 31.12.2020. bili podvrgnuti pregledu CTU, 63 je bilo muškog spola, a 37 ženskog spola
 - Nadalje, prosječna dob bila je 60,7 godina s time da je najmlađi bolesnik imao 25 godina, a najstariji 94 godine
 - Najveći broj pacijenata bio je u razredu od 61 do 70 godine, njih 39
 - S obzirom na podjelu pacijenata prema indeksu tjelesne težine dobiven je podatak da najviše pacijenata spada u skupinu blago povišene tjelesne težine
 - Shodno dobivenim rezultatima:
1. Hipoteza 1. se potvrđuje. Ovim istraživanjem prikazano je da je doza zračenja koju pacijenti prime veća kada su podvrgnuti „Triple phase“ protokolu nego „Split-bolus“ protokolu.
 2. Hipoteza 2. se odbacuje. Budući da tijekom provođenja ovog istraživanja nije pronađen niti jedan podatak o neuspješnosti izvođenja pretrage korištenjem jednog od protokola, nije bilo moguće prikazati da li je tehnika „Split-bolus“ uspješnija od „Triple phase“ tehnike. Stoga su obje tehnike jednako uspješne.
 3. Hipoteza 3. se potvrđuje. Za skupinu bolesnika koji su bili podvrgnuti "Split-bolus" protokolu koreliran je ITM i DLP koristeći Pearsonov model korelacija. Rezultati su pokazali pozitivnu korelaciju između ITM i DLP što bi značilo da su bolesnici s većom tjelesnom težinom izloženi većoj dozi zračenja tijekom izvođenja pretrage.

7. SAŽETAK

Kompjutorizirana tomografija izuzetno je značajna za procjenu stanja organa i patoloških promjena u području retroperitoneuma. Za procjenu gornjeg mokraćnog sustava i mokraćnog mjehura služi CT urografija. To je veoma bitna slikovna metoda koja je zbog svoje izuzetne dijagnostičke preciznosti zauzela važnu ulogu u detekciji tumora, anatomskih odstupanja, malformacija i lezija, te u otkrivanju i praćenju patologije prisutne u mokraćnom sustavu. Dakle, CT urografija je metoda izbora koja se koristi kako bi se utvrdilo postoje li bolesti bubrega i ostalih organa mokraćnog sustava i zdjelice, te za procjenu proširenosti istih. Može se reći kako je CTU uvelike zamijenila intravensku urografiju. Ona se najčešće upotrebljava prilikom sljedećih indikacija: prisutnost krvi u urinu, sumnja na tumore gornjeg mokraćnog sustava, praćenje benignih i malignih stanja lokaliziranih u mokraćnom sustavu, praćenje stanja nakon otkrića i liječenja tumora, traume mokraćnog sustava, različite infekcije mokraćnog sustava i slična stanja. Pretraga se izvodi s ili bez kontrastnog sredstva. Za izvođenje CT urografije ne postoji protokol koji je univerzalno prihvaćen, ali tehnike „Triple phase“ te „Split-bolus“ svakako predstavljaju najčešće korištene protokole ove pretrage. Uporabom istih omogućava se optimalno rastezanje mokraćnog trakta te se na taj način dobiva maksimalna vidljivost mogućih deformacija unutar istog. Sam naziv „Triple phase“ govori nam da postoje tri ključne faze prilikom provedbe ovog protokola. One su sljedeće: nativna faza, nefrografska faza, te ekskrecijska faza. Snimanje započinje nativnom fazom, a zatim slijede dvije odvojene faze nakon primjene kontrastnog jodnog sredstva. Tehnika „Split- bolus“ sastoji se od dvije faze. Zapčinje također nativnom fazom, a zatim se spajaju zadnje dvije faze: nefrografska i ekskrecijska faza. „Split bolus“ tehnikom smanjuje se doza radijacije za 30-50% u odnosu na „Triple phase“ protokol.

Cilj ovog istraživanja bio je usporediti dozu zračenja između dva protokola urografije, odnosno dokazati da je doza zračenja veća kod „Triple phase“ protokola nego „Split-bolus“ protokola. Pacijenti su bili podvrgnuti pregledu CT urografije na Kliničkom zavodu za radiologiju na lokalitetu Sušak, u razdoblju od 01.01.2019. do 31.12.2020. U tom periodu je prikupljeno 100 podataka iz medicinske dokumentacije pacijenata. Također, osim doze zračenja ispitivala se tehnička uspješnost pregleda ovisno o korištenom protokolu, te utjecaj tjelesne mase na primljenu dozu zračenja.

8. SUMMARY

Computed tomography is extremely important for assessing the condition of organs and pathological changes in the area of the retroperitoneum. CT urography is used to assess the upper urinary tract and bladder. It is a very important imaging method which, due to its exceptional diagnostic precision, has taken an important role in the detection of tumors, anatomical abnormalities, malformations and lesions, and in the detection and monitoring of pathology present in the urinary system. Thus, CT urography is the method of choice used to determine the existence of diseases of the kidneys and other organs of the urinary system and pelvis, and to assess their enlargement. It can be said that CTU has largely replaced intravenous urography. It is most commonly used during the following indications: presence of blood in urine, suspected upper urinary tract tumors, monitoring of benign and malignant conditions localized in the urinary tract, monitoring of conditions after tumor detection and treatment, urinary trauma, various urinary tract infections and similar conditions. The examination is performed with or without contrast agent. There is no universally accepted protocol for performing CT urography, but the "Triple phase" and "Split-bolus" techniques are certainly the most commonly used protocols in this test. The application of the same enables optimal stretching of the urinary tract, thus achieving maximum visibility of possible deformations within it. The name "Triple phase" tells us that there are three key phases in verifying this protocol. They are as follows: native phase, nephrographic phase, and excretory phase. Recording begins with the native phase, followed by two separate phases after application of a contrast iodine agent. The "Split-bolus" technique consists of two phases. It also begins with the native phase, and then the last two phases merge: the nephrographic and the excretory phase. The "Split-bolus" technique reduces the radiation dose by 30-50% in relation to the "Triple-phase" protocol.

The aim of this study was to compare the radiation dose between two protocols of urography, ie to prove that the radiation dose is higher in the "Triple phase" protocol than the "Split-bolus" protocol. Patients underwent CT urography examination at the Clinical Department of Radiology, in the period from January 1, 2019. to 31.12.2020. During this period, 100 data from patients' medical records were collected. Also, in addition to the radiation dose, the technical success of the examination was analysed depending on the protocol used, as well as the influence of body weight on the received radiation dose.

9. LITERATURA

1. Bajek, S., Bobinac, D. Jerković, R., Malnar, D., Marić, I. (2007). Sustavna anatomija čovjeka. Digital point tiskara, Rijeka.
2. Zgrablić, M. (1985). Anatomija i fiziologija. Medicinska knjiga, Beograd – Zagreb.
3. Krmpotić – Nemanić, J., Marušić, A. (2002). Anatomija čovjeka – 2. dio. Medicinska naklada - Zagreb
4. Mohan H. (2015). Textbook of Pathology, sedmo izdanje. New Delhi: Jaypee Brothers Medical Publishers: 649-652
5. Fraser, S., Blakeman, T. (2016). Chronic kidney disease: identification and management in primary care. Dovepress, 7: 21-32
6. Erdec, K. (2019) Stvaranje mokraće u bubrezima i najvažniji poremećaji bubrežne funkcije. Završni rad, Zagreb, Zdravstveno veleučilište
7. Kukuljan, M. (2016): skripta „Uvod u Radiologiju“ Rijeka
8. Power, SP., Moloney, F., Twomey, M., James, K., O'Connor, OJ., Maher, MM. (2016). Computed tomography and patient risk: Facts, perceptions and uncertainties. World J Radiol, 8(12):902-915
9. Janković, S., Brkljačić, B., Marotti, M., Mašković, J. (2002). Radiološke metode i uređaji. U: Janković, S, Eterović, D. (Ur): Fizikalne osnove i klinički aspekti medicinske dijagnostike. Medicinska naklada, Zagreb: 75-127.
10. Lovrinčević, A. (1988). Opšta i specijalna radiologija. Veselin Masleša, Sarajevo.
11. Čupurdija, A., Petrincec, B. (2017). Kompjutorizirana tomografija – CT. Matematičko-fizički list, 2: 80-86.
12. Hebrang, A., Klarić-Čustović, R. (2007). Radiologija. Medicinska naklada: Zagreb
13. DenOtter, T., D., Schubert, J. (2019). Hounsfield Units. Europe PMC

14. Flohr, G., T., McCollough, H., C., Bruder, H., Petersilka, M., Gruber, K., Süß, C., Grasruck, M., Stierstorfer, K., Krauss, B., Raupach, R., Primak, N., A., Küttner, A., Achenbach, S., Becker, C., Kopp, A., Ohnesorge, M., B. (2006). First performance evaluation of a dual-source CT (DSCT) system. *Eur Radiol*, 16: 256–268
15. Shefer, S., Altman, A., Behling, R., Goshen, R., Gregorian, L., Roterman, Y., Uman, I., Wainer, N., Yagil, Y., Zarchin, O. (2013) State of the Art of CT Detectors and Sources: A Literature Review. *Curr Radiol Rep*, 1: 76-91.
16. J. HSICH, *Computed Tomography. Principles, Design, Artifacts and Recent Advances*, Spie Press, Washington, 2009.
17. Vidjak, V., Brnić, Z., Mažuranić, I., Sjekavica, I. (2007) *Kontrastna sredstva*. U: Hebrang, A., Klarić-Čustović, R. (Ur.): *Radiologija*. Medicinska naklada: Zagreb: 61-68.
18. Kukuljan, M. (2015): skripta „Kontrastna sredstva“, Rijeka.
19. Zarb F., Mizzi A. *Ionated contrast media: Risks and Best practice*. Health management, Volume 15- Issue 4, 2015
20. Dodig, D., Žuža, I., Veljković Vujaklija, D., Miletić, D. (2017). *CT urography: principles and indications*. *Medicina fluminensis.*, Vol. 53(3): 292-299
21. Silverman, S.G., Leyendecker J.R., Amis E.S.Jr., (2009). What is the current role of CT urography and MR urography in the evaluation of the urinary tract? *Radiology* 250: 309-23.
22. Dillman, J.R., Caoili, E.M., Cohan, R.H., Ellis, J.H., Francis, I.R., Nan, B. (2007). Comparison of urinary tract distension and opacification using single-bolus 3-phase vs split-bolus 2-phase multidetector row CT urography. *J Comput Assist Tomogr.* ;31:750-7.
23. Maheshwari, E., O'Malley, M.E., Ghai, S., Staunton, M., Massey, C. (2010). Split-bolus MDCT urography: Upper tract opacification and performance for upper tract tumors in patients with hematuria. *AJR Am J Roentgenol*
24. *Obrazac za pripremu pacijenta - Službeni dokument Kliničkog bolničkog centra Rijeka*

10. PRILOZI

Ilustracije

1. Slika 1: Prikaz građe bubrega, Izvor: <https://www.lecturio.com/magazine/kidney/> (preuzeto 27.07.2021)
2. Slika 2: Prikaz mokraćovoda, Izvor <https://kidneystonemelbourne.com.au/kidney-stones/anatomy-urinary-system> (preuzeto 28.07.2021)
3. Slika 3: Prikaz građe mokraćnog mjehura, Izvor https://hr.wikipedia.org/wiki/Mokra%C4%87ni_mjehur (preuzeto 28.07.2021)
4. Slika 4: Skala Hounsfieldovih jedinica, Izvor <https://radiopaedia.org/cases/hounsfield-scale-diagram> (preuzeto 01.08.2021.)
5. Slika 5: Shematski prikaz građe rendgenske cijevi, Izvor: https://www.researchgate.net/figure/Schematics-of-a-conventional-X-ray-tube-the-electrons-e-are-emitted-from-the_fig1_327816840 (preuzeto 12.08.2021.)
6. Slika 6: Prikaz kućišta CT uređaja , Izvor https://en.wikipedia.org/wiki/Operation_of_computed_tomography (preuzeto 02.08.2021.)
7. Prikaz protokola CT urografije: „Triple phase“ i „Split bolus“, Izvor: Dodig, D., Žuža, I., Veljković Vujaklija, D., Miletić, D. (2017). CT urography: principles and indications. Medicina fluminensis., Vol. 53(3): 292-299 (preuzeto 06.08.2021)

Grafovi:

1. Graf 1. Raspodjela bolesnika podvrgnutih CT urografiji po spolu
2. Graf 2. Raspodjela pacijenata podvrgnutih CTU po dobnim skupinama
3. Graf 3. Raspodjela pacijenata podvrgnutih CTU prema BMI

Tablice:

Tablica 1. Prikaz skupine pacijenata u odnosu na ITM

Tablica 2. Prikaz skupine pacijenata u odnosu na DLP

11. ŽIVOTOPIS

Rođena sam u Rijeci 24.04.1998. godine. U istom gradu pohađala sam Osnovnu školu Podmurvice, a nakon završene osnovne škole upisala sam Medicinsku školu, smjer Fizioterapija. Nakon mature 2016. godine upisala sam Fakultet zdravstvenih studija, smjer Fizioterapija. 2017. godine upisala sam smjer Radiološka tehnologija također na Fakultetu zdravstvenih studija.