

DIJAGNOSTIKA PLUĆNIH TUMORA

Pernar, Julije

Undergraduate thesis / Završni rad

2021

Degree Grantor / Ustanova koja je dodijelila akademski / stručni stupanj: **University of Rijeka, Faculty of Health Studies / Sveučilište u Rijeci, Fakultet zdravstvenih studija u Rijeci**

Permanent link / Trajna poveznica: <https://um.nsk.hr/um:nbn:hr:184:373634>

Rights / Prava: [In copyright](#)/[Zaštićeno autorskim pravom.](#)

Download date / Datum preuzimanja: **2024-09-01**

Repository / Repozitorij:

[Repository of the University of Rijeka, Faculty of Health Studies - FHSRI Repository](#)



SVEUČILIŠTE U RIJECI
FAKULTET ZDRAVSTVENIH STUDIJA
PREDDIPLOMSKI STRUČNI STUDIJ RADIOLOŠKE TEHNOLOGIJE

Julije Pernar
DIJAGNOSTIKA PLUĆNIH TUMORA
Završni rad

Rijeka, 2021.

UNIVERSITY OF RIJEKA
FACULTY OF HEALTH STUDIES
GRADUATE UNIVERSITY STUDY OF RADIOLOGIC TECHNOLOGY

Julije Pernar
DIAGNOSING LUNG TUMORS
Final work

Rijeka, 2021.

Mentor rada: izv.prof.dr.sc.Melita Kukuljan, dr. med.

Završni rad obranjen je dana _____ u/na _____,

pred povjerenstvom u sastavu:

1. Lovro Tkalčić, dr.med.
2. Boris Bezak, dr. med.
3. izv.prof.dr.sc.Melita Kukuljan, dr. med.

SADRŽAJ

1. UVOD I PREGLED PODRUČJA ISTRAŽIVANJA.....	5
<i>1.1. Anatomija pluća.....</i>	<i>5</i>
1.2. <i>Disanje</i>	<i>6</i>
1.3. <i>Granice i topografija pluća</i>	<i>6</i>
1.4. <i>Građa pluća</i>	<i>7</i>
1.4.1. <i>Podjela pluća na režnjeve i fisure</i>	<i>7</i>
1.4.2. <i>Segmenti.....</i>	<i>8</i>
1.4.3. <i>Plućni režnjići (lobulusi) i acinusi</i>	<i>9</i>
1.5. <i>Bronhalno stablo (Arbor bronchialis)</i>	<i>10</i>
1.6. <i>Krvne žile pluća</i>	<i>11</i>
1.7. <i>Limfne žile pluća</i>	<i>11</i>
1.8. <i>Inervacija pluća</i>	<i>12</i>
2. TUMORI PLUĆA	13
2.1. <i>Klinička slika</i>	<i>14</i>
2.2. <i>Dijagnostika tumora pluća</i>	<i>15</i>
2.3. <i>Histološka podjela tumora pluća</i>	<i>18</i>
2.4. <i>Metastaze.....</i>	<i>20</i>
2.5. <i>Terapija.....</i>	<i>21</i>
3. CILJEVI ISTRAŽIVANJA.....	21
4. ISPITANICI I METODE	22
4.1. <i>Ispitanici</i>	<i>22</i>
4.2. <i>Metode.....</i>	<i>22</i>
5. REZULTATI	24
6. RASPRAVA.....	31
7. ZAKLJUČCI	33
8. SAŽETAK.....	34
9. SUMMARY.....	36
10. LITERATURA	38
11. PRILOG A: Popis ilustracija	40
Slike.....	40
Grafovi	40
12. KRATKI ŽIVOTOPIS PRISTUPNIKA	41

1. UVOD I PREGLED PODRUČJA ISTRAŽIVANJA

1.1. Anatomija pluća

Respiratorni sustav započinje vanjskim nosom koji udahnuti zrak usmjerava u nosne šupljine koje su povezane s paranazalnim sinusima. Iz nosne šupljine zrak ulazi u ždrijelo, gdje se dišni sustav ukršta s probavnim sustavom, a udahnuti zrak odlazi u grkljan, zatim u traheju koja se dijeli na glavni lijevostrani i desnostrani bronh (lijevu i desnu dušnicu), a zatim na sve manje bronhiole pa sve do alveolarnih duktusa (ductuli alveolares) i na kraju na alveole, kroz čiju stjenku se vrši razmjena plinova. Pluća su parni parenhimatozni organi koji se nalaze u prsnoj šupljini. Donjim se dijelom naslanjaju na ošit, mišićnu pregradu koja dijeli prsnu i trbušnu šupljinu. Sastoje se od desnog pluća ili pulmo dexter i lijevog pluća ili pulmo sinister, a između njih nalazi se sredoprse ili mediastinum. (1)

Pluća su lagana, meka, elastična i spužvasta. Blijedo ružičaste su boje, međutim kod gradske populacije poprimaju sivkastu boju zbog nakupljanja čestica prašine i smoga koji ulaze u pluća pri svakom udahu. (2)

Pluća su obavijena opnom, porebricom ili pleurom, seroznom ovojnicom koja omogućuje da površina pluća bude vlažna, sjajna i glatka. Ona se sastoji od dvaju listova.

Prvi list, vanjski, jest porebrica ili parijetalna pleura (lat. pleura parietalis) koja s unutarnje strane oblaže stijenku prsnog koša. Na parijetalnoj pleuri razlikujemo: pleuru costalis, pleuru mediastinalis, pleuru diaphragmatica i capulu pleurae.

Drugi, unutarnji list je visceralna pleura ili poplućnica (lat. pleura viscelaris) koja obavija površinu pluća u cijelosti, osim hilusa.

Parijetalnu i visceralnu pleuru povezuje mezenterij tj. duplikatura serozne opne.

Između porebrice i poplućnice nalazi se pleuralna šupljina (cavitas pleuralis), koja je virtualni prostor unutar kojeg je negativni tlak koji priljubljuje listove pleure. Pleuralna šupljina obogaćena je malom količinom serozne tekućine. Ona omogućuje da pri disanju visceralna pleura klizi po parijetalnoj. Prostori u pleuralnoj šupljini nisu ispunjeni plućima, a nazivaju se recesusi te služe kao rezervni prostor koje pluća može ispuniti jedino u slučaju dubokog udisaja.

1.2. Disanje

Disanje je vitalna funkcija kojom se vrši izmjena plinova. Zasniva se na promjenama oblika prsnoga koša koje izazivaju kontrakcije respiratornih mišića. Udisaj (inspirio) je aktivni proces dok je izdisaj (expirio) pasivni proces. Kada se prsni koš raširi, rebra se zbog svoje vlastite težine spontano spuštaju te se na taj način smanjuje volumen prsnog koša. (1) Pluća su elastična tvorba i kolabirala bi da ih rastegnutima ne održava povezanost visceralne i parijetalne pleure i negativni tlak između njih. Zrak iz atmosfere ulazi u pluća kroz dišne kanale zahvaljujući negativnom tlaku koji se stvara u plućnim alveolama. Tako dolazi do izmjene kisika i ugljičnog dioksida između alveolarnog zraka i krvi u plućnim kapilarama.

Pluća sadrže do 5 litara zraka. Tijekom normalnog disanja izmjenjuje se otprilike pola litre zraka. Pri dubokom udisaju moguće je udahnuti oko dvije i pol litre dodatnoga zraka. Pri punom izdisaju pluća otpuštaju litru zraka. U plućima se uvijek zadržava jedna litra zraka koju se ne može izdahnuti. (2)

1.3. Granice i topografija pluća

Pluća nalikuju uzdužno postavljenom stošcu. Na plućima stoga možemo razaznati donji dio, koji je širi, a naziva se baza pluća (basis pulmonis) i gornji dio koji je uži, a zove se plućni vršak ili apeks (apex pulmonis). Na svakom plućnom krilu se vide tri površine i tri ruba.

Granice pluća najvećim dijelom istovjetne su granicama parijetalne pleure. Baza pluća u odnosu na pleuru je vodoravnija, a njezin smještaj je oko dva rebrena prostora iznad razine pleure. Vrh pluća nalazi se unutar kupole pleure u donjem dijelu vrata, a iznad gornjeg otvora prsnog koša. Plućni apeks se projicira se na prednjoj torakalnoj stijenci grudnog koša otprilike 2 do 3 centimetara iznad ključne kosti, dorzalno se projicira na razini 1. rebra. Rebrena ploha (facies costalis) čini lateroanteriornu, lateralnu i lateroposteriornu vanjsku stranu pluća. Rebrena utisnuća pluća (impressiones costales) nalaze se na rebrenoj plohi. Medijalna ploha (facies medialis) dijeli se na dva dijela. To je pars vertebralis koji je manji stražnji kralježnični dio i pars mediastinalis koji je veći prednji sredoprski dio. Na medijastinalnom dijelu nalazi se udubljenje (impressio cardiaca). Hilus pulmonis nalazi se na medijalnoj plohi i to je mjesto komunikacije struktura između pluća i sredoprsja. Facies diafragmatica je donja plućna ploha

koja je u odnosu s gornjom stranom ošita. Desno pluće je svojom bazom preko ošita u odnosu s desnim jetrenim režnjem dok je lijevo pluće u odnosu s lijevim jetrenim režnjem i fundusom želuca. Prednji rub (margo anterior) nalazi se na prednjoj granici facies costalis i mediastinalisa, a smješten je unutar kostomedijastinalnoga zatona parijetalne pleure. Prednji rub lijevog plućnog krila udubljen je zbog smještaja srca (incisura cardiaca). Stražnji rub pluća (margo posterior) nalazi se na stražnjoj granici facies costalis i facies medialis, a smješten je unutar stražnjeg kostomedijastinalnog zatona parijetalne pleure. Donji rub pluća (margo inferior) nalazi se na granici facies costalis i facies diaphragmatica, a smješten je unutar kostodijafragmatičnog zatona parijetalne pleure. Donji desni rub pluća tijekom dubokog udisaja može dosegnuti iza desnog jetrenog režnja, desne nadbubrežne žlijezde i do gornje trećine desnog bubrega. Donji lijevi rub pluća tijekom duboka udisaja može dosegnuti do gornje postranične polovice slezene, lijeve nadbubrežne žlijezde i gornjeg dijela lijevog bubrega. (1,2,3)

1.4. Građa pluća

1.4.1. Podjela pluća na režnjeve i fisure

Površina pluća izbrazdana je pukotinama koje od površine organa dopiru do hilusa. Te pukotine dijele plućna krila na režnjeve (lobuse) tako da pluća imaju lobarni sastav. Lobusi su najveća građevna jedinica pluća. Plućna krila međusobno se razlikuju po veličini i broju lobusa.

Desno pluće šire je i kraće. Čine ga tri lobusa: gornji (lobus superior), donji (lobus inferior) i srednji (lobus medius pulmonis dextri). Fissura obliqua u desnom plućnom krilu razgraničava donji režanj od ostala dva režnja dok fissura horizontalis pulmonis dextri razdvaja gornji i srednji režanj desnog pluća.

Lijevo pluće dulje je i uže. Ima dva lobusa: gornji (lobus superior) i donji (lobus inferior) plućni režanj. Fissura obliqua koja ima oblik kose pukotine, razdvaja gornji i donji režanj lijevoga pluća.

1.4.2. Segmenti

Režnjevi (lobusi) dijele se na segmente, a segmenti se dijele na režnjiće (lobuluse).

Pluća su podijeljena na bronhopulmonalne segmente (lat. segmenta bronhopulmonalia). Oba pluća podijeljena su u 10 segmenata.

U desnom gornjem režnju nalaze se: 1. apikalni segment, 2. posteriorni segment, 3. anteriorni segment.

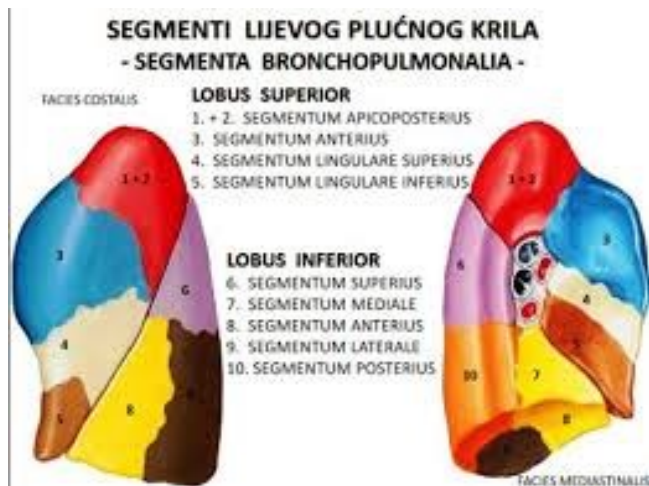U srednjem režnju nalaze se: 4. lateralni segment, 5. medijalni segment.

U desnom donjem režnju nalaze se: 6. apikalni segment, 7. bazomedijalni segment, 8. bazoanteriorni segment, 9. bazolateralni segment, 10. bazoposteriorni segment.

U lijevom gornjem režnju nalaze se: 1. et 2. apikoposteriorni segment, 3. anteriorni segment 4. superiorni lingularni segment, 5. inferiorni lingularni segment

U donjem režnju lijevog pluća su segmenti : 6. apikalni segment,, 7. et 8. Anteromediobazalni segment 9. bazolateralni segment, 10. bazoposteriorni segment.

Segmenti pluća izgledaju kao nepravilni konusi i piramide s vrhom okrenutim prema hilusu pluća. Baza segmenata nalazi se na površini pluća. Takav raspored zadržava oblik i položaj pojedinog segmenta nepromijenjenim. Segment pluća (bronhopulmonalni segment) dio je plućnog parenhima i može se odvojiti i ukloniti bez utjecaja na susjedna područja.



Slika 1. Prikaz segmenata plućnih krila

Izvor:https://www.google.com/search?q=segmeti+plu%C4%87a&tbm=isch&ved=2ahUKEwiB2qbu-bzvAhWH7rsIHRxyDYsQ2-cCegQIABAA&oeq=segmeti+plu%C4%87a&gs_lcp=CgNpbWcQAzoGCAAQBxAeOggIABAHEAUQHjoICA AQCBAHEB5Ql8AFWM_RBWCb1wVoAHAAeACAAZQBiAH1BpIBAzAuN5gBAKABAaoBC2d3cy13aXo taW1nwAEB&scient=img&ei=1ehUYMGbNofd7_UPnOS12Ag&bih=789&biw=1600#imgrc=nSnMIBf2QCA H3M

1.4.3. Plućni režnjići (lobulusi) i acinusi

Segmenti su podijeljeni na plućne sekundarne režnjiće ili lobuluse. Njihov maksimalan promjer iznosi jedan centimetar, a visoki su nekoliko centimetara. Oni također imaju oblik piramide. Režnjići (lobulusi) su izgrađeni od acinusa koji su najmanje građevne jedinice pluća. Sekundarni režnjić pluća najmanja je anatomska i funkcionalna jedinica pluća i u potpunosti je okružen vezivnim tkivom (interlobularnom septom). Veličina primarnog režnjića pluća ili acinusa obično nije veća od pola centimetra. Najčešće se u režnjiću nalazi dvanaest do osamnaest acinusa po režnjiću, no može ih biti do tridesetak.

Acinus nastaje grananjem jednog završnog bronhiola. Završni bronhiol grana se na respiratorne bronhiole (bronchioli respiratorii). Alveolarni kanalić (ductus alveolaris) je završetak respiratornog bronhiola. On se dijeli u dvije alveolarne vrećice (sacci alveolares) kojima je funkcija izmjena plinova, disanje. (1,3)

1.5. Bronhalno stablo (*Arbor bronchialis*)

Bronhalno stablo je razgranat sustav. Bronhi (lat. bronchus) nalaze se na donjem dijelu traheje (lat. trachea). Traheja se dijeli na dva glavna bronha, glavni lijevi bronh koji vodi u lijevo plućno krilo i glavni desni bronh koji vodi u desno plućno krilo. To su bronchus principales dexter i bronchus principales sinister. To su bronhi prvoga reda, izravni nastavci dušnika. Oni su ekstrapulmonalni jer dopiru do hilusa pluća.

Desni glavni bronh (bronchus principales dexter) okomitiji je, širi i kraći od lijevoga glavnog bronha (bronchus principales sinister) koji je vodoravniji, duži i uži od desnoga glavnog bronha.

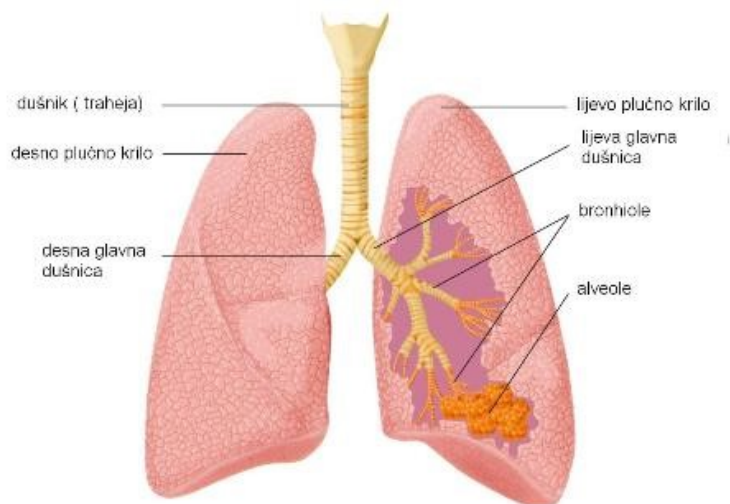
Ovi se bronhi granaju u lobarne bronhe ili bronhe drugog reda. Bronhi drugog reda (bronchus lobaris) nastavak su glavnih bronha. Lijevo glavni bronh grana se u dva, a desni glavni bronh u tri lobarna bronha, a svaki od njih provodi zrak u pripadajući plućni režanj. Njihova zadaća je dakle opskrba plućnih lobusa zrakom.

Svaki se lobarni bronh unutar svoga režnja grana u segmentne bronhe ili bronhe trećega reda.

Bronhi četvrtoga reda nastaju unutar segmenata i to su lobularni bronhi koji dovode zrak u režnjice ili lobuluse. Završni bronhioli (bronchioli terminales) su najmanji ogranci.

Bronhiol sadrži oko 50 do 80 terminalnih bronhiola (bronchioli terminales). tj. najmanjih ogranaka. Za razliku od bronha, bronhioli ne sadrže hrskavice i žlijezde u svojim stijenkama.

Bronhioli se granaju do duktalnih vodova (lat. ductuli alveolares) kojih su stijenke sastavljene od alveola. Plućni acinus, osnovna jedinica pluća, dio je pluća koji nastaje grananjem završnog terminalnog bronhiola. Bronhiol se dalje grana u manje segmente s alveolama. Alveole se nalaze na stijenci respiratornog bronhiola (bronchioli respiratorii) i i duktalnih vodova zaslužne su za izmjenu plinova. Izmjena plinova odvija se tako da plućne kapilare dovode ugljični dioksid koji prelazi u alveole, a iz alveola se preuzima kisik. Taj kisik se potom dovodi do različitih organa u tijelu putem krvotoka.(1,4)



Slika 2. Prikaz pluća

Izvor: <https://www.onkologija.hr/wp-content/uploads/2016/05/13.jpg>

1.6. Krvne žile pluća

Pluća imaju funkcionalni i hranidbeni optok.

Funkcionalni optok dovodi vensku krv iz srca u pluća, tu se krv oksigenira tj. zasićuje kisikom nakon čega se vraća u srce kao arterijska krv. Krv iz srca dolazi u pluća kroz arteriju pulmonalis dextra i arteriju pulmonalis sinistra. A. pulmonalis dextra kreće se desno ispred desnog glavnog bronha, a nalazi se iznad desne gornje plućne vene i desne pretkljetke srca. Desno od vene pristupa u plućni hilus. A. pulmonalis sinistra kreće se ulijevo iznad lijeve pretkljetke srca i lijeve gornje plućne vene, a ispred lijevog glavnog bronha. Pristupa hilusu tako što dolazi iznad lijevog glavnog bronha te je najviša struktura unutar hilusa. Nakon oksigenacije u plućima krv se vraća u srce preko vv. pulmonales. Po dvije vv. pulmonales izlaze iz pluća i provode arterijsku krv u lijevu pretkljetku srca.

Hranidbeni optok služi za prehranu plućnog tkiva. Arterijska krv dolazi u pluće izravnim granama prsne aorte, a to su bronhijalne arterije (rr. bronchiales). Venska krv se odvodi bronhijalnim venama iz desnog pluća u venu azygos, a iz lijevog pluća venom hemiazygos. Sustav vene azygos prikuplja krv iz stijenke i organa prsišta te se ulijeva u gornju šuplju venu kao jedini prtok s desne strane. S lijeve strane nalazi se vena hemiazygos koja se u visini 9. torakalnog kralješka ulijeva u venu azygos. (1,3)

1.7. Limfne žile pluća

Mreža limfnih žila veoma je razvijena u plućima. Prema svome smještaju i tijeku dijele se na površinske i duboke limfne žile. Između njihovih mreža postoje brojne anastomoze, posebno u perifernijim dijelovima pluća. Unutar pluća limfne žile tvore spletove uzduž bronha, vena i plućnih arterija te ispod visceralne pleure. Mnogo limfnih žila nalazi se u interlobularnim pregradama i u podsluznici bronha. Površinske limfne žile počinju spletom ispod visceralne pleure, teku uzduž ogranaka plućnih vena i primaju limfu iz perifernih dijelova susjednih lobulusa. Površinska mreža limfnih žila odvodi limfu u bronhopulmonalne limfne čvorove te u medijastinalne limfne čvorove. Duboke limfne žile pluća započinju u središnjem dijelu lobulusa, kreću se uzduž ogranaka plućne arterije i nastavljaju prema čvorovima u hilusu. Limfa desnog pluća teče istostrano dok limfa lijevog pluća teče obostrano. Putem subkarinarnih limfnih čvorova odvodi se najveći dio limfe lijevog pluća koji prelazi na desnu stranu. Oni primaju limfu svih segmenata desnog i lijevoga pluća. Najveći dio limfe pluća odvodi se putem truncusa bronchomediastinalis. (1,3)

1.8. Inervacija pluća

Pluća i bronh imaju autonomno oživčenje. Njima pristupaju vlakna parasimpatikusa i simpatikusa. Rr. bronchiales anteriores et posteriores n. vagi tvore vlakna parasimpatikusa dok vlakna simpatikusa tvore rr. pulmonales koja potječu od ganglia trunci sympatici Th2-Th4.

Rami pulmonales prenose osjet boli iz sluznice bronha. Bol je reakcija na smanjenu opskrbu plućnog tkiva krvlju. Parasimpatičko oživčenje je sekretorno oživčenje žlijezda sluznice bronha i glatkih mišića bronha koji dovode do njihove kontrakcije ili bronhokonstrukcije. Simpatičko oživčenje je oživčenje glatkih mišića bronha što dovodi do njihovog opuštanja ili bronhodilatacije. (3)

2. TUMORI PLUĆA

Tumori, neoplazme ili novotvorine predstavljaju masu izmijenjenih stanica koje rastu progresivno i nepravilno kada se poremeti kontrolni mehanizam rasta stanica. Tumori pluća su podijeljeni na zloćudne (maligne) i dobroćudne (benigne) tumore. Razlikuju se međusobno po agresivnosti rasta stanica.

Benigni tumori ne šire se na ostale dijelove tijela, ne metastaziraju i ne infiltriraju se u zdravo tkivo, već ga potiskuju rastući ekspanzivno. Benigni tumori obično se mogu kirurški ukloniti.

Maligni tumori nazivaju se i karcinom (lat. cancer). Zloćudnost se ogleda u tome što se šire, infiltriraju u druga tkiva u tijelu kroz krvotok i limfni sustav te na drugim mjestima u tijelu stvaraju nove tumore tj. metastaziraju. Novonastale stanice razlikuju se i strukturno i funkcionalno od polaznih stanica. U većini slučajeva može se utvrditi od koje vrste stanica ili tkiva su nastale.

Precizan uzrok i način nastanka karcinoma pluća za sada je nepoznat. Pretpostavlja se da na njegovu pojavnost utječu genetski i vanjski čimbenici. 90% do 95% karcinoma pluća razvija se iz epitelnih stanica te stanica sluznice većih i manjih dišnih putova (bronhija i bronhiola).

Karcinom pluća može nastati kao primarni koji započinje svoj rast u plućima i može se pojaviti u bilo kojem dijelu pluća. Karcinom pluća može nastati kao posljedica metastaziranja stanica te se naziva sekundarnim. Primarni tumori najčešće su maligni, rijetko se radi o benignim tumorima.

Najznačajniji čimbenici koji pogoduju razvoju karcinoma pluća jesu: pušenje cigareta, pasivno pušenje te djelovanje različitih kancerogenih tvari u radnom okruženju. To su često: azbestna vlakna, radon, čađa, katran te ionizirajuće zračenje. Industrijsko onečišćenje zraka također dovodi do povećane učestalosti u nastanku karcinoma pluća. Karcinom pluća vrlo je čest u osoba koje su izložene kromu, arsenu, niklu i destilatima ugljena i nafte. (5,6)

Duhanski dim navodi se kao najčešći uzročnik koji dovodi do oboljenja od karcinoma pluća. Mogućnost pojave karcinoma pluća kod pušača je 10 do 20 puta veća nego kod nepušača. U duhanskom dimu postoji više od 1 200 tvari od kojih je većina mogući karcinogen. Pušenje je odgovorno za 80 do 85% smrti od karcinoma pluća. Većina histoloških tipova karcinoma pluća povezana je s pušenjem, a ta je povezanost najjača za sitnostanični (mikrocelularni) i planocelularni karcinom.

2.1. Klinička slika

Simptomi karcinoma pluća su: zaduha, dugotrajni kašalj, bol u prsištu, umor, gubitak apetita, mučnina te gubitak tjelesne težine. Simptomi se pojavljuju zbog lokalne iritacije, pritiska na bronhe i druge anatomske strukture. Druga skupina simptoma može nastati zbog širenja tumora unutar prsišta ili izvan njega dok se treća skupina simptoma povezuje s djelovanjem tumora na cijeli organizam. Četvrtu skupinu simptoma čine paraneoplastični sindromi. Kao opći paraneoplastički simptomi javljaju se vrućica, noćno znojenje, anoreksija i mršavljenje do kaheksije.

Karcinom koji raste u bronhu može dovesti do njegova začepljenja, a kao posljedica toga mogu se pojaviti atelektaze. To je stanje u kojemu dio pluća ostaje bez zraka pa se stisne. Mogu se pojaviti bronhiektazije (proširenja bronha), trajna proširenja i razaranje srednjih i manjih bronha nastala uslijed kronične infekcije i upale. Čest je apsces, nakupina gnoja koja nastaje uslijed bakterijske infekcije.

Sindrom gornje šuplje vene pojavljuje se zbog pritiska tumora na gornju šuplju venu što dovodi do oteklina ruke i lica, cijanoze i proširenih vena vrata i prsnog koša.

Ako se tumor širi na poplučnicu, uzrokuje pleuritis praćen pleuralnim izljevom. Ukoliko tumor raste apikalno, u gornjem plućnom sulkusu zahvaća živčane strukture oko dušnika i izaziva Hornerov sindrom.

Osobama koje pripadaju visoko rizičnim skupinama, preporučuju se periodični pregledi. Programi koji uključuju rentgenski pregled te pulmološki pregled, nastoje smanjiti pojavu tumora pluća. Usprkos svim tehnikama, tumor pluća i dalje ostaje teško izlječiva bolest s minimalnom mogućnosti ozdravljenja. Liječenje i rano otkrivanje karcinoma pluća otežava to što se simptomi bolesti pojavljuju tek u uznapredovaloj fazi.(5,7)

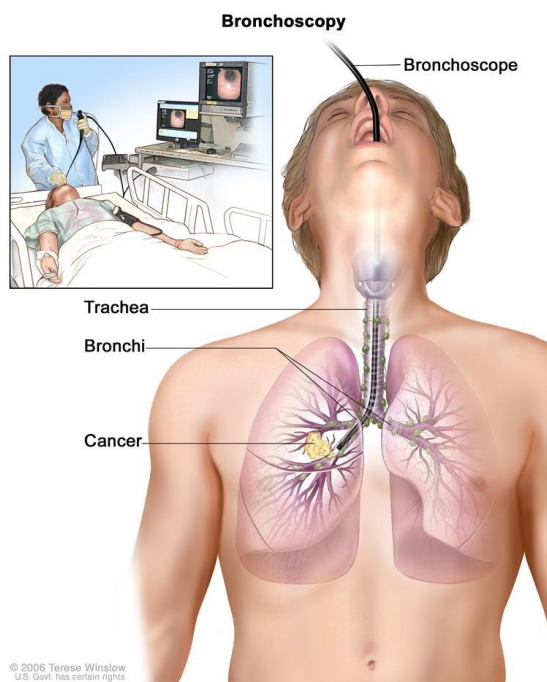
2.2. Dijagnostika tumora pluća

U dijagnostici tumora pluća koriste se brojne neinvazivne i invazivne metode čija je zadaća da postave ispravnu dijagnozu i prate tijek bolesti. Najčešće radiološke metode za dijagnosticiranje tumora pluća su rentgenska snimka grudnih organa, kompjuterizirana tomografija i magnetska rezonanca.

Pregled započinje posteroanteriornom i profilnom snimkom grudnih organa. Tom radiološkom pretragom možemo uočiti promjene u mediastinalnim konturama, pleuralni izljev, izoliranu masu i konsolidaciju pluća.

Kompjuterizirana tomografija omogućuje bolju razlučivost tumora od okoline zahvaljujući svojoj visokoj kontrastnosti i prostornoj razlučivosti. Magnetska rezonanca koristi se ukoliko se pacijenta ne želi izložiti ionizirajućem zračenju. MR radi na principu jakog magnetskog polja i radiofrekventnih impulsa. Ultrazvuk prsišta može se koristiti kao nadopuna standardnim metodama, nalazi primjenu pri punkciji pleuralnog izljeva i u perkutanoj transtorakalnoj biopsiji perifernih lezija pluća i lezija pleure. Pozitronska emisijska tomografija (PET) koristi se za procjenu proširenosti karcinoma pomoću glukoze obilježene radioaktivnim fluorom. Nakupljanje radioaktivne glukoze daje nam uvid u metaboličku aktivnost tkiva i označava patološke fokuse.

Bronhoskopija je invazivna metoda i jedna od najstarijih metoda u pulmologiji. Radi se pri općoj ili lokalnoj anesteziji pri čemu savitljivi bronhoskop ulazi kroz usta ili nos u bronhalno stablo što omogućuje pronalazak patoloških promjena iz kojih se potom transbronhalnom biopsijom uzima uzorak koji se šalje na patohistološku, citološku i mikrobiološku obradu.

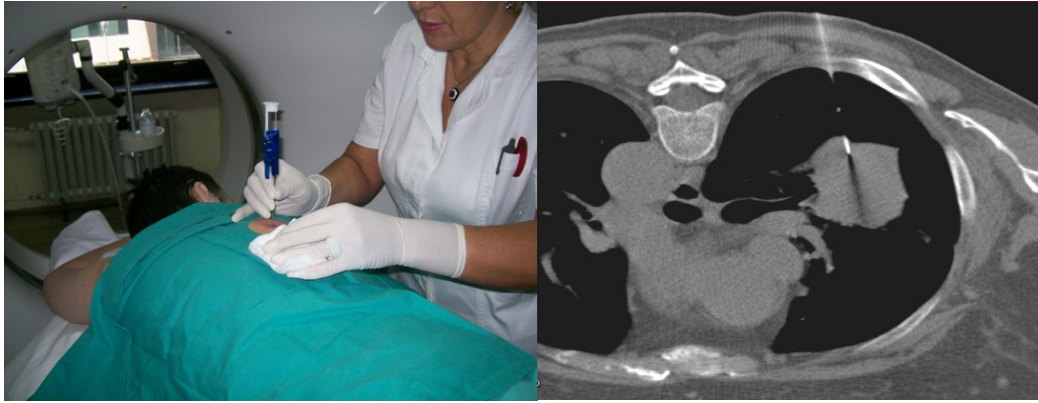

Slika 3. Prikaz bronhoskopije

Izvor: http://novosti.tumori.me/wp-content/uploads/2018/07/Rak-pluca_4.jpg

Perkutana transtorakalna iglena biopsija invazivna je radiološka metoda koja se koristi u dijagnostici patoloških stanja u toraksu, uključivši pluća, medijastinum, pleuru i torakalni zid. Pod vodstvom slikovnih metoda kao što su dijaskopija, kompjutorska tomografija (CT) ili ultrazvuk (UTZ) uz pomoć različitih igala koje se uvode u ciljnu leziju, pribavlja se stanični ili tkivni uzorak na osnovu kojeg se citopatološkom i /ili histopatološkom analizom dolazi do definitivne dijagnoze koja je neophodna za određivanje strategije liječenja. Postigla je veliku popularnost budući da je karakterizira mala invazivnost, precizno uzimanje uzorka te visoka točnost u utvrđivanju dijagnoze različitih intratorakalnih patoloških promjena.

Centralno smještene intrapulmonalne lezije najčešće su domena transbronhalne biopsije u tijeku bronhoskopije, dok se CT-om vođena perkutana iglena biopsija smatra metodom izbora u dijagnostici perifernih i paracentralnih plućnih lezija. Uvođenjem ove dijagnostičke metode u svakodnevnu praksu mogu se izbjeći invazivnije alternativne dijagnostičke procedure kao što su torakoskopija, medijastinoskopija ili kirurška otvorena biopsija, čime se skraćuje boravak u bolnici, umanjuje broj komplikacija, odnosno smanjuju ukupni troškovi liječenja.



Slika 4. Prikaz CT-om vođene transtorakalne biopsije

Izvor: osobna arhiva izv. prof.dr.sc. Melite Kukuljan.

Nadalje, novija dijagnostička metoda za dobivanje tumorskog tkiva za analizu je i endobronhijalna ultrazvučna biopsija limfnih čvorova (EBUS), u slučaju sumnje na tumor pluća radi se o biopsiji limfonodula u medijastinumu.

Ukoliko se gore navedenim metodama nije uspjelo doći do tkivnog uzorka za citološku i histološku analizu, sljedeća dijagnostička metoda koja se provodi je kirurška, otvorena biopsija. To je manji kirurški zahvat kojeg pod općom anestezijom izvodi torakalni kirurg.

Iz svega navedenog proizlazi da se konačna dijagnoza tumora pluća donosi isključivo na temelju patohistološke i/ili citološke analize uzorka tumorskog tkiva.

2.3. Histološka podjela tumora pluća

Tumori pluća mogu biti benigni i maligni. Od benignih tumora su najčešći hamartom i adenom. Od primarnih malignih tumora pluća najčešći su karcinomi. Karcinomi pluća se dijele na karcinome malih stanica i na karcinome ne-malih stanica.

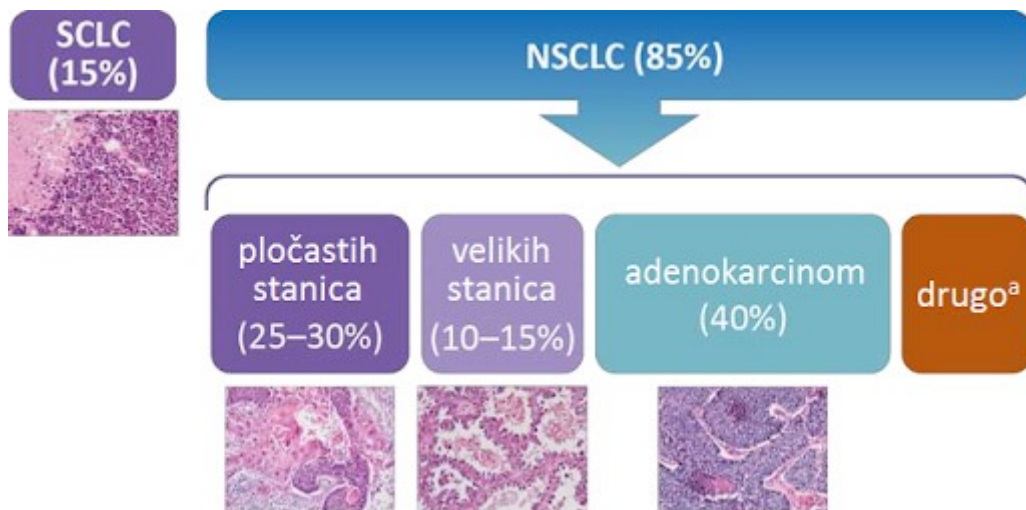
Najčešći podtipovi karcinomi ne-malih stanica (engl. non-small-cell lung carcinoma - NSCLC) su adenokarcinom, karcinom pločastih stanica ili planocelularni, odnosno skvamozni karcinom (eng. squamous cell carcinoma) i karcinom velikih stanica (eng. large cell lung carcinoma - LCLC). Navedeni histološki tipovi tumora pojavljuju se u 96% slučajeva.

U rjeđe podtipove koji se pojavljuju u 5 % slučajeva ubrajaju se adenoskvamozni karcinom, sarkomatoidni karcinom i karcinoid. (9)

Karcinom žljezdanih stanica ili adenokarcinom je najčešći histološki tip primarnog karcinoma pluća. Njegova pojava je u konstantnom porastu, izrazito brzo raste, rano metastazira i bolesnici imaju često lošu prognozu. Adenokarcinom čini oko 40% karcinoma pluća. Češće se pojavljuje u žena, mlađih osoba i nepušača. Obično je lokaliziran periferno u plućima zbog toga što tvori acinarne ili papilarne strukture s mogućnošću lučenja mucina koji se akumuliraju u perifernim dijelovima pluća. Drugi karcinom po učestalosti je karcinom pločastih stanica. Otprilike 30% svih karcinoma pluća čini karcinom pločastih stanica. Najčešće se pojavljuje u pušača. Lokaliziran je najčešće u glavnim bronhima, odnosno u centralnim dijelovima pluća što nerijetko rezultira opstrukcijom bronha i postopstruktivnom atelektazom. Razvija se u nekoliko stadija, počevši s hiperplazijom bazalnih stanica, pločastom metaplazijom, atipičnom metaplazijom sve do karcinoma in situ. (9,10)

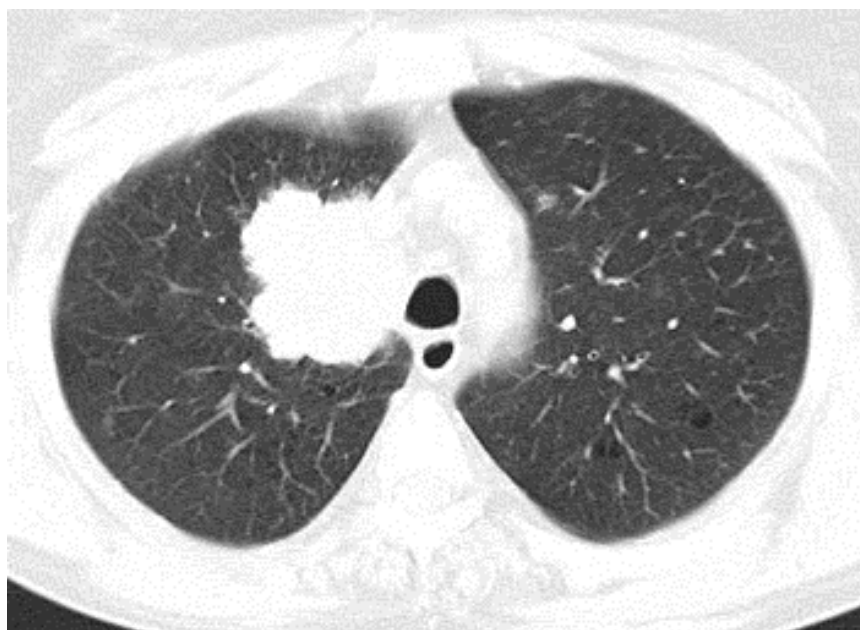
Karcinom velikih stanica čini otprilike 10% dijagnosticiranih karcinoma pluća i češće se javlja kod osoba koje puše. Dolazi iz epitelnih stanica centralnih bronhiola do terminalnih bronhiola. Obično se pojavljuje periferno i sklon je nekrozi, raste brzo i mitotski je vrlo aktivan. Tumori velikih stanica većinom se prepoznaju kao slabo diferencirani karcinomi žljezdanih ili pločastih stanica. (11)

Karcinom malih stanica (engl. small-cell lung carcinoma - SCLC) većinom je neuroendokrino podrijetla. Karcinomi malih stanica su karcinomi najjače povezani s pušenjem. Lokaliziran je centralno, raste brzo i rano metastazira. U trenutku kada se dijagnosticira, često je već proširen i ne može se kirurški liječiti. (10)



Slika 5. Prikaz podjele karcinoma

Izvor: <https://lh3.googleusercontent.com/proxy/FoS7EUubv9UM9RXmRk9MGTc3nDTIUZUsIziBP6fP1I0DF8q-L58PsyKl3S0XVbnibkCaniIuNfnbRZytbqVq04DGGafKEwzdQPoB3Bpxikk>



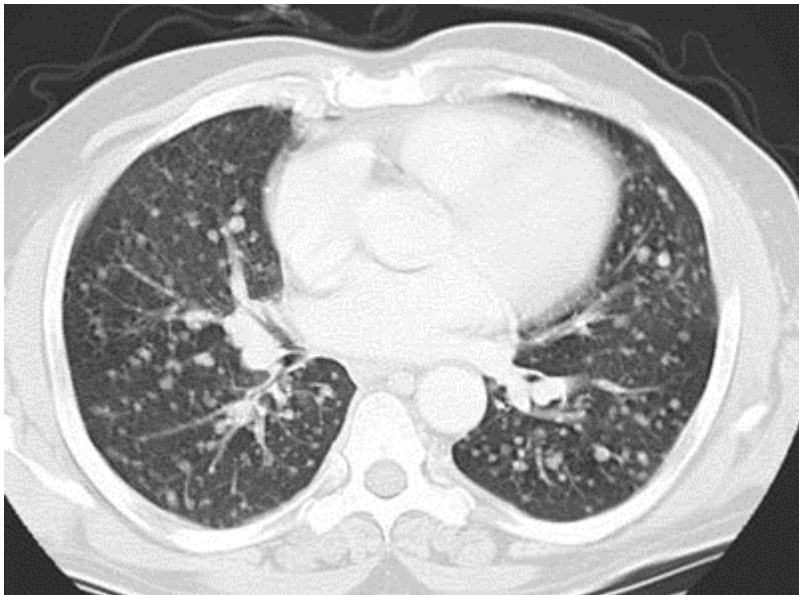
Slika 6. CT toraksa-karcinom pluća u gornjem desnom plućnom režnju.

Izvor: arhiva Kliničkog zavoda z radiologiju, Rijeka.

2.4. Metastaze

Metastaze su stanice zloćudnog tumora koje se šire iz primarnog sjela karcinoma krvotokom, limfom ili lokalnom infiltracijom, kroz tjelesne šupljine ili neposredno presađivanjem (mehanički) te stvaraju sekundarni tumor. Metastaze raka pluća mogu se razviti u bilo kojem dijelu tijela. Karcinomi želuca, prostate i dojke imaju sklonost metastaziranja u pluća. Najčešće metastaze su karcinomi koji čine 44%, sarkomi 42%, tumori zametnih stanica 7% te melanomi 6%.

Liječenje započinje određivanjem vrste stanica, veličine primarnog tumora te opsega u kojem se proširio na limfne čvorove ili mjesta metastaziranja. Ishod liječenja ovisi o stadiju bolesti vrsti karcinoma, simptomima bolesnika i općem stanju bolesnika. (5)



Slika 7. CT toraksa-hematogene metastaze u plućima.

Izvor: arhiva Kliničkog zavoda z radiologiju, Rijeka.

2.5. Terapija

Karcinom ne-malih stanica u slučaju da je lokaliziran ili samo lokalno proširen liječi se kirurški, što najčešće podrazumijeva lobektomiju. Dulje preživljavanje nakon kirurškog zahvata bilježi se nakon uvođenja kemoterapije prije ili poslije operacije. Prema tome, zlatni standard u terapiji karcinoma pluća u ranom stadiju je operativni zahvat.

Međutim, zbog činjenice da su karcinomi pluća u ranom stadiju najčešće asimptomatski nerijetko se dijagnosticiraju u uznapredovaloj fazi. U tom slučaju liječe se konzervativno. Konzervativne metode liječenja koje su nam danas na raspolaganju su kemoterapija, radioterapija, ciljana imunoterapija. Od novijih terapijskih metoda dobre rezultate je pokazala i stereotaksijska radiokirurgija (SBRT). (5,12)

Karciomi malih stanica liječe se kemoterapijom i radioterapijom.

3. CILJEVI ISTRAŽIVANJA

Ciljevi istraživanja u ovom radu bili su procijeniti učestalost tumora pluća među bolesnicima na Kliničkom zavodu za radiologiju - lokalitet Sušak, kojima je u razdoblju od 23.11.2019. do 10.06.2021. god. učinjen CT toraksa. Potom među bolesnicima s dijagnosticiranim tumorom pluća procijeniti zastupljenost bolesnika s obzirom na spol i dob. Daljnji cilj u ovom istraživanju bilo je procijeniti učestalost pojedinih histoloških tipova karcinoma među našim bolesnicima općenito, te s obzirom na spol i dob. Ispitali smo i kojom od dijagnostičkih metoda, uključujući CT-om vođenu TTB i bronhoskopiju, je utvrđen tip karcinoma pluća.

HIPOTEZE:

- među bolesnicima s malignim tumorom pluća u većem postotku zastupljeni su muškarci
- najveći broj bolesnika s malignim tumorom pluća pripada starijoj dobnoj skupini
- najčešći histološki tip tumora među našim bolesnicima je adenokarcinom

4. ISPITANICI I METODE

4.1. *Ispitanici*

Rad se temelji na retrospektivnoj analizi bolesnika kojima je u razdoblju od 23.11.2019. do 10.06.2021.g. CT-om toraksa na Kliničkom zavodu za radiologiju - lokalitet Sušak, Kliničkog bolničkog centra Rijeka, utvrđen karcinom pluća. Izvor podataka bio je bolnički informatički sustav ISSA.

4.2. *Metode*

Iz bolničkog informatičkog sustava ISSA prikupljeni su podatci pacijenata kojima je dijagnosticiran tumor pluća CT-om toraksa u razdoblju od 23.11.2019. do 10.06.2021. godine na Kliničkom zavodu za radiologiju - lokalitet Sušak. Na isti način prikupljeni su podatci o spolu i dobi bolesnika. U cilju procjene razlike u incidenciji tumora pluća među spolovima razvrstani su bolesnici prema spolu. U cilju utvrđivanja pojavnosti tumora s obzirom na dob bolesnika podijeljeni su bolesnici oboljeli od tumora pluća u devet dobnih razreda. Uz pomoć dolje navedene formule za izračunavanje aritmetičke sredine izračunata je prosječna dob bolesnika naše studije te zasebno prosječna dob muškaraca i žena. Određena je i dob najmlađeg te najstarijeg bolesnika u našem istraživanju.

$$\bar{x} = \frac{x_1 + x_2 + \dots + x_n}{n} = \frac{1}{n} \sum_{i=1}^n x_i$$

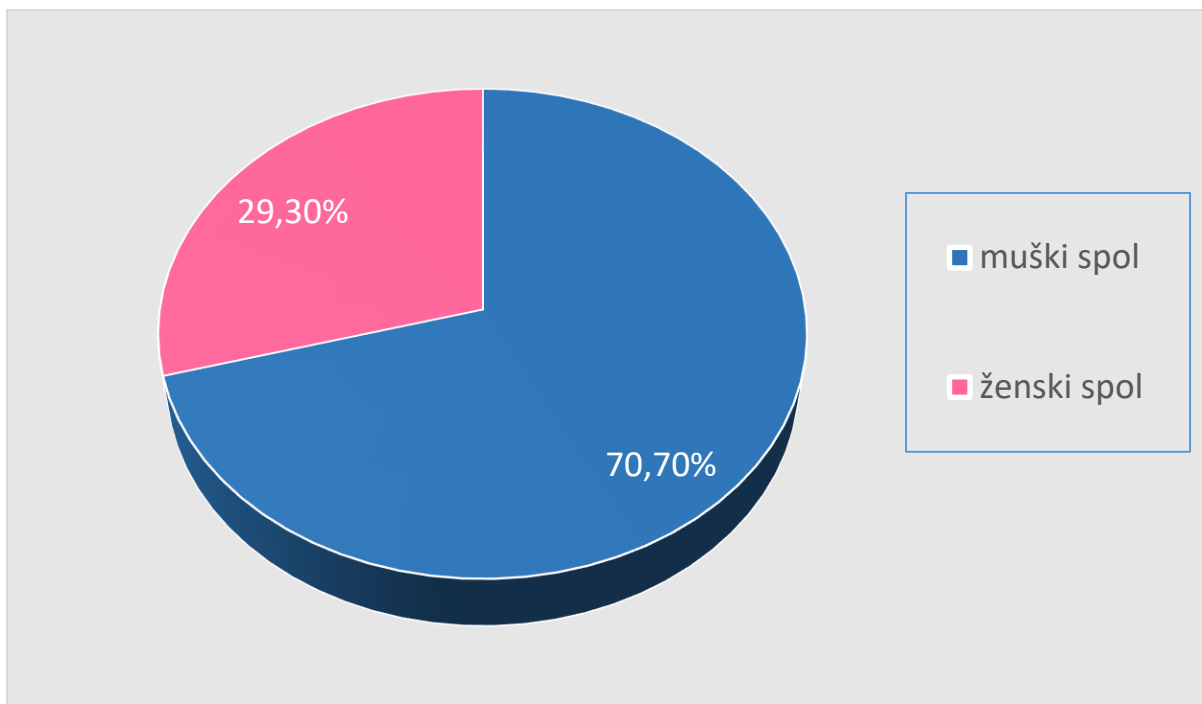
Koristeći medicinsku dokumentaciju arhiviranu u informatičkom bolničkom sustava IBIS određen je histološki tip tumora ponaosob za svakog bolesnika te temeljem toga odredili incidenciju pojedinih histoloških tipova malignih tumora među bolesnicima naše skupine.

Također smo odredili incidenciju histoloških tipova plućnih tumora među bolesnicima ženskog u odnosu na muški spol.

Sljedeće što smo istražili kod naših pacijenata je dijagnostička procedura uz pomoć koje se utvrdila patohistološka dijagnoza plućnog tumora, odnosno da li se do dijagnoze došlo na temelju tkivnog ili staničnog uzorka koji je dobiven bronhoskopijom ili CT-om vođenom transtorakalnom biopsijom. Također smo istražili koliki je broj bolesnika ženskoga spola upućen na bronhoskopiju, a koliki na CT-om vođenu transtorakalnu biopsiju, a isto to smo utvrditi i za pacijente muškoga spola.

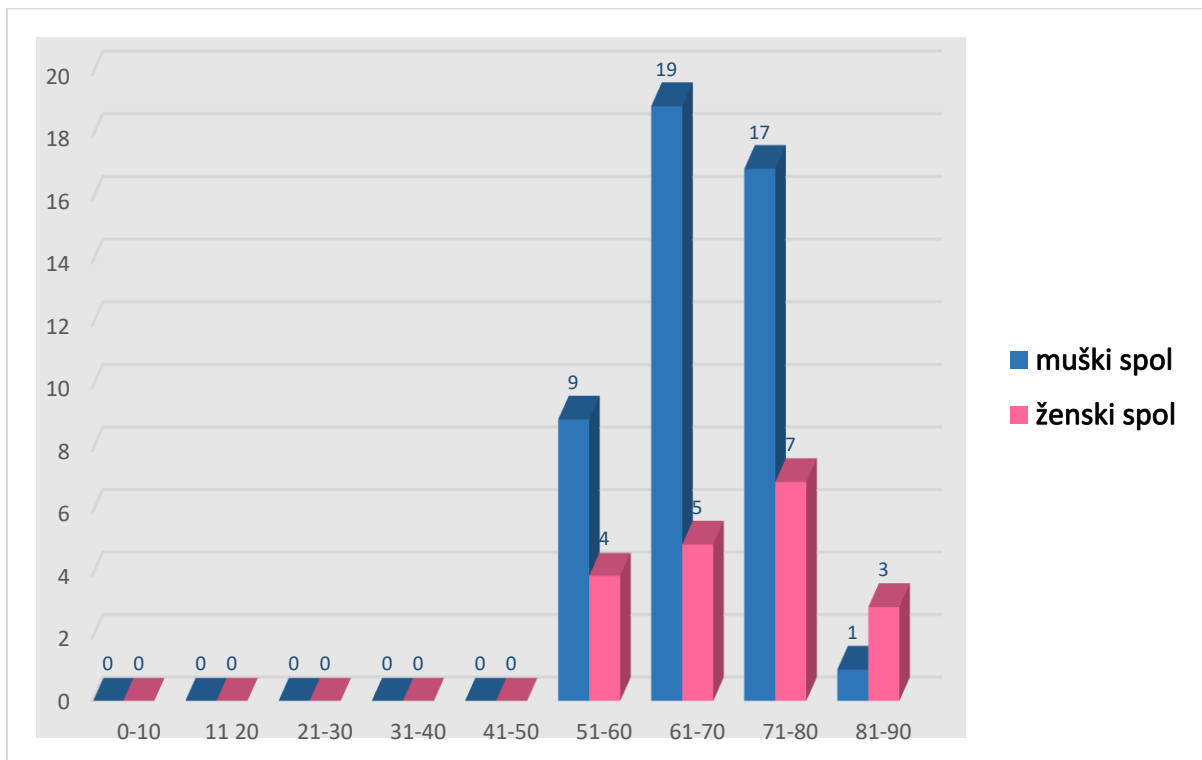
5. REZULTATI

U naše istraživanje uključeno je 65 bolesnika kojima je na Kliničkom zavodu za radiologiju - lokaliteta Sušak, KBC-a Rijeka u periodu 23.11.2019. do 10.06.2021. godine CT-om toraksa dijagnosticiran maligni tumor pluća. Od sveukupnog broja ispitanika 46 ili 70,7% bilo je muškog spola, a 19 ili 29,3% pacijenata je bilo ženskog spola.



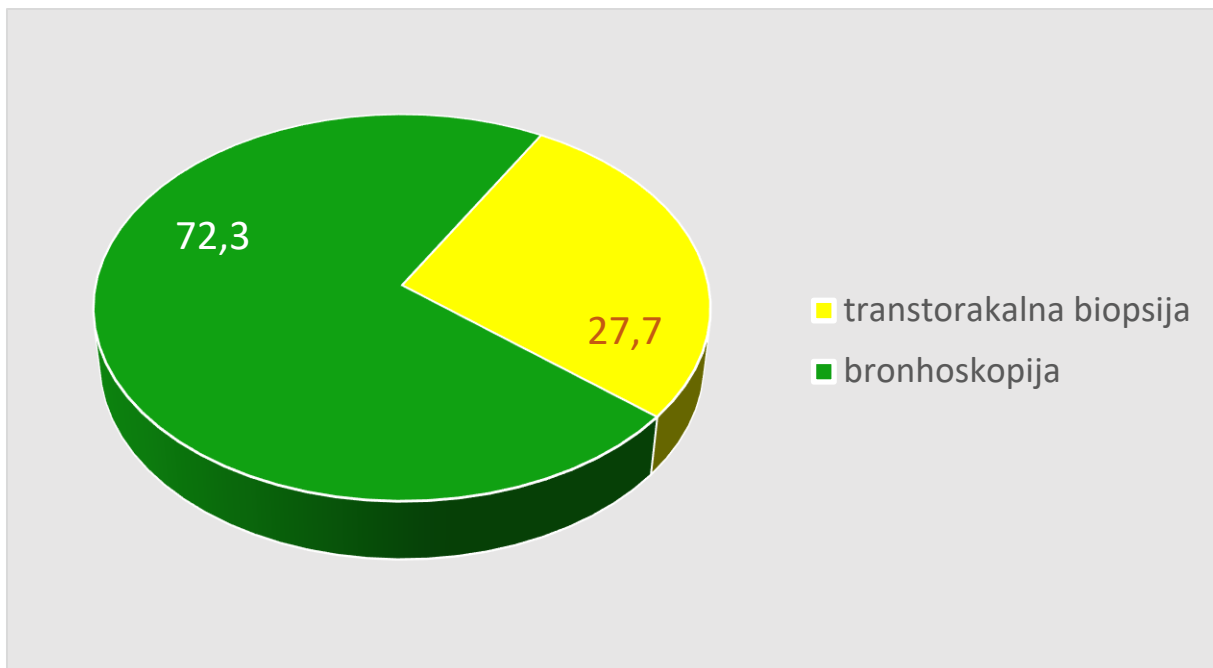
Graf 1. Spolna zastupljenost bolesnika među bolesnicima kojima je u razdoblju 23.11.2019. do 10.06.2021. godine na Kliničkom zavodu - lokalitet Sušak CT-om toraksa dijagnosticiran maligni tumor pluća

Svrstavanjem bolesnika u dobne razrede dobili smo sljedeće podatke. Najmlađi bolesnik je imao 52, a najstariji 86 godina. Prosječna životna dob iznosila je 68 godina. Najviše bolesnika je bilo u dobnom razredu od 61 do 70 godina, od čega je 19 ili 29% bilo muškaraca, a 5 ili 7% žena. Sljedeći dobni razred po broju zastupljenosti bolesnika bio je onaj od 71 do 80 godina. U tom dobnom razredu bilo je ukupno 24 odnosno 37% pacijenata, od čega je 17 ili 26% muškaraca, a 7 ili 11% pacijenata ženskog spola. U dobnom razredu od 51 do 60 godina bilo je 13 bolesnika ili 20% od sveukupnog broja bolesnika u našoj studiji. U tom razredu muškaraca je bilo 9 ili 14%, a žena 4 ili 6%. Znatno manji broj bolesnika bilježimo u dobnom razredu od 81 do 90 godina, u tom dobnom razredu je bilo 4 bolesnika ili 6% od čega je 1 ili 1% bolesnika muškog spola i 3 bolesnika ili 4% ženskog spola. U ostalim dobnim razredima nismo imali niti jednog pacijenta.



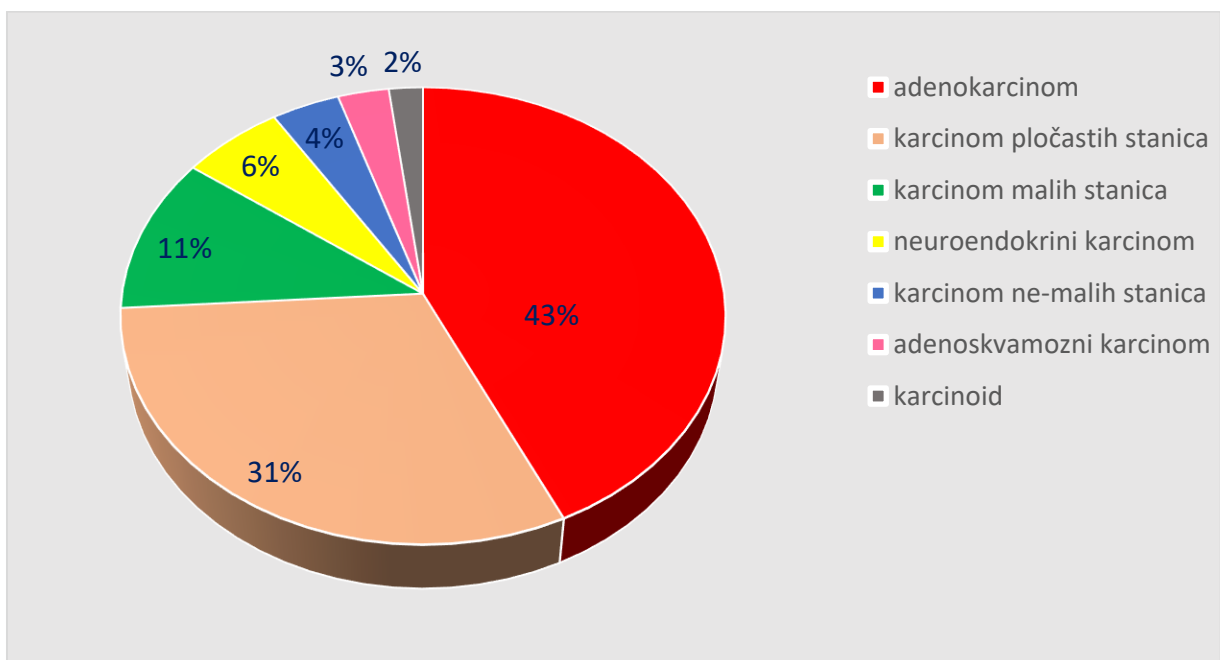
Graf 2. Zastupljenost bolesnika s obzirom na dob i spol kojima je u razdoblju od 23.11.2019. do 10.06.2021. godine dijagnosticiran maligni tumor pluća CT-om toraksa na Kliničkom zavodu za radiologiju - lokalitet Sušak

Od sveukupno 65 bolesnika kojima je dijagnosticiran tumor pluća kod njih 18 ili 27,7% patohistološka dijagnoza je postavljena CT-om vođenom transtorakalnom biopsijom pluća dok je kod 47 ili 72,3% bolesnika tumor pluća dijagnosticiran bronhoskopijom.



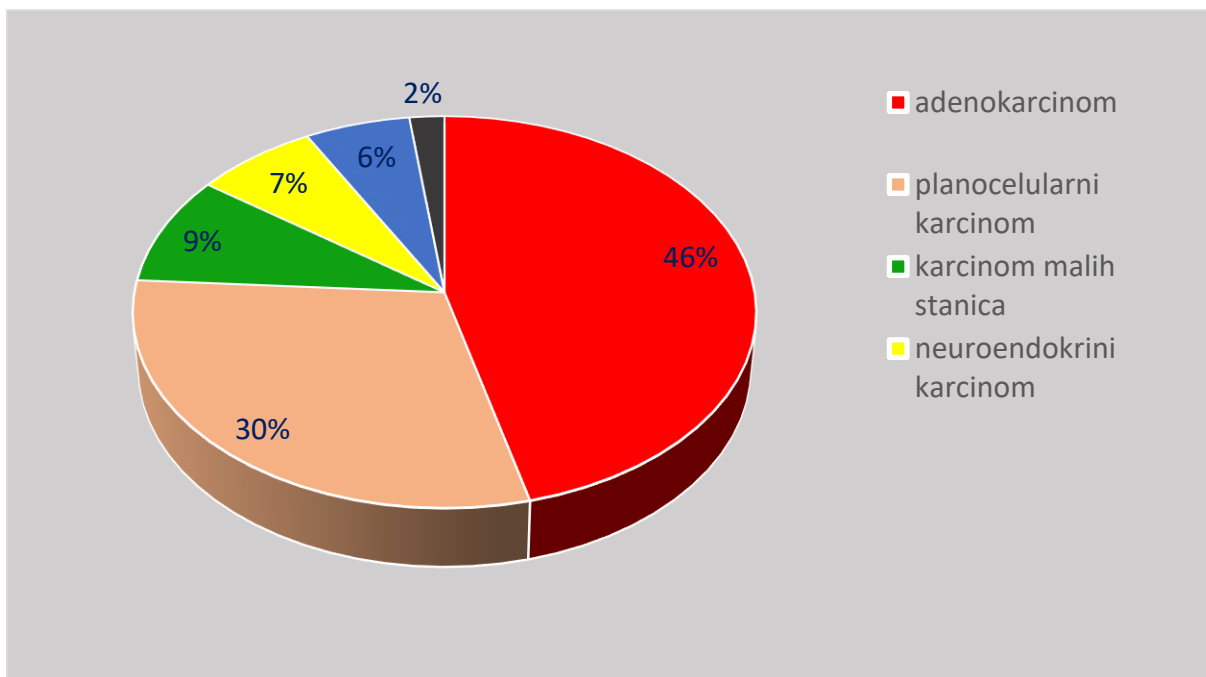
Graf 3. Zastupljenost bolesnika kod kojih je na Kliničkom zavodu za radiologiju- lokalitet Sušak u razdoblju od 23.11.2019. do 10.06.2021. g. CT-om toraksa dijagnosticirani maligni tumor pluća, s obzirom na dijagnostički postupak kojim je utvrđen tip tumora

Kod svih bolesnika naše studije patohistološki je utvrđen primarni karcinom pluća. Kod najvećeg broja bolesnika, njih 28 ili 43 % patohistološkom i citološkom analizom utvrđen je adenokarcinom. Drugi histološki tip tumora po učestalosti među našim ispitanicima bio je planocelularni karcinom koji je dijagnosticiran u 20 ili 31 % bolesnika. U 7 ili 11% bolesnika je dijagnosticiran karcinomom malih stanica, a kod 4 ili 6% bolesnika neuroendokrini karcinom. U 2 ili 3% bolesnika je dijagnosticiran adenoskvamozni karcinom, a tek kod 1 ili 2% bolesnika tipični karcinoid. U samo 3 ili 4% bolesnika je navedenim dijagnostičkim metodama utvrđen karcinomom ne-malih stanica bez mogućnosti točne diferencijacije podtipa tumora.



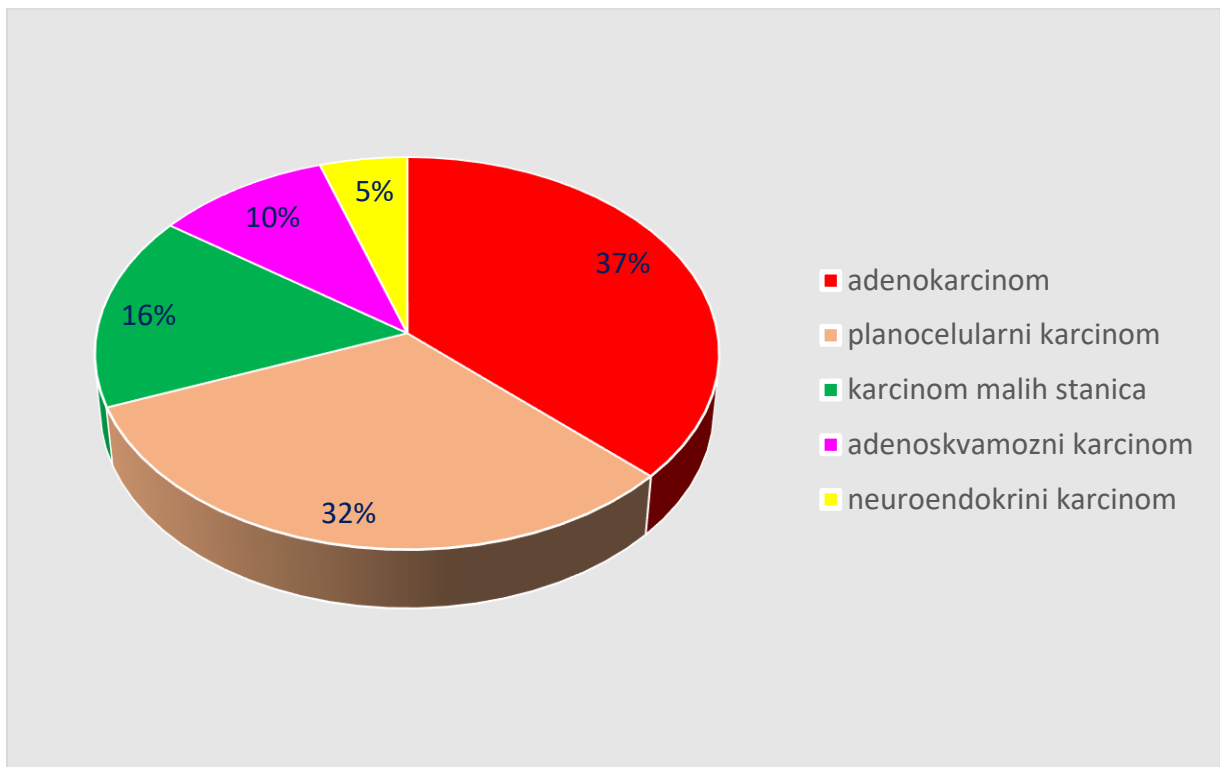
Graf 4. Incidencija histoloških tipova malignih tumora pluća među našim ispitanicima

U daljnjem našem istraživanju htjeli smo utvrditi razliku u zastupljenosti pojedinih histoloških tipova malignih tumora pluća među spolovima bolesnika naše studije. Došli smo do sljedećih rezultata. Među 46 naših ispitanika muškog spola najveća incidencija je bila adenokarcinoma, koji je dijagnosticiran kod njih 21 odnosno 46%. Drugi po učestalosti među našim ispitanicima muškog spola bio je planocelularni karcinom koji je dijagnosticiran kod njih 14 ili 30%. Treći histološki tip tumora po učestalosti bio je karcinom malih stanica od kojeg su oboljela 4 bolesnika ili 9%. Neuroendokrini i karcinom ne-malih stanica su dijagnosticirani kod troje bolesnika ili 6%, a tipični karcinoid samo kod jednog bolesnika ili 2%.



Graf 5. Incidencija histoloških tipova malignih tumora pluća među našim ispitanicima muškog spola

Među našim ispitanicima ženskog spola zastupljenost pojedinih histoloških tipova tumora bila je slijedeća: najučestaliji je bio adenokarcinom od kojeg je oboljelo 7 ili 37% žena, slijedeći po učestalosti bio je planocelularni karcinom koji je dijagnosticiran kod 6 ili 32% bolesnica. Karcinom malih stanica dijagnosticiran je kod 3 bolesnice ili 16 %, adenoskvamozni karcinom kod dvije ili 10%, a neuroendokrini karcinom kod samo jedne bolesnice što je 5% od sveukupnog broja bolesnica.

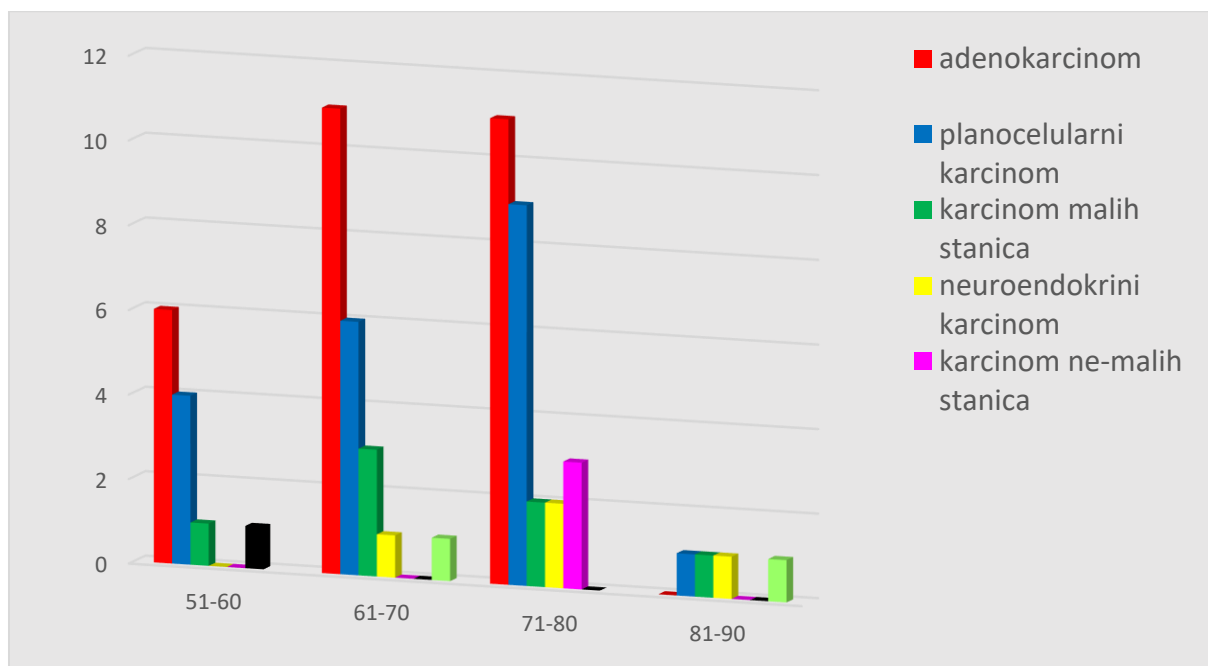


Graf 6. Incidencija histoloških tipova malignih tumora pluća među našim ispitanicima ženskog spola

Posljednjim našim istraživanjem htjeli smo utvrditi postoji li razlika u incidenciji histoloških tipova karcinoma pluća s obzirom na dob bolesnika. Utvrđeno je da je u svim dobnim razredima naših ispitanika od svih tipova tumora najučestaliji adenokarcinom, osim u dobi od 81 do 90 g. gdje nije bilo ni jednog bolesnika s tim tipom tumora. Međutim, najveći broj bolesnika s adenokarcinomom bilježimo u dobnj skupini od 61 do 80 godina starosti (11 bolesnika ili 17% od ukupnog broja ispitanika). Gotovo upola manje bolesnika s adenokarcinomom pripada dobnom razredu od 51 do 60 godina (6 bolesnika ili 9%).

Drugi po učestalosti u svim dobnim razredima, osim onog od 81 do 90 g., bio je planocelularni karcinom. Najučestaliji je bio među starijim bolesnicima, odnosno onima koji pripadaju dobnom razredu od 71 do 80 g., gdje je dijagnosticiran u 9 bolesnika ili 14% od ukupnog broja ispitanika.

Od karcinoma malih stanica oboljeli su svi ispitanici kod kojih je dijagnosticiran karcinom pluća, međutim najučestaliji je bio u dobnom razredu od 61 do 70 godina (3 bolesnika ili 5%). Neuroendokrini tumor nije zabilježen samo u skupini od 51 do 60 godina, a najučestaliji je bio u dobnj skupini od 71 do 89 godina (2 bolesnika ili 3%). Karcinom ne-malih stanica je utvrđen samo u dobnj skupini od 71 do 80 godina (3 bolesnika ili 5%), a adenoskvamozni samo u dobnj skupini od 61 do 70 i 81 do 90 godina (po 1 bolesnik ili 1,5%).



Graf 7. Incidencija histoloških tipova malignih tumora pluća među našim ispitanicima razdijeljnim u dobne razrede

6. RASPRAVA

U naše istraživanje uključeno je 65 bolesnika kod kojih je CT-om toraksa dijagnosticiran karcinom pluća u razdoblju od 23.11.2019. do 10.06.2021. g. Kompjuterizirana tomografija toraksa ima ključnu ulogu u dijagnostici tumora pluća, stoga je dio svakodnevne kliničke prakse. Na osnovu relativno specifične radiološke morfologije s vrlo visokom sigurnošću može se dijagnosticirati maligni tumor pluća, poglavito primarni.

U našoj studiji od sveukupnog broja ispitanika njih 46 je bilo muškog spola (71%), a 19 ženskog spola (29%). U istraživanjima drugih autora također je zapažena nešto veća zastupljenost muškaraca među bolesnicima kojima je dijagnosticiran maligni tumor pluća CT-om toraksa.

U radu Albert Ruano-Raviñe i suradnici navode da su u svom istraživanju među ispitanicima s CT-om dijagnosticiranim karcinomom pluća imali 74% muškaraca i 26% žena. (13) Nešto veću razliku između muškaraca i žena oboljelih od karcinoma pluća u svom istraživanju imali su MJ Santos-Martinez i suradnici, odnosno 89% muškaraca i 11% žena. (14)

Prosječna životna dob ispitanika u našem istraživanju iznosila je 68 godina, s time da je prosječna životna dob u naših ispitanika muškog spola iznosila 67 godina, a bolesnika ženskog spola 70 godina. Temeljem ovih podataka možemo zaključiti da od karcinoma pluća najčešće oboljevaju pacijenti starije životne dobi te da su u većoj mjeri zastupljeni muškarci. U istraživanju koje su provodili Alberto Ruano-Raviña i suradnici, prosječna dob bolesnika muškog spola oboljelih od karcinoma pluća bila je podjednaka kao i među našim ispitanicima, odnosno 64 godine (13) dok je u radu MJ Santos-Martineza i suradnika prosječna dob bolesnika muškog spola oboljelih od karcinoma pluća bila jednaka kao i u ispitanika naše studije, dakle 67 godina. (14)

Najčešći histološki tipovi karcinoma među našim ispitanicima bili su adenokarcinom (43%), karcinom pločastih stanica (31%) i karcinom malih stanica (10,7%) dok su u istraživanju MJ Santosa-Martíneza i suradnika najčešći histološki tipovi bili karcinom pločastih stanica (33%) i adenokarcinom (30%). (14) Kao i među našim ispitanicima tako i među ispitanicima u istraživanju Alberta Ruano-Raviñe i suradnika najčešći histološki tip karcinoma pluća je bio adenokarcinom (52%), a potom planocelularni karcinom (24%). (13)

Među našim ispitanicima s karcinomom pluća kod 7 pacijenta (10,7%) dijagnosticiran je karcinom malih stanica. U istraživanju Alberta Ruano-Raviñe i suradnika incidencija karcinoma malih stanica bila je nešto viša, 12,5 %. (13)

U radu Ak Guntulua i suradnika provedenih na 1 340 bolesnika koji su podijeljeni u dvije grupe na mlađe od 50 godina i starije od 50 godina, 179 ili (13,4%) pacijenata bilo je u mlađoj, a 1161 ili (86,6%) pacijenta u starijoj skupini. Među njihovim ispitanicima incidencija adenokarcinoma i karcinoma malih stanica bila je veća u mlađoj skupini bolesnika, dok je karcinom pločastih stanica bio češći u starijoj skupini bolesnika. U našem istraživanju koje je provedeno na znatno manjem broju ispitanika, nije bilo bolesnika mlađih od 50 godina, a među starijim bolesnicima, dobi u rasponu od 61 do 80 godina, najčešći tip karcinoma bio je adenokarcinom koji je dijagnosticiran kod 43% ispitanika, zatim karcinom pločastih stanica s incidencijom od 31% te karcinom malih stanica s incidencijom od 10,7%. (16)

Kod svih naših ispitanika patohistološka dijagnoza karcinoma pluća utvrđena je na materijalu dobivenom bronhoskopijom ili CT-om vođenom transtorakalnom biopsijom. Potrebe za kirurškom otvorenom biopsijom nije bilo. Podjednaka iskustva imaju i gore navedeni autori.

Zaključno, od hipoteza postavljenih prije ovog istraživanja, obranili smo sve tri. Našim istraživanjem utvrdili smo da je najčešći histološki tip među karcinomima pluća adenokarcinom. Isto tako utvrdili smo da od karcinoma pluća češće obolijevaju bolesnici starije životne dobi te da se još uvijek karcinom pluća češće javlja u muškaraca.

7. ZAKLJUČCI

Istraživanje je rezultiralo sljedećim zaključcima:

- Od ukupno 65 bolesnika kojima je u periodu 23.11.2019. do 10.06.2021.g. na Kliničkom zavodu za radiologiju - lokalitet Sušak dijagnosticiran CT-om toraksa karcinom pluća, 46 ili 70,7% bilo je muškog spola, a 19 ili 29,3% ženskog spola.
- Prosječna životna dob naših ispitanika iznosila je 68 godina s time da je prosječna životna dob žena iznosila 70, a muškaraca 67 godina.
- Najmlađi bolesnik među našim ispitanicima imao je 52 godine, a najstariji 86 godina.
- Najveći broj naših ispitanika bio je u dobi od 61 do 70 godina (37%), od kojih je bilo 19 ili 29% muškaraca i 5 ili 7% žena.
- Sljedeći dobni razred po broju ispitanika bio je onaj od 71 do 80 godina (37%), od kojih je bilo 17 ili 26% muškaraca i 7 ili 11% žena.
- Od sveukupno 65 naših ispitanika histološki tip karcinoma pluća je kod njih 47 ili 72% utvrđen bronhoskopijom, a kod 18 ili 28% CT-om vođenom transtorakalnom biopsijom.
- Kod najvećeg broja bolesnika, njih 28 ili 43 % patohistološkom i citološkom analizom utvrđen je adenokarcinom.
- Drugi histološki tip tumora po učestalosti među našim ispitanicima bio je planocelularni karcinom koji je dijagnosticiran u 20 ili 31 % bolesnika.
- U 7 ili 11% bolesnika je dijagnosticiran karcinomom malih stanica, a kod 4 ili 6% bolesnika neuroendokrini karcinom. U 2 ili 3% bolesnika je dijagnosticiran adenoskvamozni karcinom, a tek kod 1 ili 2% bolesnika tipični karcinoid. U samo 3 ili 4% bolesnika je utvrđen karcinom ne-malih stanica bez mogućnosti točne diferencijacije podtipa tumora.
- Kod oba spola najučestaliji histološki tip tumora bio je adenokarcinom, a potom planocelularni karcinom.
- Najveći broj bolesnika s adenokarcinomom bilježimo u dobnoj skupini od 61 do 80 godina starosti (11 bolesnika ili 17%).
- Gotovo upola manje bolesnika s adenokarcinomom pripada dobnom razredu od 51 do 60 godina (6 bolesnika ili 9%).
- Najveći broj bolesnika s planocelularnim karcinomom bilježimo u dobnoj skupini od 71 do 80 godina (9 bolesnika ili 14%).

8. SAŽETAK

Tumori nastaju poremećajem normalne regulacije kontrolnih mehanizama rasta stanica, predstavlja ih nepravilan i progresivan rast stanica. Tumori mogu biti zloćudni (maligni) i dobroćudni (benigni). Razlikuju se po agresivnosti rasta stanica. Karcinomi pluća mogu biti primarni te mogu započeti s rastom u bilo kojem dijelu pluća ili mogu nastati kao posljedica metastaziranja tumorskih stanica te se u tom slučaju nazivaju sekundarnim. Primarni tumori najčešće su maligni. Najčešći simptomi karcinoma su: zaduha, dugotrajni kašalj, bol u prsištu, umor, gubitak apetita, mučnina te gubitak tjelesne težine. Simptomi se pojavljuju zbog lokalne iritacije, pritiska na bronhe i druge anatomske strukture. Najznačajniji čimbenici koji pogoduju razvoju karcinoma pluća jesu: pušenje cigareta, pasivno pušenje te djelovanje različitih kancerogenih tvari u radnom okruženju kao što su: azbestna vlakna, čađa, katran, radon i ionizirajuće zračenje.

U dijagnozi tumora pluća koriste se brojne neinvazivne i invazivne metode čija je zadaća da postave ispravnu dijagnozu i prate tijek bolesti. Najčešće radiološke metode za dijagnosticiranje tumora pluća su rentgenska snimka grudnih organa, kompjuterizirana tomografija toraksa, PET/CT i magnetska rezonanca. Od invazivnih metoda koristimo bronhoskopiju koja se radi uz opću ili lokalnu anesteziju, pri čemu savitljivi bronhoskop ulazi kroz usta ili nos i to omogućuje pronalazak patoloških promjena iz kojih se potom uzima uzorak za citološku i histološku analizu. Transtorakalna punkcija radi se kada je tumor izvan vidokruga bronhoskopa, a radi se pod kontrolom CT-a ili iznimno ultrazvuka.

Karcinomi se histološki dijele na karcinome malih stanica te na karcinome ne-malih stanica. U skupinu tumora ne-malih stanica ubrajamo sljedeće podtipove: adenokarcinom, karcinom pločastih stanica i karcinom velikih stanica. Karcinom malih stanica karakterizira agresivnost rasta i veća brzina metastaziranja.

Stanice karcinoma rastu i šire se na različite načine, stoga se i različito liječe.

Liječenje i rano otkrivanje karcinoma pluća otežava to što se simptomi bolesti pojavljuju tek u uznapređaloj fazi. Karcinomi malih stanica brzo se šire i rano metastaziraju, stoga se ne liječe operacijski već radioterapijom i kemoterapijom.

Karcinom ne-malih stanica u slučaju da je lokaliziran ili samo lokalno proširen liječi se kirurški, što najčešće podrazumijeva lobektomiju. Dulje preživljavanje nakon kirurškog zahvata bilježi se nakon uvođenja kemoterapije prije ili poslije operacije.

Međutim, zbog činjenice da su karcinomi pluća u ranom stadiju najčešće asimptomatski nerijetko se dijagnosticiraju u uznapredovaloj fazi. U tom slučaju liječe se konzervativno. Konzervativne metode liječenja koje su nam danas na raspolaganju su kemoterapija, radioterapija, ciljana imunoterapija. Od novijih terapijskih metoda dobre rezultate je pokazala i stereotaksijska radiokirurgija (SBRT).

Učinjena je retrospektivna studija u koju su uključeni bolesnici kojima je u razdoblju od 23.11.2019. do 10.06.2021. na Kliničkom zavodu za radiologiju, lokaliteta Sušak, Kliničkog bolničkog centra Rijeka CT-om dijagnosticiran tumor pluća. Podatci koje smo koristili u ovom istraživanju preuzeti su iz bolničkog informacijskog sustava ISSA i IBIS. Cilj istraživanja je bio ispitati zastupljenost bolesnika s karcinomom pluća s obzirom na spol, dob, histološki tip karcinoma i metodu dobivanja uzorka za citološku i histološku analizu. Najvažniji zaključci koji su proizašli iz ovog istraživanja su da je učestalost karcinoma pluća bila nešto veća u muškaraca, da najčešće obolijevaju osobe starije životne dobi te da je najučestaliji histološki tip tumora adenokarcinom.

Ključne riječi: pluća, karcinom pluća, histološka podjela tumora pluća, dijagnostika tumora pluća

9. SUMMARY

Tumors arise by disrupting the normal regulation of cell growth control mechanisms, they are represented by irregular and progressive cell growth. Tumors can be malignant (malignant) and benign (benign). They differ in the aggressiveness of cell growth. Lung cancers can be primary, they can start growing in any part of the lung, or they can arise as a result of metastasis of tumor cells, in which case they are called secondary. Primary tumors are most often malignant. The most common symptoms of cancer are: shortness of breath, prolonged cough, chest pain, fatigue, loss of appetite, nausea and weight loss. Symptoms appear due to local irritations, pressure on the bronchi and other anatomical structures. The most significant factors that favor the development of lung cancer are: cigarette smoking, passive smoking and the action of various carcinogenic substances in the work environment such as: asbestos fibers, soot, tar, radon and ionizing radiation.

Numerous non-invasive and invasive methods are used in the diagnosis of lung tumors whose task is to make a correct diagnosis and monitor the course of the disease. The most common radiological methods for diagnosing lung tumors are chest X-rays, computed tomography of the thorax, PET / CT, and magnetic resonance imaging. Of the invasive methods, we use bronchoscopy, which is performed under general or local anesthesia, where a flexible bronchoscope enters through the mouth or nose and this allows the discovery of pathological changes from which a sample is then taken for cytological and histological analysis. Transthoracic puncture is done when the tumor is out of sight of the bronchoscope, and is done under the control of CT or exceptionally ultrasound.

Carcinomas are histologically divided into small cell carcinomas and non-small cell carcinomas. The group of non-small cell tumors includes the following subtypes: adenocarcinoma, squamous cell carcinoma and large cell carcinoma. Small cell carcinoma is characterized by aggressive growth and a higher rate of metastasis.

Cancer cells grow and spread in different ways, so they are treated differently.

Treatment and early detection of lung cancer is complicated by the fact that the symptoms of the disease appear only at an advanced stage. Small cell carcinomas spread rapidly and metastasize early, so they are not treated surgically but by radiotherapy and chemotherapy.

Non-small cell carcinoma in case it is localized or only locally expanded is treated surgically, which most often involves lobectomy. Longer survival after surgery is recorded after the introduction of chemotherapy before or after surgery.

However, due to the fact that lung cancers are in the early stages, they are most often asymptomatic and are often diagnosed at an advanced stage. In this case, they are treated conservatively. Conservative treatment methods available to us today are chemotherapy, radiotherapy, targeted and immunotherapy. Of the newer therapeutic methods, stereotactic radiosurgery (SBRT) has also shown good results.

A retrospective study was performed, which included patients who in the period from 23.11.2019. to 06/10/2021 at the Clinical Department of Radiology, Sušak locality, Clinical Hospital Center Rijeka, a lung tumor was diagnosed by CT. The data we used in this study were taken from the ISSA and IBIS hospital information systems. The aim of the study was to examine the prevalence of patients with lung cancer with respect to sex, age, histological type of cancer and the method of obtaining a sample for cytological and histological analysis. The most important conclusions that emerged from this study were that the incidence of lung cancer was slightly higher in men, that it most often affects the elderly, and that the most common histological type of tumor is adenocarcinoma.

Key words: lung, lung cancer, histological division of lung tumors, diagnosis of lung tumors

10. LITERATURA

1. Bajek S., Bobinac D., Jerković R., Malnar D., Marić, Sustavna anatomija čovjeka Rijeka: Digital point tiskara d.o.o., 2007. 155-159.
2. Krmpotić- Nemanić J., Marušić A., Anatomija čovjeka II.dio, Medicinska naklada Zagreb
3. Jalšovec D., Anatomia humana, naklada slap, Zagreb, 2015.
4. Križan Z., Kompendij anatomije čovjeka III. dio, Pregled građe grudi, trbuha, zdjelice, noge i ruke. Zagreb: Školska knjiga, 1997. 29-38 Stranding S. Gray's Anatomy, četrdeset i prvo izdanje. London: Elsevier, 2016. 956-965, 1024
5. Damjenov I., Seiwerth S., Jukić S., Nola M., Patologija, medicinska naklada,
6. Novello AC. Surgeon General's Report on The Health Benefits of Smoking Cessation. Public Health Rep. 1990;105:545-8.
7. Vrdoljak E, Šamija M, Kusić Z, Petković M, Gugić D, Krajina Z. Klinička onkologija. Zagreb: Medicinska naklada; 2013. str.20.
8. Cambj-Sapunar L. Transtorakalna biopsija u dijagnostici patoloških promjena u plućima, medijastinumu i pleuri. U: Pavlov N, Čulić S, Miše K, ur. Dijagnostičke metode u pulmologiji. Split: Jedinica za znanstveni rad KBC Split: 2015, str. 295-312.
9. Vrabec Branica B. Primjena lužnate lize u izolaciji DNA kao novi pristup analizi genskih biljega bronhalne sluznice iz rutinskih citoloških uzoraka dobivenih tijekom bronhoskopije. Doktorska disertacija. Zagreb, 2010.
10. Giles TE, McCharty J, Gray W. Respiratory tract. U: Gray W, Kocjan G. Diagnostic Cytopathology. London. Elsevier, 3 izd. 2010. Str 17-111.
11. Fluorescence in situ hybridization (FISH): an increasingly demanded tool for biomarker research and personalized medicine. Dostupno na adresi: <https://www.ncbi.nlm.nih.gov/pmc/articles/PMC3917523/>.
12. Samartija M, Jakopović M, Boban M, Bošković L, Belac Lovasić I, Juretić A, et al. Smjernice za dijagnozu, liječenje i praćenje bolesnika oboljelih od raka pluća nemalih stanica. Liječ Vjesn. 2017;139:365-371.
13. Ruano-Raviña A, Provencio M, Calvo de Juan V, Carcereny E, Moran T, Rodriguez-Abreu D, López-Castro R, Cuadrado Albite E, Guirado M, Gómez González L, Massutí B, Ortega Granados AL, Blasco A, Cobo M, Garcia-Campelo R, Bosch J, Trigo J, Juan Ó, Aguado de la Rosa C, Dómine M, Sala M, Oramas J, Casal-Rubio J, Cerezo S. Lung

cancer symptoms at diagnosis: results of a nationwide registry study. *ESMO Open*. 2020 Nov;5(6):e001021. doi: 10.1136/esmoopen-2020-001021. PMID: 33214227; PMCID: PMC7678343.

14. Santos-Martínez MJ, Curull V, Blanco ML, Macià F, Mojal S, Vila J, Broquetas JM. Características del cáncer de pulmón en un hospital universitario. Cambios epidemiológicos e histológicos en relación con una serie histórica [Lung cancer at a university hospital: epidemiological and histological characteristics of a recent and a historical series]. *Arch Bronconeumol*. 2005 Jun;41(6):307-12. Spanish. doi: 10.1016/s1579-2129(06)60230-9. PMID: 15989887.
15. Mangum MD, Greco FA, Hainsworth JD, Hande KR, Johnson DH. Combined small-cell and non-small-cell lung cancer. *J Clin Oncol*. 1989 May;7(5):607-12. doi: 10.1200/JCO.1989.7.5.607. PMID: 2540288.
16. Ak G, Metintas M, Metintas S, Yildirim H, Erginel S, Alatas F. Lung cancer in individuals less than 50 years of age. *Lung*. 2007 Sep-Oct;185(5):279-286. doi: 10.1007/s00408-007-9021-2. Epub 2007 Aug 20. PMID: 17705064.

11. PRILOG A: Popis ilustracija

Slike

Slika 1. Prikaz segmenata plućnih krila	9
Slika 2. Prikaz pluća.....	11
Slika 3. Prikaz bronhoskopije.....	16
Slika 4. Prikaz CT-om vođene transtorakalne biopsije	17
Slika 5. Prikaz podjele karcinoma.....	19
Slika 6. CT toraksa-karcinom pluća u gornjem desnom plućnom režnju.	19
Slika 7. CT toraksa-hematogene metastaze u plućima.....	20

Grafovi

Graf 1. Spolna zastupljenost bolesnika među bolesnicima kojima je u razdoblju 23.11.2019. do 10.06.2021. godine na Kliničkom zavodu - lokalitet Sušak CT-om toraksa dijagnosticiran maligni tumor pluća	24
Graf 2. Zastupljenost bolesnika s obzirom na dob i spol kojima je u razdoblju od 23.11.2019. do 10.06.2021. godine dijagnosticiran maligni tumor pluća CT-om toraksa na Kliničkom zavodu za radiologiju - lokalitet Sušak	25
Graf 3. Zastupljenost bolesnika kod kojih je na Kliničkom zavodu za radiologiju- lokalitet Sušak u razdoblju od 23.11.2019. do 10.06.2021. g. CT-om toraksa dijagnosticirani maligni tumor pluća, s obzirom na dijagnostički postupak kojim je utvrđen tip tumora.....	26
Graf 4. Incidencija histoloških tipova malignih tumora pluća među našim ispitanicima	27
Graf 5. Incidencija histoloških tipova malignih tumora pluća među našim ispitanicima muškog spola	28
Graf 6. Incidencija histoloških tipova malignih tumora pluća među našim ispitanicima ženskog spola	29
Graf 7. Incidencija histoloških tipova malignih tumora pluća među našim ispitanicima razdjelnim u dobne razrede	30

12. KRATKI ŽIVOTOPIS PRISTUPNIKA

Rođen sam 24.4.1998. godine u Zagrebu. Pohađao sam Češku osnovnu školu Jana Amosa Komenskog u Daruvaru te glazbenu školu Brune Bjelinskog isto u Daruvaru. Nakon toga sam završio opću gimnaziju u Daruvaru. Nakon mature 2017. godine upisao sam Preddiplomski stručni studij Radiološke tehnologije na Fakultetu zdravstvenih studija u Rijeci. Apsolvirao sam 2020. godine.