

TEHNIKE RJEŠAVANJA DISTOCIJE FETALNIH RAMENA

Vrbanec, Nikolina

Undergraduate thesis / Završni rad

2022

Degree Grantor / Ustanova koja je dodijelila akademski / stručni stupanj: **University of Rijeka, Faculty of Health Studies / Sveučilište u Rijeci, Fakultet zdravstvenih studija u Rijeci**

Permanent link / Trajna poveznica: <https://um.nsk.hr/um:nbn:hr:184:099843>

Rights / Prava: [In copyright](#)/[Zaštićeno autorskim pravom.](#)

Download date / Datum preuzimanja: **2024-07-11**

Repository / Repozitorij:

[Repository of the University of Rijeka, Faculty of Health Studies - FHSRI Repository](#)



SVEUČILIŠTE U RIJECI
FAKULTET ZDRAVSTVENIH STUDIJA
PREDDIPLOMSKI STRUČNI STUDIJ
PRIMALJSTVO

Nikolina Vrbanec

TEHNIKE RJEŠAVANJA DISTOCIJE
FETALNIH RAMENA (pregledni rad)

Završni rad

Rijeka, 2022.

UNIVERSITY OF RIJEKA
FACULTY OF HEALTH STUDIES
UNDERGRADUATE
PROFESSIONAL STUDY
OF MIDWIFE

Nikolina Vrbanec

TECHNIQUES TO MANAGE FETAL
SHOULDER DYSTOCIA(review)

Bachelor thesis

Rijeka, 2022.

Izvešće o provedenoj provjeri izvornosti studentskog rada

Opći podaci o studentu:

Sastavnica	
Studij	Preddiplomski stručni studij primaljstvo
Vrsta studentskog rada	Pregledni rad
Ime i prezime studenta	Nikolina Vrbanec
JMBAG	0351010375(2109109)

Podatci o radu studenta:

Naslov rada	
Ime i prezime mentora	Roberta Žauhar Bačić
Datum predaje rada	11. lipnja 2022.g.
Identifikacijski br. podneska	1860914291
Datum provjere rada	21. lipnja 2022.g.
Ime datoteke	Tehnike rješavanja distocije fetalnih ramena
Veličina datoteke	1,26Mb
Broj znakova	68797
Broj riječi	9970
Broj stranica	55

Podudarnost studentskog rada:

Podudarnost (%)	10
------------------------	----

Izjava mentora o izvornosti studentskog rada

Mišljenje mentora	
Datum izdavanja mišljenja	22. lipnja 2022.g.
Rad zadovoljava uvjete izvornosti	<input checked="" type="checkbox"/>
Rad ne zadovoljava uvjete izvornosti	<input type="checkbox"/>
Obrazloženje mentora (po potrebi dodati zasebno)	

Datum

22.06.2022.g.

Potpis mentora



Rijeka, 06. 06. 2022.

Odobrenje nacrtu završnog rada

Povjerenstvo za završne i diplomske radove Fakulteta zdravstvenih studija Sveučilišta u Rijeci
odobrava nacrt završnog rada:

TEHNIKE RJEŠAVANJA DISTOCIJE FETALNIH RAMENA: pregledni rad
TECHNIQUES TO MANAGE FETAL SHOULDER DYSTOCIA: review

Student: Nikolina Vrbanc
Mentor: Roberta Žauhar Bačić, dr. med

Sveučilište u Rijeci, Fakultet zdravstvenih studija
Preddiplomski stručni studij Primaljstvo

Povjerenstvo za završne i diplomske radove

Predsjednik Povjerenstva



Pred. Helena Štrucelj, dipl. psiholog – prof.

SADRŽAJ:

1. UVOD.....	1
1.1. <i>Definicija</i>	2
1.2. <i>Mehanizam nastanka distocije fetalnih ramena</i>	3
1.2.1. <i>Mehanizam porođaja</i>	3
1.2.2. <i>Uloga primalje kod vođenja poroda</i>	4
1.3. <i>Oblici distocije fetalnih ramena</i>	4
2. ČIMBENICI RIZIKA ZA NASTANAK DISTOCIJE FETALNIH RAMENA.....	9
2.1. <i>Čimbenici rizika za nastanak distocije fetalnih ramena</i>	10
2.1.1. <i>Prekonceptijski čimbenici rizika za nastanak distocije fetalnih ramena</i>	10
2.1.2. <i>Antenatalni čimbenici rizika za nastanak distocije fetalnih ramena</i>	11
2.1.3. <i>Intrapartalni čimbenici rizika za nastanak distocije fetalnih ramena</i>	12
3. EMOCIONALNI DISTRES RODILJE TIJEKOM DISTOCIJE FETALNIH RAMENA.....	13
3.1. <i>Uloga primalje kod distresa roditelje tijekom distocije fetalnih ramena</i>	13
4. TEHNIKE PORODNIČKIH OPERACIJA PRI DISTOCIJI RAMENA.....	14
5. ULOGA PRIMALJE KOD REANIMACIJE NOVOROĐENČETA KOD DISTOCIJE FETALNIH RAMENA.....	15
6. VRSTE RUČNIH POMOĆI KOD DISTOCIJE FETALNIH RAMENA.....	16
6.1. <i>Vanjski primarni postupci</i>	16
6.1.1. <i>Koller-McRobertsov postupak</i>	14
6.1.2. <i>Gaskinin postupak</i>	15
6.1.3. <i>Walcherov položaj</i>	16
6.1.4. <i>Resnikov postupak, Mazzantijeva suprasimfizealna kompresija</i>	18
7. UNUTARNJI SEKUNDARNI VAGINALNI POSTUPCI.....	20
7.1. <i>Jacquemier-Barnum-Swatzov postupak</i>	20
7.2. <i>Bumm-Woodsov postupak</i>	21
7.3. <i>Rubinov manevar</i>	22
8. ABDOMINALNO VAGINALNE OPERACIJE.....	23
8.1. <i>Zavanellijev postupak</i>	23
8.2. <i>Carski rez</i>	24
8.3. <i>Histerotomijom asistirani porođaj</i>	25
9. EPIZIOTOMIJA KOD DISTOCIJE FETALNIH RAMENA.....	27
9.1. <i>Epiziotomija</i>	27
10. KRISTELLEROV ZAHVAT.....	29
11. MOGUĆE KOMPLIKACIJE PORODNIČKIH KOMPLIKACIJA KOD DISTOCIJE FETALNIH RAMENA.....	31
12. PREVENCIJA DISTOCIJE FETALNIH RAMENA.....	33
13. ZAKLJUČAK.....	34
14. LITERATURA.....	35
15. ZAHVALA.....	37
16. ŽIVOTOPIS.....	38
17. PRIVITCI.....	39

SAŽETAK

Distocija fetalnih ramena je zastoj fetalnih ramena u porodnom kanalu što onemogućuje normalan mehanizam poroda i dovodi do zastoja u porodu. U porodništvu se opisuju dva oblika distocije fetalnih ramena, visoka i niska distocija fetalnih ramena.

Ciljevi ovog preglednog rada su kategorizirati i objasniti tehnike rješavanja distocije fetalnih ramena i utvrditi najučinkovitiju tehniku rješavanja distocije fetalnih ramena. Za pretraživanje i prikupljanje podataka koristit će se znanstvena i stručna literatura iz bibliografskih baza podataka te će se odabrati literatura iz odabranih istraživanja za koju će se pretpostaviti da je od važnosti za ovaj pregledni rad. Za odabir izvora podataka koristit će se kriteriji uključivanja i kriteriji isključivanja te ključne riječi.

Postoje brojni čimbenici rizika koji su povezani s nastankom distocije fetalnih ramena no ipak su većina istraživanja potvrdila da se distocija fetalnih ramena javlja kad izostanu svi poznati čimbenici rizika. Čimbenici rizika za distociju fetalnih ramena jesu čimbenici od strane majke, od strane djeteta i od strane poroda. Čimbenici rizika za nastanak distocije fetalnih ramena dijelimo u tri velike skupine (prekonceptijski, antenatalni, intrapartalni) za prevenciju nastanka distocije fetalnih ramena. Dijabetes i fetalna makrosomija dokazano su najčešći čimbenici rizika za nastanak distocije fetalnih ramena.

Porod kompliciran distocijom fetalnih ramena završava se nježnim povlačenjem glavice prema dolje uz različite postupke koji se primjenjuju kod distocije fetalnih ramena. Postupci koji se primjenjuju kod distocije fetalnih ramena su ručne pomoći, a dijelimo ih na vanjske (ekstravaginalni primarni postupci), unutarne (sekundarni vaginalni postupci) i kombinirane (abdominalno vaginalni postupci) postupke. Tehnike rješavanja distocije fetalnih ramena dijele se na vanjske primarne i unutarne sekundarne te je najučinkovitija tehnika rješavanja distocije fetalnih ramena McRobertsov postupak.

Carski rez radi se kada niti jedan postupak nije pomogao da se porod završi vaginalno. Carski rez kao prevencija nastanka distocije fetalnih ramena nije medicinski opravdan. Izvođenje epiziotomije kod poroda kompliciranog distocijom fetalnih ramena procjenjuje se individualno.

KLJUČNE RIJEČI: porod, komplikacije pri porodu, distocija fetalnih ramena, tehnike rješavanja distocije fetalnih ramena, primalja

ABSTRACT

Fetal shoulder dystocia is a stagnation of the fetal shoulders in the birth canal, which disables the normal mechanism of childbirth and leads to stagnation in childbirth. In obstetrics, two forms of fetal shoulder dystocia are described, high and low fetal shoulder dystocia.

The objectives of this review paper are to categorize and explain techniques for resolving fetal shoulder dystocia and to determine the most effective technique for resolving fetal shoulder dystocia. Scientific and professional literature from bibliographic databases will be used to search and collect data, and literature from selected research will be selected that will be assumed to be important for this review paper. Inclusion and exclusion criteria and keywords will be used to select the data source.

There are a number of risk factors associated with the development of fetal shoulder dystocia, but most research has confirmed that fetal shoulder dystocia occurs when all known risk factors are absent. Risk factors for fetal shoulder dystocia are factors from the mother, from the child, and from childbirth. Risk factors for fetal shoulder dystocia are divided into three major groups (preconception, antenatal, intrapartum) for the prevention of fetal shoulder dystocia. Diabetes and fetal macrosomia have been shown to be the most common risk factors for fetal shoulder dystocia.

Childbirth complicated by fetal shoulder dystocia ends with a gentle pulling of the head down with various procedures applied to fetal shoulder dystocia. The procedures used in fetal shoulder dystocia are manual aids, and we divide them into external (extravaginal primary procedures), internal (secondary vaginal procedures) and combined (abdominal vaginal procedures) procedures. Fetal shoulder dystocia resolution techniques are divided into external primary and internal secondary dystocia, and the most effective fetal shoulder dystocia resolution technique is the McRoberts procedure.

Cesarean section is performed when no procedure has helped to complete the birth vaginally. Cesarean section as a prevention of fetal shoulder dystocia is not medically justified. Performing an episiotomy in labor complicated by fetal shoulder dystocia is assessed individually.

KEY WORDS: childbirth, complications of childbirth, fetal shoulder dystocia, fetal shoulder dystocia management, midwife

1. UVOD

Distocija fetalnih ramena je zastoj fetalnih ramena u porodnom kanalu, dovodi do zastoja u porodu a odnosi se na nerazmjernu veličinu fetalnih ramena i zdjelice roditelje. „Interval od poroda glave do poroda tijela je jedna minuta (60 sekundi)“ (1). „Distocija ramena je nepredvidiva opstetrička komplikacija s incidencijom od 0,15% do 2% „(2).

Distocija fetalnih ramena opisana je davne 1600. godine. Prve su je opisale znamenite primalje iz doba prosvjetiteljstva. Distocija fetalnih ramena je nepredvidiva situacija koja zahtjeva hitnu intervenciju. Najzahtjevnija je dijagnoza u rađaoi i opasna za život majke i djeteta.

U literaturi postoje različite definicije distocije fetalnih ramena i prevalencija se ne zna jer se distocija fetalnih ramena rijetko dokumentira. Prema dosadašnjim istraživanjima uspješnost poroda s dijagnozom distocije fetalnih ramena je velika. Stoga je važno sadašnjim i budućim primaljama proširiti znanje o distociji fetalnih ramena i tehnikama rješavanja distocije fetalnih ramena.

Mehanizam normalnog porođaja ključan je za razumijevanje dijagnoze distocije fetalnih ramena. Čimbenici za nastanak distocije fetalnih ramena upućuju porodnički tim da postoji mogućnost nastanka distocije fetalnih ramena. Nakon postavljene dijagnoze distocije fetalnih ramena porodnički tim počinje sa tehnikama rješavanja distocije fetalnih ramena koristeći vanjske primarne i unutarnje sekundarne tehnike.

Dobar perinatalni ishod za majku i dijete ovisi o pravodobnom prepoznavanju oblika distocije fetalnih ramena, o adekvatnome izboru operacijske tehnike i uvježbanom porodničkom timu(3-7). Edukacije i smjernice kod dijagnoze distocije fetalnih ramena uvelike pomažu porodničkom timu u rješavanju nastale porođajne komplikacije (8).

CILJEVI I HIPOTEZE

Ciljevi:

C1 Kategorizirati i objasniti tehnike rješavanja distocije fetalnih ramena.

C2 Utvrditi najučinkovitiju tehniku rješavanja distocije fetalnih ramena.

Hipoteze:

H1 Tehnike rješavanja distocije fetalnih ramena dijele se na vanjske primarne i unutarnje sekundarne.

H2 Najučinkovitija tehnika rješavanja distocije fetalnih ramena je McRobertsov postupak.

METODE

Za pretraživanje i prikupljanje podataka koristila se znanstvena i stručna literatura iz bibliografskih baza podataka: portal PubMed, portal hrvatskih znanstvenih i stručnih časopisa Hrčak i na Google znalcu pri čemu su ključne riječi uključivale sljedeće: porod, komplikacije pri porodu, distocija fetalnih ramena, tehnike rješavanja distocije fetalnih ramena, primalja (*engl.* : childbirth, complications of childbirth, fetal shoulder dystocia, fetal shoulder dystocia management, midwife). Kriteriji uključivanja su bili: javno dostupni dokumenti s punim tekstom i sažetkom, vrsta rada: knjige, dokumenti, kliničke studije, metaanalize, pregledni i sustavni pregledni radovi, članci napisani na hrvatskom i engleskom jeziku te vremenska odrednica unutar 20 godina (1992.-2022.) razvrstani po datumu. Kriteriji isključivanja su bili dokumenti koji nisu javno dostupni, koji su napisani na bilo kojemu jeziku osim hrvatskom i engleskom te koji su stariji od 20 godina, te dokumenti koji su razvrstani po važnosti. Prema navedenim kriterijima uključivanja i isključivanja te ključnim riječima u naprednom pretraživanju u bazi podataka portala PubMed, portala Hrčak i na Google znalcu svi sažetci su bili pročitani kako bi se identificirali relevantni radovi za ciljeve. Također, koristila se literatura korištena u odabranim istraživanjima za koju se pretpostavilo da je od važnosti za pregledni rad. Nakon prikupljenih i odabranih istraživanja dobivene informacije iz radova su potvrdile hipoteze. Iz radova je izdvojen podatak o učinkovitosti svake pojedine tehnike rješavanja distocije fetalnih ramena.

Prema navedenim kriterijima uključivanja i isključivanja te sa navedenim ključnim riječima u naprednom pretraživanju u bazi podataka PubMed pronađeno je 129 članaka od kojih su 50 u cijelosti pročitana a kod 79 su pročitani samo sažetci. Zatim je prema gore navedenim kriterijima pretražena baza Hrčak sa pronađena 2 rezultata koji su pročitani u cijelosti. Na Google znalcu prema navedenim kriterijima i ključnim riječima pronađeni je 31 članak od kojih je 10 pročitano u cijelosti dok su kod ostalih 21 pročitani samo sažetci.

Radovi koji su zadovoljili kriterije uključenja preuzeti su i provela se iscrpna analiza izvora prema kriterijima: definicija, dijagnostika, rizični čimbenici, tehnike rješavanja te komplikacije. Analizirani rezultati su u skladu sa ciljevima i hipotezama ovoga rada te potvrđuju navedene ciljeve i hipoteze.

RAZRADA TEME

1.1. Definicija

Porod je niz fizioloških i mehaničkih zbivanja u organizmu žene kojim se roditelj oslobađa pet elemenata ploda. Pet elemenata ploda su plod, posteljica, pupkovina, plodovi ovojnici i plodova voda. Porod se sastoji od četiri porodna doba a tijekom poroda ovisi o porodnom kanalu, porodnom objektu i porodnim snagama. Porod se dijeli na spontani porod, inducirani porod i operacijski porod. Prema trajanju trudnoće porod dijelimo na porod u terminu i prijevremeni porod.

Distocija je nenormalno napredovanje poroda, težak porod. Distociju uzrokuju nepravilni trudovi, anomalije koštanog porodnog kanala i mekog porodnog kanala te anomalije stava, položaja, rotacije i razvoja fetusa.

Distocia uteri su nepravilni trudovi i njih dijelimo na primarno slabe trudove i sekundarno slabe trudove.

Porođaj kod kojeg trebamo, uz nježno povlačenje djetetove glave prema dolje, primijeniti dodatne hvatove za oslobađanje fetalnih ramena ili kad je vrijeme između porođaja glave i ramena duže od dvije standardne devijacije (duže od 60 sec.) jest porođaj kompliciran ramenom distocijom.

Distocija fetalnih ramena je uklještenje fetalnih ramena u porođajnom kanalu. Uklještenje fetalnih ramena u porođajnom kanalu dovodi do distocije porođaja. Onemogućuje se normalna porođajna biomehanika. Distocija fetalnih ramena je jedna od najhitnijih stanja u porodništvu. Dijagnoza distocije fetalnih ramena u porodu postavlja se ako nakon poroda glavice porod zastaje, od rođenja glavice do rođenja ramena prođe više od 60 sekundi uz aktivno roditeljino tiskanje ili uz neku od porodničkih operacija.

Distocija fetalnih ramena je nemogućnost prolaska fetalnih ramena kroz zdjelicu. Prednje rame zapinje za simfizu, a stražnje rame zapinje za promontorij. Prepoznavanje distocije fetalnih ramena je izostanak rođenja prednjeg ramena uz laganu trakciju glavice prema dolje. Lice i brada se sporo i otežano rađaju preko međice. Glavica je čvrsto uz vulvu ili se uvlači i to je kornjačin znak. Najvažnija intervencija kod distocije fetalnih ramena je pozvati upomoć porodnički tim. Porodnički tim čine primalje, opstetričar, neonatolog i anesteziolog. Neinvazivne intervencije su dokazano učinkovite, a prva je promjena položaja roditelje.

1.2. Mehanizam nastanka distocije fetalnih ramena

Razumijevanje fizioloških i mehaničkih zbivanja u organizmu žene u porodu uvelike nam pomaže kod razumijevanja dijagnoze distocije fetalnih ramena.

1.2.1. Mehanizam porođaja

Mehanizam porođaja podrazumijeva raznovrsne pokrete koje glavica i tijelo ploda vrše pri prolasku kroz porođajni kanal (9).

1. Angažiranje glavice - glavica svojim najširim promjerom ulazi u zdjelicu. Kod prvorođetka glavica svojim najširim promjerom ulazi u zdjelicu čak i prije početka porođaja. Kod višerotki glavica svojim najvećim promjerom ulazi u zdjelicu tijekom porođaja jačim kontrakcijama.
2. Spuštanje glavice - spuštanje glavice kroz porođajni kanal procjenjuje se u odnosu na spine ishiadicae.
3. Fleksija glavice - brada djeteta je privučena prsima djeteta, pritisak glavice djeteta na mišićna dna zdjelice stvara otpor mišića dna zdjelice. Fleksija glavice omogućava prolazak najmanjim promjerom glavice.
4. Unutarnja rotacija - fleksija glavice i spuštanje uz otpor mišića dna zdjelice zrokuje rotaciju, rotacijom ide u dorzoanteriorni položaj i nakon te radnje glava i ramena više nisu usporedno. Anterio-posteriorni promjer glavice usporedno je s anterio-posteriornim promjerom zdjelice.
5. Ekstenzija glavice - ekstenzija je radnja kojom se vrši rađanje glavice, tada se brada odmiče od prsa. Preko međice se prvo rađa čelo, zatim lice i na kraju brada.
6. Vanjska rotacija glavice - nakon poroda glavice slijedi unutarnja rotacija ramena. Ramena se moraju rotirati u uzdužni položaj te na taj način rotacija ramena uzrokuje vanjsku rotaciju glavice. Lice je okrenuto prema bedru majke, a prema kojem bedru majke je okrenuto ovisi o namješčaju djeteta. Kod I. namješčaja zatiljak djeteta se nalazi lijevo pa lice djeteta gleda u desno bedro majke. Kod II. namješčaja zatiljak djeteta se nalazi desno pa lice djeteta gleda u lijevo bedro majke.
7. Ekspulzija - rađanje ramena. Prednje rame se obično rađa prvo, ispod simfize. Stražnje rame se rađa nakon prednjeg preko međice. Ostatak tijela novorođenčeta obično samo klizne van.

1.2.2. Uloga primalje kod vođenja poroda

Uloga primalje kod vođenja poroda je veoma bitna i sastoji se od slijedećih radnji:

- primalja promatra spuštanje glavice,
- primalja usporava rađanje glavice čuvanjem međice i navođenjem roditelje da ne tiska,
- pravodobno i pravilno urezivanje epiziotomije,
- pravilna tehnika porađanja s urezanom epiziotomijom,
- primalja nakon rođenja glavice provjeri prisutnost pupkovine oko vrata,
- primalja čeka vanjsku rotaciju glavice,
- primalja laganim i nježnim pritiskom glavice prema dolje porađa prednje rame,
- primalja laganim i nježnim pritiskom glavice prema gore porađa stražnje rame,
- primalja prihvati cijelo dijete i stavi majci na prsa kontakt koža na kožu,
- pripremiti babinjaču za šivanje epiziotomije,
- pripremiti set za šivanje epiziotomije,
- asistiranje tijekom šivanja epiziotomije,
- rasporemiti pribor nakon šivanja,
- objasniti babinjači njegu epiziotomije.


1.3. Oblici distocije fetalnih ramena

Postoje dva oblika distocije fetalnih ramena:

- visoka distocija fetalnih ramena,
- niska distocija fetalnih ramena.

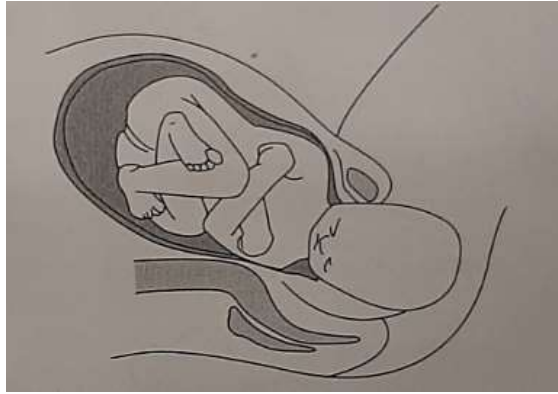
Visoka distocija fetalnih ramena je uzdužna ili longitudinalna. Češća je od niske distocije fetalnih ramena. Nakon rođenja fetalne glavice, izgledom podsjeća na kornjaču (turtle fenomen), prednje rame, rijetko oba ramena, zapne u uzdužnom promjeru o simfizu, ili o promontorij, te je tada trakcijom nemoguće poroditi ramena. Brada deprimira perinej, retrahirana je i podsjeća na „dvostruku bradu“ (double chin). Makrosomni fetus, preuranjena Klistellerova ekspresija i forsirana Klistellerova ekspresija su najčešći čimbenici rizika za visoku uzdužnu distociju fetalnih ramena. Pravodobno prepoznavanje i pružanje adekvatne ručne pomoći ključno je za dobar perinatalni ishod za majku i dijete. Visoka distocija fetalnih ramena oslobađa se Koller-McRobertsovim postupkom, Mazzantijevim postupkom i Resnikovim postupkom.

Uklještenje prednjeg ramena rješava se Koller-McRobertsovim postupkom i Woodsovim postupkom. Uklještenje stražnjeg ramena rješava se Koller-McRobertsovim postupkom i Barnum-Swatzovim postupkom. To su prvi postupci kod visoke distocije fetalnih ramena, prednjega ramena i stražnjega ramena. Kada je tim postupcima nemoguće osloboditi uklješteno rame, rade se invazivni postupci. Invazivni postupci su traumatizirajući postupci (ultima ratio), a to su Zavanellijev postupak te hysterotomija. Hysterotomijom se asistirano oslobađaju uklještena ramena fetusa naročito kod bilateralne distocije. Visoka distocija fetalnih ramena prikazana je na slici 1., a obostrana (bilateralna) visoka distocija fetalnih ramena prikazana je na slici 2.



Slika 1. Visoka distocija ramena

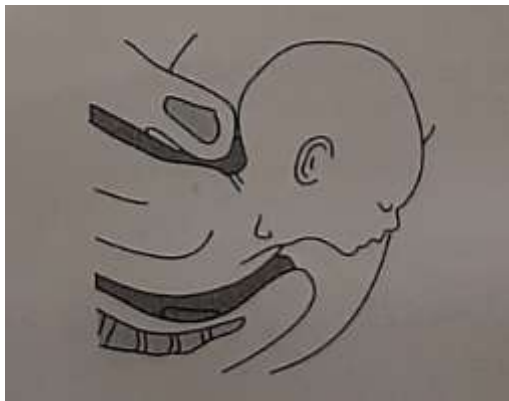Izvor: Habek D. i suradnici. Porodničke operacije. Medicinska naklada. 2009;20:209.



Slika 2. Obostrana (bilateralna) visoka distocija ramena

Izvor: Habek D. i suradnici. Porodničke operacije. Medicinska naklada. 2009;20:209.

Niska distocija fetalnih ramena je duboka, poprečna ili transverzalna distocija fetalnih ramena. Duboka ili poprečna distocija fetalnih ramena nastaju kod malrotacije fetalnih ramena s izostankom vanjske rotacije, a fetalna ramena ostaju uklještena poprečno na izlazu zdjelice (10). Forsirana trakcija glavice, precipitirani porođaj i malo dijete, anomalije zdjelice i nekritična Kristellerova ekspresija su najčešći čimbenici rizika za duboku ili poprečnu distociju fetalnih ramena. Duboka ili poprečna distocija fetalnih ramena rješava se Koller-McRobertsovim postupkom i rotirajućim „screw“ postupkom kao što su Woodsov postupak i Kinchov postupak. Poprečna, duboka distocija fetalnih ramena prikaza je na slici 3.



Slika 3. Poprečna, duboka distocija ramena

Izvor: Habek D. i suradnici. Porodničke operacije. Medicinska naklada. 2009;20:209.

2. ČIMBENICI RIZIKA ZA NASTANAK DISTOCIJE FETALNIH RAMENA

Brojni čimbenici rizika povezani su s nastankom distocije fetalnih ramena ali prediktivna vrijednost bilo kojeg čimbenika ili kombinacije čimbenika je manja od 10%. Postoje podatci koji potvrđuju da se preko 50% distocije fetalnih ramena javlja u trudnoćama bez prepoznatih čimbenika rizika. Čimbenicima rizika može se predvidjeti samo 16% distocije fetalnih ramena s ishodom ozljede novorođenčeta.

U polovici porođaja u kojima će doći do ramene distocije ne postoji niti jedan od poznatih čimbenika rizika, stoga svi članovi medicinskog osoblja koji skrbe o roditelji moraju biti sposobni riješiti ovo nepredvidivo hitno opstetričko stanje (11,12).

Čimbenici rizika (13-17):

- starija roditelja,
- niski rast roditelje,
- adipoznost roditelje,
- multiparitet,
- anomalije zdjelice roditelje,
- ekstenzivni porast tjelesne težine tijekom trudnoće,
- preegzistentni diabetes mellitus,
- gestacijski diabetes mellitus,
- posttermnska trudnoća,
- makrosomni fetus,
- visoka porodna težina potomaka,
- malformacije fetusa,
- tumori fetusa,
- kratka pupkovina,

- prolongirano prvo porodno doba,
- prolongirano drugo porodno doba,
- predhodna distocija ramena,
- indukcija poroda prostanglandinom,
- indukcija poroda oksitocinom,
- preuranjena ekspresija fetusa po Klistelleru,
- nekritična ekspresija fetusa po Klistelleru
- forceps,
- vakuum ekstrakcija.

2.1. Čimbenici rizika za nastanak distocije fetalnih ramena

Čimbenike rizika za nastanak distocije fetalnih ramena dijelimo u tri važne skupine:

- prekonceptijski čimbenici rizika za nastanak distocije fetalnih ramena,
- antenatalni čimbenici rizika za nastanak distocije fetalnih ramena,
- intrapartalni čimbenici rizika za nastanak distocije fetalnih ramena.

2.1.1. Prekonceptijski čimbenici rizika za nastanak distocije fetalnih ramena

Prevenција nastanka distocije fetalnih ramena započinje prvim prenatalnim pregledom. Prvim prenatalnim pregledom utvrđuju se prekonceptijski čimbenici rizika. Prekonceptijski čimbenici rizika su sužena majčina zdjelica te majčini čimbenici rizika koji su povezani sa nastankom fetalne makrosomije (18). Dijabetes žene uzrokuje fetalnu makrosomiju stoga je bitna anamneza zbog provođenja pravovremene terapije i dijabetičke djeteta što uvelike može smanjiti vjerojatnost rađanja velikog djeteta. Utvrđivanje prekonceptijskih čimbenika rizika za nastanak distocije fetalnih ramena radi se anamnezom. Dobro uzeta anamneza uvelike nam

može pomoći. Anamneza je uzimanje podataka od trudnice, a sastoji se od osobne anamneze i obiteljske anamneze. Osobnom anamnezom saznajemo osobne podatke majke, njezinu visinu i težu te dob, broj poroda, ishodi predhodnih poroda, predhodno makrosomno dijete, predhodna distocija fetalnih ramena. Obiteljskom anamnezom saznajemo sve o eventualnoj obiteljskoj anamnezi dijabetesa. Vanjski pregled trudnice sastoji se od promatranja, opipavanja, osluškivanja, mjerenja i kuckanja. Vanjski pregled trudnice omogućuje nam prepoznavanje nepravilnosti građe tijela. Distocija fetalnih ramena češća je 8 do 10 puta u žena sa platipeloidnom zdjelicom koja se može utvrditi palpacijom. Mjerenja u opstetriciji su od velike važnosti. Mjerenjem se određuju vanjske mjere velike zdjelice, zatim se mjeri opseg trbuha te visina fundusa uteri. Mjeri se tjelesna težina žene i tjelesna visina žene. Studija koja je obuhvatila 7543 žena dokazala je kako se distocija fetalnih ramena i carski rez javljaju čak dva puta češće kod žena čija je tjelesna visina niža od 160 cm u usporedbi sa ženama čija je tjelesna visina viša od 168 cm.

2.1.2. Antenatalni čimbenici rizika za nastanak distocije fetalnih ramena

Cilj antenatalne zaštite je provođenje preventivnih mjera kako bi se osiguralo zdravlje trudnice i kako bi se trudnoća završila rođenjem živog i zdravog djeteta. Osnovne zadaće antenatalne zadaće su osim čuvanja zdravlja trudnice tijekom cijele trudnoće, kontinuirano praćenje ploda i njegova razvoja te što ranije prepoznavanje nepravilnosti trudnice ili fetusa kako bi se što brže interveniralo. Antenatalnom zaštitom možemo na vrijeme utvrditi gestacijski dijabetes te makrosomiju. Dijabetes žene povećava rizik od nastanka distocije fetalnih ramena za 2 do 4 puta u odnosu na uzetu populaciju žena bez dijabetesa. U jednom istraživanju dobiveni rezultati ukazuju da makrosomija povećava rizik za nastanak distocije fetalnih ramena i do nekoliko puta te da novorođenčad teža od 4500 grama imaju povišeni morbiditet i mortalitet od distocije fetalnih ramena. Redovitim mjerenjem tjelesne težine utvrdimo dobitak na kilaži tokom trudnoće, prenošenje kao i spol djeteta. Studije su dokazale da je dobitak tjelesne težine žene u trudnoći veći od 15 kilograma povezan s makrosomijom usporedno s majčinim BMI manji od 25 ili dijabetes. Muški spol novorođenčeta je vjerojatno veće porodne težine i antropomorfološke mjere te je kod njih češća distocija fetalnih ramena.

2.1.3. Intrapartalni čimbenici rizika za nastanak distocije fetalnih ramena

Primaljska skrb je jako važna u porodu. Primalja svojim znanjem i iskustvom može u porodu prepoznati nepravilnosti (19). Kod produljene aktivne faze prvog porodnog doba ili produljeno drugo porodno doba može nas uputiti na rizik od nastanka distocije fetalnih ramena. Intrapartalni čimbenici rizika za nastanak distocije fetalnih ramena su primjena oksitocina, primjena provodne anestezije, asistirani vaginalni porođaj vakuum ekstrakcijom ili forceps te precipitirani porođaj (20.21). Benedetti i Gabbe su u jednom svom istraživanju uočili da ako se produljeno drugo porodno doba javi s fetalnom makrosomijom te asistiranim vaginalnim porodom učestalost nastanka distocije fetalnih ramena je 21%. Upotreba oksitocina kod malrotacije fetalne glavice, defleksijskih stavova i asinklitizma može pogoršati već postojeću iscrpljenost uterusa i izazvati još veće komplikacije uključujući i distociju fetalnih ramena. Precipitirani porođaj može uzrokovati distociju fetalnih ramena zbog nedovoljnog vremena za izvršavanje unutarnje rotacije. Aktivnost miometrija smanjuje provodna anestezija a rezultat toga je češća primjena vakuum ekstrakcije te nastanak distocije fetalnih ramena.

3. EMOCIONALNI DISTRES RODILJE TIJEKOM DISTOCIJE FETALNIH RAMENA

Drugo porodno doba je vrlo stresno za neke rodilje, jak pritisak u zdjelici te osjećaj žarenja i pečenja spolovila neugodna je situacija u porodu koja kod rodilja izaziva još veći stres. Distocija fetalnih ramena kod rodilje izaziva strah za dijete i strah za samu sebe. Umor i iscrpljenost kod rodilja izazivaju zabrinutost za dijete.

3.1. Uloga primalje kod distresa rodilje tijekom distocije fetalnih ramena

Primalja ima jako važnu ulogu kod distresa rodilje tijekom distocije fetalnih ramena. Svojim znanjem, stručnošću i empatijom primalja rodilji pruža podršku, emocionalnu i fizičku (22). Primalja osnažuje rodilju. Rodilji daje dovoljno vremena kako bi mogla sama obraditi te emocije. Najvažnije je da primalja uspije pridobiti rodiljin fokus na nju. Potrebno je iz sobe za rađanje maknuti sve nepotrebne distrakcije te u sobi za rađanje ostaju samo porodni tim, primalja, opstetričar, neonatolog. Primalja uspostavlja kontakt očima sa rodiljom te komunicira sa rodiljom i daje joj upute. Dobra komunikacija primalje i rodilje dovode do uspješnosti poroda.

4. TEHNIKE RJEŠAVANJA DISTOCIJE FETALNIH RAMENA

Dobar perinatalni ishod za majku i dijete ovisi o pravodobnom prepoznavanju oblika distocije fetalnih ramena, zatim ovisi o adekvatnome izboru operacijske tehnike te uvježbanom porodničaru. Rana, neonatalna oštećenja djeteta i kasna, dugoročna oštećenja djeteta direktno su povezana s nekritičnosti u vođenju poroda, povezana su sa uporabom Kristellerovom ekspresijom i ekstenzivnom trakcijom djetetove glavice. Neka rodilišta preporučuju relaksaciju majke, analgeziju, opću anesteziju, akutnu tokolizu. Takve postupke nije moguće izvoditi zbog hitnosti novonastalog stanja. Upitne su i potrebe tih postupaka. Reanimaciju novorođenčeta potrebno je započeti odmah nakon postavljene dijagnoze distocije fetalnih ramena. Reanimacija novorođenčeta započinje brisanjem lica, aspiracijom sluzi iz usne šupljine, ako je potrebno postavi se orofaringealni tubus a usporedno s tim radi se ručna pomoć.

Započinje se tkz. vanjskim, majčinskim postupcima a to su Koller-McRobertsov postupak a preporuke su operacije kojima se manipulira tijelom fetusa, a to su tkz. fetalni, unutrašnji, „screw“ postupci te Barnum-Swatzov postupak. Fetalni postupci imaju puno nižu incidenciju neuroloških posljedica. Manipulacije fetalnom glavicom su trakcija, Hibbard postupak te Zavanelli postupak koji imaju puno veću incidenciju neuroloških posljedica.

5. ULOGA PRIMALJE KOD REANIMACIJE NOVOROĐENČETA KOD DISTOCIJE FETALNIH RAMENA

Reanimacija novorođenčeta je skup mjera i postupaka te primjena lijekova sa ciljem da se uspostave vitalne funkcije novorođenčeta. Temeljni postupci reanimacije novorođenčadi uključuju početnu procjenu i hitno aktiviranje pomoći. Reanimacija novorođenčadi ima svoj redoslijed postupaka. Reanimacijski postupci odvijaju se u četiri etape:

- A- airway (oslobađanje gornjih dišnih puteva),
- B- breathing (uspostavljanje normalnog disanja),
- C- circulation (uspostavljanje normalne cirkulacije),
- D- drugs (primjena lijekova).

Kod distocije fetalnih ramena primalja započinje reanimacije djeteta čim se glavica porodi. Najvažnija je brza reakcija primalje kako bi se čim prije oslobodili dišni putevi novorođenčetu (23,24).

Odmah nakon postavljene dijagnoze distocije fetalnih ramena primalja započinje reanimaciju novorođenčeta:

- primalja gazom novorođenčetu obriše lice, nosić i usta,
- primalja mora dobro znati aspirirati novorođenče,
- primalja aspiratorom u usnoj šupljini temeljito očisti sluz, plodovu vodu, krv, mekonij,
- primalja aspiratorom aspirira sadržaj iz nosa,
- primalja provjeri da li je pupkovina oko vrata,
- ako je pupkovina oko vrata jako stegnuta primalja kažiprstom nježno oslobodi vrat.

6. VRSTE RUČNIH POMOĆI KOD DISTOCIJE FETALNIH RAMENA

Ručne pomoći kod distocije fetalnih ramena dijelimo u tri važne skupine postupaka:

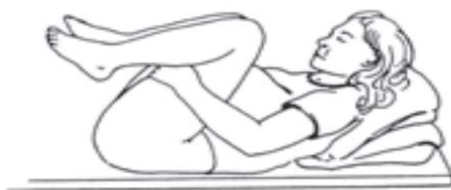- vanjski, ekstravaginalni primarni postupci,
- unutarnji, sekundarni vaginalni postupci,
- kombinirani abdominalno vaginalni postupci.

6.1. Vanjski primarni postupci

Vanjskim, primarnim postupcima se proširi sakropubični dijametar, a suprapubičnim kompresijama utisne se, otkliješti ukliješteno rame. Istodobno sa tim opisanim vanjskim primarnim postupcima i trudom se radi trakcija fetalne glavice. Trakcija fetalne glavice mora se raditi jako oprezno zbog opasnosti od supkliničkih i dugoročnih oštećenja cervikalne leđne moždine, tkz. SCIWORA- spinal cord injury without radiographic abnormalities.

6.1.1. Koller-McRobertsov postupak

Prije više od 70 godina odnosno 1948. godine, Koller, a zatim i McRoberts, opisao postupak koji je prvi postupak oslobađanja uklještenih fetalnih ramena. Tim postupkom umanjuje se potreba za trakcijom fetalne glavice (25-29). Ako se radi samo Koller-McRobertsov postupak smatra se da je uspješnost u oko 40% slučajeva. Habek i sur. su McRobertsovim hvatom u jednoj studiji riješili distociju fetalnih ramena u sedam od trinaest slučajeva. Koller-McRobertsov postupak u kombinaciji sa suprapubičnim pritiskom ima uspješnost u oko 54% slučajeva. Hiperfleksija nogu omogućuje da se simfiza raširi za oko 1 cm te se tada reducira potreba za većom snagom trakcije. Manje je fraktura klavikula, manje je istegnuća brahijalnog spleta, no oko 10% brahiopareza je bilježeno. Hiperfleksijom kukova se povećava promjer zdjelice tako što se simfiza povlači prema gore i izravnava se promontorij. Prednje rame se podiže te gura stražnje rame preko sakruma a kralježnica fetusa se flektira. Ulaz u zdjelicu se na taj način otvara. „McRobertsov manevar se pokazao kao najsigurnija i najuspješnija tehnika za ublažavanje distocije ramena“ (30). Koller-McRobertsov postupak prikazani je na slici 4.



Slika 4. Koller-McRobertsov postupak

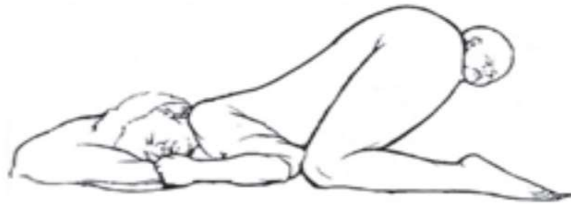Izvor: Habek D. i suradnici. Porodničke operacije. Medicinska naklada. 2009;20:210.

Uloga primalje kod Koller-McRobertsovoga postupka:

- pratiti opće stanje roditelje (vitalne funkcije),
- nadzor fetusa CTG-om,
- prepoznati patološki CTG zapis,
- poziv u pomoć porodničkom timu,
- upute roditelji da ne tiska,
- pražnjenje mokraćnog mjehura ,
- izbjegavanje ekstenzivne trakcije glavice,
- objasniti roditelji što znači distocija fetalnih ramena,
- psihički pripremiti roditelju za daljnje postupke,
- postupiti po odredbama liječnika,
- objasniti roditelji položaj u koji se treba složiti, noge jako raširi i vuče prema ramenima,
- podignuti uzglavlje kreveta i jastucima podbočiti glavu roditelje,
- davanje upute roditelji kako disati.

6.1.2. Gaskinin postupak

Ina May Gaskin je Američka primalja koja je inaugurirala „*All-fours maneuver*“. Koljeno-lakatni položaj je položaj u kojemu se kapacitet zdjelišta proširi za oko 30% i tako se olakšava otklještenje fetalnih ramena, najprije mogućnošću manipulacija u sakralnoj jami. Gaskinin postupak je koljeno-lakat ili koljeno-prsa (31). Nazivamo ga još i „obrnuti McRoberts“. Gaskinin postupkom rađa se stražnje rame. Gaskinin postupak prikazani je na slici 5.



Slika 5. Gaskinin postupak

Izvor: Habek D. i suradnici. Porodničke operacije. Medicinska naklada. 2009;20:210.

„Runners start“ je trkaći položaj, koljeno lakatni položaj ili klečeći položaj sa jednom nogom podignutom ali stopalom na podu. Ako je porod u vodi trkaći položaj se može izvesti tako da je jedna noga na rubu bazena.

„Flip flop manevar“ je manevar gdje se roditelj najprije okrene u Gaskin položaj koljeno lakatni, zatim jednu nogu postavi u trkaći položaj i time dolazi do rotacije ramena u kosi promjer i tako se oslobađa stražnja ručica.

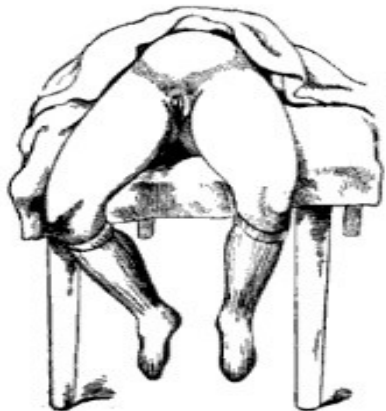
Uloga primalje kod Gaskininoga postupka:

- pratiti opće stanje roditelje (vitalne funkcije),
- nadzor fetusa CTG-om,
- prepoznati patološki CTG zapis,
- poziv u pomoć porodničkom timu,
- upute roditelji da ne tiska,
- mokraćnog mjehura,
- izbjegavanje ekstenzivne trakcije glavice,
- objasniti roditelji što znači distocija fetalnih ramena,

- psihički pripremiti roditelju za daljnje postupke,
- postupiti po odredbama liječnika,
- pomoći roditelji da se okrene i složi u koljeno-lakatni položaj (koljeno-prsa),
- davanje uputa roditelji kako disati.

6.1.3. Walcherov položaj

Walcherov položaj predlažu Njemački autori, njem. Walchersche Hangelage - 1889. god. Rodilja se postavi preko kreveta tako da joj donji udovi vise. Time se proširuje conjugata vera za otprilike 3-5 cm jer se u tom položaju rasteže sakroilijakalni svez. Walcherov položaj se primjenjivao kod suženih zdjelica kako bi glavica lakše ulazila u zdjelicu (32). Walcherov položaj prikazani je na slici 6.



Slika 6. Walcherov položaj

Izvor: https://commons.wikimedia.org/wiki/File:Position_Walcher.jpg

Uloga primalje kod Walcherovog položaja:

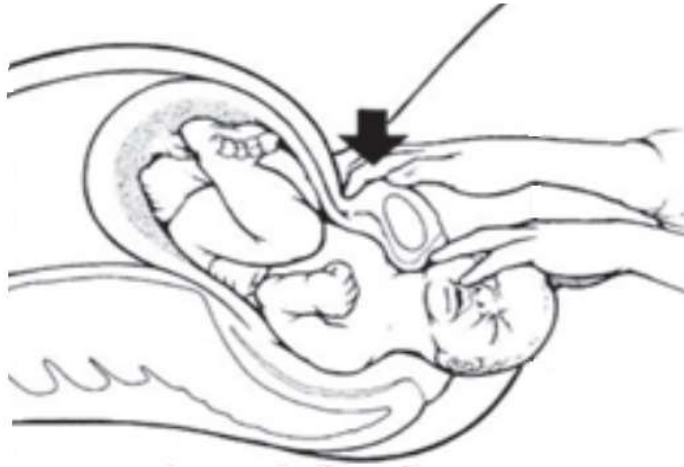
- pratiti opće stanje roditelje (vitalne funkcije),
- nadzor fetusa CTG-om,
- prepoznati patološki CTG zapis,
- poziv u pomoć porodničkom timu,
- upute roditelji da ne tiska,

- pražnjenje mokraćnog mjehura,
- izbjegavanje ekstenzivne trakcije glavice,
- objasniti roditelji što znači distocija fetalnih ramena,
- psihički pripremiti roditelju za daljnje postupke,
- postupiti po odredbama liječnika,
- roditelji objasniti položaj u koji se mora složiti,
- pomoći roditelji da se postavi preko kreveta tako da joj noge vise,
- pridržavati roditelju u tom položaju,
- davanje uputa roditelji kako disati.

6.1.4. Resnikov postupak, Mazzantijeva suprasimfizealna kompresija

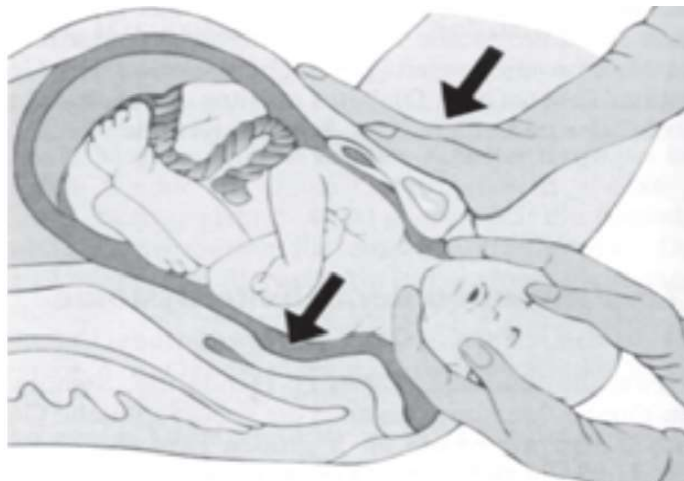
Resnikov postupak je suprapubični lateroinferiorni postupak. Resnikov postupak i Mazzantijeva suprasimfizealna kompresija se rade kombinirano s Koller-McRobertsovim postupkom sljedeći jedan za drugim kod neuspješnog oslobađanja fetalnih ramena. Suprapubičnim lateroinferiornim Resnikovim hvatom i Mazzantijevom suprasimfiznom kompresijom prednje se rame lateroponira ili pak utisne ispod simfize (33).

Resnikovim postupkom se radi adukcija te odmicanje prednjeg ramena od simfize. Biakromijalni promjer u kosi promjer ulaza u zdjelicu. Radi se ovisno o namještaju, te se radi u smjeru prema licu djeteta. Resnikov postupak prikazani je na slici 7., a Mazzantijeva suprasimfizealna kompresija prikazana je na slici 8.



Slika 7. Resnikov postupak

Izvor: Habek D. i suradnici. Porodničke operacije. Medicinska naklada. 2009;20:210.



Slika 8. Mazzantijeva suprasimfizealna kompresija

Izvor: Habek D. i suradnici. Porodničke operacije. Medicinska naklada. 2009;20:210.

Uloga primalje kod Resnikovog postupka i Mazzantijeve suprasimfizealne kompresije:

- pratiti opće stanje roditelje (vitalne funkcije),
- nadzor fetusa CTG-om,
- prepoznati patološki CTG zapis,
- poziv u pomoć porodničkom timu,
- upute roditelji da ne tiska,
- pražnjenje mokraćnog mjehura,

- izbjegavanje ekstenzivne trakcije glavice,
- objasniti roditelji što znači distocija fetalnih ramena,
- psihički pripremiti roditelju za daljnje postupke,
- postupiti po odredbama liječnika,
- objasniti roditelji Koller-McRobertsov položaj, noge jako raširiti i vući prema gore,
- pomoći roditelji da se složi u Koller-McRobertsov položaj,
- podignuti uzglavlje kreveta i jastucima podbočiti glavu roditelje,
- davati upute roditelji kako disati.

7. UNUTARNJI SEKUNDARNI VAGINALNI POSTUPCI

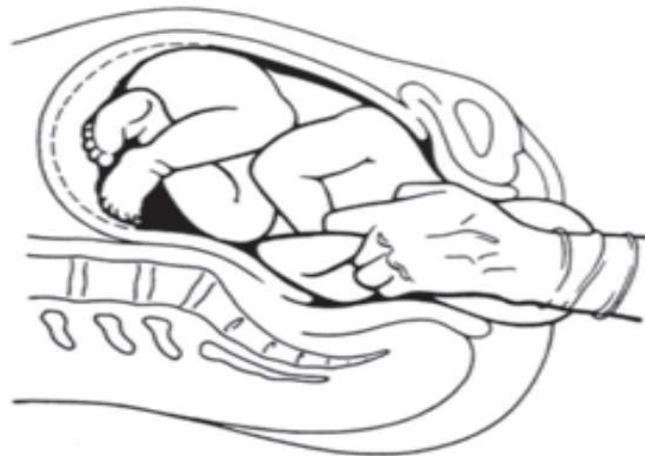Unutarnji postupci su najstariji postupci. Unutarnjim postupcima se oslobađalo prednje ali češće stražnje rame. Unutarnji postupci su rotacijski i trakcijski postupci (34-36). Svi unutarnji postupci moraju se izvoditi uz Koller-McRobertsov postupak jer se tom kombinacijom uspješnost unutarnjih postupka povećava.

7.1. Jacquemier-Barnum-Swatzov postupak

Postupak u kojemu se prst stavio ispod pazuha te se rotacijskim pokretima fetalno rame otkliještilo, prve su opisale znamenite primalje iz doba prosvjetiteljstva, primalja Louise Burgeois (1609.) i primalja Justine Siegemundin (1656.). Tri stoljeća kasnije odnosno 1983. g. Schramm je taj postupak preporučio i dobio je dobre rezultate. 1753. g. Roderer je osnivač prve katedre za porodništvo te je on opisao postupak prihvaćanja i povlačenja stražnje ručice.

Jacquemier (1846.), Barnum (1945.) i Swatz (1960.) su postupak oslobađanja stražnje ručice opisali te uveli u kliničku praksu. U to vrijeme vanjski postupci još nisu bili poznati. Tokom izvođenja Jacquemier-Barnum-Swatzovog postupka oko 20% se smanji 13 cm široki biakromijski promjer u 11 cm aksiloakromijski promjer. Njihovim postupkom primijećena je veća incidencija fraktura humerusa novorođenčadi. Novija istraživanja ukazuju na smanjenje neonatalnih ozljeda i redukciju brahiopareze Jacquemier-Barnum-Swatzovim postupkom (37).

Oslobađanje stražnje ručice radi se na način da se ruka uvede u vaginu i locira se stražnje rame. Nakon lokacije stražnjeg ramena, uhvati se stražnja ručica i umivajućim pokretom se preko prsa i lica izvuče ručica. Jacquemier-Barnum-Swatzov postupak prikazani je na slici 9.



Slika 9. Jacquemier-Barnum-Swatzov postupak

Izvor: Habek D. i suradnici. Porodničke operacije. Medicinska naklada. 2009;20:211.

Uloga primalje kod Jacquemier-Barnum-Swatzov postupka:

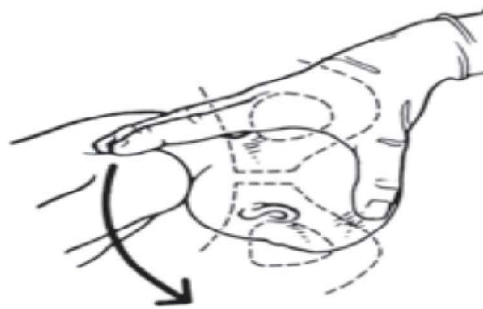
- pratiti opće stanje roditelje (vitalne funkcije),
- nadzor fetusa CTG-om,
- prepoznati patološki CTG zapis,
- poziv u pomoć porodničkom timu,
- upute roditelji da ne tiska,
- pražnjenje mokraćnog mjehura,
- izbjegavanje ekstenzivne trakcije glavice,
- objasniti roditelji što znači distocija fetalnih ramena,
- psihički pripremiti roditelju za daljnje postupke,
- postupiti po odredbama liječnika,
- objasniti roditelji položaj u koji se treba složiti, noge jako raširi i vuče prema ramenima,
- podignuti uzglavlje kreveta i jastucima podbočiti glavu roditelje,
- davanje upute roditelji kako disati,
- asistirati liječniku kod Jacquemier-Barnum-Swatzovog postupka.

7.2. Bumm-Woodsov postupak

Bumm-Woodsov postupak je rotacijski postupak, tkz. *screw* postupak nalik vadičepu. Učini se unutarnja rotacijska lateropozicija fetalnih ramena kako bi se ona otkliještila te se u jednom od kosih promjera porodila. Kod duboke distocije fetalnih ramena uspješnost Bumm-Woodsovog postupka uz Koller-McRobertsovog postupka je oko 33%. Kod poprečne duboke distocije fetalnih ramena Kinchovim postupkom se fetalna ramena rotiraju za 45 stupnjeva kako bi se postavila u kosi promjer. Lurie i sur. su McRobertsovim hvatom dezinkarcerirali ramena u 88,2%, u kombinaciji s Resnikovim u 2,6% te u 9,2% s oba i Woodsovim (38).

Woodsovim postupkom je oslobađanje stražnjeg ramena tako da se rukom ulazi u vaginu i locira stražnje rame. Najprije se radi abdukcija stražnjeg ramena a zatim rotacija stražnjeg

ramena za 180 stupnjeva tako da stražnje rame postaje prednje rame. Bumm-Woodsov postupak prikazani je na slici 10.



Slika 10. Bumm-Woodsov postupak

Izvor: Habek D. i suradnici. Porodničke operacije. Medicinska naklada. 2009;20:211.

Uloga primalje kod Bumm-Woodsovog postupka:

- pratiti opće stanje roditelje (vitalne funkcije),
- nadzor fetusa CTG-om,
- prepoznati patološki CTG zapis,
- poziv u pomoć porodničkom timu,
- upute roditelji da ne tiska,
- pražnjenje mokraćnog mjehura,
- izbjegavanje ekstenzivne trakcije glavice,
- objasniti roditelji što znači distocija fetalnih ramena,
- psihički pripremiti roditelju za daljnje postupke,
- postupiti po odredbama liječnika,
- objasniti roditelji položaj u koji se treba složiti, noge jako raširi i vuče prema ramenima,
- podignuti uzglavlje kreveta i jastucima podbočiti glavu roditelje,
- davanje upute roditelji kako disati,
- asistirati liječniku kod Bumm-Woodsovog postupka.

7.3. Rubinov manevar

Rubinov manevar sastoji se od dva dijela. Prvi dio je ljuljajući suprapubični pritisak. Drugi dio je adukcija ramena, onog ramena koje je dostupnije, obično je to stražnje rame.

8. ABDOMINALNO VAGINALNE OPERACIJE

8.1. Zavanellijev postupak

Zavanellijev postupak (1985.) se sastoji od vraćanja glavice u zdjelište sljedeći naopaki mehanizam drugog porodnog doba, tkz. *cephalic replacement, fetal reinteriorisation*, te porođaj sekundarnim carskim rezom. Zavanellijev postupak je izbor kod neuspjele obostrane distocije fetalnih ramena te nakon neuspješnih predhodnih vanjskih te unutarnjih postupaka. U Europi se Zavanellijev postupak ne radi jer je veliki perinatalni mortalitet, a kod preživjele djece je visok broj dugotrajnih posljedica. Spellacy čak sugerira da ga treba izbjegavati zbog visoke incidencije moždane peripartalne lezije i smrtnosti djece.

Zavanellijev postupak je posljednji postupak (39). Radi se tako da se glavica vrati u dorzoanteriorni položaj ili dorzoposteriorni položaj, glavica se flektira i gurne natrag u vaginu. Postupak se radi u smjeru obrnute Carusove krivulje porodnog puta. Porod se dovrši carskim rezom.

Uloga primalje kod Zavanellijevog postupka:

- pratiti opće stanje roditelje (vitalne funkcije),
- nadzor fetusa CTG-om,
- prepoznati patološki CTG zapis,
- poziv u pomoć porodničkom timu,
- upute roditelji da ne tiska,
- pražnjenje mokraćnog mjehura,
- izbjegavanje ekstenzivne trakcije glavice,
- objasniti roditelji što znači distocija fetalnih ramena,
- psihički pripremiti roditelju za daljnje postupke,

- postupiti po odredbama liječnika,
- davanje upute roditelji kako disati,
- asistirati liječniku kod Zavanellijevog postupka,
- pripremi roditelju psihički i fizički za carski rez.

8.2. Carski rez

Carski rez (*sectio caesarea*) je najčešća instrumentalno-manualna operacija u porodništvu. Carski rez se izvodi u općoj endotrahealnoj anesteziji ili u regionalnoj anesteziji. Regionalna anestezija može biti spinalna ili epiduralna.

Primarni carski rez izvodi se odmah nakon postavljene indikacije. Nema spontanoga niti pokusnoga početka porođaja.

Sekundarni carski rez izvodi se nakon početka trudova ili pruća vodenjaka. Indikacija je postavljena tijekom poroda. Carski rez može biti elektivni i hitni.

Indikacije za carski rez jesu indicirane, medicinske i one su navedene kao apsolutne i relativne dok su one s obzirom na etiološki problem opet podijeljene na opstetričke i neopstetričke. Proširene indikacije za carski rez postavljaju se zbog interesa zdravlja fetusa. Nemedicinske indikacije su carski rez na zahtjev, na želju roditelje.

Apsolutne i relativne indikacije za carski rez mogu biti trajne ili privremene.

Kontraindikacije za carski rez jesu apsolutne kontraindikacije i relativne kontraindikacije. Apsolutne kontraindikacije za carski rez ne postoje. Relativne kontraindikacije za carski rez su duboko fiksirana glavica u zdjelištu, teške infekcije prednje trbušne stijenke te multiple adhezije u trbušnoj šupljini.

Ukoliko opstetričar te cijeli porodni tim imaju iskustva, znanja i vještine može se smanjiti broj carskih rezova, kod sumnje na distociju fetalnih ramena bitne su tehnike opstetričara za rješavanje distocije fetalnih ramena i samim time se smanjuje stopa carskih rezova (40).

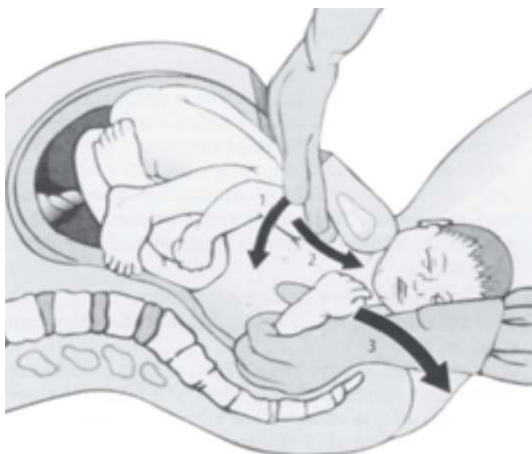Uloga primalje kod carskog reza:

- pratiti opće stanje roditelje (vitalne funkcije),
- nadzor fetusa CTG-om,

- prepoznati patološki CTG zapis,
- poziv u pomoć porodničkom timu,
- upute roditelji da ne tiska,
- psihički pripremiti roditelju za daljnje postupke,
- postupiti po odredbama liječnika,
- priprema roditelje za carski rez,
- psihički pripremiti roditelju za carski rez,
- roditelji objasniti razlog zbog kojega se mora obaviti carski rez,
- roditelji dajemo suglasnost za potpis da pristaje na carski rez,
- fizički pripremiti roditelju za carski rez,
- otvoriti intravenozni put roditelji ako ga nema,
- izvaditi krvne nalaze potrebne za carski rez,
- postaviti trajni kateter i urinarnu vrećicu,
- skidanje laka s noktiju i skidanje nakita,
- brijanje operativnoga polja, bandaza nogu,
- po odredbi anesteziologa roditelji dati premedikaciju,
- primalja roditelju vozi na ležećim kolicima u operativnu salu,
- tijekom carskog reza prihvaća novorođenče.

8.3. Histerotomijom asistirani porođaj

Histerotomijom je moguće otkliještit prednje fetalno rame, povlačenjem stražnjeg fetalnog ramena prvo se porodi stražnje fetalno rame, a zatim prednje fetalno rame (41). Nakon poroda šivanje histerotomije radi se po načelima struke. Histerotomijom asistirani porođaj distocije fetalnih ramena prikazani je na slici 11.



Slika 11. Histerotomijom asistirani porođaj distocije fetalnih ramena

Izvor: Habek D. i suradnici. Porodničke operacije. Medicinska naklada. 2009;20:211.

Histerotomija je operacija koja je gotovo jednaka kao carski rez. Provodi se pod anestezijom. Radi se za pristup fetusu unutar maternice.

Uloga primalje kod histerotomijom asistiranog porođaja:

- pratiti opće stanje roditelje (vitalne funkcije),
- nadzor fetusa CTG-om,
- prepoznati patološki CTG zapis,
- poziv u pomoć porodničkom timu,
- upute roditelji da ne tiska,
- izbjegavanje ekstenzivne trakcije glavice,
- objasniti roditelji što znači distocija fetalnih ramena,
- psihički pripremiti roditelju za daljnje postupke,
- postupiti po odredbama liječnika,
- priprema roditelje za histerotomiju,
- psihički pripremiti roditelju za histerotomiju,
- roditelji objasniti razlog zbog kojega se mora obaviti histerotomija,
- roditelji dajemo suglasnost za potpis da pristaje na histerotomiju,

- fizički pripremiti roditelju za hysterotomiju,
- otvoriti intravenozni put roditelji ako ga nema,
- izvaditi krvne nalaze potrebne za hysterotomiju,
- postaviti trajni kateter i urinarnu vrećicu,
- skidanje laka s noktiju i skidanje nakita,
- brijanje operativnoga polja, bandaza nogu,
- po odredbi anesteziologa roditelji dati premedikaciju,
- primalja roditelju vozi na ležećim kolicima u operativnu salu,
- primalja tijekom porođaja hysterotomijom prihvaća novorođenče.

8.4.Simfiziotomija

Simfiziotomija je operacija kako bi se povećale dimenzije zdjelice tijekom poroda. To je kirurški postupak kojim se hrskavice koje spajaju stidne kosti kirurški podjele. Anestezija koja se koristi kod simfiziotomije je lokalna (42-44). Uz simfiziotomiju se preporuča porod dovršiti vakuum ekstrakcijom.

8.5. Vakuum ekstrakcija

Vakuum ekstrakcija je instrumentalno dovršenje vaginalnog poroda (45). Radi se sa vakuum ekstraktorom koji je nekad imao metalnu ventuzu a sad se koristi Kiwi vakuum koji ima plastičnu ventuzu. Kod poroda metalnim vakuum ekstraktorom potrebne su dvije osobe za porođaj. Jedna kontrolira vakuum, druga stavlja ventuzu i vodi porođaj i kod takvoga poroda je veća uspješnost. Ručni vakuum ekstraktor je KIWI. Jednostavniji je za rukovanje ali je zabilježena manja uspješnost te manja učestalost ozljeda fetusa/ majke a u 20% slučajeva je vakuum ekstrakcija neuspjela. Porodničar mora pravilno postaviti ventuzu/ kalotu vakuuma. Potrebno je odrediti točku fleksije glavice. Kod terminskog fetusa točka fleksije je 3cm duž suture sagittalis od male fontanele, 6cm iza velike fontanele. Kod nepravilnog smještaja glavica može ići u ekstenziju. Treba postaviti kalotu tako da sredina kalote ide na točku fleksije i zatim treba postići vakuum. Kalota od 5cm promjera uglavnom odgovara terminskoj novorođenčadi.

Uloga primalje kod poroda vakuum ekstraktorom:

- osigurati informirani pristanak
- pomoći roditelji zauzeti litotomijski položaj
- isprazniti mokraćni mjehur
- osigurati adekvatnu analgeziju
- pudendalni blok
- infiltracija međice
- dodatna doza EPA-e
- kontinuirano pratiti CTG
- procjena potrebe za epiziotomijom, ne rutinska epiziotomija
- prihvatiti novorođenče

9. EPIZIOTOMIJA KOD DISTOCIJE FETALNIH RAMENA

Kod distocije fetalnih ramena izvođenje epiziotomije treba procijeniti individualno i sa velikom pozornošću. Preporuča se bilateralna epiziotomija. Kod I. namještaja preporuča se lijevostrana mediolateralna epiziotomija a kod II. namještaja desnostrana mediolateralna epiziotomija.

Epiziotomija kod distocije fetalnih ramena omogućuje lakše izvođenje postupaka te sprečava veća oštećenja međice.

9.1. Epiziotomija

Epiziotomija je oštri rez, vaginoperinealni urez međice (46). Epiziotomijom se proširuje introitus vagine te se skraćuje koljeno mekog porodnog kanala. Kada se glavica ukazuje u introitusu vagine i pritisne u trudu receptore nervusa pudendusa tada se urezuje epiziotomija. Na taj način roditelj ne osjeti rez. Zaštita mišićja zdjelice dna te sprečavanje prevelikog rastezanja mišića dna zdjelice kao i sprečavanje kidanja dubokih mišića su ciljevi urezivanja epiziotomije.

Epiziotomijom se ubrzuje dovršetak poroda. Ne izvodi se rutinski. Prednost epiziotomije je lakša manipulacija postupka kod distocije fetalnih ramena te se ravni rez lakše šiva. Nedostaci epiziotomije su veća bol, veći gubitak krvi, veća učestalost dispareunije i veća učestalost infekcija.

Dva su načina urezivanja epiziotomije:

- medijalna,
- lateralna.

Medijalna epiziotomija je vertikalni rez u medijalnoj liniji. Medijalna epiziotomija manje boli i manji je gubitak krvi no veći je rizik od širenja reza na analni sfinkter.

Lateralna epiziotomija je rez 2 cm od medijalne linije te se nastavlja prema tuber osis ischii a mediolateralna epiziotomija je rez na stražnjoj komisuri ali se taj rez nastavlja pod kutem od 45 stupnjeva. Kod mediolateralne i lateralne epiziotomije šivanje je teže i krvarenje je veće ali je manji rizik od širenja reza na analni sfinkter.

Uloga primalje kod epiziotomije:

- pravodobno i pravilno urezivanje epiziotomije,
- pravilna tehnika porađanja s urezanom epiziotomijom,
- pripremiti babinjaču za šivanje epiziotomije,
- pripremiti set za šivanje epiziotomije,
- asistiranje tijekom šivanja epiziotomije,
- rasporemiti pribor nakon šivanja,
- objasniti babinjači njegu epiziotomije.

10. KRISTELLEROV ZAHVAT

Kristellerov zahvat je pritisak na fundus tijekom drugog porođajnog doba. Ne skraćuje drugo porodno doba. Zabranjen je kod distocije fetalnih ramena, do njihova oslobađanja. Jedan je od najkontroverznijih, najneistraženijih i najnedokumentiranih zahvata u porodništvu. Gotovo se i ne spominje u modernim opstetričkim udžbenicima. U mnogim zemljama je zabranjen, a to su Austrija, Švicarska, Njemačka, Slovenija, UK, Francuska.

Indikacije za Kristellerov zahvat su:

- porođaj zatkom- sprečavanje defleksije glavice,
- instrumentalni porođaj- VE, forceps, carski rez,
- prilikom amniotomije- stabiliziranje glavice za sprečavanje prolapsa pupkovine,
- postavljanje skalp elektrode,
- opstetričke hitnoće- ugrožen fetus i potrebno hitno dovršiti porođaj.

Apsolutne kontraindikacije za Kristellerov zahvat su stanje nakon predhodnog carskog reza i distocija fetalnih ramena.

Komplikacije uranjenog Kristellerovog zahvata su:

- fiksiranje distocije fetalnih ramena,
- lezije trbušnih djetetovih organa,
- teške ortopedske lezije,
- teške neurološke lezije,
- neonatalna smrt,
- razdor maternice.

Navodi se visokih 77% komplikacija uranjene Kristellerove ekspresije: fiksiranje distocije fetalnih ramena, ruptura uterusa, lezija trbušnih organa djeteta, teške ortopedske ili neurološke lezije, neonatalna smrt.

Maternalne posljedice Kristellerovog zahvata su:

- učestalost ruptura 3. i 4. stupnja,
- hipotenzija,
- abdominalni hematomi,
- respiratorni distres,
- frakture rebara,
- ruptura uterusa,
- ruptura jetre.

Posljedice Kristellerovog zahvata za novorođenče su:

- cerebralna paraliza,
- ozljede plexusa brachialis,
- frakture humerusa i klavikule,
- ozljede torakalne kralježnične moždine,
- asfiksija,
- distocija ramena,
- niži Apgar u 1. minuti,
- acidoza,
- veća učestalost prijema na odjel intenzivnog liječenja.

11. MOGUĆE KOMPLIKACIJE PORODNIČKIH KOMPLIKACIJA KOD DISTOCIJE FETALNIH RAMENA

Distocija fetalnih ramena ne može se predvidjeti i isto tako se i komplikacije ne mogu predvidjeti ali se ne mogu ni izbjeći. Moguće komplikacije kod distocije fetalnih ramena dijelimo na komplikacije djeteta i komplikacije majke (47,48).

Komplikacije djeteta su:

- frakture klavikule,
- brahiopareza,
- hematom vrata,
- frenična dijafragmalna paraliza,
- hemoragijska kontraktura mišića,
- frakture humerusa,
- epifizeolize,
- dislokacije ramenoga obruča,
- ozljede vratne kralježnice,
- SCIWORA,
- intrakranijalna hemoragija,
- peripartalna asfiksija,
- cerebralna paraliza,
- pneumotoraks,
- pneumomedijatinum,
- Hornerov sindrom,
- distenzija sternokleidomastoideusa,
- razdor dušnika i grkljana,
- fetalna smrt.

Najčešće ozljede novorođenčeta kod distocije fetalnih ramena su ozljede brahijalnog pleksusa, prijelomi humerusa i prijelomi klavikule (49-51). Učestalost ozljede brahijalnog pleksusa prema raznim studijama iznosi od 4% do 15%. Oko 90% novorođenčadi se oporavi unutar 6 do 12 mjeseci, a njih oko 10% ima trajne posljedice.

Komplikacije majke su:

- simfizioliza,
- razdor maternice,
- razdori mekog porođajnog kanala,
- slabija involucija maternice,
- puerperijske infekcije,
- osteomelitis pubis,
- postpartalna hemoragija.

Retrospektivno istraživanje obuhvatilo je 236 slučajeva distocije fetalnih ramena kod kojih je postpartalno krvarenje iznosilo 11% a razdori međice III. i IV. stupnja 3,8% no te komplikacije nisu bile povezane sa zahvatima sa postupcima koji su poduzeti kod distocije fetalnih ramena. Simfiziotomija i Zavanellijev postupak nose veći rizik za rupturu uterusa, ozljede mokraćnog mjehura i mokraćne cijevi te cerviko-vaginalne laceracije. Kod McRobertsovog postupka vrlo rijetko može doći do razdvajanja simfize .

12. PREVENCIJA DISTOCIJE FETALNIH RAMENA

Svaka trudnica može smanjiti vjerojatnost nastanka distocije fetalnih ramena redovitim kontrolama tijekom trudnoće. Najvažnija je kontrola prirasta tjelesne težine tijekom trudnoće te pravodobno otkrivanje te liječenje dijabetesa čime se može smanjiti nastanak makrosomije čak za 50%. Ginekolog mora već na prvom pregledu procijeniti veličinu i oblik zdjelice te tokom trudnoće rast fetusa pratiti ultrazvučnim mjerenjem.

Uočeni čimbenici rizika za nastanak distocije fetalnih ramena upućuju na dovršenje poroda elektivnim carskim rezom. Nekoliko studija dokazalo je da je indukcija poroda u 39. tjednu gestacije mogla biti od koristi u prevenciji nastanka distocije fetalnih ramena no još veća korist bi bila indukcija čak u 37. ili 38. tjednu gestacije.

13. ZAKLJUČAK

Distocija fetalnih ramena jedno je od hitnijih stanja u porodništvu koje dovodi do otežanog poroda. Odnosi se na uklještenje fetalnih ramena u porodnom kanalu. To je situacija u kojoj kasni porod ramena. Može se dogoditi kod svakog vaginalnog poroda te onemogućava da se vaginalni porod završi normalno. Dijagnoza se postavlja pregledom, ultrazvukom i odgovorom na pojačanje trudova. Tehnike rješavanja distocije fetalnih ramena započinju fizičkim postupcima kojima se pokuša promijeniti položaj fetusa. Porod se može dovršiti i carskim rezom. Kod distocije fetalnih ramena stav djeteta je stav glavicom. U većini slučajeva prednje rame fetusa zapne ispod pubične simfize i tako sprečava vaginalni porod. Čimbenici rizika za distociju fetalnih ramena su makrosomija, pretilost majke i dijabetes majke. Nakon poroda glavice, glavica se uvlači u vulvu i to je kornjačin znak, prvi znak distocije fetalnih ramena. Poziv u pomoć je prva radnja, a zatim se krenu raditi različite tehnike rješavanja distocije fetalnih ramena u svrhu oslobađanja fetalnih ramena. Pritiskanje na fundus se izbjegava. McRobertsov postupak je prva tehnika rješavanja distocije fetalnih ramena ali prema pretraživanju literatura McRobertsov postupak je i najučinkovitija tehnika rješavanja distocije fetalnih ramena. Zapčinje se vanjskim postupcima pokušaja oslobađanja fetalnih ramena. Kod neuspjelih vanjskih postupaka kreće se sa unutarnjim postupcima oslobađanja fetalnih ramena. Ako su svi postupci neuspješni glavica djeteta se flektira i potiskuje natrag u vaginu te se porod dovrši carskim rezom. Uspješnost vaginalnog poroda kod dijagnoze distocije fetalnih ramena je velika što dokazuje da su navedene tehnike rješavanja distocije fetalnih ramena učinkovite.

14. LITERATURA

1. Habek D, i sur. Porodničke operacije kod distocije fetalnih ramena. U: Habek D. (ur). Porodničke operacije. Medicinska naklada, Zagreb 2009; 208 – 12. [Pristupljeno 01.03.2022.] Dostupno na:
<https://hrcak.srce.hr/file/361977>
2. Davis DD, Roshan A, Canela CD, Varacallo M. Shoulder Dystocia. StatPearls Publishing; 2022. [Pristupljeno 08.03.2022.] Dostupno na:
<https://www.ncbi.nlm.nih.gov/books/NBK470427/>
3. Hill MG, Cohen WR. Shoulder Dystocia: Prediction and management. Womens Healthen (Lond). 2016;12(2): 251-61. [Pristupljeno 09.03.2022.] Dostupno na:
<https://www.ncbi.nlm.nih.gov/pmc/articles/PMC5375046/>
4. Gesner T, Toncar A, Griggs RP. McRobert's Maneuver. StatPearls Publishing; 2022. [Pristupljeno 10.03.2022.] Dostupno na:
<https://www.ncbi.nlm.nih.gov/books/NBK537280/>
5. Menticoglou S. Shoulder dystocia; incidence, mechanisms, and management strategies. Int J Womens Health. 2018,10:723-732. [Pristupljeno 12.03.2022.] Dostupno na:
<https://www.ncbi.nlm.nih.gov/pmc/articles/PMC6233701/>
6. Hill DA, Lense J, Roepcke F. Shoulder Dystocia: Managing an Obstetric Emergency. Am Fam Physician. 2020, 102(2):84-90. [Pristupljeno 15.03.2022.] Dostupno na:
<https://www.aafp.org/pubs/afp/issues/2020/0715/p84.html>
7. Bothou A, Apostolidi DM, Tsikouras P, Iatrakis G, Sarella A, Iatrakis D, Peitsidis P, Gerente A, Anthoulaki X, Nikolettos N, Zervoudis S. Overview of techniques to manage shoulder dystocia during vaginal birth. Eur J Midwifery. 2021, 5:4 [Pristupljeno 25.03.2022.] Dostupno na:
<https://www.ncbi.nlm.nih.gov/pmc/articles/PMC8527401/>
8. Ansell L, Ansell DA, McAra-Couper J, Larmer PJ, Garrett NKG. Axillary traction: An effective method of resolving shoulder dystocia. Aust N Z J Obstet Gynaecol. 2019;59(5): 627-633. [Pristupljeno 27.03.2022.] Dostupno na:
<https://www.ncbi.nlm.nih.gov/pmc/articles/PMC6851569/>
9. Whittington JR, Poole AT. Introduction of Posterior Axilla Sling Traction in Simulated Shoulder Dystocia. AJP Rep. 2018;(4): e247-e250. [Pristupljeno 27.03.2022.] Dostupno na:
<https://www.ncbi.nlm.nih.gov/pmc/articles/PMC6193804/>

10. Bischof A. Expedient Resolution for Shoulder Dystocia: A Comparison of Maneuver Research [Master's thesis, Bethel University]. Spark Repository. 2022. [Pristupljeno 17.04.2022.] Dostupno na:
<https://spark.bethel.edu/etd/799>
11. Dias Corrêa Junior M, Passini R. Selective Episiotomy: Indications, Technique, and Association with Severe Perineal Lacerations. *Rev Bras Ginecol Obstet.* 2016;38(6):301-7.[Pristupljeno 10.04.2022.] Dostupno na:
<https://pubmed.ncbi.nlm.nih.gov/27399925>
12. Boulvain M, Irion O, Dowswell T, Thornton JG. Induction of labour at or near term for suspected fetal macrosomia. *Cochrane Database Syst Rev.* 2016;2016(5):CD000938. [Pristupljeno 15.04.2022.] Dostupno na:
<https://pubmed.ncbi.nlm.nih.gov/27208913/>
13. Baxley EG, Gobbo RW. Shoulder dystocia. *Am Fam Physician.* 2004;69(7):1707-14. [Pristupljeno 17.04.2022.] Dostupno na:
<https://pubmed.ncbi.nlm.nih.gov/15086043/>
14. Heinonen K, Saisto T, Gissler M, Kaijomaa M, Sarvilinna N. Rising trends in the incidence of shoulder dystocia and development of a novel shoulder dystocia risk score tool: a nationwide population-based study of 800 484 Finnish deliveries. *Acta Obstet Gynecol Scand.* 2021;100(3):538-547. [Pristupljeno 17.04.2022.] Dostupno na:
<https://obgyn.onlinelibrary.wiley.com/doi/10.1111/aogs.14022>
15. Gittens-Williams L. Contemporary management of shoulder dystocia. *Womens Health (Lond).* 2010;6(6):861-9. [Pristupljeno 18.04.2022.] Dostupno na:
<https://journals.sagepub.com/doi/10.2217/WHE.10.65>
16. Pecigoš-Kljuković K. Zdravstvena njega i liječenje trudnice, roditelje i babinjače. Udžbenik za III. razred škole za primalje. II. Izdanje. Školska knjiga, Zagreb, 2005.
17. Pecigoš-Kljuković K. Zdravstvena njega i liječenje trudnice, roditelje i babinjače. Udžbenik za IV. razred škole za primalje. II. Izdanje. Školska knjiga, Zagreb, 2006.
18. Athukorala C, Middleton P, Crowther CA. Intrapartum interventions for preventing shoulder dystocia. *ochrane Database Syst Rev.* 2006;2006(4):CD005543. [Pristupljeno 19.04.2022.] Dostupno na:
<https://www.ncbi.nlm.nih.gov/pmc/articles/PMC8893301/>

19. Kallianidis AF, Smit M, Van Roosmalen J. Shoulder dystocia in primary midwifery care in the Netherlands. *Acta Obstet Gynecol Scand.* 2016;95(2):203-9. [Pristupljeno 21.04.2022.] Dostupno na:
<https://obgyn.onlinelibrary.wiley.com/doi/10.1111/aogs.12800>
20. Hoffman MK, Bailit JL, Branch DW, Burkman RT, Van Veldhuisen P, Lu L, Kominiarek MA, Hibbard JU, Landy HJ, Haberman S, Wilkins I, Gonzalez-Quintero VH, Gregory KD, Hatjis CG, Ramirez MM, Reddy UM, Troendle J, Zhang J. Consortium on Safe Labor. A comparison of obstetric maneuvers for the acute management of shoulder dystocia. *Obstet Gynecol.* 2011;117(6):1272-1278. [Pristupljeno 19.04.2022.] Dostupno na:
<https://www.ncbi.nlm.nih.gov/pmc/articles/PMC3101300/>
21. Zmijanović I. Distocija ramena. Zbornik radova Veleučilišta u Šibeniku. 2020. str. 157 – 165. [Pristupljeno 19.04.2022.] Dostupno na:
<https://hrcak.srce.hr/file/361977>
22. Habek D. Asistirani porod kod distocije fetalnih ramena. *Gynaecol Perinatol* 2005;14(4):166–170 [Pristupljeno 19.04.2022.] Dostupno na:
<https://hrcak.srce.hr/file/23941>
23. Pénager C, Bardet P, Timsit J, Lepercq J. Determinants of the persistency of macrosomia and shoulder dystocia despite treatment of gestational diabetes mellitus. *Heliyon.* 2020;6(4):e03756. [Pristupljeno 24.04.2022.] Dostupno na:
<https://www.ncbi.nlm.nih.gov/pmc/articles/PMC7182725/>
24. Morrison EH. Common peripartum emergencies. *Am Fam Physician.* 1998;58(7):1593-604. [Pristupljeno 19.04.2022.] Dostupno na:
<https://www.aafp.org/pubs/afp/issues/1998/1101/p1593.html>
25. Yenigül AE, Yenigül NN, Başer E, Özelçi R. A retrospective analysis of risk factors for clavicle fractures in newborns with shoulder dystocia and brachial plexus injury: A single-center experience. *Acta Orthop Traumatol Turc.* 2020;54(6):609-613. [Pristupljeno 25.04.2022.] Dostupno na:
<https://www.ncbi.nlm.nih.gov/pmc/articles/PMC7815224/>
26. Politi S, D'emidio L, Cignini P, Giorlandino M, Giorlandino C. Shoulder dystocia: an Evidence-Based approach. *J Prenat Med.* 2010;4(3):35-42. [Pristupljeno 19.04.2022.] Dostupno na:
<https://www.ncbi.nlm.nih.gov/pmc/articles/PMC3279180/>

27. Enekwe A, Rothmund R, Uhl B. Abdominal Access for Shoulder Dystocia as a Last Resort - a Case Report. *Geburtshilfe Frauenheilkd.* 2012;72(7):634-638. [Pristupljeno 27.04.2022.] Dostupno na:
<https://www.ncbi.nlm.nih.gov/pmc/articles/PMC4168369/>
28. Mazouni C, Porcu G, Cohen-Solal E, Heckenroth H, Guidicelli B, Bonnier P, Gamberre M. Maternal and anthropomorphic risk factors for shoulder dystocia. *Acta Obstet Gynecol Scand.* 2006;85(5):567-70. [Pristupljeno 29.04.2022.] Dostupno na:
<https://obgyn.onlinelibrary.wiley.com/doi/full/10.1080/00016340600605044>
29. Alphonso A, Pathy S, Bruno C, Boeras C, Emerson B, Crabtree J, Johnston L, Desai V, Auerbach M. and Neonatal Resuscitation: An Integrated Obstetrics and Neonatology Simulation Case for Medical Students. *MedEdPORTAL.* 2017;13:10594. [Pristupljeno 02.05.2022.] Dostupno na:
<https://www.ncbi.nlm.nih.gov/pmc/articles/PMC6338204/>
30. Nickerson JE, Webb T, Boehm L, Neher H, Wong L, LaMonica J, Bentley S. Difficult Delivery and Neonatal Resuscitation: A Novel Simulation for Emergency Medicine Residents. *West J Emerg Med.* 2019;21(1):102-107. [Pristupljeno 9.05.2022.] Dostupno na:
<https://www.ncbi.nlm.nih.gov/pmc/articles/PMC6948703/>
31. Hehir MP, Burke N, Burke G, Turner MJ, Breathnach FM, Mcauliffe FM, Morrison JJ, Dornan S, Higgins J, Cotter A, Geary MP, Mcparland P, Daly S, Cody F, Dicker P, Tully E, Malone FD. Sonographic markers of fetal adiposity and risk of Cesarean delivery. *Ultrasound Obstet Gynecol.* 2019;54(3):338-343. [Pristupljeno 19.04.2022.] Dostupno na:
<https://obgyn.onlinelibrary.wiley.com/doi/10.1002/uog.20263>
32. Lok ZL, Cheng YK, Leung TY. Predictive factors for the success of McRoberts' manoeuvre and suprapubic pressure in relieving shoulder dystocia: a cross-sectional study. *BMC Pregnancy Childbirth.* 2016;16(1):334. [Pristupljeno 19.05.2022.] Dostupno na:
<https://www.ncbi.nlm.nih.gov/pmc/articles/PMC5086064/>
33. Monod C, Voekt CA, Gisin M, Gisin S, Hoesli IM. Optimization of competency in obstetrical emergencies: a role for simulation training. *Arch Gynecol Obstet.* 2014;289(4):733-8. [Pristupljeno 14.05.2022.] Dostupno na:
<https://www.ncbi.nlm.nih.gov/pmc/articles/PMC3949012/>

34. Shushan A, Younis JS. McRoberts maneuver for the management of the aftercoming head in breech delivery. *Gynecol Obstet Invest.* 1992;34(3):188-9. [Pristupljeno 19.04.2022.] Dostupno na:
<https://pubmed.ncbi.nlm.nih.gov/1427423/>
35. Hofmeyr GJ, Shweni PM. Symphysiotomy for fetopelvic disproportion. *Cochrane Database Syst Rev.* 2012;10(10):CD005299. [Pristupljeno 19.04.2022.] Dostupno na:
<https://www.karger.com/Article/Abstract/292757>
36. Larimore W. Symphysiotomy for Shoulder Dystocia. *Am Fam Physician.* 2021;103(3):136. [Pristupljeno 29.05.2022.] Dostupno na:
<https://www.aafp.org/pubs/afp/issues/2021/0201/p136.html>
37. Mašić P. Distocija ramena u porođaju Zagreb: Sveučilište u Zagrebu, Medicinski fakultet, 2020. [Pristupljeno 26.05.2022.] Dostupno na:
<https://repositorij.mef.unizg.hr/islandora/object/mef%3A3639/datastream/PDF/view>
38. Gavranić K. Primaljska skrb kod komplikacija u porodu Split: Sveučilište u Splitu, Sveučilišni odjel zdravstvenih studija, 2020. [Pristupljeno 18.05.2022.] Dostupno na:
<https://repo.ozs.unist.hr/islandora/object/ozs:908>
39. Habek D, i sur. Porodničke operacije. *Gynaecol Perinatol* 2009;18(2):96–99. [Pristupljeno 21.05.2022.] Dostupno na:
<https://hrcak.srce.hr/file/98359>
40. Habek D. Fetal shoulder dystocia. *Acta Med Croat* 2002;56: 57–63. [Pristupljeno 21.05.2022.] Dostupno na:
<https://pubmed.ncbi.nlm.nih.gov/12596626/>
41. Gherman RB, Ouzounian JG, Goodwin TM. Obstetric maneuvers for shoulder dystocia and associated fetal morbidity. In: *American Journal of Obstetrics and Gynecology.* 1998;178(6):1126-30. [Pristupljeno 22.05.2022.] Dostupno na:
[https://www.ajog.org/article/S0002-9378\(98\)70312-6/fulltext](https://www.ajog.org/article/S0002-9378(98)70312-6/fulltext)
42. Gherman RB, Goodwin TM, Souter I, Neumann K, Ouzounian JG, Paul RH. The McRobert's maneuver for the alleviation of shoulder dystocia: how successful is it? *Am J Obstet Gynecol.* 1997;176:656-61. [Pristupljeno 25.05.2022.] Dostupno na:
[https://www.ajog.org/article/S0002-9378\(97\)70565-9/fulltext](https://www.ajog.org/article/S0002-9378(97)70565-9/fulltext)
43. Geary M, McParland P, Johnson H, Stronge J. Shoulder dystocia - is it predictable? *Eur J Obstet Gynecol Reprod Biol.* 1995;62:15-8. [Pristupljeno 05.05.2022.] Dostupno na:
[https://www.ejog.org/article/0301-2115\(95\)02160-9/pdf](https://www.ejog.org/article/0301-2115(95)02160-9/pdf)

44. Burkhardt T, Schmidt M, Kurmanavicius J, Zimmermann R, Schäffer L. Evaluation of fetal anthropometric measures to predict the risk for shoulder dystocia. *Ultrasound Obstet Gynecol.* 2014;43(1):77-82. [Pristupljeno 29.05.2022.] Dostupno na: <https://obgyn.onlinelibrary.wiley.com/doi/10.1002/uog.12560>
45. Dahlberg J, Nelson M, Dahlgren MA, Blomberg M. Ten years of simulation-based shoulder dystocia training- impact on obstetric outcome, clinical management, staff confidence, and the pedagogical practice - a time series study *BMC Pregnancy Childbirth.* 2018;18(1):361. [Pristupljeno 21.05.2022.] Dostupno na: <https://www.ncbi.nlm.nih.gov/pmc/articles/PMC6125924/>
46. Kordi M, Erfanian F, Fakari FR, Dastfan F, Nejad KS. The comparison the effect of training by means of simulation and oral method on midwives' skill in management of shoulder dystocia. *J Educ Health Promot.* 2017;6:50. [Pristupljeno 29.05.2022.] Dostupno na: <https://www.ncbi.nlm.nih.gov/pmc/articles/PMC5470301/>
47. Khan A, Amerjee A, Dias JM, Tariq J. From tradition to Simulation: An experience of team training on management of shoulder dystocia. *J Pak Med Assoc.* 2022 Jan;72(1):47-52. [Pristupljeno 19.05.2022.] Dostupno na: https://ojs.jpma.org.pk/index.php/public_html/article/view/135
48. Anderson J, Hampton RM, Lugo J. Postoperative care of symphysiotomy performed for severe shoulder dystocia with fetal demise. *Case Rep Womens Health.* 2017;14:6-7. [Pristupljeno 01.06.2022.] Dostupno na: <https://www.ncbi.nlm.nih.gov/pmc/articles/PMC5842967/>
49. Politi S, D'emidio L, Cignini P, Giorlandino M, Giorlandino C. Shoulder dystocia: an Evidence-Based approach. *J Prenat Med.* 2010;4(3):35-42. [Pristupljeno 29.05.2022.] Dostupno na: <https://www.ncbi.nlm.nih.gov/pmc/articles/PMC3279180/>
50. Johansen LT, Braut GS, Acharya G, Andresen JF, Øian P. How common is substandard obstetric care in adverse events of birth asphyxia, shoulder dystocia and postpartum hemorrhage? Findings from an external inspection of Norwegian maternity units. *Acta Obstet Gynecol Scand.* 2021;100(1):139-146. [Pristupljeno 01.06.2022.] Dostupno na: <https://www.ncbi.nlm.nih.gov/pmc/articles/PMC7754562/>
51. Overland EA, Vatten LJ, Eskild A Risk of shoulder dystocia: associations with parity and offspring birthweight. A population study of 1 914 544 deliveries. *Acta Obstet Gynecol Scand.* 2012;91(4):483-8. [Pristupljeno 29.05.2022.] Dostupno na:

<https://obgyn.onlinelibrary.wiley.com/doi/10.1111/j.1600-0412.2011.01354.x>

15. ZAHVALA

Zahvaljujem mentorici Roberti Žauhar Bačić, dr.med. što je pristala biti moja mentorica, hvala joj na pomoći, suradnji, razumijevanju i korisnim savjetima tijekom izrade ovog završnog rada.

Posebna zahvala mojemu suprugu Mariu i djeci Korini i Koradu na bezuvjetnoj ljubavi, podršci i strpljenju kako bi ovaj studij uspješno završila.

16. ŽIVOTOPIS

OSOBNI PODATCI

IME I PREZIME: Nikolina Vrbanec

DATUM I MJESTO ROĐENJA: 07.12.1988. Čakovec

ADRESA: Nova ulica 15, Čehovec, Prelog

MOBITEL: 0981381022

E-MAIL: nina.cenko gmail.com

OBRAZOVANJE:

1995.-2003. Osnovna škola Kotoriba

2003.-2007. Srednja medicinska škola Varaždin smjer primalja

VJEŠTINE:

Vozačka dozvola B kategorija

Rad na računalu

Strani jezik engleski

Privitak A: Popis ilustracija

Slike

Slika 1. Visoka distocija ramena.....	5
Slika 2. Obostrana (bilateralna) visoka distocija ramena.....	5
Slika 3. Poprečna, duboka distocija ramena.....	6
Slika 4. Koller-McRobertsov postupak.....	14
Slika 5. Gaskinin postupak.....	15
Slika 6. Walcherov položaj.....	17
Slika 7. Resnikov postupak.....	18
Slika 8. Mazzantijeva suprasimfizealna kompresija.....	18
Slika 9. Jacquemier-Barnum-Swatsov postupak.....	20
Slika 10. Bumm-Woodsov postupak.....	22
Slika 11. Histerotomijom asistirani porođaj distocije fetalnih ramena.....	25