

METODE MJERENJA VISINA PATELA NA RADIOGRAMU

Šantić, Marta

Undergraduate thesis / Završni rad

2022

Degree Grantor / Ustanova koja je dodijelila akademski / stručni stupanj: **University of Rijeka, Faculty of Health Studies / Sveučilište u Rijeci, Fakultet zdravstvenih studija u Rijeci**

Permanent link / Trajna poveznica: <https://um.nsk.hr/um:nbn:hr:184:478216>

Rights / Prava: [In copyright](#)/[Zaštićeno autorskim pravom.](#)

Download date / Datum preuzimanja: **2024-07-23**

Repository / Repozitorij:

[Repository of the University of Rijeka, Faculty of Health Studies - FHSRI Repository](#)



SVEUČILIŠTE U RIJECI

FAKULTET ZDRAVSTVENIH STUDIJA

PREDDIPLOMSKI STRUČNI STUDIJ RADIOLOŠKA TEHNOLOGIJA

Marta Šantić

METODE MJERENJA VISINA PATELE NA RADIOGRAMU

Završni rad

Rijeka, 2022.

UNIVERSITY OF RIJEKA
FACULTY OF HEALTH STUDIES
GRADUATE UNIVERSITY STUDY OF RADIOLOGIC TECHNOLOGY

Marta Šantić

METHODS OF MEASURING PATELLAR HEIGHT ON RADIOGRAPH

Bachelor thesis

Rijeka, 2022.

Mentor rada: prof. dr. sc. Damir Miletić, dr. med,

Završni rad obranjen je dana _____ u/na _____,

Pred povjerenstvom u sastavu:

1. _____

2. _____

3. _____

Izvješće o provedenoj provjeri izvornosti studentskog rada

Opći podatci o studentu:

Sastavnica	Fakultet zdravstvenih studija Sveučilišta u Rijeci
Studij	Preddiplomski stručni studij Radiološka tehnologija
Vrsta studentskog rada	Završni rad
Ime i prezime studenta	Marta Šantić
JMBAG	0066310257

Podatci o radu studenta:

Naslov rada	METODE MJERENJA VISINA PATELE NA RADIOGRAMU
Ime i prezime mentora	prof. dr. sc., Damir Miletić, dr. med.
Datum predaje rada	29.06.2022.
Identifikacijski br. podneska	1864581176
Datum provjere rada	29.06.2022.
Ime datoteke	ZAVR_NI_RAD_RT_-_Marta_anti.docx
Veličina datoteke	17,58 M
Broj znakova	60313
Broj riječi	9843
Broj stranica	56

Podudarnost studentskog rada:

Podudarnost (%)	3%
-----------------	----

Izjava mentora o izvornosti studentskog rada

Mišljenje mentora	
Datum izdavanja mišljenja	29.06.2022.
Rad zadovoljava uvjete izvornosti	DA
Rad ne zadovoljava uvjete izvornosti	/
Obrazloženje mentora (po potrebi dodati zasebno)	Završni rad je napisan i zadovoljava sve točke u uputama za izradu završnih radova Fakulteta zdravstvenih studija Sveučilišta u Rijeci.

Datum
29.06.2022.

Potpis mentora
Prof. dr. sc., Damir Miletić, dr. med.

Zahvaljujem se svojem mentoru prof. dr. sc. Damiru Miletiću, dr. med. na suradnji i pomoći u realizaciji mojeg završnoga rada. Također, mu se zahvaljujem na prenesenom znanju i savjetima koje ću nositi sa sobom tijekom budućeg obrazovanja.

Najviše se zahvaljujem svojim roditeljima i sestri koji su mi bili najveća podrška u ovih tri godine obrazovanja, bez vas ne bi došla do kraja.

Hvala vam!

SADRŽAJ

POPIS KRATICA.....	3
SAŽETAK.....	4
ABSTRACT.....	5
1. UVOD.....	6
2. ANATOMIJA KOLJENOG ZGLOBA.....	7
2.1. Natkoljениčna kost (<i>femur</i>).....	8
2.2. Iver (<i>patella</i>).....	8
2.3. Goljениčna kost (<i>tibia</i>).....	9
2.4. Ligamenti koljenog zgloba.....	10
2.5. Menisci koljena.....	11
3. SLIKOVNE METODE SNIMANJA KOLJENA.....	11
3.1. Klasična radiografija koljena.....	11
3.1.1. Anteriposteriorni radiogram koljena.....	11
3.1.2. Profilni radiogram koljena.....	13
3.1.3. Aksijalni radiogram patele.....	14
3.2. Kompjutorizirana tomografija koljena.....	15
3.3. Magnetska rezonancija koljena.....	16
4. METODE MJERENJA VISINE PATELE NA RADIOGRAMIMA KOLJENA.....	17
4.1. Indirektne metode mjerenja visine patele.....	18
4.1.1. Metoda prema Insall-Salvatiu.....	18
4.1.2. Modificirana metoda Insall-Salvati prema Grelsameru.....	19
4.1.3. Metoda prema Blackburn-Peelu.....	20
4.1.4. Metoda prema Caton-Deschampsu.....	20
4.1.5. Metoda prema de Carvalhou.....	21
4.1.6. Metoda prema Egundu.....	22
4.1.7. Metoda mjerenja plato-patela kuta.....	23
4.2. Direktne mjerenja visine patele.....	24

4.2.1. Metoda prema Blumensaatu.....	24
4.2.2. Metoda prema Labell-Laurinu.....	25
4.2.3. Metoda prema Normanu.....	26
4.2.4. Metoda prema Heppu	27
4.2.5. Metoda prema Burgessu	28
4.2.6. Metoda prema Milleru.....	29
4.2.7. Metoda prema Biedertu i Albrechtu.....	30
5. CILJEVI I HIPOTEZE	32
6. ISPITANICI (MATERIJALI) I METODE.....	33
6.1. Ispitanici/materijali.....	33
6.2. Postupak i instrumentariji.....	33
6.3. Statistička obrada podataka.....	35
6.4. Etički aspekti istraživanja.....	35
7. REZULTATI.....	36
8. RASPRAVA.....	40
9. ZAKLJUČAK.....	44
LITERATURA.....	45
PRIVITCI.....	48
ŽIVOTOPIS.....	51

POPIS KRATICA

AP	Anteriposteriorna
IS	Insall-Salvati
MIS	Modificirana Insall-Salvati
PPK	Plato-patela kut
BP	Blackburn-Peel
CD	Caton-Deschamps

SAŽETAK

Visina patele ima značajan utjecaj na pojavu kliničkih simptoma boli i oticanja koljenog zgloba kao i pojavu nestabilnosti patele. Cilj ovog istraživanja bio je usporediti dobivene rezultate mjerenja visine patela metodama po Insall-Salvatiu, modificiranom Insall-Salvatiu, Blackburn-Peelu, Caton-Deschampsu te metodom mjerenja plato-patela kuta.

Ispitivanje je izvršeno na 100 profilnih radiograma koljena bolesnika s medijanom dobi od 51,5 godine, koji su pod različitim dijagnozama pregledani na Klinici za ortopediju Lovran. Mjerenje visine patele učinjeno je svakom od metoda u dva navrata, u razmaku od mjesec dana. Rezultati mjerenja iste metode uspoređivani su uparenim t-testom ili Wilcoxonovim testom, a kao prag statističke značajnosti određen je $p < 0.05$.

Rezultati su pokazali da postoji značajna razlika u izmjerenim vrijednostima dobivenim metodom po Insall-Salvatiu ($p=0,0008$), modificiranom Insall-Salvatievom metodom ($p=0,00378$), i mjerenjem plato-patela kuta ($p=0,0153$), dok kod mjerenja metodom po Blackburn-Peelu ($p=0,3415$) i Caton-Deschampsu ($p=0,5333$), razlika se nije pokazala značajnom. Broj kliničkih dijagnoza patele alte ili infere bio je isti kod svih metoda mjerenja nakon prvog i drugog mjerenja. Najveća korelacija pokazala se između Blackburn-Peel i Caton-Deschamps metode (0,850), a najmanja između Insall-Salvatieve i modificirane Insall-Salvatieve metode (0,345) te između Insall-Salvatieve metode i metode mjerenja plato-patela kuta (0,345).

Metode po Blackburn-Peelu i Caton-Deschampsu pokazale su najjaču međusobnu korelaciju, kao i preciznost u dobivenim izmjerenim vrijednostima u odnosu na ostale metode. Sve su ispitivane metode mjerenja pojedinačno pokazale ponovljivost primjene i pouzdanost u postavljanju kliničke dijagnoze *patele alte* ili *infere*.

Ključni pojmovi: koljeno, patela, radiogram

ABSTRACT

The patellar height has a significant effect on the appearance of clinical symptoms of pain and swelling of the knee joint as well as the appearance of instability of the patella. The aim of this study was to compare the obtained results of patellar height measurements by methods of Insall-Salvati, Modified Insall-Salvati, Blackburn-Peel, Caton-Deschamps and the plateau-patellar angle.

The study was conducted on 100 profile radiographs of the knees of patients with a median age of 51,5 years, who were examined with different diagnoses at the Clinic for Orthopedics Lovran. The measurement of patellar height was done for each of the methods on two occasions at intervals of one month. The measurement results of the same method were compared using paired t-test or Wilcoxon test, and $p < 0.05$ was taken as the threshold for statistical significance.

The results showed that there is a significant difference in the measured values obtained by the Insall-Salvati method ($p = 0.0008$), the Modified Insall-Salvati method ($p = 0.00378$), and the measurements of the plateau-patellar angle ($p = 0.0153$), while when measured by the Blackburn-Peel method ($p = 0.3415$) and Caton-Deschamps ($p = 0.5333$) the difference was not result significant. The number of clinical diagnoses of patella alta or infera was the same in all measurement methods after the first and second measurements. The highest correlation was found between the Blackburn-Peel and Caton-Deschamps methods (0.850), and the lowest between the Insall-Salvati and Modified Insall-Salvati methods (0.345), as well as between the Insall-Salvati method and the plateau-patellar angle measurement method (0.345).

The methods by Blackburn-Peel and Caton-Deschamps showed the highest mutual correlation, as well as the accuracy in the obtained measured values in relation to other methods. All examined measurement methods individually showed replicability and reliability in making a clinical diagnosis of patella alta or infera.

Key words: *knee, patella, radiograph*

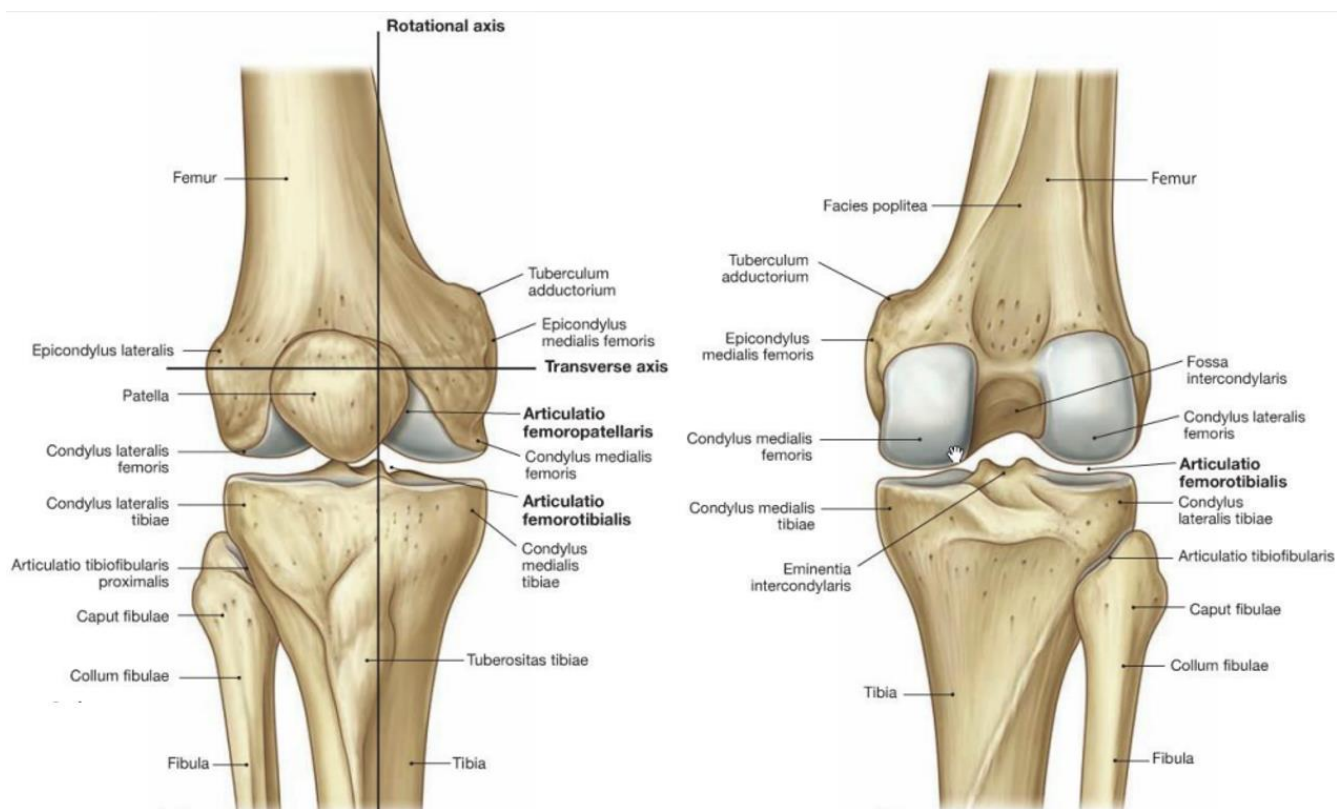
1. UVOD

Položaj patele ima vrlo značajnu ulogu u normalnoj biomehanici koljenog zgloba. Sam položaj određen je visinom patele u odnosu na tibiofemoralni zglob, odnosno položajem patele u patelofemoralnom zglobu. Patela svojim prirodnim položajem po principu poluge povećava snagu djelovanja mišića kvadricepsa za 30 % do 50 % čime snažno utječe na ekstenziju koljena (1). Promjena u visini patele stoga će dovesti do poremećaja u patelofemoralnom zglobu i pokretljivosti koljenog zgloba. Tako povišeni položaj patele, *patela alta* dovodi do poremećaja kliznog puta patele i smanjenja kontaktne površine opterećenja, uz pojavu bolnosti i nestabilnosti u patelofemoralnom zglobu. U slučajevima smanjene visine patele, *patela infera* dolazi do smanjenja fleksije koljenog zgloba te prednje koljenske boli. Zbog toga rezultati mjerenja visine patele imaju značajnu ulogu pri odluci o konzervativnom ili kirurškom liječenju, kao i u odluci o odabiru vrste operacijskog liječenja.

U mjerenju visina patele kod ispitanika u ovom istraživanju primijenjene su metode mjerenja po Insall-Salvati (IS), modificiranoj Insall-Salvati metodi prema Grelsameru (MIS), Blackburn-Peel metodi (BP), Caton-Deschamps metodi (CD) te mjerenju plato-patela kuta (PPK) (2,3,4,5,6). Mjerenje visine patele kod ovih metoda zasniva se na omjeru različitih izmjerenih dužina ili veličini izmjerenog kuta, između točno određenih anatomskih točaka na profilnim radiogramima koljena. Međusobna usporedba dobivenih rezultata mjerenja visine patele navedenim metodama daje nam uvid u preciznost mjerenja pojedine metode, kao i jačinu korelacije između samih metoda. Osim toga veliki broj objavljenih radova koji se temelje na njihovoj primjeni, omogućavaju dobru usporedbu i objektivno vrednovanje dobivenih rezultata.

2. ANATOMIJA KOLJENOG ZGLOBA

Koljeni zglob (*articulatio genus*) je jedan od najvećih i najsloženijih zglobova u čovjekovom tijelu. Unutar zglobne čahure (*capsula articularis*) koljena nalaze se tri kosti: natkoljениčna kost (*femur*), goljениčna kost (*tibia*) i iver (*patella*) (Slika 1). Umetnute između kondila femura i tibije nalaze se sa svake strane dvije vezivno-hrskavične pločice koje se nazivaju menisci. S druge strane čvrste vezivne sveze pojačavaju zglobnu čahuru ili se nalaze unutar zgloba održavajući stalni kontakt između zglobnih površina te osiguravaju stabilnost zgloba. Osim zglobnih površina i meniska sve druge površine unutar koljena prekrivene su sinovijalnom membranom. Ovaj složeni zglob ima mogućnost kretnji poput opružanja (*extensio*) i pregibanja (*flexio*) te blage unutarnje i vanjske rotacije (*rotatio*) što ga čini kutnim zglobom (*gingylimus*). Ginglymus je zglob u komu je konveksno zglobno tijelo u obliku valjka poprečno položeno u odnosu prema uzdužnoj osi kosti (7,8).



Slika 1. Anatomske slike zgloba koljena (izvor Sobotta - Atlas anatomije čovjeka. 2013.)

2.1. Natkoljениčna kost (*femur*)

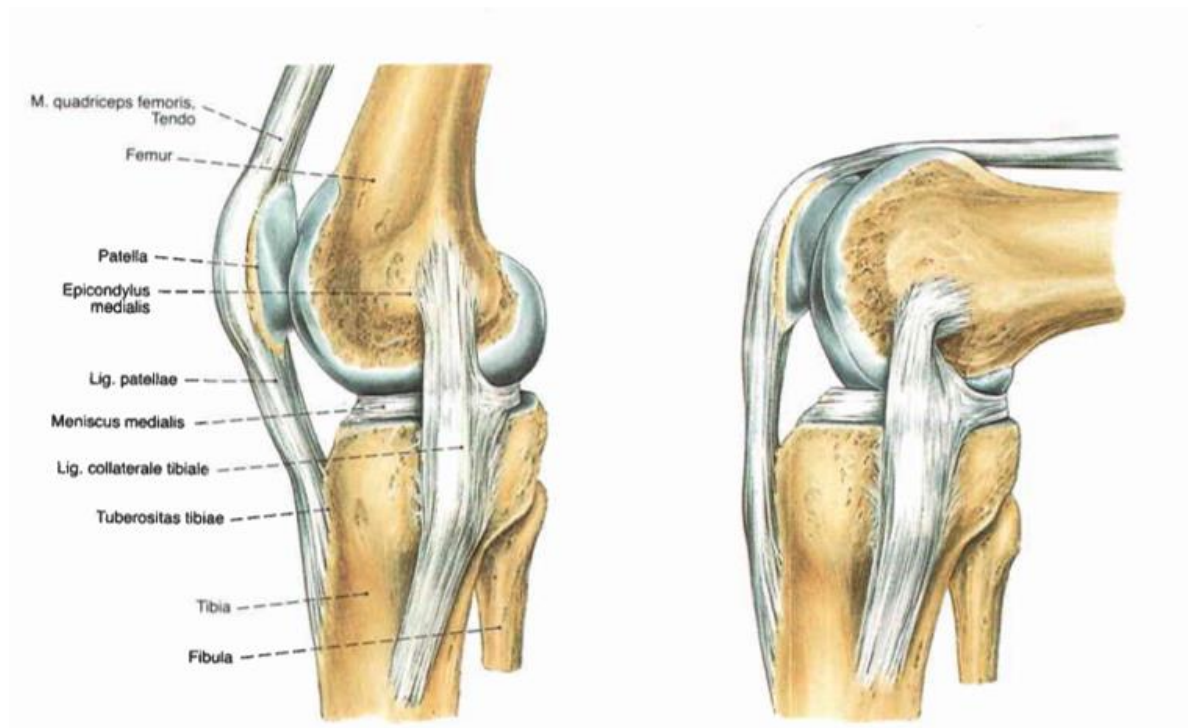
Natkoljениčna ili bedrena kost (*femur*) je najduža i najjača kost u čovjekovom tijelu. Prosječna dužina ove kosti je između 34 i 53 centimetara što rezultira jednom četvrtinom cjelokupne visine tijela čovjeka. Na njoj razlikujemo trup te gornji i donji zadebljani kraj. Proksimalni dio femura tvore glava, vrat i dvije velike kvрге, *trochanter major* i *trochanter minor*. Glava ili *caput ossis femoris* oblikuje dvije trećine pune kugle i uzglobljava se s acetabulumom zdjelične kosti te zajedno čine zglob kuka. Tijelo femura je cilindričnog oblika i lagano izbočeno prema naprijed, dok se s njegove stražnje strane nalazi hrapavi, uzdužni greben (*linea aspera*). Na njemu nalazimo dvije usne, medijalnu (*labium mediale*) i lateralnu (*labium laterale*). Ispod labiuma laterale nalazi se hrapavo polje, *tuberositas glute*. Na donjem stražnjem dijelu femura nalazi se trokutasto polje *facies poplitea* koje tvori koštanu podlogu mekim tkivima.

Distalni dio femura je širi od proksimalnog i sastoji se od dva valjkasta izbočenja *condylus medialis* i *condylus lateralis* koji imaju zglobnu ploštinu prekrivenu hijalinom hrskavicom pa se tako uzglobljavaju s tibijom. S njihove prednje strane nalazi se zglobna ploština *facies patellaris* na kojoj leži iver (*patella*). Zglobne površine na kondilima femura obilježene su poprečnim i sagitalnim konveksitetom. Konveksitet u sagitalnom smjeru nije jednak i prednji dio površine zakrivljen je po većem radijusu nego stražnji. Medijalna zglobna površina tibije je blago konkavna, dok je lateralna uglavnom ravna, a u stražnjem dijelu i blago konveksna. Bočno i malo iznad kondila, nalaze se dvije male izbočine, *epicondylus medialis* i *epicondylus lateralis* koji služe za pripajanje ligamenata i mišića.

2.2. Iver (*patella*)

Iver ili *patella* je najveća sezamska kost u čovjeka koja se nalazi u tetivi četveroglavog mišića femura, ispred koljena. Ima oblik piramide čiji je vrh usmjeren prema dolje, a spljošten je od naprijed prema natrag. Na pateli razlikujemo bazu (*basis patellae*) i vrh (*apex patellae*) te stražnju i prednju stranu i hrapavi rub. Prednja strana (*facies anterior*) je trokutastog oblika i cijela je hrapava s okomitim brazdicama koje odgovaraju smjeru tetiva. S druge strane, stražnja strana je jajolikog oblika i na njoj se nalazi zglobna ploha ili *facies articularis*, mjesto na kojem se patela i femur uzglobljavaju. Ako je koljeno potpuno ispruženo patela će biti iznad facies patellarisa

dok će kod savijenog koljena patela biti u području međučvorne udubine (*fossa intercondylaris*) ispred križnih sveza. Zglobna ploha patele podijeljena je okomitom izbočinom na veću lateralnu fasetu i manju medijalnu fasetu (Slika 2.).



Slika 2. Postranične anatomske slike zgloba koljena u ekstenziji i fleksiji (izvor Sobotta - Atlas anatomije čovjeka, 2012.)

2.3. Goljениčna kost (*tibia*)

Goljениčna kost ili *tibia* je duga, masivna, okomito postavljena kost u tijelu čovjeka. Zajedno s femurom zatvara kut od 175° koji je otvoren prema lateralno i radi toga je tibija u gotovo vertikalnom položaju. Na tibiji razlikujemo gornji kraj, trup i donji kraj. Proksimalni dio tibije sačinjen je od dva zglobna kondila (*condylus lateralis et medialis*) koji na sebi nose konkavne zglobne plohe za koljeni zglob (*facies articulares superiores*). Medijalna ploha je veća i ovalnog oblika dok je lateralna ploha manja i trokutastoga je oblika. Između zglobnih ploha nalaze se dvije kvržice, *tuberculum intercondylare mediale* i *tuberculum intercondylare laterale*, a ispred i iza tih kvržica nalaze se hrapava polja za pripajanje ligamenata i meniskusa. Ispod lateralnog kondila

nalazi se ovalna zglobna ploha za gornji kraj fibule, *facies articularis fibularis*. Na prijelazu u trup s prednje strane nalazi se *tuberositas tibiae*, hrapavo hvatište četveroglavog mišića natkoljenice.

Corpus tibiae ili tijelo tibije ima oblik trokutaste prizme i na njemu razlikujemo tri ruba i tri plohe. Plohe su medijalna, lateralna i stražnja. Medijalna ploština ili *facies medialis*, pokrivena je kožom i potkožjem tako da se lako može napipati, dok su lateralna i stražnja (*facies lateralis et facies posterior*) ploha zaštićene mišićima. Prednji rub (*margo anterior*) je oštar i lako opipljiv, dok je medijalni rub (*margo medialis*) tup. Na lateralni rub (*margo interosseus*) hvataju se međukoštane opne. Na distalnom kraju tibije nalazi se zglobna ploha, *facies articularis inferior*, na koju se uzglobljuje gležanjaska kost.

2.4. Ligamenti koljenog zgloba

Najvažniji ligamenti koljenog zgloba su *lig. patellae*, medijalni i lateralni kolateralni ligament, te prednji i stražnji križni ligament. *Lig. patellae* proteže se od vrha patele do tuberositasa tibije i predstavlja završni dio tetiva četveroglavog mišića. Medijalna kolateralna veza, *lig. collaterale tibiale*, povezuje medijalne dijelove femura i tibije, a usporedno s njom nalazi se lateralna sveza, *lig. collaterale fibulare*, koja započinje na lateralnom epikodilu femura i završava na glavi fibule. U ekstenziji koljena ovi su ligamenti napeti te time olakšavaju uspravni stav. Križni ligamenti se nalaze unutar zgloba i spajaju kondile femura s interkondilarnim područjima na tibiji. Oni omogućavaju stalni kontakt između kondila femura i tibije uz djelomičnu zategnutost u svakom položaju zgloba. Prednji križni ligament pruža se od unutarnje strane lateralnog kondila femura koso prema dolje, naprijed i medijalno i završava na prednjem interkondilarnom dijelu tibije, dok se stražnji križni ligament pruža od unutarnje površine medijalnog kondila femura prema dolje, natrag i lateralno i spaja na stražnjem dijelu tibije oko 1 centimetar ispod razine zglobne površine.

2.5. Menisci koljena

Menisci koljena su srpoliko ili polukružno oblikovane vezivno-hrskavične pločice koje se nalaze između zglobnih tijela femura i tibije. Periferni, konveksni rub je širok i srastao je sa zglobnom čahuricom, dok je unutarnji slobodni rub konkavan, tanak i oštar. Donje površine meniska su u dodiru s površinama tibije, a gornje u dodiru s površinama femura. Razlikujemo medijalni i lateralni menisk, a oba su na presjeku trokutasto klinastog oblika. Medijalni menisk ima oblik otvorenog slova C i zauzima približno 60% zglobne površine medijalnog kondila tibije, dok je lateralni menisk oblika zatvorenog slova C i prekriva gotovo 80% površine lateralnog kondila tibije. Menisci imaju jako važnu ulogu u funkciji zgloba koljena jer utječu na apsorpciju udara i smanjuju opterećenje zgloba, povećavaju kongruentnost kontaktnih zglobnih površina, stabiliziraju zglob te sudjeluju u proprioceptiji i prehrani samog zgloba.

3. SLIKOVNE METODE SNIMANJA KOLJENA

3.1 Klasična radiografija koljena

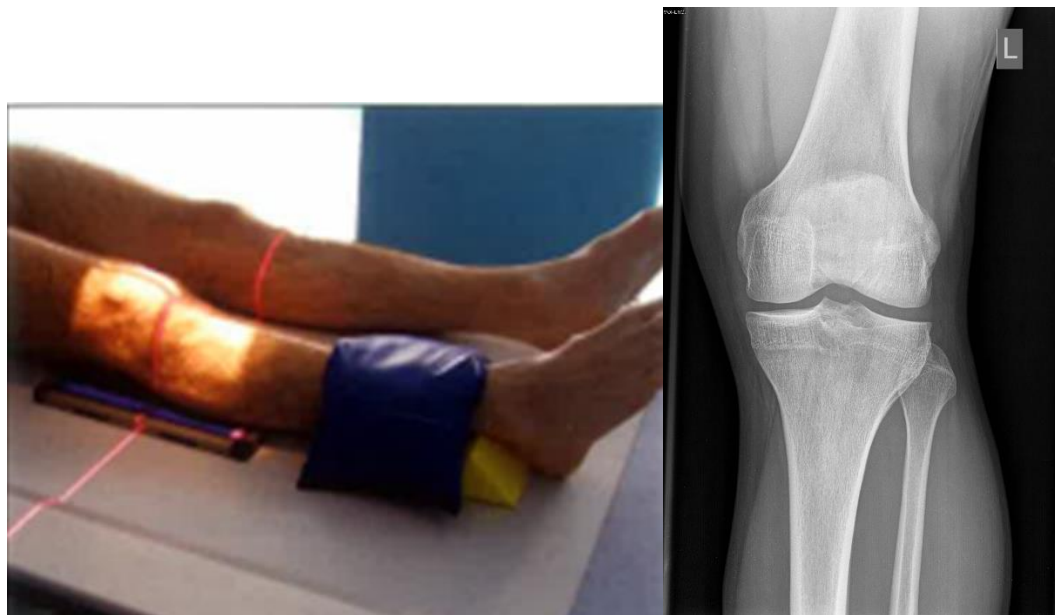Klasičnom radiografijom koljeno se može snimiti u sjedećem, ležećem ili stojećem stavu pod opterećenjem. Pri tome se mogu napraviti anterioposteriorni (AP) i profilni radiogram koljena te aksijalni radiogram patele. Ukoliko je potrebno mogu se učiniti i dodatni kosi radiogrami. Kod masivnijeg objekta može se upotrijebiti rešetka kako bi se dobio radiogram bolje kvalitete, što ovisi o procjeni radiološkog tehnologa (9).

3.1.1. Anterioposteriorni radiogram koljena

Kod AP projekcije koljena pacijent sjedi ili leži na radiografskom stolu, a obje noge su mu ispružene dok je nesnimana noga lagano odmaknuta od snimane. Pritom se mora paziti da ne dođe do rotacije zdjelice. Femoralni kondili opruženog koljena moraju biti usporedni s radiografskim stolom gdje je patela minimalno medioponirana. Unutarnja rotacija stopala iznosi 5°. Na AP radiogramu koljena moraju se prikazati koštane i meke strukture. Svojom kvalitetom

radiogram mora ispuniti određene kriterije koji omogućavaju radiologu, traumatologu ili ortopedu bolju analizu radiograma. Stoga na njemu treba biti vidljiva otvorena femorotibijalna zglobna pukotina, a femur i patela se moraju potpuno preklapati. Također, femur i tibija ne smiju biti zakrenuti, a glava fibule se minimalno mora preklapati s tibijom (Slika 3).

Receptor slike iznosi 24 x 30 centimetara ili 18 x 24 centimetara, ovisno o konstituciji snimanog koljena, a receptor se postavlja uzdužno na os ekstremiteta. Središnja zraka cilja na zglobnu pukotinu koja se nalazi jedan centimetar ispod vrha patele. Smjer središnje zrake ovisi o debljini zdjelice. Ako je udaljenost prednje gornje ilijačne spine od 20 do 25 centimetara u odnosu na stol, središnja zraka će biti okomita, a ako je zdjelica deblja te udaljenost spine iznosi više od 25 centimetara od podloge, potreban je kranijalni nagib od 3° do 5° . Preinaka ove projekcije je PA projekcija koja se rijetko koristi. Pri snimanju središnja zraka je kaudalno usmjerena i angulirana oko 5° radi potkoljenice koja je blago flektirana, a stopala su pod pravim kutom gdje su prsti ispruženi i u kontaktu s podlogom.



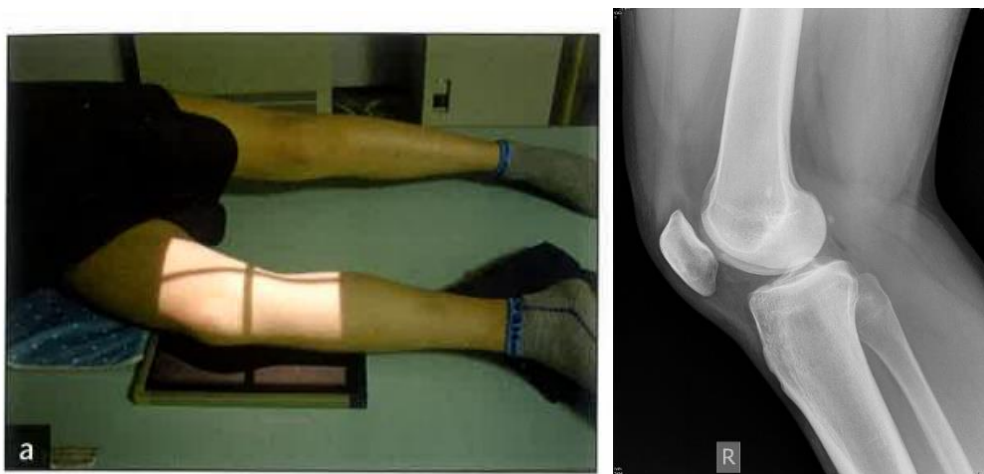
Slike 3. Položaj pacijenta za AP radiogram koljena na radiografskome stolu (izvor Miletić Damir, Skeletna radiografija, 2008.) i AP radiogram koljena (izvor Klinika za ortopediju Lovran)

3.1.2. Profilni radiogram koljena

Na profilnome radiogramu koljena pacijent leži na boku snimanog koljena. Suprotna noga može biti retrofleksirana u zglobu kuka ili se fleksijom u kuku može prebaciti preko snimane noge kako bi se izbjeglo preklapanje sa snimanom nogom. Položaj se odabire u zavisnosti u kojoj je poziciji pacijent stabilniji. Snimano koljeno se postavlja u blagu fleksiju od oko 30°, jer su u tom položaju mišići koljena relaksirani te se postiže najveći volumen zglobnog prostora. Uobičajeno je da se postavi podložak pod gležanj kako bi spojnica epikondila femura bila okomita na podlogu (Slika 4).

Receptor slike je veličine 24 x 30 centimetara ili 18 x 24 centimetara, što ovisi o veličini pacijentovog koljena, a sam receptor se postavlja uzdužno na os potkoljenice. Središnja zraka je usmjerena prema kranijalno od 5° do 7°, radi medijalnog kondila femura koji je niži od lateralnog kondila. Zraka je usmjerena oko dva centimetara kaudalno od medijalnog epikondila femura tj. usmjerena je točno u zglobnu pukotinu koja se može napipati kod većine pacijenata.

Radi kvalitete radiograma femoralni se kondili moraju potpuno preklapati, a zglobni prostor između femoralnih i tibijalnih kondila mora biti otvoren. Patelofemoralna zglobna pukotina mora biti otvorena, a patela se mora prikazati u profilu. Glava fibule i lateralni kondil se minimalno preklapaju.

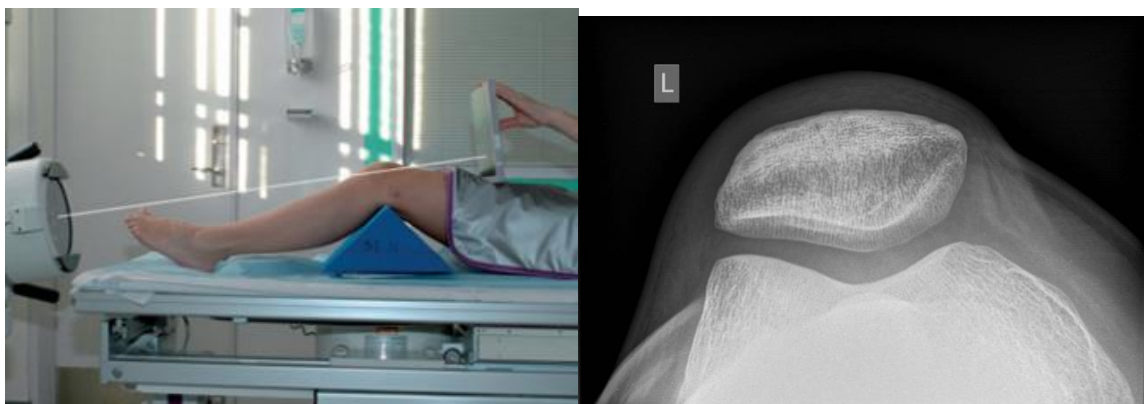

Slika 4. Položaj pacijenta za profilni radiogram koljena na radiografskome stolu (izvor Miletić Damir, Skeletna radiografija, 2008.) i profilni radiogram koljena (izvor Klinika za ortopediju Lovran)

3.1.3. Aksijalni radiogram patele

Kod aksijalne projekcije patele, nesnimana noga je ispružena dok je potkoljenica snimane noge u fleksiji te zatvara s natkoljenicom kutove od 90°, 120° i 150°. Aksijalni radiogram patele uključuje ukupno tri ekspozicije, a fleksija se na radiogramu označava prema položaju potkoljenice, dakle 90°, 60° i 30°. Na sva tri radiograma patela bi trebala biti usporedna s radiografskim stolom.

Receptor slike je veličine 18 x 24 centimetara ili 24 x 30 centimetara i ekspozira se tri puta s različitim stupnjem fleksije. Receptor je postavljen poprečno na os noge, a pacijent ga pridržava rukama. Središnja zraka je vodoravna i usmjerena je kaudokranijalno i cilja na vrh patele. Na ovome radiogramu potrebno je prikazati stražnju konturu patele na kojoj se treba jasno vidjeti zglobna ploha.



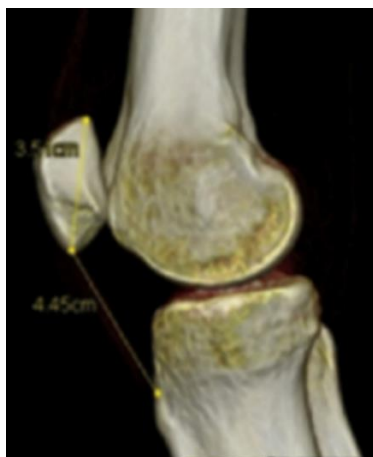Slike 5. Položaj pacijenta za aksijalni radiogram patele na radiografskome stolu (izvor Skou N, Egund N. Patellar position in weight-bearing radiographs compared with non-weight-bearing: significance for the detection of osteoarthritis. SAGE. 2016. 10.1177/0284185116652013) i aksijalni radiogrami patele (izvor Klinika za ortopediju Lovran)

3.2. Kompjutorizirana tomografija koljena

Kompjutorizirana tomografija (CT) je neinvazivan pregled snimanja dijelova tijela ionizirajućim zrakama. CT se može koristiti kao metoda izbora ili kao dodatna metoda radiogramima u određivanju položaja odnosno visine patele (Slika 6) (10,11).

Kod CT snimanja koljena nema posebne pripreme, a u slučaju korištenja kontrastnoga sredstva, od pacijenta se mora zatražiti da mu zadnji obrok bude najmanje 4 do 6 sati prije pregleda. Kod davanja kontrastnoga sredstva, koje je bazirano na jodu, treba obavezno pitati pacijenta o mogućoj alergiji na kontrast kako bi se izbjegao anafilaktički šok. Zadatak radiološkog tehnologa je da objasni pacijentu da primanjem kontrastnog sredstva može osjetiti okus metala u ustima, toplinu koja prolazi tijelom i osjećaj kao da se pomokrio, ali da će oni proći kroz nekoliko sekundi. Osim toga, pacijentu je potrebno objasniti kako će pregled izgledati i odgovoriti mu na sva pitanja vezana uz pretragu.

Pacijent za vrijeme CT snimanja koljena leži na leđima, nogama okrenutim prema gentriju CT-a, a prsti stopala su usmjereni prema gore. Gležanj snimanog koljena bi trebao biti u istoj ravnini ili nešto niži od koljena. Kako bi se onemogućili pomaci za vrijeme pregleda, postavljaju se podmetači, koji također služe kako bi pregled učinili što udobnijim za pacijenta. Ako su u nesnimano koljeno ugrađeni neki implantati, ono se treba pomaknuti kontralateralno, kako ne bi došlo do stvaranja artefakta sjene metala. Za vrijeme pregleda detektori i rendgenska cijev kruže oko pacijenta u gentriju CT-a, a pregled ne bi trebao trajati duže od 10 minuta. Na završetku pregleda nastaju tri snimke, različitih presjeka, koronarni, sagitalni i aksijalni. Parametar snimanja kVp iznosi 90-140 dok će uređaj automatski namjestiti mAs. Treba uzeti u obzir da će se parametri razlikovati kod svakog pacijenta ovisno o njegovoj/njenoj konstituciji.



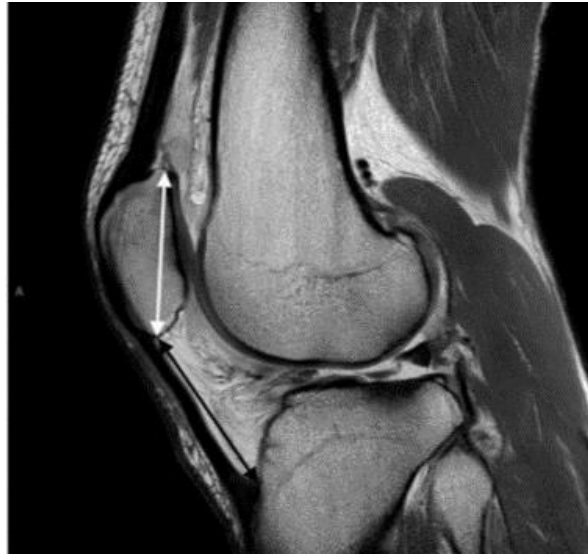Slika 6. CT snimka sagitalnog presjeka koljena u 3D projekciji. Prikazano je mjerenje visine patele Insall-Salvatievom metodom (doi: 10.1016/j.rboe.2012.07.009. eCollection Sep-Oct 2013)

3.3. Magnetska rezonancija koljena

Magnetska rezonancija (MRI) koljena je neinvazivna slikovna pretraga koja koristi snažno magnetsko polje, radio valove i računalo za izradu detaljnih slikovnih struktura zgloba koljena (Slika 7). Ona nam omogućava detaljan pregled stanja kosti, hrskavice, tetiva, ligamenata, mišića, živaca i krvnih žila u području zgloba koljena (12).

Priprema za pregled magnetskom rezonancijom podrazumijeva i ispunjavanje posebnog upitnika od strane bolesnika kako bi se došlo do podataka o mogućim alergijama na kontrastna sredstva, ugrađenim implantatima ili moguće pojave klaustrofobije. Ukoliko bolesnik ima problema sa klaustrofobijom potrebno je da prije pregleda uzme neki sedativ, dok se pacijenti sa značajnom klaustrofobijom mogu uspavati. S druge strane žene ne bi trebale raditi magnetsku rezonanciju u prvom tromjesečju trudnoće, kao ni bolesnici s ortopedskim metalnim implantatima, određenim vrstama slušnih aparata ili pacemekera. Prije samoga pregleda, pacijenta treba upozoriti da osim što treba skinuti odjeću sa dijela tijela koji se snima, mora odložiti brojne ostale predmete (kovanice, ključevi, mobitel, kreditne kartice, sat, nakit, piercinge, zubnu protezu, slušni aparat, naočale). Jedan od zadataka radiološkog tehnologa je da objasni pacijentu postupak pregleda te da mu kaže kako mora ležati mirno tijekom cijele pretrage kako se na snimci ne bi vidjeli artefakti pomaka.

Kod magnetske rezonancije koljena pacijent leži na leđima na pomičnome stolu s nogama usmjerenim prema kućištu uređaja, a samo snimanje koljena traje od 30-60 minuta. Potkoljenica snimanog koljena se imobilizira podloščima kako se pacijent ne bi pomaknuo za vrijeme trajanja pretrage. Na snimano koljeno se stavlja zavojnica koja šalje i prima radiofrekventne impulse kako bi se poboljšala kvaliteta slike. Dobiveni presjeci koljena u svim smjerovima omogućavaju nam da precizno odredimo položaj odnosno visinu patele.



Slika 7. MR snimka sagitalnog presjeka koljena. Prikazano je mjerenje visine patele Insall-Salvatievom metodom (doi: 10.1055/s-0037-1599249. Epub 2017 Mar 10)

4. METODE MJERENJA VISINE PATELE NA RADIOGRAMIMA KOLJENA

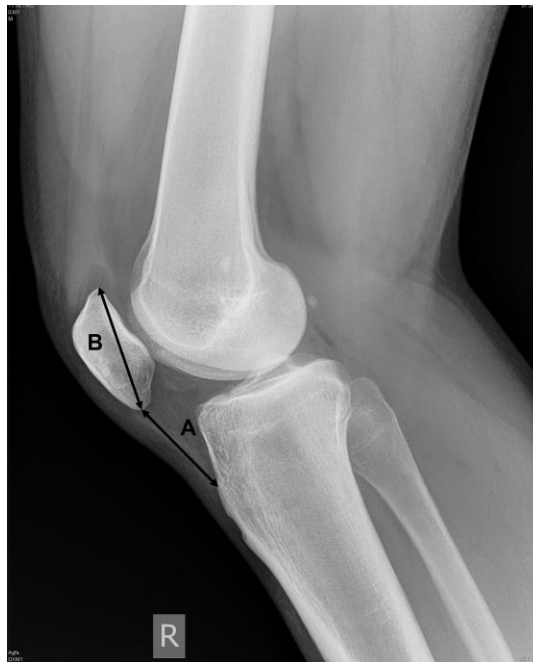Uz normalnu visinu patele u koljenom zglobu, razlikujemo dva različita patološka stanja položaja patele, a to su niži položaj (*patella infera, baja*) i viši položaj (*patella alta*). Prvu praktičnu radiološku metodu mjerenja visine patele na radiogramu koljena opisao je Blumensaat 1938. godine. Od tada opisan je veliki broj novih metoda mjerenja visine patele, s ciljem kako bi se što preciznije odredio njen položaj u koljenu odnosno patelofemoralnom zglobu. Sve te metode u osnovi se mogu podijeliti na temelju anatomskih parametara kojima se služimo prilikom mjerenja i određivanja njenog položaja. Tako se metode koje u određivanju visine patele koriste

parametre vezane za distalni dio femura nazivaju direktnim, dok se metode kod kojih se položaj patele određuje u odnosu na tibiju nazivaju indirektnim. Jednostavna metoda koju su 1971. godine opisali Insall i Salvati, gdje se visina patele određuje na temelju omjera dužine patele i ligamenta patele, utjecala je na to da se danas u kliničkoj praksi najviše koriste indirektne metode.

4.1. Indirektne metode mjerenja visine patele

4.1.1. Metoda prema Insall-Salvatiu

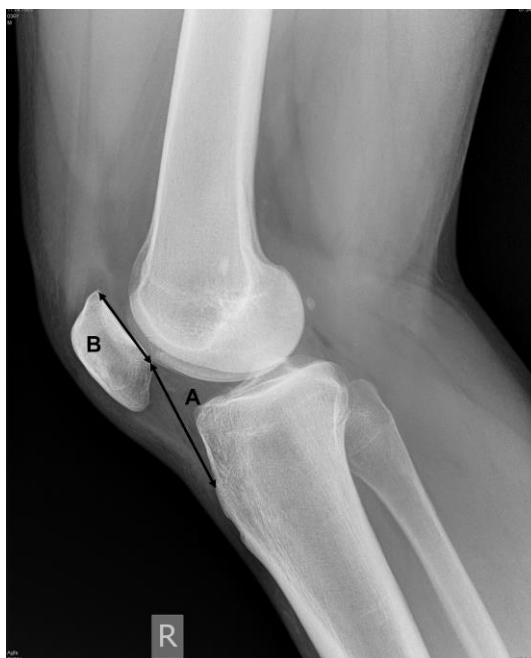Ova metoda podrazumijeva mjerenje odnosa između dužine ligamenta patele A od tuberozitasa tibije do vrha donjeg pola patele i dužine patele B koja predstavlja dijagonalu između vrhova gornjeg i donjeg pola patele (Slika 8). Mjerenje je moguće pri fleksiji koljena od 20° do 70° . Kada je omjer dužina $A/B=0,8-1,2$ govorimo o fiziološkoj visini patele, ukoliko je taj omjer dužina $A/B>1,2$ govorimo o *pateli alti* ili *pateli inferi* ako je omjer dužina $A/B<0,8$ (2).



Slika 8. Profilni radiogram koljena: A - dužina ligamenta patele, B - dužina patele. (izvor Klinika za ortopediju Lovran)

4.1.2. Modificirana metoda Insall-Salvati prema Grelsameru

Ova metoda podrazumijeva mjerenje odnosa između dužine od tuberozitasa tibije do donjeg ruba zglobne plohe patele A i dužine zglobne plohe patele B (Slika 9). Mjerenje je moguće pri fleksiji koljena od 20° do 70°. Kada je omjer dužina $A/B \approx 1,25$ govorimo o fiziološkoj visini patele, ukoliko je taj omjer dužina $A/B > 2$ govorimo o *pateli alti* ili *pateli inferi* ako je omjer dužina $A/B < 0,8$ (3).

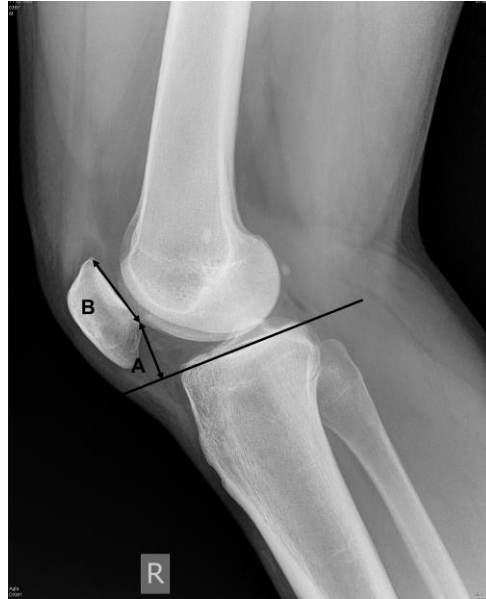

Slika 9. Profilni radiogram koljena: A - udaljenost od donjeg ruba zglobne plohe patele do hvatišta ligamenta patele za tuberositas tibiae, B - dužina zglobne plohe patele. (izvor Klinika za ortopediju Lovran)

4.1.3. Metoda prema Blackburn-Peelu

Ova metoda podrazumijeva mjerenje odnosa između dužine A koja je okomita na pravac koji tangencijalno prolazi gornjom plohom tibijalnog platoa, a proksimalno vodi do donjeg ruba zglobne plohe patele i dužine zglobne plohe patele B (Slika 10). Mjerenje je moguće pri fleksiji koljena od 30 ili više stupnjeva. Kada je omjer dužina $A/B = 0,8-1$ govorimo o fiziološkoj visini

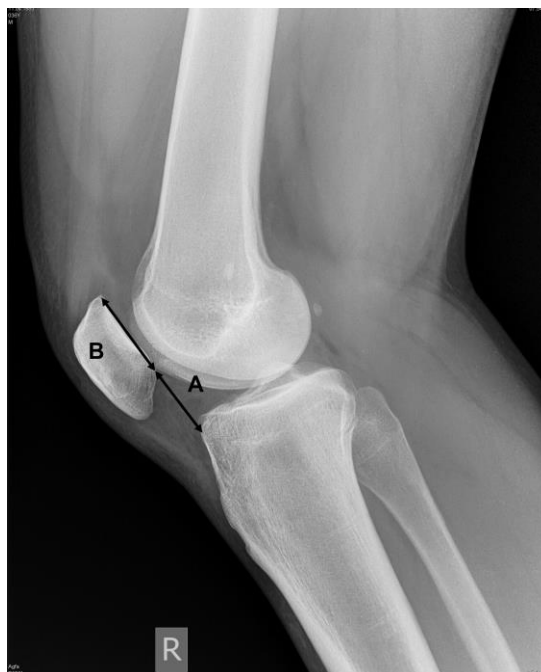patele, ukoliko je taj omjer dužina $A/B > 1$ govorimo o *pateli alti* ili *pateli inferi* ako je omjer dužina $A/B < 0,8$ (4).



Slika 10. Profilni radiogram koljena: A – dužina koja je okomita na pravac koji tangencijalno prolazi gornjom plohom tibijalnog platoa, a proksimalno vodi do donjeg ruba zglobne plohe patele, B – dužina zglobne plohe patele. (izvor Klinika za ortopediju Lovran)

4.1.4. Metoda prema Caton-Deschampsu

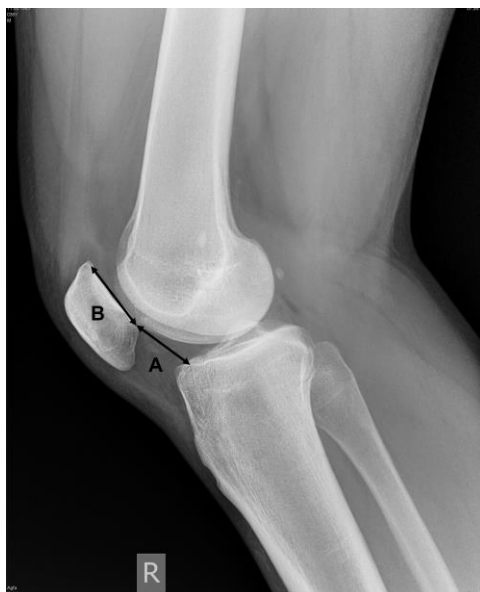Ova metoda podrazumijeva mjerenje odnosa između dužine A koja se proteže od donjeg ruba zglobne plohe patele do prednjeg ruba platoa tibiae i dužine zglobne plohe patele B (Slika 11). Mjerenje je moguće pri fleksiji koljena od 10° do 80° . Kada je omjer dužina $A/B = 0,6-1,3$ govorimo o fiziološkoj visini patele, ukoliko je taj omjer dužina $A/B > 1,3$ govorimo o *pateli alti* ili *pateli inferi* ako je omjer dužina $A/B < 0,6$ (5).



Slika 11. Profilni radiogram koljena: A - dužina od donjeg ruba zglobne plohe patele do prednjeg ruba platoa tibiae, B - dužina zglobne plohe patele. (izvor Klinika za ortopediju Lovran)

4.1.5. Metoda prema de Carvalhou

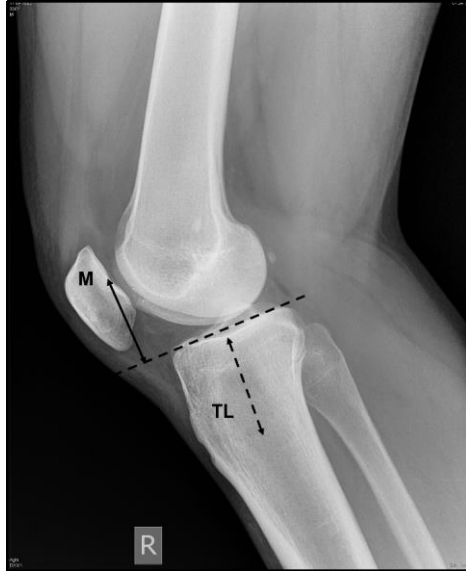Kod ove metode fleksija koljena na profilnom radiogramu trebala bi isnositi oko 30°. Na radiogramu se uspoređuje omjer između dužine zglobne plohe patele (B) i pravca koji kreće od donjeg ruba zglobne plohe patele do prednjeg ruba zglobne plohe tibije (A) (Slika 12). Mjerenje je moguće pri fleksiji koljena od oko 30°. Fiziološki omjer dužina, $A/B = 1,1$. Vrlo je slična metodi Caton-Deschampsu, kod koje pravca A kreće od donjeg ruba zglobne plohe patele i završava na prednjem rubu platoa tibije (15).



Slika 12. Profilni radiogram koljena: A - donji rub zglobne plohe patele do prednjeg ruba zglobne plohe tibije , B – dužina zglobne plohe patele (izvor Klinika za ortopediju Lovran)

4.1.6. Metoda prema Egundu

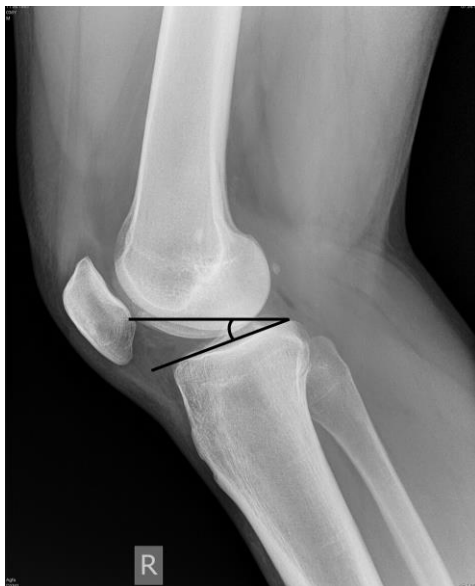Kod ove metode mjerenje je potrebno učiniti na profilnom radiogramu koljena u fleksiji od 30° do 40°. Mjeri se udaljenost od sredine zglobne plohe patele do razine platoa tibije koja je okomita na mehaničku os tibije (M) (Slika 13). Također, se uzimaju podaci o visini bolesnika (H) i duljini tibije (TL). Zatim se izračunavaju omjeri između dužine M i visine bolesnika (H) te između dužine M i dužine tibije (TL) (16).



Slika 13. Profilni radiogram koljena: M – sredina zglobne plohe patele do razine platoa tibije koja je okomita na mehaničku os tibije, TL – dužina tibije (izvor Klinika za ortopediju Lovran)

4.1.7. Metoda mjerenja plato-patela kuta

Ova metoda podrazumijeva mjerenje kuta sa vrhom na dorzalnom rubu tibije zatvorenog s pravcem koji tangencijalno prolazi gornjom plohom tibijalnog platoa i pravcem koji prolazi donjim rubom plohe patele (Slika 14). Kada je vrijednost izmjerenog kuta od 21° do 29° govorimo o fiziološkoj visini patele, ukoliko je taj kut $>29^{\circ}$ govorimo o pateli alti ili pateli inferi ako izmjereni kut $<21^{\circ}$ (6).



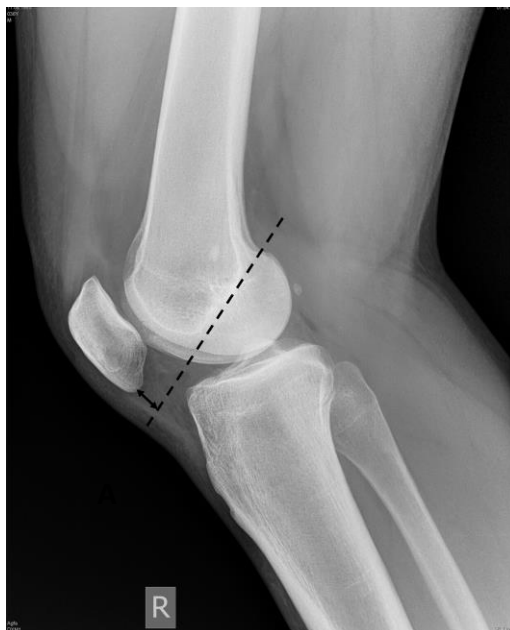Slika 14. Profilni radiogram koljena: plato – patela kut sa vrhom na dorzalnom rubu tibije zatvorenog s pravcem koji tangencijalno prolazi gornjom plohom tibijalnog platoa i pravcem koji prolazi donjim rubom plohe patele. (izvor Klinika za ortopediju Lovran)

U indirektne metode mjerenja mogu se još ubrojiti metode koje su opisali Koshino i Sugimoto te Micheli i suradnici koje se koriste kod dječje populacije te metoda po Leungu i suradnicima koja je vezana etnički na kinesku populaciju.

4.2. Direktne metode mjerenja visine patele

4.2.1. Metoda prema Blumensaatu

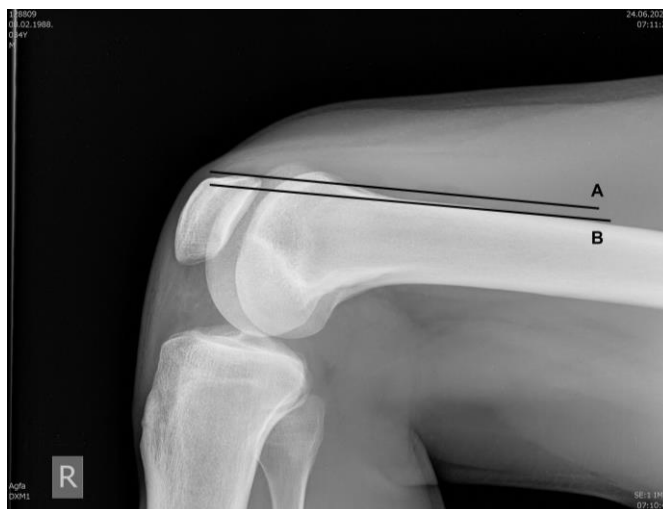Kod ove metode mjerenje visine patele je potrebno učiniti na profilnim radiogramima pri fleksiji koljena od 30° . Mjeri se udaljenost između vrha patele i Blumensaatovog pravca (A), odnosno pravca koji tangencijalno prolazi linijom krova interkondilarne jame (Slika 15). U fiziološkim granicama vrh patele dodiruje pravac, odnosno ako je vrh patele iznad pravca govorimo o *pateli alti*. Međutim zbog moguće pogreške u određivanju linije krova interkondilarne jame te potrebne fleksije koljena od točno 30° , mogući su lažno pozitivni rezultati. Zbog toga je pouzdanost primjene ove metoda upitna, što su u svom radu opisali Jacobsen i Bertheussen (17).



Slika 15. Profilni radiogram koljena: A – okomica donjeg vrha patele do Blumensaatovog pravca, iscrtana linija – Blumensaatov pravac (izvor Klinika za ortopediju Lovran)

4.2.2. Metoda prema Labelle-Laurinu

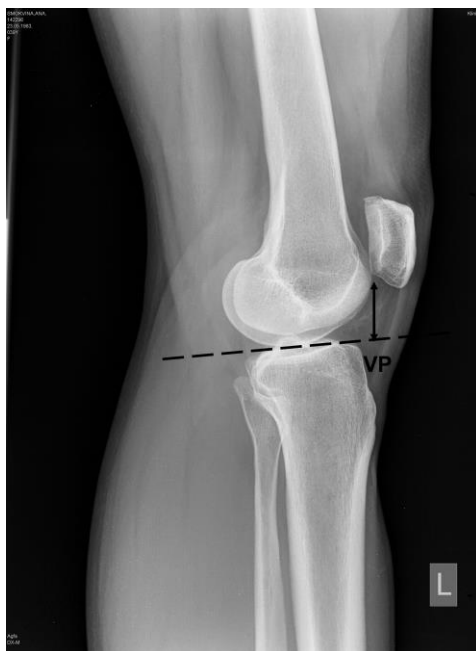Kod ove metode visina patele se određuje na profilnim radiogram koljena u fleksiji od 90°. Mjeri se udaljenost između pravca koji tangencijalno prolazi prednjim kortikalnim rubom femura i paralelnog mu pravca koji prolazi gornjim vrhom patele (Slika 16). Ukoliko je gornji vrh patele u ravnini pravca koji je tangencijalno postavljen na prednji kortikalni rub femura tada se radi o normalnom, fiziološkom položaju patele. Ako je gornji rub iznad tog pravca radi se o *pateli alti*, dok se u slučaju kada je patela > 5 milimetara ispod spomenutog pravca radi se o *pateli inferi* (18).



Slika 16. Profilni radiogram koljena: A – tangencijalno postavljen pravac na gornji rub patele, B– tangencijalno postavljeni pravac na prednji kortikalni rub femura (izvor Klinika za ortopediju Lovran)

4.2.3. Metoda prema Normanu

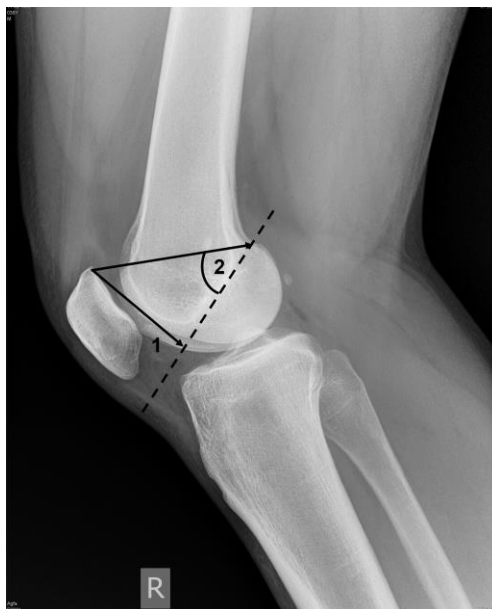Kod ove metode koristimo se profilnim radiogramom koljena u ispruženom položaju i vanjskom rotacijom noge od 10° do 15° . Za procjenu visine patele uzima se omjer okomite udaljenosti VP između distalnog ruba patelarne zglobne plohe i pravca koji je tangencijalan na kondile femura i okomit na prednji femoralni korteks te visine ispitanika (Slika 17.) Omjer standardne visine patele ovom metodom iznosi $0,21 \pm 0,02$ (19).



Slika 17. Profilni radiogram koljena: VP – udaljenost distalnog ruba patelarne zglobne plohe i pravca koji je tangencijalan na kondile femura i okomit na prednji femoralni korteks (izvor Klinika za ortopediju Lovran)

4.2.4. Metoda prema Heppu

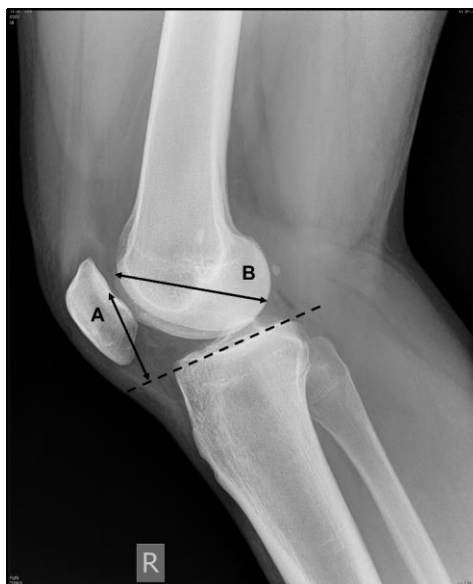Kod ove metode za mjerenje visine patele koristi se profilni radiogram koljena u položaju fleksije od 25° do 60° . Postoje dva načina pomoću kojih možemo mjeriti visinu patele ovom metodom. Prvi način zahtjeva mjerenje dužine dijela pravca koja kreće od gornjeg ruba zglobne plohe patele, do točke gdje on okomito siječe Blumensaatov pravac. U drugom načinu mjerenja mjeri se kut između pravca koji prolazi gornjim rubom zglobne plohe patele i točkom gdje Blumensaatov pravac siječe stražnji rub kondila femura te samog Blumensaatovog pravca (Slika 18). Standardna udaljenost iznosi od 58 do 37 milimetara, dok je veličina standardnog kuta od 53° do 32° (20).



Slika 18. Profilni radiogram koljena: 1 – dužina pravca koja kreće od gornjeg ruba zglobne plohe patele, do točke gdje on okomito siječe Blumensaatov pravac, 2 – kut između pravca koji prolazi gornjim rubom zglobne plohe patele i točkom gdje Blumensaatov pravac siječe stražnji rub kondila femura te samog Blumensaatovog pravca (izvor Klinika za ortopediju Loran)

4.2.5. Metoda prema Burgessu

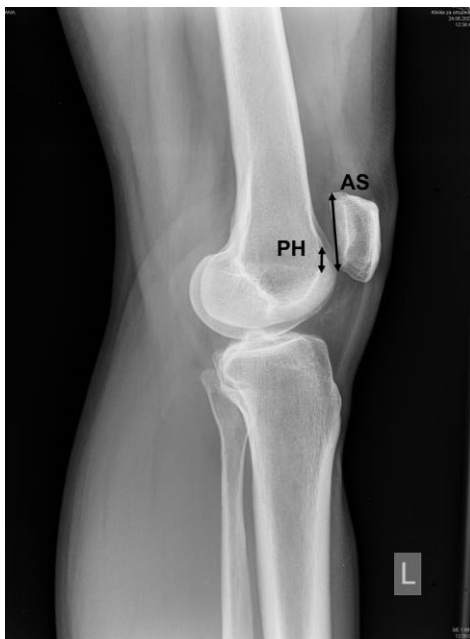Kod ove metode mjerenja visine patele kut fleksije koljena na profilnom radiogramu nije definiran, važno je da fleksija koljena bude dovoljno velika kako bi došlo do napinjanja patelarne tetive. Pri mjerenju koristimo se dužinom pravca A koji spaja središnju točku zglobne plohe patele i okomite točke na tangenti tibijalnog platoa te dužinu širine kodila femura B koja je okomita na uzdužnu os femura (Slika 19). Normalna vrijednost omjera između ovih dviju dužina se kreće od 0,56 do 0,76 (21).



Slika 19. Profilni radiogram koljena: A – dužina koja spaja središnju točku zglobne plohe patele i okomite točke na tangenti tibijalnog platoa, B – dužina širine kodila femura koja je okomita na uzdužnu os femura (izvor Klinika za ortopediju Lovran)

4.2.6. Metoda prema Milleru

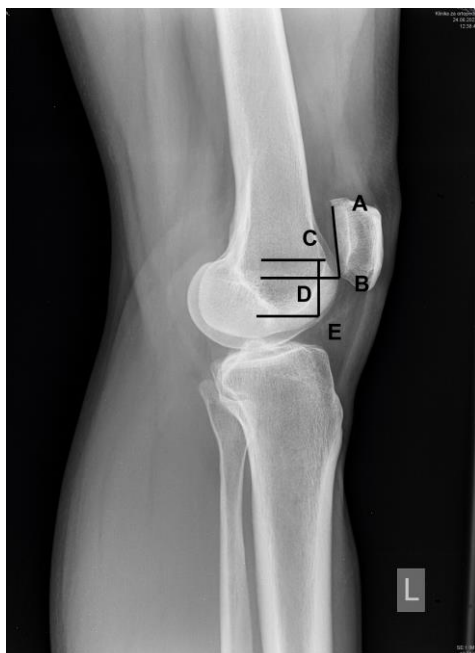Kod ove metode mjerenje je potrebno učiniti na profilnom radiogramu uz fleksiju koljena od 30° do 60°. Na radiogramu je potrebno izmjeriti dužinu zglobne plohe patele AS te dužinu zglobne plohe patele do razine prednjeg ruba zatvorene zone rasta PH (Slika 20). Omjer između ove dvije dužine razlikuju se kod muškaraca i žena. Kod muškaraca vrijednost omjera je od $2,1 \pm 0,8$, dok je kod žena od $2,9 \pm 2,4$. Ova metoda korištena je i kod mjerenja visine patele MR-om, u sagitalnom smjeru s ispruženim koljenom i relaksiranim mišićem kvadiricepsa (22).



Slika 20. Profilni radiogram koljena: AS – dužina zglobne plohe patele, PH - dužina zglobne plohe patele do razine prednjeg ruba zatvorene zone rasta (izvor Klinika za ortopediju Lovran)

4.2.7. Metoda prema Biedertu i Albrechtu

Visina patele kod ove metode određuje se na profilnom radiogramu koljena koje je potpuno ispruženo i u vanjskoj rotaciji od 15° . Mjere se dužina zglobne plohe patele AB, dužina zglobne plohe trohlee femura CE koja predstavlja udaljenost od najviše točke trohlee femura do vodoravnog pravca koji tangencijalno dodiruje krajnji donji rub trohlee femura. Patelofemoralnu kontaktnu površinu predstavlja dužina CD između gornjeg ruba trohlee i donjeg ruba zglobne površine patele (Slika 21). Omjer između dužina CD i AB izražava se u postocima. U slučaju kad je on veći od 50% govorimo o *pateli inferi*, odnosno kada je on manji od 12,5% govorimo o *pateli alti* (23).



Slika 21. Profilni radiogram koljena: AB – dužina zglobne plohe patele, CD – dužina trohleje u kontaktu s patelom (izvor Klinika za ortopediju Lovran)

5. CILJEVI I HIPOTEZE

Ciljevi istraživanja:

1. istražiti postoji li i kolika je razlika u izmjerenim vrijednostima visine patele na istim profilnim radiogramima koljena između dva mjerenja za svaku od pet navedenih metoda mjerenja visine patele
2. usporediti međusobno dobivene rezultate ovih pet metoda mjerenja kako bi se vidjelo kod koje je metode došlo do najmanjeg odstupanja u rezultatima mjerenja

Hipoteze:

1. Razlika između dva mjerenja visine patele u svakoj od navedenih metoda mjerenja nije značajna.
2. Metoda mjerenja visine patele po Blackburn-Peelu preciznija je od ostalih navedenih metoda.

6. ISPITANICI (MATERIJALI) I METODE

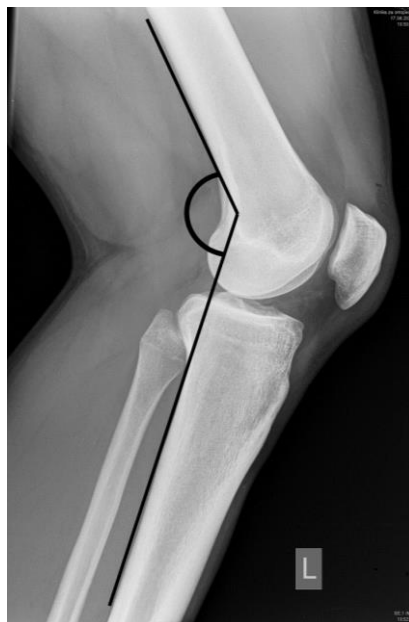6.1. Ispitanici/materijali

Ispitivanje je izvršeno na 100 profilnih digitalnih radiograma koljena bolesnika medijana dobi od 51,5 godine (raspon od 20 do 71), koji su pod različitim dijagnozama pregledani na Klinici za ortopediju Lovran u razdoblju od godine dana. 50 ispitanika je bilo ženskog, a 50 muškog spola. U 53 slučajeva analizirano je desno, a u 47 slučajeva lijevo koljeno.

U istraživanje nisu uključeni ispitanici čiji rast skeleta nije završen, koji su preboljeli Osgood-Schlatterovu ili Sinding-Larsen-Johanssonovu bolest, kod kojih postoji displazija kondila te ispitanici koji su prethodno podvrgnuti kirurškom liječenju koljena..

6.2. Postupak i instrumentariji

Profilni radiogrami učinjeni su rendgenskim aparatom Shimadzu CH-200. Snimanja su izvršena na filmu veličine 18 x 24 s udaljenosti rendgenske cijevi od 1 metra. Kut fleksije koljena mjereno je na sjecištu između tangenti stražnjeg korteksa femura i tibije (24).



Slika 22. Profilni radiogram koljena koji prikazuje način mjerjenja veličine fleksije koljena pomoću veličine kuta na sjecištu tangenti stražnjeg korteksa femura i tibije. (izvor Klinika za ortopediju Lovran)

Na svakom profilnom radiogramu koljena pojedinog ispitanika izmjerena je visina patele pomoću pet različitih metoda mjerenja:

1. Metoda Insall-Salvati kod koje je rezultat omjera dužina $A/B=0,8-1,2$ fiziološki, a ukoliko je taj omjer dužina $A/B>1,2$ govorimo o *pateli alti* ili *pateli inferi* ako je omjer dužina $A/B<0,8$ (Slika 8).
2. Prilagođena metoda Insall-Salvati prema Grelsameru kod koje je omjer dužina $A/B\approx 1,25$ fiziološki, a ukoliko je taj omjer dužina $A/B>2$ govorimo o *pateli alti* ili *pateli inferi* ako je omjer dužina $A/B<0,8$ (Slika 9).
3. Metoda Blackburn-Peel kod koje je omjer dužina $A/B=0,8-1$ fiziološki, a ukoliko je taj omjer dužina $A/B>1$ govorimo o *pateli alti* ili *pateli inferi* ako je omjer dužina $A/B<0,8$ (Slika 10).
4. Metoda Caton-Deschamp kod koje je omjer dužina $A/B=0,6-1,3$ fiziološki, a ukoliko je taj omjer dužina $A/B>1,3$ govorimo o *pateli alti* ili *pateli inferi* ako je omjer dužina $A/B<0,6$ (Slika 11).
5. Metoda mjerenja plato-patela kuta kod koje je vrijednost izmjerenog kuta od 21° do 29° fiziološka, a ukoliko je taj kut $>29^\circ$ govorimo o *pateli alti* ili *pateli inferi* ako izmjereni kut $<21^\circ$ (Slika 14).

Sva mjerenja navedenim metodama izvršena su na profilnim digitalnim radiogramima u IMPAX 6.5.3.2525 „Enterprise“ softverskom sustavu Klinike za ortopediju Lovran, koji sadrži informatičke alate za mjerenje dužina i njihovih omjera te mjerenja veličine kutova na učinjenim radiogramima. Mjerenja su ponovljena na istim profilnim radiogramima nakon mjesec dana, ali bez podataka o identitetu snimljene osobe. Sva mjerenja učinio je isti istraživač (M.Š.).

6.3. Statistička obrada podataka

Rezultati mjerenja unijeti su u tablice Microsoft Excel programa, a zatim su statistički obrađeni na način da se uspoređeni rezultati prvog i drugog mjerenja za svaku pojedinu metodu, kao i odnos odstupanja u mjerenju između pojedinih metoda mjerenja.

U radu su se koristile temeljne metode deskriptivne statistike u smislu izračuna pokazatelja centralne tendencije i rasapa te grafičkog prikaza podataka. Rezultati mjerenja iste metode uspoređivani su uparenim t-testom, te se u deskriptivnom dijelu kao pokazatelj centralne tendencije koristila aritmetička sredina i standardna devijacija. Kao pokazatelj intenziteta razlike uzeta je aritmetička sredina između mjerenja. Distribucija proporcija po izdvojenim podgrupama uspoređivana je hi-kvadrat testom, a povezanost trenda rezultata testirana je izračunavanjem Pearsonova koeficijenta korelacije. Kao prag statističke značajnosti uzet je $p < 0.05$. Statistička obrada učinjena je u programskom paketu Medcalc.

6.4. Etički aspekti istraživanja

Istraživanje je provedeno uz odobrenje Etičkog povjerenstva Klinike i suglasnost ravnatelja Klinike za ortopediju Lovran.

7. REZULTATI

Prosječna vrijednost fleksije koljena na analiziranim profilnim radiogramima ispitanika iznosi $36,57^\circ$ (30° - 40°).

Usporedba rezultata prosječne vrijednosti izračunatih omjera izmjerenih dužina i veličine izmjerenih kutova između dva mjerenja, pokazala su značajnu razliku kod mjerenja visina patele metodama po IS, MIS i PPK , dok se kod BP i CD ova razlika nije pokazala značajnom (Tablica 1).

METODA / svi ispitanici	Prvo mjerenje	Drugo mjerenje	p-vrijednost (t-test)
Insall-Salvati	$1,0037 \pm 0,1391$	$1,0129 \pm 0,1423$	0,0008
Modificirani Insall-Salvati	$1,7522 \pm 0,1898$	$1,7646 \pm 0,1737$	0,0378
Blackburn-Peel	$0,9672 \pm 0,1273$	$0,9640 \pm 0,1252$	0,3415
Caton-Deschamps	$1,0883 \pm 0,1465$	$1,0901 \pm 0,1383$	0,5333
Plato-patela kut	$26,0140 \pm 3,0289$	$25,9360 \pm 2,9530$	0,0153

Tablica 1. Prikaz rezultata srednje vrijednosti izračunatih omjera izmjerenih dužina i veličine kutova nakon prvog i drugog mjerenja kod primijenjenih metoda mjerenja visina patele te rezultata ispitivanja statističke značajnosti njihove razlike kod ukupnog broja ispitanika (statistička značajnost u slučaju $p < 0,05$)

Usporedba rezultata prosječne vrijednosti izračunatih omjera izmjerenih dužina i veličine izmjerenih kutova između dva mjerenja po spolovima, pokazala je da kod ženskih ispitanika postoji značajna razlika kod mjerenja visina patele metodama po IS, MIS i PPK , dok se kod muških ispitanika razlika nije pokazala značajnom kod niti jedne metode mjerenja (Tablice 2,3).

METODA / ženski ispitanici	Prvo mjerenje	Drugo mjerenje	p-vrijednost (t-test)
Insall-Salvati	1,0420 ± 0,1503	1,0544 ± 0,1508	0,0036
Modificirani Insall-Salvati	1,7380 ± 0,2031	1,7634 ± 0,1857	0,0024
Blackburn-Peel	0,9654 ± 0,1348	0,9606 ± 0,1341	0,3019
Caton-Deschamps	1,0824 ± 0,1568	1,0884 ± 0,1498	0,1085
Plato-patela kut	25,8620 ± 3,1283	25,7460 ± 3,0646	0,0157

Tablica 2. Prikaz rezultata srednje vrijednosti izračunatih omjera izmjerenih dužina i veličine kutova nakon prvog i drugog mjerenja kod primijenjenih metoda mjerenja visina patele te rezultata ispitivanja statističke značajnosti njihove razlike kod ispitanika ženskog spola (statistička značajnost u slučaju $p < 0,05$)

METODA / muški ispitanici	Prvo mjerenje	Drugo mjerenje	p-vrijednost (t-test)
Insall-Salvati	0,9654 ± 0,1162	0,9714 ± 0,1210	0,0864
Modificirani Insall-Salvati	1,7664 ± 0,1763	1,7658 ± 0,1627	0,9433
Blackburn-Peel	0,9690 ± 0,1207	0,9674 ± 0,1170	0,7455
Caton-Deschamps	1,0942 ± 0,1369	1,0918 ± 0,1273	0,5874
Plato-patela kut	26,1660 ± 2,9499	26,1260 ± 2,8553	0,3542

Tablica 3. Prikaz rezultata srednje vrijednosti izračunatih omjera izmjerenih dužina i veličine kutova nakon prvog i drugog mjerenja kod primijenjenih metoda mjerenja visina patele te rezultata ispitivanja statističke značajnosti njihove razlike kod ispitanika muškog spola (statistička značajnost u slučaju $p < 0,05$)

Broj klinički dijagnosticiranih *pateli alti* bio je isti kod svih metoda mjerenja nakon prvog i drugog mjerenja. Razlika u njihovom broju dijagnosticiranih svakom od metode mjerenja pojedinačno, nije se pokazala značajnom kod ukupnog broja ispitanika, niti u slučaju analize po spolovima (Tablica 4).

METODA	Insall-Salvati	Modificirani Insall-Salvati	Blackburn-Peel	Caton-Deschamps	Plato-patela kut	p-vrijednost (Hi-kvadrat)
Svi ispitanici	10	8	12	8	14	0,5715
Muškarci	1	2	5	3	8	0,0671
Žene	9	6	7	5	6	0,8077

Tablica 4. Prikaz broja *pateli alti* izmjerenih kod svih primijenjenih metoda mjerenja visine patele i rezultata ispitivanja statističke značajnosti njihovog broja kod svih ispitanika te posebno kod muških i ženskih ispitanika (statistička značajnost kod $p < 0,05$)

Broj klinički dijagnosticiranih *pateli inferi* također je bio isti kod svih metoda mjerenja nakon prvog i drugog mjerenja. Razlika u njihovom broju dijagnosticiranih svakom od metode mjerenja pojedinačno, pokazala se značajnom kod ukupnog broja ispitanika te ženskih ispitanika, dok se kod muških ispitanika razlika nije pokazala značajnom (Tablica 5).

METODA	Insall-Salvati	Modificirani Insall-Salvati	Blackburn-Peel	Caton-Deschamps	Plato-patela kut	p-vrijednost (Hi-kvadrat)
Svi ispitanici	4	0	8	0	7	0,0037
Muškarci	2	0	3	0	2	0,2587
Žene	2	0	5	0	5	0,0262

Tablica 5. Prikaz broja *pateli inferi* izmjerenih kod svih primijenjenih metoda mjerenja visine patele i rezultata ispitivanja statističke značajnosti njihovog broja kod svih ispitanika te posebno kod muških i ženskih ispitanika (statistička značajnost u slučaju $p < 0,05$)

Rezultati ispitivanja pokazali su da između BP i CD metode postoji najbolja korelacija, dok se naslabija korelacija pokazala između između Insall-Salvatieve i modificirane Insall-Salvatieve metode te između Insall-Salvatieve i metode mjerenja plato-patela kuta (Tablica 6)

METODE	Blackburn-Peel	Caton-Deschamps	Insall-Salvati	Modificirani Insall-Salvati	Plato-patela kut
Blackburn-Peel	1,000	0,850	0,438	0,726	0,783
Caton-Deschamps	0,850	1,000	0,504	0,749	0,619
Insall-Salvati	0,438	0,504	1,000	0,345	0,345
Modificirani Insall-Salvati	0,726	0,749	0,345	1,000	0,525
Plato-patela kut	0,783	0,619	0,345	0,525	1,000

Tablica 6. Prikaz rezultata vrijednosti korelacijskih koeficijenata između svih ispitivanih metoda mjerenja visina patele. (Svi su korelacijski koeficijenti izračunati sa statističkom značajnosti manjom od 0,001. Korelacija čiji je koeficijent manji od 0.3 smatra se jako slabom, između 0.3 i 0.5 umjereno slabom, između 0.5 i 0.7 umjereno jakom, te jakom ako je koeficijent veći od 0.7.

8. RASPRAVA

Položaj patele ima značajan biomehanički utjecaj na funkciju koljenog zgloba u cjelini, a posebno na patelofemoralni dio zgloba. Poremećaj u visini patele može dovesti do pojave kliničkih simptoma prednje koljenske boli, oticanja koljenog zgloba te nestabilnosti patele. U slučajevima kirurškog liječenja koljena, određivanje visine patele jedan je od čimbenika koji svakako treba uzeti u obzir kod planiranja i izbora vrste operacijskog zahvata. Tako npr. položaj patele ima direktan utjecaj na veličinu resekcije dijelova kondila tibije i femura prilikom ugradnje totalnih endoproteza koljena. Naime poremećaj u visini zglobne linije nakon ugradnje endoproteze može dovesti do pojave *patele infere* sa posljedicom bolnosti i slabije pokretljivosti koljenog zgloba (25).

Visina patele u koljenom zglobu može se odrediti pomoću klasičnih radiograma, magnetske rezonancije ili kompjutorizirane tomografije koljena. Upotreba klasičnih radiograma tijekom svakodnevne kliničke prakse u određivanju visine patele danas je još uvijek najčešća dijagnostička tehnika i to zbog njene dostupnosti, niskih troškova te opće poznatih standardiziranih protokola snimanja. Magnetska rezonancija usprkos mogućem preciznijem mjerenju, boljem prikazu anatomske relevantnosti točaka i zglobne hrskavice, zbog slabe dostupnosti, većih troškova te nedostatka standardiziranih protokola snimanja u odnosu na fleksiju koljena i snimanje pod opterećenjem u značajno manjoj je upotrebi. Kod upotrebe kompjutorizirane tomografije u tu svrhu postoji još i nedostatak zbog primjene većih doza ionizirajućeg zračenja (10,11,12).

Ovo je istraživanje provedeno na standardnim radiogramima koljena, u anteroposteriornom i profilnom smjeru te aksijalnoj snimci patele, kao dio osnovnog ortopedskog pregleda koljena. Na temelju anteroposteriornih i aksijalnih snimaka iz istraživanja isključeni su bolesnici s osteoartrozom koljena višeg stupnja, displazije kondila femura ili tibije, prethodno učinjenim operacijskim zahvatima te subluksacijom patele.

Visina patele određivana je mjerenjem položaja patele na profilnim radiogramima u ležećem položaju ispitanika. Traženu fleksiju koljena od 30° na profilnim radiogramima nije lako postići niti uz pomagalo mjerenja kutova. Razlog tome, leži u činjenici da kod ispitanika postoje razlike u veličini koljena, mišićnoj masi i naslagama masnog tkiva oko koljena te nemogućnosti izvođenja fleksije koljena kod nekih ispitanika. Radi korekcije kuta snimanja stoga bi često bilo

potrebno učiniti nove profilne radiograme, koji podrazumijevaju i dodatno zračenje što nije dio svakodnevne kliničke prakse. Zbog toga su za razliku od prve prihvaćene metode mjerenja visine patele u fleksiji koljena od 30° koju je opisao 1938. godine Blumenssat, sve kasnije opisane metode omogućavale mjerenje visine patele u određenom rasponu fleksije koljena (17). Kako bi ispitali relevantnost usporedbe različitih metoda mjerenja visine patele kod različitog kuta fleksije koljena Narkbunnam i Chareancholvanich proveli su istraživanje na 40 zdravih ispitanika (26). Usporedili su rezultate pet različitih metoda mjerenja Insall-Salvati, Modified Insall-Salvati, Caton-Deschamps, Blackburne-Peel i Knee triangular ratio na radiogramima koljena u fleksiji od 0°, 30° i 60° i dokazali da ne postoji značajna klinička razlika (5). Tako su i Anagnostakos i sur. u svom radu na 85 ispitanika pokazali da se mjerenja visine patele metodama Blackburne-Peel, Labelle-Laurin, Insall-Salvati, Linclau, and Caton-Deschamps mogu primijeniti i na radiogramima koljena u fleksiji od 90° (27). Prosječnim kutom fleksije koljena na profilnim radiogramima od 36,57° kod ispitanika u ovom istraživanju izbjegnut je utjecaj fleksije pri mjerenju visine patele. Također, snimanjem profilnih radiograma koljena u ležećem položaju izbjegnut je utjecaj kontrakcije mišića kvadricepsa na visinu patele. Yiannakopoulos i suradnici su u svom radu uspoređivali rezultate mjerenja visine patele na profilnim radiogramima koljena ispitanika sa i bez opterećenja. Dobiveni rezultati mjerenja metodama po Insall-Salvatiju, modificiranom Insall-Salvatiju, Blackburn-Peelu te Caton Deschampsu, pokazali su da postoji značajna razlika, koja je uzrokovana kontrakcijom mišića kvadricepsa i posljedičnim proksimalnim pomakom patele (28).

Brojne su poznate metode mjerenja kojima se možemo poslužiti u određivanju visine patele, međutim nijedna od metoda nije prihvaćena kao vodeća odnosno kao „zlatni standard“. Razlog leži u tome što nijedna od postojećih metoda ne zadovoljava kriterije precizno određenih mjernih referentnih točaka zbog mogućih razvojnih varijacija skeleta, postoperacijskih promijenjenih anatomskih odnosa, kao i zbog utjecaja fleksije zgloba kod primjene određenih metoda mjerenja visine patele (29).

Mjerenja visine patele u ovom istraživanju učinjena su pomoću pet različitih metoda mjerenja: Insall-Salvati, modificiranoj Insall-Salvati metodi, Blackburne-Peel, Caton Deschamps te Plato-patela kut metodi. Prednost u izboru navedenih metoda leži u dobrom prikazu relevantnih anatomskih mjernih točaka na profilnom radiogramu koljena te mogućnosti mjerenja traženih dužina i kuta unutar šireg raspona fleksije koljena. Osim toga kod svih su izabranih metoda dobro

definirane vrijednosti mjernih granica unutar kojih se procjenjuje položaj patele kao uredan, povišen (*patella alta*) ili snižen (*patella infera*).

Dobiveni rezultati u ovom istraživanju pokazali su da postoji značajna razlika izmjerenih vrijednosti između dva mjerenja kod metoda Insall-Salvati, modificiranoj Insall-Salvati metodi i Plato-patela kut metodi, dok ta razlika nije bila značajna kod metoda Blackburne-Peel i Caton Deschamps koja se pokazala najpreciznijom. Slične rezultate velike podudarnosti kod mjerenja Caton Deschamps metodom opisali su i Seil i sur. uspoređujući mjerenje visine patele pomoću Insall-Salvati, modificiranom Insall-Salvati metodom, Blackburne-Peel, Caton Deschamps i Labelle-Laurin metodom u 21 ispitanika (29), dok su Aparisio i sur. pokazali veću pouzdanost Caton Deschamps metode u odnosu na Blackburne-Peel metodu kod mjerenja kod djece (30). U suprotnosti s dobivenim rezultatima, Berga i sur. su u svom radu ispitivanja četiri različite metode mjerenja visine patele s tri ispitivača pokazali da su najpouzdaniji rezultati dobiveni pomoću Blackburne-Peel metode (31), dok su Chareancholvanich i Narkbunnam u prikazu svoje nove metode mjerenja visine patele kod različitih fleksija koljena došli do rezultata koji su pokazali da njihova metoda i Insall-Salvati metoda mjerenja pokazuju veću pouzdanost od mjerenja modificiranom Insall-Salvati metodom, Blackburne-Peel i Caton Deschamps metodom (32).

Rezultati istraživanja pokazali su i da je broj *pateli alti* i *inferi* bio isti u prvom i drugom mjerenju kod svake pojedine metode mjerenja, ali i da postoje razlike između pojedinih metoda mjerenja u broju izmjerenih *pateli alti* i *inferi*. Ova razlika između pojedinih metoda se nije pokazala značajnom. To pokazuje da su sve ispitivane metode mjerenja sigurne za primjenu, ali i da postoji mogućnost različite kliničke dijagnoze *patele alte* ili *infere* kod primjene različitih metoda mjerenja (33). Slične razlike u rezultatima dijagnoze *patele alte* i *infere* opisali su u svom istraživanju i Seil i suradnici objašnjavajući ih da su oni uglavnom rezultat anatomske razlike u ispitanika (29). Rezultati ispitivanja po spolu pokazali su da u mjerenju *patele alte* nema značajne razlike, dok se u mjerenju *patele infere* pokazala značajna razlika kod ispitanika ženskog spola, što bi se moglo povezati s poznatim razlikama u anatomiji ženskog koljena (34). Slične promjene uočio je i Portner, koji je povećani prosječni kut visine patela kod žena u svom istraživanju povezo sa mogućim hormonskim utjecajem (35). Do različitog zaključka došli su Kari i sur. koji u svom radu ispitivanja visine patele Insall-Salvati metodom kod 93 ispitanika nisu dokazali značajnost utjecaja spola na visinu patele (36),

U ispitivanju međusobnih odnosa primijenjenih metoda mjerenja, rezultati su pokazali da najjača korelacija postoji između Blackburn-Peel i Caton-Deschamps metode, a najslabija između Insall-Salvatieve i modificirane Insall-Salvatieve metode te između Insall-Salvatieve metode i metode mjerenja plato-patela kuta. U sličnom radu ispitivanja međusobnog odnosa istih metoda mjerenja visina patele, Capkin i suradnici također su pokazali da najjača korelacija postoji između Blackburn-Peel i Caton-Deschamps metode (37).

U nastavku ovog istraživanja svakako bi bilo potrebno uključiti još jednog iskusnijeg istraživača, čime bi se povećala pouzdanost dobivenih rezultata u potvrdi dijagnostičkih vrijednosti analiziranih metoda mjerenja visina patele.

9. ZAKLJUČAK

Na temelju dobivenih rezultata ispitivanja visine patele na 100 profilnih digitalnih radiograma koljena, kod ispitanika koji su pod različitim dijagnozama pregledani na Klinici za ortopediju Lovran u razdoblju od godine dana možemo donijeti slijedeće zaključke:

1. Analiza usporedbe izmjerenih vrijednosti visina patele dobivenih na istim profilnim radiogramima koljena učinjenih u dva navrata u razmaku od mjesec dana, pokazala je značajnu razliku kod mjerenja učinjenih Insall-Salvatievom metodom, modificiranom Insall-Salvati metodom i Plato-patela kut metodom. Kod mjerenja metodama Blackburne-Peel i Caton Deschamps metodom ta se razlika nije pokazala značajnom, što govori u prilog veće preciznosti ovih dviju metoda u mjerenju visina patele. Time hipoteza da ne postoji razlika između dva mjerenja visine patele u svakoj od primijenjenih metoda nije potvrđena.
2. U usporedbi rezultata izmjerenih vrijednosti dobivenih Blackburne-Peel i Caton Deschamps metodom, Caton Deschamps metoda se pokazala nešto preciznijom. Stoga hipoteza, da je metoda mjerenja visine patele po Blackburn-Peeleu preciznija od ostali, nije potvrđena.
3. Kako su rezultati pokazali da je broj *pateli alti* i *inferi* bio isti nakon prvog i drugog mjerenja kod svake pojedine metode mjerenja, možemo reći da su sve metode pokazale svoju pouzdanost primjene u donošenju kliničke dijagnoze položaja patele.
4. Razlike između pojedinih metoda mjerenja u broju izmjerenih *pateli alti* i *inferi*, iako nisu pokazale statističku značajnost, govore u prilog tome da se još uvijek niti jedna od metoda nije uspjela izdvojiti kao zlatni standard u mjerenju visina patele.

LITERATURA

1. Krevolin JL, Pandy MG, Pearce JC. Moment arm of the patellar tendon in the human knee. *J Biomech.* 2004;37:785–788.
2. Insall J, Salvati E. Patella position in the normal knee. *Radiology.* 1971;101:101-4.
3. Grelsamer RP, Meadows S. The modified Insall-Salvati ratio for assessment of patellar height. *Clin Orthop.* 1992;282:170-6.
4. Blackburne JS, Peel TE. A new method of measuring patellar height. *J Bone Joint Surg (Br).* 1977;59-B:241-243.
5. Caton J, Deschamps G, Chambat P, Lerat JL, Dejour H. Patella infera: a propos of 128 cases. *Rev Chir Orthop Reparatrice Appar Mot.* 1982;68:317-25
6. Portner O, Pakzad H. The evaluation of patellar height: a simple method. *J Bone Joint Surg (Am).* 2011;93:73-80.
7. Bajek, Bobinac, Jerković, Malnar, Marić. Sustavna anatomija čovjeka. Digital point tiskara d.o.o. Rijeka. Rijeka. 2007.
8. Križan Z, Bačić Vladimir. Opća anatomija. Školska knjiga. Zagreb. 1982.
9. Miletić D. Skeletna radiografija. Glosa. Rijeka. 2008.
10. Lee PP, Chalian M, Carrino JA, Eng J, Chhabra A. Multimodality correlations of patellar height measurement on X-ray, CT, and MRI. *Skeletal Radiol.* 2012;41(10):1309-14.
11. Schueda MA, Astur DC, Arliani GG, Hornburg G, Serpa R, Neto WH, Kaleka CC, Cohen M. Comparative validation of the radiographic and tomographic measurement of patellar height. *Rev Bras Ortop* 2013;48(5):397-401.
12. Yue RA, Arendt EA, Tompkins MA. Patellar Height Measurements on Radiograph and Magnetic Resonance Imaging in Patellar Instability and Control Patients. *J Knee Sur.* 2017;30(9):943-950.
13. Matoković D. Radiološka mjerenja linija, osi i kutova koštano-zglobnog sustava. Medicinska naklada. Zagreb. 2015.
14. Phillips CL, Silver DAT, Schranz PJ, Mandalia V. The measurement of the patellar height. *J Bone Joint Surg (Br).* 2010;92-B:1045-53.
15. de Carvalho A, Holst Andersen A, Topp S, Jurik AG. A method for assessing the height of the patella. *Int Orthop* 1985;9:195-7.

16. Egund N, Lundin A, Wallengren NO. The vertical position of the patella: a new radiographic method for routine use. *Acta Radiol* 1988;29:555-8.
17. Blumensaat C. Die Lageabweichungen und Verrenkungen der Kniescheibe. *Ergebn Chir Orthop*. 1938;31:149-223.
18. Laurin CA. The investigation of the patellofemoral joint. *J Bone Joint Surg [Br]* 1977;59-B(Suppl):107.
19. Norman O, Egund N, Ekelund L, Rünow A. The vertical position of the patella. *Acta Orthop Scand* 1983;54:908-13.
20. Hepp WR. 2 new methods for determination of the height of patella. *Z Orthop Ihre Grenzgeb* 1984;122:159-66.
21. Burgess RC. A new method of determining patellar position. *J Sports Med Phys Fitness* 1989;29:398-9.
22. Miller TT, Staron RB, Feldman F. Patellar height on sagittal MR imaging of the knee. *AJR Am J Roentgenol* 1996;167:339-41.
23. Biedert RM, Albrecht S. The patellotrochlear index: a new index for assessing patellar height. *Knee Surg Sports Traumatol Arthrosc* 2006;14:707-12.
24. Cui LK, Kang K, Zheng XZ, Jiang SG, Huang WT, Gao SJ. A Sagittal Patellar Angle Linear Equation Reflecting Patellofemoral Kinematics: Evaluation of Patellar Height at any Degree of Knee Flexion Angle *Orthop Surg*. 2022;14(1): 3–9.
25. Weale AE, Murray DW, Newman JH, Ackroyd CE. The length of the patellar tendon after unicompartmental and total knee replacement. *J Bone Joint Surg Br*. 1999;81-B:790–795.
26. Narkbunnam R, Chareancholvanich K. Effect of patient position on measurement of patellar height ratio. *Arch Orthop Trauma Surg*. 2015;135(8):1151-6.
27. Anagnostakos K, Lorbach O, Reiter S. and Kohn D. Comparison of five patellar height measurement methods in 90° knee flexion. *Int Orthop*. 2011,35(12): 1791–1797.
28. Yiannakopoulos CK, Mataragas E, Antonogiannakis E. The effect of quadriceps contraction during weight-bearing on four patellar height indices. *J Bone Joint Surg*. 2008;90-B:870–873.

29. Seil R, Müller B, Georg T, Kohn D, Rupp S. Reliability and interobserver variability in radiological patellar height ratios. *Knee Surg Sports Traumatol Arthrosc.* 2000; 8:231–236.
30. Aparicio G, Abril JC, Albinana J, Rodriguez-Salvanes F Patellar height ratios in children: an interobserver study of threemethods. *J Pediatr Orthop.* 1999; B 8:29–32.
31. Berg EE, Mason LS, Lucas MJ. Patellar height ratios. A comparison of four measurement methods. *Am J Sports Med* Mar-Apr 1996;24(2):218-21
32. Chareancholvanich K, Narkbunnam R. Novel method of measuring patellar height ratio using a distal femoral reference point. *Int Orthop.* 2012; 36(4): 749–753.
33. Behrendt C, Zaluski A, Albuquerque RP, de Sousa EB, Cavanellas N. Comparative evaluation of patellar height methods in the Brazilian population. *Rev Bras Ortop.* 2016;51-1: 53-57.
34. Conley S, Rosenberg A, Crowninshield R. The female knee: anatomic variations. *J Am Acad Orthop Surg.* 2007;15:S31–36
35. Portner O. High Tibial Valgus Osteotomy: Closing, Opening or Combined? Patellar Height as a Determining Factor. *Clin Orthop Relat Res* 2014;472:3432–3440.
36. Kar MN1, Bhakta A, Mondal GC, Bandyopadhyay M, Kar C, Nandi SN. Change of patellar height with age and sex. *J Indian Med Assoc.* 2012;110(12):922-5.
37. Capkin S, Guler S, Sezgin EA. Comparison of five patellar height measurement methods in a Turkish adult cohort. *Ann Med Res.* 2020;27(6):1549-53.

PRIVITCI

Tablice

Tablica 1. Prikaz rezultata srednje vrijednosti izračunatih omjera izmjerenih dužina i veličine kuteva nakon prvog i drugog mjerenja kod primjenjenih metoda mjerenja visina patele te rezultata ispitivanja statističke značajnosti njihove razlike kod ukupnog broja ispitanika (statistička značajnost u slučaju $p < 0,05$)37

Tablica 2. Prikaz rezultata srednje vrijednosti izračunatih omjera izmjerenih dužina i veličine kuteva nakon prvog i drugog mjerenja kod primjenjenih metoda mjerenja visina patele te rezultata ispitivanja statističke značajnosti njihove razlike kod ispitanika ženskog spola (statistička značajnost u slučaju $p < 0,05$)38

Tablica 3. Prikaz rezultata srednje vrijednosti izračunatih omjera izmjerenih dužina i veličine kuteva nakon prvog i drugog mjerenja kod primjenjenih metoda mjerenja visina patele te rezultata ispitivanja statističke značajnosti njihove razlike kod ispitanika muškog spola (statistička značajnost u slučaju $p < 0,05$)38

Tablica 4. Prikaz broja *pateli alti* izmjerenih kod svih primjenjenih metoda mjerenja visine patele i rezultata ispitivanja statističke značajnosti njihovog broja kod svih ispitanika te posebno kod muških i ženskih ispitanika (statistička značajnost kod $p < 0,05$)39

Tablica 5. Prikaz broja *pateli inferi* izmjerenih kod svih primjenjenih metoda mjerenja visine patele i rezultata ispitivanja statističke značajnosti njihovog broja kod svih ispitanika te posebno kod muških i ženskih ispitanika (statistička značajnost u slučaju $p < 0,05$)39

Tablica 6. Prikaz rezultata vrijednosti korelacijskih koeficijanta između svih ispitivanih metoda mjerenja visina patele. (Svi su korelacijski koeficijenti izračunati sa statističkom značajnosti manjom od 0,001. Korelacija čiji je koeficijent manji od 0.3 smatra se jako slabom, između 0.3 i 0.5 umjereno slabom, između 0.5 i 0.7 umjereno jakom, te jakom ako je koeficijent veći od 0.7.)40

Slike

Slika 1. Anatomske snimke kostiju koljena.....	7
Slika 2. Anatomske slike postraničnog pregleda kostiju koljena u ekstenziji i fleksiji	9
Slike 3. Položaj pacijenta za AP radiogram koljena na radiografskome stolu i AP radiogram koljena	12
Slika 4. Položaj pacijenta za profilni radiogram koljena na radiografskome stolu i profilni radiogram koljena.....	13
Slike 5. Položaj pacijenta za aksijalni radiogram patele na radiografskome stolu i aksijalni radiogrami patele	14
Slika 6. CT snimka sagitalnog presjeka koljena u 3D projekciji. Prikazano je mjerenje visine patele Insall-Salvatievom metodom	16
Slika 7. MR snimka sagitalnog presjeka koljena. Prikazano je mjerenje visine patele Insall-Salvatievom metodom.....	17
Slika 8. Profilni radiogram koljena: A - dužina ligamenta patele, B - dužina patele.....	18
Slika 9. Profilni radiogram koljena: A - udaljenost od donjeg ruba zglobne plohe patele do hvatišta ligamenta patele za tuberositas tibiae, B - dužina zglobne plohe patele.....	19
Slika 10. Profilni radiogram koljena: A – dužina koja je okomita na pravac koji tangencijalno prolazi gornjom plohom tibijalnog platoa, a proksimalno vodi do donjeg ruba zglobne plohe patele, B – dužina zglobne plohe patele.	20
Slika 11. Profilni radiogram koljena: A - dužina od donjeg ruba zglobne plohe patele do prednjeg ruba platoa tibiae, B - dužina zglobne plohe patele.	21
Slika 12. Profilni radiogram koljena: A - donji rub zglobne plohe patele do prednjeg ruba zglobne plohe tibije , B – dužina zglobne plohe patele.....	22
Slika 13. Profilni radiogram koljena: M – sredina zglobne plohe patele do razine platoa tibije koja je okomita na mehaničku os tibije, TL – dužina tibije.....	23

Slika 14. Profilni radiogram koljena: plato – patela kut sa vrhom na dorzalnom rubu tibije zatvorenog s pravcem koji tangencijalno prolazi gornjom plohom tibijalnog platoa i pravcem koji prolazi donjim rubom plohe patele.	24
Slika 15. Profilni radiogram koljena: A – okomica donjeg vrha patele do Blumensaatovog pravca, iscrtana linija – Blumensaatov pravac.....	25
Slika 16. Profilni radiogram koljena: A – tangencijalno postavljen pravac na gornji rub patele, B– tangencijalno postavljeni pravac na prednji kortikalni rub femura.....	26
Slika 17. Profilni radiogram koljena: VP – udaljenost distalnog ruba patelarne zglobne plohe i pravca koji je tangencijalan na kondile femura i okomit na prednji femoralni korteks.....	27
Slika 18. Profilni radiogram koljena: 1 – dužina pravca koja kreće od gornjeg ruba zglobne plohe patele, do točke gdje on okomito siječe Blumensaatov pravac, 2 – kut između pravca koji prolazi gornjim rubom zglobne plohe patele i točkom gdje Blumensaatov pravac siječe stražnji rub kondila femura te samog Blumensaatovog pravca.....	28
Slika 19. Profilni radiogram koljena: A – dužina koja spaja središnju točku zglobne plohe patele i okomite točke na tangenti tibijalnog platoa, B – dužina širine kodila femura koja je okomita na uzdužnu os femura.....	29
Slika 20. Profilni radiogram koljena: AS – dužina zglobne plohe patele, PH - dužina zglobne plohe patele do razine prednjeg ruba zatvorene zone rasta.....	30
Slika 21. Profilni radiogram koljena: AB – dužina zglobne plohe patele, CD – dužina trohleje u kontaktu s patelom.....	31
Slika 22. Profilni radiogram koljena koji prikazuje način mjerenja veličine fleksije koljena pomoću veličine kuta na sjecištu tangenti stražnjeg korteksa femura i tibije.....	33

ŽIVOTOPIS

Rođena sam 16. travnja 1999. godine u Rijeci. U Rijeci upisujem i završavam Osnovnu školu Brajda i Prvu riječku hrvatsku gimnaziju. 2019. godine upisujem preddiplomski stručni studij Radiološke tehnologije na Fakultetu zdravstvenih studija Sveučilišta u Rijeci. Tijekom srednjoškolskog obrazovanja bavila sam se modernim plesovima. U akademskoj godini 2021.-2022. bila sam predstavnicom studenata preddiplomskog stručnog studija Radiološka tehnologija te zamjenicom Predsjednice studenata Fakulteta zdravstvenih studija u Rijeci i članicom Fakultetskog vijeća.