

PREGLED NAJČEŠĆIH OZLJEDA KOLJENA, MEHANIZAMA OZLJEDA I REHABILITACIJA KOD SPORTAŠA

Čolić, Nikola

Undergraduate thesis / Završni rad

2022

Degree Grantor / Ustanova koja je dodijelila akademski / stručni stupanj: **University of Rijeka, Faculty of Health Studies / Sveučilište u Rijeci, Fakultet zdravstvenih studija u Rijeci**

Permanent link / Trajna poveznica: <https://um.nsk.hr/um:nbn:hr:184:070982>

Rights / Prava: [In copyright](#)/[Zaštićeno autorskim pravom.](#)

Download date / Datum preuzimanja: **2025-01-14**

Repository / Repozitorij:

[Repository of the University of Rijeka, Faculty of Health Studies - FHSRI Repository](#)



SVEUČILIŠTE U RIJECI
FAKULTET ZDRAVSTVENIH STUDIJA
PREDDIPLOMSKI STRUČNI STUDIJ
FIZIOTERAPIJA

Nikola Čolić

PREGLED NAJČEŠĆIH OZLJEDA KOLJENA, MEHANIZAMA OZLJEDA I REHABILITACIJA
KOD SPORTAŠA

Završni rad

Rijeka, 2022.

UNIVERSITY OF RIJEKA
FACULTY OF HEALTH STUDIES
UNDERGRADUATE PROFESSIONAL STUDY OF PHYSIOTHERAPY

Nikola Čolić

REVIEW OF THE MOST COMMON KNEE INJURIES, INJURY MECHANISMS AND
REHABILITATION IN ATHLETES

Bachelor thesis

Rijeka, 2022.

Izvešće o provedenoj provjeri izvornosti studentskog rada

Opći podatci o studentu:

Sastavnica	Fakultet zdravstvenih studija
Studij	Preddiplomski stručni studij fizioterapije
Vrsta studentskog rada	Završni rad
Ime i prezime studenta	Nikola Čolić
JMBAG	0351009848

Podatci o radu studenta:

Naslov rada	PROCJENA KVALITETE ŽIVOTA S PROTEZOM
Ime i prezime mentora	Verner Marijančić mag.rehab.educ.
Datum predaje rada	01. srpanj 2022.
Identifikacijski br. podneska	1865379617
Datum provjere rada	01. srpanj 2022.
Ime datoteke	zavr_ni_1_Nikola_oli.docx
Veličina datoteke	6.16M
Broj znakova	67,566
Broj riječi	11,325
Broj stranica	57

Podudarnost studentskog rada:

Podudarnost (%)	2%
-----------------	----

Izjava mentora o izvornosti studentskog rada


Mišljenje mentora	
Datum izdavanja mišljenja	01. srpanj 2022.
Rad zadovoljava uvjete izvornosti	<input checked="" type="checkbox"/> Da
Rad ne zadovoljava uvjete izvornosti	<input type="checkbox"/>
Obrazloženje mentora (po potrebi dodati zasebno)	

Datum

01. srpanj 2022.

Potpis mentora

Verner Marijančić mag.rehab.educ.



Rijeka, 10. 5. 2022.

Odobrenje nacрта završnog rada

Povjerenstvo za završne i diplomske radove Fakulteta zdravstvenih studija Sveučilišta u Rijeci
odobrava nacrt završnog rada:

NAJČEŠĆE OZLJEDE KOLJENA, MEHANIZMI OZLJEDA,
REHABILITACIJA I DIJAGNOSTIKA KOD SPORTAŠA: pregledni rad
THE MOST COMMON KNEE INJURIES, INJURY MECHANISMS, REHABILITATION
I DIAGNOSTIC IN ATHLETES: review

Student: Nikola Čolić

Mentor: Viši predavač Verner Marijančić, mag. rehab.educ.

Sveučilište u Rijeci, Fakultet zdravstvenih studija

Preddiplomski stručni studij Fizioterapija

Povjerenstvo za završne i diplomske radove

Predsjednik Povjerenstva



Pred. Helena Štrucelj, dipl. psiholog – prof.

Sadržaj

1. UVOD	4
2. CILJEVI I HIPOTEZE	6
3. METODE	7
4. ANATOMIJA	8
4.1 MEHANIKA.....	10
4.2 MIŠIĆNI SUSTAV ZASLUŽAN ZA IZVOĐENJE POKRETA U KOLJENOM ZGLOBU	11
5.1 OZLJEDA PREDNJEG KRIŽNOG LIGAMENTA.....	13
5.2 OZLJEDA MEDIJALNOG I LATERALNOG KOLATERALNOG LIGAMENTA	15
5.3 OZLJEDA MEDIJALNOG ILI LATERALNOG MENISKUSA	16
5.4 „ZLOKOBNI TRIJAS“	18
6.1 DIJAGNOSTIKA OZLJEDE PREDNJEG KRIŽNOG LIGAMENTA	19
6.2 DIJAGNOSTIKA OZLJEDE MEDIJALNOG I LATERALNOG KOLATERALNOG LIGAMENTA	21
6.3 DIJAGNOSTIKA OZLJEDE MEDIJALNOG I LATERALNOG MENISKA.....	23
7. REHABILITACIJA	25
7.1 KIRURŠKO LIJEČENJE OZLJEDA KOLJENA	25
7.2 KONZERVATIVNO LIJEČENJE OZLJEDA KOLJENA	25
7.2.1 ELEKTROTHERAPIJA.....	26
7.2.2 KRIOTERAPIJA.....	27
8.1 KINEZITERAPIJA NAKON OZLJEDE ACL-a	29
8.2 KINEZITERAPIJA NAKON OZLJEDE MENISKUSA.....	30
8.3 KINEZITERAPIJA NAKON OZLJEDE MEDIJALNOG KOLATERALNOG LIGAMENTA.....	30
9. REHABILITACIJSKI PROGRAM	32
9.1 PROTEKTIVNA FAZA (2 – 4 TJEDNA)	32
9.1.1 PRIMJER VJEŽBI U PRVOJ FAZI REHABILITACIJE	32
9.2 FUNKCIONALNO PROGRESIVNA FAZA (2 – 3 MJESECA)	36
9.2.1 PRIMJER VJEŽBI U DRUGOJ FAZI REHABILITACIJE.....	37
9.4. FAZA POVRATKA SPORTSKOM NATJECANJU	45
11. LITERATURA	47
12. KRATKI ŽIVOTOPIS PRISTUPNIKA	53

POPIS KRATICA

ACL – *anterior cruciatum ligamentum*

MCL – *mediale collaterale ligamentum*

TENS – transkutana električna stimulacija

IFS – interferentna stimulacija

RICE – rest, ice, compression, elevation

SAŽETAK

Koljeno je najsloženiji zglob građeno od brojnih manjih struktura i ima vrlo važnu ulogu u kretanju. Zadatak struktura je povećanje stabilnosti i funkcionalnosti. Također, koljeno je vrlo važno za prijenos sila koje djeluju okomito na ljudsko tijelo. Današnji su sportaši izloženi sve većem naporu što rezultira češćim ozljedama koljena. Cilj je ovog preglednog rada bio prikazati koje su strukture koljena najučestalije oštećene u sportu. Osim toga, prikazati najčešće mehanizme nastanka i najpreciznije načine dijagnostike. Ona je vrlo važan dio na putu do oporavka jer olakšava odabir pristupa u liječenju. Razlikujemo kirurški i konzervativni pristup. Na kraju smo naveli te slikama prikazali neke od vježbi koje se izvode u rehabilitacijskom programu. Za potrebe ovog rada koristili smo se stručnom literaturom te literaturom dostupnom na *Google Scholaru*.

Ključne riječi: ozljede koljena, mehanizmi nastanka, dijagnostika, rehabilitacija

ABSTRACT

The knee is the most complex joint built of numerous smaller structures and plays a very important role in movement. The task of the structure is to increase stability and functionality. Also, the knee is very important for transmitting forces acting perpendicular to the human body. Today's athletes are exposed to increasing exertion resulting in more frequent knee injuries. The aim of this review was to show which knee structures are more frequently damaged in sports. In addition, the mechanism of occurrence and the most precise methods of diagnosis are most often shown. It is a very important part on the road to recovery as it facilitates the choice of approach in treatment. We distinguish between surgical and conservative approaches. Finally, we have listed and shown in pictures some of the exercises that are performed in the rehabilitation program. For the purposes of this paper, we used professional literature and literature available on *Google Scholar*.

Key words: knee injuries, mechanisms of occurrence, diagnostics, rehabilitation

1. UVOD

U moderno su vrijeme sporta ozljede koljena jedne od najčešćih oblika ozljeda. Gotovo svaki aktivni sportaš barem jednom osjeti nekakav oblik boli u koljenu. Razlog je taj što je koljeno jedan od najopterećenijih zglobova prilikom kretanja. Osim toga, oko njega kao i u njemu nalazi se veliki broj mekih struktura što ga čini dodatno osjetljivim. Prema istraživanju koje su proveli Pećina, Bojanić i Hašpl (1) utvrđeno je da se više od polovice svih sportskih ozljeda veže upravo za koljenski zglob. Koljenski zglob je trohoginglimus koji se sastoji od medijalnog tibiofemoralnog, lateralnog tibiofemoralnog, patelofemoralnog i proksimalnog tibiofibularnog zgloba. Glavni su principi kinematike zgloba koljena kotrljanje, klizanje i rotacija. Brojni ligamenti pružaju pasivnu stabilnost u svim smjerovima do zgloba koljena. U našim svakodnevnim aktivnostima koljeno nosi veliki dio naše tjelesne težine dopuštajući širok raspon pokreta za fleksiju, ekstenziju te unutarnju i vanjsku rotaciju. Rotacijski se pokret sastoji od fleksije i ekstenzije, unutarne i vanjske rotacije te varusa i valgusa. Translacijsko je kretanje moguće u prednjem i stražnjem te medijalno–lateralnom smjeru kao i kompresijom i distrakcijom zgloba koljena (2).

U položaju ekstenzije koljena nije moguće izvođenje rotacije jer su kolateralni ligamenti napeti kao i dio prednjeg križnog ligamenta. Budući da tijekom fleksije koljena kolateralni ligamenti prelaze kraći put (kondili femura straga su zakrivljeniji) i nisu napeti, uz fleksiju mogu se izvesti unutrašnja ili vanjska rotacija potkoljenice (3).

Kada govorimo o sportskim ozljedama, najčešći su mehanizmi nastanka ozljeda koljena nagla deceleracija, promjena smjera i krivi doskok, a nastaju jer snaga mišića prednje i stražnje strane natkoljenice nije u pravilnom omjeru. Naravno, mehanizmi nastanka se mijenjaju ovisno o kojem se sportu radi, ali o njima ovisi i do kojeg će tipa ozljede doći.

U dijagnostici kao pregledu prvo se koristimo postupcima uzimanja anamneze, a zatim započinjemo s pregledom u kojemu promatramo izgled zgloba i provodimo razne testove kako bismo vidjeli o kojoj se ozljedi radi. U sklopu pregleda provodi se radiološka dijagnostika poput RTG-a i magnetne rezonance kako bismo dobili slikovni prikaz te pomoću njega utvrdili koje su strukture oštećene i u kojoj mjeri. Radiološka se dijagnostika provodi kada je klinička dijagnoza neizvjesna te su prisutne kliničke „crvene zastave“. Time se isključuju zlokožne i sustavne abnormalnosti. Provodi se i kada je klinička dijagnoza očita, ali su opseg ozljede i prisutnost komplikacija nejasni. Na kraju, radiološka se dijagnostika provodi kada su potrebne informacije o predoperativnoj lokalizaciji i planiranju, ali i kada liječenje nije uspjelo, a razlozi su tomu nepoznati (4).

Liječenje ozljeda može biti konzervativno ili operativno, a oba načina uključuju rehabilitaciju. Kojim će se načinom pristupiti ovisi o stupnju oštećenja i zahvaćenim strukturama. Većina ruptura križnih ligamenata ili meniskusa liječi se operativno ako je u pitanju potpuna ruptura. Ruptura kolateralnih ligamenata u većini se slučajeva liječi konzervativno zbog njihove sposobnosti samozacjeljivanja. Prema Šklempe Kokić, Uremović i Kokić (5) za izbor optimalnog rehabilitacijskog programa potrebno je razumijevanje mehanizma i klasifikacije ozljede te isključivanje ozljeda ostalih struktura koljena. O

tome ćemo govoriti nešto kasnije kada ćemo uz pomoć stručne literature pokazati rehabilitacijske programe najučinkovitije za što brži oporavak sportaša bez mogućih dodatnih komplikacija i ograničenja.

2. CILJEVI I HIPOTEZE

Glavni je cilj ovog istraživanja prikazati najučestaliji pristup u liječenju ozljeda koljena.

Prvi je specifični cilj prikazati najučestalije mehanizme nastanka ozljeda koljenog zgloba, a drugi prikazati najučestaliji način dijagnostike.

Hipoteza 1: Najučestaliji pristup liječenju ozljeda koljenog zgloba jest konzervativni pristup.

Hipoteza 2: Najučestaliji mehanizam nastanka ozljeda koljena u sportu jest nagla deceleracija.

Hipoteza 3: Najučestalija dijagnostika ozljede koljenog zgloba jest radiološka pretraga magnetna rezonanca.

3. METODE

Za ovaj ću rad rabiti literaturu dostupnu na *Google Scholaru*, *PubMedu*, *Hrčku*, *ResearchGateu* i *Physiopediji*. Ako bude bilo potrebno koristit ću se i stručnim knjigama dostupnima u knjižnici.

Ključne riječi za pretraživanje bit će koljeno, ozljede koljena, rehabilitacija, dijagnoza, mehanizmi nastanka.

Kriteriji koji će biti postavljeni pri pretraživanju su pouzdanost izvora i godina objavljivanja članka. To znači da će se pregledavati samo stručni i znanstveni radovi objavljeni na izvorima *PubMed*, *Google Scholar* i *Hrčak* od 2010. do 2022. godine. Neće se koristiti drugi završni ili diplomski radovi kao izvori te će biti isključeni svi radovi koji se ne odnose na ozljede kod sportaša.

Za evidenciju broja pregledanih izvora i izvora uključenih u analizu koristit će se „Mendeley“ program. Iz rezultata pretrage analizirat će se koji su rehabilitacijski programi najučestaliji.

4. ANATOMIJA

Koljeni zglob nalazi se na prijelazu između bedrene kosti i goljenične kosti te u tom smislu služi za prijenos težine tijela s bedrene kosti na goljeničnu. U njemu se uzglobljavaju zglobne ploštine na distalnom okrajku bedrene kosti i na proksimalnom okrajku goljenične kosti. To je najveći zglob, ali također i najsloženije građen zglob u ljudskom tijelu.

Na donjem kraju bedrene kosti opažaju se dva masivna čvora, *condylus medialis* i *condylus lateralis*. Na njima su konveksne zglobne ploštine za artikulaciju s goljenicom. Kondile razdvaja duboka međučvorna jama, *fossa intercondylaris*, koja je vidljiva sa stražnje strane. Ispred međučvorne jame nalazi se zglobna ploština za patelu, *facies patellaris*. Postrance distalni okrajak femura nosi hrapava izbočenja, *epicondylus medialis* i *epicondylus lateralis*. Ona služe kao hvatište mišićima i ligamentima. (6)

Zglobne ploštine na kondilima konveksne su u sagitalnom i u poprečnom smjeru. Sagitalna zakrivljenost nije jednaka na svim dijelovima ploštine. Sprijeda je slabija, a prema natrag postaje sve jača, tj. radijus zakrivljenosti sve je kraći. Idući, od prednjega kraja ploštine k stražnjemu, svaki njezin odsječak ima svoj radijus i svoj centar zakrivljenosti. Spoje li se svi centri u jednu liniju, dobiva se krivulja evoluta, a sama zakrivljenost zglobne ploštine odgovara evolventi, koja rezultira iz evolute. Nadalje, na tim je ploštinama izražen i konveksitet u transverzalnom smjeru. Ta dva zavoja, sagitalni i poprečni, zajednička su obilježja obaju kondila, medijalnog i lateralnog, i imaju veliko značenje u mehanici koljena. (6)

Na prednjoj strani ploštine obaju kondila prelaze u *facies patellaris*, a granice su dvije kondilopatelarne linije koje u kosim smjerovima konvergiraju prema međučvornoj udubini. Patelarna ploha je plitkom, sagitalno postavljenom brazdom podijeljena u dva dijela, od kojih je lateralni veći i viši od medijalnog. Ona je dakle poprečno konkavna, dok je u smjeru brazde ispupčena. (6)

U tetivu m. kvadricepsa femoris uložena je patela kao najveća sezamska kost u organizmu. Ona je spljoštena, postavljena u frontalnoj ravnini na prednjoj strani koljena. Ima oblik trokuta kojemu baza (*basis patellae*) stoji proksimalno, a vrh (*apex patellae*) je upravljen distalno. Prednja je površina kosti hrapava, a stražnja gotovo cijela glatka jer joj veliki dio zauzima zglobna ploština, *facies articularis*. Vertikalni hrbat koji kliže po brazdi na patelarnoj plohi bedrenjače dijeli je na veću lateralnu i manju medijalnu fasetu. S kondilima bedrene kosti u kontaktu su zglobne ploštine na kondilima tibije, *facies articulares superiores*. (6)

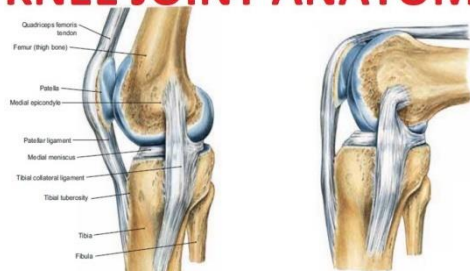Na proksimalnom je kraju goljenica proširena u voluminozno zadebljanje koje – kao i susjednu epifizu bedrene kosti – izgrađuju dva čvora: *condylus medialis* i *condylus lateralis*. Proksimalni okrajak ima, stoga, dulji poprečni i kraći sagitalni promjer. Na gornjoj strani čvorova leže vodoravne zglobne ploštine za spoj s kondilima femura, *facies articulares superiores*. Medijalna je ploština sagitalno ovalna i blago udubljena, lateralna je trokutastog oblika i uglavnom ravna, djelomično čak slabo ispupčena. One nisu

kongruentne s odgovarajućim ploštinama bedrene kosti pa su između zglobovih tijela u koljenu umetnuti menisci, vezivnohrskavične pločice u obliku srpa. Između medijalne i lateralne ploštine pruža se u sagitalnom smjeru polje s neravnom površinom. Na njemu se iza sredine izdiže *eminentia intercondylaris* koju tvore dvije kvržice (*tuberculum intercondylare mediale i laterale*). Ispred i iza ovog izbočenja nalaze se plitki konkaviteti, *area intercondylaris anterior* i *area intercondylaris posterior*, u kojima inseriraju menisci i duboke veze koljenog zgloba. Iza stražnje areje, na samom obodu proksimalnog okrajka, granica između kondila označena je urezom. (6)

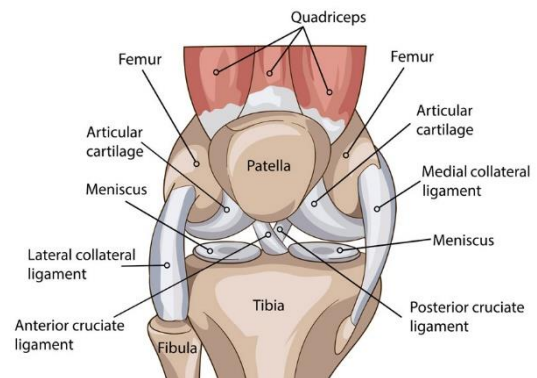
Razumljivo je da lateralne ploština tibije ne može biti kongruentna s odgovarajućom ploštinom na femuru, ali ni konkavitet medijalne ploštine nije dovoljno dubok da bi u njega pristajao konveksitet medijalnog kondila femura. Ni tu, dakle, ne postoji kongruencija. Stoga se zglobne ploštine femura i tibije izravno dodiruju samo središnjim dijelom, dok je periferno kontakt ostvaren posredno s pomoću vezivnohrskavičnih pločica koje su umetnute između zglobna tijela. (6)

Te pločice, menisci, imaju oblik srpa. Njihov periferni, konveksni rub širok je i srastao je sa zglobnom čahurom. Centralni je rub oštar, konkavan i odgovara oštrici srpa. On je slobodan te predstavlja granicu polja u kojemu se ploštine femura i tibije dodiruju izravno. Gornje površine meniskusa prisanjaju se na ploštine bedrene kosti, a donje na ploštine goljenice. Njihovi presjeci imaju oblik klina. Krajevi im se vezivnim sponama drže na tibiji. Svakom paru kondila koji međusobno artikuliraju pripada po jedan meniskus pa se u zglobu nalaze dva, medijalni i lateralni. (6)

KNEE JOINT ANATOMY



Slika 1 i 2: Prikaz anatomskih struktura koljena



<https://profadrianwilson.co.uk/knee-treatments/knee-anatomy/>

<https://www.youtube.com/watch?v=yaCj0yvs34I>

Fibrozna membrana zglobne čahure uglavnom se na tibiji hvata na rubove gornje površine proksimalnog okrajka, a na femuru nešto podalje od rubova zglobnih hrskavica. Iznad patele ovaj sloj manjka, a inače je većinom pojačan ili zamijenjen tetivama okolnih mišića. Pojačanja su i okolni ligamenti.

Medijalni kolateralni ligament, *lig. collaterale tibiale*, vezivna je traka koja je srasla s fibroznim slojem, a zajedno s njim drži se na medijalnom meniskusu. Najdulja su prednja vlakna ligamenta koja se pružaju

od medijalnog epikondila do medijalne plohe trupa tibije. Stražnja su vlakna kraća, spuštaju se koso i prema natrag te se hvataju na medijalni meniskus i na kondil tibije. Drugi kolateralni ligament, *lig. collaterale fibulare*, slobodan je i neovisan o čahuri. To je okruglasta fibrozna vrpca koja se pruža od lateralnog epikondila do glave fibule. Kada je koljeno ekstenzirano kolateralni su ligamenti zategnuti jer tada stoje uz prednje dijelove kondila femura gdje je radijus zakrivljenosti ploština dulji. U tom položaju oni stabiliziraju zglob te sprječavaju hiperekstenziju koljena, pronaciju i supinaciju te abdukciju i adukciju. (6)

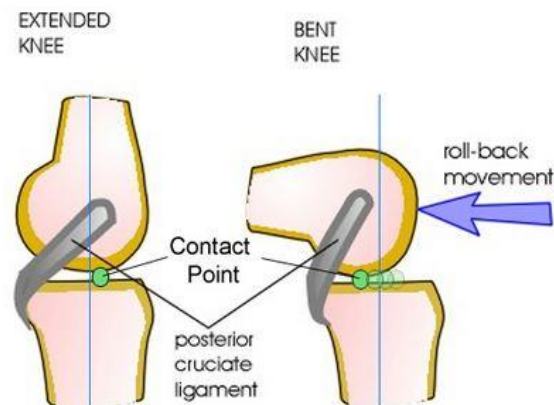
Važnu ulogu u osiguranju čvrstoće koljena imaju i duboki zglobni ligamenti. Oni u središnjem dijelu zgloba spajaju kondile femura s interkondilarnim arejama na tibiji. Zbog međusobnog križanja nazivaju se ukriženim svezama. Jedan od njih je *lig. cruciatum anterius* koji polazi od unutarnje strane lateralnog kondila femura. Pruža se koso prema dolje, naprijed i medijalno, a hvatište mu je *area intercondylaris anterior* na tibiji. Drugi je *lig. cruciatum posterius* koji je kraći od prednje. Polazi od unutarnje strane medijalnog kondila femura i pruža se prema dolje, natrag i lateralno. Hvatište mu je *area intercondylaris posterior* na tibiji. *Lig. cruciatum anterius* ograničava ekstenziju koljena, a *lig. cruciatum posterius* fleksiju. (6)

4.1 MEHANIKA

U koljenu se odvijaju pokreti fleksije i ekstenzije oko poprečne osi koja prolazi kroz kondile femura. Nadalje, mogu se izvoditi pronacija i supinacija oko uzdužne osi tibije. Rotacije se ne mogu izvoditi pri potpunoj ekstenziji jer su kolateralni ligamenti zategnuti, ali se mogu izvoditi kada je koljeno bar djelomično flektirano. U fleksiji se između njih nalaze stražnji dijelovi kondila femura gdje je radijus sagitalne zakrivljenosti kraći pa se hvatišta ligamenata približe polazištima i olabave. (6)

Pri fleksiji koljena istovremeno se događa „valjanje“ i „klizanje“. Kondili femura se po zglobnim ploštinama tibije valjaju prema natrag. Također, oni i klizu u suprotnom smjeru. Obje su sastavnice nužne jer su zglobne ploštine na kondilima femura mnogo dulje od onih na kondilima tibije te zato pri čistom valjanju stražnji dijelovi ploština na femuru ne bi mogli doći u dodir s ploštinama na tibiji. Pri

čistom klizanju fleksija bi pak bila prerano zaustavljena jer bi femur udario o stražnji rub kondila tibije. Meniskusi se pri fleksiji pomiču prema nazad, a pri ekstenziji naprijed. (6)



Slika 3: Prikaz mehanike koljena

<https://www.orthobullets.com/recon/9065/knee-biomechanics>

Pri fleksiji i ekstenziji položaj mijenja i patela. Ona je patelarnim ligamentom spojena s tibijom i stalno u jednakom razmaku prati kretanje te kosti. Kad je zglob u ekstenziji ona leži tako visoko da samo donji dio njezine zglobne ploštine dotiče *facies patellaris* na femuru. Pri fleksiji zgloba ona klizi prema dolje. Najprije dolazi pred *facies patellaris*, a u maksimalnoj fleksiji leži na prednjim dijelovima kondila femura i prekriva interkondilarnu jamu. Kretanje patele omogućava sluzna vreća, *bursa suprapatellaris*. (6)

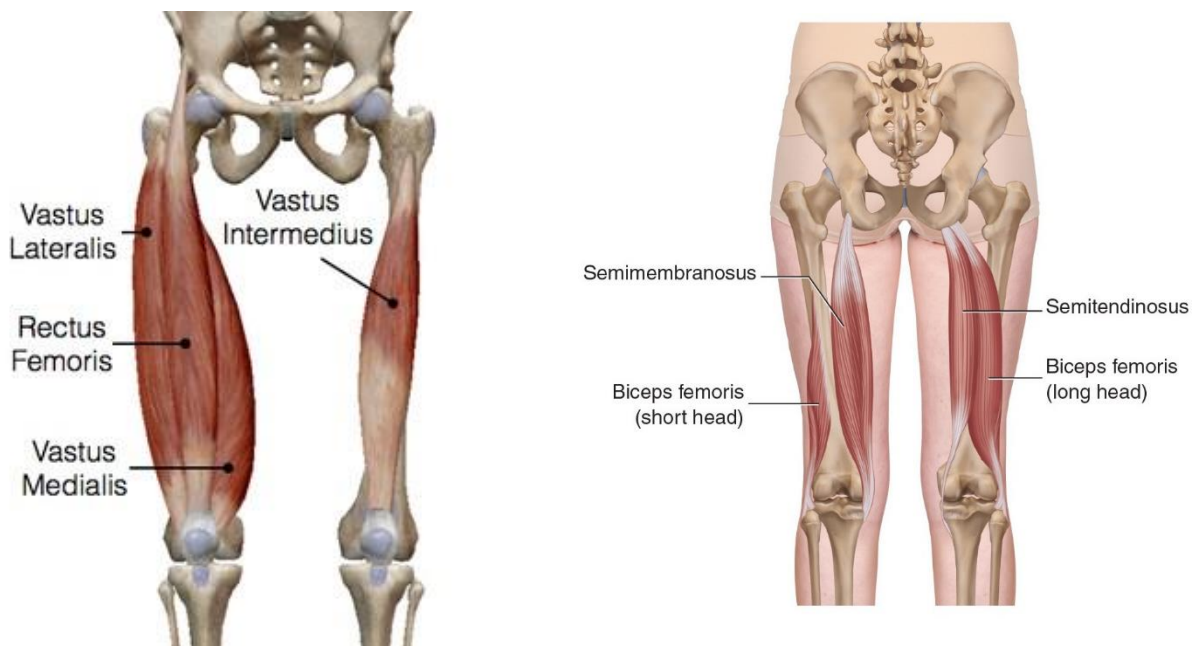
4.2 MIŠIĆNI SUSTAV ZASLUŽAN ZA IZVOĐENJE POKRETA U KOLJENOM ZGLOBU

Mišićni sustav koji je aktivan pri izvođenju pokreta u koljenu izrazito je bitan. Budući da je koljeno jako složen zglob, mišići koji ga okružuju moraju biti snažni kako bi osigurali stabilnost.

Mišići koji sudjeluju u izvođenju pokreta u koljenu su svi oni koji s bilo koje strane prelaze preko zgloba.

Prvi kojega ćemo spomenuti je *m. quadriceps femoris*. On je veliki mišić prednje strane natkoljenice koji se sastoji od 4 međusobno povezane glave. S lateralne se strane nalazi *vastus lateralis*, s medijalne *vastus medialis* dok se između njih u dubini proteže treća glava, *vastus intermedius*. *Rectus femoris* četvrta je glava koja je ujedno i najduža. Polazište mu je *spina iliaca anterior inferior*, a pruža se distalno ispred *vastusae intermediusa* i prelazi u zajedničku tetivu s ostale tri glave. *M. vastus medialis* ima polazište sa *labium mediale lineae asperae*, a *laterlis* sa *labium laterale lineae asperae*. Oni se pružaju distalno i s bočnih strana okružuju femur. Na distalnom dijelu sve ove glave prelaze u zajedničku tetivu, a s njima i *vastus intermedius* koji ima polazište na prednjoj i lateralnoj površini trupa femura. Sve četiri glave spuštaju se prema distalno te se sužavaju i formiraju tetivu kvadricepsa koja se hvata s prednje strane na *tuberositas tibiae*. *M. quadriceps femoris* agonist je za pokret ekstenzije potkoljenice, a antagonist za pokret fleksije. (6)

Suprotno njemu, sa stražnje strane natkoljenice nalaze se tri mišića koji se zajednički nazivaju hamstrings. Njih sačinjavaju *m. semitendinosus*, *m. semimembranosus* i *m. biceps femoris*. Sva tri mišića za polazište imaju *tuber ishiadicum* te se pružaju distalno. *M. biceps femoris* usmjeren je prema lateralnom, a ostala dva mišića prema medijalnom rubu noge. *Biceps femoris* sastoji se od dviju glava. Duga glava polazi od spomenutog *tubera ishiadicuma*, a kratka glava s *labium laterale lineae asperae*. Obje se glave pružaju distalno i hvataju zajedničkom tetivom na *caput fibulae*. *M. semitendinosus* nastavlja se u dugačku tetivu koja se hvata na proksimalnom i medijalnom dijelu tibije, a blizu njegovoga hvatišta na tibiji hvata se i *m. semimembranosus*. Oni su agonisti za izvođenje pokrete fleksije potkoljenice te antagonisti za pokret ekstenzije. (6)



Slika 4 i 5: Prikaz muskulature prednje i stražnje lože

<https://mobilephysiotherapyclinic.in/vastus-lateralis-muscle-anatomy-origin-insertion-function-exercise/>

<https://learnmuscles.com/blog/tag/myofascial/>

5. NAJUČESTALIJE OZLJEDE KOLJENA I MEHANIZMI NASTANKA

U današnje su vrijeme sportaši pod sve većim naporom. Treninzi su učestaliji i intenzivni zbog čega sve češće dolazi do ozljeda. Među najučestalijim ozljedama je i ozljeda koljena zbog njegove složene građe.

U ovom ćemo radu govoriti o ozljedi prednjeg križnog ligamenta, ozljedi medijalnog ili lateralnog kolateralnog ligamenta i ozljedi medijalnog ili lateralnog meniskusa.

5.1 OZLJEDA PREDNJEG KRIŽNOG LIGAMENTA

Jedna od najučestalijih ozljeda u današnjem sportu koja uvelika utječe na izvođenje aktivnosti i kvalitetu života osobe.(7)

Mehanizme ozljede potrebno je poznavati kako bismo lakše izradili plan treninga usmjeren na prevenciju nastanka ozljede.(8)

Budući da ACL ograničava pokret hiperekstenzije koljena, on je često pogođen iz razloga što pri hiperekstenziji nema drugih dijelova ekstermiteta koji bi ograničili taj pokret kao što je slučaj kod fleksije koljena. Kako je ACL jedina struktura koja ograničava taj pokret, pri djelovanju velikih sila često dolazi do ozljede koja može biti u vidu istegnuća, parcijalne ili potpune rupture.

Najosnovniji način podjele nastanka ozljeda su kontaktne i nekontaktne. U ovom ćemo se radu fokusirati na nekontaktne ozljede budući da su gotovo tri četvrtine svih ozljeda ACL-a nekontaktne.(9)

Opterećenje na ACL povećava se kada odrađena sila djeluje na prednji proksimalni kraj tibije, a istraživanja pokazuju kako se to opterećenje dodatno povećava kada se koljeno nalazi u *varus* ili *valgus* položaju te u položaju interne rotacije. (7)

Veliku ulogu u nastanku ozljeda ima i odnos položaja nožnog zgloba, koljena i kuka. Istraživanja su pokazala da se osobe koje su zadobile ozljedu ACL-a prilikom deceleracije ili doskoka odmah oslanjaju punom površinom tabana dok se osobe koje nisu imale ozljedu ACL-a oslanjaju na prednji dio stopala. Rezultat toga smanjeno je vrijeme mogućnosti miškulature potkoljenice da reagira i apsorbira silu koja na nju djeluje te posljedično tome dolazi do ozljede.(10)

Kada je u pitanju položaj kuka, istraživanja su pokazala da osobe koje su zadobile ozljedu ACL-a prilikom prvotnog kontakta s podlogom imaju povećan pokret fleksije u kuku. (11)

However, Hewett i sur. (12) navode kako je *valgus* položaj koljena prilikom doskoka faktor rizika za nastanak ozljede ACL-a.

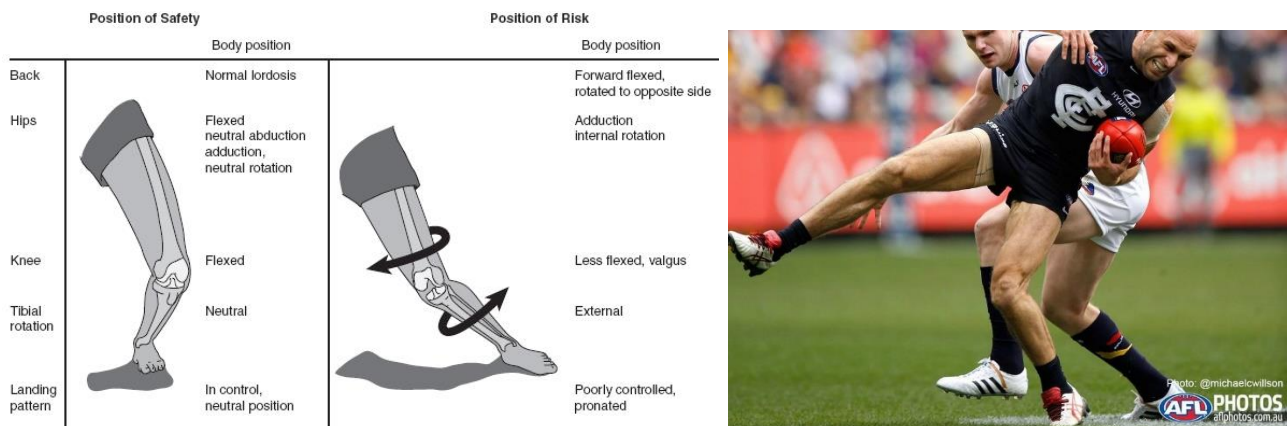
Istraživanja su pokazala da programi treninga usmjereni na smanjenje abdukcije koljena prilikom doskoka smanjuje i rizik od nastanka ozljede ACL-a.(13)

Mehanizmi koji dovode do ozljede različiti su i ovise u vrsti sporta uslijed kojeg je nastala. U određenom trenutku svakog od mehanizama koljeno se nađe u jednom od položaja ranije spomenutih koji povećavaju opterećenje na ACL.

Primjerice, kod nogometaša često nastaje kada pri maksimalnim brzinama sportaš mora naglo decelerirati ili promijeniti smjer.

Kod košarkaša do ozljede najčešće dolazi prilikom doskoka i naglih promjena smjera. Također, kod rukometaša i odbojkaša razloga što su česte kretnje koje zahtijevaju doskok i promjenu smjera i brzine.

Mogućnost ozljede dodatno povećava obuća koja se nosi i podloga na kojoj se igra. Kod nogometaša problem predstavljaju kopačke s tvrdim čepovima dok je teren suh i tvrd što pri naglim deceleracijama i promjenama smjera stvara velik problem. Kod ostalih navedenih sportova princip je isti samo su podloga i obuća nešto drugačiji. Parketi moraju biti suhi i čisti, a obuća ravna i gumena kako ne bi došlo do proklizavanja što pogoduje nastanku ozljeda. Također, podloga zbog znoja može na određenim mjestima biti mokra te dođe do neočekivanog proklizavanja na koje mišićni sustav ne stíže reagirati pa dolazi do ozljede.



Slika 6 i 7: Prikaz mehanizma nastanka ozljede ACL-a

<https://musculoskeletalkey.com/traumatic-knee-injuries/>

<https://www.hub-health.com/acl-injury-management-prevention/>

Međutim, nastanak ozljeda ne mora se dogoditi samo zbog vanjskih faktora. Veliki problem uslijed pretreniranosti je i nepravilan razmjer u snazi mišića prednje i stražnje lože. Naime, kako bi mogućnost nastanka ozljede bila minimalna, omjer snage kvadricepsa i stražnje lože mora biti 4:3. Razlog tomu je anatomija kvadricepsa koji je građen od 4 međusobno povezana mišića, a stražnja loža od 3. Ovisno o pokretima koji se izvode i njihovoj učestalosti ponavljanja taj se omjer često mijenja i nije pravilan. To je veliki veliki problem posebno kod nogometaša gdje je muskulatura dominantne noge uvijek snažnija zbog snažnih i čestih udaraca koji se većinom izvode dominantnom nogom dok druga noga služi samo za stabilnost.

Do ozljede ACL-a u tom slučaju dolazi kada je kvadriceps preslab u odnosu na stražnju ložu. Uzet ćemo za primjer naglu deceleraciju. U trenutku nagle deceleracije, kada je kvadriceps preslab, dolazi do pomaka femura prema naprijed u odnosu na tibiju koja je fiksirana te je taj pomak sličan hiperekstenziji. To na kraju rezultira ozljedom ACL-a.

Iako je ta ozljeda sve učestalija, ona se pravilnom dijagnostikom može unaprijed prognozirati i prevenirati. Za prognoziranje ozljede možemo koristiti izokinetičko testiranje ili testiranje u biomehaničkom laboratoriju.

Izokinetičkim testiranjem ispitujemo omjer snage i brzine zamora između muskulature prednje i stražnje strane natkoljenice obiju nogu. Ono je dosta precizno te brojčano dobijemo prikaz koji nam olakšava prognozirati nastanak ozljede, ali ga izokinetičkim treningom možemo i prevenirati.

Testiranje u biomehaničkom laboratoriju također je izrazito precizno jer se dobiveni rezultati prikazuju brojčano, ali i slikovno. Ozljedu ACL-a možemo prognozirati testiranjem doskoka. Naime, kod slabosti prednje muskulature natkoljenice, prilikom doskoka dolazi do *valgus* položaja koljena. Također prilikom snimanja u biomehaničkom laboratoriju postavljaju se markeri na referentne točke na zglobovima. Tako se promatra položaj i poravnanje zglobnih struktura. Ako je ono nepravilno, mogućnost od nastanka ozljede veća je.

5.2 OZLJEDA MEDIJALNOG I LATERALNOG KOLATERALNOG LIGAMENTA

Nakon ozljede ACL-a, jedne od najučestalijih ozljeda su one kolateralnih ligamenata.

Primjerice, u nogometu je to dokazano najčešća ozljeda. Prema istraživanjima, u jednom nogometnom klubu dogoditi će se dvije ozljede MCL-a u jednoj sezoni. U istom tom klubu pojaviti će se samo jedna ozljeda ACL-a jednom u dvije sezone.(14)

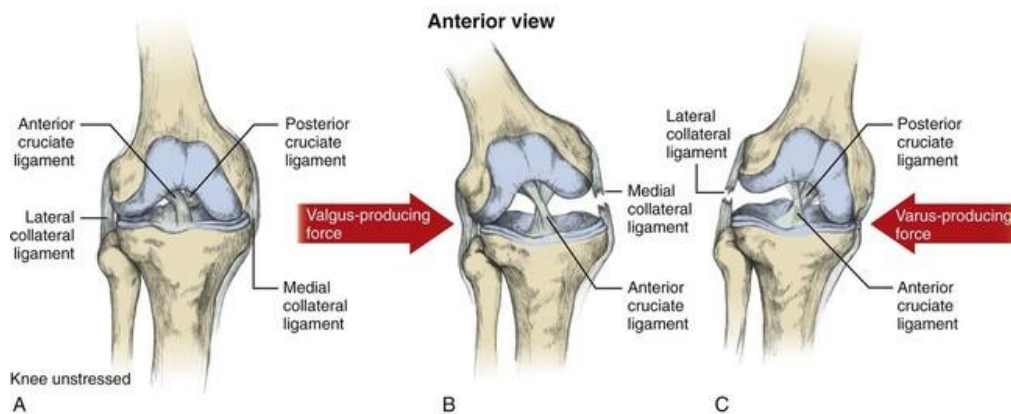
Kada govorimo o medijalnom kolateralnom ligamentu više istraživanja pokazalo je kako do ozljede ovoga ligamenta dolazi kada određena vanjska sila djeluje na koljeno kada je ono u *valgus* položaju sa stopalom fiksiranim uz podlogu.(15, 16, 17)

Za razliku od medijalnog ligamenta kod kojeg u većini slučajeva dolazi do izolirane ozljede, kada govorimo o lateralnom ligamentu, tu gotovo nikad nije riječ o izoliranoj ozljedi, već dolazi do udružene ozljede drugih struktura.(18) Nekontaktne ozljede lateralnog ligamenta najčešće nastaju pri naglim okretanjima tijela i zakretanjima potkoljenice.(19)

Mehanizmi nastanka ozljede ovih ligamenata ovise i o vrsti sporta. Najčešći mehanizam nastanka lateralne su kretnje koje su najučestalije u sportovima kao što su košarka, rukomet i odbojka. Takve se kretnje izvode s koljenima lagano savijenima, a budući da su u tom položaju ligamenti opušteni te je moguće lateralno pomicanje tibije u odnosu na femur, često dolazi do ozljede jednog od tih dvaju

ligamenta kada prevelika vanjska sila djeluje na koljeno. Već smo spomenuli da je podloga u ovim sportovima najčešće suha, a obuća ravna i gumena. Zato prilikom lateralnog kretanja potkoljenica ostaje fiksirana na podlozi. Ako muskulatura natkoljenice nije dovoljno jaka dolazi do pomaka femura u odnosu na tibiju što rezultira istegnućem, parcijalnom ili potpunom rupturom. U kojem stupnju će ligament biti ozljeđen ovisi o snazi muskulature natkoljenice. Također, koji će od tih dvaju ligamenta biti pogođen ovisi o položaju zgloba i načinu kretanja.

Nogometaši su češće pogođeni ovom ozljedom, i to upravo medijalnog ligamenta zbog učestalih udaraca unutarnjim dijelom stopala. Prilikom udarca sila djeluje na stopalo, a budući da je na stopalu poluga najduža, i sila je najveća. Ako muskulatura natkoljenice nije dovoljno jaka, ta sila uzrokuje ozljedu ligamenta.



Slika 8: Prikaz mehanizma nastanka ozljede medijalnog i lateralnog kolateralnog ligamenta

https://www.hihstore.com/?category_id=3273997

5.3 OZLJEDA MEDIJALNOG ILI LATERALNOG MENISKUSA

Među najučestalijim ozljedama u profesionalnom sportu su i ozljede meniskusa. Te pločice u sredini zgloba omogućuju kongruentnost među zglobnim tijelima. Upravo zbog njihovog položaja, ali i izgleda, često su podložni ozljedama. One omogućuju klizanje zglobnih tijela i prijenos sila s natkoljenice na potkoljenicu. Kako se zglobna tijela valjaju i klize tako ih i meniskusi prate pa se oni prilikom fleksije pomiču prema nazad, a prilikom ekstenzije prema naprijed. Kada je koljeno flektirano oni su u najnepovoljnijem položaju jer je na stražnjim dijelovima zglobnih tijela radijus sagitalne zakrivljenosti najveći. To znači da dolazi do sužavanja prostora između zglobnih tijela i povećanja pritiska na meniskuse. Zbog toga do ozljeda meniska najčešće dolazi kada je koljeno flektirano, a može doći do nagnječenja ili frakture.

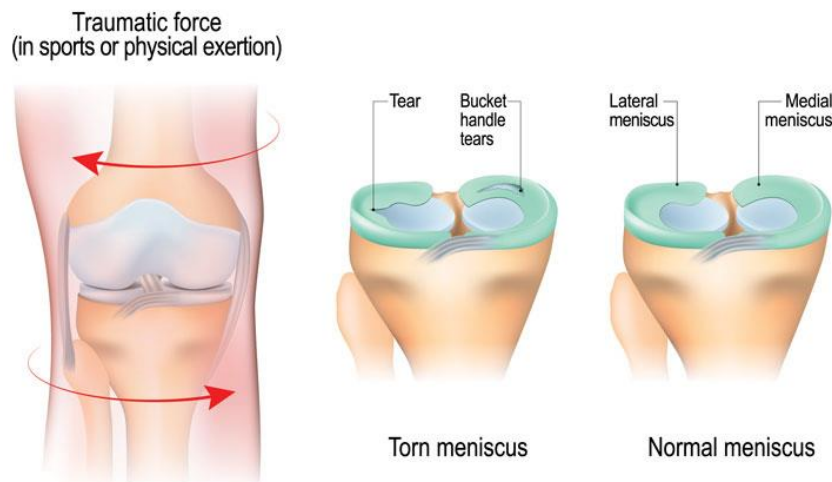
Do ozljede dolazi prilikom djelovanja velikih sila na zglob kada dolazi do dislokacije zgloba koja može rezultirati oštećenjem hrskavice ili meniskusa. (20)

Ozljeda lateralnog meniska često nastaje prilikom ozljede ACL-a upravo zbog takvog mehanizma nastanka gdje dolazi do prevelike rotacije pa se lateralni kondili tibije i femura približavaju jedan drugome te obostrano pritišću i oštećuju lateralni meniskus.(21)

Istraživanja su pokazala kako kod pacijenata s rupturom ACL-a ili MCL-a pet puta češće dolazi do frakture lateralnog meniskusa.(22)

Što se tiče ozljeda medijalnog meniskusa, jedno istraživanje u kojem je sudjelovalo 100 pacijenata s ozljedom medijalnog meniskusa pokazalo je kako do ozljede najčešće dolazi prilikom deceleracije (38%), zatim prilikom samog hodanja (18 %) te prilikom čučnja s velikim opseg pokreta fleksije (13 %).(23)

Posljedica takvih mehanizama nastanka je činjenica da prilikom ozljede medijalnog meniskusa u najvećem broju slučajeva do oštećenja dolazi na stražnjem rogu meniskusa.(24)



Slika 9: Prikaz mehanizma nastanka ozljede meniskusa

<https://www.gleneagles.com.sg/specialties/medical->

Učestalost ovih ozljeda ovisi o podlozi i obući. Kod nogometaša podloga predstavlja manji problem jer je trava mekanija od parketa zbog čega je prilikom doskoka bolja amortizacija te podloga „upija“ jedan dio sile. Za razliku od nogometa, u ostalim spomenutim sportovima podloga predstavlja veći problem zato što su češći doskoci, a podloga ne pruža toliku amortizaciju. Rezultat toga je reflektiranje sile na zglob koja uz nedovoljno snažnu muskulaturu dovodi do ozljede meniskusa.

Nagle promjene smjera i deceleracija mogu dovesti i do ove ozljede. Upravo zbog brze promjene položaja zglobnih tijela dolazi do suženja prostora između njih koji zajednički pritišću meniskus. Kada se to događa pri velikim brzinama sila je veća, a s njom i mogućnost ozljede.

Najveći problem imaju košarkaši budući da oni pri svakom bacanju lopte savijaju koljena što stvara pritisak na meniscima, posebno na lateralnom.

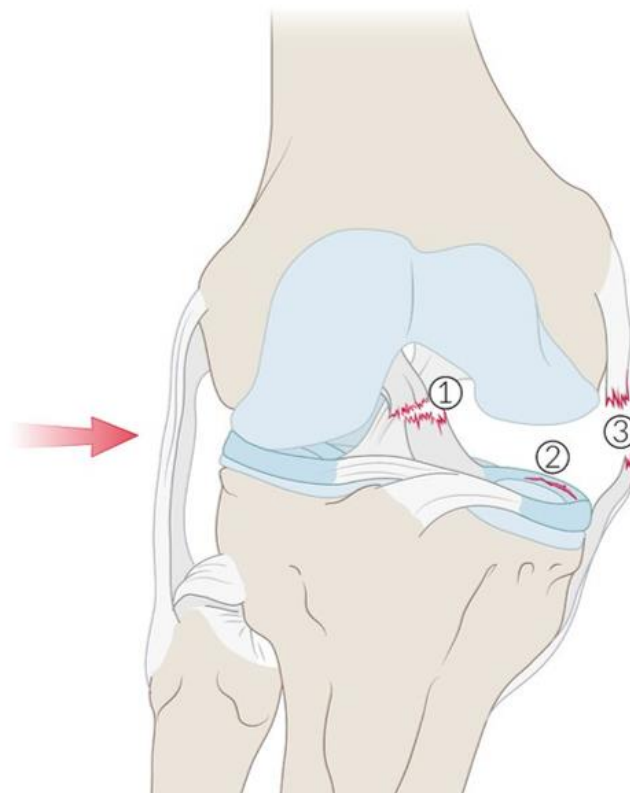
5.4 „ZLOKOBNI TRIJAS“

Naziv je prvi upotrijebio O Donoghue („unhappy triad“) kako bi opisao udruženu ozljedu ACL-a, MCL-a i medijalnog meniskusa do koje je došlo u otprilike 25% akutnih ozljeda koljena.(25)

Međutim, Shelbourne i Nitz (26) su svojim istraživanjem došli do rezultata kako je veća prevalencija ozljeda lateralnog meniskusa.

U *valgus* položaju stvara se veliki pritisak na lateralni meniskus dok istovremeno dolazi do razmaka između medijalnih kondila femura i tibije što uzrokuje ozljedu medijalnog kolateralnog ligamenta. Kao što smo već spomenuli, do ozljede ACL-a dolazi zbog pomaka femura prema naprijed u odnosu na tibiju.

- ① Anterior cruciate ligament (ACL)
- ② Medial meniscus
- ③ Medial collateral ligament (MCL)



Slika 10: Prikaz „zlokobnog trijasa“

<https://pushsports.eu/soccerdoc/soccerdoc/2021/09/20/an-unhappy-triad-the-fear-of-every-footballer>

6. DIJAGNOSTIKA

U dijagnostici ozljeda koljena koristimo se različitim metodama. Dijagnostika svake ozljede započinje anamnezom u kojoj osoba govori pri kojoj je aktivnosti došlo do ozljede te kojim je mehanizmom ona nastala.

Nakon uzimanja detaljne anamneze započinjemo s fizikalnim pregledom. U fizikalnom pregledu promatra se izgled zgloba, prisutnost otekline, crvenila i boli. Ispitujemo pokretljivost zgloba, je li ograničena, u kojem smjeru i kada dolazi do pojave boli.

Nakon ispitivanje svega navedenog koristimo se palpacijom kako bismo opipali bilo kakve nepravilnosti u zglobu.

Kada smo uzeli detaljnu anamnezu i promotrili izgled zgloba neophodno je izvoditi specifične testove kojima se ispituje koja je struktura oštećena. Međutim, i nakon obavljenih testova ne može se sa sigurnošću utvrditi koja je struktura oštećena i u kojoj mjeri.(27)

U posljednjih nekoliko desetljeća sve se više u dijagnostici koristi magnetna rezonanca koja daje precizan uvid u stanje unutarnjih struktura zgloba.(28)

Upravo zbog rastuće popularnosti i dostupnosti, magnetna se rezonanca počela uvelike nepotrebno koristiti. Rezultat toga je taj da je otprilike 40% svih pregleda nepotrebno.(29)

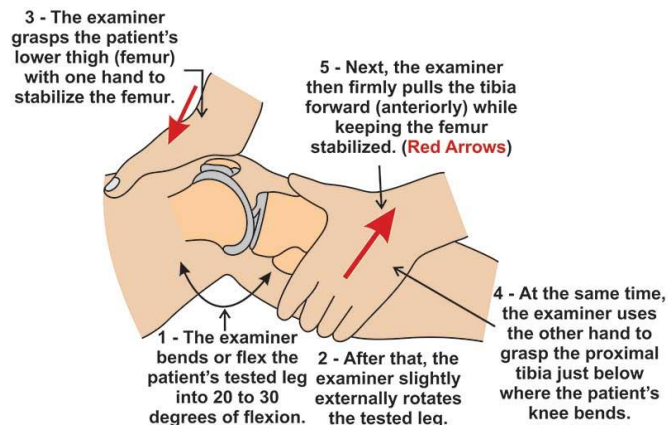
Međutim, za postavljanje precizne dijagnoze, kada se u pitanju ozljede koljena, često se koristi artroskopija. Ona predstavlja invazivni kirurški postupak kojim se prodire u dubinu zgloba i snima stanje zglobnih struktura. Iako se smatra sigurnom, većina pacijenata ju svejedno izbjegava upravo iz razloga što je to i dalje kirurški zahvat koji nosi određene moguće posljedice.

6.1 DIJAGNOSTIKA OZLJEDE PREDNJE KRIŽNOG LIGAMENTA

Kod ozljede ACL-a, kao i kod svake ozljede, najprije se uzimaju anamnestički podatci. Tu saznajemo o prirodnoj ozljedi, prilikom koje se aktivnosti dogodila i na koji način. Nakon uzimanja anamneze prelazi se na palpaciju zgloba. Pregledava se oteklina, toplina, crvenilo i bolnost zgloba. Kod palpacije se na kraju izvode različiti testovi kojima se ispituje nestabilnost zgloba. Najčešće korišteni među njima su „Lachmannov test“ i „test prednje ladice“.

Lachmannov se test izvodi tako da pacijent leži opušteno u supiniranom položaju. Ispitivač savije pacijentovu nogu u koljenu pod kutom od 20-30° sa stopalom fiksiranim na podlogu. Zatim ispitivač jednom rukom fiksira femur dok drugu ruku postavi na stražnju stranu proksimalnog kraja tibije u

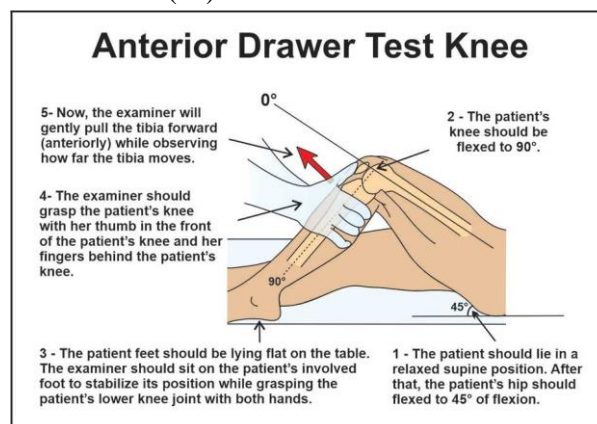
ravnini zglobne linije i njome gura tibiju prema naprijed. Test je pozitivan kada se palcem na prednjem dijelu iznad proksimalnog kraja tibije osjeti pomak i povećanje prostora.(30)



Slika 11: Prikaz Lachmannovog testa

<https://physio-study.com/lachman-test/>

Test prednje ladice također se izvodi u supiniranom položaju, ali s ozljeđenom nogom flektiranom u koljenu i kuku pod kutem od 45° i 90°, stopalom na podlozi i stražnjom ložom relaksiranom. Primjenjuje se naizmjenična anterio-posteriorna sila na proksimalnom kraju tibije. Mjeri se koliki je anterio-posteriorni pomak te se uspoređuje sa zdravom nogom. Test je pozitivan ako je pomak ozljeđene u odnosu na zdravu stranu veći od 6 mm.(30)



Slika 12: Prikaz testa prednje ladice

<https://physio-study.com/anterior-drawer-test/>

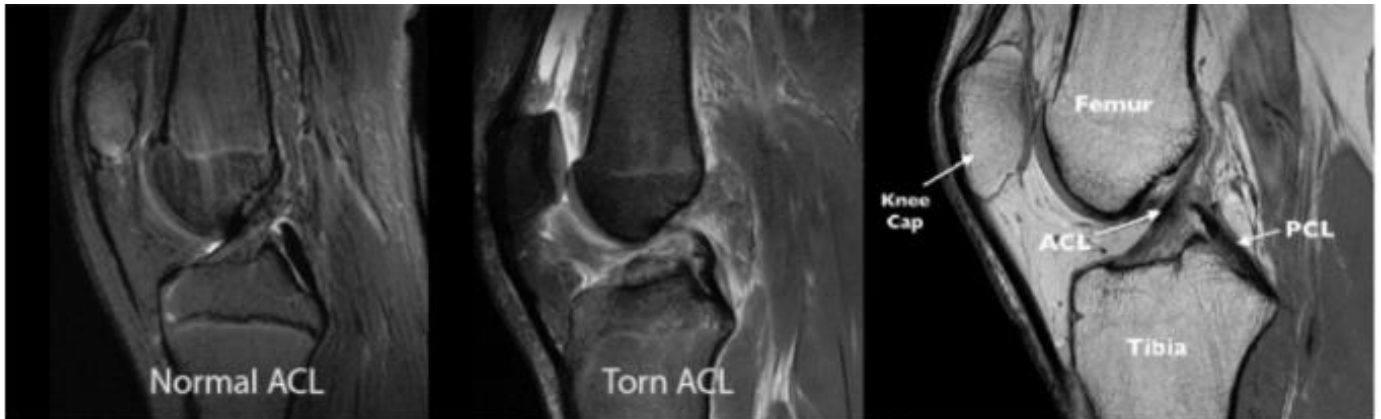
Prema istraživanjima, preciznost Lachmannovog testa je 92 %, a testa prednje ladice 93 % kada je u pitanju ozljeda ACL-a.(27)

Nakon što se provedu sve metode fizikalnog pregleda nastavlja se s radiološkim pretragama. Najučestalija radiološka pretraga u dijagnostici je magnetna rezonanca.

Budući da se pokazalo kako specifični testovi imaju veliku uspješnost u dijagnostici, često daljnje slikovne pretrage nisu potrebne.(31) Međutim, kada specifičnim testovima ne možemo sa sigurnošću

utvrditi je li ruptura potpuna te jesu li oštećene druge strukture koristi se magnetna rezonanca koja nam tada pruža visoke razinu dijagnostičke preciznosti.(32)

Ona je također neizostavna kada se pristupa kirurškom zahvatu jer se pomoću nje mjeri udaljenost između polazišta i hvatišta ligamenta, veličina grafta i ostale moguće komplikacije.(33)



Slika 13: Prikaz normalnog i rupturiranog ACL-a magnetnom rezonancom

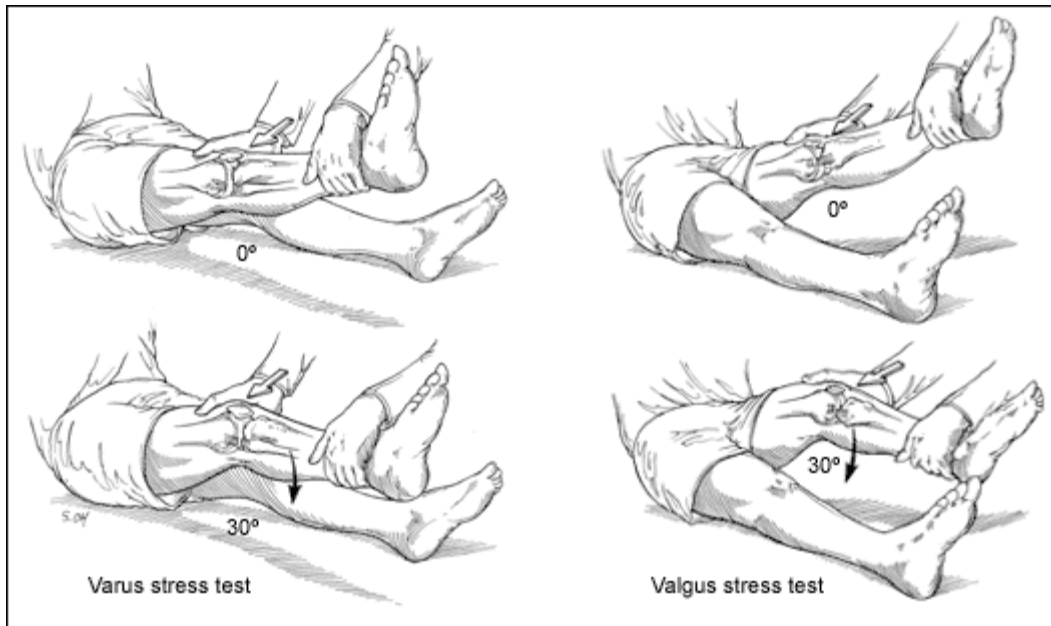
<https://www.hindawi.com/journals/jhe/2022/7872500/>

6.2 DIJAGNOSTIKA OZLJEDE MEDIJALNOG I LATERALNOG KOLATERALNOG LIGAMENTA

Metoda dijagnostike ovo ozljede u početku je ista kao i kod ACL-a. Najprije se uzimaju anamnestički podaci osobe, ispituje se na koji način je nastala ozljeda te pojavnost boli. I kod ove ozljede postoje različiti testovi kojima se nastoji izazvati bol u ozljeđenom području kako bismo utvrdili o kojoj se strukturi radi.

Testovi koji se koriste u dijagnostici su *valgus* i *varus* stres test. Ovi se testovi izvode tako da je pacijent u supiniranom položaju. Ispitivač primi ozljeđenu nogu pacijenta i savije ju pod kutem od 30°. Takav je položaj noge najbolji jer su ligamenti i zglobna čahura u tom položaju opušteni te se svaki ligament može izolirano testirati. Kada je noga u tom položaju, test se izvodi pasivnim adduciranjem ili abduciranjem potkoljenice kako bi se izazvalo istežanje zglobne čahure. Jedan se prst drži na zglobnoj liniji i njime se opipava odvajanje zglobne čahure. Prema *American Medical Association* ozljeda je podijeljena na tri stupnja: 1. stupanj = otvaranje čahure 0-5 mm s čvrstim hvatištem, 2. stupanj = otvaranje 5-10 mm s čvrstim hvatištem, 3. stupanj = otvaranje veće od 10 mm s mekanom točkom hvatišta.

Pozitivnost testa ne gleda se prema boli nego prema veličini otvaranja čahure jer se veća bol javlja pri parcijalnoj rupturi nego pri totalnoj.(34)

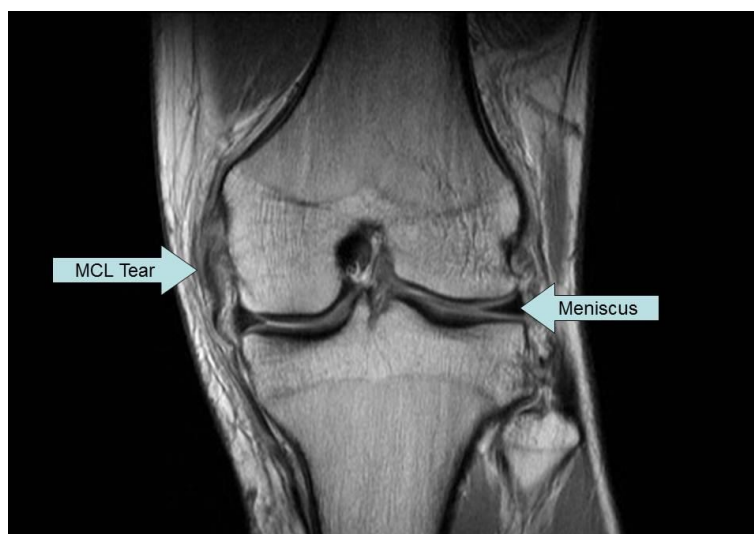

Slika 14: Prikaz valgus i varus stres testa

<https://www.pinterest.com/pin/452822937504027072/>

U većini su slučajeva, fizikalni pregled i specifični testovi pouzdani za otkrivanje koja je struktura oštećena i u kojem stupnju.(35)

Slikovna pretraga magnetnom rezonancom najčešće se obavlja kada je u pitanju teža trauma ili multiligamentarno oštećenje.(36)



Slika 15: Prikaz magnetne rezonance kod rupture MCL-a

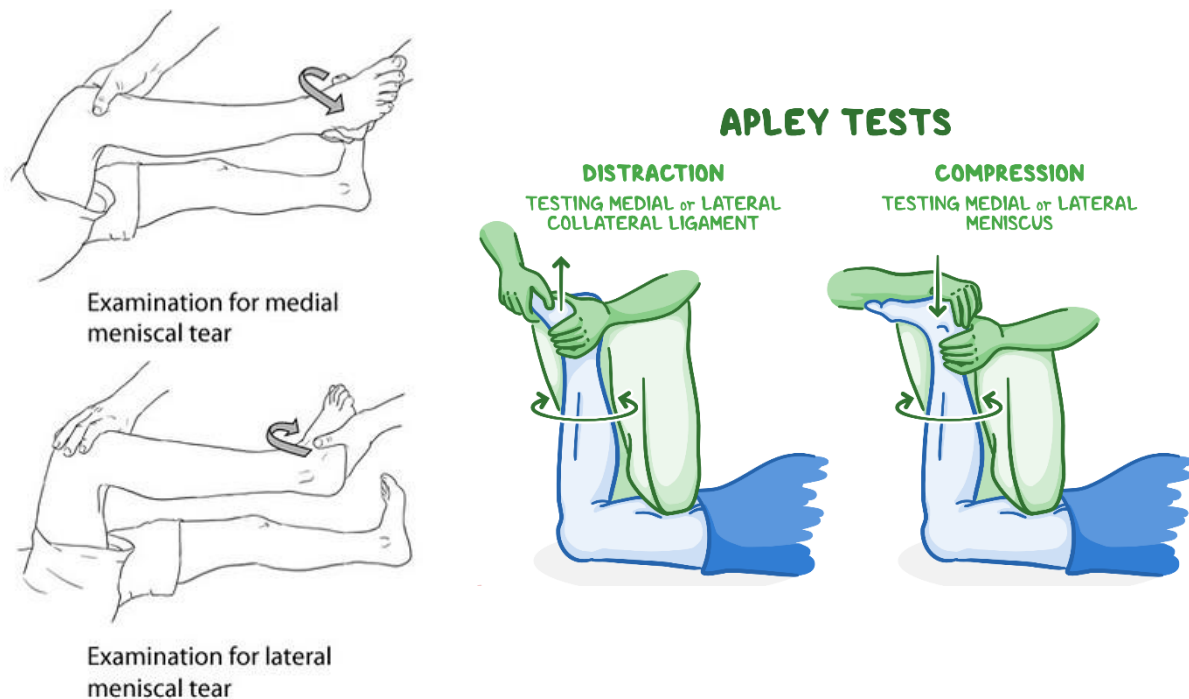
<https://orthopaedics360.com.au/knee/mcl-tear/attachment/mri-mcl-tear-treatment-knee-surgeon-adelaide-recovery-time/>

6.3 DIJAGNOSTIKA OZLJEDE MEDIJALNOG I LATERALNOG MENISKA

Kod dijagnostike ozljeda meniskusa koristimo se u fizikalnom pregledu istim metodama kao i kod ostalih ozljeda. Također, koristimo se i testovima koji nam pomažu i olakšavaju postavljanje ispravne dijagnoze.

Testovi koji se najčešće koriste su palpatorni i rotacijski testovi. Jedan od palpatornih testova je i McMurrayov test gdje je koljeno flektirano s nogom u eksternoj rotaciji te se prstom palpira zglobna linija. Iz tog položaja pacijent polako ekstendira koljeno. Za testiranje lezije lateralnog meniskusa, prilikom ekstenzije, pacijent izvodi i internu rotaciju. Test je pozitivan ako je prisutna bol i zvuk „kvrckanja“.(34)

Jedan od rotacijskih testova koji se često koristi je Apleyev test. Izvodi se tako da je pacijent u proniranom položaju s koljenom flektiranim pod 90°. Ispitivač zatim pacijentovu nogu rotira dok ju u isto vrijeme povlači prema gore i gura prema dolje. Ako je bol prisutna samo prilikom guranja, znači da je došlo do lezije meniskusa. Međutim, ako nema razlike između guranja i povlačenja znači da je došlo do oštećenja hrskavice.(34)



Slika 16 i 17: Prikaz izvođenja McMurray testa i Apley testa

<https://www.flickr.com/photos/94415613@N08/31163027466>

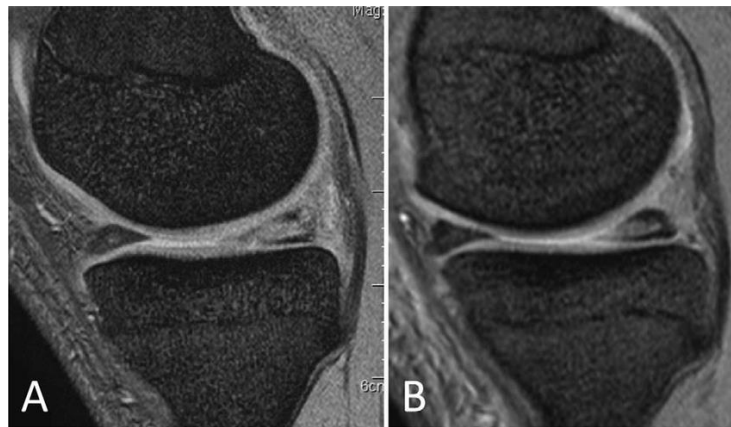
[https://www.osmosis.org/learn/Special tests for the lower limb](https://www.osmosis.org/learn/Special%20tests%20for%20the%20lower%20limb)

Kao i kod prethodnih ozljeda, nakon fizikalnog obavlja se i radiološki pregled i u ovom se slučaju uglavnom poseže za magnetnom rezonancom. Ona se koristi sve učestalije jer je za razliku od artroskopije neinvazivna i jednostavnija za provođenje.

Dokazano je da je snimanje magnetnom rezonancom visoko učinkovito u otkrivanju ozljeda meniskusa. Njezina učinkovitost odlično je potvrđena i artroskopskim pregledom.(37)

Također, magnetna rezonanca pokazala je odlične rezultate u preoperativnom dijagnosticiranju jer pomoću nje možemo vidjeti u kojem se smjeru pruža pukotina, a to je od velike važnosti za planiranje operativnog zahvata.(38)

U većini ovih ozljeda fizikalni je pregled podjednako učinkovit kao i slikovne pretrage. Zbog složenosti koljenog zgloba, velikog broja struktura koje se u njemu nalaze i mogućnosti udruženih ozljeda, ipak se najučestalije koristi magnetna rezonanca jer nam ona pruža detaljan uvid u stanje zgloba i svih struktura u njemu.



Slika 18: Prikaz magnetne rezonance meniskusa

[https://www.researchgate.net/publication/323193980_A_novel_arthroscopic_all-inside_suture_technique_using_the_Fast-](https://www.researchgate.net/publication/323193980_A_novel_arthroscopic_all-inside_suture_technique_using_the_Fast-Fix_360_system_for_repairing_horizontal_meniscal_tears_in_young_athletes_3_case_reports/figures?lo=1)

[Fix_360_system_for_repairing_horizontal_meniscal_tears_in_young_athletes_3_case_reports/figures?lo=1](https://www.researchgate.net/publication/323193980_A_novel_arthroscopic_all-inside_suture_technique_using_the_Fast-Fix_360_system_for_repairing_horizontal_meniscal_tears_in_young_athletes_3_case_reports/figures?lo=1)

7. REHABILITACIJA

Rehabilitacija ozljeda koljena kao i svake druge mišićno-koštane ozljede, najvažniji je dio od nastanka ozljede do povratka na teren. U rehabilitaciji ovih ozljeda koriste se različite fizikalne procedure koje za cilj imaju ubrzavanje zacjeljivanja tkiva. Tu se koristimo raznim procedurama od kojih ćemo spomenuti samo najučestalije, a to su: elektroterapija (TENS i IFS), terapijski ultrazvuk i krioterapija.

Bez obzira koje procedure primijenili uz njih se uvijek provodi neizostavni dio svakog rehabilitacijskog programa, a to je kineziterapija. Ona ima ključnu ulogu u potpunom oporavku sportaša.

U liječenju ozljeda koljena, primjenjuju se dva tipa liječenja. Prvo među njima koje ćemo spomenuti je kirurško liječenje, a drugo je konzervativno liječenje.

7.1 KIRURŠKO LIJEČENJE OZLJEDA KOLJENA

U današnje se vrijeme ovaj tip liječenja u većini slučajeva izbjegava zbog sposobnosti zacjeljivanja tkiva. Međutim, postoje slučajevi u kojima se ono ipak primjenjuje. Primjena ovog načina liječenja najčešća je kada su u pitanju ozljede trećeg stupnja, odnosno rupture, ali samo ako je ona potpuna.

Kada je u pitanju ozljeda kolateralnih ligamenata gotovo se uvijek izbjegava ovaj način liječenja izbjegava jer ti ligamenti imaju sposobnost samozacjeljivanja.

Suprotno tome, ovaj pristup najučestaliji je kod ozljeda ACL-a i meniskusa ako je u pitanju fraktura budući da oni u tim slučajevima imaju malenu sposobnost samozacjeljivanja zbog njihovog položaja u dubini zgloba gdje je smanjena opskrba hranjivim tvarima.

U prošlosti su ti zahvati bili veoma zahtjevni, dok su u današnje vrijeme većinom „rutinski“ s dobrim rezultatima i minimalnim posljedicama i ožiljcima.

Kada se operativno liječi ACL uzima se komad mišića iz tetive *m. quadricepsa* ili *m. semitendinosusa* koja se provuče kroz rupice koje se naprave na kondilima femura i tibije te se oni na taj način povežu. Nakon dužeg perioda taj komad mišića sraste s kondilima te preuzme ukogu koju je prije imao ACL.

Ozljede meniskusa malo su drugačije budući da se radi o koštanim strukturama, ali su također lako rješavaju operativnim zahvatom. Kod operacije meniskusa provodi se postupak šivanja pločice u onom smjeru u kojem je nastala fraktura. Nakon takvog zahvata, zabranjeno je oslanjanje na nogu punom težinom najmanje šest mjeseci kako bi se izbjeglo pucanje šavova i ponovni nastanak ozljede.

7.2 KONZERVATIVNO LIJEČENJE OZLJEDA KOLJENA

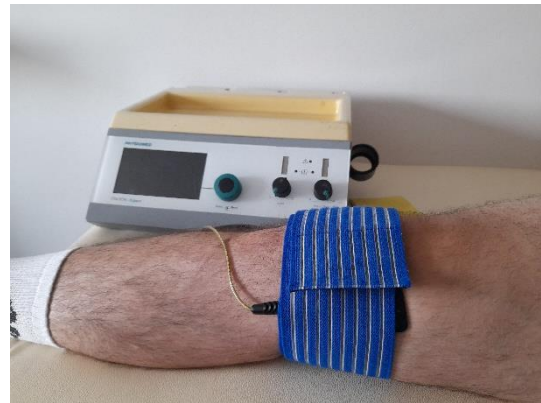
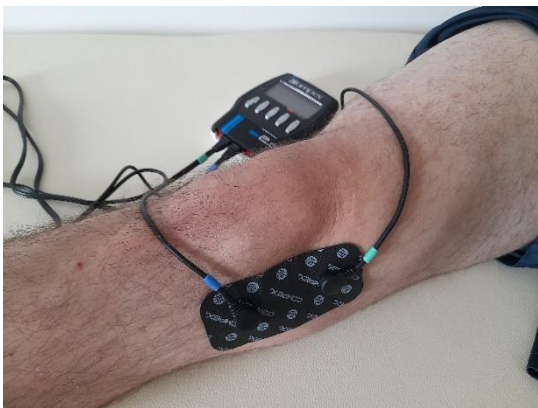Za razliku od operativnog tipa liječenja, ovaj je način neinvazivan, lakši i jeftiniji za provođenje. U konzervativnom pristupu primjenjuju se fizikalne procedure u kombinaciji s kineziterapijskim programom da bi zacjeljivanje tkiva i povratak aktivnom treningu bio brži i uspješniji. Najučestalije fizikalne procedure koje se primjenjuju u rehabilitaciji su: elektroterapija, krioterapija i terapijski ultrazvuk.

7.2.1 ELEKTROTERAPIJA

Elektroterapija predstavlja korištenje električne energije u svrhu liječenja. To je pasivni oblik fizikalne terapije koji smanjuje bol i povećava prokrvljenost zgloba.(39)

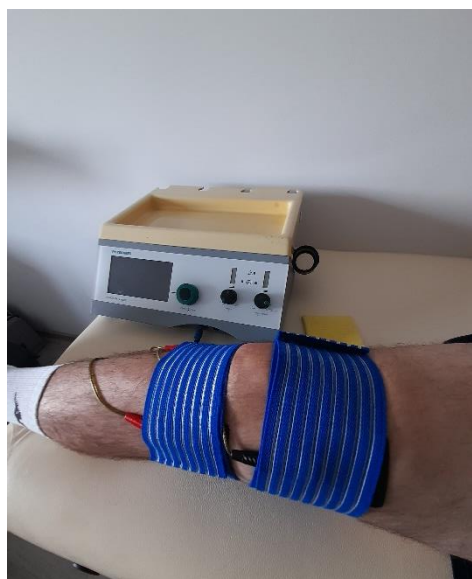Postoje različite vrste elektroterapije, a najkorištenije među njima su transkutana električna stimulacija (TENS) i interferentna stimulacija (IFS).

TENS je neinvazivna nisko rizična stimulacija živaca. To je terapijski postupak primjene kontrolirane niskovoltazne električne stimulacije za podraživanje živčanog sustava preko kože sa svrhom izazivanja analgetskog učinka.



Slika 19 i 20: Primjena TENS-a

Analgetski se učinak izaziva tako da živčani završeci na koži primaju aferentni input koji se šalje u središnji živčani sustav gdje se aktivira descendirajući inhibicijski sustav za smanjenje hiperalgezije.(40) Interferentne struje su struje srednje frekvencije oko 4000 Hz. Interferencija se zbiva u dubini tkiva pa se one nazivaju i endogenim strujama.



Slika 21: Primjena IFS-a

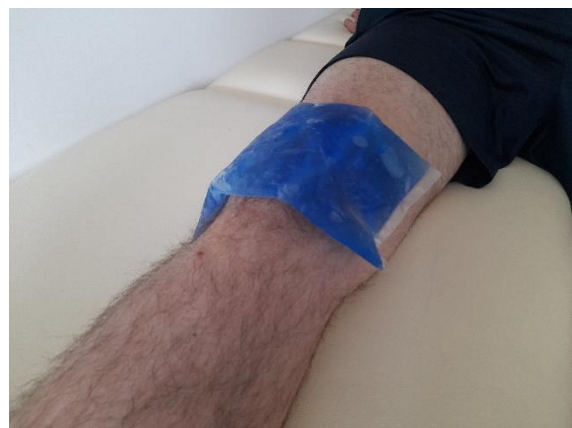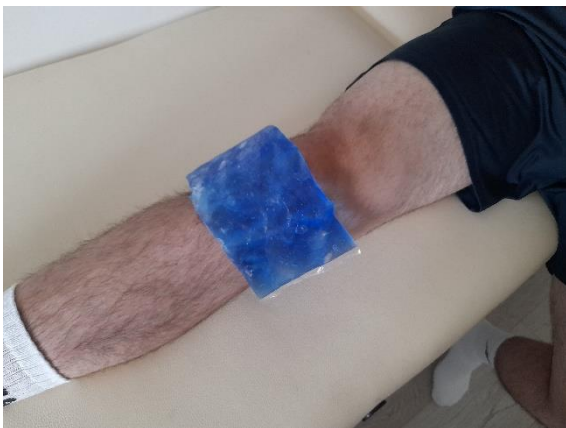Interferencija nastaje kada se dvije ili više sinusoidnih struja izmjenjuju na jednakoj frekvenciji. Kada rastu i padaju u isto vrijeme kaže se da su u fazi. Električni valovi nisu u fazi kad je jedan od njih za pola valne duljine ispred drugog te kada se rastući segment jedne i padajući segment druge struje podudaraju. Valovi u fazi podudaraju se tako da se njihove jakosti zbrajaju, dok valovi koji nisu u fazi funkcioniraju na suprotan način tako da se njihove jakosti poništavaju.(41) Jedna od tih struja je konstantne frekvencije od 4000 Hz, a druga struja je frekvencije 3900 ili 4100 Hz. Budući da se valovi tih struja poništavaju, nastaju interferencija od 100 Hz koja djeluje u dubini tkiva na mjestu križanja tih struja.

7.2.2 KRIOTERAPIJA

Krioterapija označava primjenu hladnoće u terapijske svrhe. Može se primjenjivati u obliku leda, kriobloga, kriokupki ili hladnog zraka. Najčešće se koristi u sklopu RICE terapije neposredno nakon nastanka ozljede jer djeluje analgetski.

Učinci hladnoće su smanjenje boli, edema, upale, temperature tkiva, usporava metabolizam, smanjuje mišićnu napetost i mogućnost živčanih završetaka da prenose bolne signale. Hladnoća usporava stanični metabolizam što je učinkovito u sprječavanju nastanka sekundarnih komplikacija.(42)

Primjena hladnoće, također, povećava prag boli, viskoznost tkiva, proizvodnju endorfina i testosterona, spremnost na fizičku aktivnost te olakšava opću regeneraciju nakon zamora i stresnih aktivnost sportskog treninga.(43)



Slika 22 i 23: Primjena krioterapije

7.2.3 TERAPIJSKI ULTRAZVUK

Terapijski ultrazvuk je primjena ultrazvučnih valova u terapijske svrhe.

Za dubinsku primjenu koristi se ultrazvuk frekvencije titraja 800 - 1000 kHz, a za površinsku se koristi ultrazvuk frekvencije titraja od 3000 kHz te se za obje primjene koristi u terapijskom intenzitetu 0,2 do 3 W/cm².(44)

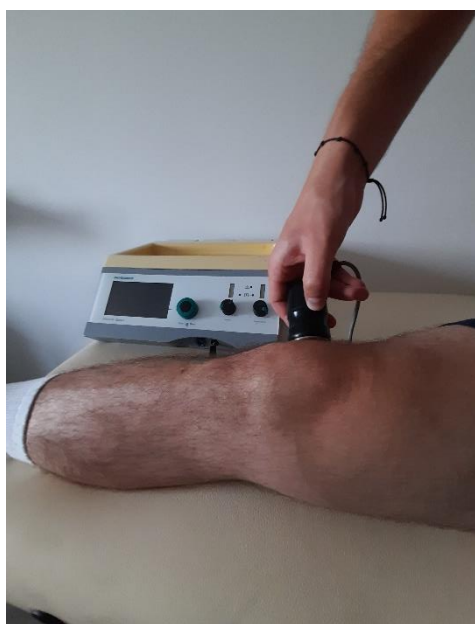Vibracije se iz glave ultrazvuka prenose u tkivo i napreduju u dubinu u obliku longitudinalnih valova. Sve stanice koje se nalaze na putu tih valova počinju oscilirati.

Titranje se prenosi s jedne molekule na drugu te se tako širi kroz tkivo. Širenje titraja je zvuk, a to uzrokuje mikromasažu koja pretvara gel u tekuće stanje, dovodi do transformacije mehaničke u toplinsku energiju i do zagrijavanja tkiva.

Kosti, hrskavice i tetive imaju dobru sposobnost apsorpcije ultrazvuka što je izrazito korisno u terapiji ovakvih ozljeda.(44)

Učinci ultrazvuka mogu biti termički i netermički, a to ovisi o načinu primjene i svojstvima tkiva. Međutim, te učinke nije moguće u potpunosti odvojiti. Termički učinci odnose se na zagrijavanje tkiva, povećanje krvnog protoka i staničnog metabolizma, aktivnosti enzima, povećanje dotok kisika i povećanje elasticiteta kolagenih struktura oko zglobova.(45)

U primjeni ultrazvuka primjenjujemo gel na kožu kao kontaktno sredstvo jer on smanjuje provodljivost, a to je poželjno kako ne bi došlo do prevelikog zagrijavanja tkiva. Glava ultrazvuka drži se na koži pod kutom od 90°. Istraživanja su pokazala da kod primjene ultrazvuka frekvencije 1 MHz, 2,0 W/cm² u trajanju od pet minuta pod različitim kutovima dolazi i do smanjenog zagrijavanja tkiva u dubini.(46)



Slika 24: Primjena terapijskog ultrazvuka

8. KINEZITERAPIJA

Najučestalija i najučinkovitija metoda u rehabilitaciji bilo koje od ovih ozljeda je kineziterapija kod koje se koristi pokret u svrhu liječenja. Vrste vježbi neće se uvelike razlikovati neovisno o tome koja je struktura zahvaćena zato što se kod svake ozljede mora raditi na snaženju mišića prednje i stražnje lože te o dovođenju njihove snage u pravilan omjer.

Ono što se razlikuje je trajanje rehabilitacije, intenzitet izvođenja vježbi i njihov početak provođenja. To će ovisiti o tome koja struktura je oštećena i je li se liječenju pristupilo kirurški ili konzervativno.

Harris D. i sur. (47) su u svom istraživanju dokazali da se 90 % ljudi nakon rekonstrukcije ACL-a vrati na isti nivo natjecanja na kojemu su bili prije ozljede. Također, navode da je u većini slučajeva bilo dozvoljeno pravocrtno trčanje nakon tri mjeseca, a nakon šest mjeseci i mijenjanje smjera te povratak aktivnom treningu.

Eberbach H. i sur. (48) proveli su istraživanje kod 664 osobe nakon operacije meniskusa. Istraživanje je pokazalo da je parcijalno prenošenje težine na operiranu nogu u prosjeku bilo dopušteno nakon 1,1 tjedana (u razmaku 0 – 4 tjedna). Potpuni prijenos težine na operiranu nogu bio je dozvoljen u prosjeku pet tjedana nakon operacije (u razmaku 3 – 10 tjedana). Potpuna fleksija bila je dozvoljena nakon 5.7 tjedna (u razmaku 4 – 8 tjedana), a povratak svakodnevnim i sportskim aktivnostima bio je dozvoljen u prosjeku 4,3 mjeseca postoperativno (u razmaku 1 – 6 mjeseci).

Što se tiče ozljeda kolateralnih ligamenata, tu je oporavak dosta kraći s boljim rezultatima. Jedno istraživanje provedeno je među nogometašima u najboljih 5 europskih liga. Ukupno 59 sportaša zadobilo je 61 ozljedu MCL-a, od kojih je 86 % klasificirano kao umjerene do teške ozljede. 14 % od ukupnog broja ozljeda je bilo kirurški tretirano. Nakon ozljede, svi sportaši su sveukupno propustili otprilike 33 dana (u razmaku 3 – 259 dana) i 4 utakmice (u razmaku 1 – 30 utakmica). Sveukupno, 71 % sportaša se uspješno vratilo na isti nivo natjecanja. Ponovljena ozljeda zabilježena je u samo 3 % slučajeva.(49)

Nema razlika u oporavku između ozljeda medijalnog i lateralnog ligamenta.

8.1 KINEZITERAPIJA NAKON OZLJEDE ACL-a

Kineziterapijski tretman nakon ozljede ACL-a ne razlikuje se u načinu provođenja od tretmana drugih ozljeda. Jedina je razlika u vremenu koje mora proći kako bi pacijent mogao sigurno prebacivati težinu na ozlijeđenu nogu. Još uvijek ne postoji puno dokaza o tome koliko je štetno ili korisno neposredno nakon ozljede ili operacije prebacivati težinu na ozlijeđenu nogu.

Najvažniji je cilj kineziterapijskog programa snaženje muskulature natkoljenice, osobito *m. quadricepsa*. Istraživanja su pokazala kako je snaga kvadricepsa u korelaciji s dobrim ishodom nakon operacije. (50, 51, 52)

Kada je u pitanju snaga stražnje lože, vjeruje se da imaju bitnu ulogu u održavanju stabilnosti zgloba. Međutim, istraživanja nisu do sada pokazala nikakvu korelaciju između snage stražnje lože i funkcionalnih testova.(53)

8.2 KINEZITERAPIJA NAKON OZLJEDE MENISKUSA

U današnje vrijeme ovo su sve češće ozljede. Najveći oprez u rehabilitaciji ovih ozljeda, ako su liječene operativno, treba biti kod prenošenja težine. U većini se slučajeva ne preporuča prenošenje težine na operiranu nogu kako uslijed povećanja pritiska na meniskus ne bi došlo do ponovno ozljede. Međutim, ne postoje konkretni dokazi koji pokazuju kako je što raniji prijenos težine štetan za koljeno. Čak se pokazalo da rano prenošenje težine na ozlijeđenu nogu može poboljšati mehaničko okruženje meniskusa, ubrzati zacjeljivanje i omogućiti ranu funkcionalnu rehabilitaciju u povratak sportu.(54)

Unatoč tome, potrebno je u ranoj rehabilitaciji izbjegavati velike opsege pokreta. Naime, kada je koljeno u fleksiji pod kutom od 90°, tada je 85 % od ukupnog opterećenja na meniskusu. Suprotno tome, kada je koljeno ekstenzirano tada je 50 % opterećenja na meniskusu.(55)

Nažalost, ne postoje istraživanja koja dokazuju kako ograničeno opterećivanje i rana fleksija pobočšavaju zacjeljivanje.(56)

Lin i sur. (57) proveli su istraživanje u kojem su usporedili učinkovitost „slobodnog“ i „ograničenog“ rehabilitacijskog programa. Proveli su ga na 60 pacijenata koji su imali vertikalno puknuće meniska te su ga operirali. U „slobodnoj“ grupi pacijentima bila je dozvoljena fleksija 0-90°, a prijenos težine je bio ograničen na lagano oslanjanje na nogu prvih 2 tjedna. Nakon dva tjedna bilo im je dozvoljeno prenošenje težine koliko mogu tolerirati. Za razliku od njih, „ograničena“ grupa nosila je ortoza prvih šest tjedana uz postepeno povećanje opsega pokreta do 90°. Njima je bilo dozvoljeno samo lagano oslanjanje na nogu prvih šest tjedana. Rezultati su pokazali kako su se pacijenti nakon „slobodnog“ programa vratili sportskim aktivnostima za četiri mjeseca, a pacijenti nakon „ograničenog“ programa za šest mjeseci te ni kod jednih ni kod drugih nije bilo većih komplikacija.

8.3 KINEZITERAPIJA NAKON OZLJEDE MEDIJALNOG KOLATERALNOG LIGAMENA

Ozljede kolateralnih ligamenata gotovo se uvijek liječe konzervativno i rehabilitacija nije dugotrajna. Većina ozljeda je prvog ili drugog stupnja, ali čak i ozljede trećeg stupnja se najčešće liječe konzervativno zbog sposobnosti zacjeljivanja tih ligamenata. Prijenos težine na ozlijeđenu nogu je dozvoljen dva dana nakon nastanka, ali osoba prilagođava po toleranciji boli. U liječenju ozljede kolateralnih ligamenata, naglasak rehabilitacije mora biti na ranoj mobilizaciji, jačanju kvadricepsa te nošenju ortoze na početku radi sigurnosti.(58)

Kada je u pitanju ozljeda trećega stupnja, tu se može pristupiti i kirurški, ali i kirurško i konzervativno liječenje su se pokazali podjednako uspješnima kada je u pitanju mogućnost povratka sportskom nivou na kojemu je osoba prije ozljede bila, i to u roku od devet tjedana.(59)

Operativnom liječenju najčešće se pristupa kod ozljede hvatište medijalnog kolateralnog ligamenta trećega stupnja na proksimalnom okrajku tibije. Razlog tomu je što se tamo nalazi *pes anserinus* na kojemu se hvataju *m. sartorius*, *m. gracilis* i *m. semitendinosus*. Prisutnost tetiva tih mišića može dovesti do loše opskrbe ligamenta hranjivim tvarima, što otežava i usporava njegovo zacjeljivanje.(60)

9. REHABILITACIJSKI PROGRAM

Hoće li ozljeda biti liječena operativno ili konzervativno ovisi u stupnju ozljede. Uglavnom se program rehabilitacije sastoji od četiriju faza: 1. protektivna faza, 2. funkcionalno progresivna, 3. specifične sportske aktivnosti, 4. faza povratka sportskom natjecanju. (61)

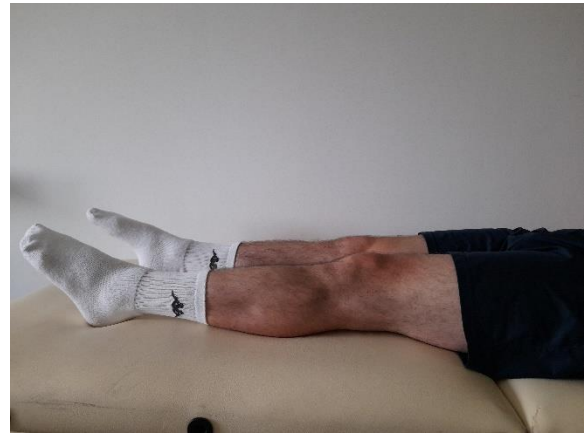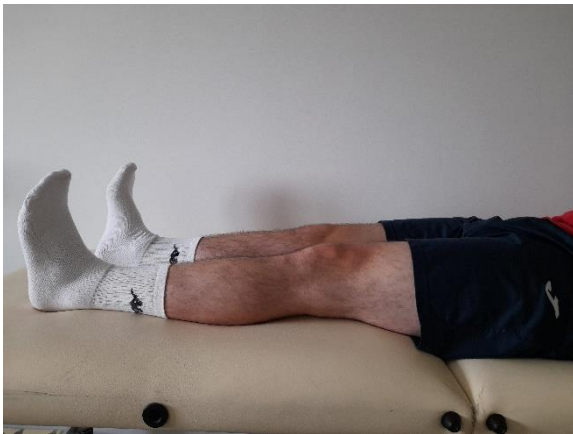9.1 PROTEKTIVNA FAZA (2 – 4 TJEDNA)

U prvoj rehabilitacijskoj fazi naglasak se stavlja na izvoženje vježbi koje uključuju statičku kontrakciju miškulature natkoljenice. Zatim se započinje s prijenosom težine na ozlijeđenu nogu u granicama tolerancije. Osim toga, započinje se s ranim vježbama opsega pokreta s ciljem postizanja opsega pokreta do 90°. Naravno, u ovoj je fazi preporučeno nošenje ortoze kako bi povećanje opsega pokreta bilo sigurno i postepeno. U prvom je tjednu cilj postići opseg pokreta do 70° te do kraja ove faze poželjna je mogućnost izvođenja statičkog čučnja s koljenima pod 90°. (61)

9.1.1 PRIMJER VJEŽBI U PRVOJ FAZI REHABILITACIJE

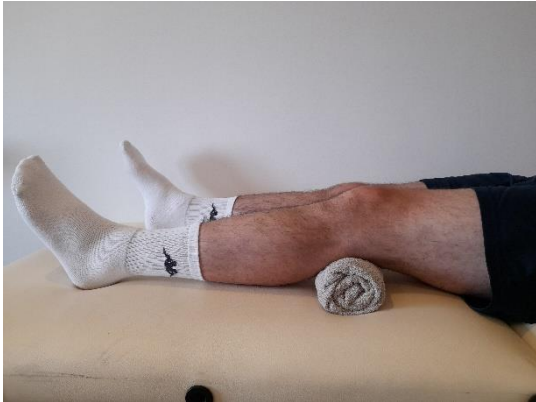Svaka vježba se izvodi 10 – 15 ponavljanja s ozlijeđenim i neozlijeđenim ekstremitetom u zadržavanje krajnjeg položaja 5 – 10 sekundi. Kako bismo dobili što brži napredak, možemo se služiti pomagalima poput utega, ali to će ovisiti o stanju pacijenta.

1. **Vježba:** pacijent je u ležećem položaju na leđima s ispruženim nogama. U tom položaju izvodi dorzalnu fleksiju u nožnom zglobu, zadrži 5 sekundi taj položaj te iz tog položaja izvodi plantarnu fleksiju.

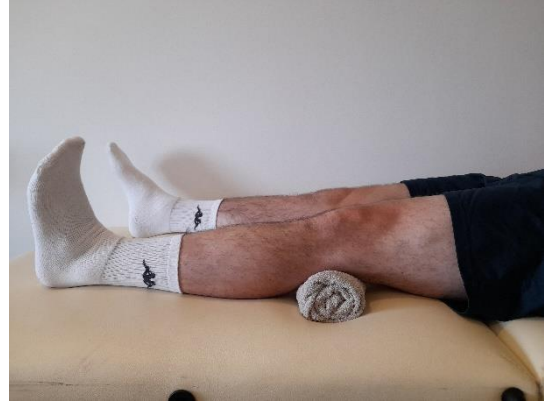

Slika 25 i 26: Prva faza, 1. vježba

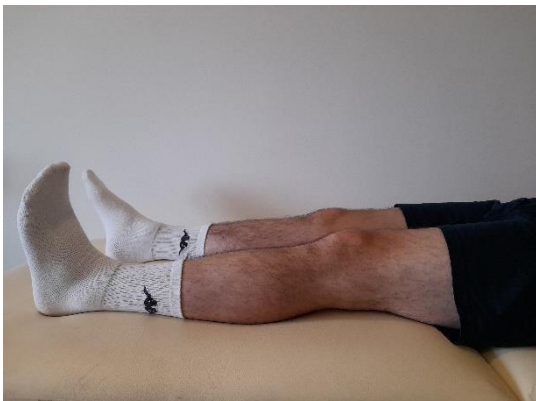2. **Vježba:** položaj je isti kao u prethodnoj vježbi. Pacijent izvodi samo dorzalnu fleksiju u nožnom zglobu s koljenima ekstenziranim te mu govorimo da koljena gura u podlogu. Možemo ispod koljena postaviti jastučić ili ručnik kako bi pacijentu olakšali osjećaj izvođenja vježbe.



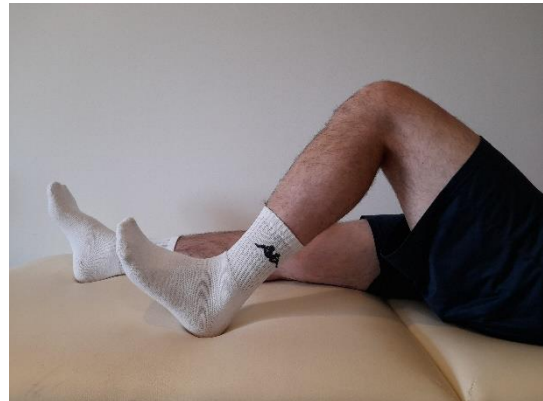Slika 27 i 28: Prva faza, 2. vježba



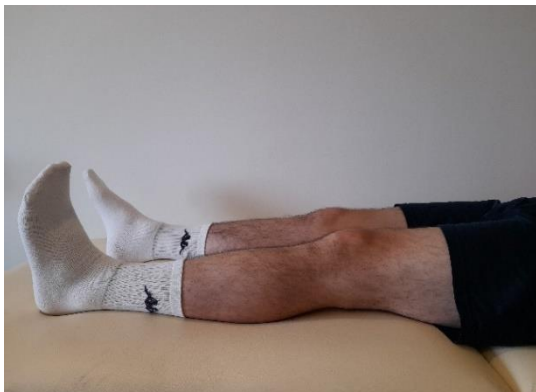3. **Vježba:** položaj je i dalje isti te pacijent izvodi pokret fleksije u kuku i koljenu tako da petom klizi po podlozi. Pokret se izvodi do granice tolerancije.



Slika 29 i 30: Prva faza, 3. vježba



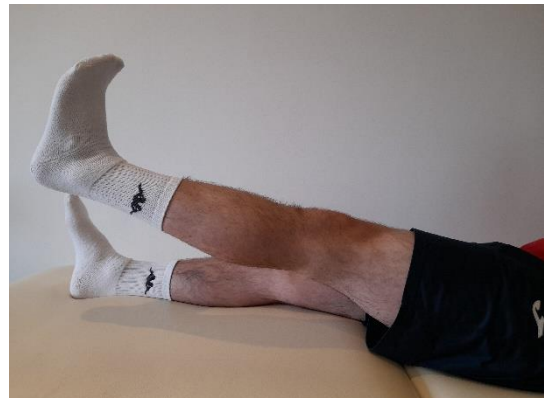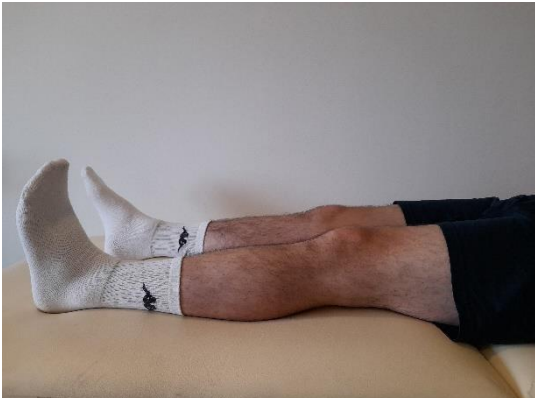4. **Vježba:** iz tog istog položaja pacijent podiže nogu od podloge s koljenom ekstenziranom i stopalom u položaju dorzalne fleksije. Podignutu nogu zadrži 5 – 10 sekundi iznad podloge te ju vrati nazad.



Slika 31 i 32: Prva faza, 4. vježba

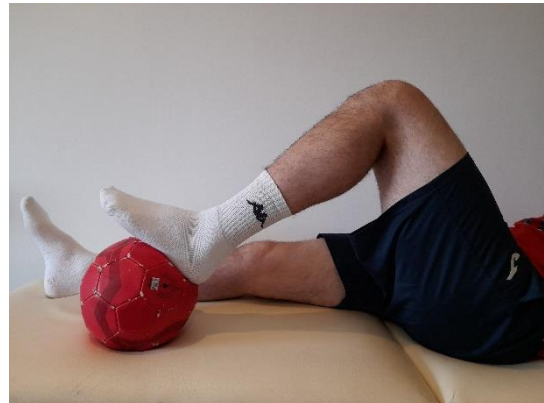
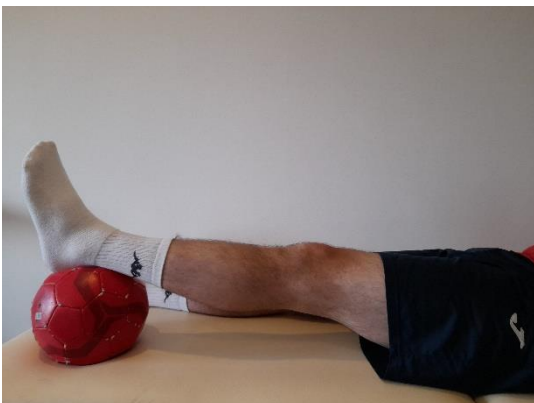
5. **Vježba:** izvodi se na jednak način kao i prethodna, ali pacijent s podignutom nogom opisuje kružnicu. Izvodi se 10 krugova u jednu, a zatim i u drugu stranu.



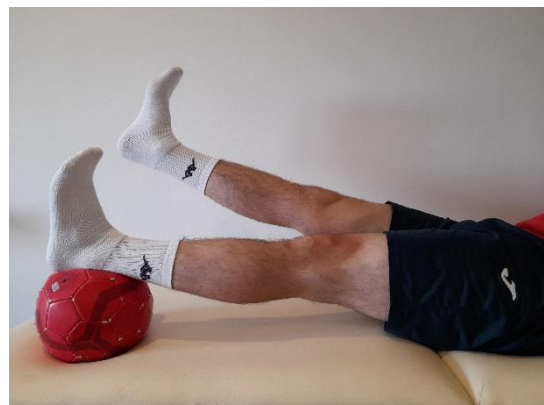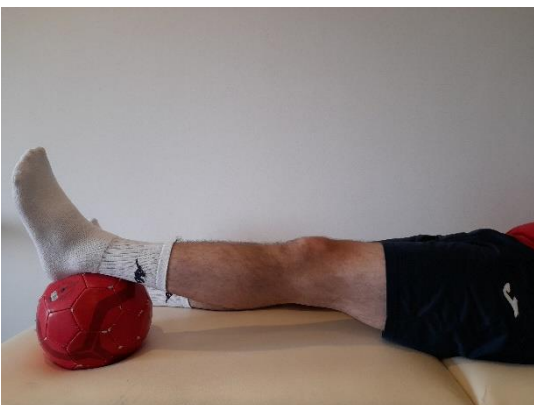Slika 33 i 34: Prva faza, 5. vježba

6. **Vježba:** u istom položaju ispod stopala jedne noge postavimo gumenu lopticu. Pacijent povlači lopticu prema natrag flektirajući nogu u kuku i koljenu. Kada maksimalno flektira koljeno, stopalo pritisne lopticu u podlogu, zadrži 5 sekundi te vrati u početni položaj.



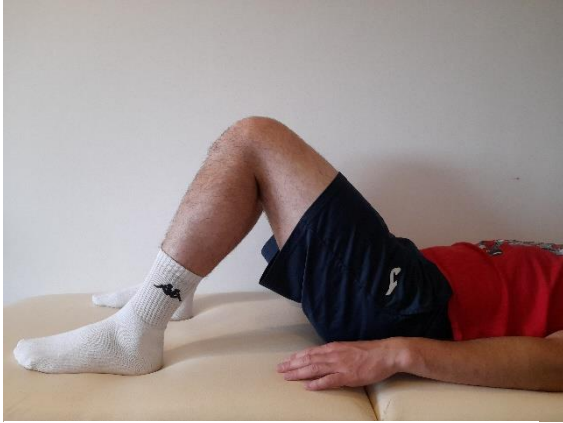Slika 35 i 36: Prva faza, 6. vježba

7. **Vježba:** loptica je ispod stopala kao u prethodnoj vježbi. Pacijent izvede dorzalnu fleksiju u nožnom zglobu dok su koljena cijelo vrijeme u ekstenziji. Iz tog položaja s nogom koja je na loptici pritišće lopticu u podlogu dok suprotnu ekstenziranu nogu podiže od podloge.

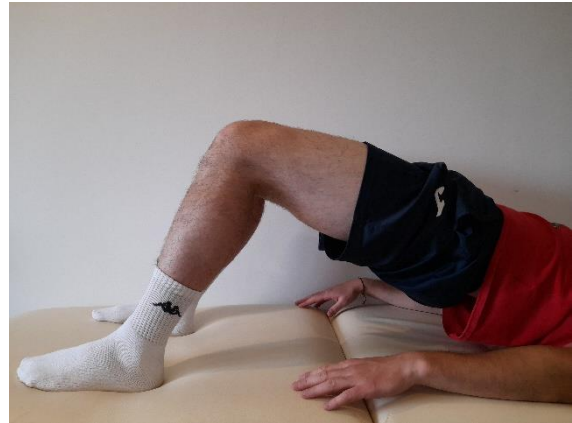

Slika 37 i 38: Prva faza, 7. vježba

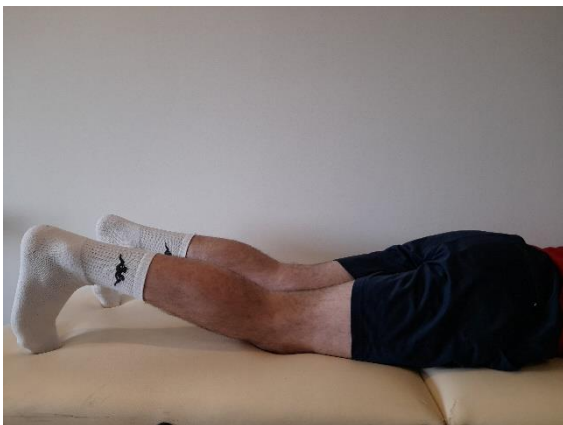- 8. Vježba:** pacijent u istom položaju flektira obje noge u kuku i koljenu do granice tolerancije dok su mu stopala na podlozi. U tom položaju, stopalima se odupire od podloge te izvodi ekstenziju u kuku podižući zdjelicu od podloge. U tom položaju zadrži 5 – 10 sekundi te spusti zdjelicu nazad na podlogu.



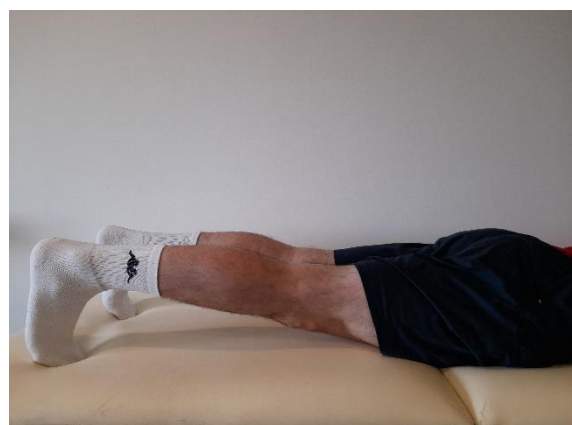Slika 39 i 40: Prva faza, 8. vježba



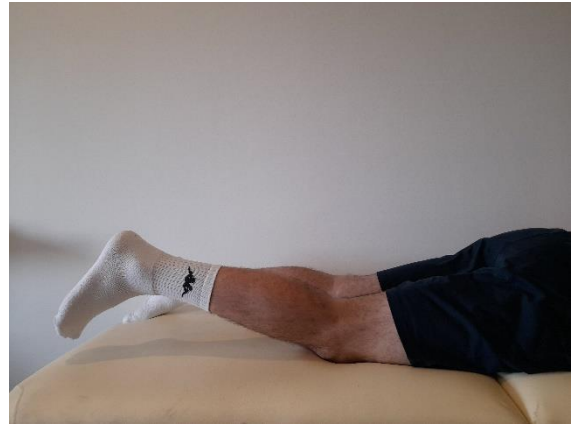- 9. Vježba:** pacijent se okrene u pronacijski položaj na truhu. U tom položaju izvede dorzalnu fleksiju stopala tako da je s nožnim prstima oslonjen na podlogu. Iz tog položaja izvodi ekstenziju koljena tako da koljena odiže od podlogu, a kukove drži priljubljenima uz podlogu.



Slika 41 i 42: Prva faza, 9. vježba

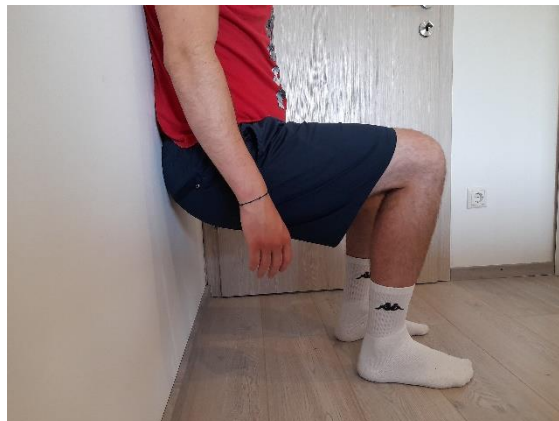

10. Vježba: u istom položaju kao prethodno pacijent izvodi fleksiju u koljenu do granice tolerancije te uz kontroliranu ekstenziju vraća nogu na podlogu.



Slika 43 i 44: Prva faza, 10. vježba

11. Vježba: pacijent je u stojećem položaju uz zid. Iz tog položaja spušta se u čučanj dok mu koljena nisu savijena pod kutom od 90°. Leđa moraju biti cijelo vrijeme priljubljena uz zid te taj položaj zadržava 30 sekundi uz postupno povećanje.



Slika 45: Prva faza, 11. vježba

9.2 FUNKCIONALNO PROGRESIVNA FAZA (2 – 3 MJESECA)

Ciljevi ove faze rehabilitacije su mogućnost izvođenja treninga izdržljivosti. Nakon toga potrebno je započeti s vježbama uz postepeno povećanje opterećenja. Jedan je od bitnih ciljeva mogućnost izvođenja aktivnog čučnja s fleksijom koljena od 110°. U ovoj fazi započinje se i s vježbama balansa i propriocepcije te s ekscentričnim kontrakcijama mišića. Na kraju ove faze izvode se vježbe s postepenim povećanjem opterećenja uz izvođenje punog opsega pokreta. (61)

9.2.1 PRIMJER VJEŽBI U DRUGOJ FAZI REHABILITACIJE

Kao i u prethodnoj fazi svaka se vježba izvodi 10 – 15 ponavljanja. U svakoj vježbi mora biti kontrolirani pokret kada se izvodi ekscentrična kontrakcija mišića te postepeno povećavamo opterećenje.

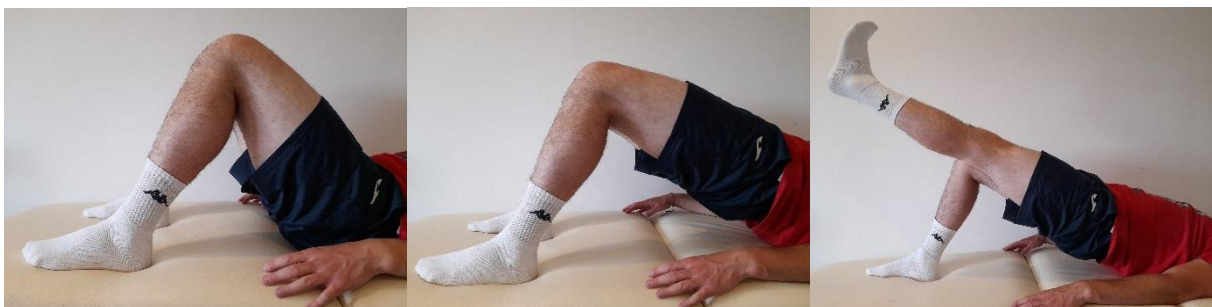1. **Vježba:** najbolji i najsigurniji način za započeti s treningom izdržljivosti je započeti s vožnjom bicikla. Na početku počnemo s 10 minuta. Uz napredak postepeno povećavamo dužinu trajanja i intenzitet vožnje.



Slika 46: Druga faza, 1. vježba

https://www.sulmall.com/?category_id=6995986

2. **Vježba:** pacijent je u supiniranom položaju na leđima. Koljena i kukova flektira dok su mu stopala na podlozi. Stopala gura u podlogu te ekstenzira kukove podižući zdjelicu od podloge. Dok drži zdjelicu u podignutu izvodi ekstenziju u koljenu jedne nogu dok je stopalo u dorzalnoj fleksiji. Zatim tu nogu spusti na podlogu te izvodi ekstenziju koljena i dorzalnu fleksiju stopala druge noge. Kada i drugu nogu spusti na podlogu onda spušta i zdjelicu.



Slika 47: Druga faza, 2. vježba

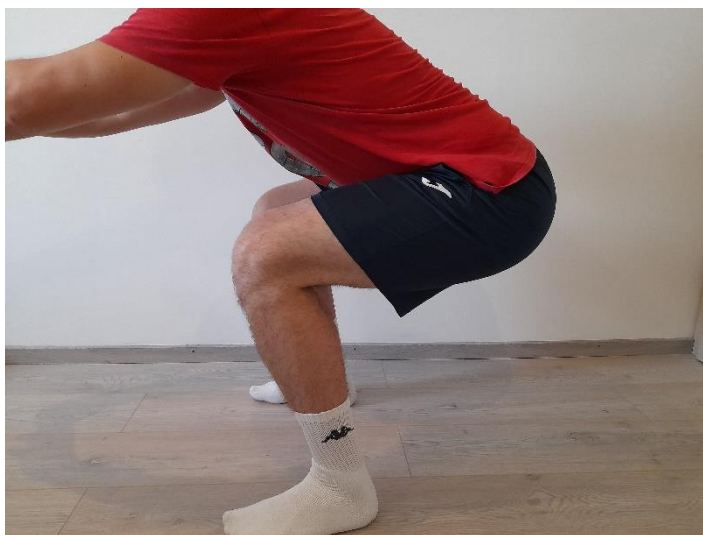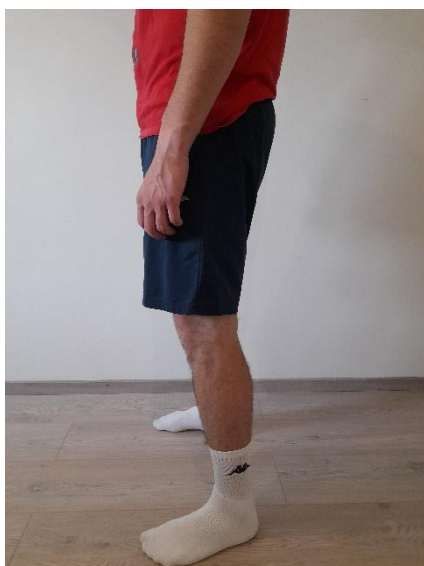3. **Vježba:** položaj je i dalje ležeći na leđima. Koljena pacijenta su ekstenzirana sa stopalima u dorzalnoj fleksiji. Ispod stopala obje noge postavimo veliku gumenu loptu. S ekstenziranim koljenima, pacijent gurajući stopala u loptu, podiže zdjelicu od podloge kao u prethodnoj vježbi. Iz tog položaja povlači loptu prema nazad flektirajući koljena, a zatim kontrolirano ekstenkira koljena te spušta zdjelicu na podlogu.



Slika 48: Druga faza, 3. vježba

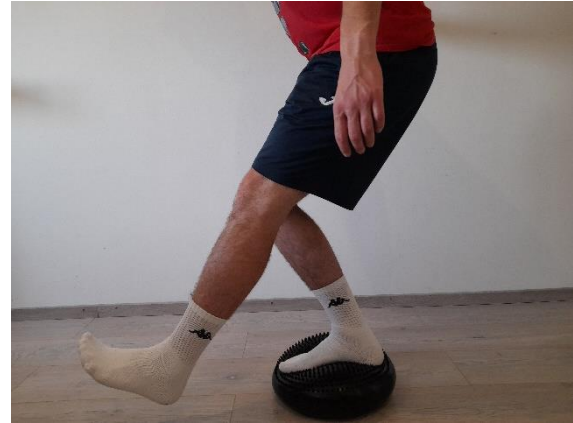https://www.sulmall.com/?category_id=6126191

4. **Vježba:** pacijent je u stojećem položaju sa stopalima raširenim u širini kukova. Izvodi aktivan čučanj uz maksimalnu fleksiju u koljenima. Kontrolirano i polako spušta se dolje, a gore se vraća brzo i eksplozivno.



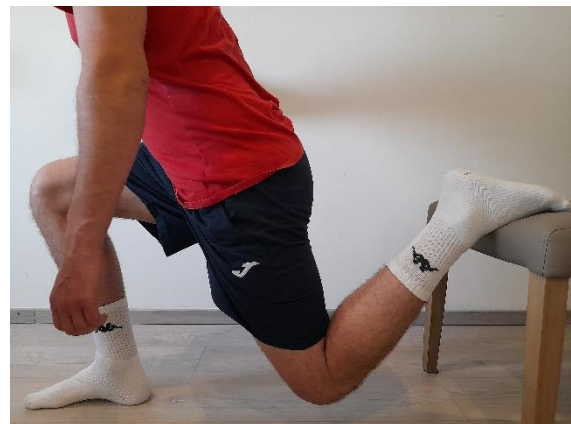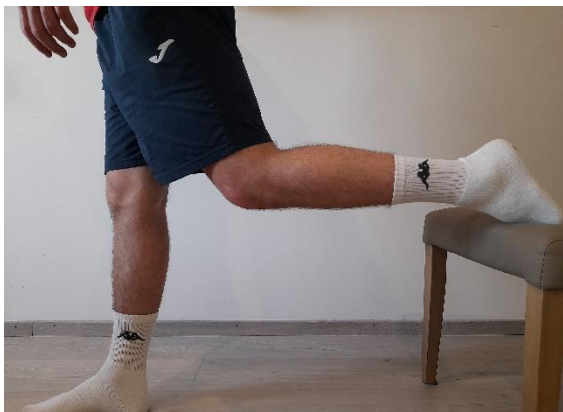Slika 49 i 50: Druga faza, 4. vježba

5. **Vježba:** pacijent s jednom nogom stane na balansni jastučić te izvodi čučanj na jednoj nozi maksimalno flektirajući koljeno.



Slika 51 i 52: Druga faza, 5. vježba

6. **Vježba:** pacijent je u stojećem položaju s jednom nogom na podlozi, a stopalo druge noge podigne na klupicu koju postavimo iza pacijenta. U tom položaju izvodi čučanj.



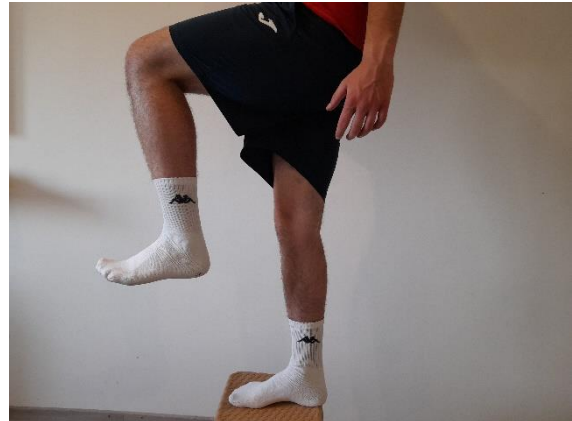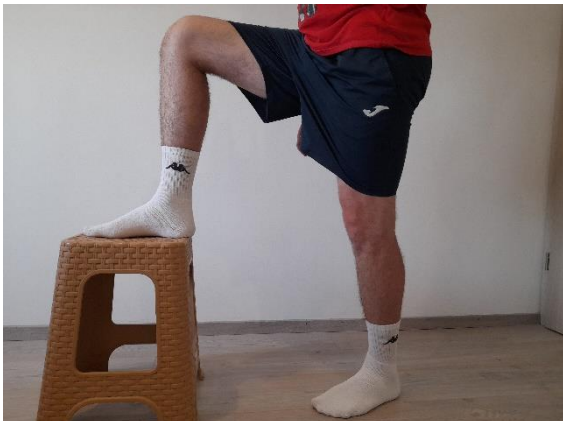Slika 53 i 54: Druga faza, 6. vježba

7. **Vježba:** balansni jastučić postavimo ispred pacijenta. Izvodi iskorak tako da se stopalom osloni na balansni jastučić.



Slika 55 i 56: Druga faza, 7. vježba

8. **Vježba:** ispred pacijenta postavimo klupicu. Jednom nogom iskorači na klupicu te se eksplozivno ekstenirajući kuk i koljeno podiže gore.



Slika 57 i 58: Druga faza, 8. vježba

9. **Vježba:** pacijent stoji na klupici tako da se jedna noga nalazi na rubu klupice, a druga je pored izvan klupice sa stopalom u dorzalnoj fleksiji. Pacijent polako i kontrolirano izvodi čučanj spuštajući se dok s petom druge noge ne dotakne podlogu. Kada dotakne podlogu eksplozivno se podiže gore.



Slika 59 i 60: Druga faza, 9. vježba

9.3 FAZA SPECIFIČNIH SPORTSKIH AKTIVNOSTI (3 - 6 MJESECI)

Ova se faza sastoji od kontinuiranog progresivnog opterećivanja i povećanja kapaciteta izdržljivosti. Započinje se s aerobnim aktivnostima poput trčanja laganog ili srednjeg intenziteta i plivanja. Izvode se vježbe za koje je u nekom trenutku potrebna ekscentrična kontrakcija mišića. Na kraju se radi na vježbanju snaženja i funkcionalnom treningu koji ovisi o vrsti sporta kojim se sportaš bavi. (61)

Kriteriji koje sportaš mora zadovoljiti prije potpunog povratka sportskim aktivnostima:

1. Postizanje 80 % mišićne snage, 85 % funkcionalnih sposobnosti i više od 90 % propriocepcije koje je sportaš imao prije nastanka ozljede
2. Omjer snage prednje i stražnje lože koji mora biti veći od 70 % u usporedbi s neozlijeđenom nogom

9.3.1 PRIMJER VJEŽBI U TREĆOJ FAZI REHABILITACIJE

1. **Vježba:** započinje se aerobnim aktivnostima jačeg intenziteta poput trčanja i plivanja uz postepeno povećanje intenziteta.

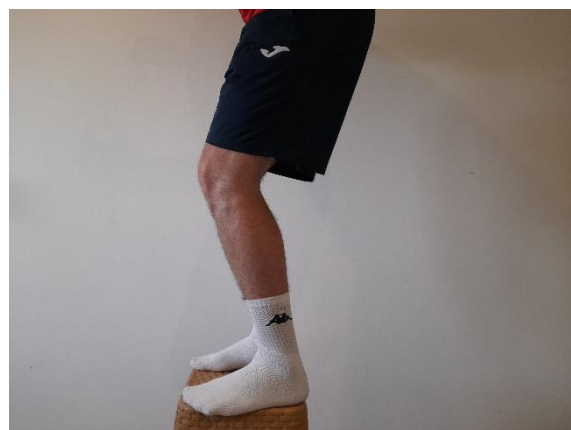
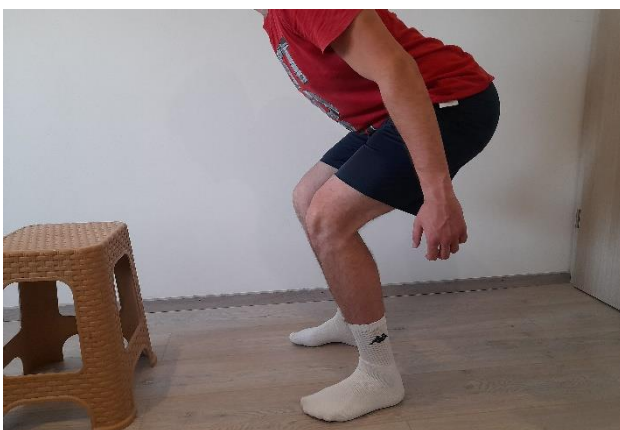
Slika 61 i 62: Treća faza, 1. vježba



<https://www.healthline.com/health/tempo-run>
<https://www.britannica.com/sports/swimming-sport>

2. **Vježba:** pacijent je u stojećem položaju te ispred njega postavimo klupicu ili kutiju. Pacijent izvodi kontrolirani čučanj te iz čučnja eksplozivno skoči na klupicu.



Slika 63 i 64: Treća faza, 2. vježba

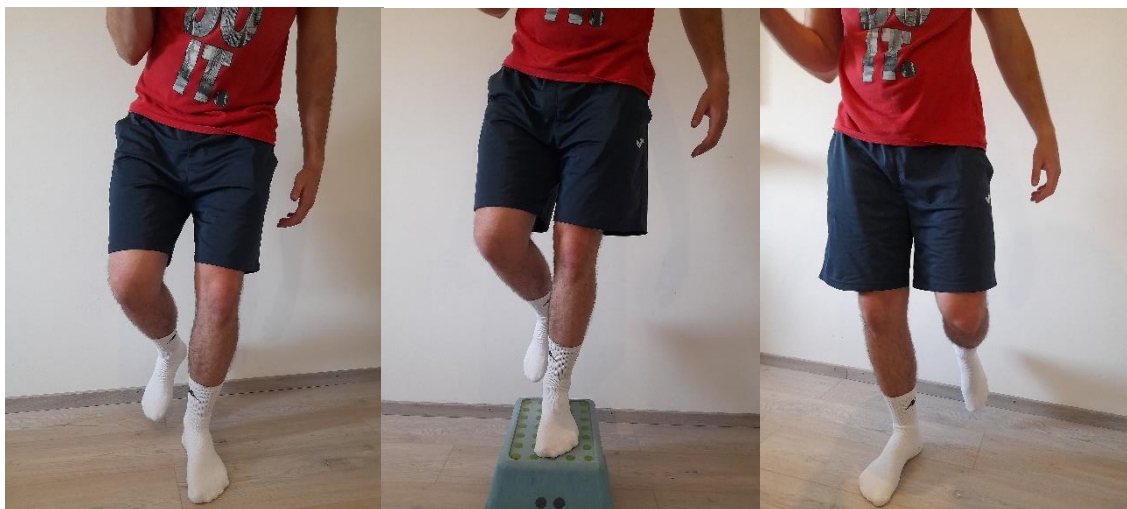3. **Vježba:** ispred, iza i sa svake strane pacijenta, na udaljenosti od nekoliko metara postavimo čunjeve. Pacijent je na prstima u niskom skipu te na naš znak maksimalno brzo trči oko čunja koji mu kažemo.



Slika 65: Treća faza, 3. vježba

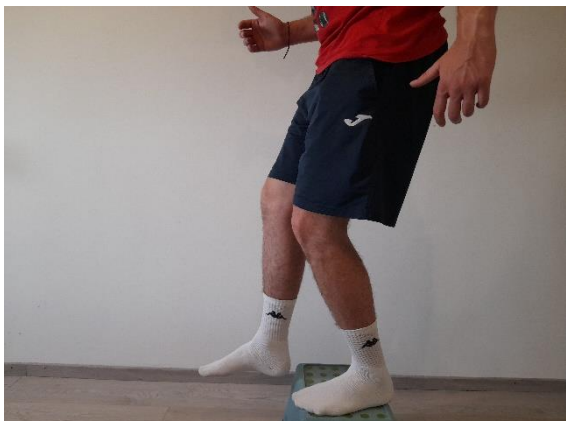<https://blogs.gopherperformance.com/2017/09/cone-drills-agility/>

4. **Vježba:** s jedne pacijentove strane postavimo nisku klupicu ili stepper. Pacijent je u skipu te na naš znak izvodi lateralne kretnje preko klupice tako da se dočeka na vanjsku nogu kada prijeđe preko klupice.



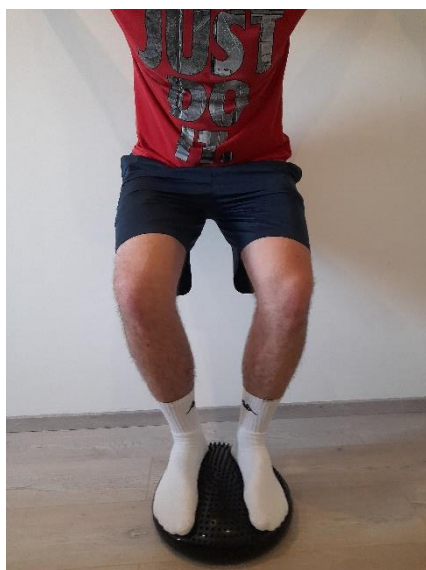Slika 66: Treća faza, 4. vježba

5. **Vježba:** pacijent stoji na klupici ili stepperu. S klupice skoči dolje dočekajući se na jednu nogu koji pri doskoku flektira u koljenu.



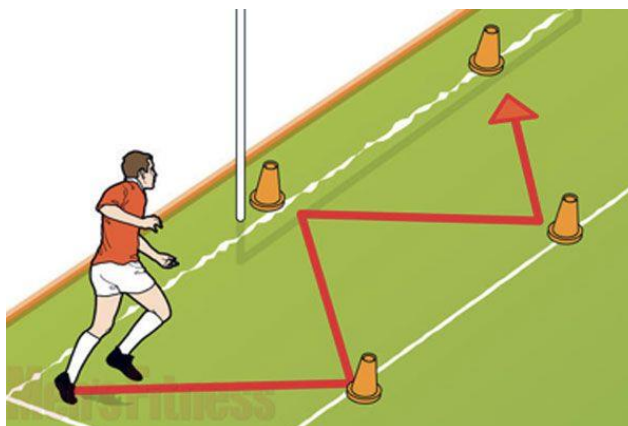
Slika 67 i 68: Treća faza, 5.vježba

6. **Vježba:** pacijent s obje noge stoji na balansnoj lopti. Izvodi maksimalni i kontrolirani čučanj te prilikom podizanja mi mu dobacujemo loptu u različitim smjerovima.



Slika 69 i 70: Treća faza, 6.vježba

7. **Vježba:** ispred pacijenta postavimo čunjeve s jedne i s druge strane u razmaku od par metara tako da stoje jedan između drugoga. Pacijent maksimalnom brzinom trči od jednog do drugog čunja što brže mijenjajući smjer. Kada dođe do kraja trči unatrag do početne pozicije.



Slika 71: Treća faza, 7. vježba

<https://www.coachmag.co.uk/exercises/2515/cone-zigzag-and-backwards-run>

8. **Vježba:** s jedne strane pacijenta postavimo klupicu ili stepper. Pacijent drži loptu ili lagani uteg u rukama te stoji na nozi udaljenijoj od klupice. Izvede lagani čučanj na toj nozi, eksplozivno skoči u stranu na klupicu, a s klupice skoči na suprotnu stranu dočekujući se na suprotnu nogu koji prilikom doskoka flektira u koljenu.



Slika 72: Treća faza, 8. vježba

9.4. FAZA POVRATKA SPORTSKOM NATJECANJU

Ovo je posljednja faza rehabilitacije s kojom se započinje najkasnije šest mjeseci nakon nastanka ozljede. Kao što naziv govori, u ovoj se fazi započinje priprema za povratak u puni sportski trening te povratak na nivo natjecanja na kojem je sportaš bio prije nastanka ozljede. Kada se sportaš tek vrati aktivnom treningu potrebno je nadgledati njegov napredak da bismo bili sigurni da nema nikakve boli ili nelagode.

10. ZAKLJUČAK

Koljeno je složeni zglob sastavljen od velikog broja struktura koje mu daju stabilnost, kongruentnost i funkcionalnu biomehaniku. Unatoč tome, ono je podložno ozljedama. U sportu se veoma često javljaju ozljede koljenog zgloba, a najučestalije među njima su ozljede prednjeg križnog ligamenta, medijalnog i lateralnog kolateralnog ligamenta te ozljede meniskusa. Brojni su mehanizmi nastanka ovih ozljeda, a oni ovise o sportu kojim se osoba bavi. Boden BP i sur. (62) u svom su istraživanju pokazali kako je najučestaliji mehanizam nastanka ozljede ACL-a nagla deceleracija upravo zbog položaja u kojem se noga nalazi prilikom usporavanja. To potvrđuje postavljenu hipotezu, ali samo za ozljedu ACL-a, dok kod drugih nije dokazano najučestaliji.

Kako bismo utvrdili je li u pitanju izolirana ozljeda ili multiligamentarna ozljeda koriste se različite metode pretrage. Kao što smo spomenuli, u posljednjih je nekoliko desetljeća magnetna rezonanca sve učestalije korištena metoda. (28) Ipak, ona nije najučestalija jer je još uvijek za dijagnostiku neizostavna metoda fizikalni pregled u kojem se provode specifični testovi. Iz tog razloga ne možemo potvrditi postavljenu hipotezu.

Kada se utvrdi koja je struktura zahvaćena i koliko započinje se s odabirom načina liječenja kojim će se pristupiti. S obzirom na to da je literatura pokazala da nema razlike u uspješnosti između operativnog i konzervativnog liječenja (57), postavlja se pitanje na koji način pristupiti. Literatura ne navodi kako je jedan pristup učestaliji od drugoga pa ne možemo potvrditi postavljenu hipotezu. Razlog tome je što se ozljede prvog i drugog stupnja većinom liječe konzervativno, a ozljedama trećeg stupnja češće se pristupa kirurški. Također, ovisi i o strukturi koja je zahvaćena i o njezinoj mogućnosti zacjeljivanja. Većina ozljeda MCL-a i manjih ozljeda meniskusa liječi se konzervativno, dok se veći stupanj ozljeda meniskusa i ACL-a češće liječi operativno. (63)

Program rehabilitacije podijeljen je na 4 različite faze bez obzira na to o kojoj se ozljedi radi. Svaka od tih faza ima određene ciljeve koje je potrebno zadovoljiti prije prelaska na sljedeću fazu. Trajanje rehabilitacije ovisi o vrsti i stupnju ozljede, načinu liječenja, statusu samog pacijenta i na koncu o njegovoj motivaciji. Ona najčešće traje oko šest mjeseci kada su u pitanju ozljede meniskusa i ACL-a koje su liječene operativno, a kod ozljede kolateralnih ligamenata ili konzervativnog liječenja meniskusa i ACL-a trajanje je od tri do četiri mjeseca.

11. LITERATURA

1. Pećina M, Bojanić I, Hašpl M. Overuse injuries of the knee joint. *Arh Hig Rada Toksikol* 2001;52:429-439o
Dostupno na: <https://hrcak.srce.hr/file/1053>
2. Hirschmann T M, Müller W. Complex function of the knee joint: the current understanding of the knee. *Knee Surg Sports Traumatol Arthrosc* (2015) 23:2780–2788
Dostupno na: https://doc.rero.ch/record/331481/files/167_2015_Article_3619.pdf
3. Bajek S, Bobinac D, Jerković R, Malnar D, Marić I. Sustavna anatomija čovjeka. Rijeka: Digital point tiskara, 2007.
4. Orchard J W, Read J W, Anderson I F. The use of diagnostic imaging in sports medicine. *MJA* 2005; 183: 482–486
Dostupno na: https://www.mja.com.au/system/files/issues/183_09_071105/orc10254_fm.pdf
5. Šklempe Kokić I, Uremović M, Kokić T. Kineziterapija nakon ozljede medijalnog kolateralnog ligamenta. *Hrvat. Športskomed. Vjesn.* 2012; 27: 3-9
Dostupno na: <https://hrcak.srce.hr/file/130415>
6. Križan Z. Kompendij anatomija čovjeka III. dio: Pregled građe grudi, trbuha, zdjelice, noge i ruke. Zagreb: Školska knjiga, 1997, 3. izdanje, str. 212 – 218, 236, 243
7. Yu B, Garrett WE. Mechanisms of non-contact ACL injuries. *Br J Sports Med.* 2007 Aug;41 Suppl 1(Suppl 1):i47-51.
Dostupno na: <https://www.ncbi.nlm.nih.gov/pmc/articles/PMC2465243/>
8. Bahr R, Krosshaug T. Understanding injury mechanisms: a key component of preventing injuries in sport. *Br J Sports Med.* 2005 Jun;39(6):324-9.
Dostupno na: <https://pubmed.ncbi.nlm.nih.gov/15911600/>
9. Boden BP, Dean GS, Feagin JA Jr, Garrett WE Jr. Mechanisms of anterior cruciate ligament injury. *Orthopedics.* 2000 Jun;23(6):573-8.
Dostupno na: <https://pubmed.ncbi.nlm.nih.gov/10875418/>
10. Boden BP, Sheehan FT, Torg JS, Hewett TE. Noncontact anterior cruciate ligament injuries: mechanisms and risk factors. *J Am Acad Orthop Surg.* 2010 Sep;18(9):520-7.
Dostupno na: <https://www.ncbi.nlm.nih.gov/pmc/articles/PMC3625971/>
11. DeMorat G, Weinhold P, Blackburn T, Chudik S, Garrett W. Aggressive quadriceps loading can induce noncontact anterior cruciate ligament injury. *Am J Sports Med.* 2004 Mar;32(2):477-83.
Dostupno na: <https://pubmed.ncbi.nlm.nih.gov/14977677/>
12. Hewett TE, Myer GD, Ford KR, Heidt RS Jr, Colosimo AJ, McLean SG, van den Bogert AJ, Paterno MV, Succop P. Biomechanical measures of neuromuscular control and valgus loading

- of the knee predict anterior cruciate ligament injury risk in female athletes: a prospective study. *Am J Sports Med.* 2005; 33:492–501.
Dostupno na: <https://pubmed.ncbi.nlm.nih.gov/15722287/>
13. Hewett TE, Lindenfeld TN, Riccobene JV, Noyes FR. The effect of neuromuscular training on the incidence of knee injury in female athletes. A prospective study. *Am J Sports Med.* 1999; 27:699– 706.
Dostupno na: <https://pubmed.ncbi.nlm.nih.gov/10569353/>
14. Walden M, Hagglund M, Magnusson H, Ekstrand J (2011) Anterior cruciate ligament injury in elite football: a prospective threecohort study. *Knee Surg Sports Traumatol Arthrosc* 19:11–19
Dostupno na: <https://pubmed.ncbi.nlm.nih.gov/20532869/>
15. O’Donoghue A. *Treatment of Injuries to Athletes.* Philadelphia, PA: WB Saunders Company. 1970.
Dostupno na: <https://academic.oup.com/ptj/article-abstract/51/11/1264/4588963>
16. Indelicato PA. Isolated medial collateral ligament injuries in the knee. *J Am Acad Orthop Surg.* 1995; 3:9-14
Dostupno na: <https://pubmed.ncbi.nlm.nih.gov/10790648/>
17. Ford KR, Myer GD, Hewett TE. Valgus knee motion during landing in high school female and male basketball players. *Med Sci Sports Exerc.* 2003; 35: 1745-1750.
Dostupno na: <https://pubmed.ncbi.nlm.nih.gov/14523314/>
18. Bushnell BD, Bitting SS, Crain JM, Boublik M, Schlegel TF. Treatment of magnetic resonance imaging-documented isolated grade III lateral collateral ligament injuries in National Football League athletes. *Am J Sports Med.* 2010;38(1):86–91.
Dostupno na: <https://pubmed.ncbi.nlm.nih.gov/19966106/>
19. Lundblad M, Hägglund M, Thomeé C, Hamrin Senorski E, Ekstrand J, Karlsson J, Waldén M. Epidemiological Data on LCL and PCL Injuries Over 17 Seasons in Men's Professional Soccer: The UEFA Elite Club Injury Study. *Open Access J Sports Med.* 2020 May 13;11:105-112.
Dostupno na: <https://www.ncbi.nlm.nih.gov/pmc/articles/PMC7231769/>
20. Levy BA, Dajani KA, Whelan DB, Stannard JP, Fanelli GC, Stuart MJ, Boyd JL, MacDonald PA, Marx RG (2009) Decision making in the multiligament-injured knee: an evidence-based systematic review. *Arthroscopy* 25(4):430–438
Dostupno na: <https://pubmed.ncbi.nlm.nih.gov/19341932/>
21. Matsumoto H, Suda Y, Otani T, Niki Y, Seedhom BB, Fujikawa K (2001) Roles of the anterior cruciate ligament and the medial collateral ligament in preventing valgus instability. *J Orthop Sci* 6(1):28–32
Dostupno na: <https://pubmed.ncbi.nlm.nih.gov/11289582/>
22. Duncan JB, Hunter R, Purnell M, Freeman J (1995) Meniscal injuries associated with acute anterior cruciate ligament tears in alpine skiers. *Am J Sports Med* 23(2):170–172

- Dostupno na: <https://pubmed.ncbi.nlm.nih.gov/7778701/>
23. T. Furumatsu et al. Injury patterns of medial meniscus posterior root tears/ *Orthopaedics & Traumatology: Surgery & Research* 105 (2019) 107–111
Dostupno na: <https://www.sciencedirect.com/science/article/pii/S1877056818303268>
24. Naranje S, Mittal R, Nag H, Sharma R (2008) Arthroscopic and magnetic resonance imaging evaluation of meniscus lesions in the chronic anterior cruciate ligament–deficient knee. *Arthroscopy* 24(9):1045–1051
Dostupno na: <https://pubmed.ncbi.nlm.nih.gov/18760213/>
25. O'donoghue D (1964) The unhappy triad: etiology, diagnosis and treatment. *Am J Orthop* 6:242–247
Dostupno na: <https://pubmed.ncbi.nlm.nih.gov/14237439/>
26. Shelbourne KD, Nitz PA (1991) The O'Donoghue triad revisited. Combined knee injuries involving anterior cruciate and medial collateral ligament tears. *Am J Sports Med* 19(5):474–477.
Dostupno na: <https://pubmed.ncbi.nlm.nih.gov/1962712/>
27. Nogalski A et al. Comparison of Diagnostic Accuracy of Physical Examination and MRI in the Most Common Knee Injuries *Appl. Sci.* 2019, 9, 4102
Dostupno na: https://www.researchgate.net/publication/336149964_Comparison_of_Diagnostic_Accuracy_of_Physical_Examination_and_MRI_in_the_Most_Common_Knee_Injuries/citations
28. Puig, S.; Kuruvilla, Y.C.K.; Ebner, L.; Endel, G. Magnetic resonance tomography of the knee joint. *Skelet. Radiol.* 2015, 44, 1427–1434
Dostupno na: <https://pubmed.ncbi.nlm.nih.gov/26130068/>
29. Solivetti, F.M.; Guerrisi, A.; Salducca, N.; Desiderio, F.; Graceffa, D.; Capodici, G.; Romeo, P.; Sperduti, I.; Canitano, S. Appropriateness of knee MRI prescriptions: Clinical, economic and technical issues. *Radiol. Med.* 2016, 121, 315–322.
Dostupno na: <https://pubmed.ncbi.nlm.nih.gov/26661954/>
30. Makhmalbaf H, Moradi A, Ganji S, Omidi-Kashani F. Accuracy of lachman and anterior drawer tests for anterior cruciate ligament injuries. *Arch Bone Jt Surg.* 2013 Dec;1(2):94-7. Epub 2013 Dec 15.
Dostupno na: <https://www.ncbi.nlm.nih.gov/pmc/articles/PMC4151408/>
31. Benjaminse A, Gokeler A, van der Schans CP (2006) Clinical diagnosis of an anterior cruciate ligament rupture: a meta-analysis. *J Orthop Sports Phys Ther* 36:267–288
Dostupno na: <https://pubmed.ncbi.nlm.nih.gov/16715828/>
32. Crawford R, Walley G, Bridgman S, Maffulli N (2007) Magnetic resonance imaging versus arthroscopy in the diagnosis of knee pathology, concentrating on meniscal lesions and ACL tears: a systematic review. *Br Med Bull* 84:5–23

- Dostupno na: <https://pubmed.ncbi.nlm.nih.gov/17785279/>
33. Araujo P, van Eck CF, Torabi M, Fu FH. How to optimize the use of MRI in anatomic ACL reconstruction. *Knee Surg Sports Traumatol Arthrosc.* 2013 Jul;21(7):1495-501. doi: 10.1007/s00167-012-2153-9. Epub 2012 Aug 15.
- Dostupno na: <https://pubmed.ncbi.nlm.nih.gov/22893266/>
34. Rossi R, Dettoni F, Bruzzone M, Cottino U, D'Eligio DG, Bonasia DE. Clinical examination of the knee: know your tools for diagnosis of knee injuries. *Sports Med Arthrosc Rehabil Ther Technol.* 2011 Oct 28;3:25.
- Dostupno na: <https://www.ncbi.nlm.nih.gov/pmc/articles/PMC3213012/>
35. Rasenberg EI, Lemmens JA, van Kampen A, et al. Grading medial collateral ligament injury: comparison of MR imaging and instrumented valgus-varus laxity test-device. A prospective double-blind patient study. *Eur J Radiol.* 1995;21(1):18–24.
- Dostupno na: <https://pubmed.ncbi.nlm.nih.gov/8654454/>
36. Phisitkul P, James SL, Wolf BR, Amendola A. MCL injuries of the knee: current concepts review. *Iowa Orthop J.* 2006;26:77–90
- Dostupno na: <https://pubmed.ncbi.nlm.nih.gov/16789454/>
37. Crues JV 3rd, Mink J, Levy TL, Lotysch M, Stoller DW. Meniscal tears of the knee: accuracy of MR imaging. *Radiology* 1987;164(2):445–448.
- Dostupno na: <https://pubmed.ncbi.nlm.nih.gov/3602385/>
38. Nguyen JC, De Smet AA, Graf BK, Rosas HG. MR imaging-based diagnosis and classification of meniscal tears. *Radiographics.* 2014 Jul-Aug;34(4):981-99
- Dostupno na: <https://pubmed.ncbi.nlm.nih.gov/25019436/>
39. Babić – Naglič Đ. Nefarmakološko liječenje osteoartritisa. *Reumatizam* 2005. 52(2)
- Dostupno na: <https://hrcak.srce.hr/file/185978>
40. Vance CG, Dailey DL, Rakel BA, Sluka KA. Using TENS for pain control: the state of the evidence. *Pain Manag.* 2014 May;4(3):197-209.
- Dostupno na: <https://pubmed.ncbi.nlm.nih.gov/24953072/>
41. Goats GC. Interferential current therapy. *Br J Sports Med.* 1990 Jun;24(2):87-92.
- Dostupno na: <https://pubmed.ncbi.nlm.nih.gov/1702337/>
42. Furmanek MP, Słomka K, Juras G. The effects of cryotherapy on proprioception system. *Biomed Res Int.* 2014;2014:696397.
- Dostupno na: <https://www.ncbi.nlm.nih.gov/pmc/articles/PMC4244933/>
43. G. E. White and G. D. Wells, “Cold-water immersion and other forms of cryotherapy: physiological changes potentially affecting recovery from high-intensity exercise,” *Extreme Physiology & Medicine*, vol. 2, no. 26, pp. 1–11, 2013
- Dostupno na: <https://www.ncbi.nlm.nih.gov/pmc/articles/PMC3766664/>

44. Rendulić Slivar S., Jukić I. Mogućnosti primjene terapijskog ultrazvuka u rehabilitaciji ozljeda mišića. *Fiz. rehabil. med.* 2008; 22 (1-2): 39-50
Dostupno na: <https://hrcak.srce.hr/file/199904>
45. Rennie GA, Michlovitz SL. Biophysical principles of heating and superficial heating agents. U: Michlovitz SL, (ur.) *Thermal agents in rehabilitation*. Philadelphia: Davis 1996.
Dostupno na: https://link.springer.com/chapter/10.1007/978-0-387-49825-6_2
46. Kimura IF, Gulick DT, Shelly J, Ziskin MC. Effects of two ultrasound machines and angle of application on the temperature of tissue mimicking material. *J Orthop Sports Phys Ther* 1998; 27: 27-31.
Dostupno na: <https://pubmed.ncbi.nlm.nih.gov/9440038/>
47. Harris JD, Abrams GD, Bach BR, Williams D, Heidloff D, Bush-Joseph CA, Verma NN, Forsythe B, Cole BJ. Return to sport after ACL reconstruction. *Orthopedics*. 2014 Feb;37(2):e103-8.
Dostupno na: <https://pubmed.ncbi.nlm.nih.gov/24679194/>
48. Eberbach H, Zwingmann J, Hohloch L, Bode G, Maier D, Niemeyer P, Südkamp NP, Feucht MJ. Sport-specific outcomes after isolated meniscal repair: a systematic review. *Knee Surg Sports Traumatol Arthrosc.* 2018 Mar;26(3):762-771.
Dostupno na: <https://pubmed.ncbi.nlm.nih.gov/28243702/>
49. Lavoie-Gagne OZ, Retzky J, Diaz CC, Mehta N, Korrapati A, Forlenza EM, Knapik DM, Forsythe B. Return-to-Play Times and Player Performance After Medial Collateral Ligament Injury in Elite-Level European Soccer Players. *Orthop J Sports Med.* 2021 Sep 28;9(9):23259671211033904.
Dostupno na: <https://www.ncbi.nlm.nih.gov/pmc/articles/PMC8485161/>
50. Risberg MA, Holm I, Tjomsland O, et al. Prospective study of cruciate ligament injuries in soccer: a prospective controlled changes in impairments and disabilities after anterior cruciate study of proprioceptive training. *Knee Surg Sports Traumatol ligament reconstruction. J Orthop Sports Phys Ther* 1999; 29 *Arthrosc* 1996; 4 (1): 19-21 (7): 400-12
Dostupno na: <https://www.jospt.org/doi/pdf/10.2519/jospt.1999.29.7.400>
51. Eastlack ME, Axe MJ, Snyder-Mackler L. Laxity, instability, and functional outcome after ACL injury: copers versus noncopers. *Med Sci Sports Exerc* 1999; 31 (2): 210-5
Dostupno na: <https://pubmed.ncbi.nlm.nih.gov/10063808/>
52. Wojtys EM, Huston LJ. Longitudinal effects of anterior cruciate ligament injury and patellar tendon autograft reconstruction on neuromuscular performance. *Am J Sports Med* 2000; 28 (3): 336-44
Dostupno na: <https://pubmed.ncbi.nlm.nih.gov/10843124/>

53. Keays SL, Bullock-Saxton JE, Newcombe P, et al. The relationship between knee strength and functional stability before after anterior cruciate ligament reconstruction. *J Orthop Res* 2003; 21 (2): 231-7
Dostupno na: <https://pubmed.ncbi.nlm.nih.gov/12568953/>
54. Richards DP, Barber FA, Herbert MA. Compressive loads in longitudinal lateral meniscus tears: a biomechanical study in porcine knees. *Arthroscopy* 2005;21:1452–6
Dostupno na: <https://pubmed.ncbi.nlm.nih.gov/16376234/>
55. Ahmed AM. A pressure distribution transducer for in-vitro static measurements in synovial joints. *J Biomech Eng* 1983;105:309–14.
Dostupno na: <https://pubmed.ncbi.nlm.nih.gov/6632837/>
56. Spang Iii RC, Nasr MC, Mohamadi A, DeAngelis JP, Nazarian A, Ramappa AJ. Rehabilitation following meniscal repair: a systematic review. *BMJ Open Sport Exerc Med.* 2018 Apr 9;4(1):e000212.
Dostupno na: <https://pubmed.ncbi.nlm.nih.gov/29682310/>
57. Lin DL, Ruh SS, Jones HL, et al. Does high knee flexion cause separation of meniscal repairs? *Am J Sports Med* 2013;41:2143–50
Dostupno na: <https://pubmed.ncbi.nlm.nih.gov/23880404/>
58. Encinas-Ullan CA, Rodriguez-Merchan EC. Isolated medial collateral ligament tears: an update on management. *EFORT Open Rev.* 2018;3(7):398–407.
Dostupno na: <https://pubmed.ncbi.nlm.nih.gov/30233815/>
59. Marchant MH, Tibor LM, Sekiya JK, Hardaker WT, Garrett WE, Taylor DC. Management of medial-sided knee injuries, part 1: medial collateral ligament. *Am J Sports Med.* 2011;39(5):1102– 1113.
Dostupno na: <https://pubmed.ncbi.nlm.nih.gov/21148144/>
60. Corten K, Hoser C, Fink C, Bellemans J. Case reports: a Stener-like lesion of the medial collateral ligament of the knee. *Clin Orthop Relat Res.* 2010;468(1):289–293
Dostupno na: <https://www.ncbi.nlm.nih.gov/pmc/articles/PMC2795848/>
61. Papandreou M, Billis E, Papathanasiou G, Spyropoulos P, Papaioannou N. Cross-exercise on quadriceps deficit after ACL reconstruction. *J Knee Surg.* 2013 Feb;26(1):51-8.
Dostupno na: <https://pubmed.ncbi.nlm.nih.gov/23288773/>
62. Boden BP, Dean GS, Feagin JA Jr, Garrett WE Jr. Mechanisms of anterior cruciate ligament injury. *Orthopedics.* 2000;23(6):573-578.
Dostupno na: <https://pubmed.ncbi.nlm.nih.gov/10875418/>
63. Scotney B. Sports knee injuries - assessment and management. *Aust Fam Physician.* 2010 Jan-Feb;39(1-2):30-4.
Dostupno na: <https://pubmed.ncbi.nlm.nih.gov/20369131/>

12. KRATKI ŽIVOTOPIS PRISTUPNIKA

Rođen sam 13.12.2000. u Tuzli. Pohađao sam osnovnu školu San Nicolo od 2007. do 2011., a kasnije osnovnu školu Milan Brozović u Kastvu od 2011. do 2015. Završio sam srednju Medicinsku školu u Rijeci, 2019., smjer fizioterapeutski tehničar. Odmah po završetku srednje škole upisao sam preddiplomski stručni studij fizioterapije na Fakultetu zdravstvenih studija u Rijeci koji sam završio 2022.