

Perfuzijska tomografija miokarda s farmakološkim opterećenjem tijekom COVID-19 pandemije

Karić, Elma

Undergraduate thesis / Završni rad

2022

Degree Grantor / Ustanova koja je dodijelila akademski / stručni stupanj: **University of Rijeka, Faculty of Health Studies / Sveučilište u Rijeci, Fakultet zdravstvenih studija u Rijeci**

Permanent link / Trajna poveznica: <https://um.nsk.hr/um:nbn:hr:184:922533>

Rights / Prava: [In copyright](#)/[Zaštićeno autorskim pravom.](#)

Download date / Datum preuzimanja: **2024-12-22**

Repository / Repozitorij:

[Repository of the University of Rijeka, Faculty of Health Studies - FHSRI Repository](#)



SVEUČILIŠTE U RIJECI
FAKULTET ZDRAVSTVENIH STUDIJA
PREDDIPLOMSKI STRUČNI STUDIJ RADIOLOŠKA TEHNOLOGIJA

Elma Karić

PERFUZIJSKA TOMOGRAFIJA MIOKARDA S FARMAKOLOŠKIM OPTEREĆENJEM
TIJEKOM COVID-19 PANDEMIJE

Završni rad

Rijeka, 2022.

UNIVERSITY OF RIJEKA
FACULTY OF HEALTH STUDIES
UNDERGRADUATE PROFESSIONAL STUDY OF
RADIOLOGICAL TECHNOLOGY

Elma Karić

Myocardial perfusion tomography with pharmacological stress testing in the covid-19
pandemic

Final work

Rijeka, 2022

Izveštće o provedenoj provjeri izvornosti studentskog rada

Opći podatci o studentu:

Sastavnica	Fakultet zdravstvenih studija u Rijeci
Studij	Prediplomski stručni studij radiološka tehnologija
Vrsta studentskog rada	Završni rad
Ime i prezime studenta	Elma Karić
JMBAG	351010172

Podatci o radu studenta:

Naslov rada	Perfuzijska tomografija miokarda s farmakološkim opterećenjem tijekom COVID-19 pandemije
Ime i prezime mentora	Izv.prof.dr.sc. Neva Giroto, dr.med.
Datum predaje rada	5.07.2022.
Identifikacijski br. podneska	1866817538
Datum provjere rada	5.05.2022.
Ime datoteke	Završni rad Elma Karić.docx
Veličina datoteke	1.66 MB
Broj znakova	89028
Broj riječi	5900
Broj stranica	45

Podudarnost studentskog rada:

Podudarnost (%)	
Ukupno:	5%

Izjava mentora o izvornosti studentskog rada

Mišljenje mentora	
Datum izdavanja mišljenja	5.07.2022.
Rad zadovoljava uvjete izvornosti	<input checked="" type="checkbox"/>
Rad ne zadovoljava uvjete izvornosti	<input type="checkbox"/>
Obrazloženje mentora (po potrebi dodati zasebno)	

Datum

5.07.2022.

Potpis mentora



Rijeka, 18. 5. 2022.

Odobrenje nacrtu završnog rada

Povjerenstvo za završne i diplomske radove Fakulteta zdravstvenih studija Sveučilišta u Rijeci
odobrava nacrt završnog rada:

PERFUZIJSKA TOMOGRAFIJA MIOKARDA S FARMAKOLOŠKIM
OPTEREĆENJEM TIJEKOM COVID-19 PANDEMIJE; rad s istraživanjem
MYOCARDIAL PERFUSION TOMOGRAPHY WITH
PHARMACOLOGICAL STRESS TESTING IN THE COVID-19 PANDEMIC:
research

Student: Elma Karić

Mentor: izv. prof. dr. sc. Neva Giroto, dr. med.

Komentor: izv. prof. dr. sc. Tatjana Bogović Črnić, dr. med.

Sveučilište u Rijeci, Fakultet zdravstvenih studija

Prediplomski stručni Radiološka tehnologija

Povjerenstvo za završne i diplomske radove

Predsjednik Povjerenstva



Pred. Helena Štrucelj, dipl. psiholog – prof.

Sadržaj	
SAŽETAK	4
SUMMARY	5
POPIS KRATICA	6
1. UVOD	7
1.1. Primjena nuklearne medicine u kardiologiji.....	8
1.1.1. Perfuzijska tomografija miokarda – uvod	8
1.1.2. Perfuzijska tomografija miokarda - izvođenje.....	12
1.1.3. Perfuzijska tomografija miokarda – snimanje	17
2. CILJEVI I HIPOTEZE	20
3. ISPITANICI I METODE	21
3.1. Ispitanici	21
3.2. Metode.....	21
3. REZULTATI	24
4. RASPRAVA	34
5. ZAKLJUČAK	36
LITERATURA	37
PRIVITCI	40
ŽIVOTOPIS	44

SAŽETAK

Perfuzijska tomografija miokarda je neinvazivna slikovna dijagnostička metoda u nuklearnoj medicini koja se izvodi u svrhu procjenu raspodjele koronarnog protoka u srčanom mišiću. Pretraga se izvodi intravenskim injiciranjem radiofarmaka - ^{99m}Tc -MIBI-ja ili ^{99m}Tc -tetrofosmina koji se nakupljaju u miokardu proporcionalno protoku krvi te se zasebno apliciraju u opterećenju i mirovanju pa se snimke dobivene gama kamerom međusobno uspoređuju. Opterećenje se, osim bicikl ergometrom ili pokretnom trakom, može u slučaju određenih indikacija izvoditi lijekovima – najčešće vazodilatatorima koji povećavaju protok krvi kroz srčani mišić. Tijekom COVID-19 pandemije objavljene su preporuke strukovnih udruženja nuklearne medicine, prema kojima bi, iz epidemioloških razloga, pretragu trebalo izvoditi farmakološkim opterećenjem i uz jednodnevni protokol.

Ciljevi ovog istraživanja su ustanoviti postiže li se jednodnevnim protokolom s regadenozonom adekvatno opterećenje, utvrditi jesu li registrirane nuspojave regadenozona i koje te ustanoviti jesu li snimke snimljene jednodnevnim protokolom zadovoljavajuće kvalitete.

U istraživanje je uključeno 50 ispitanika upućenih u Klinički zavod za nuklearnu medicinu Kliničkog bolničkog centra Rijeka na perfuzijsku tomografiju miokarda uz farmakološko opterećenje vazodilatatorom regadenozonom prema jednodnevnom protokolu, tijekom 2020. i 2021. godine. Podaci koji su analizirani su dob, spol, uputna dijagnoza, nuspojave farmakološkog opterećenja, kvaliteta snimljenih tomograma te konačan nalaz.

Zaključeno je da su sve snimke učinjene farmakološkim opterećenjem zadovoljavajuće kvalitete za interpretaciju kao i da se regadenozonom može postići adekvatno opterećenje. Također, ustanovljeno je da regadenozon uzrokuje blage nuspojave, u manjem postotku pacijenata.

Ključne riječi: perfuzijska tomografija miokarda, farmakološko opterećenje, regadenozon

SUMMARY

Myocardial perfusion tomography (MPI) is non-invasive nuclear medicine imaging diagnostic method performed to assess the distribution of coronary flow in the heart muscle. The test is performed by intravenous injection of radiopharmaceuticals that accumulate in the myocardium in proportion to blood flow, such as ^{99m}Tc - MIBI and ^{99m}Tc - tetrofosmin, which are applied separately in stress and rest, and images are compared. Stress imaging is performed with cycloergometer or treadmill, but in some indications pharmacological stressors can be used, mostly vasodilators that increase blood flow through the heart muscle. During COVID-19 pandemic, nuclear medicine associations have published recommendations according to which, for epidemiological reasons, MPI should be performed as one-day protocol and with pharmacological stress.

The objectives of this study were to determine whether by using one-day protocol with regadenoson an adequate stress can be achieved, whether and which regadenoson side effects have been registered, and to determine whether quality of images obtained with one day protocol was satisfactory.

The study included 50 subjects referred to Clinical Department of Nuclear Medicine, Clinical Hospital Center Rijeka, during 2020 and 2021. for myocardial perfusion tomography with regadenoson pharmacological stress with one-day protocol. The data analysed were age, sex, referral diagnosis, pharmacological stress side effects, tomogram quality and final findings.

It was concluded that all images made with a pharmacological stress are of satisfactory quality for interpretation, as well as that an adequate stress can be achieved with regadenoson. Also, regadenoson has been found to cause only mild side effects, in a smaller proportion of patients.

Key words: myocardial perfusion tomography, pharmacological load, regadenoson

POPIS KRATICA

CT – kompjuterizirana tomografija (*engl. Computed tomography*)

cAMP – ciklički adenzin monofosfat

EKG – elektrokardiogram

EANM – Europsko udruženje nuklearne medicine (*engl. European Association of Nuclear Medicine*)

KOPB – kronična opstruktivna plućna bolest

MR – magnetna rezonancija

^{99m}Tc - MIBI – metoksi-izobutilizonitril obilježen tehnejem-99m, radiofarmak

SPECT – jednofotonska emisijska kompjutorizirana tomografija (*engl. Single Photon Emission Computed Tomography*)

g-SPECT – EKG sinhronizirana jednofotonska emisijska kompjutorizirana tomografija (*engl. Gated - Single Photon Emission Computed Tomography*)

IAEA – Međunarodna agencija za atomsku energiju (*engl. International Atomic Energy Agency*)

1. UVOD

Nuklearna medicina je grana medicine u kojoj se u dijagnostičke svrhe gama kamerama bilježi distribucija radiofarmaka u tijelu. Relativno je mlada grana medicine i njenom napretku uvelike doprinosi razvoj tehnologije i elektronike (1). Za razliku od većine dijagnostičkih pretraga koje nam daju uvid u morfologiju organa, kao što su RTG, CT, MR i druge, pretrage u nuklearnoj medicini daju nam uvid u funkciju organa. Radiofarmaci, farmaceutski pripravci radionuklida, apliciraju se najčešće intravenski. Zbog sastava sličnog fiziološkim molekulama u tijelu, dijagnostički radioaktivni spojevi u organizmu slijede iste metaboličke puteve kao ne radioaktivni, a pritom emitiraju gama zrake pa je njihov put i akumulaciju moguće pratiti gama kamerom. Stoga se u dijagnostici nuklearna medicina primjenjuje u onkologiji, kardiologiji, endokrinologiji, pulmologiji i drugim granama medicine. Osim dijagnostike, nuklearna medicina obuhvaća i terapiju, odnosno liječenje različitih, pogotovo malignih bolesti radiofarmacima te se intenzivno razvija.

1.1. Primjena nuklearne medicine u kardiologiji

Povijest nuklearne medicine u kardiologiji seže u 1948. godinu kada je Prinzmetal sa suradnicima snimio radio kardiogram tijekom prvog prolaza intravenski injiciranog joda-131 kroz srčane šupljine (2). To je bio prvi pokušaj korištenja radionuklida u kardiologiji (2). Nešto kasnije, 1973. godine, Elliot Lebowitz je aplicirao radioaktivni talij kako bi ispitao perfuziju miokarda (2). Iste je godine opaženo da tkivo miokarda zahvaćenog infarktom može vezati pirofosfat obilježen tehnecijem-99m i tako se vizualizirati gama kamerom (2). Počeci nuklearne kardiologije su ključni jer se pojavom navedenih pretraga dijagnostika bolesti srca počela izvoditi neinvazivno. Sve su pretrage u nuklearnoj kardiologiji i danas neinvazivne i od iznimnog značaja zbog vrijednih dijagnostičkih podataka koje njima dobivamo. Pretragama kao što su perfuzijska scintigrafija miokarda, radionuklidna angiokardiografija, radionuklidna ekvilibrijska ventrikulografija, dobivamo informacije o perfuziji miokarda, veličini srčanih šupljina, prisustvu intrakardijalnih šantova, a koriste se i za mjerenje istisne frakcije, regionalne kontraktilnosti klijetki i vijabilnosti, odnosno metaboličkog statusa miokarda (2).

Kako su kardiovaskularne bolesti i dalje jedne od vodećih uzroka morbiditeta svugdje u svijetu, potreba za njihovom dijagnostikom je u porastu.

1.1.1. Perfuzijska tomografija miokarda – uvod

Tijekom posljednjih desetljeća perfuzijska tomografija miokarda je postala važna neinvazivna tehnika snimanja srca kojom se dijagnosticira koronarna bolest, odnosno ishemija miokarda te procjenjuje vijabilnost miokarda (3). Unatoč sve većem broju pretraga i alternativa, ova se pretraga i dalje smatra najkorisnijom zbog širokog spektra informacija koje njome dobivamo (3). Indikacije za ovu pretragu su dijagnostika koronarne bolesti, procjena već poznate koronarne bolesti, njezine ozbiljnosti i proširenosti te određivanje vijabilnosti miokarda, a ima i prognostičku vrijednost (1).

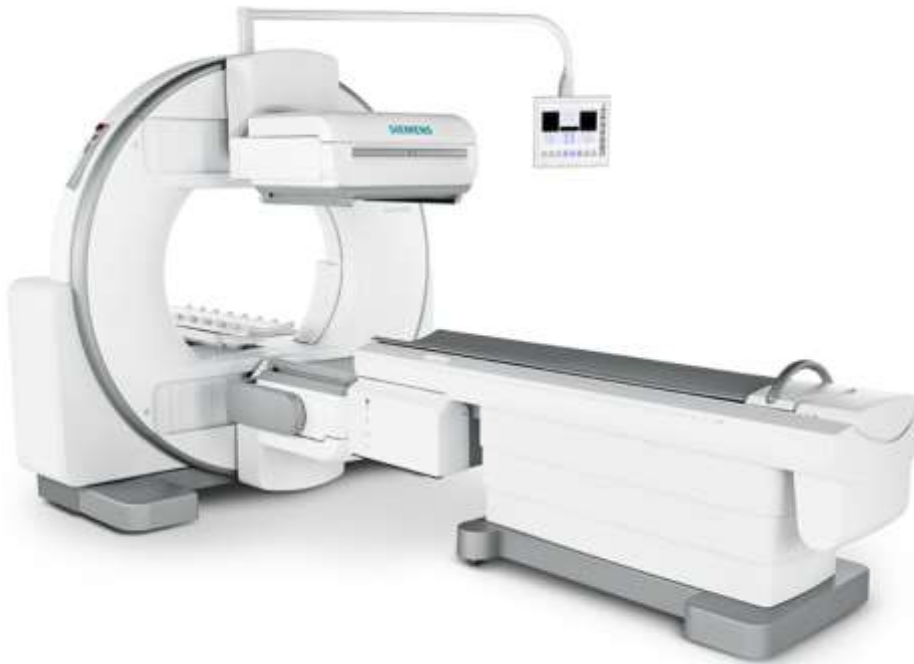Do ishemije miokarda dolazi kada je krvni protok kroz arterije smanjen, što rezultira nedovoljnom opskrbom miocita kisikom. Očituje se na nekoliko načina, anginom pektoris, poremećajem srčanog ritma, srčanim zatajenjem, infarktom te naglom srčanom smrću (4). Perfuzijskom tomografijom miokarda se, zahvaljujući akumulaciji specifičnih radiofarmaka u

zdravim, dobro prokrvljenim miocitima mogu detektirati područja koja nisu dobro prokrvljena, a metaboličkim radiofarmacima procijeniti vijabilnost.

Prvi radiofarmak koji se koristio za ispitivanje perfuzije miokarda bio je talij – 201 klorid (^{201}Tl -klorid) (3), no zbog svog relativno dugog vremena poluraspada te posljedično značajnog ozračenja pacijenta, uglavnom se napušta (3). Danas se najčešće koriste sestamibi (metoksiizobutilizonitril, MIBI) i tetrofosmin obilježeni radioizotopom tehnečija-99m ($^{99\text{m}}\text{Tc}$ -MIBI i $^{99\text{m}}\text{Tc}$ -tetrofosmin), koji su lipofilni monovalentni kationski kompleksi pa staničnu membranu miocita mogu prelaziti pasivnom difuzijom (1), a zbog kraćeg vremena poluraspada ovog izotopa tehnečija ozračenje pacijenta je manje (3).

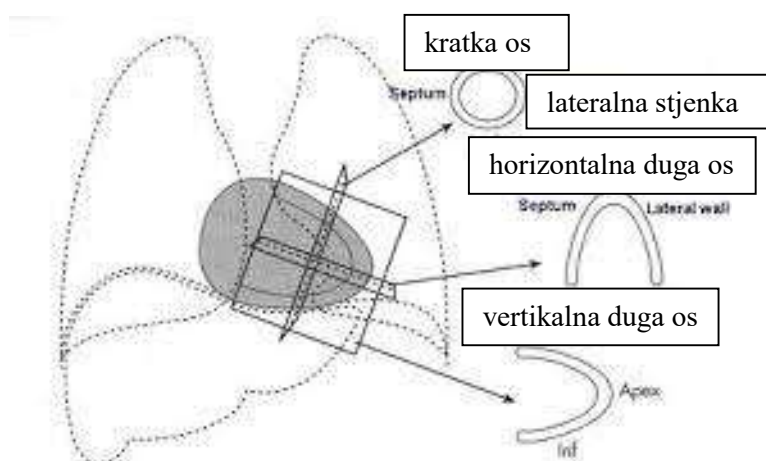
Nakon intravenske aplikacije dotok navedenih radiofarmaka u miokard je proporcionalan protoku krvi, a nakupljanje u miocitima razmjerno protoku kroz ogranke koronarnih arterija. U miokardu se akumulira oko 2,5 - 5% ukupno aplicirane aktivnosti radiofarmaka (1). Kako bi se mogla procijeniti eventualna koronarna bolest, pretragu treba izvoditi zasebnim injiciranjem radiofarmaka u stanju opterećenja i u stanju mirovanja, što se može izvoditi u jednom ili dva dana, odnosno prema jednodnevnom ili dvodnevnom protokolu, koji se smatra kvalitetnijim.

Opterećenje se može izvoditi bicikl ergometrom, a ukoliko je pacijent starije životne dobi, teško pokretan ili ima kontraindikacije za izvođenje ergometrije, primjenom farmakološkog opterećenja korištenjem lijekova, vazodilatatora koji dovode do istog učinka, povećavajući protok krvi kroz srčani mišić (dipiridamol, adenzin i dobutamin).



Slika 1: SPECT uređaj, preuzeto (17.5.2022.) s <https://www.siemens-healthineers.com/ua/molecular-imaging/spect-and-spect-ct>

Konačno, slijedi snimanje gama kamerom koja može detektirati vrlo male količine radioaktivnosti koje dolaze iz tijela pacijenta (Slika 1). Detektori kamere se tijekom snimanja kreću u kružnoj putanji oko grudnog koša što u konačnici omogućuje 3D rekonstrukciju slike stijenke miokarda u kojoj se nakupio radiofarmak (jednofotonska emisijska tomografija, engl. single photon emission computed tomography, SPECT) (1) te njezin prikaz u presjecima, odnosno tomogramima (Slika 2).



Slika 2. Prikaz presjeka srca u tri ravnine, preuzeto (21.5.2022.) s https://neuron.mefst.hr/docs/katedre/nuklearna_medicina/nastavni_materijali/Perfuzijska_scintigrafija_miokarda.pdf

Perfuzijska tomografija miokarda se najčešće provodi uz sinkronizaciju s EKG-om (EKG-sinkronizirana perfuzijska tomografija miokarda, engl. gated, g-SPECT). Tako se, osim perfuzije miokarda, dobiva podatak o gibljivosti stijenke i istisnoj frakciji lijeve klijetke (5). Podaci snimljeni unutar istih razdoblja, jedne osmine svakog srčanog ciklusa, pohranjuju se u osam segmenata, pa se dobivaju zasebni tomogrami iz svakog segmenta srčanog ciklusa.

Interpretacija nalaza započinje procjenom kvalitete snimljenih tomograma, detekcijom eventualnih pomaka pacijenta za vrijeme izvođenja pretrage te utvrđivanjem mogućih artefakata, naročito atenuacije mekim tkivom (primjerice dojki ili masnog tkiva u pretilih osoba) (6). Potom se uspoređuju tomogrami snimljeni u opterećenju i mirovanju kako bi se mogla procijeniti narav perfuzijskih defekata (reverzibilni ili ireverzibilni) te njihova lokalizacija (6) (Tablica 1).

Tablica 1: Interpretacija nalaza

	OPTEREĆENJE	MIROVANJE
ISHEMIJA	Defekt	popunjavanje
NEKROZA/INFARKT	Defekt	defekt

1.1.2. Perfuzijska tomografija miokarda - izvođenje

Prije pretrage, pacijentu treba dati upute za pripremu. Potrebno je prekinuti terapiju beta blokatorima dva do tri dana prije snimanja, a antagonistima kalcija i nitratima produljena djelovanja barem dan prije pretrage (1). Na dan pretrage pacijent ne smije konzumirati čaj ni kavu, ali smije pojesti lagani obrok najkasnije dva sata prije pretrage. Da bi se smanjilo nakupljanje radiofarmaka u proksimalnim dijelovima tankog crijeva, što može ometati interpretaciju nalaza, pacijentu se preporučuje povećani unos tekućine.

Pretraga se standardno izvodi prema dvodnevnom protokolu, najprije u opterećenju te drugi dan, u mirovanju. Prvog dana se tijekom maksimalnog opterećenja na bicikl ergometru ili nakon primjene vazodilatatora aplicira 500 – 600 MBq ^{99m}Tc – MIBI-ja ili ^{99m}Tc – tetrofosmina, a nakon 15-45 minuta (dulje ako je u pitanju farmakološko opterećenje), može se snimati. Ukoliko se na snimkama uoče perfuzijski defekti, drugoga dana se bez opterećenja aplicira ista aktivnost, a snima se 30-45 minuta nakon aplikacije radiofarmaka. Ako su snimke prvoga dana uredne, pretragu nije potrebno izvoditi u mirovanju.

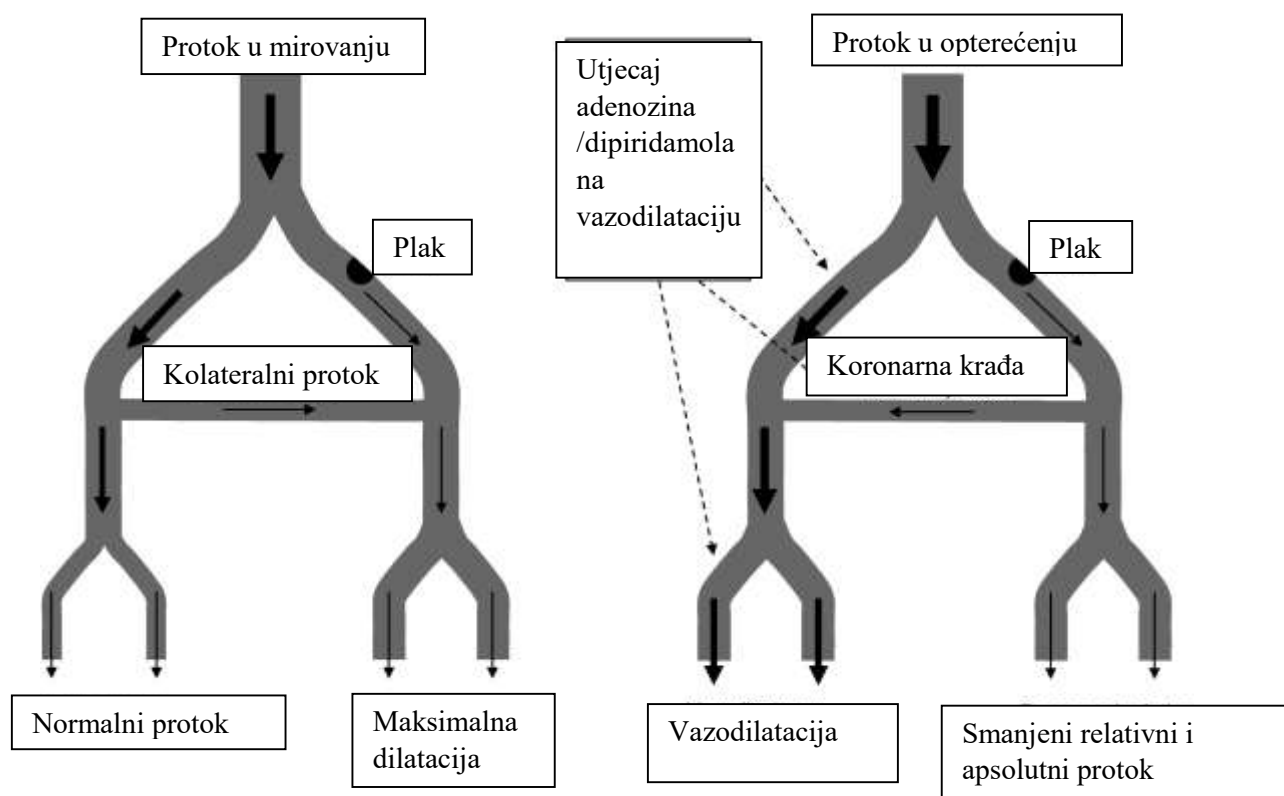
Ukoliko nije moguće izvoditi dvodnevni, izvodi se jednodnevni protokol prema kojem se u maksimalnom opterećenju pacijentu aplicira 300 MBq, nakon 15 – 45 se snima i ukoliko se na snimkama uoče perfuzijski defekti, aplicira se trostruko veća aktivnost radiofarmaka (900 MBq), te se snima nakon 30-60 minuta.

Test opterećenja se izvodi na bicikl ergometru ili primjenom lijekova. Ergometrija je dijagnostička metoda koja mjeri fizičko opterećenje dišnog i srčano žilnog sustava (7). Parametri koje se prate su frekvencija srca, krvni tlak i promjene na elektrokardiogramu (EKG) (7). Prije početka testiranja potrebno je postaviti intravensku kanilu za kasniju aplikaciju radiofarmaka. Pacijent je za vrijeme testiranja spojen na EKG te mu se kontinuirano prati krvni tlak pri svakom stupnju opterećenja. Test započinje s opterećenjem od 25 ili 50W, te se svake tri minute opterećenje podiže za 25W, sve do postizanja maksimalne srčane frekvencije (8).

Radiofarmak se aplicira u maksimalnom opterećenju. Neke od kontraindikacija za izvođenje testa opterećenja su nestabilna angina pectoris, srčana dekompenzacija, nekontrolirana hipertenzija, aortalna stenoza te nekontrolirana srčana aritmija koja može dovesti do hemodinamske nestabilnosti. Bolesnici koji nisu kandidati za test opterećenja na bicikl ergometru su bolesnici starije životne dobi i teško pokretni bolesnici te se kod takvih preporuča farmakološko opterećenje.

1.1.2.1. Perfuzijska tomografija miokarda uz farmakološko opterećenje

Farmakološka sredstva koja se koriste kod perfuzijske tomografije miokarda dijele se u dvije skupine: vazodilatatori i pozitivni inotropni lijekovi (9). Vazodilatatori, u koje spadaju dipiridamol, adenzin i regadenozon imaju izravan utjecaj na koronarni protok krvi (Slika 3) na način da proširuju krvne žile što rezultira povećanim protokom krvi kroz srčani mišić te djeluju na opuštanje glatkog mišićja u arteriolama (10). Inotropni lijekovi svojim djelovanjem mijenjaju snagu kontrakcije miokarda (11). Negativni inotropni lijekovi svojim djelovanjem smanjuju kontrakciju srca, dok ju pozitivni pojačaju što također rezultira povećanjem protoka krvi kroz srčani mišić (11). Jedan od pozitivnih inotropnih lijekova koji se koristi u svrhu farmakološkog opterećenja je dobutamin.

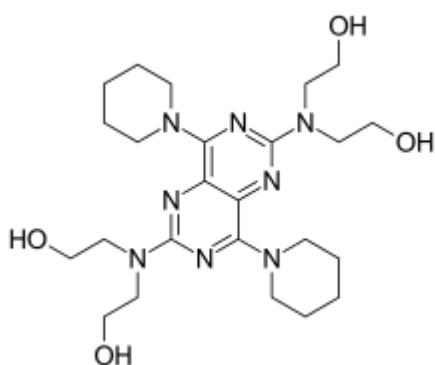


Slika 3: Prikaz koronarnog protoka prije i poslije primjene vazodilatatora, preuzeto (23.5.2022.)

s <https://pubmed.ncbi.nlm.nih.gov/15909197/>

Dipiridamol (Slika 5) je piramidopirimidinski spoj s vazodilatacijskim i antitrombotičkim učincima (9). Hemodinamski učinci dipiridamola uključuju povećanje protoka krvi kroz srčani mišić te se iz tog razloga koristi u nuklearnoj kardiologiji (9). Također, koristi se kao dodatak oralnim antikoagulansima za profilaksu tromboembolije (12). Aplicira se intravenski, a radiofarmak se aplicira odmah po aplikaciji dipiridamola ili nakon dvije minute (9). Metabolizira se u jetri te se izlučuje putem putem žuči (9).

Kontraindiciran je u bolesnika sa sindromom bolesnog sinusnog čvora, bronhospazmom i astmom (9). Česte nuspojave nakon primjene su bol u prsima, glavobolja te vrtoglavica, dok su rjeđe prisutni mučnina, crvenilo, tahikardija, dispneja i hipotenzija (9).



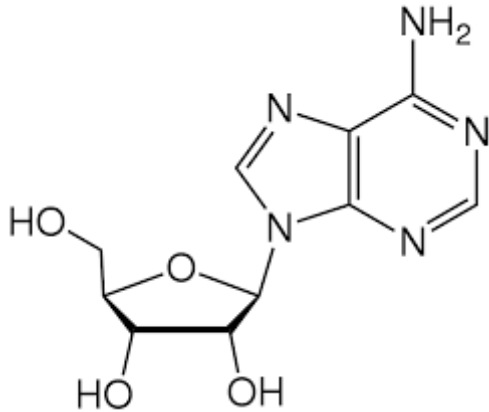
Slika 4. Kemijska struktura dipiridamola, preuzeto (23.5.2022.) s <https://sh.wikipedia.org/wiki/Dipiridamol>

Adenozin (Slika 6) je prirodni regulator protoka krvi i koronarnog protoka koji, također, modulira simpatičku neurotransmisiju (9). Postoje četiri podtipa adenozijskih receptora: stimulacija A₁ smanjuje snagu srčane kontrakcije, na A_{2A} snižava krvni tlak i smanjuje aktivnost CNS-a, A_{2B} stimulira aktivnost fosfolipaze, oslobađa medijatore mastocita te djeluje na debelo crijevo i mokraćni mjehur, a stimulacija A₃ kao i A_{2B}, pojačava aktivnost fosfolipaze te oslobađanje medijatora mastocita.

U nuklearnoj kardiologiji se koristi kao vazodilatator, jer povećava protok krvi kroz srčani mišić 4 do 5 puta kod prohodnih, zdravih krvnih žila te u nešto manjoj mjeri u stenoziranim krvnim žilama (9). Aplicira se intravenski te se tri minute nakon toga aplicira radiofarmak (9).

Kontraindiciran je u bolesnika sa sindromom bolesnog sinusnog čvora, bolesnika sa astmom i bronhospazmom te je relativno kontraindiciran kod nestabilne angine pectoris (9). Česte

nuspojave adenzina su dispneja, bol u prsima i grlu, glavobolja, crvenilo, vrtoglavica te gastrointestinalna nelagoda (9).



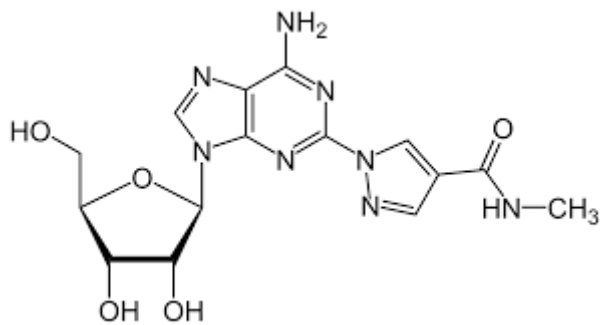
Slika 5: Kemijska struktura adenzina, preuzeto (25.5.2022.) s <https://sh.wikipedia.org/wiki/Adenzin>

Regadenozon (Lexiscan®, Rapiscan®) (Slike 7 i 8) je derivat adenzina, stoga pripada istoj skupini vazodilatatora, a za razliku od njega selektivno stimulira samo A_{2A} receptore, ostale tek minimalno te uzrokuje proširenje koronarnih arterija (13). Nakon vezanja regadenozona za receptor dolazi do aktivacije enzima adenilat ciklaze koja katalizira nastanak cikličnog adenzin-monofosfata, cAMP-a što konačno dovodi do fosforilacije proteina kinaze (14). Posljedično, aktivacija A_{2A} receptora širi koronarne arterije uzrokujući hiperemiju (prepunjenost krvnih žila krvlju).

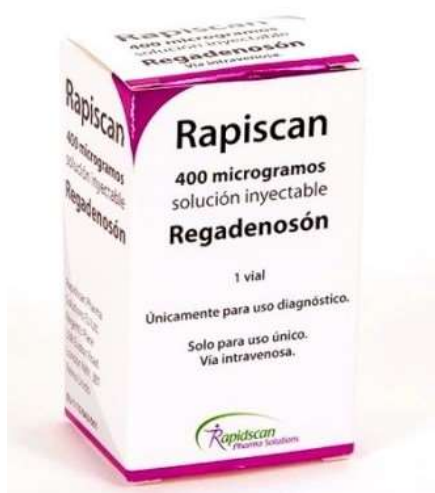Zbog selektivnosti, nuspojave kao što su bol u prsima, crvenilo vrata, bol u čeljusti, kod upotrebe regadenozona se javljaju rjeđe, a glavobolja i smetnje u gastrointestinalnom traktu jednako kao i kod ostalih vazodilatatora. Također, istraživanja su pokazala da bolesti poput astme i KOPB-a nisu kontraindikacija za korištenje regadenozona kao što je to slučaj kod

ostalih vazodilatatora (15). Jedna od nekoliko nuspojava regadenozona je mogućnost izazivanja epileptičkog napadaja, iako razlog tome nije otkriven, stoga ga treba koristiti s oprezom kod bolesnika s anamnezom epilepsije. U usporedbi s adenzinom, regadenozon je

snažniji i potreban je manji broj molekula da bi se postigao maksimalni vazodilatatorni učinak (13). Regadenozon se iz tijela eliminira putem bubrega (13).



Slika 6: kemijska formula regadenozona, preuzeto (3.6.2022.) s <https://sh.wikipedia.org/wiki/Regadenozon>

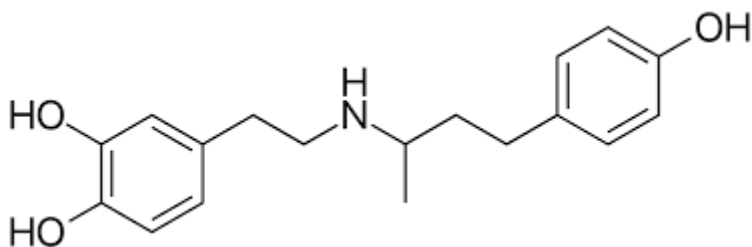


Slika 7: Rapiscan, 400 mikrograma otopina za injekciju, preuzeto (3.6.2022.) s <https://nomenclator.org/med/rapiscan-400mcg-solucion-inyectable-5ml>

Dobutamin (Slika 9) je agonist β_1 -receptora koji aktivira adenilat-ciklazu i time povećava kontraktilnost miokarda (16). Spada u skupinu inotropnih lijekova koji svojim djelovanjem mijenjaju snagu kontrakcije miokarda (11). Pozitivan je inotropni pripravak, što znači da pojačava protok krvi kroz srčani mišić te udarni i minutni volumen.

Osim na β_1 -receptore, može djelovati i na α_2 receptore te zbog toga može, uz inotropni, imati i kronotropni učinak (smanjivati srčanu frekvenciju), međutim u usporedbi s inotropnim, kronotropni učinak je zanemariv (17).

Osim u dijagnostičke svrhe, dobutamin se, zbog svojih inotropnih učinaka, koristi i kao lijek (17). Indikacije za njegovu primjenu su zatajivanje srca, septički te kardiogeni šok (17). U sklopu dijagnostičkog ispitivanja, ne smije se koristiti u pacijenata kod poznate preosjetljivosti na dobutamin, nedavnog infarkta miokarda, nestabilne angine pektoris, kongestivnog zatajenja srca, disekcije aorte te u još nekoliko slučajeva. Izlučuje se putem bubrega (17).



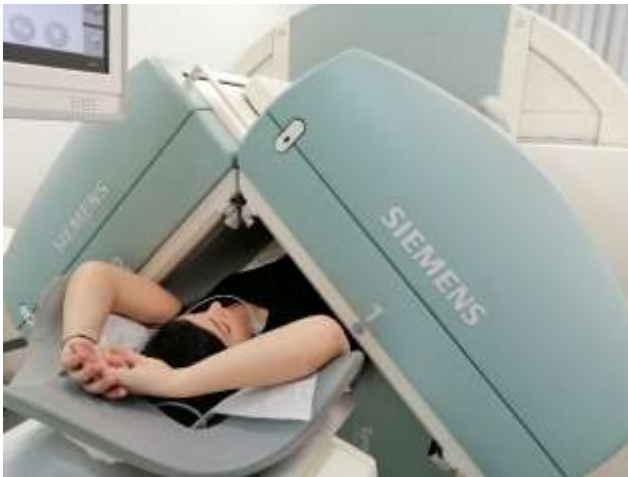Slika 8: kemijska struktura dobutamina, preuzeto (4.6.2022.) s <https://sh.wikipedia.org/wiki/Dobutamin>

1.1.3. Perfuzijska tomografija miokarda – snimanje

Jednofotonska emisijska tomografija miokarda omogućuje vizualizaciju miokarda po presjecima u tri ravnine: okomitoj na uzdužnu os lijeve klijetke te dvjema paralelnima (1). Presjeci paralelni uzdužnoj osi miokarda, horizontalni i sagitalni, imaju izgled slova U, a presjeci okomiti na uzdužnu os imaju izgled prstena (1).

Kako bi se perfuzija mogla interpretirati u svim presjecima, snimanje mora biti tomografsko, odnosno iz svih kutova. U tu svrhu, pacijent se postavlja na ležaj za snimanje tako da detektori kamere, spojeni pod kutom od 90 stupnjeva rotiraju oko grudnog koša u polukružnoj putanji koja započinje od prednje desne polukose projekcije i završava u stražnjoj lijevoj polukosoj projekciji.

Pri snimanju, pacijent leži na leđima s obje ruke iznad glave, a na površinu grudnog koša postavljaju se tri EKG elektrode koje su povezane s kamerom, kako bi se mogli registrirati i pojedini segmenti srčanog ciklusa (Slika 10).



Slika 9: položaj pacijenta za vrijeme snimanja, vlastita slika

1.1.3.1. Izvođenje perfuzijske tomografije miokarda tijekom pandemije

Godine 2019. u svijetu se pojavila bolest COVID-19 (COrona VIRus Disease), kao vrlo prenosiva i patogena virusna infekcija. Prenosi se kapljičnim putem pri nezaštićenom kontaktu zaražene i zdrave osobe. Dana 3. veljače 2020. WHO (World Health Organization, Svjetska Zdravstvena Organizacija), proglasila je izvanredno javnozdravstveno stanje, a dana 11. ožujka 2020. godine COVID-19 pandemiju (18). Davatelji zdravstvenih usluga diljem svijeta suočili su se s brojnim promjenama i smjernicama kojih su se morali pridržavati. Pojava pandemije imala je utjecaj na postupke u kliničkoj medicini općenito, a posebno u području dijagnostike.

S obzirom na visoku zaraznost i vrlo brzo širenje bolesti, strukovne udruge nuklearne medicinske dijagnostike, kao što je Europsko udruženje nuklearne medicine (European Association of Nuclear Medicine, EANM), Američko udruženje nuklearne medicine (Society of Nuclear Medicine and Molecular Imaging) i Međunarodna agencija za atomsku energiju (International Atomic Energy Agency, IAEA), objavile su preporuke za izvođenje pretraga kojima se proizvodi potencijalno kontaminirani aerosol (18-20). Većina preporuka ista je kao i

za ostale bolničke odjele, kao što su održavanje razmaka, nošenje medicinskih maski, higijena ruku, zabrana zadržavanja u čekaonicama, zabrana posjeta pacijentima u bolnici, promicanje korištenja telemedicine, testiranje medicinskog osoblja te brojne druge. Uz navedeno, date su i specifične preporuke za izvođenje pojedinih nuklearno medicinskih postupaka.

Preporučeno je da se u nuklearnoj kardiologiji zahtjevi za izvođenje perfuzijske tomografije miokarda podijele u tri skupine prema hitnosti (21). Pretrage koje spadaju u skupinu „Prioritet 1“ trebalo bi učiniti u predviđenom terminu, dok bi se zahtjevi u skupinama „Prioritet 2“ i „Prioritet 3“ mogli odgoditi za 2 - 4 mjeseca (21). Pretrage bi trebalo izvoditi uz prilagodbu (21), naime test opterećenja na bicikl ergometru trebalo bi izbjegavati te koristiti farmakološko opterećenje u cilju smanjenja kapljičnog širenja zaraze (21), pri čemu je poželjno koristiti regadenozon, budući da je postupak tim lijekom relativno kratkotrajan (21). Također, pretragu je preporučeno izvoditi u jednodnevnom protokolu, umjesto u dvodnevnom kako bi se smanjio broj dolazaka pacijenata (21). Cilj navedenih smjernica bio je unaprijediti sigurnost pacijenata i zdravstvenih djelatnika bez snižavanja kvalitete dijagnostičkih informacija (21). Shodno danim smjernicama, od travnja 2020. u Odjelu slikovne dijagnostike Kliničkog zavoda za nuklearnu medicinu KBC Rijeka, započeto je izvođenje perfuzijske tomografije miokarda prema jednodnevnom protokolu i uz veći udio pretraga učinjenih farmakološkim opterećenjem regadenozonom.

2. CILJEVI I HIPOTEZE

Ciljevi ovog istraživanja su ustanoviti postiže li se regadenozonom adekvatno opterećenje, potom jesu li registrirane nuspojave regadenozona. Također je cilj ustanoviti jesu li snimke snimljene jednodnevnim protokolom zadovoljavajuće kvalitete. Postavljene su hipoteze da se regadenozonom postiže adekvatno opterećenje, bez značajnijih nuspojava, koje se registriraju u tek manjem broju ispitanika te da su snimke zadovoljavajuće kvalitete za interpretaciju.

3. ISPITANICI I METODE

3.1. Ispitanici

U ovo retrospektivno istraživanje uključeno je 50 pacijenata upućenih od kardiologa na perfuzijsku tomografiju miokarda u Klinički zavod za nuklearnu medicinu Kliničkog bolničkog centra Rijeka, tijekom 2020. i 2021. godine. Uključeni su odrasli ispitanici oba spola kod kojih je pretraga učinjena uz farmakološko opterećenje. Isključeni su oni ispitanici čija je pretraga lošije kvalitete zbog razloga koji nisu povezani s protokolom snimanja niti farmakološkim opterećenjem, primjerice pretrage kod kojih je došlo do paravenskog injiciranja radiofarmaka, pretrage kod kojih je bilo tehničkih poteškoća pri snimanju zbog problema s uređajima, ili je pacijent bio nesuradljiv. Analizirani su podaci o dobi, spolu, uputnoj dijagnozi, eventualnim nuspojavama primjene regadenozona, kvaliteta snimljenih tomograma i konačni nalaz.

Podaci su prikupljeni pregledom medicinske dokumentacije vezane za izvođenje navedene pretrage – radnih lista koje sadrže sve podatke o pacijentu i tijeku pretrage te pregledom, analizom snimki perfuzijske tomografije miokarda (g-SPECT) i pregledom napisanih nalaza.

3.2. Metode

Farmakološko opterećenje primjenom regadenozona kao i snimanja na gama kamerama s dva detektora uz sinkronizaciju s EKG-om prema jednodnevnom protokolu izvedena su na standardni način, prema preporukama EANM (15).

Nakon pripreme koja je već opisana u Uvodnom poglavlju, svakom pacijentu je po dolasku u ustanovu otvorena radna lista u koju je tehnolog zabilježio osobne podatke, uključujući visinu i težinu. Potom se radna lista predala liječniku koji je nakon kratkog razgovora s pacijentom odredio aktivnost radiofarmaka koju treba aplicirati te radnu listu dopunio anamnestičkim podacima bitnim za pretragu.

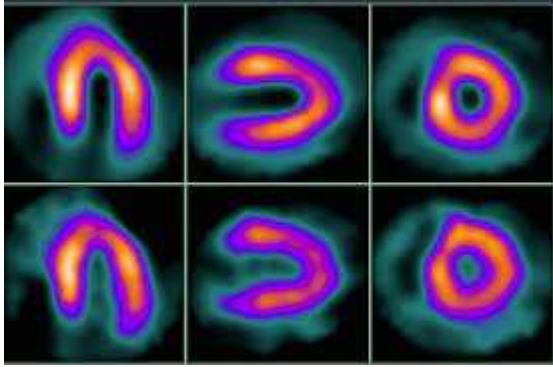
Radiofarmak, ^{99m}Tc MIBI pripremljen je prema uputi proizvođača (1), u vrućem laboratoriju, dodavanjem odgovarajuće aktivnosti tehnećij-99m pertehnetata u bočicu s farmakom koja se stavlja u vodenu kupelj ili suhi grijač na 100 stupnjeva kako bi se olakšalo reduciranje pertehnetata i vezanje za farmak. Nakon hlađenja, iz bočice s pripravkom odvojene su pojedine doze za pacijente.

Nakon toga svakom je pacijentu postavljena intravenska kanila, nakon čega mu se u ležećem položaju priključuju elektrode EKG-a (šest standardnih odvoda). Izmjeren je krvni tlak, pri čemu manžeta tlakomjera ostaje trajno postavljena kako bi se tlak mogao pratiti tijekom i nakon aplikacije regadenozona.

Potom je kanila isprana fiziološkom otopinom, snimljen je EKG i po pregledu EKG zapisa od strane liječnika aplicira se regadenozon, 400 mikrograma (5 ml) jednokratno, tijekom 10 sekundi nakon čega se očekuje porast pulsa za oko 10%. Odmah potom aplicira se u istu kanilu 5 ml fiziološke otopine, a 10 - 20 sekundi nakon toga i radiofarmak, ^{99m}Tc MIBI, 300 MBq. Nakon što se puls ponovno normalizira, obično unutar nekoliko minuta i ukoliko nema nuspojava, pacijent smije ustati i sačekati snimanje. Prije snimanja potrebno je popiti čašu vode da se ispere eventualna aktivnost iz proksimalnog segmenta gastrointestinalnog trakta koja bi mogla ometati interpretaciju nalaza.

Nakon pauze od 15 – 45 minuta, pacijent se postavlja na ležaj kamere, na leđa, s rukama iznad glave. Gama kamera rotira oko bolesnika i prati konturu tijela sa srcem smještenim u gornjoj trećini vidnog polja (1). Detektori su u konfiguraciji od 90 stupnjeva te kruže oko prednjeg dijela grudnog koša, točnije od prednje desne polukose do stražnje lijeve polukose projekcije. Ukupno se snime 64 dvodimenzionalne, planarne sličice (svaki detektor snimi 32), a svaka traje 30 sekundi. Tijekom snimanja pacijent je priključen na EKG što omogućuje, u slučaju pravilnog srčanog ritma, vizualizaciju stijenke miokarda u svim fazama srčanog ciklusa te analizu gibljivosti stijenke i istisne frakcije lijeve klijetke.

Po završetku snimanja, tehnolog vizualno procjenjuje kvalitetu snimki, a potom snimke posebnim programom analizira liječnik, koji određuje je li potrebno snimanje u mirovanju na temelju izgleda tomograma (Slika 11). Ukoliko jest, odmah se aplicira trostruko veća aktivnost radiofarmaka, 900 MBq, te se snimanje, nakon čekanja od 30-60 minuta ponavlja, jednako kao ranije. Svako snimanje traje 15-tak minuta.



Slika 10: Perfuzijska tomografija miokarda - presjeci, preuzeto (10.6.2022.) s <https://medicinespecifics.com/myocardial-perfusion-imaging-mechanism/>

Numerički podaci (dob) su prikazani mjerama središnjice i raspršenja.

Kategorijske varijable spol, nuspojave, kvaliteta snimki i postojanje koronarne bolesti opterećenje, prikazani su relativnim i proporcionalnim učestalostima (frekvencijama).

Hi kvadrat testom s Fisherovom egzaktnom korekcijom prikazane su usporedbe varijabli -spola, dobi i nuspojava regadenozona s konačnim ishodom, odnosno nalazom perfuzijske tomografije miokarda te spola i dobi s nuspojavama regadenozona. Razina značajnosti je postavljena na $P < 0,05$.

3. REZULTATI

Od ukupnog broja pacijenata (N=50), najmlađi pacijent upućen na perfuzijsku tomografiju miokarda s farmakološkim opterećenjem imao je 45 godina, a najstariji 88 godina. Aritmetička sredina dobi pacijenata iznosi 71,28 uz standardnu devijaciju 8,442 (Tablica 2.).

Tablica 2. Dob ispitanika

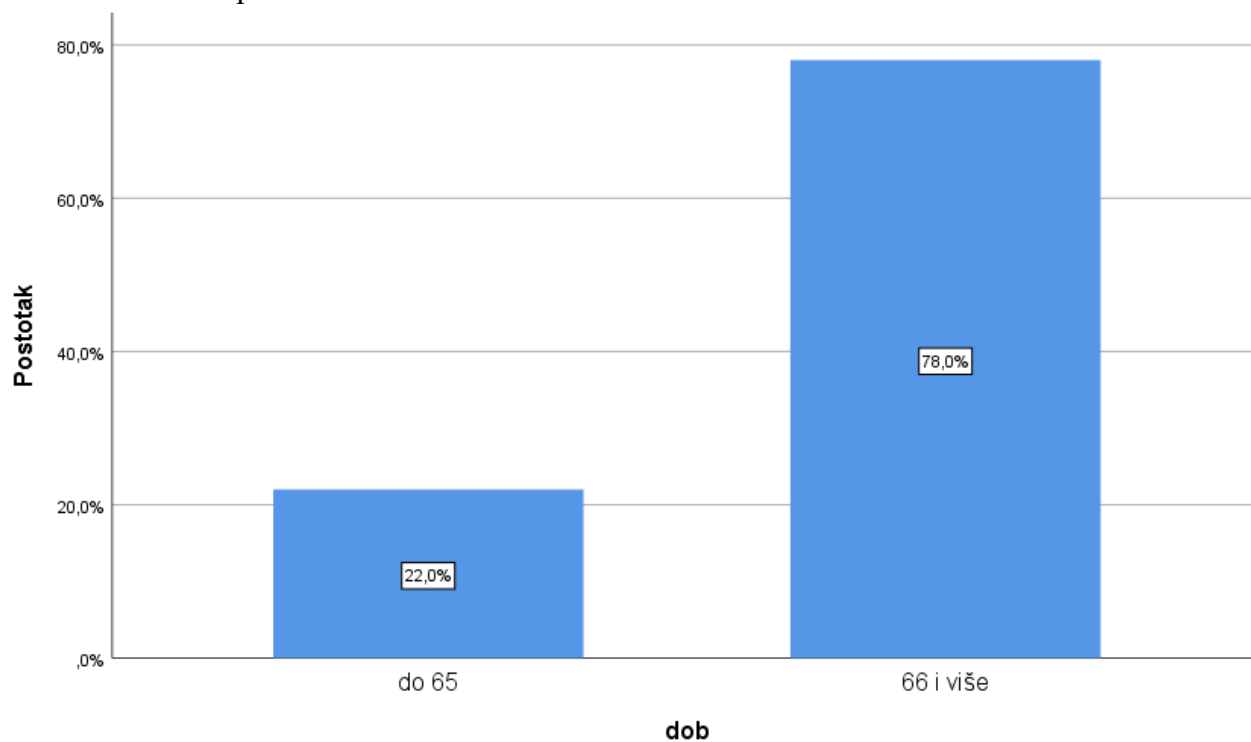
N=50	Aritmetička sredina	Standardna devijacija	Minimum	Maximum
Dob (g)	71,28	8,442	45	88

Nadalje, pacijenti su prema dobi dodatno podijeljeni u dvije podskupine s obzirom da je većina bila starija od 65 godina (Tablica 3., Grafikon 1.).

Tablica 3. Dob ispitanika

Dob ispitanika (g)		N	%
	do 65	11	22
	66 i više	39	78
	Ukupno	50	100

Grafikon 1. Dob ispitanika

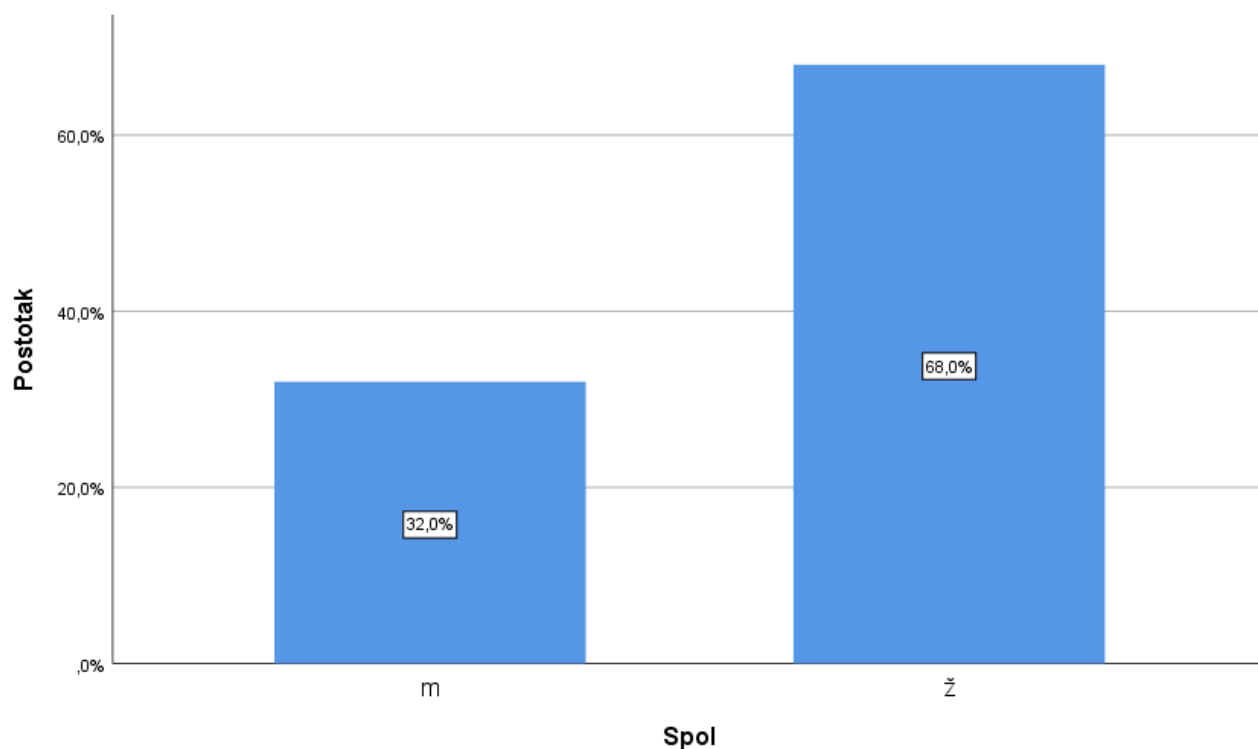


Tablica 4. Spol ispitanika

Spol ispitanika	N	%
m	16	32
ž	34	68
ukupno	50	100

Od ukupnog broja ispitanika (N=50), 32% je bilo muškog, a 68% ženskog spola (Tablica 4).

Grafikon 2. Spol ispitanika

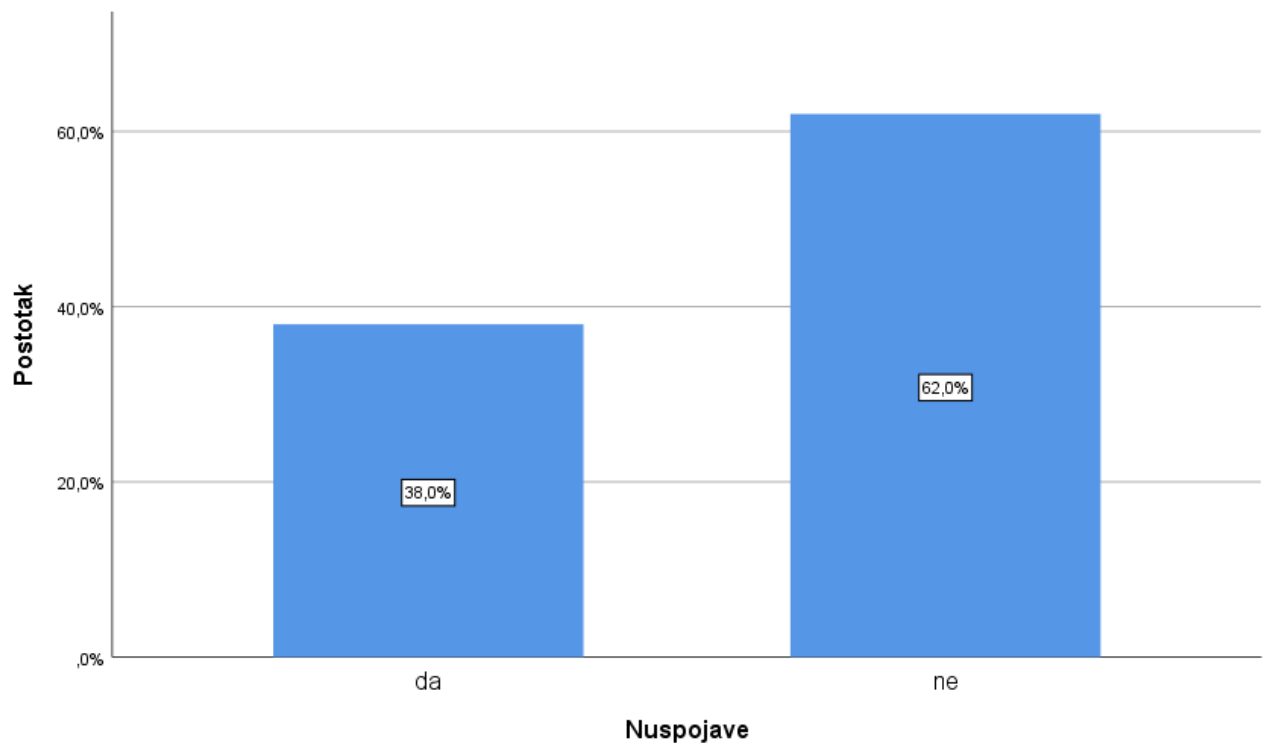


Tablica 5. Nuspojave regadenozona

Nuspojave	N	%
da	19	38
ne	31	62
Ukupno	50	100

Nuspojave su bile prisutne u 38%, a 62% ispitanika nije imalo nuspojava (Tablica 5., Grafikon 3.)

Grafikon 3. Nuspojave regadenozona

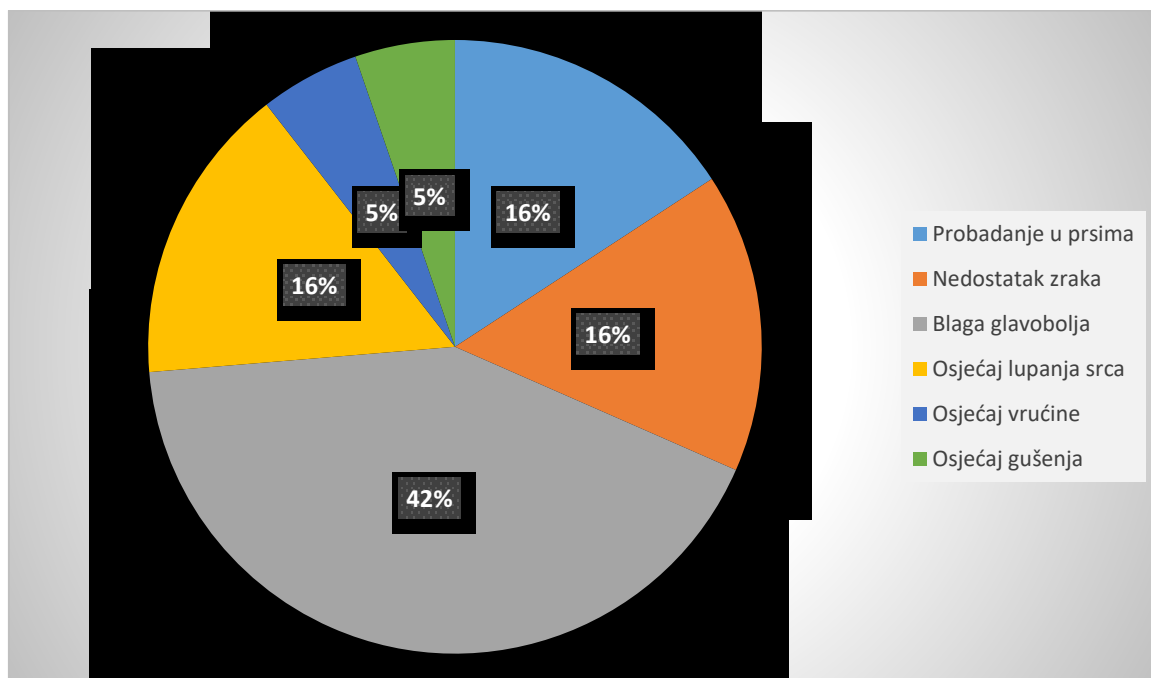


Tablica 6. Nuspojave regadenozona - vrste

Nuspojave	Broj pacijenata	Postotak (%)
Probadanje u prsima	3	16
Nedostatak zraka	3	16
Blaga glavobolja	8	42
Osjećaj lupanja srca	3	16
Osjećaj vrućine	1	5
Osjećaj gušenja	1	5
Ukupno	19	100

Najveći broj pacijenata s nuspojavama je imao blagu kratkotrajnu glavobolju, dok su se ostale nuspojave (probadanje u prsima, nedostatak zraka, osjećaj lupanja srca, dispneja, osjećaj vrućine te osjećaj gušenja) javile u manjem broju bolesnika (Tablica 6., Grafikon 4.).

Grafikon 4. Nuspojave regadenozona - vrste

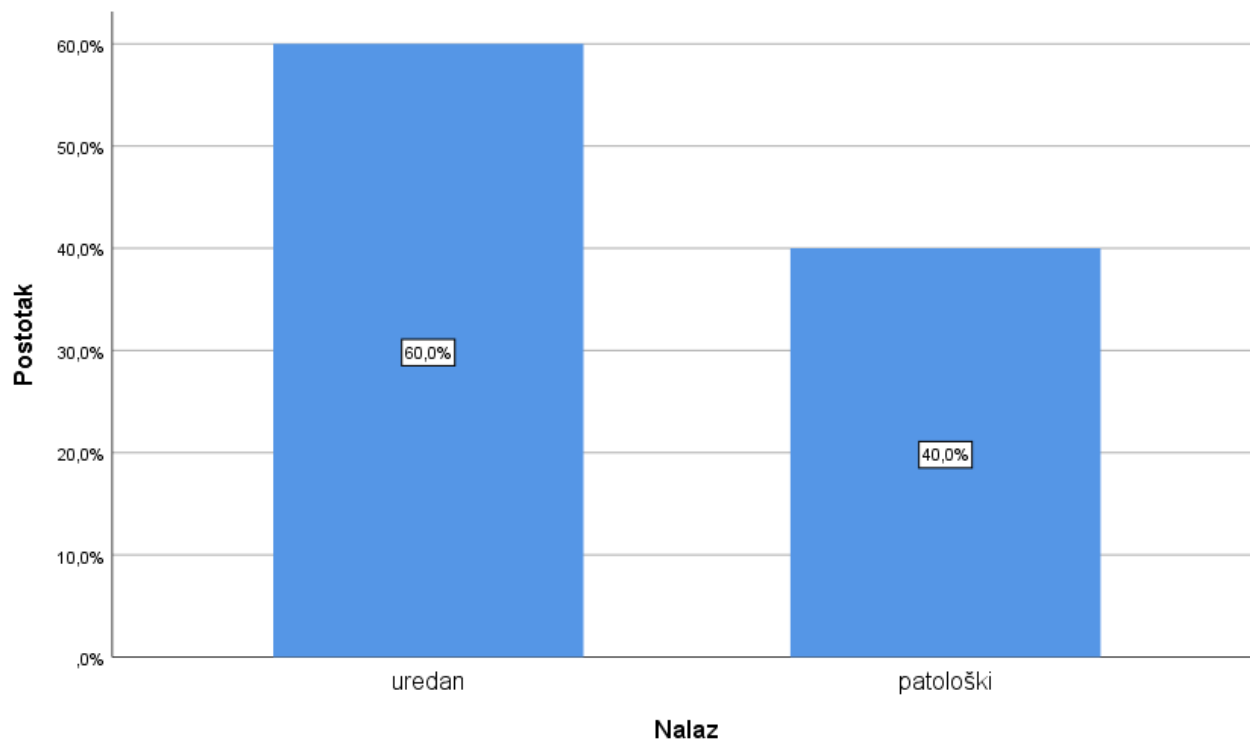


Tablica 7. Nalaz perfuzijske tomografije miokarda

Nalaz	N	%
uredan	30	60,0%
patološki	20	40,0%
Ukupno	50	100,0%

U 60% ispitanika nalaz perfuzijske tomografije miokarda bio je uredan, a u 40% patološki (Tablica 7., Grafikon 5.).

Grafikon 5. Nalaz perfuzijske tomografije miokarda



Nadalje, u tablici 8. Prikazane su uputne dijagnoze zbog kojih su pacijenti bili upućeni na pretragu.

Tablica 8. Uputne dijagnoze

	N
Ishemijska bolest srca	22
Grudna bol	9
Arterijska hipertenzija	5
Blok lijeve grane	1
Srčani elektrostimulator	5
Aritmija	1
Ostalo	7
Ukupno	50

Hi kvadrat testom s Fisherovom egzaktnom korekcijom prikazane su usporedbe varijabli -spola, dobi i nuspojava regadenozona s konačnim ishodom, odnosno nalazom perfuzijske tomografije miokarda (Tablice 9., 10. i 11.)

Tablica 9. Usporedba nalaza perfuzijske tomografije miokarda s dobi ispitanika

		NALAZ				p*
		UREDAN		PATOLOŠKI		
		N	%	N	%	
DOB	do 65	6	20	5	25	0,676
	65 i više	24	80	15	75	
	Ukupno	30	100	20	100	

Tablica 10. Usporedba nalaza perfuzijske tomografije miokarda sa spolom ispitanika

		NALAZ				p*
		UREDAN		PATOLOŠKI		
		N	%	N	%	
SPOL	m	6	20	10	50	0,026
	ž	24	80	10	50	
	Ukupno	30	100	20	100	

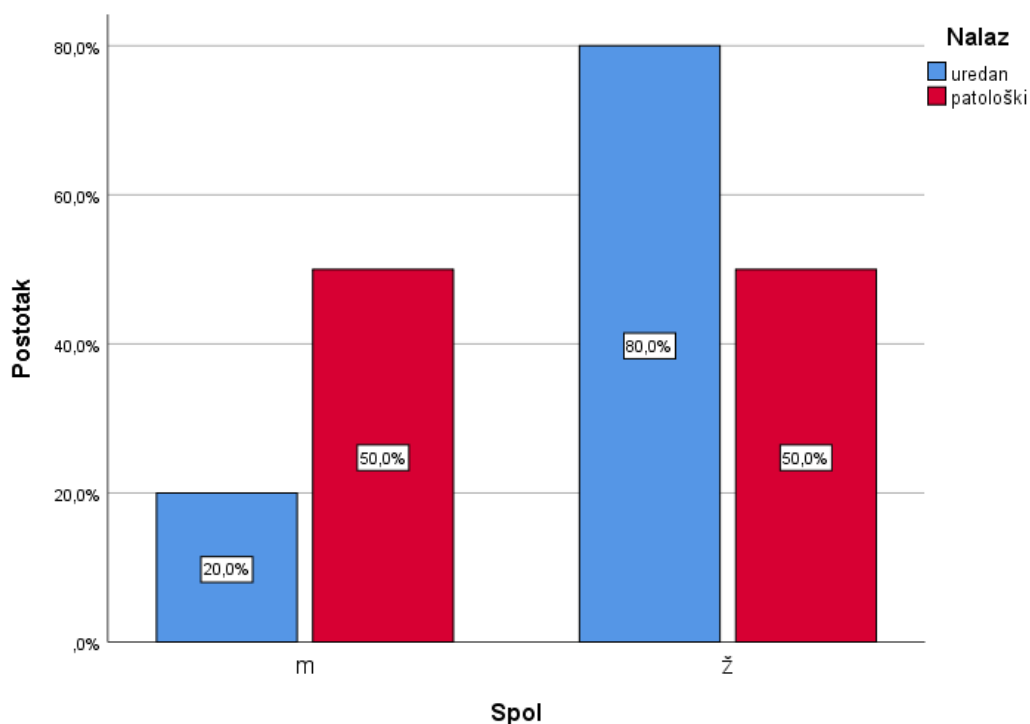
Tablica 11. Usporedba nalaza perfuzijske tomografije miokarda s nuspojavama regadenozona

		NALAZ				p*
		UREDAN		PATOLOŠKI		
		N	%	N	%	
NUSPOJAVE	da	11	36	8	40	0,812
	ne	19	63	12	60	
	Ukupno	30	100	20	100	

Iz prikazanih tablica (9. i 11.) vidljivo je da konačni ishod (nalaz) perfuzijske tomografije miokarda nije povezan s dobi pacijenta niti s nuspojavama regadenozona ($p > 0,05$).

Međutim, postoji statistička značajnost kada se nalaz perfuzijske tomografije miokarda uspoređi sa spolom, pri čemu je 80% urednih nalaza zabilježeno kod ispitanika ženskog spola ($p < 0,05$) (Tablica 10., Grafikon 6.).

Grafikon 6. Nalaz s obzirom na spol ($p^* = 0,026$)



Hi kvadrat testom s Fisherovom egzaktnom korekcijom prikazane su usporedbe varijabli – spola i dobi s nuspojavama regadenozona (Tablica 12.).

Tablica 12. Usporedba spola i dobi pacijenata s obzirom na nuspojave

		Nuspojave				p*
		da		ne		
		N	%	N	%	
Spol	m	7	36,8	9	29	0,566
	ž	12	63,2	22	71	
	Ukupno	19	100	31	100	
Dob	do 65	6	31,6	5	16,1	0,201
	66 i više	13	68,4	26	83,9	
	Ukupno	19	100	31	100	

Iz tablice je vidljivo da dob i spol ispitanika nisu povezani s nastupom nuspojava regadenozona ($p > 0.05$).

Posljednji cilj rada bio je provjeriti kvalitetu snimljenih tomograma.

Tablica 13. Kvaliteta snimljenih tomograma

Kvaliteta snimljenih tomograma	N	%
Zadovoljavajuća	50	100
Nije zadovoljavajuća	0	0
Ukupno	50	100

Iz tablice je vidljivo da je kvaliteta snimljenih tomograma bila kod svih pacijenata zadovoljavajuća za interpretaciju (Tablica 13.).

Tablica 14. Opterećenje postignuto regadenozonom

Postignuto opterećenje	Broj pacijenata	%
Dovoljno	50	100
Nedovoljno	0	0
Ukupno	50	100

Iz tablice je vidljivo da je u svakog pacijenta postignuto adekvatno opterećenje regadenozonom (Tablica 14.).

4. RASPRAVA

U ovo istraživanje bilo je uključeno 50 ispitanika upućenih od kardiologa u Klinički zavod za nuklearnu medicinu Kliničkog bolničkog centra Rijeka na perfuzijsku tomografiju miokarda uz farmakološko opterećenje prema jednodnevnom protokolu u Klinički zavod za nuklearnu medicinu Kliničkog bolničkog centra Rijeka, tijekom 2020. i 2021. godine. Ovaj je protokol korišten zbog pandemije COVID-19 u svrhu izbjegavanja širenja bolesti kapljičnim putem. Farmakološko opterećenje primjenom regadenozona, kao i snimanje na gama kamerama s dva detektora uz sinkronizaciju s EKG-om prema jednodnevnom protokolu izvedeni su na standardni način, prema preporukama EANM (2).

Od ukupno 50 ispitanika, 34 (68%) su bile žene, dok je muškaraca bilo svega 16 (32%), što ukazuje na češće upućivanje žena na ovu pretragu. Najmlađi pacijent u ovom istraživanju imao je 45, a najstariji 88 godina, a više od polovice pacijenata je pripadalo dobnoj skupini starijih od 65 godina. Iz toga se može zaključiti da se ova pretraga češće radi u pacijenata starije životne dobi.

Većina pacijenata bila je upućena na pretragu pod uputnom dijagnozom ishemijske bolesti srca, koja je i inače najčešća indikacija za izvođenje perfuzijske tomografije miokarda (1). Ostale uputne dijagnoze, kao što su arterijska hipertenzija, grudna bol, akutni koronarni sindrom i ostale pojavljuju se u manjem broju.

Od 50 bolesnika, kod 19 su se tijekom primjene regadenozona pojavile samo blage nuspojave, dok u više od polovice (N=31) nije bilo nikakvih nuspojava tijekom farmakološkog opterećenja. Nuspojave koje su se javile u bolesnika bile su kratkotrajne, i to osjećaj stezanja u prsima, osjećaj vrućine i gušenja, nedostatak zraka, a najčešća nuspojava bila je blaga glavobolja, što je također opisano u literaturi (5). Statistička analiza je pokazala da nastup nuspojava ne ovisi o dobi i spolu.

Kvaliteta snimljenih tomograma bila je zadovoljavajuća za interpretaciju u svih ispitanika tako da snimanje nije trebalo ponavljati, što upućuje na zaključak da je jednodnevni protokol, kao i dvodnevni s tehničke strane prihvatljiv za izvođenje.

Nalaz pozitivan na postojanje koronarne bolesti, bio je prisutan u 20 (40%) pacijenata. Kada je učinjena komparacija ishoda pretrage (pozitivnog ili negativnog nalaza na koronarnu bolest), sa spolom, statistička analiza je pokazala značajno veću učestalost negativnih nalaza kod žena

nego kod muškaraca. S obzirom da je većina ispitanika bila ženskog spola, može se pretpostaviti da je koronarnu bolest u kardiološkoj ambulanti, odnosno bez slikovnih pretraga teže dijagnosticirati kod žena pa se one češće upućuju na dodatnu slikovnu obradu, što je u skladu s podacima iz literature (22).

Dodatni razlog tome može biti nešto manja spremnost osoba muškog spola da se odazovu pregledima, međutim ispitivani uzorak na kojem je istraživanje učinjeno bi za daljnje zaključivanje trebao biti veći.

5. ZAKLJUČAK

Ovim istraživanjem potvrđene su postavljene hipoteze:

Farmakološkim opterećenjem regadenozonom se može postići adekvatno opterećenje definirano kao porast srčane frekvencije u odnosu na početnu za više od 10 otkucaja/min.

Nuspojave se javljaju u manjem broju ispitanika te su uglavnom vrlo blage i kratkotrajne.

Tomografske snimke su zadovoljavajuće kvalitete za interpretaciju, snimanja nije trebalo ponavljati, a specijalist nuklearne medicine je na temelju snimljenih tomograma mogao donijeti mišljenje radi li se o koronarnoj bolesti ili ne.

Dodatan je rezultat ovog istraživanja da je nalaz perfuzijske tomografije miokarda pozitivan na koronarnu bolest značajno češći u muškaraca.

LITERATURA

1. Dodig D, Kusić Z ur. Klinička nuklearna medicina. 2. obnovljeno i dopunjeno izd. Zagreb: Medicinska naklada; 2012. 335 str.
2. Primc C. POVIJEST NUKLEARNE MEDICINE. Glasnik pulske bolnice [Internet]. 2007 [pristupljeno 17.05.2022.];4(suppl.1):137-140. Dostupno na: <https://hrcak.srce.hr/23906>
3. Notghi A, Low CS. Myocardial perfusion scintigraphy: past, present and future. Br J Radiol. 2011 Dec;84 Spec No 3(Spec Iss 3):S229-36.
4. Koronarna bolest srca. Hrvatska enciklopedija, mrežno izdanje. Leksikografski zavod Miroslav Krleža [Internet]. 2021 [pristupljeno 20.05.2022.] Dostupno na: <https://www.enciklopedija.hr/natuknica.aspx?ID=33238>
5. Verberne HJ, Acampa W, Anagnostopoulos C, Ballinger J, Bengel F, De Bondt F et al. EANM procedural guidelines for radionuclide myocardial perfusion imaging with SPECT and SPECT/CT: 2015 revision. Eur J Nucl Med Mol Imaging. 2015;42(12):1929-40.
6. Punda A, Marković V. Perfuzijska scintigrafija miokarda [Internet]. 2011. [pristupljeno 21.05.2022.] Dostupno na: https://neuron.mefst.hr/docs/katedre/nuklearna_medicina/nastavni_materijali/Perfuzijska_scintigrafija_miokarda.pdf
7. Ergometrija. Hrvatska enciklopedija, mrežno izdanje. Leksikografski zavod Miroslav Krleža, 2021 [Internet]. [pristupljeno 21.05.2022.] Dostupno na: <https://enciklopedija.hr/natuknica.aspx?id=18249>
8. Hesse B, Tägil K, Cuocolo A. et al. EANM/ESC procedural guidelines for myocardial perfusion imaging in nuclear cardiology: 2005. Eur J Nucl Med Mol Imaging 32, 855–897
9. Currie GM. Pharmacology, Part 4: Nuclear Cardiology. J Nucl Med Technol. 2019 Jun;47(2):97-110
10. Vazodilatatori. Hrvatska enciklopedija, mrežno izdanje. Leksikografski zavod Miroslav Krleža [Internet]. 2021 [pristupljeno 23.05.2022.] Dostupno na: <https://www.enciklopedija.hr/natuknica.aspx?ID=64031>

11. Žikić G. ULOGA LEVOSIMENDANA U AKUTNOM I UZNAPREDOVALOM ZATAJIVANJU SRCA [Diplomski rad]. Rijeka: Sveučilište u Rijeci, Medicinski fakultet; 2019.
12. Persantin. HALMED, mrežno izdanje. [Internet]. 2020. [pristupljeno 03.06.2022.] Dostupno na: <https://halmed.hr/upl/lijekovi/PIL/Persantin-PIL.pdf>
13. Elkholy KO, Hegazy O, Okunade A, Aktas S, Ajibawo T. Regadenoson Stress Testing: A Comprehensive Review With a Focused Update. *Cureus*. 2021 Jan 27;13(1):e12940.
14. Adenilat-ciklaza. Hrvatska enciklopedija, mrežno izdanje. Leksikografski zavod Miroslav Krleža [Internet] 2021 [pristupljeno 04.06.2022.] Dostupno na: <https://www.enciklopedija.hr/natuknica.aspx?id=455>
15. Verberne HJ, Acampa W, Anagnostopoulos C, Ballinger J, Bengel F, De Bondt F et al. EANM procedural guidelines for radionuclide myocardial perfusion imaging with SPECT and SPECT/CT: 2015 revision. *Eur J Nucl Med Mol Imaging*. 2015;42(12):1929-40.
16. Dobutamine stress test. *Lancet*. 1988 Dec 10;2(8624):1347-8.
17. Orač Z. Prolongirana infuzija dobutamina u bolesnika sa sistoličkim zatajivanjem srca [Diplomski rad]. Zagreb: Sveučilište u Zagrebu, Medicinski fakultet; 2016.
18. Lu Y, Yan SX, Lan X, Zhu X, Macapinlac HA. Nuclear medicine in responding to global pandemic COVID-19-American College of Nuclear Medicine member experience. *Eur J Nucl Med Mol Imaging*. 2020 Jul;47(7):1620-1622.
19. Paez D, Gnanasegaran G, Fanti S, Bomanji J, Hacker M, Sathekge M, Bom HS, Cerci JJ, Chiti A, Herrmann K, Scott AM, Czernin J, El-Haj N, Estrada E, Pellet O, Orellana P, Giammarile F, Abdel-Wahab M. COVID-19 pandemic: guidance for nuclear medicine departments. *Eur J Nucl Med Mol Imaging*. 2020 Jul;47(7):1615-1619.
20. Gnanasegaran G, Huang HL, Williams J, Bomanji J. Coronavirus Pandemic: What Nuclear Medicine Departments Should Know. *J Nucl Med Technol*. 2020 Jun;48(2):89-97.
21. Guidance and best practices for nuclear cardiology laboratories during the coronavirus disease 2019 (COVID-19) pandemic: An Information Statement from ASNC and SNMMI. *J Nucl Med*. 2020 Jun;61(6):784-791.

22. Duda-Pyszny D, Trzeciak P, Gąsior M. Coronary artery disease in women. *Kardiochirurgia Torakochirurgia Pol.* 2018 Mar;15(1):44-48.

PRIVITCI

Prilog A: Radna lista

KBC RIJEKA – KLINIČKI ZAVOD ZA NUKLEARNU MEDICINU
PERFUZIJSKA TOMOGRAFIJA MIOKARDA ^{99m}Tc – TETROFOSMIN
Dvodnevni protokol

Dat. pretrage: _____ Redni br. _____ Upućen od _____

Prezime i ime _____ Dat. rođenja _____

Visina: _____ cm Težina: _____ kg Spol: M / Ž Z.M. _____

Uputna dijagnoza: _____

Pretraga u opterećenju (stress): _____ Kamera (ECAM, SYMBIA)

Zadana doza: _____ MBq **Izmjerena doza** _____ MBq **ostatak:** _____ MBq

Vrijeme injiciranja _____ **mjesto injiciranja:** _____ **Vrijeme snimanja** _____

Farmakološko opterećenje:

regadenozon apliciran u: _____

radiofarmak apliciran u: _____

Opaska: _____

Pretraga u mirovanju (rest) _____ Kamera (ECAM, SYMBIA)

Zadana doza _____ MBq **Izmjerena doza** _____ MBq **ostatak:** _____ MBq

Vrijeme injiciranja: _____ **mjesto injiciranja:** _____ **Vrijeme snimanja:** _____

Opaska: _____

NALAZ ERGOMETRIJE:

PREDV. MAX OPT (iz tablice) = _____ W, MAX FREKVENCIJA (220 – dob) = _____

RR MIROVANJE _____ 50W _____ 75W _____ 100W _____ 125W _____ 150W _____

EKG U MIROVANJU _____

EKG U OPTEREĆENJU (ergometrija ili regadenozon) _____

EKG NAKON OPTEREĆENJA _____

MAX PULS: _____ MAX RR: _____ DVOSTR. PRODUKT. _____ MAX OPT: _____

SUBJEKTIVNO: _____

OPASKA: _____

Ing/Teh (hot) _____ ING/Teh (ergometrija) _____

Ing/Teh (kamera) I dan _____ II dan _____

ANAMNESTIČKI PODACI

Osnovne tegobe (radi kojih se traži pretraga)

Terapija: _____

Hipertenzija _____ Diabetes melitus _____

Hiperlipidemija _____ Pušenje _____

Preboljeli infarkt _____ lokalizacija _____ kada _____

Poremećaj srčanog ritma _____

Cerebrovaskularna bolest (TIA, ICV, poznata stenoza karotidnih arterija i sl.) _____

Epilepsija _____

Bolesti pluća (KOBP; astma) _____

Bolesti bubrega: _____

Obiteljska anamneza _____

Ostalo: _____

Raniji nalazi (datum, opis/zaključak):

RTG srca i pluća _____

EKG _____

Ergometrija _____

Holter _____

Ehokardiografija _____

Ventrikulografija _____

Ranije scintigrafije miokarda _____

Koronarografija i revaskularizacija (PTCA, CABG): _____

Opaska kod analize: _____

Tablice

Tablica 1. Interpretacija nalaza

Tablica 2. Dob ispitanika

Tablica 3. Dob ispitanika

Tablica 4. Spol ispitanika

Tablica 5. Nuspojave regadenozona

Tablica 6. Nuspojave regadenozona - vrste

Tablica 7. Nalaz perfuzijske tomografije miokarda

Tablica 8. Uputne dijagnoze

Tablica 9. Usporedba nalaza perfuzijske tomografije miokarda s dobi ispitanika

Tablica 10. Usporedba nalaza perfuzijske tomografije miokarda sa spolom ispitanika

Tablica 11. Usporedba nalaza perfuzijske tomografije miokarda s nuspojavama regadenozona

Tablica 12. Usporedba SPOLA I DOBI PACIJENTA s obzirom na nuspojave

Tablica 13. Kvaliteta snimljenih tomograma

Tablica 14. Regadenozonom postignuto opterećenje

Grafikoni

Grafikon 1. Dob ispitanika

Grafikon 2. Spol ispitanika

Grafikon 3. Nuspojave regadenozona

Grafikon 4. Nuspojave regadenozona - vrste

Grafikon 5. Nalaz perfuzijske tomografije miokarda

Grafikon 6. Nalaz s obzirom na spol

Slike

Slika 1. SPECT uređaj

Slika 2. Shematski prikaz presjeka srca u tri ravnine

Slika 3. Shematski prikaz koronarnog protoka prije i poslije primjene vazodilatatora

Slika 4. Kemijska struktura dipiridamola

Slika 5. Kemijska struktura adenzina

Slika 6. Kemijska struktura regadenozona

Slika 7. Rapiscan, 400 mikrograma otopina za injekciju

Slika 8. Kemijska struktura dobutamina

Slika 9. Položaj pacijenta za vrijeme snimanja

Slika 10. Perfuzijska tomografija miokarda – presjeci

ŽIVOTOPIS

Rođena sam 30.9.2000. godine u Rijeci. Osnovnu školu sam pohađala u Labinu te sam nakon završetka iste upisala Srednju školu Mate Blažine, također u Labinu, smjer opća gimnazija. 2019. godine završavam srednju školu te upisujem Fakultet zdravstvenih studija, redovni studij Radiološke tehnologije. Tijekom osnovnoškolskog i srednjoškolskog obrazovanja bavila sam se plesom. Također, volontiram u Crvenom križu te sam tijekom COVID-19 pandemije volontirala na odjelu OHBP U KBC-u Rijeka.