

Učestalost povreda glave kod politraumatiziranih bolesnika podvrgnutih kompjuteriziranoj tomografiji cijelog tijela

Savić, Luka

Undergraduate thesis / Završni rad

2022

Degree Grantor / Ustanova koja je dodijelila akademski / stručni stupanj: **University of Rijeka, Faculty of Health Studies / Sveučilište u Rijeci, Fakultet zdravstvenih studija u Rijeci**

Permanent link / Trajna poveznica: <https://um.nsk.hr/um:nbn:hr:184:331026>

Rights / Prava: [In copyright](#)/[Zaštićeno autorskim pravom.](#)

Download date / Datum preuzimanja: **2025-02-20**

Repository / Repozitorij:

[Repository of the University of Rijeka, Faculty of Health Studies - FHSRI Repository](#)



SVEUČILIŠTE U RIJECI
FAKULTET ZDRAVSTVENIH STUDIJA
PREDDIPLOMSKI STRUČNI STUDIJ RADIOLOŠKE TEHNOLOGIJE

Luka Savić

UČESTALOST POVREDA GLAVE KOD POLITRAUMATIZIRANIH BOLESNIKA
PODVRGNUTIH KOMPJUTERIZIRANOJ TOMOGRAFIJI CIJELOG TIJELA

Završni rad

Rijeka, 2022.

UNIVERSITY OF RIJEKA
FACULTY OF HEALTH STUDIES
UNDERGRADUATE
PROFESSIONAL STUDY
OF RADIOLOGICAL TECHNOLOGY

Luka Savić

FREQUENCY OF HEAD INJURIES IN POLYTRAUMATIZED PATIENTS SUBJECTED
TO WHOLE BODY COMPUTED TOMOGRAPHY

Bachelor thesis

Rijeka, 2022.

Izvešće o provedenoj provjeri izvornosti studentskog rada

Opći podatci o studentu:

Sastavnica	Fakultet zdravstvenih studija
Studij	Preddiplomski stručni studij Radiološka tehnologija
Vrsta studentskog rada	Završni rad
Ime i prezime studenta	Luka Savić
JMBAG	0351009047

Podatci o radu studenta:

Naslov rada	Učestalost povreda glave kod politraumatiziranih bolesnika podvrgnutih kompjuteriziranoj tomografiji cijelog tijela
Ime i prezime mentora	Ena Mršić, dr. med
Datum predaje rada	8.7.2022.
Identifikacijski br. podneska	1813679593
Datum provjere rada	7.7.2022.
Ime datoteke	Savi_Luka_zavr_ni_rad.docx
Veličina datoteke	1M
Broj znakova	46,598
Broj riječi	7,645
Broj stranica	40

Podudarnost studentskog rada:

Podudarnost (%)	7%
-----------------	----

Izjava mentora o izvornosti studentskog rada

Mišljenje mentora	
Datum izdavanja mišljenja	08.07.2022.g.
Rad zadovoljava uvjete izvornosti	<input checked="" type="checkbox"/>
Rad ne zadovoljava uvjete izvornosti	<input type="checkbox"/>
Obrazloženje mentora (po potrebi dodati zasebno)	

Datum

08.07.2022.g.

Potpis mentora

Ena Mršić, dr.med.
8126739

Rijeka, 16. 06. 2022.

Odobrenje nacrt završnog rada

Povjerenstvo za završne i diplomske radove Fakulteta zdravstvenih studija Sveučilišta u Rijeci
odobrava nacrt završnog rada:

NASLOV

UČESTALOST POVREDA GLAVE KOD POLITRAUMATIZIRANIH BOLESNIKA
PODVRGNUTIH KOMPJUTERIZIRANOJ TOMOGRAFIJI CIJELOG TIJELA: istraživački rad

FREQUENCY OF HEAD INJURIES IN POLYTRAUMATIZED PATIENTS SUBJECTED TO
WHOLE BODY COMPUTED TOMOGRAPHY: research paper

Student: Luka Savić

Mentor: Ena Mršić, dr. med.

Sveučilište u Rijeci, Fakultet zdravstvenih studija
Preddiplomski stručni studij Radiološka tehnologija

Povjerenstvo za završne i diplomske radove

Dopredsjednik Povjerenstva



Prof.dr.sc. Gordana Starčević-Klasan, dr.med.

SADRŽAJ

1. POPIS KRATICA.....	6
2. SAŽETAK.....	7
3. SUMMARY	8
4. UVOD	9
5. ANATOMIJA MOZGA.....	10
6. MOŽDANE KOMORE, GLAVNE KRVNE ŽILE MOZGA I MOŽDANE OVOJNICE.....	12
7. KOMPJUTERIZIRANA TOMOGRAFIJA.....	13
8. CT CIJELOG TIJELA (WBCT).....	16
9. POLITRAUMA.....	18
10. POVREDE GLAVE.....	19
10.1 KONTUZIJA MOZGA	19
10.2 TRAUMATSKA INTRAKRANIJALNA KRVARENJA.....	19
10.3 CEREBRALNI EDEM	21
10.4 DIFUZNA OZLJEDA AKSONA.....	21
10.5 PNEUMOCEFALUS	21
11. CILJEVI I HIPOTEZE	22
12. ISPITANICI I METODE	23
12.1 ISPITANICI	23
12.2 METODE.....	23
13. REZULTATI.....	24
14. RASPRAVA.....	31
15. ZAKLJUČAK.....	34
16. LITERATURA.....	35
17. PRIVITCI	39
18. KRATAK ŽIVOTOPIS PRISTUPNIKA	40

1. POPIS KRATICA

CNS – središnji živčani sustav

CT – kompjuterizirana tomografija (*computed tomography*)

DAI – difuzna ozljeda aksona

EDH – epiduralni hematoma

FAST – *focused assessment with sonography for trauma*

HU – hounsfieldova jedinica (*hounsfield unit*)

IBIS – integrirani bolnički informacijski sustav

ICH – intracerebralna hemoragija

ISSA – radiološki informacijski sustav

KBC – Klinički bolnički centar

MRI – magnetska rezonanca (*magnetic resonance*)

PACS – *picture archiving and communication system*

SAD – Sjedinjene Američke Države

SAH – subarahnoidalna hemoragija

SDH – subduralni hematoma

TBI – traumatska ozljeda mozga (*traumatic brain injury*)

WBCT – kompjuterizirana tomografija cijelog tijela (*whole body computed tomography*)

2. SAŽETAK

Cilj: odrediti učestalost traumatskih ozljeda glave kod politraumatiziranih bolesnika podvrgnutih CT pregledu cijelog tijela (WBCT) te utvrditi redoslijed ozljeda glave po učestalosti.

Materijali: retrospektivno su prikupljeni podaci 264 bolesnika koji su zbog sumnje na politraumu podvrgnuti WBCT pregledu na Kliničkom zavodu za radiologiju u KBC-u Rijeka, u razdoblju od 01. svibnja 2020. do 01. svibnja 2022. godine. Podatci su prikupljeni iz baza bolničkog informacijskog sustava (IBIS i ISSA).

Rezultati: od 264 ispitanika, 162 je imalo uredan nalaz CT-a mozga. Značajno je veća učestalost politraume kod muškaraca (75.4%) te je najveći broj ispitanika bio u dobnom razredu od 41. do 60. godine. Intrakranijalne traumatske ozljede su detektirane kod 78 ili 29,5% pacijenata, a frakture kostiju lubanje kod 68 ili 25,7% pacijenata. Najučestalija intrakranijalna traumatska ozljeda je bila subarahnoidalna hemoragija (SAH) kod 21,6% ili 57 bolesnika, nakon čega slijedi kontuzija mozga kod 17,04% ili 45 bolesnika. Najmanje učestale su bile difuzna ozljeda aksona (DAI) i intracerebralna hemoragija (ICH) kod 2,3% ili 6 bolesnika. Od fraktura kostiju najčešće su zabilježene frakture temporalne kosti kod 10,2% ili 27 bolesnika, nakon čega slijedi fraktura nosnih kostiju koja je detektirana kod 8,7% ili 23 bolesnika. Frakture mandibule zabilježene su kod 3,03% ili 8 bolesnika.

Zaključak: u pregledanoj recentnoj literaturi, incidencija većine intrakranijalnih ozljeda kod politraumatiziranih bolesnika značajno varira te nije komparabilna s našim rezultatima. Nativni CT mozga zlatni je standard u detekciji povreda glave kod sumnje na politraumu.

Ključne riječi: akutni subduralni hematom, intracerebralna hemoragija, kompjuterizirana tomografija cijelog tijela, kranijalni epiduralni hematom, politrauma, traumatske ozljede mozga, traumatska subarahnoidalna hemoragija

3. SUMMARY

Aim: to determine the frequency of traumatic head injuries in polytraumatized patients undergoing whole-body CT examination (WBCT) and to determine the order of head injuries by frequency.

Materials: data on 264 patients who, due to suspected polytrauma, underwent a whole body CT examination (WBCT), at the Clinical department of radiology at the Clinical Hospital Center Rijeka, between 1 May 2020 to 1 May 2022 were retrospectively collected and processed. The hospital database (IBIS and ISSA) was used for data collection.

Results: of the 264 subjects, 162 had a negative CT finding. The frequency of polytrauma is significantly higher in men (75.4%) and the largest number of respondents was in the age group from 41 to 60 years old. Intracranial traumatic injuries were reported in 78 or 29.5%, and skull bone fractures in 68 or 25.7%. The most common intracranial traumatic injury was subarachnoid hemorrhage (SAH) in 21.6% or 57 patients, followed by brain contusion in 17.04% or 45 patients. The least frequent were diffuse axonal injury (DAI) and intracerebral hemorrhage (ICH) in 2.3% or 6 patients. Of the bone fractures, temporal bone fractures were the most frequently recorded in 10.2% or 27 patients, followed by nasal bone fractures, which were detected in 8.7% or 23 patients. Fractures of the mandible were recorded in 3.03% or 8 patients.

Conclusion: in the reviewed recent literature, the incidence of most intracranial injuries in polytraumatized patients varies significantly and is not comparable with our results. Native brain CT is the gold standard in the detection of head injuries in cases of suspected polytrauma.

Key words: acute subdural hematoma, cerebral parenchymal hemorrhage, whole-body computed tomography, cranial epidural hemorrhage, polytrauma, traumatic brain injuries, traumatic subarachnoid hemorrhage

4. UVOD

Politrauma podrazumijeva istovremene teške ozljede dvaju ili više organskih sustava, koje mogu ugroziti život bolesnika. Udio politraumatiziranih pacijenata među ukupnim brojem ozlijeđenih jest 3%, a stopa smrtnosti je visoka i kreće se od 16% do 22%. Zbrinjavanje politraumatiziranog, veliki je izazov čak i za visoko iskusan zdravstveni tim, zbog pacijentovog ugroženog životnog stanja (1). U razvijenim zemljama svijeta, traumatske ozljede vodeći su uzrok morbiditeta i invaliditeta te najviše zahvaćaju populaciju od 1. do 44. godine života (2).

Jedna od najboljih metoda za procjenu tkiva i organa jest kompjuterizirana tomografija (CT). Široko je rasprostranjena i lako dostupna neinvazivna metoda snimanja. CT pregledi imaju visoku razlučivost te omogućuju precizno odvajanje različitih dijelova tijela na razini tkiva/organa, uključujući masno tkivo, skeletne mišiće, kosti i organe te detaljnu anatomsku lokalizaciju lezije (3).

Jedna od najčešćih traumatskih ozljeda jest traumatska ozljeda mozga (TBI). U SAD-u, svake godine se u prosjeku zabilježi 1.4 milijuna TBI, od kojih je 1,1 milijuna detektirano u hitnim prijemima, 235 000 je hospitalizirano i 50 000 je umrlo. Najčešći uzroci TBI su: nesreće s motornim vozilima, biciklima, nesreće pješaka, nakon čega slijede padovi (pogotovo kod starije populacije i male djece), sportska aktivnost i napadi (4). U ovome istraživačkom radu ćemo provjeriti kolika je učestalost traumatskih ozljeda glave u pacijenata koji su u razdoblju od 01. svibnja 2020. do 01. svibnja 2022. bili podvrgnuti kompjuteriziranoj tomografiji cijelog tijela.

Cilj ovog rada je odrediti učestalost traumatskih ozljeda glave kod politraumatiziranih bolesnika podvrgnutih CT pregledu cijelog tijela (WBCT) te utvrditi redoslijed ozljeda glave po učestalosti.

5. ANATOMIJA MOZGA

Najsloženiji organ ljudskog tijela je mozak koji uz pomoć 5 glavnih osjetila registrira vanjske podražaje te kontrolira: misli, pamćenje, emocije, dodir, motoričke sposobnosti, vid, disanje, temperaturu, glad i svaki proces koji regulira naše tijelo. Mozak i leđna moždina čine središnji živčani sustav ili CNS (5,6).

Lubanja se sastoji od neurokranija i viscerokranija. Neurokranij je građen od osam kostiju (sljepoočne, tjemene, zatiljne, sitaste i čeone) koje su međusobno spojene suturama. Viscerokranij je građen od ukupno deset kostiju, među kojima je 4 neparnih (vomer, sitasta kost, donja čeljust i jezična kost) i 6 parnih (jagodična, suzna, nosna, gornja čeljust, donja nosna školjka i nepčana kost) (7).

Mozak čine moždano deblo, mali mozak i veliki mozak. Moždano deblo je najstariji dio mozga, povezano je s leđnom moždinom i oblikovano poput štapa. Sastoji se od produljene moždine, mosta i srednjeg mozga. Građen je od bijele tvari, koja se nalazi na površini i sive tvari, koja se nalazi u dubini. Obavlja nekoliko važnih životnih funkcija kao što su nadziranje disanja i gutanja, kontrola rada srca te kontrola stanja svijesti (7). Produljena moždina povezuje leđnu moždinu i mozak. Sastoji se od bazalnog dijela, u kojem su smješteni olivarna jezgra i vlakna piramidalnog motoričkog puta te od dorzalnog dijela, koji sadrži jezgre zadnjih četiriju moždanih živaca. Produljena moždina pruža parne spojne snopove vlakana koji ju povezuju s malim mozgom (7). Most se nastavlja na produljenu moždinu te se nalazi kaudalnije od srednjeg mozga. Lateralno se sužava i prelazi u srednje krakove malog mozga. Na presjeku mosta razlikuju se dorzalni i bazalni dio. Dorzalni dio sadrži jezgre 5, 6, 7 i 8. moždanog živca, dok kroz bazalni dio prolaze piramidalni, motorički putevi (7). Posljednji dio moždanog debla jest srednji mozak na čijem presjeku razlikujemo: bazalni dio, tegmentum i tektum (7).

Mali mozak se nalazi ispod velikog mozga. Njegova je funkcija koordinirati pokrete mišića i održavati ravnotežu (6). Podijeljen je na dvije simetrične hemisfere i središnji dio. Njegova površina je građena od sive tvari te se naziva korom malog mozga, dok je u

unutrašnjosti smještena bijela tvar. Mali mozak je povezan s moždanim deblom donjim, srednjim i gornjim krakom maloga mozga, koji su izgrađeni od živčanih vlakana (7).

Veliki mozak je najveći dio mozga te se sastoji od *diencephalona* i *telencephalona*. *Diencephalon* se nalazi između moždanog debla i *telencephalona*. Njegovi su dijelovi: *hypothalamus*, *epithalamus*, *metathalamus*, *subthalamus* te desni i lijevi *thalamus*. *Telencephalon* se sastoji od središnjeg dijela te je podijeljen na dvije hemisfere. Najvažnija struktura središnjeg dijela je *corpus callosum*, građen od komisurnih vlakana, koji povezuje hemisfere mozga. Hemisfere mozga se sastoje od: čeonog, tjemenog, sljepoočnog i zatiljnog režnja. Svaka hemisfera kontrolira suprotnu stranu tijela. Ukoliko moždani udar zahvati lijevu hemisferu, može doći do hemiplegije desne strane tijela i obrnuto (7). Kora velikog mozga je izgrađena od sive tvari, a unutrašnjost od bijele tvari koja se sastoji od brojnih aksona i dendrita, pomoću kojih su povezani svi režnjevi velikog mozga. Kora mozga sadrži brojne brazde i vijuge. Najkarakterističnije brazde su središnja brazda, koja razdvaja čeonu režanj od tjemenog, i lateralna brazda, koja dijeli sljepoočnu režanj od tjemenog i čeonog (7).

Tijekom evolucije, frontalni režnjevi su progresivno dobivali glavnu ulogu u većini aspekata spoznaja i ponašanja. U ljudi su funkcije frontalnog režnja uvjetovane razvojem veza, koje jamče izravan pristup osjetilnim informacijama i kontrolu nad regijama posvećenim planiranju i motoričkom izvođenju (8). Središnjom brazdom je frontalni režanj odijeljen od tjemenog režnja. Ispred brazde je smještena precentralna vijuga, primarno motorno područje koje proizvodi impulse, potrebne za kontrakciju skeletnih mišića. Ispred precentralne vijuge smješteno je asocijativno motoričko područje, zaduženo za pravilan rad mišića tijekom obavljanja kretanja (7).

Tjemenu režanj se nalazi iza središnje brazde. Posteriorno od središnje brazde, nalazi se postcentralna vijuga s osjetnim primarnim područjem. U njemu se vrši primarna analiza svih osjeta, nakon koje ljudsko tijelo postaje svjesno podražaja. Iza postcentralne vijuge nalazi se asocijativno područje za shvaćanje i pamćenje podražaja (7).

Sljepoočni režanj se nalazi ispod lateralne brazde te se u njegovoj kori, s konveksne strane, nalazi primarno slušno i odgovarajuće asocijativno područje. Zatiljni režanj je smješten iza sljepoočnog i tjemenog režnja. Medijalno sadrži duboku brazdu s primarnim vidnim područjem, zaduženim za obradu vidnih podražaja (7).

6. MOŽDANE KOMORE, GLAVNE KRVNE ŽILE MOZGA I MOŽDANE OVOJNICE

Unutar mozga nalaze se četiri moždane komore koje sadrže cerebrospinalnu tekućinu. Postoje dvije lateralne, treća i četvrta komora. Svaka hemisfera sadrži po jednu lateralnu komoru, koja je intervertebralnim otvorom povezana s trećom komorom. Međusobno su odvojene tankom membranom i obložene epitelnim tkivom. Treća komora je smještena u sagitalnoj ravnini, ispod lijevog i desnog talamusa, te preko akveduktusa cerebri komunicira s četvrtom moždanom komorom. Četvrta komora je smještena iza mosta i produljene moždine te ispred malog mozga. U kontaktu je sa subarahnoidnim prostorom u koji otječe cerebrospinalni likvor (9).

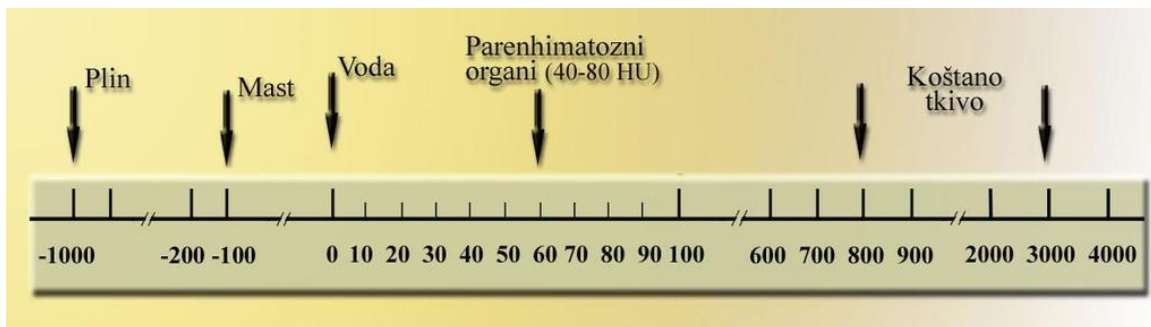
Opskrba mozga krvlju je iznimno važna zbog stalne neurološke potrebe za kisikom. Opskrbu obavljaju arterija *carotis interna* i arterija *vertebralis*. Arterija *carotis interna* daje tri grane: arteriju *ophthalmicu* koja prehranjuje očnu jabučicu, arteriju *cerebri mediu* koja prehranjuje bazalne ganglije i konveksnu stranu moždane hemisfere te arteriju *cerebri anterior* koja se s medijalne strane grana po površini moždane hemisfere. Arterija *vertebralis* prolazi kroz transverzalne otvore vratnih kralježaka te se proteže od 6. vratnog kralješka pa sve do lubanje. U lubanjsku šupljinu dolazi kroz *foramen magnum* te se na donjem rubu mosta krvne žile sjedinjuju. Arterija *basilaris* i arterija *vertebralis* brojnim ograncima prehranjuju produljenu moždinu, most (*pons*), mali i veliki mozak. Arterija *basilaris* i arterija *carotis interna* međusobno komuniciraju preko Willisovog prstena (7).

Moždane ovojnice oblažu središnji živčani sustav. Razlikujemo vanjsku najdeblju i najtvrdju ovojnicu (*dura mater*) te dvije unutrašnje tanke ovojnice (*arachnoidea* i *pia mater*). Moždane ovojnice reguliraju različite procese, uključujući preživljavanje, migraciju stanica te stvaranje neurona (10).

7. KOMPJUTERIZIRANA TOMOGRAFIJA

Kompjuterizirana tomografija je radiološka slikovna metoda, koju su 1970-ih godina izumili fizičar Allan MacLeod Cormack i električni inženjer Godfrey Hounsfield. Za svoje otkriće, 1979. godine, dobili su Nobelovu nagradu iz fizike (11). Kompjuterizirana tomografija se razvila u nezamjenjivu slikovnu metodu u kliničkoj praksi te i dalje zauzima mjesto najraširenije metode snimanja. Bila je prva metoda snimanja, pomoću koje su se neinvazivno dobivale snimke unutrašnjosti ljudskog tijela (12). CT snimanje podrazumijeva okretanje rendgenske cijevi i detektora oko određenog dijela tijela, pri čemu se stvaraju snimke presjeka dobivene računalnom obradom dobivenih podataka. Glavna prednost tomografskih snimki, u usporedbi s konvencionalnim radiogramima, jest u tome što sadrže detaljne informacije o određenom području u poprečnom presjeku te se eliminira efekt superpozicije, što pruža ogromnu prednost u odnosu na radiograme. CT pregled pruža izvrsnu kliničko-patološku korelaciju kod sumnje na različite bolesti (11).

Kompjuterizirana tomografija radi na principu atenuacije rendgenskih zraka. Zrake prolaze kroz odgovarajući snimani dio tijela, nakon čega se dio zraka apsorbira u tijelu, a drugi dio pada na detektore, čime se zrake pretvaraju u električne signale. Atenuacija rendgenskih zraka se izražava koeficijentom apsorpcije, koji ovisi o atomskom broju, gustoći samoga tkiva te samoj energiji zraka. Atenuacija se u konačnici izražava CT brojem, službeno nazvanim Hounsfieldovom jedinicom (HU) (13). Hounsfieldova jedinica (HU) je relativno, kvantitativno mjerenje radiogustoće, koju koriste radiolozi u interpretaciji nalaza kompjuterizirane tomografije. Izračunava se na temelju linearne transformacije osnovnog linearnog koeficijenta atenuacije rendgenskog snopa, pri čemu destilirana voda (pri standardnoj temperaturi i tlaku) proizvoljno ima 0 HU. Zrak ima 1000, a koštano tkivo od 800 do 3000 HU. Hounsfieldova skala apsorpcijskih vrijednosti ima raspon od -1000 do 3000 jedinica, dok najnoviji CT uređaji imaju raspon od -10 000 do + 30 000 HU jedinica, što omogućuje dobar prikaz metalnih implantata, umjetnih kukova i slično (13,14). (Slika 1.)

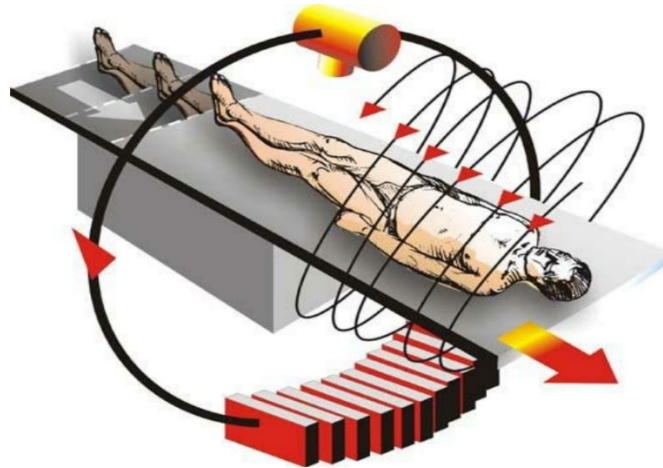


Slika 1: Hounsfieldova skala apsorpcijskih vrijednosti.

Izvor: Janković S, Eterović D. Fizikalne osnove i klinički aspekti medicinske dijagnostike, Medicinska naklada Zagreb, 2002. 98-104. (preuzeto 16.5.2022.)

Tijekom povijesti, CT se razvijao kroz brojne generacije uređaja. Prema današnjim standardima, raniji CT uređaji su bili iznimno spori te su zahtijevali ogromnu količinu računalne opreme kako bi se dobile snimke koje su imale jako slabu dijagnostičku vrijednost. U konvencionalnim CT uređajima prve generacije, cijev proizvodi uski snop x zraka, koji prolazi kroz pacijenta i pada na detektore na suprotnoj strani. Cijev i detektori su smješteni na suprotnim stranama prstena, koji se okreće oko pacijenta. Fizičke veze između kablova i cijevi onemogućuju neprekidnu rotaciju cijevi. Nakon svake rotacije, uređaj se mora zaustaviti i rotirati u suprotnom smjeru. Svakom rotacijom se dobiva slika aksijalnog presjeka debljine oko 1 cm, a za svaki presjek potrebna je oko 1 sekunda. Glavni nedostaci konvencionalnih CT uređaja su vrijeme snimanja, a česta su pojava i artefakti, uzrokovani disanjem ili kretanjem (15).

Pojavom spiralnih CT uređaja 1980-ih godina, došlo je do velikog napretka u kvaliteti dobivenih snimaka. Umjesto pomicanja pacijenta svakih nekoliko sekundi, odlika spiralnog CT uređaja je kontinuirano rotiranje cijevi i detektora u jednom smjeru oko snimanoga objekta, koji se automatski linearno pomiče kroz snop x zraka za vrijeme ekspozicije. Vrijeme snimanja svedeno je na minimum, a podaci se kontinuirano prikupljaju, dok se pacijent linearno pomiče kroz snop x zraka. Podaci se zatim obrađuju kako bi se dobile vrijednosti apsorpcije za svaki pojedinačni piksel (12,15). Skup podataka za ukupno testiranje je uvelike poboljšán. Moguće je volumno dobivanje podataka iz snimanog dijela tijela, što omogućuje lakše i brže rekonstruiranje. Glavna prednost spiralnog CT uređaja, u odnosu na konvencionalni, jest kraće vrijeme snimanja (1 minuta) (16). (Slika 2.)



Slika 2: Princip snimanja spiralnim CT uređajem. *Izvor:*

https://www.researchgate.net/figure/The-spiral-CT-scan-principle-in-multi-slice-scanning_fig4_283870956 (preuzeto 16.5.2022.)

Dok konvencionalni i spiralni CT uređaji koriste samo jedan red detektora za atenuaciju zračenja, višeslojni CT uređaji imaju veći broj detektora (600 do 800 detektora) u svakom detektorskom nizu. Glavne prednosti višeslojnog CT uređaja su: obrada snimanoga dijela tijela u izuzetno kratkom vremenu, smanjena doza zračenja pacijenta, visoka dijagnostička pouzdanost i mogućnost obrade velikoga broja pacijenata u jedinici vremena. Višeslojni CT uređaji generiraju veću količinu podataka, u usporedbi s jednostrukim uređajima, što u bolnicama može uzrokovati preopterećenje PACS sustava (13,15).

8. CT CIJELOG TIJELA (WBCT)

CT cijelog tijela je u posljednja dva desetljeća postao široko rasprostranjen u cijelom svijetu, kako bi se smanjila stopa nedetektiranih ozljeda te stopa smrtnosti. WBCT pristup je superiorniji od tradicionalnog pristupa selektivne kompjuterizirane tomografije. On ima kraće vrijeme snimanja i veću dijagnostičku točnost. S druge strane, WBCT zbog veće količine zračenja ima veći štetni učinak. Stoga se preporuča da WBCT protokol bude rezerviran samo za pacijente s teškim politraumatskim ozljedama (17).

Najčešće indikacije za WBCT temelje se na mehanizmu nastanka ozljede te uključuju: sudar motornog vozila pri velikoj brzini, pad s motocikla pri velikoj brzini, pad s visine veće od dva metra, abnormalni nalaz FAST ultrazvuka, radiograma grudnih organa ili radiograma zdjelice te abnormalni vitalni parametri s nepoznatim mehanizmom ozljede. Klinička procjena i mehanizam ozljede mogu podcijeniti ozbiljnost ozljede za 30% (18). Svrha snimanja je prije svega brza procjena ozljeda opasnih po život, a zatim točna dijagnoza poznatih i nepoznatih ozljeda. U većini centara, protokol za WBCT obuhvaća nativni CT mozga i cervikalne kralježnice te postkontrastni CT pregled toraksa, abdomena i zdjelice, s time da se toraks skenira u arterijskoj, a abdomen i zdjelica u portovenskoj fazi. Za postkontrastni CT pregled koriste se vodotopiva jodna kontrastna sredstva. Ovisno o prisutnim ozljedama, a posebno ako se pregled analizira dok je pacijent na CT stolu, mogu se indicirati i dodatne pretrage, npr. odgođena postkontrastna faza kod sumnje na krvarenje u abdomen, CT aortografija, kranijalna ili periferna CT angiografija te renalna ekskrecijska faza, koja je korisna za detekciju ekstraluminacije kontrasta iz kanalnog sustava bubrega (19).

Nativni CT mozga ima visoku osjetljivost u procjeni hitnih neuroloških slučajeva. Neke od najčešćih indikacija su: akutno intrakranijalno krvarenje, sumnja na infekciju središnjeg živčanog sustava, povišeni intrakranijalni tlak, akutni ishemijski inzult, demencija i epilepsija (kod inicijalnih pregleda), sumnja na traumatsku ozljedu glave, kalcifikati, prijelomi lubanje, kompresivni učinak, hernijacija mozga ili hidrocefalus. Zbog veće dostupnosti, u akutnoj fazi se CT češće izvodi nego magnetska rezonanca (MRI). Postkontrastni CT mozga omogućuje procjenu fizioloških i patoloških procesa koji mijenjaju propusnost krvno-moždane barijere, što se očituje abnormalnim propuštanjem kontrasta. Fiziološki, krvno-moždana barijera sprječava istjecanje kontrastnog sredstva u parenhim mozga, leđnu moždinu i proksimalne živce. Oštećenje krvno-moždane barijere uzrokovano je fiziološkim i patološkim procesima,

uključujući: angiogenezu, upalu, ishemiju i hipertenziju. Najčešće indikacije za primjenu kontrasta su: metastaze mozga, meningeom, glioblastom, oligodendrom, apsces mozga, limfome te meningitis (20).

9. POLITRAUMA

Traumatske ozljede zahvaćaju najmlađe i najproduktivnije članove društva, najčešće od 1. do 44. godine (2). U zbrinjavanju politraumatiziranih bolesnika, iznimno je važna dobra zdravstvena organizacija. Zdravstvena skrb mora biti dostupna u najkraćem mogućem vremenskom intervalu od nastanka ozljede. Centri za traumatologiju imaju primarni zadatak osigurati kvalitetnu zdravstvenu skrb svim politraumatiziranim bolesnicima (21). Zbog svoje iznimne učestalosti, liječenje traumatskih ozljeda uzrokuje veliko financijsko opterećenje zdravstvenog sustava. Traumatske ozljede, ovisno o mehanizmu, dijelimo na tupe i penetrantne ozljede. Tupe ozljede su najčešće posljedica padova, napada ili nesreća uzrokovanih motornim vozilima, dok su penetrantne ozljede posljedica djelovanja vatrenog ili hladnog oružja (22).

Uz anamnezu i detaljan klinički pregled, inicijalna obrada politraumatiziranih bolesnika uključuje ultrazvuk, konvencionalnu radiografiju i laboratorijske nalaze. Iako se navedene pretrage mogu obaviti relativno brzo, imaju značajna ograničenja u pogledu dijagnostičke točnosti (23).

Traumatske ozljede glave se mogu klasificirati prema Glasgowskoj ljestvici kome, kao blage (13-15), umjerene (9-12) i teške (jednako ili manje od 8) (24). Teasdale i Jennett prvi su put predstavili Glasgowsku ljestvicu kome 1971. godine, kada se ona počela koristiti kao bodovni sustav za vrednovanje stanja svijesti. Danas se ljestvica kome intenzivno koristi za procjenu stanja svijesti pacijenata, usporedbu učinka različitih vrsta liječenja te kao prognostički pokazatelj. Stanje svijesti kreće se od stanja potpune svijesti do stanja gubitka svijesti, gdje pacijent ne reagira na podražaje. Procjenjuje se otvaranje očiju, verbalni i motorički odgovor pacijenata (25). (Tablica 1.)

Tablica 1. Glasgowska ljestvica kome

Parametri	Otvaranje očiju	Verbalni odgovor	Motorički odgovor
Opis stanja	Ne otvara oči	Nema odgovora	Nema odgovora
	Otvora oči na bol	Nerazumljiv govor	Ekstenzija na bol
	Otvora oči na govor	Neprikladne riječi	Abnormalna fleksija na bol
	Spontano otvara oči	Zbunjen govor	Fleksija na bol
		Orijentiran	Lokalizirana bol
			Izvršava motoričke naredbe
Ocjena	1 do 4	1 do 5	1 do 6

Izvor: <https://radiopaedia.org/articles/19412> (preuzeto 12.5.2022)

10. POVREDE GLAVE

10.1 KONTUZIJA MOZGA

Kontuzija je jedna od najčešćih traumatskih ozljeda mozga gdje dolazi do oštećenja mozgovine, što je popraćeno intracerebralnim krvarenjem (ICH). Kontuzije se mogu podijeliti na coup i contracoup kontuzije. Coup kontuzije se javljaju na mjestu udarca, dok se contracoup kontuzije javljaju na suprotnoj strani, tj. u točki udaljenoj od mjesta traume (26). Kontuzije mogu biti prisutne na bilo kojem dijelu mozga, ali su najčešće u frontalnom i temporalnom režnju. Često se povećavaju tijekom prvog tjedna nakon ozljede. Ponavljanje CT pregleda treba razmotriti ukoliko bolesnik pokazuje kliničko pogoršanje. Kirurški zahvat može biti potreban za resekciju područja nagnječenja mozga ako postoji kompresivni učinak na okolne strukture. Kontuzije temporalnog režnja su posebno zlokojne prvenstveno zbog blizine moždanog debla te većeg rizika od hernijacije. Na CT snimkama, prezentiraju se kao hiperdenzna žarišta različite veličine i forme. Često su okružena hipodenznom zonom koja odgovara perifokalnom edemu. Zbog edema, na kontrolnim CT pregledima kontuzije postaju očitije unutar nekoliko dana nakon traume te se može uočiti povećanje njihovog broja i veličine, iako se kod bolesnika ne mora očitovati pogoršanje kliničkog stanja. Kortikalne kontuzije postaju očitije na kontrolnim CT pregledima (27).

10.2 TRAUMATSKA INTRAKRANIJALNA KRVARENJA

Intrakranijalno krvarenje označava hemoragiju unutar lubanjskog svoda. Sumnja se postavi kliničkim pregledom, a dijagnoza se potvrdi nativnim CT pregledom mozga, koji omogućuje preciznu lokalizaciju krvarenja. Krvarenje se najčešće javlja kao posljedica traume (28).

Jedan od podtipova krvarenja jest subarahnoidalno krvarenje (SAH). Ono podrazumijeva prisutnost krvi u subarahnoidalnom prostoru, između *arahnoidee* i *pie mater*, tj. u sulkusima mozga i bazalnim cisternama. Dijeli se na spontano i traumatsko subarahnoidalno krvarenje. Spontano krvarenje je najčešće uzrokovano rupturom aneurizme, no može biti i posljedica arteriovenskih malformacija, dok je traumatski SAH posljedica ozljeda. Najčešći klinički simptomi SAH-a su iznenadna i jaka glavobolja, smanjena razina svijesti i znakovi povećanog intrakranijalnog tlaka. Liječenje SAH-a može biti kirurško ili endovaskularno, a izbor ovisi o statusu bolesnika, anatomskoj lokalizaciji i kirurškoj kompetenciji. Na CT snimkama, prezentira se kao zona hiperdenznog sadržaja (29).

Subduralno krvarenje (SDH) označava nakupljanje krvi u subduralnom prostoru, između *dure* i *arahnoidee*. Ono može biti akutno i kronično. Akutni SDH se najčešće javlja nakon teških ozljeda, prouzrokovanih jakim udarcem te je često povezan s kontuzijom priležeće mozgovine. Ako je SDH malen (manji od 5 mm), a bolesnik je klinički stabilan, pacijenta se nadzire. U slučaju da odaberemo konzervativan način liječenja, potrebno je pažljivo promatranje i kontrolni CT pregled, jer postoji opasnost od progresije. SDH se na CT-u prezentira kao polumjesečasta hiperdenzna zona uz hemisferu mozga te ukoliko je opsežan može uzrokovati kompresivni učinak na okolne strukture. Kronični SDH podrazumijeva postupno nakupljanje krvi u subduralnom prostoru koje se očituje tijekom 2 ili više tjedana. Obično je prisutan kod starijih osoba, koje imaju izraženije subduralne prostore posljedično cerebralnoj atrofiji. Kronični SDH se najčešće javlja nakon blage traumatske ozljede glave. Tijekom vremena, hematoma može postepeno progredirati kao rezultat ponovljenih epizoda krvarenja. Na CT-u se prezentira hipodenzni areal, također u obliku polumjeseca (27).

Epiduralni hematoma (EDH) se očituje između unutarnje površine svoda lubanje i površinskog sloja dure. Često je bikonveksnog oblika te ne prelazi suture. U slučaju da se unutar hiperdenzne zone hemoragije vidi hipodenzna komponenta („*swirl sign*“), prvenstveno se radi o aktivnom krvarenju (30). Obično se opaža kod djece i mladih odraslih osoba, dok je kod starijih osoba rjeđi zbog čvrstog prijanjanja dure uz unutarnju površinu lubanje. EDH se lako detektira na rutinskom CT-u mozga. Međutim, EDH koji je smješten nisko u srednjoj lubanjskoj jami, može se previdjeti na aksijalnim presjecima kao rezultat artefakata iz susjedne baze lubanje. U takvim slučajevima, koronarna rekonstrukcija može biti od pomoći u detektiranju hematoma (27).

Intracerebralno krvarenje (ICH) označava krvarenje u moždanom parenhimu, koje se javlja nakon teške ozljede glave. Karakterizira ga progresivno povećanje tijekom prvih nekoliko dana nakon ozljede. Bolesnici koji boluju od koagulopatije te uzimaju antikoagulantnu terapiju, skloniji su intracerebralnom krvarenju. Kod ovih pojedinaca, do krvarenja može doći i nakon blagog udarca. Manji ICH može se kontrolirati, dok veći, koji uzrokuje kompresivni učinak, zahtijeva kirurško uklanjanje. Spontani netraumatski ICH, najčešće je uzrokovan bolestima malih krvnih žila, kao što su hipertenzivna arteriopatija ili cerebralna amiloidna angiopatija. CT pregled je uvijek najbolji način za procjenu pacijenata kod kojih postoji sumnja na ICH.

Srećom, akutna krv je izrazito hiperdenza u usporedbi s moždanim parenhimom te se lagano detektira (31).

10.3 CEREBRALNI EDEM

Cerebralni edem se može definirati kao nakupljanje tekućine unutar moždanog parenhima, u pojedinačnim stanicama i njihovom okolnom intersticijskom prostoru. Vodeći je uzrok bolničke smrtnosti te se javlja kod više od 60% pacijenata. Ako se ne kontrolira, cerebralni edem može dovesti do intrakranijalne hipertenzije i fatalne hernijacije moždanog debla. Na CT-u ga prepoznamo kao hipodenznu zonu, koja može biti različitog volumena ili veličine (32).

10.4 DIFUZNA OZLJEDA AKSONA

Teži oblik difuzne TBI je difuzna ozljeda aksona (DAI). Rezultat je pomičnih i povlačnih sila mozgovine. Klinički pregled često otkriva ozbiljne defekte, uključujući komu i decerebralno držanje, za razliku od nalaza CT-a koji je općenito neupadljiv. Prezentacija ovisi o količini hemoragičnog sadržaja. Hemoragijske lezije očituju se kao hiperdenzni areali, veličine od nekoliko milimetara do nekoliko centimetara u promjeru, dok se nehemoragijske lezije prezentiraju kao hipodenzne zone. Lezije obično postaju očitije tijekom prvih nekoliko dana, tj. nakon što se oko njih razvije edem. Mogu biti povezani sa značajnim i nerazmjernim moždanim edemom (33). DAI je često prisutan kod smrtonosne ozljede glave. Preživjeli mogu ostati u vegetativnom stanju ili imati druge dugotrajne posljedice (27).

10.5 PNEUMOCEFALUS

Pneumocefalus podrazumijeva intrakranijalnu prisutnost zraka te je izuzetno česta komplikacija kod pacijenata s ozljedom glave. Kada postoji sumnja na pneumocefalus, CT ima vitalnu ulogu u određivanju točne lokacije nakupljanja plina, njegovog odnosa s mjestom prijeloma kostiju lubanje ili paranazalnih sinusa te kompresivnog učinka na mozak. Plin se na CT-u prezentira kao hipodenzna zona izuzetno niskih apsorpcijskih vrijednosti (-1000 HU) (34).

11. CILJEVI I HIPOTEZE

Ciljevi ovog istraživanja su:

1. Utvrditi učestalost ozljeda glave kod politraumatiziranih bolesnika uključenih u ovo istraživanje.
2. Utvrditi redoslijed traumatskih ozljeda glave po učestalosti kod politraumatiziranih bolesnika uključenih u ovo istraživanje.

Hipoteze:

1. Kod politraumatiziranih bolesnika uključenih u ovo istraživanje, među ozljedama glave najučestalija je kontuzija mozga, nakon koje slijedi subduralni hematom (SDH), dok je najrjeđa difuzna ozljeda aksona (DAI).
2. Intrakranijalne traumatske ozljede glave su učestalije od fraktura kostiju lubanje.

12. ISPITANICI I METODE

12.1 ISPITANICI

U ovo istraživanje uključeno je 264 bolesnika koji su zbog sumnje na politraumu podvrgnuti WBCT pregledu na Kliničkom zavodu za radiologiju, Kliničkog bolničkog centra Rijeka, u razdoblju od 01.5.2020. do 01.05. 2022. godine. Od ukupnog broja bolesnika bilo je 199 (75.4%) muškaraca i 65 (24.6%) žena.

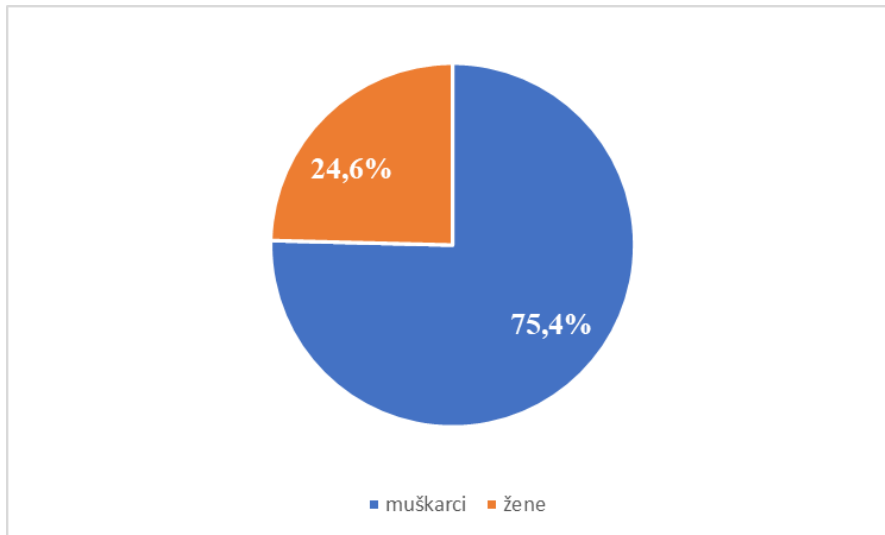
Istraživanje je u potpunosti provedeno u skladu s etičkim standardima propisanim za istraživanja u medicini i zdravstvu, uključujući osnove dobre kliničke prakse, Helsinšku deklaraciju, Zakon o zdravstvenoj zaštiti Republike Hrvatske (NN 150/08, 71/10, 139/10, 22/11, 84/11, 154/11, 12/12, 35/12, 70/12, 144/12, 82/13, 159/13, 22/14, 154/14, Zakon o zaštiti prava pacijenata Republike Hrvatske (NN 169/04, 37/08) te Zakon o zaštiti osobnih podataka (GDPR).

12.2 METODE

Podatci o 264 nalaza CT-a mozga retrospektivno su prikupljeni iz radiološkog informacijskog sustava (ISSA) te integriranog bolničkog sustava (IBIS). Od ukupno 264 bolesnika podvrgnutih CT pregledu mozga, određena je učestalost traumatskih ozljeda glave te broj urednih nalaza. Rezultati istraživanja prikazani su brojčano i slikovno. Podaci su izdvojeni i prikupljeni u Microsoft Excell tablici prilagođenoj za potrebe ovoga istraživanja. Koristeći navedene podatke, bolesnici su podijeljeni po spolu, raspodijeljeni u dobne razrede, zatim je određena dob najmlađeg i najstarijeg bolesnika te prosječna dob svih ispitanika.

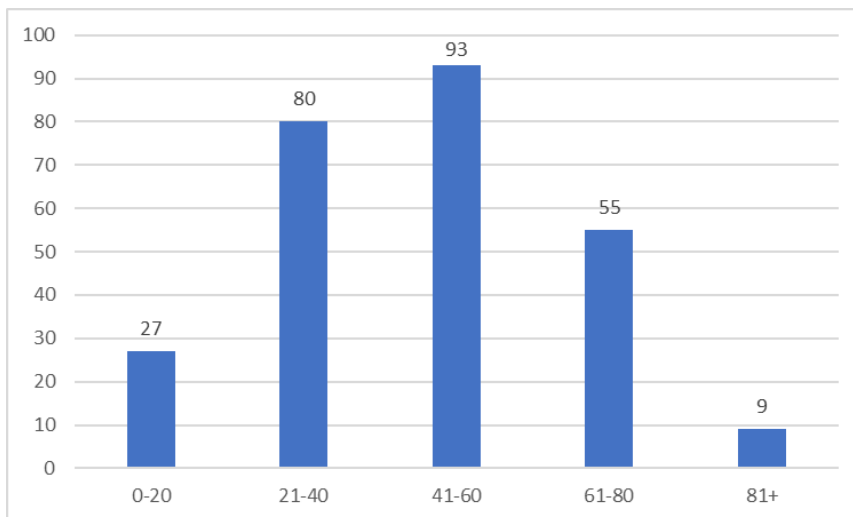
13. REZULTATI

Ovim istraživanjem je obuhvaćeno 264 politraumatiziranih bolesnika, koji su podvrgnuti CT pregledu cijeloga tijela zbog sumnje na traumatsku ozljedu glave, u vremenskom razdoblju od 01.5.2020. do 01.05.2022. godine. Od ukupno 264 pacijenata, žena je bilo 65 ili 24,6%, a muškaraca 199 ili 75,4%.



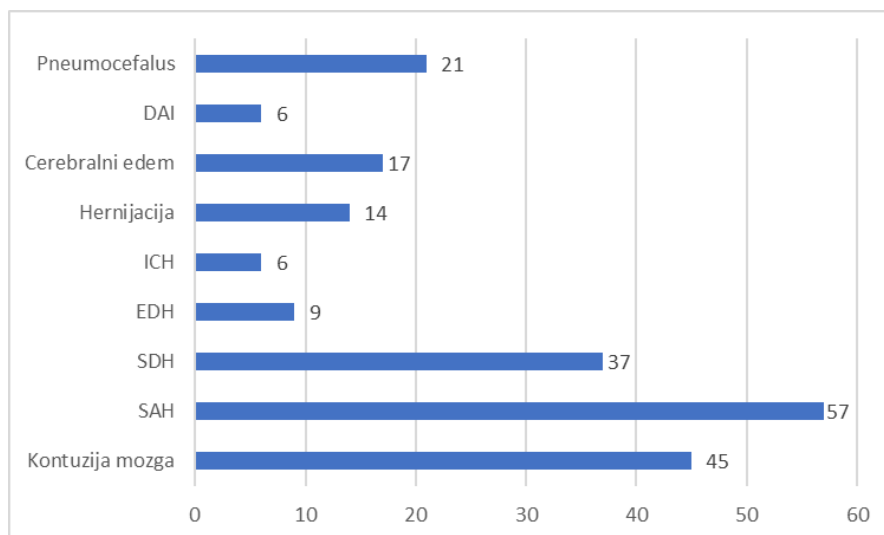
Graf 1: Raspodjela politraumatiziranih bolesnika podvrgnutih CT pregledu cijelog tijela po spolu

Pacijente smo podijelili u 5 dobnih razreda. Najstariji pacijent je imao 90 godina, a najmlađi 3 godine. Prosječna dob svih ispitanika iznosi 45 godina. Najveći broj ispitanika čine pacijenti u dobnom razredu od 41-60 godina, njih 93 ili 35,2%, zatim 80 ili 30,3% bolesnika bilo je u dobnom razredu od 21-40 godina dok je njih 55 ili 20,8% u dobnom razredu od 61-80 godina. Najmanji broj pacijenata pripada razredu od 81 i više godina, njih 9 ili 3,4%. U dobnom razredu od 0-20 godina, bilo je 27 ili 10,2% pacijenata.



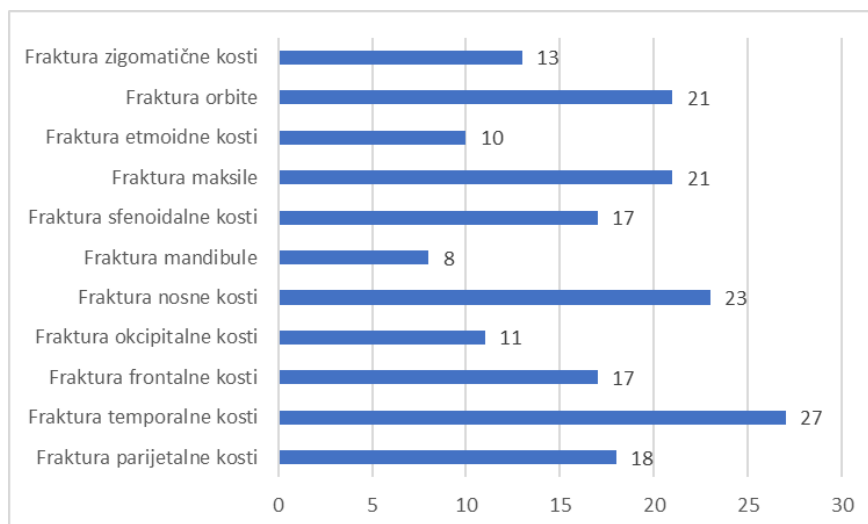
Graf 2: Raspodjela politraumatiziranih bolesnika podvrgnutih CT pregledu cijelog tijela s obzirom na dobne razrede

Od svih pacijenata koji su podvrgnuti CT pregledu cijelog tijela zbog sumnje na traumatsku ozljedu glave, njih 162 ili 61,4% je imalo uredan CT nalaz. Najčešća intrakranijalna traumatska ozljeda bio je SAH koji je prisutan kod 57 ili 21,6% pacijenata, nakon čega slijedi kontuzija mozga kod 45 ili 17,04% pacijenata. Također, zabilježeni su SDH kod 37 ili 14,1% pacijenata, EDH kod 9 ili 3,4% pacijenata, hernijacija mozga kod 14 ili 5,3% pacijenata, pneumocefalus kod 21 ili 7,9% ispitanika te cerebralni edem kod 17 ili 6,5%. Najmanje učestali bili su ICH i DAI, detektirani kod 6 ili 2,3% pacijenata.



Graf 3: Učestalost intrakranijalnih traumatskih ozljeda kod politraumatiziranih bolesnika podvrgnutih CT pregledu cijelog tijela

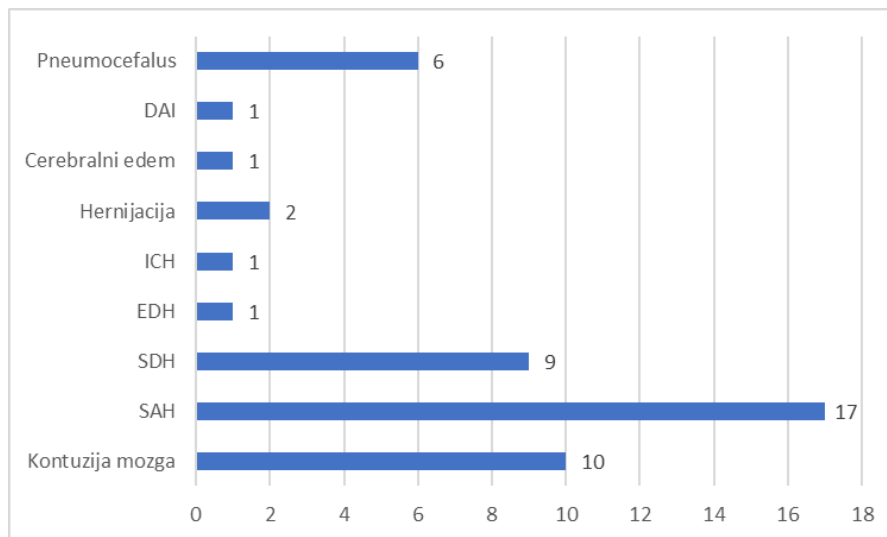
Što se tiče fraktura kostiju lubanje, najučestalija je fraktura temporalne kosti kod 27 ili 10,2% bolesnika, nakon čega slijedi fraktura nosnih kostiju koja je detektirana kod 23 ili 8,7% bolesnika. Frakture kostiju orbite i maksile jednako su zastupljene kod 21 ili 7,9% bolesnika, fraktura parijetalne kosti kod 18 ili 6,8% bolesnika, frakture sfenoidalne i frontalne kosti jednako su zastupljene kod 17 ili 6,4% ispitanika, fraktura zigomatične kosti detektirana je kod 13 ili 4,9% bolesnika, fraktura okcipitalne kosti kod 11 ili 4,1% bolesnika te fraktura etmoidne kosti kod 10 ili 3,8% ispitanika. Najmanje je zastupljena fraktura mandibule prisutna kod 8 ili 3,03% bolesnika.



Graf 4: Učestalost fraktura kostiju lubanje kod politraumatiziranih bolesnika podvrgnutih CT pregledu cijelog tijela

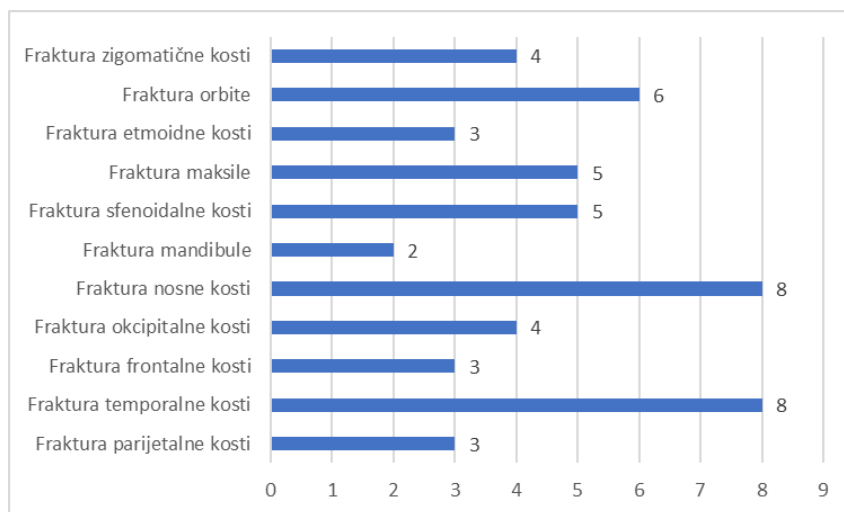
Od svih traumatskih ozljeda glave, najčešće kombinacije ozljeda bile su: kontuzija mozga i SAH kod 30 ili 11,4% pacijenata, zatim SAH i SDH kod 28 ili 10,6% pacijenata te kontuzija mozga i SDH kod 20 ili 7,6% pacijenata. Kod 30 bolesnika zabilježena je samo jedna traumatska ozljeda glave, kod 17 bolesnika dvije, kod 8 bolesnika tri, a kod 47 bolesnika više od tri ozljede.

Od ukupnog broja žena (65 pacijentica), njih 36 ili 55,4% je imalo uredan CT nalaz. Najčešća intrakranijalna traumatska ozljeda bio je SAH koji je zabilježen kod 17 ili 26,1% pacijentica, nakon čega slijedi kontuzija mozga, koja je prisutna kod 10 ili 15,4% pacijentica. SDH je zabilježen kod 9 ili 13,8% pacijentica, pneumocefalus kod 6 ili 9,2% pacijentica te hernijacija mozgovine kod 2 ili 3,6% pacijentica. EDH, ICH, cerebralni edem i DAI detektirani su kod samo 1,5% pacijentica.



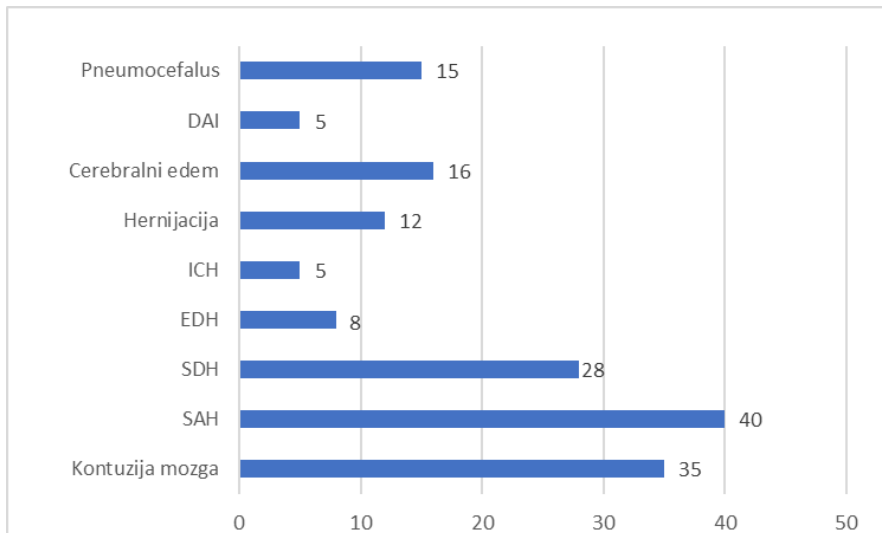
Graf 5: Učestalost intrakranijalnih traumatskih ozljeda kod politraumatiziranih pacijenata podvrgnutih CT pregledu cijelog tijela

Kod pacijenata, najzastupljenije ozljede kostiju lubanje bile su frakture nosnih kostiju i temporalne kosti kod 8 ili 12,3% pacijenata, nakon čega slijede frakture orbita kod 6 ili 9,2% ispitanika te jednako zastupljene frakture maksile i sfenoidalne kosti koje su prisutne kod 5 ili 7,7% pacijenata. Također, podjednako su zastupljene frakture zigomatične i okcipitalne kosti koje su detektirane kod 4 ili 6,1% pacijenata te frakture frontalne, parijentalne i etmoidne kosti kod 3 ili 4,6% pacijenata. Najmanje su zastupljene frakture mandibule kod 2 ili 3,07% pacijenata.



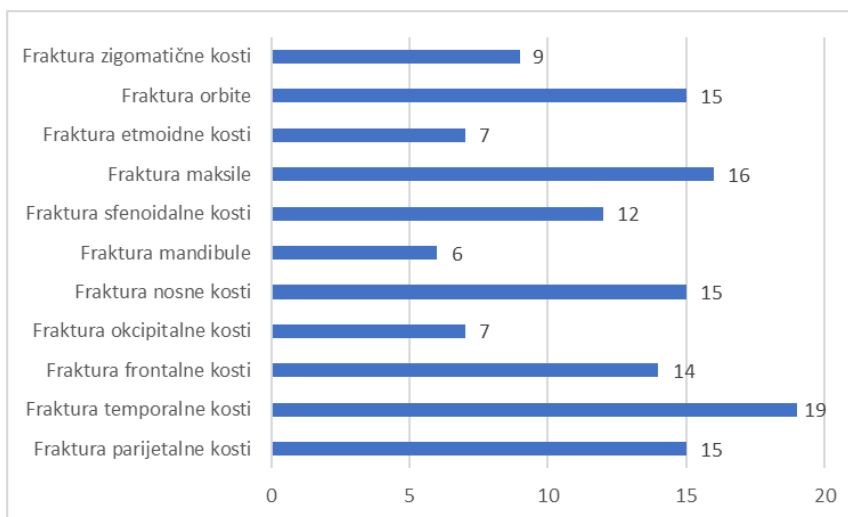
Graf 6: Učestalost fraktura kostiju lubanje kod politraumatiziranih pacijentica podvrgnutih CT pregledu cijelog tijela

Od ukupnog broja muških ispitanika (199), ukupno 126 ili 63,3% je imalo uredan CT nalaz. Najučestalija intrakranijalna traumatska ozljeda bio je SAH kod 40 ili 20,1% pacijenata, kojeg slijedi kontuzija mozga kod 35 ili 17,5% pacijenata. SDH je detektiran kod 28 ili 14,07% pacijenata, EDH kod 8 ili 4,02% pacijenta, pneumocefalus kod 15 ili 7,5% ispitanika, zatim hernijacija mozgovine kod 12 ili 6,03% pacijenata te cerebralni edem kod 16 ili 8,04% bolesnika. Kod muških ispitanika najmanje su zastupljeni ICH i DAI, koji su detektirani kod 5 ili 2,5% pacijenata.



Graf 7: Učestalost intrakranijalnih traumatskih ozljeda kod politraumatiziranih muških ispitanika podvrgnutih CT pregledu cijelog tijela

Što se tiče ozljeda kostiju lubanje, najčešće su frakture temporalne kosti kod 19 ili 9,5% bolesnika, nakon čega slijede frakture maksile kod 16 ili 8,04% bolesnika te frakture orbita, parijetalne i nosnih kostiju koje su jednako zastupljene kod 15 ili 7,5% bolesnika. Također, prisutne su: frakture frontalne kosti kod 14 ili 7,03% pacijenata, frakture sfenoidalne kosti kod 12 ili 6,03% pacijenata, frakture zigomatične kosti kod 9 ili 4,5% pacijenata te frakture etmoidne i okcipitalne kosti, jednako zastupljene kod 7 ili 3,5% pacijenata. Najmanje zastupljene su frakture mandibule kod 6 ili 3,01% ispitanika.



Graf 8: Učestalost fraktura kostiju lubanje kod politraumatiziranih muških ispitanika podvrgnutih CT pregledu cijelog tijela

14. RASPRAVA

Ovo retrospektivno istraživanje obuhvaća 264 CT pregleda cijelog tijela koji su učinjeni na Kliničkom zavodu za radiologiju, Kliničkog bolničkog centra Rijeka, u razdoblju od 1. svibnja 2020. do 1. svibnja 2022. godine. Bolesnike smo podijelili po spolu, razdijelili smo ih u dobne razrede te smo prikazali učestalost traumatskih ozljeda glave.

Kada govorimo o dobi, prosječna dob svih bolesnika bila je 45 godina, najmlađi bolesnik imao je 3, a najstariji 90 godina. Najveći broj bolesnika pripada dobnom razredu od 41. do 60. godine života. Muškarci su činili 75,4%, a žene 24,6% ispitanika. Raspodjela ispitanika po spolu i dobi je, u usporedbi s istraživanjem Kreitzera i suradnika, slična. Njihovo je istraživanje obuhvaćalo 73% muškaraca, dok je prosječna dob bolesnika iznosila 42 godine (35). Istraživanje Carolia i suradnika, uključivalo je ispitanike u rasponu od 18 do 70 godina. Najveći broj ispitanika imalo je između 30 i 59 godina, dok je prosječna dob bolesnika iznosila 38 godina. Od ukupno 95 pacijenata, njih 78,9% su bili muškarci (36). Rosi Junior i suradnici su proveli istraživanje na 355 ispitanika, od kojih je 82,6% bilo muškaraca, a 17,3% žena (37). U studiji Bonneya i suradnika prosječna dob ispitanika bila je 45 godina, dok je omjer muškaraca i žena iznosio 2.6 : 1 (38). Schubl i suradnici su imali 82,3% muških ispitanika te 17,7% ženskih ispitanika te je njihova prosječna dob također iznosila 45 godina (39). Međutim, u istraživanju Tsenga i suradnika, prosječna dob ispitanika je bila 51 godina (40). U studiji Gupta i suradnika, traumatske ozljede glave su bile najčešće u dobnom razredu od 21. do 40. godine života što se razlikuje od naše studije. Međutim, njihova studija je također imala više muškaraca koji su činili 80,1% ispitanika, dok su žene činile 19,9% ispitanika (41). Pregledom dostupne literature, u svim prikazanim studijama, veći broj politraumatiziranih ispitanika bilo je muškog spola, s visokim postotkom u rasponu od 78.9% do 82.6%. Po pitanju dobnih razreda, u većini navedenih istraživanja, politraumatizirani bolesnici bili su srednje životne dobi te je prosječan broj godina bio u rasponu između 38. i 51. godine.

Ovo istraživanje ima ukupno 162 ili 61,4% negativnih te 102 ili 38,6% pozitivnih CT nalaza. Rezultati istraživanja provedenog u Nigeriji, koje je obuhvaćalo 419 pacijenata, blago odstupaju od naših te su oni prikazali 39,38% negativnih te 60,62% pozitivnih CT nalaza (42).

U rezultatima našeg istraživanja primjećujemo da su najučestalije traumatske ozljede glave SAH (21,7%), kontuzija mozga (17,1%) i SDH (14,1%), dok su najrjeđe DAI i ICH

(2,3%). Prema istraživanju autora Kreitzera i suradnika, dobiveni rezultati, po redoslijedu učestalosti ozljeda su veoma slični dok se sama stopa značajno razlikuje. Kod 323 ispitanika, najučestalija ozljeda glave također je bio SAH kod 47% pacijenata, nakon kojeg slijedi SDH kod 41% pacijenata te kontuzija mozga kod 24% pacijenata. Incidencija EDH, približno kao i u našoj studiji, iznosila je 3% (35). Caroli i suradnici su analizirali ukupno 95 pacijenata, od kojih je 37,9% imalo ICH, a 33,7% SDH (36). Kod autora Rosi Juniora i suradnika najučestaliji je bio SAH kod 16,05% bolesnika. Međutim, najrjeđa ozljeda glave bio je SDH kod 1,6% ispitanika, što se uvelike razlikuje od našeg istraživanja (37). Nadalje, autori Bonney i suradnici su proveli istraživanje koje je obuhvaćalo 5634 bolesnika. Među tim bolesnicima, incidencija traumatskih ozljeda glave, bila je značajno niža. SDH detektiran je kod 4,7% bolesnika, SAH kod 4,5%, kontuzija mozga kod 3,8% bolesnika te EDH kod 0,8% ispitanika (38). Schubl i suradnici su proveli istraživanje na 4354 pacijenata, među kojima su najčešći bili SAH (31%) i SDH (24,8%), dok je najrjeđi bio EDH (4,4%) (39). Istraživanje Tsenga i suradnika je obuhvaćalo ukupno 197 pacijenata, među kojima je najčešći bio SAH kod 75,6% ispitanika te SDH kod 73,1% ispitanika. Najrjeđi je bio pneumocefalus kod 14,7% ispitanika (40). Analizom dostupne literature, učestalost intrakranijalnih ozljeda kod politraumatiziranih bolesnika, značajno varira. Tako se SAH očituje u rasponu od 4,5% do 75%, a SDH u rasponu od 1,6% do 73,1%. Jedina je iznimka EDH, čija je incidencija u nekoliko studija bila niža, tj. u rasponu od 0,8% - 4,4%.

Od 264 bolesnika, njih 78 ili 29,5% je imalo jednu ili više intrakranijalnih traumatskih ozljeda, dok je njih 68 ili 25,7% imalo jednu ili više fraktura kostiju lubanje. Međutim, autori Tseng i suradnici su prikazali oprečne rezultate. Njihovo istraživanje je obuhvaćalo 197 pacijenata koji su pretrpjeli traumatsku ozljedu glave. Od svih ispitanika njih 46,7% je imalo frakture kostiju lubanje, dok su intrakranijalne traumatske ozljede bile prisutne kod 39,6% bolesnika (40). S druge strane u istraživanju Schubla i suradnika, njih 54,7% je imalo frakture kostiju lubanje, dok je njih 77,9% pretrpjelo intrakranijalne traumatske ozljede (39).

Od fraktura kostiju lubanje, najučestalije su bile frakture temporalne kosti kod 27 ili 10,2% bolesnika, nakon čega slijede frakture nosnih kostiju koje su prisutne kod 23 ili 8,7% bolesnika. Rezultati istraživanja autora Anha i suradnika, koje je obuhvaćalo 226 ispitanika, podudaraju se s našim istraživanjem te je kod njih također najzastupljenija bila fraktura temporalne kosti (68,8%) (42). Nadalje, u istraživanju Gupta i suradnika najučestalije su bile

frakture frontalne kosti, zatim temporalne i parijentalne kosti, što se razlikuje od našeg istraživanja (43).

Prvotno postavljena hipoteza: „Kod politraumatiziranih bolesnika uključenih u ovo istraživanje, među ozljedama glave najučestalija je kontuzija mozga, nakon koje slijedi subduralni hematoma (SDH), dok je najrjeđa difuzna ozljeda aksona (DAI)“ se pokazala netočna. Najučestalija ozljeda je bio SAH kod 57 ili 21,6% pacijenata, nakon kojeg slijedi kontuzija mozga kod 45 ili 17,1% pacijenata te SDH kod 37 ili 14,1%. Međutim, najrjeđe ozljede su bile DAI i ICH kod 6 ili 2,3% pacijenata.

Druga postavljena hipoteza: „Intrakranijalne traumatske ozljede su češće od fraktura kostiju lubanje“ se pokazala točnom. U našem istraživanju jedna ili više intrakranijalnih traumatskih ozljeda bile su prisutne kod 78 ili 29,5% ispitanika, dok su jedna ili više fraktura kostiju lubanje zabilježene kod 68 ili 25,7% ispitanika.

15. ZAKLJUČAK

Ovo istraživanje obuhvaća nalaze CT-a mozga kod 264 bolesnika podvrgnutih WBCT pregledu zbog sumnje na politaumu, na Kliničkom zavodu za radiologiju KBC-a Rijeka u razdoblju od 01. svibnja 2020. do 01. svibnja 2022. godine.

Došli smo do sljedećih zaključaka:

- od ukupno 264 ispitanika, 75,4% su bili muškarci, dok su žene činile 23,6% ispitanika
- najveći broj ispitanika bio je u dobnom razredu od 41. - 60. godine života (93 ili 35,2%)
- najmlađi ispitanik imao je 3 godine, a najstariji 90 godina te je prosječna dob iznosila 45 godina
- 162 ili 61,4% pacijenata podvrgnutih WBCT pregledu zbog sumnje na politraumu je imalo uredan CT nalaz
- od svih ispitanika njih 78 ili 29,5% je imalo jednu ili više intrakranijalnih traumatskih ozljeda, dok je njih 68 ili 25,7% imalo jednu ili više fraktura kostiju lubanje
- najčešća intrakranijalna traumatska ozljeda bila je subarahnoidalna hemoragija (SAH) (57 ili 21,6%), dok su najrjeđe bile difuzna ozljeda aksona (DAI) i intracerebralna hemoragija (ICH) (6 ili 2,3%)
- najčešće su bile frakture temporalne kosti (27 ili 8,7%), a najrjeđe frakture mandibule (8 ili 3,03%)
- najčešće kombinacije traumatskih ozljeda glave bile su: kontuzija mozga i SAH (30 ili 11,4%), SAH i SDH (28 ili 10,6%) te kontuzija mozga i SDH (20 ili 7,6%).

16. LITERATURA

1. Lovrenčić P, Rotim C. Evaluation and Care of a Polytraumatized Patient. *Croat Nurs J.* 2019;3(1):93-102.
2. Gržalja N, Marinović M, Štiglic D et al. Zbrinjavanje politraume, medicina flumensis. 2013;49(4):447-453.
3. Damilakis J, Mazonakis M. Computed tomography: What and how does it measure?. *Eur J Radiol.* 2016;85(8):1499-504.
4. Langlois JA, Rutland-Brown W, Wald MM. The epidemiology and impact of traumatic brain injury: a brief overview. *J Head Trauma Rehabil.* 2006;21(5):375-8.
5. John Hopkins Medicine, Brain Anatomy and How the Brain Works. dostupno na: <https://www.hopkinsmedicine.org/health/conditions-and-diseases/anatomy-of-the-brain> (pristupljeno 28.4.2022.)
6. Hies T, Anatomy of the Brain, CMI, Mayfield Clinic, Cincinnati, Ohio, 2018. 1-7.
7. Bajek S, Bobinac D, Jerković R, Malnar D, Marić. Sustavna anatomija čovjeka. Rijeka: Digital point tiskara d.o.o, 2007;193-202.
8. Catani M, The anatomy of the human frontal lobe. *Handb Clin Neurol.* 2019;163:95-122.
9. Waugh A, Grant A, Ross and Wilson, Anatomy and Physiology, 11th Edition, Edinburgh London New York Oxford Philadelphia St Louis Sydney Toronto 2010.
10. Dasgupta K, Jeong J. Developmental biology of the meninges. *Genesis.* 2019;57(5):e23288.
11. Petrik V, Apok V, Britton JA, Bell BA, Papadopoulos MC. Godfrey Hounsfield and the dawn of computed tomography. *Neurosurgery.* 2006;58(4):780-7.
12. Buzug TM. Computed tomography. *Springer handbook of medical technology.* 2011;311-342.
13. Janković S, Eterović D. Fizikalne osnove i klinički aspekti medicinske dijagnostike. Medicinska naklada Zagreb, 2002. 98-104.
14. Mahesh M. Search for isotropic resolution in CT from conventional through multiple-row detector. *Radiographics.* 2002;22(4):949-62.
15. Garvey CJ, Hanlon R, Computed tomography in clinical practice. *BMJ.* 2002; 324(7345):1077-1080.

16. Wesolowski JR, Lev MH, CT: history, technology, and clinical aspects. *Semin Ultrasound CT MR.* 2005;26(6):376-9.
17. Çorbacioğlu ŞK, Aksel G. Whole body computed tomography in multi trauma patients: Review of the current literature. *Turk J Emerg Med.* 2018;18(4):142-147.
18. Treskes K, Saltzherr TP, Luitse JSK, Beenen LFM, Goslings JC. Indications for total-body computed tomography in blunt trauma patients: a systematic review. *Eur J Trauma Emerg Surg.* 2017;43(1):35-42.
19. Yaniv G, Portnoy O, Simon D, Bader S, Konen E, Guranda L. Revised protocol for whole-body CT for multi-trauma patients applying triphasic injection followed by a single-pass scan on a 64-MDCT. *Clin Radiol.* 2013;68(7):668-75.
20. Smirniotopoulos J, Murphy F, Rushing E, Rees J, Schroeder J. Patterns of Contrast Enhancement in the Brain and Meninges. *Radiographics.* 2007;27(2):525-51.
21. Langlois JA, Rutland-Brown W, Wald MM. The epidemiology and impact of traumatic brain injury: a brief overview. *J Head Trauma Rehabil.* 2006;21(5):375-8.
22. Davis A, Maerz L, Rosenbaum H. Trauma. *Int Anesthesiol Clin.* 2009;47(1):25-36.
23. Long B, April MD, Summers S, Koyfman A. Whole body CT versus selective radiological imaging strategy in trauma: an evidence-based clinical review. *Am J Emerg Med.* 2017;35(9):1356-1362.
24. Sternbach GL. The Glasgow coma scale. *J Emerg Med.* 2000;19(1):67-71.
25. Weir CJ, Bradford AP, Lees KR. The prognostic value of the components of the Glasgow Coma Scale following acute stroke. *QJM.* 2003;96(1):67-74.
26. Minić Ž. Nagnječenje mozga – mehanizam nastanka i značaj. *Medicinski časopis* 2010; 44(4):16-19.
27. Gordon DH. *Neurology and Clinical Neuroscience. Head trauma.* Elsevier 2007(103);1386-1396.
28. WD. Aguilar MI. Intracranial hemorrhage: diagnosis and management. *Neurol Clin.* 2012;30(1):211-40.
29. Gavrančić A, Šimić H, Škoro I i sur. Subarahnoidalno krvarenje. *Medicina fluminensis* 2011; 47(2):143-156.
30. Schweitzer AD, Niogi SN, Whitlow CT, Tsiouris AJ. Traumatic Brain Injury: Imaging Patterns and Complications. *Radiographics.* 2019;39(6):1571-1595.

31. Hostettler IC, Seiffge DJ, Werring DJ. Intracerebral hemorrhage: an update on diagnosis and treatment. *Expert Rev Neurother.* 2019;19(7):679-694.
32. Jha RM, Kochanek PM, Simard JM. Pathophysiology and treatment of cerebral edema in traumatic brain injury. *Neuropharmacology.* 2019;145(Pt B):230-246.
33. Gentry LR, Godersky JC, Thompson B, Dunn VD. Prospective comparative study of intermediate-field MR and CT in the evaluation of closed head trauma. *AJR Am J Roentgenol.* 1988;150(3):673-82.
34. Leong KM, Vijayanathan A, Sia SF, Waran V. Pneumocephalus: an uncommon finding in trauma. *Med J Malaysia.* 2008;63(3):256-8.
35. Kreitzer N, Lyons MS, Hart K, Lindsell CJ, Chung S, Yick A, Bonomo J. Repeat neuroimaging of mild traumatic brain-injured patients with acute traumatic intracranial hemorrhage: clinical outcomes and radiographic features. *Acad Emerg Med.* 2014;21(10):1083-91.
36. Caroli M, Locatelli M, Campanella R, Balbi S, Martinelli F, Arienta C. Multiple intracranial lesions in head injury: clinical considerations, prognostic factors, management, and results in 95 patients. *Surg Neurol.* 2001;56(2):82-8.
37. Rosi Junior J, Figueiredo EG, Rocha EP, Andrade AF, Rasslan S, Teixeira MJ. Whole-body computerized tomography and concomitant spine and head injuries: a study of 355 cases. *Neurosurg Rev.* 2012;35(3):437-44.
38. Bonney PA, Briggs A, Briggs RG, Jarvis CA, Attenello F, Giannotta SL. Rate of Intracranial Hemorrhage After Minor Head Injury. *Cureus.* 2020;12(9):e10653.
39. Schubl SD, Klein TR, Robitsek RJ, Trepeta S, Fretwell K, Seidman D, Gottlieb M. Temporal bone fracture: Evaluation in the era of modern computed tomography. *Injury.* 2016;47(9):1893-7.
40. Tseng WC, Shih HM, Su YC, Chen HW, Hsiao KY, Chen IC. The association between skull bone fractures and outcomes in patients with severe traumatic brain injury. *J Trauma.* 2011;71(6):1611-4.
41. Gupta PK, Dwivedi AN, Gupta K, Bala M, Atul K. CT Scan Findings and Outcomes of Head Injury Patients: A Cross Sectional Study. *Journal of Pioneering Medical Sciences.* 2011;1(3),78–82.

42. Ogunseyinde AO, Obajimi MO, Ogundare SM. Radiological evaluation of head trauma by computer tomography in Ibadan, Nigeria. *West Afr J Med.* 1999;18(1):33-8.
43. Anh NT, Hung LS, Xuan NT, Lap PD, Tuan DT, Kien VD. Skull Fracture Patterns and Morphologies Among Fatal Motorcycle Traffic Accident Victims in Vietnam. *Am J Forensic Med Pathol.* 2021;42(1):30-35.

17. PRIVITCI

Ilustracije

1. Slika 1: Hounsfieldova skala apsorpcijskih vrijednosti. Izvor: Janković S, Eterović D. Fizikalne osnove i klinički aspekti medicinske dijagnostike, Medicinska naklada Zagreb, 2002. 98-104. (preuzeto 16.5.2022.)
2. Slika 2: Princip snimanja spiralnim CT uređajem. Izvor: https://www.researchgate.net/figure/The-spiral-CT-scan-principle-in-multi-slice-scanning_fig4_283870956 (preuzeto 16.5.2022.)

Tablice

1. Tablica 1. Glasgowska ljestvica kome. Izvor: <https://radiopaedia.org/articles/19412> (preuzeto 12.5.2022.)

Grafovi

1. Graf 1: Raspodjela politraumatiziranih bolesnika podvrgnutih CT pregledu cijelog tijela po spolu
2. Graf 2: Raspodjela politraumatiziranih bolesnika podvrgnutih CT pregledu cijelog tijela s obzirom na dobne razrede
3. Graf 3: Učestalost intrakranijalnih traumatskih ozljeda kod politraumatiziranih bolesnika podvrgnutih CT pregledu cijelog tijela
4. Graf 4: Učestalost fraktura kostiju lubanje kod politraumatiziranih bolesnika podvrgnutih CT pregledu cijelog tijela
5. Graf 5: Učestalost intrakranijalnih traumatskih ozljeda kod politraumatiziranih pacijentica podvrgnutih CT pregledu cijelog tijela
6. Graf 6: Učestalost fraktura kostiju lubanje kod politraumatiziranih pacijentica podvrgnutih CT pregledu cijelog tijela
7. Graf 7: Učestalost intrakranijalnih traumatskih ozljeda kod politraumatiziranih muških ispitanika podvrgnutih CT pregledu cijelog tijela
8. Graf 8: Učestalost fraktura kostiju lubanje kod politraumatiziranih muških ispitanika podvrgnutih CT pregledu cijelog tijela

18. KRATAK ŽIVOTOPIS PRISTUPNIKA

Rođen sam 15.01.2000. godine u gradu Rijeci. U rodnom gradu sam završio Osnovnu školu Ivana Zajca, nakon čega upisujem opći smjer Gimnazije Andrije Mohorovičića. Nakon položene mature, 2019. godine sam upisao Preddiplomski stručni studij Radiološke tehnologije na Fakultetu zdravstvenih studija, Sveučilišta u Rijeci.