

PREGLED NAJČEŠĆIH UZROKA BOLI RAMENA, MEHANIZAMA NASTANKA I REHABILITACIJE: pregledni rad

Komazec, Arijan

Undergraduate thesis / Završni rad

2022

Degree Grantor / Ustanova koja je dodijelila akademski / stručni stupanj: **University of Rijeka, Faculty of Health Studies / Sveučilište u Rijeci, Fakultet zdravstvenih studija u Rijeci**

Permanent link / Trajna poveznica: <https://um.nsk.hr/um:nbn:hr:184:980734>

Rights / Prava: [In copyright](#)/[Zaštićeno autorskim pravom.](#)

Download date / Datum preuzimanja: **2024-12-26**

Repository / Repozitorij:

[Repository of the University of Rijeka, Faculty of Health Studies - FHSRI Repository](#)



SVEUČILIŠTE U RIJECI
FAKULTET ZDRAVSTVENIH STUDIJA
PREDDIPLOMSKI STRUČNI STUDIJI FIZIOTERAPIJA

Arijan Komazec

PREGLED NAJČEŠĆIH UZROKA BOLI RAMENA, MEHANIZAMA
NASTANKA I REHABILITACIJE: pregledni rad
Završni rad

Rijeka, 2022.

UNIVERSITY OF RIJEKA
FACULTY OF HEALTH STUDIES
UNDERGRADUATE PROFESSIONAL STUDY
OF PHYSIOTHERAPY

Arijan Komazec

OVERVIEW OF THE MOST COMMON CAUSES OF SHOULDER PAIN,
MECHANISMS OF ORIGIN AND REHABILITATION: review

Bachelor thesis

Rijeka, 2022.

Izvešće o provedenoj provjeri izvornosti studentskog rada

Opći podatci o studentu:

Sastavnica	Fakultet zdravstvenih studija
Studij	Preddiplomski stručni studij fizioterapije
Vrsta studentskog rada	Završni rad
Ime i prezime studenta	Arijan Komazec
JMBAG	0351009650

Podatci o radu studenta:

Naslov rada	PREGLED NAJČEŠĆIH UZROKA BOLI RAMENA, MEHANIZAMA NASTANKA I REHABILITACIJE
Ime i prezime mentora	Verner Marijančić mag.rehab.educ.
Datum predaje rada	14. srpanj 2022.
Identifikacijski br. podneska	1870415798
Datum provjere rada	14. srpanj 2022.
Ime datoteke	zavrsni_rad_Arijan_Komazeczadnje.docx
Veličina datoteke	535.53K
Broj znakova	46,894
Broj riječi	7,559
Broj stranica	35

Podudarnost studentskog rada:

Podudarnost (%)	9%
-----------------	----

Izjava mentora o izvornosti studentskog rada


Mišljenje mentora	
Datum izdavanja mišljenja	14. srpanj 2022.
Rad zadovoljava uvjete izvornosti	<input checked="" type="checkbox"/> Da
Rad ne zadovoljava uvjete izvornosti	<input type="checkbox"/>
Obrazloženje mentora (po potrebi dodati zasebno)	

Datum

14. srpanj 2022.

Potpis mentora

Verner Marijančić mag. rehab. educ.



Rijeka, 10. 6. 2022.

Odobrenje nacrt završnog rada

Povjerenstvo za završne i diplomske radove Fakulteta zdravstvenih studija Sveučilišta u Rijeci
odobrava nacrt završnog rada:

PREGLED NAJČEŠĆIH UZROKA BOLI RAMENA, MEHANIZAMA
NASTANKA I REHABILITACIJA: pregledni rad
OVERVIEW OF THE MOST COMMON CAUSES OF SHOULDER PAIN,
MECHANISMS OF ORIGIN AND REHABILITATION: review


Student: Arijan Komazec

Mentor: Verner Marijančić, mag.rehab.educ.

Sveučilište u Rijeci, Fakultet zdravstvenih studija
Preddiplomski stručni studij Fizioterapija

Povjerenstvo za završne i diplomske radove

Predsjednik Povjerenstva



Pred. Helena Štrucelj, dipl. psiholog – prof.

Sadržaj	
SAŽETAK	4
1. UVOD	6
2. CILJEVI I HIPOTEZE	7
3. METODE	8
4. ANATOMIJA RAMENA	9
4.1. Sternoklavikularni zglob.....	9
4.2. Akromioklavikularni zglob	10
4.3. Skapulotorakalni zglob	10
4.4. Glenohumeralni zglob.....	11
5. PREVALENCIJA BOLI RAMENA	13
6. LEZIJE ROTATORNE MANŽETE	15
6.1. Tendinopatija ramena	15
6.1.1. Intrinzični mehanizmi	17
6.2.2. Ekstrinzični faktori.....	18
6.1.3. Rehabilitacija	20
6.2. Adhezivni kapsulitis.....	22
6.2.1. Konzervativna terapija	23
6.2.2. Operacijska terapija.....	25
7. ZAKLJUČAK	26
LITERATURA.....	27
PRIVITCI.....	32
KRATAK ŽIVOTOPIS PRISTUPNIKA.....	33

SAŽETAK

Kad govorimo o ramenu moramo se koncentrirati na cijeli rameni obruč koji se sastoji od četiri zglobova (glenohumeralni, skapulotorakalni, akromioklavikularni i sternoklavikularni). Rame je vrlo pokretljiv zglob, no ta pokretljivost mu daje i negativnu stranu tj. nestabilnost što povećava mogućnosti ozljede. Bol u ramenu predstavlja stanje koje zahvaća velik broj ljudi. Najčešće su to lezije rotatorne manžete, bol u akromioklavikularnom zglobu, referentna bol te adhezivni kapsuliti, Rizik nam mogu predstavljati čimbenici kao što su godine jer njihovim povećanjem dolazi i do smanjenja proteoglikana i glikoaminoglikana te kalcifikacije i fibrovaskularne proliferacije degenerativnih promjena te zanimanje i sport jer bavljenjem poslovima ili sportovima u kojima se često provode određene aktivnosti s ramenom možemo negativno utjecati na sami zglob. Cilj ovog rada bio je utvrditi najčešće ozljede koje pogađaju rame, njihove mehanizme nastanka te utvrditi najbolje pristupe rehabilitaciji. Za potrebe ovog rada koristili smo se stručnom literaturom te literaturom dostupnom na *Google Scholaru*, i *PubMedu*. Pregledom istraživanja nekoliko baza podataka utvrđeno je da su najčešći uzroci boli u ramenu lezije rotatorne manžete te da postoje mnogobrojni uzroci mehanizama nastanka boli u ramenu. Također utvrđeno je da se konzervativni pristup liječenju, kao što je aktivno vježbanje, nameće kao bolji pristup nego operativni zahvat u većini slučajeva povezanih s bolnim ramenom.

Ključne riječi: Ključne riječi: bol u ramenu, mehanizmi nastanka boli, rehabilitacija, rotatorna manžeta

SUMMARY

When we talk about the shoulder, we must concentrate on the entire shoulder girdle, which consists of four joints (glenohumeral, scapulothoracic, acromioclavicular and sternoclavicular). The shoulder is a very mobile joint, but this mobility also gives it a negative side, i.e. instability, which increases the possibility of injury. Shoulder pain is a condition that affects a large number of people. The most common are lesions of the rotator cuff, pain in the acromioclavicular joint, referred pain and adhesive capsulitis. Factors such as age can be a risk for us, because their increase also leads to a decrease in proteoglycans and glycoaminoglycans, as well as calcification and fibrovascular profiling of degenerative changes, and occupation and sports because doing jobs or sports in which certain activities are often carried out with the shoulder can negatively affect the joint itself. The goal of this work was to determine the most common injuries that affect the shoulder, their mechanisms of occurrence, and to determine the best approaches to rehabilitation. For the purposes of this work, we used professional literature and literature available on Google Scholar and PubMed. A review of the research of several databases found that the most common causes of shoulder pain are rotator cuff lesions and that there are numerous causes of shoulder pain mechanisms. It has also been found that a conservative approach to treatment, such as active exercise, is a better approach than surgery in most cases of shoulder pain.

Key words: shoulder injuries, mechanisms of shoulder injuries, rehabilitation, rotator cuff

1. UVOD

Bol u ramenu vrlo je česta u svakodnevnoj kliničkoj praksi tako da problemi sa ramenim zglobovom čine približno 20% patologije cijelog mišično-koštanog sustava (1). Četiri najčešća temeljna uzroka boli u ramenu su poremećaji rotatorne manžete (85% slučajeva), glenohumeralni poremećaji, patologija akromioklavikularnog zgloba i referentna bol vrata (2). Rame je najpokretljiviji zglob u našem tijelu. Razlog tome je sama anatomija ramena. Ono se, između ostalog, sastoji od obilate zglobne kapsule te nesrazmjernih zglobnih tijela. No, negativna strana toga je što takva anatomija rame pretvara u relativno nestabilan zglob te je zbog toga mogućnost ozljede veća.

U stabilizaciji mu pomažu statički (ligamentno – labralni kompleks) i dinamički stabilizatori. Dinamički stabilizatori ramenog zgloba su mišići rotatorne manžete, a to su supraspinatus, infraspinatus, subscapularis te teres minor (3). Najčešće, zbog položaja i funkcije, dolazi do oštećenja tetive supraspinatusa i to u 90% slučajeva. Ozljede, najvećim dijelom, nastaju zbog intenzivnih sportskih pokreta (u sportovima poput tenisa, vaterpola, rukometa, odbojke) i kod nekih zanimanja kod kojih se ponavlja pokret ruke iznad ramena (zidari, automehaničari, soboslikari, spremačice) (4).

Kad promatramo rame, bilo to radi neke patologije ili iz nekog drugog razloga, ne smijemo se samo koncentrirati na glenohumeralni zglob već rame trebamo promatrati kao funkcionalnu cjelinu koju čine četiri zgloba. Ta četiri zgloba su glenohumeralni, sternoklavikularni, skapulotorakalni te akromioklavikularni zglob (1).

Problemi u ramenu mogu nastati zbog različitih mehanizama. Tako da neka akutna stanja mogu nastati zbog raznih padova i udaraca u rame, a kronična stanja često nastaju zbog prenaprezanja, nestabilnosti ili neizliječenog akutnog stanja (5). Rehabilitacija ovisi o vrsti samog problema ramena te se može sastojati od raznih programa vježbanja, manualne terapije, operacije itd (6). Od kineziterapije služit ćemo se vježbama za jačanje i povećanje amplitude pokreta. Možemo se koristiti i specijalnim manualnim tehnikama, nježnim kretnjama zgloba, rastezanjem ramena i masažom mekog tkiva (4).

U slučaju oštećenja tetiva rotatorne manžete kod mlađih osoba preporučuje se odmah operacijski tretman dok kod starijih osoba (preko 70 godina) prvo se pokušava otkloniti problem konzervativnim liječenjem. (7).

2. CILJEVI I HIPOTEZE

Ciljevi istraživanja:

Glavni cilj:

C1: Utvrditi najčešće uzroke boli u ramenu.

Sporedni ciljevi:

C2: Utvrditi o čemu ovise mehanizmi nastanka boli u ramenu.

C3) Utvrditi bolji pristup liječenju boli u rehabilitaciji ramena (konzervativno/operativno).

Hipoteze:

H1) Najčešći uzrok boli u ramenu posljedica je ozljeda rotatorne manžete.

H2) Mehanizmi nastanka najčešće ovise o dobi i zanimanju osobe.

H3) Operacijom se postiže bolji oporavak od boli nakon ozljede rotatorne manžete nego kineziterapijom.

3. METODE

U pisanju ovog rada koristiti će se literatura dostupna u bazi podataka na: Google Scholaru, PubMed i Hrčak. Kao primarni izvor koristiti će se izvorni cjeloviti znanstveni ili stručni radovi dok kao sekundarni izvor koristiti će se knjige, časopisi, diplomski i završni radovi. U odabir kao kriterij ulaze pouzdanost izvora te godina publikacije. U obzir se neće uzimati publikacije starije od 22 godine te radovi koji nisu vezani za područje istraživanja i pisanja ovog preglednog rada. Za stvaranje evidencije o broju pregledanih izvora te izvora uključenih u analizu koristiti će se „Mendeley“ program. Analizom rezultata pretrage dobiti ćemo uvid o najčešćem uzroku boli u ramenu te sam mehanizam nastanka. Ujedno će se analizirati podaci publikacija vezani uz ozljedu rotatorne manžete, životnu dob i zanimanju te oporavka od boli. Za potvrđivanje ili odbacivanje hipoteza gledati će se broj radova, odabranih prema kriterijima, koji govore u prilog hipotezi ili postavljenu hipotezu opovrgavaju. Radovi koji su uzeti u obzir bit će radi lakšeg analiziranja uneseni u tablice prema kriterijima bol, dob, zanimanje, pristup liječenju, uzrok boli, mehanizam nastanka i oporavak. Analizom podataka u tablici brojat će se pojavnost prema kriterijima te konačnim zbrojem unutar samog kriterija moći će se stvoriti zaključak sukladno postavljenim ciljevima i hipotezama.

4. ANATOMIJA RAMENA

Kao što je već spomenuto u uvodu, prilikom promatranja ramena radi neke patologije ili nekog drugog razloga ne smijemo se samo koncentrirati na glenohumeralni zglob već na cijeli rameni obruč. Najproksimalnija artikulacija unutar ramenog obruča je spoj klavikule sa sternumom što nazivamo sternoklavikularni zglob. Na lateralnom kraju klavikule nalazimo spoj same klavikule te lopatice. Ime ovog zgloba je akromioklavikularni zglob. Anteriorna površina lopatice naslanja se na posteriorno-lateralni dio prsnog koša te tvori skapulotorakalni zglob. Ova artikulacija ne pravi anatomski zglob već interferencija između kostiju. Najdistalnija i najmobilnija artikulacija u ramenom obruču je sami glenohumeralni zglob (8).

4.1. Sternoklavikularni zglob

Sternoklavikularni zglob je kompleksna artikulacija koju tvori medijalni kraj klavikule, klavikularna faseta na sternumu te gornji rub hrskavice prvog rebra. Ovaj zglob predstavlja bazilarni dio cijelog gornjeg ekstremiteta jer povezuje apendikularni i aksijalni skelet. Opsežno periartikularno vezivno tkivo te sam oblik zglobne površine koji je sedlaste forme omogućuje ovom zglobu znatan opseg pokreta i u isto vrijeme čvrstu pričvršćenost (8).

Sternoklavikularni zglob je zatvoren kapsulom koja je ojačana s prednje i stražnje strane sa sternoklavikularnim ligamentima (9). Dodatnu stabilnost zglobu daju i mišići kad su aktivni. S prednje strane stabilnost daje sternokleidomastoideus, s donje strane subklavius, a sa stražnje sternotiroideus i sternohioideus. Razlikujemo još i interklavikularni ligament koji prelazi *jugular notch* i povezuje medijalni kraj lijeve i medijalni kraj desne klavikule te *costoclavicular ligament* koji se pruža od hrskavice prvog rebra do donje površine klavikule (8).

U sternoklavikularnom zglobu pronalazimo i artikularni disk iako je utvrđeno da se u potpunosti formirani disk nalazi u samo oko 50% kadavera (10). Disk povećava samu čvrstoću zgloba te služi kao „amortizer“ povećavajući dodirnu površinu zgloba (8).

4.2. Akromioklavikularni zglob

Akromioklavikularni zglob je artikulacija lateralnog dijela klavikule i akromiona skapule. Ovaj zglob okružen je zglobnom kapsulom koja je direktno pojačana superiornim i inferiornim akromioklavikularnim ligamentima (11). Razlikujemo i korakoklavikularni ligament koji ima važnu funkciju kao izvor vanjske stabilnosti ovog zgloba. Ovaj ligament se dijeli na dva dijela: trapezoidni i konoidni (12). Oba dijela korakoklavikularnog ligamenta su slične duljine, čvrstine i tenzilne snage te ovaj ligament ako ga promatramo kao jednu cjelinu, a ne dva odvojena dijela, čini jedan od najsnažnijih ligamenata u ramenom obruču (8).

U ovom zglobu pronalazimo i artikularni disk. U istraživanju koje je proveo DePalma utvrđeno je da se kompletni diskovi pojavljuju u samo 10% slučajeva. Po njemu to ne ukazuje na strukturalne anomalije već na degenerativne indikacije koje često pogađaju ovaj zglob (8).

4.3. Skapulotorakalni zglob

Skapulotorakalni zglob nije pravi zglob već točka dodira između prednje površine skapule i posteriorno-lateralne strane toraksa (13). Skapula i toraks nemaju direktan kontakt već se između njih nalaze slojevi mišića kao što su subskapularis, serratus anterior i erektor spine.

Pokreti u skapulotorakalnom zglobu su osnovne komponente za kineziologiju ramena. Abnormalna postura, pokret ili kontrola skapulotorakalnog zgloba ima značajan utjecaj na kinematiku i kinetiku unutar glenohumeralnog zgloba (8).

4.4. Glenohumeralni zglob

Glenohumeralni zglob uključuje složenu, dinamičnu artikulaciju između glenoida lopatice i proksimalnog humerusa. Točnije, glava nadlaktične kosti je u kontaktu s glenoidnom šupljinom (ili fosom) lopatice. Zglobne površine obaju obložene su zglobnom hrskavicom. Glenoidna šupljina je plitki koštani element koji je strukturno produbljen fibroartilagenoznim rubom, glenoidnim labrumom, koji se proteže preko koštane periferije svoda. Labrum je kontinuiran s tetivom bicepsa na svom gornjem dijelu (14).

Zbog labave zglobne čahure i relativne veličine glave humerusa u usporedbi s plitkom glenoidnom fosom (omjer površine 4:1), jedan je od najpokretljivijih zglobova u ljudskom tijelu. Ova povećana pokretljivost doprinosi tome da je on najčešće dislocirani zglob (15).

Glenohumeralni zglob obavijen je zglobnom čahuricom koja inkapsulira strukture zgloba u fibroznu ovojnici. Strukturno, zglobna čahura obavija anatomske vrat nadlaktične kosti do ruba glenoidne jame. Dok je sama zglobna čahura stalna potporna struktura koja okružuje artikulirajuće elemente, kapsulolabralni kompleksi uključuju važne karakteristične zadebljane trake koje čine glenohumeralne ligamente. Glenohumeralni ligamenti ne djeluju kao tradicionalni ligamenti koji nose čistu vlačnu silu duž svoje duljine, već glenohumeralni ligamenti postaju zategnuti u različitim položajima abdukcije i humeralne rotacije. Sinovijalna membrana tvori oblogu unutarnje površine zglobne čahure. Ova membrana proizvodi sinovijalnu tekućinu za smanjenje trenja između zglobnih površina (16).

Osim što sinovijalna tekućina smanjuje trenje unutar zgloba, prisutne su i višestruke sinovijalne burze. Ove burze funkcionalno djeluju kao jastuk između zglobnih struktura, poput tetiva. Klinički najznačajnije su subakromijalne i subskapularne burze. Postoje brojni, uključujući:

Subakromijalna/subdeltoidna burza - Ova struktura nalazi se između deltoidnog mišića i zglobne čahure u superolateralnom dijelu zgloba. Površinski je u odnosu na tetivu supraspinatusa. Ova burza smanjuje trenje ispod deltoidnog mišića, dopuštajući povećan raspon pokreta. Ova burza, isključujući anatomske varijante, obično ne komunicira sa samim ramenim zglobom.

Subkorakoidna burza - Ova burza nalazi se između korakoidnog nastavka i subskapularisa.

Subskapularna burza – nalazi se između tetive subskapularnog mišića i kapsule. Djeluje tako da smanjuje oštećenje subskapularnog mišića uslijed trenja tijekom kretanja glenohumeralnog zgloba, osobito tijekom unutarnje rotacije.

Statičke stabilizacijske strukture uključuju koštanu zglobnu anatomiju i kongruitet zglobova, glenoidni labrum, glenohumeralne ligamente, zglobnu čahuru i negativni intraartikularni tlak.

Glenohumeralni ligamenti - Sastavljeni od gornjeg, srednjeg i donjeg ligamenta, ova se tri ligamenta kombiniraju i tvore glenohumeralnu zglobnu kapsulu koja povezuje glenoidnu jamu s humerusom. Zbog svog položaja štite rame i sprječavaju njegovo iščašenje prema naprijed — ova skupina ligamenata funkcionira kao primarni stabilizator zgloba.

Korakoklavikularni ligament – Ovaj ligament se sastoji od konoidnog i trapezoidnog ligamenta i proteže se od korakoidnog nastavka do ključne kosti. Djeluje na održavanje položaja ključne kosti zajedno s akromioklavikularnim ligamentom. Jake sile mogu puknuti ove ligamente tijekom ozljeda akromioklavikularnog zgloba.

Korakohumeralni ligament – Ovaj ligament podupire gornji dio zglobne čahure. To je gusta vlaknasta struktura koja povezuje bazu korakoidnog nastavka s većim i manjim tuberozitetima. Na početku, ligament je tanak i širok, veličine oko 2 cm u promjeru na bazi korakoida. Lateralno, CHL se odvaja u dvije različite trake koje obavijaju tetivu bicepsa duge glave na proksimalnom dijelu bicipitalnog žlijeba.

Dinamičke stabilizacijske strukture uključuju tetivu bicepsa duge glave, mišiće rotatorne manšete, rotatorni interval i periskapularne mišiće.

Četiri mišića koji čine rotatornu manžetu su supraspinatus, infraspinatus, subscapularis i teres minor. Primarna biomehanička uloga rotatorne manšete je stabilizacija glenohumeralnog zgloba pritiskom glave humerusa na glenoid. Mišići rotatorne manšete stoga djeluju kao dinamički stabilizatori glenohumeralnog zgloba.

Supraspinatus prvenstveno abducira rame i odgovoran je za početnih 15 stupnjeva abdukcije. Infraspinatus i teres minor pomažu u vanjskoj rotaciji ramena. Subskapularni mišić pomaže u unutarnjoj rotaciji ramena. Mišiće supraspinatus i infraspinatus inervira supriskapularni živac. Teres minor je inerviran aksilarnim živcem, a subskapularis subskapularnim živcem (17).

5. PREVALENCIJA BOLI RAMENA

Smanjena pokretljivost ramena zbog razloga kao što su bol, ukočenost ili slabost može smanjiti sposobnost izvođenja svakodnevnih životnih aktivnosti u koje spadaju: hranjenje, oblačenje, provođenje osobne higijene (18)... Četiri najčešća temeljna uzroka boli u ramenu su poremećaji rotatorne manžete (85% slučajeva), glenohumeralni poremećaji, patologija akromioklavikularnog zgloba i referentna bol vrata (2).

A. J. K. Östör, C. A. Richards, A. T. Prevost, C. A. Speed i B. L. Hazleman (19) proveli su istraživanje koje je trajalo 12 mjeseci te je sadržavalo 131 pacijenta, 62 žene (47%) i 67 muškaraca (53%). Bol u desnom ramenu je prijavljena od strane 72 pacijenta (55%), u lijevom od strane 50 pacijenata (38%) dok je bol u oba ramena bila prisutna kod 9 pacijenata (7%). Tendinopatija rotatorne manžete bila je prisutna u najvećoj mjeri i to u 85% slučajeva impingement sindrom javio se u 74%, problemi sa akromioklavikularnim zglobom u 24% pacijenata, adhenzivni kapsulitis u 15% te referentna bol u 7%. U velikom broju pacijenata, čak njih 77%, imalo je više od jedne dijagnoze pa je tako najčešća dijagnoza bila tendinoza i impingement u čak 57 %.

U drugom istraživanju koje su proveli Vecchio i suradnici (20) utvrđeno je da su najčešći izvor boli u ramenu lezije mekog tkiva (81%), od kojih su najveći dio bile lezije rotatorne manšete (65%), mekog tkiva oko skapule (11%), bol u akromioklavikularnom zglobu (10%) i referentna bol (5%).

Dob i spol predstavljaju osobne čimbenike rizika koji mogu biti povezani s bolovima u ramenu, pri čemu se prisutnost boli povećava s godinama. Bol u ramenu osobito je zastupljena u dobnoj skupini adolescenata. Nedavna studija koja je ispitala učestalost kronične boli kod djece i adolescenata (dob od rođenja do 18 godina) izvijestila je da se prevalencija povećava s dobi, dostižući vrhunac u skupini od 12 do 15 godina, pri čemu je 33% adolescenata prijavilo kroničnu bol. (21)

Siivola i suradnici proveli su longitudinalno istraživanje za procjenu prevalencije i incidencije boli u vratu i ramenima u mladih odraslih osoba na temelju sedmogodišnjeg praćenja (22). U istraživanju je ispitan slučajni uzorak od 826 srednjoškolaca u dobi od 15 do 18 godina i ponovno u dobi od 22 do 25 godina. Ukupno je u oba istraživanja sudjelovalo 394 (48%)

bolesnika. Varijabla ishoda bila je tjedni bol u vratu i ramenu tijekom posljednjih 6 mjeseci u odrasloj dobi, a varijable koje objašnjavaju uključivale su neke sociodemografske čimbenike, aktivnosti u slobodno vrijeme, samoprocjenu fizičkog stanja, simptome psihosomatskog stresa te simptome umora i poteškoća sa spavanjem. U 7 godina, prevalencija tjednih bolova u vratu i ramenima povećala se sa 17% na 28%.

Spol također ima veliku ulogu u prevalenciji bolova u ramenu i bolova u gornjim ekstremitetima općenito, s prisutnošću simptoma ramena koji su češći kod žena nego kod muškaraca (23,24). U dobnom rasponu od 25 do 44 godine pokazana prevalencija bolova u ramenu je 13,3% za muškarce i 22,8% za žene, najveća prevalencija od 21,4% u muškaraca i 30,9% u žena u dobnoj skupini od 45 do 64 godine, a za u dobnoj skupini od 65 godina i više od 13,2% u muškaraca i 23,1% u žena. Prevalencija bolova u ramenu od 17% u srednjoj dobi od 40-64 godine također je dokazao Parsons i sur. 2007. koji je utvrdio najveću prevalenciju bolova u ramenu (17%) u srednjoj dobnoj skupini od 45-64 godine (25). Ova dobna skupina također je izvijestila da je bol najteža, s najvećim utjecajem na svakodnevni i radni život. Prevalencija kronične boli porasla je s 23% u 18-24-godišnjaka dosegnuvši vrhunac od 50% u 55-64-godišnjaka. Još jednom, prevalencija i kroničnost boli u ramenu povećavaju se s godinama, posebno u srednjovjekovnoj skupini.

6. LEZIJE ROTATORNE MANŽETE

Ozljede rotatorne manžete vrlo su česte i jedan su od glavnih uzroka boli u ramenu u svim dobnim skupinama. Lezije se kreću u širokom rasponu od akutnog tendinitisa do masivnih ruptura koje zahvaćaju mišiće rotatorne manžete. Klinička slika i patogeneza razlikuju se među dobnim skupinama. U mlađih osoba, patologije nastaju zbog ponavljajućih ozljeda prekomjerne upotrebe ili akutnih traumatskih događaja dok kod starijih osoba, obično su prisutne bez anamneze predisponirajućih trauma (26).

Lezije rotatorne manžete su česta pojava te utječu na milijune ljudi u svim dijelovima svijeta. Izazov leži u ranoj dijagnozi budući da je veliki udio pacijenata asimptomatski. Simptomi poput boli i smanjenja snage ramena te funkcije bi trebali upozoriti na početak ili pogoršanje postojeće rupture (27).

6.1. Tendinopatija ramena

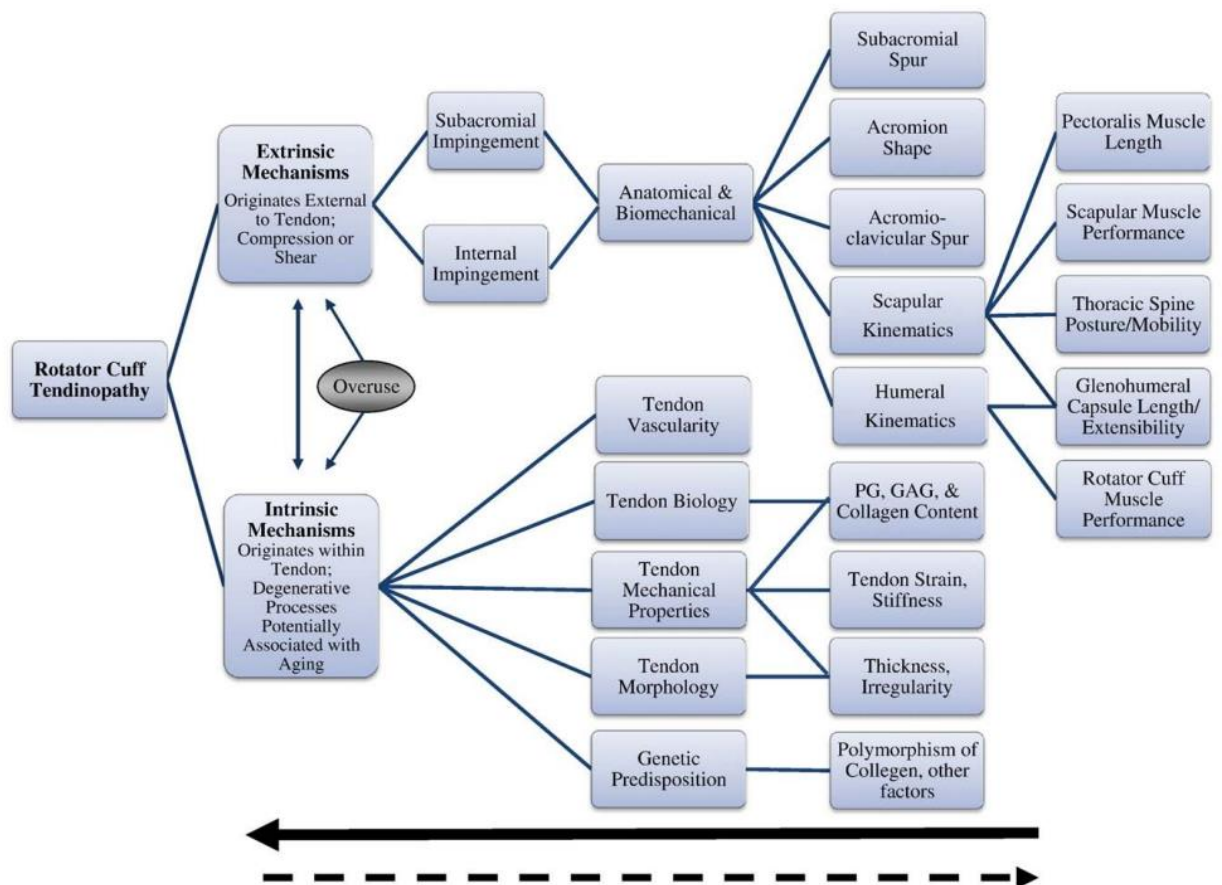
Važno je razlikovati pojmove tendinopatiju, tendinitis i tendinozu kako bi se osigurala pravilna komunikacija pružatelja medicinskih tretmana i provela pravilna dijagnoza te izabrao dobar tretman. Tendinopatija je stanje prekomjerne upotrebe koje se manifestira kao bol u i oko tetiva te se događa kada se tijelo ne uspijeva pravilno regenerirati. Ovo bolno stanje je povezano s dezorganizacijom tetive i zadebljanjem koje smanjuje fizička svojstva, što uzrokuje umor tetive, dodatno pogoršavajući bolno stanje (28).

Tendinitis, koji je obično bolan, generički je pojam koji ima veze s pretjeranom upotrebom, iritacijom, naprezanjem, degeneracijom i lošom mehanikom. Degeneriran i neorganiziran kolagen koji ima povećanu vaskularnost i celularnost bez očitih upalnih stanica naziva se tendinoza (28). Tendinitis i tendinoza predstavljaju patologiju tetive i podskupina su same tendinopatije (29).

Tetivna sposobnost da podnese vlačna opterećenja oslanja se na kolagen tipa 1. Međutim, može se uočiti ključna značajka tendinopatije kroz analizu strukture kolagena pokazujući poremećaj mikroarhitekture tetiva, što pomaže razumjeti odgovor na promjenjive količine cikličkog opterećenja (30).

Tri opća područja tendinopatije koja zahvaća rotatornu manžetu su burzalno, artikularno i srednje.

Tendinitis rotatorne manžete je izraz koji se koristi za opisivanje kroničnih i akutnih stanja koja uključuju upalni proces. Histološka istraživanja ukazuju na minimalan broj upalnih stanica prisutnih u tetivama rotatorne manžete i subakromijalnoj bursi. Patologija rotatorne manžete se tradicionalno smatrala progresivnim poremećajem. Neer je vjerovao da bi proces započeo s tendonitisom, a zatim je napredovao do tendinoze s degeneracijom i parcijalne rupture te na kraju rezultirao s potpunom rupturom. Tendinoza rotatorne manžete je dijagnostička oznaka za patologiju tetiva koja je degenerativna sa ili bez upale, dok se tendinopatija rotatorne manžete koristi za označavanje kombinacije boli i oslabljene izvedbe povezane s ozljedom tetive (31).



Slika 1. Schema tendinopatije rotatorne manžete

Izvor: https://www.physio-pedia.com/File:Schema_rotator_cuff_tendinopathy.png

6.1.1. Intrinzični mehanizmi

Nastanak tendinopatije rotatorne manžete može se dogoditi zbog brojnih razloga. Intrinzični ili unutarnji mehanizmi asocirani su sa samom tetivom i mogu biti od starenja, promijenjene biologije, mikrovaskularne opskrbe krvlju ili traume. Intrinzični faktori koji doprinose degradaciji tetiva rotatorne manžete uključuju promjene u biologiji, mehaničkim svojstvima, morfologiji i vaskularnosti (31).

Kako ljudsko tijelo stari, na svojstva tetiva negativno utječu procesi kao što su kalcifikacija, fibrovaskularna proliferacija, degeneracija, smanjeno vlačno opterećenje i smanjena elastičnost (32).

Vaskularizacija može biti još jedan intrinzični čimbenik. Codman je opisao kritičnu zonu gdje je postojala manjkava opskrba krvlju unutar tetiva supraspinatusa (28). Istraživanja od nekih drugih autora pobijaju tu činjenicu i opisuju manjak ove regije hipovaskularnosti ili to da je hipovaskularnost limitirana na artikularnoj strani, a ne na bursalnoj strani tetive. U tendinopatiji rotatorne manžete, neovaskularizacija se ponavlja u regijama koje su pretrpjele manje ruptуре tetive i degenerativne promjene. Levy i suradnici su pokazali da su pacijenti, sa akutnom tendinopatijom rotatorne manžete, imali hipovaskularnost u tetivi supraspinatusa za razliku od ljudi koji nisu imali nikakvu patologiju rotatorne manžete. Kod kronične tendinopatije, ruptуре pokazuju hipervaskularnost blizu degenerativnih promjena (31).

Zbog toga literatura nije jasna uzrokuje li hipovaskularnost izravno tendinopatiju, no postoji pretpostavka da prisutnost krvnih žila u matriksu tetive istiskuje potreban kolagen, koji može dodatno oslabiti tetivu. (33)

Dokazano je da starost negativno utječe na svojstva tetive. Dokazi iz biomehaničkih studija upućuju na to da se javlja smanjena elastičnost i smanjena ukupna čvrstoća vlakana tetiva s porastom godina (32).

Histološka istraživanja rotatorne manžete pokazuju kalcifikaciju i fibrovaskularnu proliferaciju degenerativnih promjena kod osoba starije životne koje nisu imali prijašnjih problema sa ramenom za razliku kod mlađih osoba koji također nisu imali problema sa ramenim obručem. Također, s porastom godina, dolazi do smanjenja glikoaminoglikana (GAG) i proteoglikana (PG) u tetivi supraspinatusa. Ne postoji konsenzus jesu li promjene na tetivi prvenstveno posljedica starenja ili sekundarne posljedice smanjenih mehaničkih svojstava koji čine tetivu osjetljivijom na ozljede s ponavljajućim kretnjama. Bez obzira na to, promjene u

tetivi povezane s dobi se nameću kao značajan čimbenik u intrinzičnoj patoetiologiji tendinopatije rotatorne manžete (29).

6.2.2. Ekstrinzični faktori

Ekstrinzički mehanizmi tendinopatije rotatorne manžete koji rezultiraju kompresijom tetiva rotatorne manžete s bursalne strane zbog sužavanja subakromijalnog prostora uključuju anatomske čimbenike, biomehaničke čimbenike ili njihovu kombinaciju. Subakromijalni prostor je interval između korakoakromijalnog luka, prednjeg akromiona i glave humerusa.

Akromiohumeralna udaljenost je linearna mjera između akromiona i glave humerusa. Koristi se za kvantificiranje subakromijalnog prostora. Udaljenost je u zdravim uvjetima je između 7 i 14 mm ali je smanjena kod ljudi s rupturama tetiva rotatorne manžete. Nadalje, akromiohumeralna udaljenost manja od 7 mm sa rukom u mirovanju služi kao indikator manje šanse za povoljan operacijski ishod (29). Međutim, pacijenti s tendinopatijama rotatorne manžete nemaju uvijek prisutan značajan deficit u subakromijalnom prostoru s rukom u mirovanju. Jedino se mjerenja, subakromijalnog prostora, uzeta sa aktivnim mišićima smatraju korisnim u detektiranju deficita povezanih s biomehaničkim faktorima koji funkcionalno sužavaju taj prostor (34).

Anatomske faktori koji mogu sužiti subakromijalni prostor uključuju varijacije u obliku akromiona i orijentaciju kuta akromiona. Postoje tri oblika akromiona, a to su tip I ili ravni akromion, tip 2 ili zakrivljeni akromion i tip 3 ili kukasti. Istraživanja ukazuju na veću prevalenciju sindroma sraza i potpune rupture tetiva rotatorne manžete kod osoba sa kukastim akromionom (35). Uspjeh vezan za liječenje konzervativnim načinom također ovisi o samom obliku akromiona tako da su pokazani bolji rezultati konzervativnog liječenja kod osoba s prvim tipom oblika akromiona. Postoji velik broj dokaza da anatomske faktori mogu pridonijeti biomehanički kao vanjski mehanizmi tendinopatiji i progresivne bolesti rotatorne manžete, no prisutnost samo anatomskih faktora nije dovoljna da bi nastala tendinopatija. Nasuprot tome prilikom prekomjerne aktivnosti kombinirane s ovim anatomskim faktorima kao što je kukasti akromion, dolazi do izrazitog efekta na ozljedu tetive (29).

Biomehanički čimbenici koji mogu dovesti do ekstrinzične mehaničke kompresije tetive rotatorne manžete uključuju abnormalnu kinematiku skapule i humerusa, posturalne abnormalnosti, rotatornu manšetu i smanjenje performansi skapularnog mišića te smanjenu

rastezljivost pectoralis minor ili stražnjeg tkiva ramena. Abnormalnosti u kinematici lopatice i humerusa mogu uzrokovati dinamičko sužavanje subakromijala prostora koji vodi do kompresije tetive kao sekundarne superiorne translacije glave humerusa ili aberantni pokret skapule koji uzrokuje pomicanje akromiona prema inferiorno. Posturalne abnormalnosti, mišićni deficiti i čimbenici zategnutosti mekog tkiva kao vanjski mehanizmi mogu izravno utjecati na kinematiku lopatice i humerusa (29).

Jedinstvena podskupina tendinopatije rotatorne manžete s vanjskim mehanizmom je unutarnji sindrom sraza. Javlja se najčešće kod sportaša kod sportova kod kojih se učestalo koristi podizanje ruke iznad ramena (npr. bejzbol). To je jedan od glavnih ekstrinzičnih uzroka tendinopatije. Bolesnici s unutarnjim impingementom skloni su simptomima boli koja se nalazi u stražnjem i gornjem dijelu ramena dok je ruka u abdukciji, ekstenziji i punoj vanjskoj rotaciji. U ovom položaju, artikularni aspekt tetiva rotatorne manžete postaje mehanički zahvaćen između gornjeg, stražnjeg ruba glenoida i glave humerusa što dovodi do upale i degeneracije. To je naglašeno daljnom hiperangulacijom humerusa prema glenoidu s prednjom nestabilnošću glenohumeralnog zgloba ili u teoriji sa redukcijom skapularne retrakcije i posteriornog tilta. Promjene u kinematici skapule pronađene su kod igrača bejzbola sa unutarnjim sindromom sraza, potvrđene artroskopijom. Te promjene očituju se s povećanjem stražnjeg tilta skapule za razliku od zdravih igrača. U kontrastu tome, smanjenje u stražnjem tiltu skapule, redovno se nalazi kod pacijenata sa tendinopatijama rotatorne manžete. Razlog ovim različitim rezultatima je vjerovatno rezultat različitih mehanizama (29).

6.1.3. Rehabilitacija

Nakon ozljede tetive, tetiva normalno zacjeljuje kroz stvaranje ožiljnog tkiva što može potrajati do 24 mjeseca do potpunog sazrijevanja (36). Glavna intervencija za tretiranje tendinopatije rotatorne manžete je terapija aktivnim pokretom. Trenutni dokazi istraživanja pružaju značajno povjerenje osobama s dijagnozom tendinopatije da očekuju ishod ekvivalentan kirurškoj intervenciji s dobro strukturiranim i postupnim programom vježbanja, s dodatnim generaliziranim prednostima vježbanja, manje bolovanja i bržim povratkom na posao (37).

Iako se aktivno vježbanje nameće kao najvrjednija vrsta tretmana za tendinopatiju rotatorne manžete, dosta programa vježbanja se pokušava nametnuti i postoji neodlučnost oko najefikasnijeg i najboljeg tretmana vježbanjem. Unatoč različitim obrazloženjima koja se predlažu kako bi se opravdale ove različite strategije vježbanja, pojavljuje se niz zajedničkih vodećih principa koji usmjeravaju provedbu terapije vježbanjem na rješavanje boli, slabosti i gubitka normalne funkcije povezane s ovim stanjem.

Opseg pokreta ramena i funkcija mišića mogu se poboljšati kada se bol smanji i stoga su strategije za smanjenje boli uobičajeno obilježje programa vježbanja za liječenje tendinopatije rotatorne manžete. Ove strategije obično uključuju relativno mirovanje, koje se sastoji od savjeta/strategija za smanjenje/izmjenu aktivnosti zahvaćenih udova kako bi se izbjeglo pogoršanje boli. Obnavljanje normalnih obrazaca pokreta ramena još je jedan uobičajeni primarni cilj programa vježbanja tendinopatije, bilo da su dizajnirani za rješavanje problema degeneriranih tetiva, promijenjene kinematike skapule ili abnormalne neuromišićne kontrole (38).

Naglašava se kontrolirano i postupno izvođenje terapije vježbanjem, bilo da je cilj vježbanje neopterećene tetive kako bi se poboljšala motorička kontrola postupnim povećanjem složenosti vježbi ili postizanje svjesne kontrole skapule prije nego što se pređe na jačanje lopatica i vježbe rotatorne manžete (38).

Postoje neki dokazi koji upućuju na to da trajne izometrijske kontrakcije izvedene u smjeru boli i slabosti mogu pomoći u kontroli boli. Ako kombinacija relativnog odmora, izometrijskih vježbi i pažljivo postupne rehabilitacije nije od pomoći u smanjenju simptoma, tada se može razmotriti injekcijska terapija s ciljem kontrole boli i smanjenja potencijalne upale (39).

U novije vrijeme, terapeuti su počeli koristiti ultrazvučno vođene procedure. Injekcije vođene ultrazvukom mogu ciljati subakromijalnu burzu, a dokazi sugeriraju da intraburzalna injekcija može dovesti do učinkovitijeg kliničkog ishoda (40).

Budući da su neka istraživanja pokazala da kortikosteroidi, koji se najpoznatija metoda terapije injekcijom, uzrokuju smanjenje snage tkiva rotatorne manžete i moguću apoptozu tetiva te kako istraživačke studije nisu pokazale razlike između subakromijalnih injekcija kortikosteroida i analgetika, možda bi bilo klinički prikladnije, kada se razmatra terapija injekcijama, prvo pokušati subakromijalne analgetske injekcije, a zatim rehabilitaciju (38).

Kada se riješimo boli, krenemo sa daljnom, postupnom progresijom rehabilitacije. Vježbe rotacije ramena obično se koriste za liječenje tendinopatije. Iako se one često izvode s rukom sa strane, dokazi izvedeni iz elektromiografskih studija pokazuju da se mišići rotatorne manžete mogu angažirati na specifičniji način kada se rotacija izvodi s rukom u 90° abdukcije.

Liječenje RC tendinopatije aktivnom tjelovježbom vođeno je strategijama za upravljanje opterećenjem tetiva i progresivno obnavljanje složene mišićne koordinacije potrebne za skapulohumeralni ritam i zahtjeve za dinamičkom stabilnošću ramena (38).

Edukacija i sam životni stil su također jako važni kod tretmana tendinopatije rotatorne manžete. Pacijenta je potrebno dobro educirati oko samog stanja tetive i ramena, zašto je došlo do tog stanja te važnost same terapije.

6.2. Adhezivni kapsulitis

Adhezivni kapsulitis ili smrznuto rame jedan je od najčešćih kliničkih poremećaja okarakteriziran sa značajnim smanjenjem opsega aktivnog i pasivnog pokreta, posebno vanjske rotacije, uz simptom boli. Prevalencija smrznutog ramena iznosi od 2% do 5% i češće se javlja u ženskoj populaciji.

Ovaj poremećaj se može podijeliti u tri faze. Prva faza zove se smrzavanje i očituje se s početkom boli u ramenu s progresivnim gubitkom opsega pokreta te može trajati od 6 do 9 mjeseci. Druga faza je smrznuto rame. U ovoj fazi dolazi do popuštanja boli no javlja se ukočenost pa je pokretanje ramena otežano i svakodnevne aktivnosti su narušene. Može trajati od 4 do 12 mjeseci. Zadnji stadij naziva se odmrzavanje. U ovom stadiju dolazi do vraćanja normalnog opsega pokreta i može trajati od 6 mjeseci pa do 2 godine (41).

Makroskopski nalazi uključuju zadebljanje i kongestiju kapsule, s upaljenim izgledom, osobito oko rotatornog intervala, korakohumeralnih i srednjih glenohumeralnih ligamenata (42). Mikroskopski zahvaćena kapsula ima veći broj fibroblasta, mastocita, makrofaga i T stanica. Ovaj sinovitis je povezan s povećanim fibroznim faktorima rasta, upalnim citokinima i interleukinima (43).

Primarni ili idiopatski adhezivni kapsulitis javlja se kada nema egzogenog uzroka ili postojećeg stanja ili može biti povezan s drugom sistemskom bolešću. Sekundarni adhezivni kapsulitis javlja se kao rezultat povezan s poznatim uzrokom, predisponirajućim faktorom ili kirurškim zahvatom. Najčešća povezanost je dijabetes melitus, a incidencija je prijavljena od 10% do 36%. Poznato je da su povezane bolesti štitnjače, bolesti nadbubrežne žlijezde, kardiopulmonalne bolesti i hiperlipidemija. Također sekundarni adhezivni kapsulitis može nastati zbog nekih traumatskih povreda kao što su dislokacije, frakture i ozljede mekih tkiva ili netraumatskih stanja kao što su osteoarthritis, tendinopatija rotatorne manžete i kalcifični tendinitis.

Različite imunološke, biomehaničke, upalne i endokrine abnormalnosti opisane su u bolesnika s idiopatskim smrznutim ramenom, ali osnovna patogeneza ostaje slabo shvaćena. Učinjeno je mnogo posla na karakterizaciji mikroskopske patologije i postoje dokazi i o upalnim i o fibroznim procesima. Međutim, nijedan model u potpunosti ne objašnjava zašto ukočenost ima tendenciju povlačenja ili zašto različita skupina drugih komorbiditeta predisponira njenom razvoju (44).

Tradicionalno, smrznuto rame se smatra samoograničavajućom i benignom bolešću s potpunim oporavkom od boli i ROM-a. Međutim, ovo stanje ponekad može trajati godinama. U jednoj studiji, 50% pacijenata i dalje je osjećalo bol ili ukočenost ramena u prosjeku 7 godina od početka stanja, iako je samo 11% prijavilo funkcionalno ograničenje. Reeves je u prospektivnoj studiji na 41 pacijentu s praćenjem od 5 do 10 godina otkrio da je samo 39% pacijenata imalo potpuni oporavak. Ovo dugo razdoblje boli i invaliditeta lišava pacijente njihovog rutinskog života i profesionalnih i rekreacijskih aktivnosti. Iako je potrebno odgovarajuće liječenje za brzi povratak vlastitom životu, konačne strategije liječenja nisu uspostavljene i koriste se mnoge različite strategije liječenja (45).

6.2.1. Konzervativna terapija

Cilj liječenja je ublažavanje boli, vraćanje opsega pokreta i funkcije ramena. Liječenje treba biti individualizirano i temeljiti se na težini i kroničnosti simptoma. Poželjniji je multidisciplinarni pristup, a većina pacijenata može se liječiti neoperativno u okruženju primarne zdravstvene zaštite uz očekivanje dobrog ishoda (46).

Uobičajeni konzervativni tretmani uključuju oralne lijekove, fizikalnu terapiju, vježbe, injekcije steroida i hidrodilataciju. Ova početna konzervativna liječenja mogu biti uspješna u do 90% pacijenata (47).

Važno je napomenuti fazu koja se liječi zbog razlika u simptomima u svakoj fazi. U fazi smrzavanja, bol je najizraženija. Injekcija steroida osigurava brzo ublažavanje boli, uglavnom u kratkotrajnom razdoblju. U zamrznutoj fazi, bol se postupno smanjuje, ali prevladava ograničeni opseg pokreta. U ovoj fazi, terapija bi se trebala usredotočiti na povećanje ROM-a, kao što su tehnike mobilizacije ili distenzije za koje su pronađeni ograničeni dokazi. U fazi „topljenja“ postoji minimalna bol i progresivno poboljšanje ROM-a. Kako bol i mišićna inhibicija rezultiraju kompenzacijskim pokretima lopatice, uloga prilagodbe pokreta lopatice važna je u upravljanju rehabilitacijom smrznutog ramena (45).

Tijekom početnih faza bolnog smrzavanja, strategija liječenja usmjerena je na ublažavanje boli. Iako je tradicionalno pacijentima davati nesteroidne protuupalne lijekove (NSAID), sami NSAID nemaju utjecaja na prirodni tijek adhezivnog kapsulitisa. Ne postoje randomizirana kontrolirana ispitivanja koja potvrđuju učinkovitost NSAID-a u specifičnom stanju smrznutog ramena (45). Oralna primjena kortikosteroida također se koristi u liječenju adhezivnog kapsulitisa. Od oralnih kortikosteroida obično se koriste oralni glukokortikoidi koji iako pokazuju dobre rezultate, u usporedbi s njima intraartikularne injekcije pokazuju superiornije rezultate (48).

Fizioterapija je široko prihvaćena kao početni tretman u mnogim stanjima ramena, uključujući adhezivni kapsulitis. Fizioterapija bi trebala uključivati program vježbanja koji može vratiti pokretljivost ramena. Bolesnika treba staviti na program vježbanja s ciljem povratka i održavanja pokreta. Pacijenti koji primaju terapiju tjelovježbom trebali bi započeti s aktivnim potpomognutim ROM programom vježbanja, kao i s nježnim pasivnim vježbama istezanja uključujući podizanje prema naprijed, unutarnju i vanjsku rotaciju i poprečno privođenje tijela. Ove vježbe treba izvoditi pet do šest puta dnevno. I važno je izvoditi više sesija od 5 do 10 minuta dnevno jer će rame ponovno postati ukočeno u vremenu između sesija (49).

Dobri rezultati zabilježeni su kod same fizioterapije ili u usporedbi s drugim konzervativnim liječenjem. Griggs i sur. (50) izvijestili su da je 90% od 75 pacijenata liječenih upotrebom specifičnog programa vježbi istezanja ramena u četiri smjera postiglo zadovoljavajuće rezultate u prosjeku praćenja od 22 mjeseca. Sun i sur. (51) poduzeli su sustavni pregled i meta-analizu randomiziranih kontroliranih staza kako bi procijenili učinak injekcije steroida i fizioterapije. Zaključili su da su obje intervencije imale sličan učinak na poboljšanje funkcije ramena, povećanje pasivnog pokreta i smanjenje boli kod adhezivnog kapsulitisa.

Pokazalo se da su NSAID učinkovitiji kada se koriste u kombinaciji s fizioterapijom u usporedbi sa samim NSAID-ima (52).

Iako je injekcija kortikosteroida invazivan postupak i povezan s rizicima kao što je septički artritis, koristan je za smanjenje boli i onesposobljenosti pacijenata tijekom stadija bolova ili smrzavanja. Steroidna terapija se obično propisuje oralno i intraartikularnom injekcijom, unatoč nedostatku dobrih dokaza da pomaže. Budući da se ovaj tretman često koristi kao dodatak fizioterapiji, često je teško razdvojiti relativne učinke svakog od njih. Dostupna

ispitivanja sugeriraju da oralni steroidi smanjuju bol, ukočenost i ocjene nesposobnosti, ali ovaj učinak nije stalan i možda se neće održati na duži period. Studije su također zabilježile povratak kada se liječenje prekine. Sve dobrobiti moraju biti uravnotežene s potencijalnim sistemskim nuspojavama (45).

6.2.2. Operacijska terapija

Unatoč samoograničenoj prirodnoj povijesti bolesti, neki pacijenti ne uspijevaju postići željene ishode neoperativnim liječenjem. Čimbenici koji utječu na odluku o kirurškom liječenju uključuju ozbiljnost i trajanje simptoma kao i odgovor na konzervativno liječenje.

Opće indikacije za operaciju su uporna bol i ograničeno kretanje unatoč minimalno 3 do 6 mjeseci neoperativnog liječenja, uključujući lijekove, lokalne injekcije ili fizioterapiju.

Kao i kod povećanja broja pacijenata s smrznutim ramenom, danas je uobičajena kirurška intervencija za ovo stanje. Ukupna incidencija operacije FS izračunata je kao 2,67 zahvata na 10 000 opće populacije godišnje i kao 7,55 za one u dobi od 40 do 60 godina. Upravljanje adhezivnim kapsulitisom među liječnicima značajno varira i u velikoj se mjeri temelji na osobnom iskustvu i obuci, a ne na objavljenim dokazima. Operativne metode liječenja uključuju MUA i artroskopsko ili otvoreno kapsularno oslobađanje. Kako je artroskopsko kapsularno otpuštanje pouzdana opcija liječenja s mnogim prednostima u odnosu na otvorenu kirurgiju, indikacije otvorenog otpuštanja su se smanjile i otvoreno otpuštanje se sada rijetko izvodi (45).

7.ZAKLJUČAK

Rame je vrlo pokretljiv zglob te se sastoji se od brojnih struktura koje služe za očuvanje stabilnosti. Unatoč tome, rame je baš zbog te svoje pokretljivosti relativno nestabilan zglob što povećava rizik od samih ozljeda. Bol u ramenu susreće se u svakodnevnoj praksi o čemu nam govori činjenica da problemi sa ramenim zglobom čine jednu petinu patologije mišićno-koštanog sustava (1). U istraživanju koje su proveli Vecchio i suradnici (20) utvrđeni su najčešći izvori boli u ramenu. Najveći postotak izvora boli zauzimaju lezije mekog tkiva na što otpada 81% od kojih najveći dio čine lezije rotatorne manžete i to 65% s čime smo potvrdili prvu hipotezu.

Mehanizmi nastanka ovise o brojnim stvarima. Porastom godina, smanjuje se razina glikoaminoglikana i proteoglikana u tetivi supraspinatusa te postoje dokazi dobiveni histološkim istraživanjem koji ukazuju na kalcifikaciju i fibrovaskularnu proliferaciju degenerativnih promjena kod osoba starije životne dobi koje nisu imale prijašnjih problema s ramenom tako da se promjene u tetivi povezane s porastom dobi nameću kao značajan čimbenik u patoetilogiji tendinopatije rotatorne manžete iako ne postoji konsenzus jesu li promjene prvenstveno posljedica starenja ili sekundarne posljedice mehaničkih svojstava koje čine tetivu osjetljivijom na ozljede s ponavljajućim kretanjima o čemu pišu Seitz i suradnici (29). Kod sportaša i zaposlenih ljudi koji učestalo koriste podizanje ruke iznad ramena često dobivamo kao rezultat toga unutarnji sindrom sraza te se on nameće kao jedan od najčešćih ekstrinzičnih uzroka tendinopatije (29). Uzroci boli u ramenu su brojni i postoji mnogi mehanizmi nastanka koji ovise o dosta čimbenika no mogu nastajati i zbog nekih bolesti kao što je diabetes melitus kod stanja kao što je adhezivni kapsulitis (44) tako da ne možemo precizirati o čemu najčešće ovise mehanizmi nastanka ako govorimo općenito u uzrocima boli u ramenu pa ne možemo potvrditi drugu hipotezu.

Kod stanja kao što je tendinopatija rotatorne manžete aktivno vježbanje se nameće kao najvrjednija vrsta tretmana (38). Trenutni dokazi o kojima govori Tashjian (37) nameću zaključak da je ishod konzervativnom terapijom ekvivalentan kirurškoj intervenciji pa ne možemo potvrditi treću hipotezu.

LITERATURA

1. Mokrović H, Gulan G, Jotanović Z, Dragičević M. Bolno rame. *Medicina Fluminensis* [Internet]. 2009 ,45(4):332-337.
2. Artus M, Holt TA, Rees J. The painful shoulder: an update on assessment, treatment, and referral. *Br J Gen Pract*. 2014 Sep; 64(626):e593-5. doi: 10.3399/bjgp14X681577. PMID: 25179075; PMCID: PMC4141618.
3. Čičak, N, Klobučar, H. i Marić, D., Sindromi prenaprezanja u području ramena, Klinika za ortopediju Medicinskog fakulteta Sveučilišta u Zagrebu, KBC Zagreb, Zagreb 2001.
4. Petrinovic V, Kocsis M. Rotatorna manseta- važnost i prikaz vježbi rehabilitacije i jačanja. *Polytechnic & design*. 2020; Vol. 8, No. 4.
5. Woodward TW, Best TM. The Painful Shoulder: Part II. Acute and Chronic Disorders. *Am Fam Physician* 2000;61: 3291- 300

6. Greenberg DL. Evaluation and treatment of shoulder pain. *Med Clin North Am*. 2014 May;98(3):487-504. doi: 10.1016/j.mcna.2014.01.016. Epub 2014 Mar 22. PMID: 24758957.
7. Mihelić R, Jotanović Z, Tudor A, Prpić T, Rakovac I, Šestan B. Operativna rekonstrukcija rotatorne manšete. *medicina fluminensis* 2013, Vol. 49, No. 3, p. 280-285
8. Neumann, Donald A. *Kinesiology of the Musculoskeletal System*. Third ed., Elsevier, 2017.
9. Spencer EE, Kuhn JE, Huston LJ, et al: ligamentous restraints to anterior and posterior translation of the sternoclavicular joint. *J Shoulder Elbow Surg* 11:43-47, 2002.
10. van Tongel A, MacDonald P, Leiter J, et al: A cadaveric study of the structural anatomy of the sternoclavicular joint. *Clin Anat* 25(7):903-910, 2012.
11. Debski RE, Parsons IM, Woo SL, et al: Effect of capsular injury on acromioclavicular joint mechanics. *J Bone Joint Surg* 83:1344-1351, 2001.
12. Oki S, Natsumura N, Iwamoto W, et al: The function of the acromioclavicular and coracoclavicular ligament in shoulder motion: a whole-cadaver study. *Am J Sports Med* 40(11):2617-2626, 2012.
13. Bigliani LU, Kelkar R, Flatow EL, et al: Glenohumeral stability. Biomechanical properties of passive and active stabilizers. *Clin Orthop Relat Res* 330:13-30, 1996.
14. McCausland C, Sawyer E, Eovaldi BJ, Varacallo M. StatPearls [Internet]. StatPearls Publishing; Treasure Island (FL): Aug 13, 2021. Anatomy, Shoulder and Upper Limb, Shoulder Muscles.
15. Rugg CM, Hettrich CM, Ortiz S, Wolf BR, MOON Shoulder Instability Group. Zhang AL. Surgical stabilization for first-time shoulder dislocators: a multicenter analysis. *J Shoulder Elbow Surg*. 2018
16. Itoigawa Y, Itoi E. Anatomy of the capsulolabral complex and rotator interval related to glenohumeral instability. *Knee Surg Sports Traumatol Arthrosc*. 2016
17. Tiwana MS, Charlick M, Varacallo M. StatPearls [Internet]. StatPearls Publishing; Treasure Island (FL): Aug 11, 2021. Anatomy, Shoulder and Upper Limb, Biceps Muscle.
18. Urwin M, Symmons D, Allison T, Brammah T, Busby H, Roxby M, et al. Estimating the burden of musculoskeletal disorders in the community: the comparative prevalence of symptoms at different anatomical sites, and the relation to social deprivation. *Ann Rheum Dis* 1998;57: 649-55.

19. Ostor AJ, Richards CA, Prevost AT, Speed CA, Hazleman BL. Diagnosis and relation to general health of shoulder disorders presenting to primary care. *Rheumatology* 2005;44: 800-5
20. Vecchio, P et al. "Shoulder pain in a community-based rheumatology clinic." *British journal of rheumatology* vol. 34,5 (1995): 440-2. doi:10.1093/rheumatology/34.5.440
21. Perquin CW, Hazebroek-Kampschreur AAJM, Hunfield JAM. Pain in children and adolescents: a common experience. *Pain* 2000;87:515-8
22. Siivola S., M. Levoska S., Latvala K., Hoskio E., Vanharanta H., Keinanen-Kiukkaanniemi S. Predictive factors for neck and shoulder pain: a longitudinal study in young adults. *Spine* 2004;16:621-669
23. Punnett L, Herbert R. Work-related musculoskeletal disorders: is there a gender differential, and if so, what does it mean? *Women and Health* 2000; 38(6): 474-492.
24. Walker-Bone K., Palmer K. T., Reading I., Cooper C. Soft-tissue rheumatic disorders of the neck and upper limb: prevalence and risk factors. *Seminars in Arthritis and Rheumatism* 2003;33:3185-203
25. Parsons S., Breen A., Foster N. E., Letley L., Pincus T., Vogel S. et al. Prevalence and comparative troublesomeness by age of musculoskeletal pain in different body locations. *Fam Pract*, 2007;30:83-16
26. Seven M. M., Ersen, O., Akpancar, S., Ozkan, H., Turkkan, S., Yıldız, Y., & Koca, K. (2017). Effectiveness of prolotherapy in the treatment of chronic rotator cuff lesions. *Orthopaedics & traumatology, surgery & research : OTSR*, 103(3), 427–433.
27. Sambandam, S. N., Khanna, V., Gul, A., & Mounasamy, V. (2015). Rotator cuff tears: An evidence based approach. *World journal of orthopedics*, 6(11), 902–918.
28. Obaid H, Connell D. Cell therapy in tendon disorders: what is the current evidence? *Am J Sports Med*. Oct 2010;38(10):2123-2132.
29. Seitz AL, McClure PW, Finucane S, Boardman ND, 3rd, Michener LA. Mechanisms of rotator cuff tendinopathy: intrinsic, extrinsic, or both? *Clin Biomech (Bristol, Avon)*. Jan 2011;26(1):1-12.
30. Neviasser A, Andarawis-Puri N, Flatow E. Basic mechanisms of tendon fatigue damage. *Journal of shoulder and elbow surgery / American Shoulder and Elbow Surgeons ... [et al.]*. Feb 2012;21(2):158-163.
31. Factor, D., & Dale, B. (2014). Current concepts of rotator cuff tendinopathy. *International journal of sports physical therapy*, 9(2), 274–288

32. Woo SL, An KN, Frank CB, Livesay GA, Ma CB, Zeminski J, et al. Anatomy, biology, and biomechanics of tendon and ligament. *American Academy of Orthopaedic Surgeons*. 2000
33. Abate M, Gravare Silbernagel K, Siljeholm C, et al. Pathogenesis of tendinopathies: inflammation or degeneration? *Arthritis research & therapy*. 2009;11(3):235.
34. Desmeules, F., Minville, L., Riederer, B., Cote, C.H., Fremont, P., 2004. Acromio-humeral distance variation measured by ultrasonography and its association with the outcome of rehabilitation for shoulder impingement syndrome. *Clin. J. Sport Med.* 14, 197–205
35. Ogawa, K., Yoshida, A., Inokuchi, W., Naniwa, T., 2005. Acromial spur: relationship to aging and morphologic changes in the rotator cuff. *J. Shoulder Elbow Surg.* 14, 591–598
36. Goodship A, Birch H, AM W. The pathobiology and repair of tendon and ligament injury. *Vet Clin North Am Equine Pract.* 10:323-349. 1994.
37. Tashjian RZ. Is there evidence in favor of surgical interventions for the subacromial impingement syndrome? *Clin J Sport Med.* 2013;23:406-407
38. Lewis, J., McCreesh, K., Roy, J. S., & Ginn, K. (2015). Rotator Cuff Tendinopathy: Navigating the Diagnosis-Management Conundrum. *The Journal of orthopaedic and sports physical therapy*, 45(11), 923–937.
39. Jowett S, Crawshaw DP, Helliwell PS, Hensor EM, Hay EM, Conaghan PG. Cost-effectiveness of exercise therapy after corticosteroid injection for moderate to severe shoulder pain due to subacromial impingement syndrome: a trial-based analysis. *Rheumatology (Oxford)*. 2013;52:1485-1491.
40. Henkus HE, Cobben LP, Coerkamp EG, Nelissen RG, van Arkel ER. The accuracy of subacromial injections: a prospective randomized magnetic resonance imaging study. *Arthroscopy*. 2006;22:277-282.
41. Reeves B. The natural history of the frozen shoulder syndrome. *Scand J Rheumatol.* 1975;4(4):193–196
42. Whelton C, Peach CA. Review of diabetic frozen shoulder. *Eur J Orthop Surg Traumatol.* 2018;28(3):363–371.
43. Kabbabe B, Ramkumar S, Richardson M. Cytogenetic analysis of the pathology of frozen shoulder. *Int J Shoulder Surg.* 2010;4(3):75–78.
44. Dias R, Cutts S, Massoud S. Frozen shoulder. *BMJ.* 2005;331(7530):1453–1456.

45. Cho, C. H., Bae, K. C., & Kim, D. H. (2019). Treatment Strategy for Frozen Shoulder. *Clinics in orthopedic surgery*, 11(3), 249–257.
46. Rookmoneea M, Dennis L, Brealey S, et al. The effectiveness of interventions in the management of patients with primary frozen shoulder. *J Bone Joint Surg [Br]* 2010;92-B:1267–1272.
47. Levine WN, Kashyap CP, Bak SF, Ahmad CS, Blaine TA, Bigliani LU. Nonoperative management of idiopathic adhesive capsulitis. *J Shoulder Elbow Surg*. 2007;16(5):569–573.
48. Lorbach O, Anagnostakos K, Scherf C, Seil R, Kohn D, Pape D. Nonoperative management of adhesive capsulitis of the shoulder: oral cortisone application versus intra-articular cortisone injections. *J Shoulder Elbow Surg*. 2010;19(2):172–179
49. Iannotti JP, Williams GR. Disorders of the shoulder: diagnosis and management. 2nd ed. Philadelphia, PA: Lippincott Williams & Wilkins; 2007
50. Griggs SM, Ahn A, Green A. Idiopathic adhesive capsulitis: a prospective functional outcome study of nonoperative treatment. *J Bone Joint Surg Am*. 2000;82(10):1398–1407.
51. Sun Y, Lu S, Zhang P, Wang Z, Chen J. Steroid injection versus physiotherapy for patients with adhesive capsulitis of the shoulder: a PRIMSA systematic review and meta-analysis of randomized controlled trials. *Medicine (Baltimore)* 2016;95(20):e3469.
52. Dudkiewicz I, Oran A, Salai M, Palti R, Pritsch M. Idiopathic adhesive capsulitis: long-term results of conservative treatment. *Isr Med Assoc J*. 2004;6(9):524–526.

PRIVITCI

Privitak A: Popis ilustracija

Slika 1. Schema tendinopatije rotatorne manžete.....17

KRATAK ŽIVOTOPIS PRISTUPNIKA

Rođen sam u Kninu 18.6.2000. Pohađao sam osnovnu školu Dr. Franje Tuđmana. Nakon toga, upisao sam Medicinsku školu Šibenik, usmjerenje farmaceut te sam ju završio 2019. godine. Svoje školovanje nastavljam u Rijeci gdje sam upisao prvu godinu preddiplomskog studija fizioterapije na Fakultetu zdravstvenih studija u Rijeci koji sam završio 2022. godine.