

CT angiografija u bolesnika s akutnim ishemijskim moždanim udarom koji su bili podvrgnuti mehaničkoj trombektomiji

Čudina, Laura

Undergraduate thesis / Završni rad

2022

Degree Grantor / Ustanova koja je dodijelila akademski / stručni stupanj: **University of Rijeka, Faculty of Health Studies / Sveučilište u Rijeci, Fakultet zdravstvenih studija u Rijeci**

Permanent link / Trajna poveznica: <https://um.nsk.hr/um:nbn:hr:184:338457>

Rights / Prava: [In copyright](#)/[Zaštićeno autorskim pravom.](#)

Download date / Datum preuzimanja: **2024-08-31**

Repository / Repozitorij:

[Repository of the University of Rijeka, Faculty of Health Studies - FHSRI Repository](#)



SVEUČILIŠTE U RIJECI
FAKULTET ZDRAVSTVENIH STUDIJA
PREDDIPLOMSKI STRUČNI STUDIJ
RADIOLOŠKE TEHNOLOGIJE

Laura Čudina

CT ANGIOGRAFIJA U BOLESNIKA S AKUTNIM ISHEMIJSKIM MOŽDANIM UDAROM
KOJI SU BILI PODVRGNUTI MEHANIČKOJ TROMBEKTOMIJI

Završni rad

Rijeka, 2022.

UNIVERSITY OF RIJEKA
FACULTY OF HEALTH STUDIES
UNDERGRADUATE PROFESSIONAL STUDY OF RADIOLOGIC TECHNOLOGY

Laura Čudina

CT ANGIOGRAPHY IN PATIENTS WITH ACUTE ISCHEMIC STROKE WHO WERE SUBJECTED TO
MECHANICAL THROMBECTOMY

Bachelor Thesis

Rijeka, 2022.



Sveučilište u Rijeci • Fakultet zdravstvenih studija
University of Rijeka • Faculty of Health Studies

Viktora Cara Emina 5 • 51000 Rijeka • CROATIA

Phone: +385 51 688 266

www.fzsri.uniri.hr

Rijeka, 16. 06. 2022.

Odobrenje nacрта završnog rada

Povjerenstvo za završne i diplomske radove Fakulteta zdravstvenih studija Sveučilišta u Rijeci
odobrava nacrt završnog rada:

NASLOV

CT angiografija u bolesnika s akutnim ishemijskim moždanim udarom: rad s
istraživanjem

CT angiography in patients with acute ischemic stroke: research

Student: Laura Čudina

Mentor: Lovro Tkalčić, dr. med.

Sveučilište u Rijeci, Fakultet zdravstvenih studija

Preddiplomski stručni studij Radiološka tehnologija

Povjerenstvo za završne i diplomske radove

Dopredsjednik Povjerenstva

Prof.dr.sc. Gordana Starčević-Klasan, dr.med.

Sadržaj

1. Arterije mozga	8
2. Moždani udar	9
2.1 Etiologija moždanog udara.....	9
2.2 Akutni ishemijski moždani udar	11
3. Protokol skeniranja bolesnika sa sumnjom na moždani udar (CT).....	12
4. CT angiografija.....	13
4.1. Tehnički aspekti CT angiografije.....	15
4.2. Pregled.....	16
4.3. Parametri	16
5. Mehanička trombektomija u akutnom ishemijskom moždanom udaru.....	17
6. Ciljevi i hipoteze.....	18
7. Ispitanici i metode	19
Ispitanici	19
Metode.....	19
8. Rezultati.....	20
9. Rasprava	24
10. Zaključak.....	25
LITERATURA	26
PRIVITCI.....	28
ŽIVOTOPIS PRISTUPNIKA.....	29

Popis kratica

CT (*computed tomography*) – kompjuterizirana tomografija

CTA – CT angiografija

ACI (*arteria carotis interna*) – unutarnja karotidna arterija

ACM (*arteria cerebri media*) – srednja moždana arterija

ACA (*arteria cerebri anterior*) – prednja moždana arterija

ACP (*arteria cerebri posterior*) – stražnja moždana arterija

ACoA (*arteria communis anterior*) – prednja komunikacijska arterija

ACoP (*arteria communis posterior*) – stražnja komunikacijska arterija

HU (*hounsfield units*)- Hounsfieldova jedinica

HZJZ - Hrvatski zavod za javno zdravstvo

KBC - Klinički bolnički centar

MR (*magnetic resonance*) – magnetska rezonanca

SAŽETAK

Cilj: Procijeniti tehničku uspješnost pregleda, sociodemografske podatke ispitanika i frekvenciju mjesta okluzije arterije glave i vrata u bolesnika s akutnim ishemijskim moždanim udarom.

Materijali: Podaci 48 bolesnika podvrgnutih CT angiografiji na Kliničkom zavodu za radiologiju Kliničkog bolničkog centra Rijeka retrospektivno su prikupljeni i obrađeni, u razdoblju od 01.siječnja 2021. do 31. prosinca 2021. godine. Analiziranjem 48 nalaza, ispitani su tehnička uspješnost pregleda, sociodemografski podaci ispitanika i frekvencija mjesta okluzije. Ispitanici su podijeljeni po spolu, zatim po dobi. Određena je prosječna dob muškaraca i žena.

Rezultati: Od 48 ispitanika, 45,9% bili su muškarci, a 54,1% činile su žene. Najveći broj pacijenata (66,7%) u dobnoj je skupini od 66-85 godina. Kod 100% pacijenata CT angiografija bila je tehnički uspješna. Prisutnost okluzije jedne ili više arterija bilo je u svih 48 pacijenata (100%). Najviše pacijenata (64,5%) ima okludiranu samo jednu krvnu žilu, a najčešće je okludirana ACM M1, kod čak 77% pacijenata.

Zaključak: Kod bolesnika s akutnim ishemijskim moždanim udarom, CT angiografija sigurna je i učinkovita dijagnostička metoda te vrijedan dijagnostički alat za otkrivanje mjesta okluzije u krvnim žilama.

Ključne riječi: CT angiografija, ishemijski moždani udar, plan liječenja, mehanička trombektomija

SUMMARY

Aim: To evaluate the technical success of the examination, the sociodemographic data of the subjects and the frequency of the occlusion site of the head and neck artery in patients with acute ischemic stroke.

Materials: The data of 48 patients who underwent CT angiography at the Clinical Department of Radiology of the Clinical Hospital Center Rijeka, in the period from January 1, 2021 to December 31, 2021, were retrospectively collected and processed. By analyzing 48 findings, the technical success of the examination, the sociodemographic data of the subjects and the frequency of the occlusion site were established. Respondents were divided by gender and age, and the average age of men and women was determined.

Results: Out of 48 respondents, 45.9% were men and 54.1% were women. The largest number of patients (66.7%) is in the age group of 66-85 years. CT angiography was technically successful in 100% of patients. Occlusion of one or more arteries was present in all 48 patients (100%). Most patients (64.5%) have only one blood vessel occluded, and the most frequently occluded is ACM M1, in as many as 77% of patients.

Conclusion: In patients with acute ischemic stroke, CT angiography is a safe and effective diagnostic method and a valuable diagnostic tool for detecting occlusion sites in blood vessels.

Key words: CT angiography, ischemic stroke, treatment plan, mechanical thrombectomy

1. Arterije mozga

Mozak se opskrbljuje krvlju preko dva para velikih arterija: unutarnje karotidne arterije (arteria carotis interna), koje donose krv iz srca do prednje strane vrata, i vertebralne arterije (arteria vertebralis), koje donose krv iz srca do stražnjeg dijela vrata. U lubanji se vertebralne arterije spajaju i formiraju bazilarnu arteriju (u stražnjem dijelu glave). Unutarnje karotide i bazilarna arterija podijeljene su u različite grane koje uključuju cerebralne arterije (1)

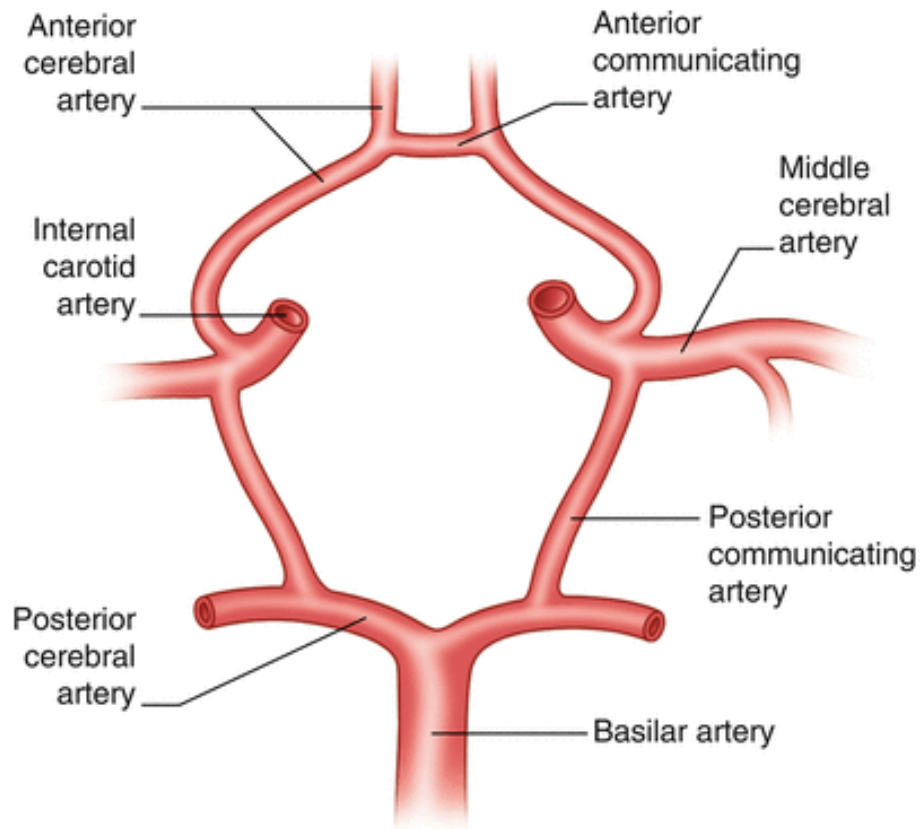
Lijeva zajednička karotida je ogranak od luka aorte, dok je desna zajednička karotidna arterija ogranak brahiocefalnog stabla. Zajednička karotidna arterija dijeli se na unutarnju i vanjsku karotidnu arteriju neposredno iznad tiroidne hrskavice (1)

Unutarnja karotidna arterija počinje na bifurkaciji zajedničke karotide na razini tiroidne hrskavice i proteže se prema gore ulazeći u mozak kroz karotidni kanal koji se nalazi u petroznom djelu temporalne kosti. Unutarnja karotidna arterija (ACI) račva se intrakranijski i postaje prednja moždana arterija (ACA) i srednja moždana arterija (ACM) (2).

Willisov krug nazvan je po engleskom liječniku Thomasu Willisu. To je krvotok vaskularne anastomoze smješten na bazi mozga. Arterije uključene u Willisov krug su prednje cerebralne arterije, prednja komunikacijska arterija (ACoA), ACI, stražnja komunikacijska arterija (PCoA), stražnja moždana arterija i bazilarna arterija (2).

Srednja cerebralna arterija ima ogranke M1, M2, M3, M4 (2).

Funkcija Willisovog kruga je zaštita mozga od ishemije i infarkta. To je glavna struktura koja osigurava stalnu i redovitu arterijsku krv u mozgu. Parovi dviju arterija (dvije vertebralne i dvije unutarnje s moždanim ograncima) osiguravaju protok krvi i kisika u različita područja mozga (3).



Slika 1: Willisov krug

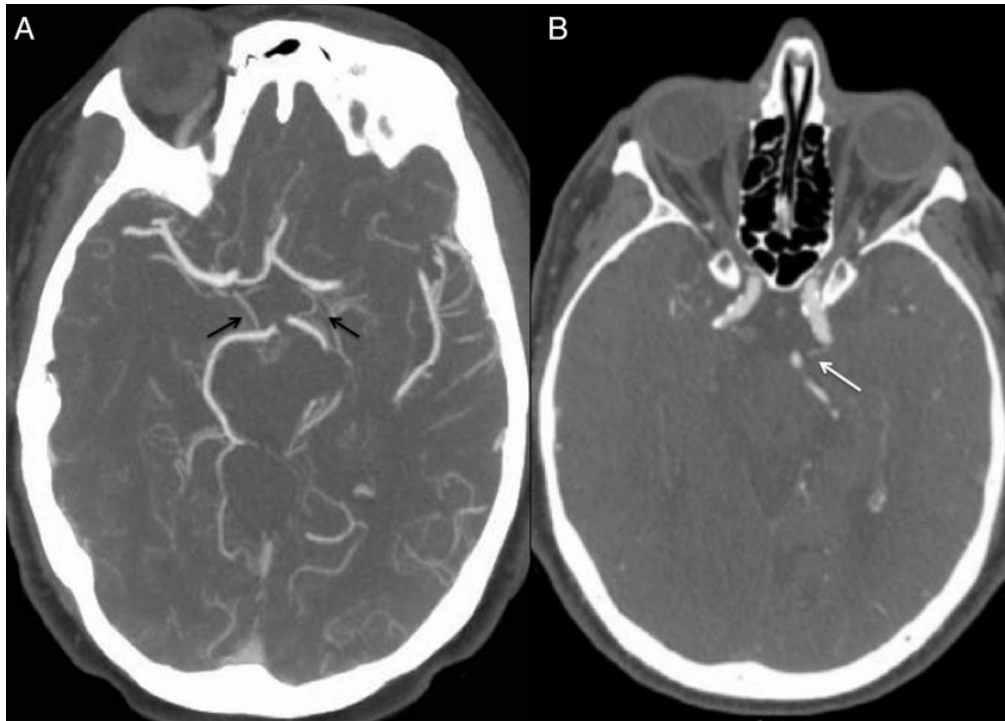
Izvor: Fontan J. Arterial Supply to the Brain stock illustration in: Anesthesia Key (Internet). 2018.

2. Moždani udar

2.1 Etiologija moždanog udara

Kada su velike arterije koje opskrbljuju mozak akutno okludirane, dolazi do moždanog udara. Neki pojedinci mogu imati blage simptome, dok drugi s istom opstrukcijom dožive veliki ishemijski moždani udar. Dio objašnjenja leži u kolateralnim arterijama. Kolateralne arterije povezuju ostale arterije, osiguravajući dodatne veze (4).

Oni uključuju Willisov krug i veze između arterija koje se granaju iz kruga. Ako su kolateralne arterije velike, one mogu zaštititi od moždanog udara. Dakle, kada se arterija okludira, krv nastavlja teći kroz kolateralnu arteriju, ponekad sprječavajući moždani udar. Međutim, ako su kolateralne arterije manje, one mogu biti nedovoljne za protok krvi u zahvaćena područja, što može dovesti do moždanog udara (4).



Slika 2: (A) CT angiografija (CTA) pacijenta u kasnim 60-ima s bazilarnom okluzijom sa dobrim kolateralnim arterijama, dvije velike posteriorne komunikacijske arterije (crne strelice). (B) CTA pacijenta u srednjim 60-ima s bazilarnom okluzijom i slabim kolateralnim arterijama, slabe stražnje cirkulacije s jednom malom stražnjom komunikacijskom arterijom prikazanom lijevo (bijela strelica).

Izvor: Goyal N., Tsivgoulis G., Nickele C. Posterior circulation CT angiography collaterals predict outcome of endovascular acute ischemic stroke therapy for basilar artery occlusion in: ResearchGate (Internet). Journal of Neurointerventional Surgery: 2015.

Tijelo se također može zaštititi od moždanog udara rastom novih arterija. Kada se začepljenja razvijaju polako i postupno (kao kod ateroskleroze), nove arterije mogu na vrijeme nastati tako da ozlijeđeno područje nastavi primati krv i tako se izbjegne moždani udar. Ako je već došlo do moždanog udara, rast novih arterija može spriječiti drugi (ali ne može poništiti štetu koja je nastala) (4).

2.2 Akutni ishemijski moždani udar

Akutni moždani udar definira se kao neurološki deficit u trajanju od najmanje 24 sata i naglim početkom, sekundarno zbog naglog poremećaja moždanog krvotoka. Može biti ishemijskog uzroka (85%) ili hemoragijskog (15%) (5).

Ishemijski moždani udar je odumiranje dijela moždanog tkiva (cerebralni infarkt) zbog nedovoljne opskrbe mozga krvlju i kisikom nakon začepljenja arterije (5).

Obično se događa kada je arterija koja vodi do mozga okludirana, često krvnim ugruškom i/ili naslagama masti zbog ateroskleroze. Simptomi se javljaju iznenada i mogu uključivati slabost mišića, paralizu, abnormalan ili odsutan osjet na jednoj strani tijela, poteškoće s govorom, zbunjenost, probleme s vidom, vrtoglavicu, gubitak ravnoteže i gubitak koordinacije (6).

Akutni ishemijski moždani udar predstavlja drugi vodeći uzrok smrti u svijetu. On uzrokuje 10% smrti i jedan je od vodećih uzroka invaliditeta u odraslih. Posljednjih godina, pojava novih oblika liječenja moždanog udara u akutnoj fazi potaknula je razvoj naprednih tehnika snimanja kao što su kompjutorizirana tomografija (CT), angiografija i perfuzijski CT kako bi mogli brže dijagnosticirati i dobiti točne informacije o intrakranijalnoj vaskularizaciji i perfuziji mozga. Ovaj napredak je doprinio produženju vremena terapijskog prozora u ovoj fazi moždanog udara i također pruža vaskularnu kartu koja je od velike koristi za interventnog radiologa. MR i TCP mogu predvidjeti veličinu infarkta i omogućuju utvrđivanje prognoze (5).

Međutim, oni rade samo trenutnu procjenu a ne dinamičku održivost moždanog tkiva, koja pruža relativno malo podataka o tome koliko može tkivo preživjeti. Informacije dobivene kombiniranjem raznih tehnika snimanja mogu pomoći liječniku u odabiru intravenoznog i/ili intraarterijalnog liječenja (5).

Najčešća lokacija ishemijskog moždanog udara je u prednjoj cirkulaciji. Najčešća je okluzija ACM. Važno je definirati segment arterije u kojem se nalazi tromb. Preporuča se koristiti nomenklaturu konvencionalne angiografije (7).

Prednja cirkulacija mozga ima uzak prozor za terapiju. Liječenje intravenskom trombolizom ograničeno je na prva 4,5 sata, dok je liječenje mehaničkom trombektomijom ograničeno na 6 sati nakon početnog simptoma zbog porasta komplikacija od krvarenja. Pacijenti sa nepoznatim početkom moždanog udara ili izvan spomenute granice mogu imati koristi od intravenskog ili endovaskularnog liječenja ako je područje penumbre (segmenta mozga koji se može spasiti revaskularizacijom) veće od područja jezgre infarkta. Ovaj koncept može biti promjenjiv, ovisno o različitim protokolima koji se koriste u svakom bolničkom centru (5).

Moždani udar posteriorne cirkulacije, koju čine vertebrobazilarna osovina i njezine završne grane, završne cerebralne arterije, predstavljaju oko 10% svih ishemijskih moždanih udara. Polovica (48%) njih utječe na moždano deblo, osobito na pons (27%), a u manjoj mjeri dolazi do medule (14%) i srednjeg mozga (7%). Kliničke manifestacije su složenije i teže ih je prepoznati od onih u prednjoj cirkulaciji i smrtnost kod konvencionalnog liječenja je visoka (50%). Terapijski prozor je duži od onoga za prednju cirkulaciju, do 12 sati u slučaju iznenadne pojave i do 48 sati ako je progresivna. Iz tog razloga simptomi mogu biti reverzibilni ako se rano rekanalizira bazilarna arterija, što naglašava važnost pravilnog dijagnosticiranja. U području stražnjeg teritorija, mjesto i oblik lezija ukazuju na njihovo etiološko podrijetlo. Najčešći mehanizmi su embolija od arterije do arterije, ateroskleroza i lipohijalinoza (5).

3. Protokol skeniranja bolesnika sa sumnjom na moždani udar (CT)

Protokol CT oslikavanja bolesnika sa akutnim simptomima moždanog udara, koji mogu biti rezultat ishemije ili krvarenja, danas je standardiziran (8).

Protokol CT oslikavanja bolesnika sa sumnjom na moždani udar omogućuje brzo dijagnosticiranje i kvantificiranje pacijenata s vjerojatnim ishemijskim moždanim udarom i početak je odgovarajućeg hitnog zbrinjavanja (npr. endovaskularno vađenje ugruška i/ili intravenozna tromboliza). U većini centara, CT se preferira u odnosu na MR zbog vremena i ograničenja pristupa (9).

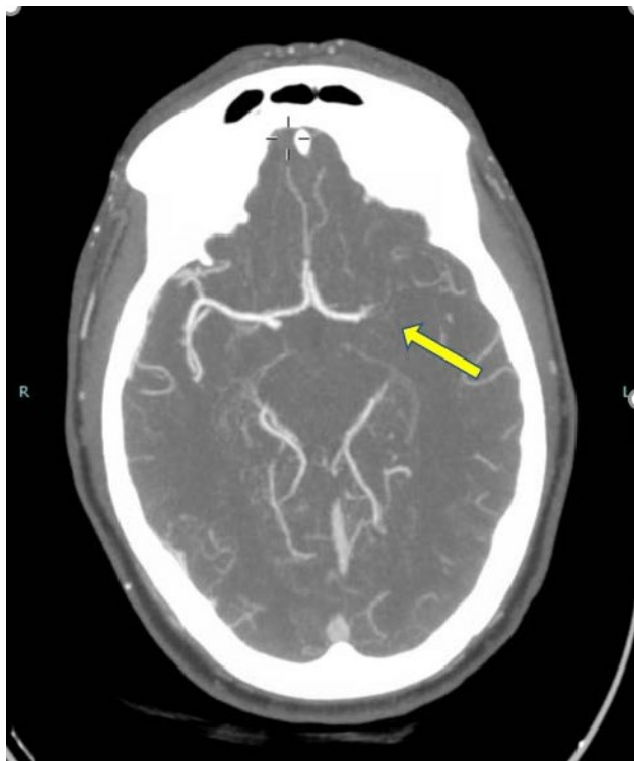
Svrha ovog protokola je procijeniti postojanje infarkta ili alternativnu dijagnozu, identificirati mjesto i fiziološke učinke arterijske blokade te procijeniti vaskularnu anatomiju koja može utjecati na endovaskularni pristup. Da bi se to postiglo, protokol moždanog udara CT uključuje 3 spojena skeniranja: nativni CT mozga, CT perfuziju i CT angiografija (od luka aorte do vrha lubanje). Treba napomenuti da ovo nije prihvaćeno u svim ustanovama i da neki centri ne provode CT perfuziju rutinski. CT perfuziju može zamijeniti oslikavanje MR-om (9).

4. CT angiografija

CT angiografija glave i vrata vrijedan je alat u procjeni pacijenata u kojima se manifestiraju akutni neurološki simptomi. Kod bolesnika sa simptomima ishemijskog moždanog udara, CTA se pokazala učinkovitom u identificiranju anatomskog mjesta okluzije i duljine okluzije (10).

Omogućuje potvrdu dijagnoze i lociranje mjesta intrakranijalne ili ekstrakranijalne arterijske okluzije. Procjena kolateralne cirkulacije može imati važnu prognostičku vrijednost. Analizom ekstrakranijalne vaskularne zahvaćenosti mogu se dobiti podaci o uzroku moždanog udara i voditi interventnog radiologa (10).

Podaci iz CT angiografije mogu pomoći u odabiru najprikladnijeg liječenja, bilo da se radi o intravenskoj trombolizi i/ili endovaskularnom liječenju (10).



Slika 3: CT angiografija na kojoj se vidi okluzija ACM M1 arterije

Izvor: Bader M., Battisha A., Ukwu H. CT angiography of the head showing proximal left M1 cut off in: ResearchGate (Internet). American Journal of Medical Case Reports: 2019.

Prvi cilj CT angiografije kod moždanog udara u akutnoj fazi je pokazati vaskularnu okluziju koja potvrđuje dijagnozu ishemijskog moždanog udara i procjenjuje mogućnost za fibrinolitičku terapiju i/ili mehaničku trombektomiju. CT angiografija je vrlo osjetljiva (između 92 i 100%) i specifična (između 82 i 100%) za otkrivanje proksimalnih intrakranijalnih stenoza ili tromba, ali je ograničenija u distalnim okluzijama. Kod bolesti karotidne arterije, CT angiografija ima osjetljivost od 85% i specifičnost od 93% za stenoze veće od 50%, i povećava se na 97 odnosno 99% u potpunim vaskularnim okluzijama. Rekanalizacija se pokazala kao jedna od najvažnijih terapija za smanjenje konačnog volumena infarktiranog tkiva. Mnogo je faktora koji mogu utjecati na uspjeh rekanalizacije, kao npr. sastav, veličina, mjesto impakcije i veličina tromba. Ako je

tromb proksimalniji i veći, teže se liječi intravenskom fibrinolizom i rezultat je lošiji nego kad je tromb kraći i distalniji (4).

4.1. Tehnički aspekti CT angiografije

CTA ima prednost u odnosu na magnetsku rezonancu (MR) kao jeftiniji, brži i lakše dostupan izbor. S obzirom na vremenska ograničenja za liječenje, najvažnije je pregled obaviti što je brže moguće (1).

Prednosti korištenja CTA uključuju nizak rizik, visoku točnost i brzinu pregleda. U usporedbi s konvencionalnom angiografijom, CTA ima gotovo zanemariv rizik od vaskularnih komplikacija, jeftinija je i više je ugodna za pacijenta. U usporedbi sa MR angiografijom, CTA je brža, ima veću rezoluciju za procjenu patologija te je često lakše dostupna, djelujući kao proširenje postojeće evaluacije moždanog udara nativnim CT-om glave (1).

CTA može točno procijeniti duljinu stenoze, stupanj kalcifikacije i rezidualni promjer lumena. Brzina CT angiografije je također važna u ograničavanju artefakta kretanja i smanjenju kontrasta. Potencijalni nedostaci uključuju rizike korištenja jednog kontrasta, vrijeme naknadne obrade, ograničeni fiziološki podaci (općenito se ne može procijeniti brzina ili smjer protoka), i donekle ograničena rezolucija u usporedbi s digitalnom subtrakcijskom angiografijom (DSA). Iako je rizik od reakcije na jodni kontrast nizak, štetni učinci mogu uključivati idiosinkratičnu reakciju, alergiju ili oštećenje bubrega (1).

Sa pojavom višedetektorskog CT-a, mogu se dobiti tanji slojevi, pregled zahtjeva manje kontrastnog sredstva i skraćeno trajanje skeniranja što omogućuje bolju rezoluciju bez značajnog povećanja ukupne doze zračenja. Automatska modulacija struje u cijevi je jedna od tehnika koja se koristi za smanjenje doze, međutim značaj smanjenja doze je manje izražen u skeniranju glave i vrata nego snimanju tijela (1).

Vrsta kontrasta, volumen, trajanje i brzina injiciranja su sve važni čimbenici za optimalno snimanje CT angiografije (1).

4.2. Pregled

Pregled započinjemo nativnim CT-om kako bi isključili krvarenje, a potom radimo i CT angiografiju od luka aorte do verteksa. U centru u kojem je rađeno istraživanje koristi se višeslojni CT, 80 ml intravenskog kontrasta i 40 ml fiziološke otopine ubrizgano bolus tehnikom (11).

Brzo ubrizgavanje fiziološke otopine nakon kontrastnog bolusa, također poznat kao "*bolus chaser*", se koristi se za smanjenje ukupne doze kontrasta. Slike su dobivene pomoću funkcije praćenja bolusa, koja se aktivira kad se izmjeri 150 Hounsfieldovih jedinica (HU) u luku aorte. CTA glave i vrata je simultano dobiveno, s ne samo optimalnom vizualizacijom intrakranijalne patologije, već i mogućim podrijetlom tromba i stupnja bolesti krvnih žila na vratu (1).

Korišteni parametri su 120 Kv i 250 mA. Ubrizgavanje intravenskog kontrasta razlikuje se u različitim protokolima u pogledu volumena (80-125 ml) i brzine ubrizgavanja (1).

Slike se detaljno analiziraju na radnoj stanici s multiplanarnim rekonstrukcijama. Prvo, potrebno je ustanoviti postoji li intrakranijalna vaskularna okluzija s izvornim slikama, koristeći 3D rekonstrukcije i slike maksimalnog intenziteta u 3 ravnine prostora. Kada se locira okluzija, treba procijeniti kolateralnu cirkulaciju u okludiranom području. Zatim se procjenjuje ekstrakranijalna cirkulacija, otkrivaju se karotidne ili vertebralne ozljede (okluzija, ateromatozna stenoza, disekcija aorte). Kalcifikacija krvnih žila može uzrokovati probleme u 3D rekonstrukcijama, ali se lako otkriva u izvornim slikama CT angiografije. Stoga, za dijagnozu potrebno je koristiti izvorne i rekonstruirane slike (11).

4.3. Parametri

Dok su neki CT parametri specifični za određene uređaje, postoje opći principi koji se primjenjuju. Za skeniranje CTA vrata skener se postavlja od luka aorte do baze lubanje. Skeniranje se može proširiti do vrha lubanje (12).

Za CTA mozga, skeniranje počinje na razini C2 kralješka i ide do vrha lubanje. U većini slučajeva koristi se "*field of view*" (širina matrice) od 20 cm. To se može povećati ili smanjiti, ovisno o situaciji. Korištenjem manjeg "*field of view-a*" biti će bolja prostorna rezolucija. Položaj brade

pacijenta je u neutralnom položaju pošto se skenira bez nagiba; u suprotnom, ne bi se mogla vidjeti prednja vaskulatura. Skeniranje kaudokranijalno smanjuje potrebnu količinu kontrasta i poboljšava prostornu rezoluciju; međutim, postoji rizik od nedijagnostičkog skeniranja ako nije prisutno dovoljno kontrasta (12).

Vrijeme kontrasta ključna je odrednica kvalitete CTA slike. Za vrat i mozak, uporaba kontrasta visoke koncentracije optimizira vizualizaciju malih krvnih žila i definira granice krvnih žila za poboljšanu točnost. Omogućuje brz protok joda uz prihvatljivu brzinu intravenske injekcije. Veće stope intravenske injekcije osiguravaju brz protok joda, ali uz veći rizik od ekstrasvazacije s mjesta intravenske injekcije (12).

5. Mehanička trombektomija u akutnom ishemijskom moždanom udaru

Brza, sigurna i učinkovita rekanalizacija arterija, obnavljanje protoka krvi i poboljšanje funkcionalnog ishoda ostaje primarni cilj u liječenju akutnog ishemijskog moždanog udara (13).

Rano otkrivanje simptoma i brzo liječenje su ključni kako bi spasili mozak od definitivne ishemije (13).

Mehanička trombektomija, u kombinaciji s intravenskom trombolizom, poboljšava funkcionalni ishod kod bolesnika s ishemijskim moždanim udarom koji je povezan sa proksimalnom okluzijom distalne unutarnje karotidne arterije ili proksimalne srednje cerebralne arterije (14).

Mehaničku trombektomiju treba započeti što je brže moguće kako bi se postigla reperfuzija unutar šest sati od pojave simptoma. Visoku dob (> 80 godina) ne treba smatrati kontraindikacijom. Mehanička trombektomija trebala bi biti predložena kao prva metoda liječenja za pacijente s ishemijskim moždanim udarom povezanim s proksimalnom okluzijom jer ona predstavlja kontraindikaciju za intravenoznu trombolizu. Trombektomiju izvode odgovarajuće obučeni intervencionisti (14).

Učinkovitost ove metode liječenja je neusporediva s bilo kojom drugom metodom u liječenju moždanog udara (13).

6. CILJEVI I HIPOTEZE

Ciljevi ovog istraživanja su:

1. Procijeniti tehničku uspješnost pregleda CT angiografije kod bolesnika podvrgnutih mehaničkoj trombektomiji
2. Procijeniti sociodemografske podatke ispitanika koji su podvrgnuti CT angiografiji i mehaničkoj trombektomiji
3. Procijeniti frekvenciju mjesta okluzije arterije glave i vrata u bolesnika sa ishemijskim moždanim udarom koji su podvrgnuti mehaničkoj trombektomiji

Hipoteze:

1. CT angiografija je najčešće tehnički uspješno izvedena
2. Bolesnici sa sumnjom na akutni moždani udar podvrgnuti CT angiografiji su stariji od 65 godina
3. Bolesnici sa sumnjom na akutni moždani udar podvrgnuti CT angiografiji muškog su spola
4. Najčešće mjesto okluzije je ACM arterija

7. ISPITANICI I METODE

Ispitanici

Istraživanje se provelo pretraživanjem i analizom bolničke baze podataka (ISSA) za bolesnike koji su imali akutni ishemijski moždani udar te su podvrgnuti pregledu CT angiografije unatrag jedne godine, od 1.1.2021. do 31.12.2021., u KBC-u Rijeka. Od ukupnog broja bolesnika (48), njih 22 (45,9%) bili su muškarci, a 26 (54,1%) bile su žene.

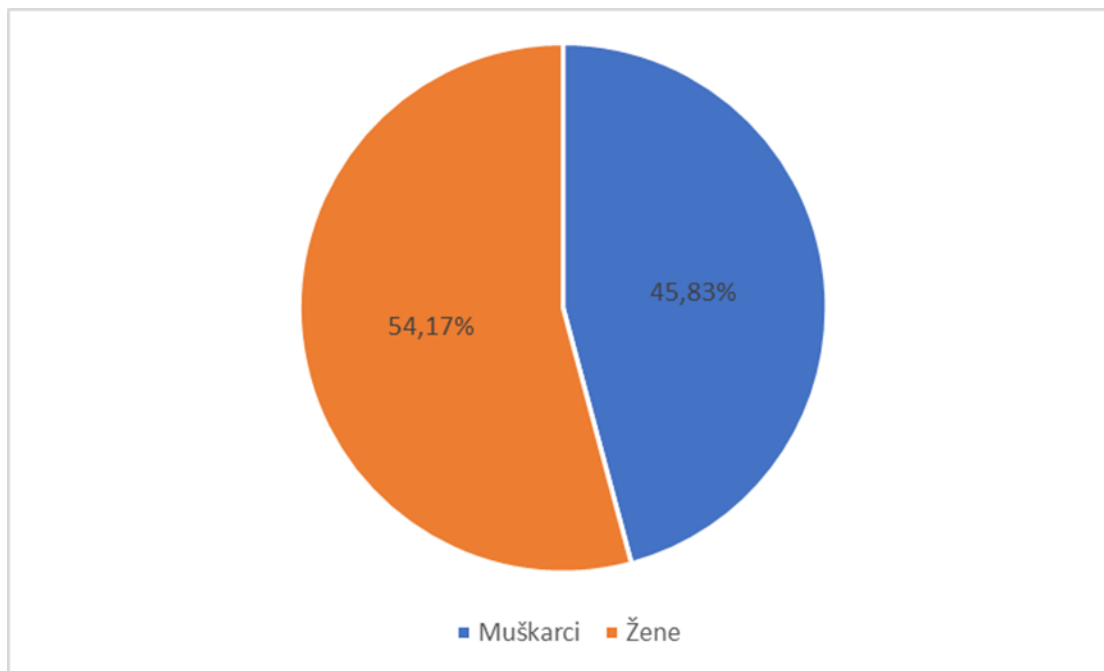
Podaci korišteni u studiji anonimni su te su u skladu s dobrom kliničkom praksom i odredbi o tajnosti medicinskih podataka. Istraživanje je u potpunosti provedeno u skladu s etičkim standardima propisanim za istraživanja u medicini i zdravstvu, uključujući osnove dobre kliničke prakse, Helsinšku deklaraciju, Zakon o zdravstvenoj zaštiti Republike Hrvatske (NN 150/08, 71/10, 139/10, 22/11, 84/11, 154/11, 12/12, 35/12, 70/12, 144/12, 82/13, 159/13, 22/14, 154/14), Zakon o zaštiti prava pacijenata Republike Hrvatske (NN 169/04, 37/08) te Zakon o zaštiti osobnih podataka (GDPR).

Metode

Podatci potrebni za provođenje ovog retrospektivnog istraživanja prikupljeni su na Kliničkom zavodu za radiologiju, Kliničkog bolničkog centra Rijeka, lokalitet Sušak, iz radiološkog informacijskog sustava (ISSA) i integriranog bolničkog informacijskog sustava (IBIS). Podaci su razvrstani u Microsoft Excell tablici, prilagođenoj potrebama ovog istraživanja. Analiziranjem nalaza 48 CT angiografija u bolesnika koji su bili podvrgnuti mehaničkoj trombektomiji, ustanovljena je tehnička uspješnost pregleda i frekvencija mjesta okluzije glave i vrata. Rezultati istraživanja prikazani su brojčano i slikovno. Ispitanici su podijeljeni po spolu, dobi, raspodijeljeni su u dobne razrede te je određena prosječna dob muškaraca i žena.

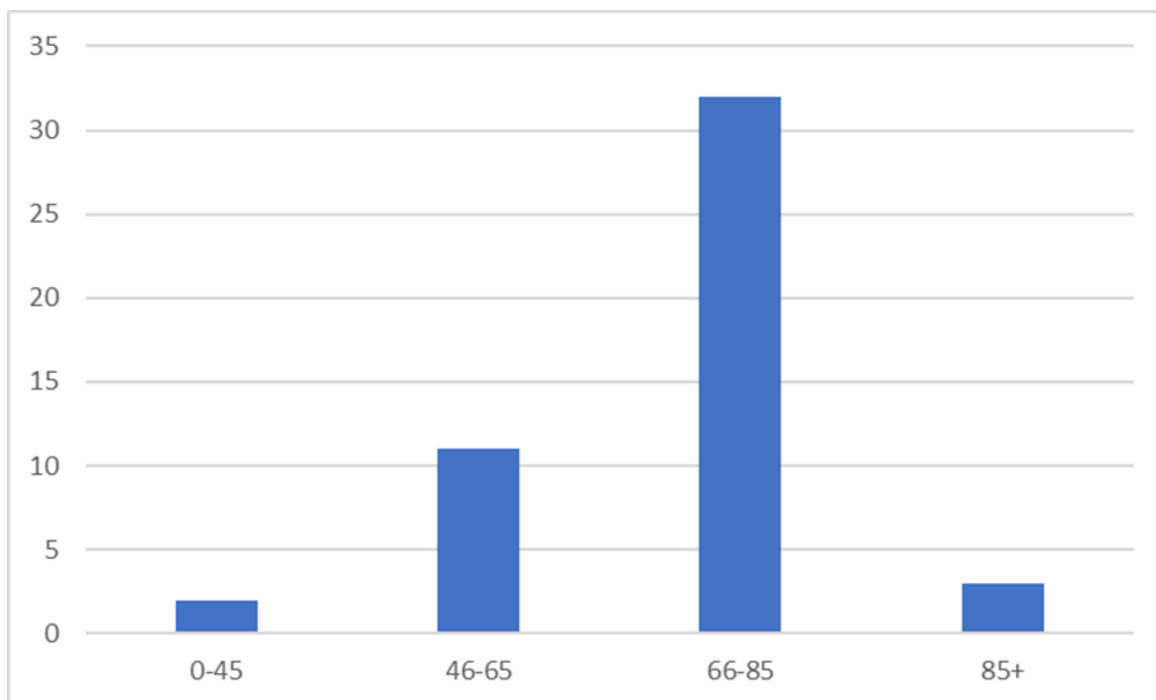
8. REZULTATI

U vremenskom periodu od 01.01.2021. do 31.12.2021. godine CT angiografiji je podvrgnuto 48 pacijenata, od kojih je 22 (45,9%) muškaraca, a 26 (54,1%) žena. (Graf 1)



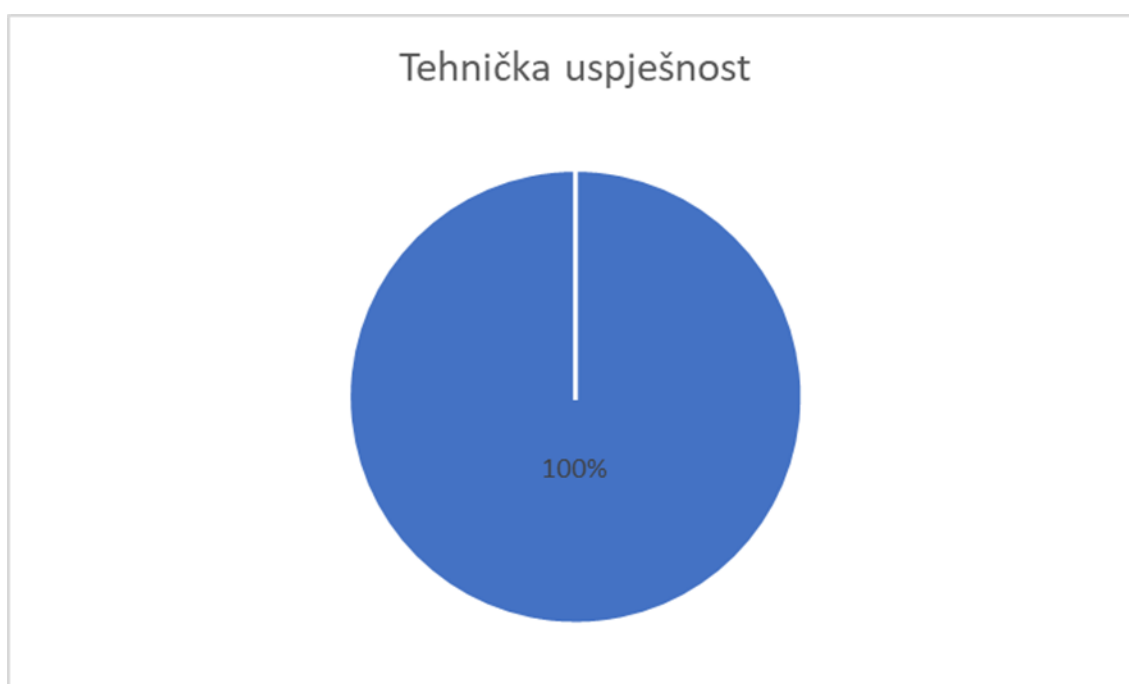Graf 1: Spolna raspodjela pacijenata sa sumnjom na akutni moždani udar podvrgnutih CT angiografiji

Najstariji je pacijent imao 96 godina, dok je najmlađi imao 35 godina. Prosječna dob ispitanika je 71 godina. Prosječna dob muškaraca iznosila je 71 godinu, a prosječna dob žena 69 godina. Pacijenti su podijeljeni u 4 dobna razreda. U dobnom razredu od 0 do 45 godina, bilo je 2 ili 4,1% pacijenata. U dobnom razredu od 46 do 65 godina bilo je 11 pacijenta ili 22,9%. 32 pacijenta, ili njih 66,7% čine ispitanici u dobnom razredu od 66 do 85 godina. Samo 3 pacijenata (6,2%) nalazi se u dobnom razredu od 86 na dalje.



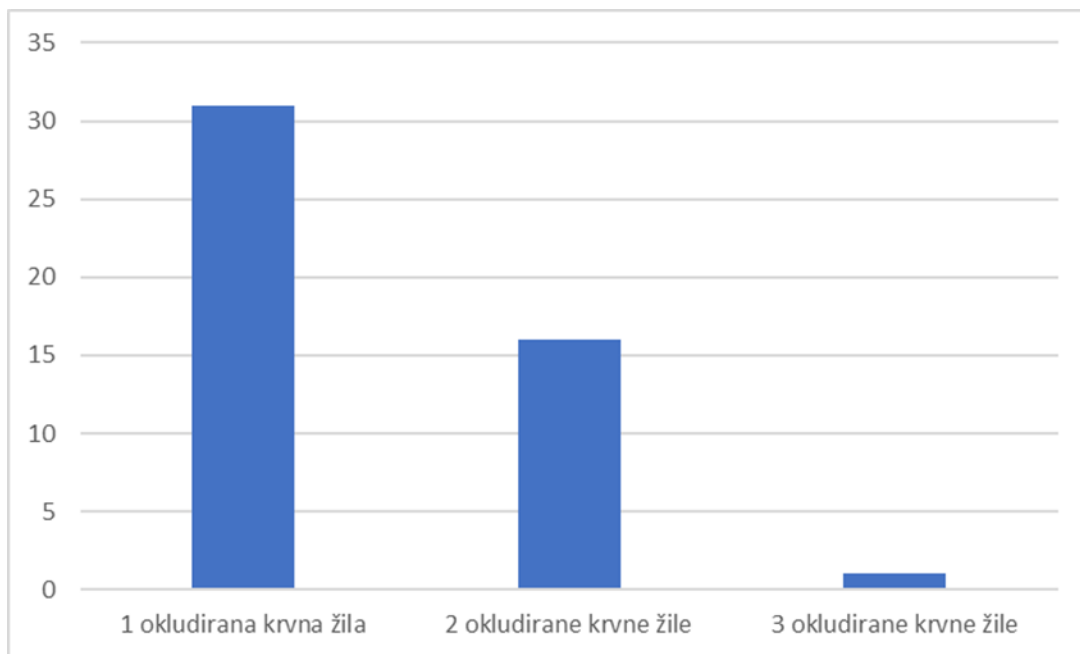
Graf 2: Raspodjela pacijenata koji su bili podvrgnuti CT angiografiji po dobnim skupinama.

Od 48 napravljenih CT angiografija, 48 njih, ili 100%, bilo je tehnički uspješno. (Graf 3)



Graf 3: Tehnička uspješnost CT angiografije u 2021. godini

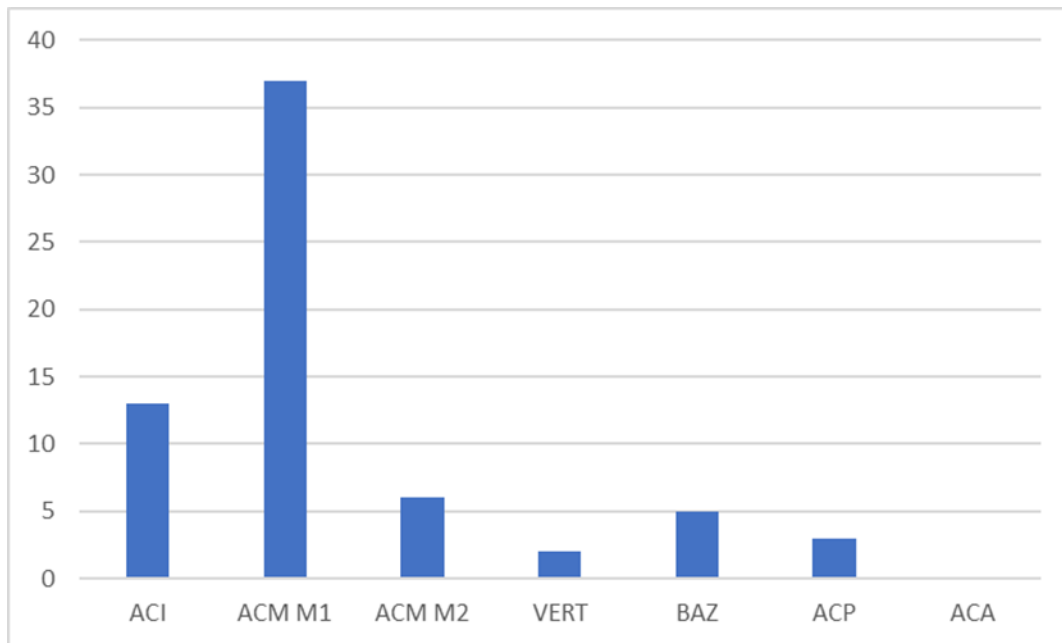
Svi pacijenti imali su okludiranu barem jednu krvnu žilu. Njih 31, ili 64,5%, imalo je okludirano samo jednu krvnu žilu, dok je njih 16, tj. 33%, imalo okludirano dvije krvne žile. Samo jedan pacijent (2%) ima prisutnu okluziju na čak 3 krvne žile. (Graf 4)



Graf 4: Broj okludiranih krvnih žila po pacijentu

Najčešće okludirana krvna žila kod pacijenata bila je medijalna cerebralna arterija, ogranak M1 (arteria cerebri media M1): u 77% pacijenata, tj. njih 37. Slijedeća najčešće okludirana krvna žila bila je unutarnja karotidna arterija (arteria carotis interna), koja je bila okludirana kod 13 pacijenata ili 27,1%. Medijalna cerebralna arterija ogranka M2 (arteria cerebri media M2) bila je okludirana kod 6 ili 12,5% pacijenata. Vertebralna arterija (arteria vertebralis) bila je okludirana u samo 2 slučaja (4,1%), dok je baziliarna arterija (arteria basiliaris) bila okludirana kod 5 pacijenata ili u 10,4% slučajeva. Posteriorna cerebralna arterija (arteria cerebri posterior) bila je okludirana kod 3

pacijenata (6,2%), dok anteriorna cerebralna arterija (arteria cerebri anterior) nije bila okludirana kod ni jednog pacijenta. (Graf 5)



Graf 5: Učestalost okludiranih arterija kod pacijenata koji su bili podvrgnuti CT angiografiji

9. RASPRAVA

U ovom je retrospektivnom istraživanju napravljeno 48 pregleda CT angiografije kod bolesnika s akutnim ishemijskim moždanim udarom na Kliničkom zavodu za radiologiju Kliničkog bolničkog centra Rijeka, u razdoblju od 01.siječnja 2021. do 31. prosinca 2021. godine. Bolesnici su raspodijeljeni po dobi i spolu, prikazana je tehnička uspješnost pregleda, broj okludiranih krvnih žila po pacijentu te učestalost okludiranih arterija.

U ovom je istraživanju prosječna dob ispitanika iznosila 71 godinu. Najmlađi pacijent imao je 35 godina, a najstariji 96 godina. Najveći broj pacijenata (njih 66,7%) je pripadalo dobnoj skupini 66-85 godina. Od ukupnog broja pacijenata podvrgnutih CT angiografiji 45,9% (n=22) bilo je muškaraca, a 54,1% (n=26) žena.

Prvotno postavljena hipoteza: "CT angiografija je najčešće tehnički uspješno izvedena.", pokazala se točna. Kod svih 48 pacijenata (100%) CT angiografija pokazala se tehnički uspješnom.

Druga postavljena hipoteza koja glasi: "Bolesnici sa sumnjom na akutni moždani udar podvrgnuti CT angiografiji su stariji od 65 godina." pokazala se točna. Pokazalo se da je 72,9% bolesnika starije od 65 godina (njih 35).

Treća postavljena hipoteza koja glasi: "Bolesnici sa sumnjom na akutni moždani udar podvrgnuti CT angiografiji muškog su spola." pokazala se netočnom. Većina bolesnika je ženskog spola. Podaci su pokazali da su 26 ili 54,1% pacijenata podvrgnutih CT angiografiji žene, dok muškarcima pripada postotak od 45,9%. Iz tog razloga ovu hipotezu odbacujemo.

Četvrta postavljena hipoteza koja glasi: "Najčešće mjesto okluzije je ACM arterija." pokazala se točna. Najčešće okludirana krvna žila kod pacijenata bila je medijalna cerebralna arterija ogranka M1 (arteria cerebri media M1): u 77% pacijenata, tj. njih 37.

10. ZAKLJUČAK

Ovo retrospektivno istraživanje obuhvaća preglede CT angiografije učinjene na Kliničkom zavodu za radiologiju KBC Rijeka u razdoblju od 01. siječnja 2021. do 31. prosinca 2021. godine.

Došli smo do sljedećih zaključaka:

- Od ukupno 48 ispitanika, 45,9% bili su muškarci, a 54,1% činile su žene
- Najveći broj pacijenata nalazi se u dobnoj skupini od 66-85 godina
- Najmlađi pacijent imao je 35 godina, a najstariji 96 godina
- Prosječna dob ispitanika iznosila je 71 godinu
- Kod 100% bolesnika CT angiografija bila je tehnički uspješna
- Najviše pacijenata (64,5%) ima okludiranu samo jednu krvnu žilu
- Najčešće okludirana krvna žila bila je ACM M1, kod 77% pacijenata
- ACA nije bila okludirana ni u jednom pacijentu

CT angiografija sigurna je i učinkovita dijagnostička metoda kod pacijenata sa sumnjom na akutni ishemijski moždani udar. CTA vrijedan je dijagnostički alat za otkrivanje mjesta okluzije u krvnim žilama.

LITERATURA

1. Madhuripan N, Atar OD, Zheng R, Tenenbaum M. Computed Tomography Angiography in Head and Neck Emergencies. *Semin Ultrasound CT MR*. 2017 Aug;38(4):345–356.
2. Paulsen F., Tobias M., Waschke J. Sobotta anatomy textbook. English Edition with Latin Nomenclature. Elsevier;2018.
3. Oumer M, Alemayehu M, Muche A. Association between circle of Willis and ischemic stroke: a systematic review and meta-analysis. *BMC Neurosci*. 2021 Dec;22(1).
4. Mendigaña Ramos M, Cabada Giadas T. Vascular assessment in stroke codes: Role of computed tomography angiography. *Radiologia*. 2015 Mar;57(2):156–166.
5. Campbell BCV, de Silva D, Macleod MR, Coutts SB, Schwamm LH, Davis SM. Ischaemic stroke. *Nat Rev Dis Primers*. 2019 Dec;5(1).
6. Lövblad K, Baird A. Computed tomography in acute ischemic stroke. *Neuroradiology*. 2010;175–187.
7. Meschia JF, Brodt T. Ischaemic stroke. *European Journal of Neurology*. Blackwell Publishing. 2018;35–40.
8. Dorn F, Liebig T, Muenzel D, Meier R, Poppert H, Rummeny EJ. Order of CT stroke protocol (CTA before or after CTP): Impact on image quality. *Neuroradiology*. 2012 Feb;54(2):105–112.
9. Bouchez L, Sztajzel R, Vargas MI, Machi P, Kulcsar Z, Poletti PA. CT imaging selection in acute stroke. *European Journal of Radiology*. 2017;153–161.
10. Varadharajan S, Saini J, Acharya U, Gupta AK. Computed tomography angiography in acute stroke (revisiting the 4Ps of imaging). *American Journal of Emergency Medicine*. 2016 Feb;34(2):282–287.
11. Wannamaker R, Buck B, Butcher K. Multimodal CT in Acute Stroke. *Current Neurology and Neuroscience Reports*. Current Medicine Group LLC; 2019.

12. Mannudeep K, Sanjay S, Rubin G. MDCT: From Protocols to Practice. 2. ed. New York: Springer; 2008. 277-293.
13. Clifton A. Mechanical thrombectomy services: Can the UK meet the challenge? Practical Neurology. BMJ Publishing Group; 2017;250–251.
14. Derex L, Cho TH. Mechanical thrombectomy in acute ischemic stroke. Revue Neurologique. Elsevier Masson SAS; 2017;106–113.

PRIVITCI

Privitak A: popis ilustracija

Slike

Slika 1. Willisov krug.....	9
Slika 2. CT angiografija.....	10
Slika 3. Okluzija ACM arterije.....	14

Grafikoni

Graf 1: Spolna raspodjela pacijenata sa sumnjom na akutni moždani udar podvrgnutih CT angiografiji.....	20
Graf 2: Raspodjela pacijenata podvrgnutih CT angiografiji po dobnim skupinama.....	21
Graf 3: Tehnička uspješnost CT angiografije u 2021. godini.....	21
Graf 4: Broj okludiranih krvnih žila po pacijentu.....	22
Graf 5: Učestalost okludiranih arterija kod pacijenata koji su bili podvrgnuti CT angiografiji...	23

KRATAK ŽIVOTOPIS PRISTUPNIKA

Rođena sam 2.8.2000. godine u Rijeci. Završila sam Osnovnu školu Dolac, potom Srednju talijansku školu u Rijeci, smjer Opća gimnazija. Upisala sam Preddiplomski stručni studij Radiološka tehnologija na Fakultetu zdravstvenih studija Sveučilišta u Rijeci 2019. godine.