

# Prikaz ozljeda križnih ligamenata putem magnetne rezonance

---

Ovčar, Nikola

Undergraduate thesis / Završni rad

2022

*Degree Grantor / Ustanova koja je dodijelila akademski / stručni stupanj:* **University of Rijeka, Faculty of Health Studies / Sveučilište u Rijeci, Fakultet zdravstvenih studija u Rijeci**

*Permanent link / Trajna poveznica:* <https://um.nsk.hr/um:nbn:hr:184:959317>

*Rights / Prava:* [In copyright](#)/[Zaštićeno autorskim pravom.](#)

*Download date / Datum preuzimanja:* **2024-07-13**

*Repository / Repozitorij:*

[Repository of the University of Rijeka, Faculty of Health Studies - FHSRI Repository](#)



SVEUČILIŠTE U RIJECI  
FAKULTET ZDRAVSTVENIH STUDIJA  
PREDDIPLOMSKI STRUČNI STUDIJ RADIOLOŠKE TEHNOLOGIJE

Nikola Ovčar

PRIKAZ OZLJEDA KRIŽNIH LIGAMENATA PUTEM  
MAGNETNE REZONANCE

Završni rad

Rijeka, 2022.

UNIVERSITY OF RIJEKA  
FACULTY OF HEALTH STUDIES  
UNDERGRADUATE PROFESSIONAL STUDY OF RADIOLOGIC TECHNOLOGY

Nikola Ovčar

MAGNETIC RESONANCE IMAGING OF CRUCIATE  
LIGAMENTS INJURIES

Bachelor thesis

Rijeka, 2022.

## Izvešće o provedenoj provjeri izvornosti studentskog rada

### Opći podatci o studentu:

<b>Sastavnica</b>	<b>Fakultet zdravstvenih studija</b>
<b>Studij</b>	Preddiplomski stručni studij radiološka tehnologija
<b>Vrsta studentskog rada</b>	Završni rad
<b>Ime i prezime studenta</b>	Nikola Ovčar
<b>JMBAG</b>	0351009736

### Podatci o radu studenta:

<b>Naslov rada</b>	<b>Prikaz ozljeda križnih ligamenata putem magnetne rezonance</b>
<b>Ime i prezime mentora</b>	Karlo Blažetić, mag.bioinf
<b>Datum predaje rada</b>	08.09.2022.
<b>Identifikacijski br. podneska</b>	1893240216
<b>Datum provjere rada</b>	05.09.2022.
<b>Ime datoteke</b>	tumitin_Nikola_Ovcar.docx
<b>Veličina datoteke</b>	2.73M
<b>Broj znakova</b>	51,497
<b>Broj riječi</b>	8,473
<b>Broj stranica</b>	46

### Podudarnost studentskog rada:

<b>Podudarnost (%)</b>	9%
------------------------	----

### Izjava mentora o izvornosti studentskog rada

<b>Mišljenje mentora</b>	
<b>Datum izdavanja mišljenja</b>	07.09.2022
<b>Rad zadovoljava uvjete izvornosti</b>	<input checked="" type="checkbox"/> Da
<b>Rad ne zadovoljava uvjete izvornosti</b>	<input type="checkbox"/>
<b>Obrazloženje mentora (po potrebi dodati zasebno)</b>	Ovaj završni rad udovoljava svim uvjetima za obranu završnog rada

Datum  
07.09.2022

Potpis mentora



Rijeka, 27. 06. 2022.

## Odobrenje nacrtu završnog rada

Povjerenstvo za završne i diplomske radove Fakulteta zdravstvenih studija Sveučilišta u Rijeci  
odobrava nacrt završnog rada:

NASLOV

PRIKAZ OZLJEDA KRIŽNIH LIGAMENATA PUTEM METODE MAGNETNE REZONANCE:  
rad s istraživanjem

MAGNETIC RESONANCE IMAGING OF CRUCIATE LIGAMENTS INJURIES: research

Student: Nikola Ovčar

Mentor: Karlo Blažetić, predavač

Sveučilište u Rijeci, Fakultet zdravstvenih studija  
Prediplomski stručni studij Radiološka tehnologija

Povjerenstvo za završne i diplomske radove

Dopredsjednik Povjerenstva



Prof.dr.sc. Gordana Starčević-Klasan, dr.med.

# SADRŽAJ

1.	UVOD .....	10
2.	ANATOMIJA KOLJENA.....	11
	2.1. Koljeni zglob ( <i>articulatio genus</i> ).....	11
	2.2. Dijelovi zgloba.....	12
	2.2.1. Bedrena kost ( <i>femur</i> ).....	12
	2.2.2. Goljenična kost ( <i>tibia</i> ) .....	13
	2.2.3. Iver ( <i>patella</i> ) .....	14
	2.2.4. Zglobna tijela ( <i>fascies articulares</i> ).....	14
	2.2.5. Zglobna čahura ( <i>capsula articularis</i> ).....	14
	2.2.6. Zglobna šupljina ( <i>cavitas articularis</i> ) .....	15
	2.2.7. Menisci koljenog zgloba .....	15
	2.2.8. Ligamenti .....	16
	2.3. Mišići koljena .....	17
	2.3.1. Mišići natkoljenice .....	17
	2.3.2. Mišići potkoljenice .....	18
	2.4. Krvožilni sustav koljena .....	19
	2.4.1. Arterije .....	20
	2.4.2. Vene .....	20
	2.5. Živčani sustav koljena .....	21
3.	OZLJEDE KRIŽNIH LIGAMENATA.....	22
	3.1. Ozljede prednjeg križnog ligamenta.....	22
	3.2. Ozljede stražnjeg križnog ligamenta .....	23
4.	MAGNETNA REZONANCA .....	24
	4.1. MR uređaj.....	24
	4.1.1. Magnet .....	24
	4.1.2. Gradijentne zavojnice .....	25
	4.1.3. Radiofrekventne zavojnice .....	25
	4.1.4. Operatorska konzola .....	26
	4.2. Princip rada MR uređaja .....	26
	4.2.1. T1 relaksacijsko vrijeme .....	27
	4.2.2. T2 relaksacijsko vrijeme .....	27
	4.2.3. Protonska gustoća tkiva .....	28
	4.2.4. Ekstrinzični parametri pulsnih sekvenci .....	28

	4.2.5. MR pulsne sekvence .....	29
5.	DIJAGNOSTIKA OZLJEDA KRIŽNIH LIGAMENATA KOLJENA .....	31
	5.1. Fizikalni pregled.....	31
	5.2. Ultrazvuk koljena.....	31
	5.3. CT koljena .....	32
	5.4. MR koljena.....	32
	5.4.1. Priprema pacijenta .....	32
	5.4.2. Položaj pacijenta .....	33
	5.4.3. Protokol snimanja .....	34
	5.4.3.1. Lokalizator .....	34
	5.4.3.2. Sekvence u standardnom protokolu .....	34
	5.4.4. Prikaz križnih ligamenta u različitim presjecima .....	35
	5.4.5. Prikaz ozljeda križnih ligamenata .....	36
6.	CILJEVI I HIPOTEZE.....	37
	6.1. Ciljevi istraživanja.....	37
	6.2. Hipoteze .....	37
7.	ISPITANICI I METODE .....	38
	7.1. Ispitanici .....	38
	7.2. Metode .....	41
8.	REZULTATI I RASPRAVA .....	43
	8.1. Rezultati.....	43
	8.2. Rasprava.....	47
9.	ZAKLJUČAK .....	49
10.	LITERATURA.....	50
11.	PRIVITCI.....	53

## POPIS KRATICA

ACL – prednji križni ligament (eng. *anterior cruciate ligament*)

BMI – indeks tjelesne mase (eng. *body mass index*)

CT – kompjuterizirana tomografija (eng. *computed tomography*)

FOV – vidno polje (eng. *field of view*)

LCL – lateralni kolateralni ligament (eng. *lateral collateral ligament*)

MCL – medijalni kolateralni ligament (eng. *medial collateral ligament*)

MR – magnetna rezonanca

mT/m – militesla po metru

PCL – stražnji križni ligament (eng. *posterior cruciate ligament*)

RF – radiofrekventno

SNR – omjer signala i šuma (eng. *signal to noise ratio*)

T – tesla

UTZ – ultrazvuk



## SAŽETAK

Koljeno je najveći i najsloženiji zglob u ljudskom tijelu, pa je samim time i pod najvećim opterećenjem te je skloniji ozljedama od ostalih zglobova. Ozljede unutarnjih struktura zgloba koljena najčešće se dijagnosticiraju metodom magnetne rezonance koja ima visoku dijagnostičku točnost.

**Cilj istraživanja:** Utvrditi razliku učestalosti ozljeđivanja prednjih i stražnjih križnih ligamenata, te postoji li povezanost ozljeđivanja sa dobi, tjelesnom težinom, tj. BMI i spolom čovjeka.

**Metode:** Istraživanje je obuhvatilo 60 nasumično odabranih ispitanika, od čega 40 muškaraca (66,67%) i 20 žena (33,33%), koji su u razdoblju od 01.05.2021. do 01.05.2022. bili podvrgnuti dijagnostičkom pregledu MR koljena u Kliničko bolničkom centru Rijeka, na lokalitetu Rijeka, uređajem Siemens Magnetom Aera 1,5T.

**Rezultati:** Podjelom ispitanika u dobne razrede, najviše ih je bilo u dobi od 51 do 60 godina, no za provođenje istraživanja ispitanici su bili podijeljeni u dvije skupine, pa je tako bilo 34 ispitanika mlađih od 50 godina (56,67%) i 26 ispitanika starijih od 50 godina (43,33%). 36 ispitanika (60%) imalo je prekomjernu tjelesnu težinu, odnosno vrijednost BMI veću od 25, a njih 24 (40%) imalo je vrijednost BMI između 20 i 25. Najčešće ozljeđivani bili su prednji križni ligamenti (51 slučaj ili 85%), dok je izolirana ozljeda stražnjih križnih ligamenata dijagnosticirana u 2 slučaja (3,33%). U 7 ispitanika ozljeđivani su i ACL i PCL (11,67%).

**Zaključak:** S obzirom na dobivene rezultate, istraživanje je pokazalo da muškarci, mlađe osobe te osobe sa prekomjernom tjelesnom težinom imaju veći rizik od ozljeđivanja križnih ligamenata koljena, od kojih češće stradavaju prednji križni ligamenti.

**Ključne riječi:** magnetna rezonanca, ozljede križnih ligamenata, prednji križni ligament, stražnji križni ligament, zglob koljena

## **ABSTRACT**

The knee joint is the largest and most complex joint in the human body, so it is under the greatest load and is more prone to injuries than other joints. Injuries to the internal structures of the knee joint are most often diagnosed by magnetic resonance imaging, which has high diagnostic accuracy.

**Purpose:** To determine the difference in the frequency of injuries of the anterior and posterior cruciate ligaments, and whether there is an association of injuries with age, body weight, ie BMI and gender.

**Methods:** The research included 60 randomly selected patients, of which 40 men (66,67%) and 20 women (33,33%), who in the period from 01.05.2021. to 01.05.2022. were subjected to a diagnostic examination of the MRI knee protocol at the Clinical Hospital Center Rijeka with the device Siemens Magnet Aera 1,5T.

**Results:** Dividing the patients into age groups, most of them were between the ages of 51 and 60, but for conducting the research they were divided into two groups, so there were 34 patients under the age of 50 (56,67%) and 26 patients older than 50 years (43,33%). 36 patients (60%) were overweight, i.e. BMI was more than 25, and 24 of them (40%) had a BMI between 20 and 25. The most commonly injured were the anterior cruciate ligaments (51 cases or 85%), while isolated posterior cruciate ligament injury was diagnosed in 2 cases (3,33%). Both, ACL and PCL (11,67%) were injured in 7 patients.

**Conclusion:** Given the results obtained, the study showed that men, younger people and people who are overweight have a higher risk of injury to the cruciate ligaments of the knee, from which the anterior cruciate ligaments are more often damaged.

**Key words:** magnetic resonance, injuries of cruciate ligaments, anterior cruciate ligament, posterior cruciate ligament, knee joint

## 1. UVOD

Koljeno je najveći i najsloženiji zglob u ljudskome tijelu. U koljenom zglobu sastaju se tri kosti unutar zajedničke zglobne čahure, i to: bedrena kost (*femur*), goljenična kost (*tibia*) i iver (*patella*).<sup>(1)</sup> Sastavni dio zgloba koljena, osim kostiju, također su čvrste sveze, tj. ligamenti, menisci i mišići koji ga okružuju. Osim što je to najveći i najsloženiji zglob u tijelu, to je i zglob koji podnosi najveće opterećenje koje podrazumijeva težinu tijela te utjecaj vanjskih sila kod raznih pokreta tijela (podizanje tereta i druge aktivnosti).<sup>(2)</sup> S obzirom na opterećenje koje mora podnijeti te što s prednje strane zgloba nema debele mišićne stijenke, zglob koljena sklon je ozljedama koje nastaju kao posljedica rotacije i izravne traume zgloba. Najčešće ozljede ili patološka stanja koljenog zgloba su: ruptуре prednjih križnih ligamenata (*ligg. cruciatum anterior* ili ACL) i stražnjih križnih ligamenata (*ligg. cruciatum posterior* ili PCL), te ruptуре medijalnog i lateralnog meniska. Takve ozljede nije moguće u potpunosti dijagnosticirati kliničkim pregledom, stoga se primjenjuju dodatne neinvazivne i invazivne metode poput magnetne rezonance (MR) i artroskopije.<sup>(3)</sup>

Magnetna rezonanca je metoda koja se, za razliku od klasične radiografije kojom se mogu otkriti samo koštane lezije, primjenjuje za prikaz abnormalnosti mekih tkiva poput križnih ili kolateralnih ligamenata, meniska...<sup>(4)</sup> S obzirom na visoku dijagnostičku točnost koju je dosad prikazala, magnetna rezonanca se najčešće primjenjuje kod pacijenata kod kojih postavljanje dijagnoze nije moguće kliničkim pregledom, te se često koristi kao „metoda probira“ za izbjegavanje nepotrebnih artroskopskih i kirurških zahvata.

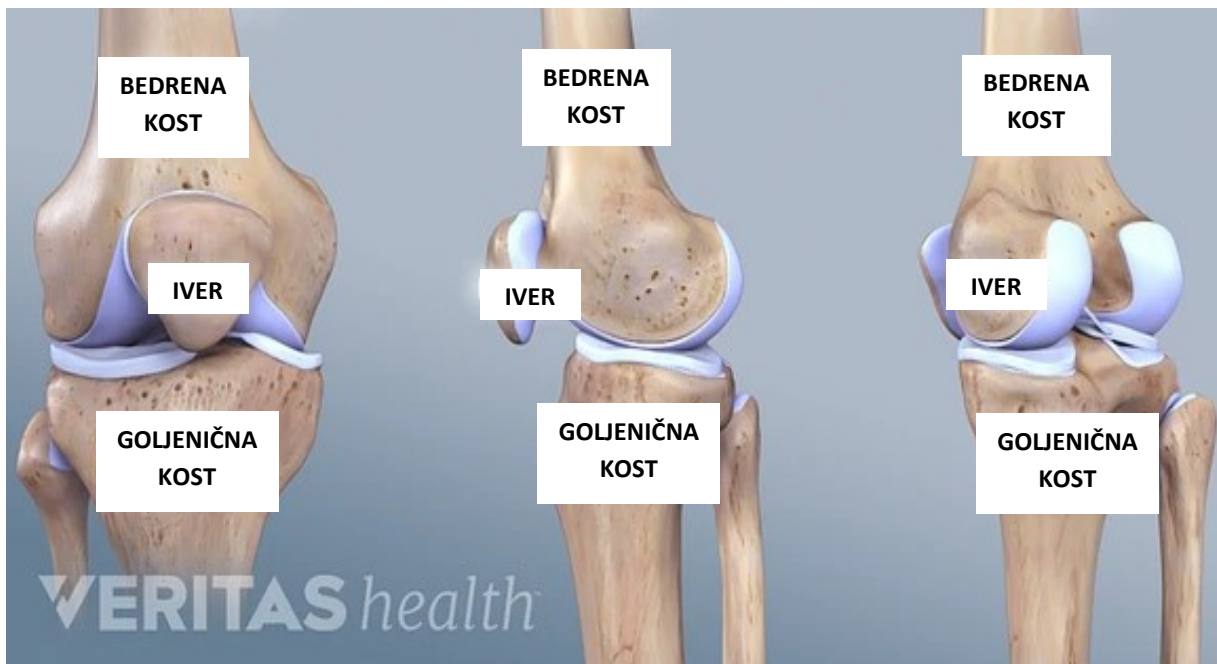
Križni ligamenti, prednji križni ligamenti (ACL) i stražnji križni ligamenti (PCL), važni su za stabilizaciju i kretanje koljena, a nazive su dobili prema mjestima pričvršćivanja za tibiju. Također, ACL i PCL najčešća su mjesta ozljede kod sportaša ili kod pacijenata stradalih u prometnoj nesreći.<sup>(5)</sup> Tri su moguća stupnja ozljeda križnih ligamenata: istegnuće ligamenta, djelomična ili parcijalna ruptura ligamenta te potpuna ruptura ligamenta. S obzirom na teško razlikovanje parcijalnih i potpunih ruptura ligamenta, veliku ulogu u dijagnostici ima magnetna rezonanca.<sup>(6)</sup>

U ovom istraživačkom radu najprije će biti opisana anatomija zgloba koljena, zatim patološka stanja križnih ligamenata koljenog zgloba te princip rada magnetne rezonance kod snimanja zgloba koljena, a u drugom dijelu rada isprezentirat ću istraživanje vezano uz ozljede križnih ligamenata koje donosi podatke o tome koji su ligamenti češće ozlijeđeni te o povezanosti ozljeda s indeksom tjelesne mase, spolom i dobi pacijenta.

## 2. ANATOMIJA KOLJENA

### 2.1. Koljeni zglob (*articulatio genus*)

Zglob koljena najveći je i najsloženiji zglob u ljudskom tijelu u kojem se uzglobljuju tri kosti unutar zajedničke zglobne čahure: bedrena kost (*femur*), goljениčna kost (*tibia*) i iver (*patella*).<sup>(1)</sup> (slika 1.) Prema anatomskoj strukturi, koljeni zglob spada u prave zglobove (*articulatio synoviales*). Tri osnovna dijela svakog pravog zgloba su: zglobne plohe (*facies articulares*), zglobna čahura (*capsula articularis*), i zglobna šupljina (*cavitas articularis*). Kako su zglobne plohe nalik poprečno položenog valjka što koljenu omogućuje kretnje pregibanja (*flexio*) i ispružanja (*extensio*) potkoljenice, te s obzirom da je u koljenu također moguća kretnja rotacije, prema biomehanici koljeni zglob spada u skupinu *trochoginglymusa*.<sup>(7)</sup>



**Slika 1.** Prikaz anatomije koljena (anteriorni, lateralni i posteriorni)

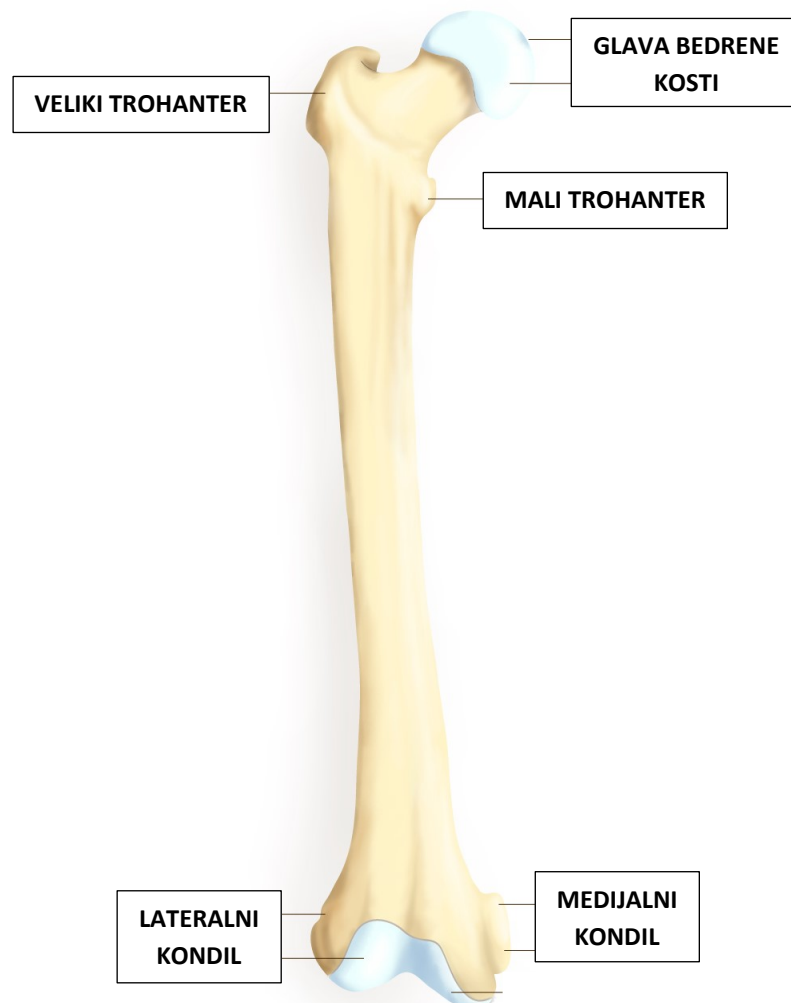
Izvor: Zinovy Meyler DO. Knee anatomy [Internet]. Arthritis-health. Dostupno na: <https://www.arthritis-health.com/types/joint-anatomy/knee-anatomy>

Funkcionalno, koljeni zglob se sastoji od dva zgloba: tibiofemoralni i patelofemoralni. Tibiofemoralni zglob omogućava prijenos težine tijela s natkoljenice na potkoljenu s istovremenom rotacijom zgloba, dok patelofemoralni zglob zajedno sa mišićnom skupinom kvadricepsa i skočnim zglobom djeluje kod raspršivanja zamaha prilikom procesa hodanja.<sup>(8)</sup>

## 2.2. Dijelovi zgloba

### 2.2.1. Bedrena kost (femur)

Bedrena kost ili *femur* je najveća i najteža kost u ljudskom tijelu. Ima tipičnu građu cjevaste kosti, trup (*corpus femoris*) i dva okrajka (*extremitas proximalis i distalis*).<sup>(9)</sup> (slika 2.) Proksimalni kraj, na kojem se nalaze glava i vrat bedrene kosti, uzglobljava se sa acetabulomom i u zglobu kuka. Trup bedrene kosti cilindrična je oblika i na stražnjoj površini ističe se veliki uzdužni greben (*linea aspera*) na koji se pripajaju mnogobrojni mišići.<sup>(1)</sup> Distalni kraj bedrene kosti čine dva kondila koja su sa stražnje strane razdvojena interkondilarnom jamom (*fossa intercondylaris*), dok se s prednje stran distalnog kraja nalazi zglobna ploha za iver (*facies patellaris*). Kondili bedrene kosti uzglobljavaju se sa kondilima goljenične kosti u zglobu koljena.

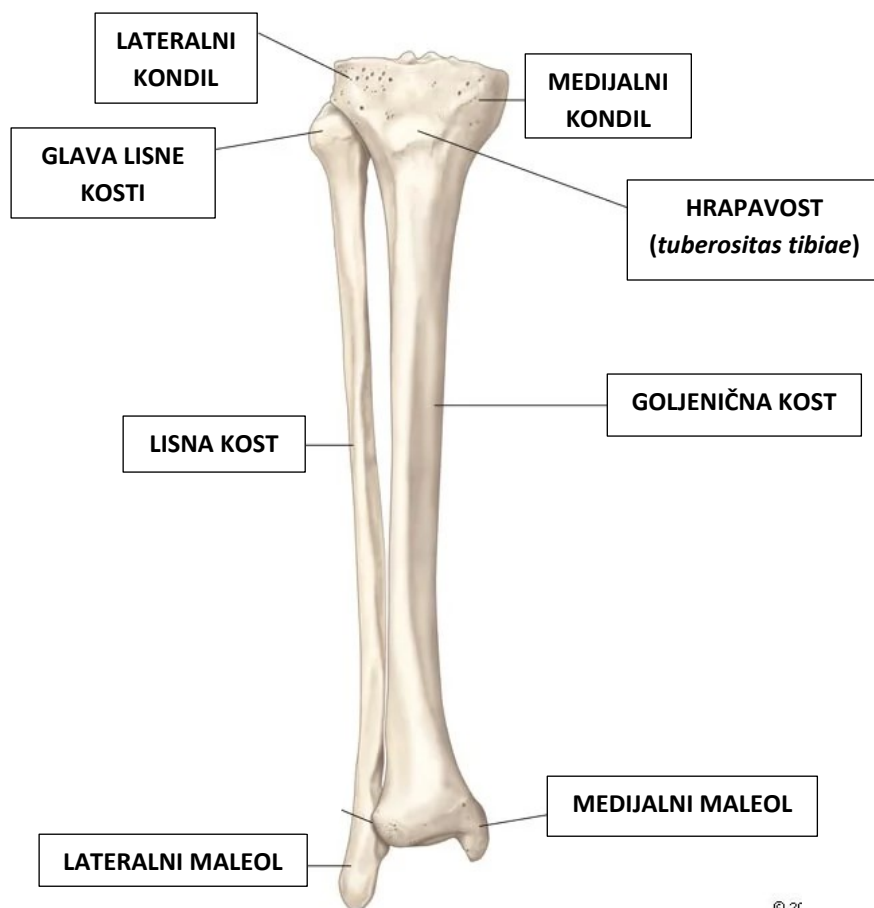


**Slika 2.** Anteriorni prikaz bedrene kosti

Izvor: Thigh [Internet]. Wikimedia.org. Wikimedia Foundation, Inc.; 2004. Dostupno na: [https://commons.wikimedia.org/wiki/Thigh#/media/File:Fumur\\_Anterior\\_annoted.png](https://commons.wikimedia.org/wiki/Thigh#/media/File:Fumur_Anterior_annoted.png)

### 2.2.2. Goljenična kost (*tibia*)

Goljenična kost, odnosno *tibia*, je također tipična cjevasta kost. (slika 3.) Na proksimalnom, zadebljanom kraju nalaze se medijalni i lateralni kondili koji nose zglobne plohe (*facies articulares superiores*) za uzgobljavanje sa kondilima femura u zglobu koljena. Između tih dviju ploha nalaze se dvije kvržice, a ispred i iza tih kvržica nalaze se hrapava polja koja služe za pripajanje ligamenata i meniskusa.(1) U lateralnom i stražnjem dijelu goljenične kosti nalazi se zglobna ploha za uzgobljavanje sa lisnom kosti (*fibula*). Na prijelazu u trup, s prednje strane nalazi se hrapavost (*tuberositas tibiae*) na kojoj se nalazi hvatište četveroglavog bedrenog mišića. Trup (*corpus tibiae*) je oblika trostrane prizme, a prednji rub (*margo anterior*) lako se može napipati pod kožom. Na trup se nastavlja distalni kraj koji lateralno sadrži zglobnu plohu za uzgobljavanje sa gležanjskom kosti, dok s medijalne strane sadrži koštani izdanak koji čini medijalni gležanj (*malleolus medialis*). (1,9)

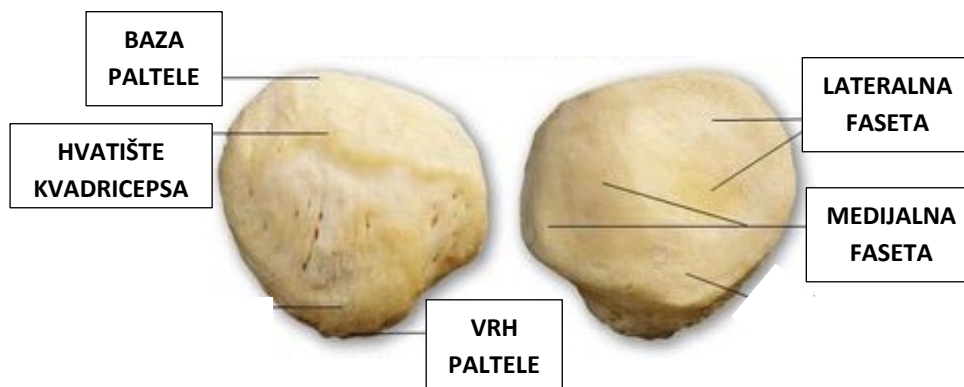


**Slika 3.** Anteriorni prikaz goljenične kosti

Izvor: The Editors of Encyclopedia Britannica. tibia. In: Encyclopedia Britannica. 2020. Dostupno na: <https://www.britannica.com/science/tibia#/media/1/595018/101354>

### 2.2.3. Iver (*patella*)

Iver je najveća sezamska kost u ljudskom tijelu. Trokutastog je oblika, bazom usmjerena proksimalno, a vrhom distalno. (slika 4.) Prednja površina ivera je hrapava, a stražnja sadrži dvije fasete međusobno odijeljene grebenom (medijalna i lateralna faseta) za uzglobljavanje sa bedrenom kosti. Prednja površina može se podijeliti na trećine. Gornju trećinu najvećim se dijelom veže četveroglavi bedreni mišić, srednja trećina sadrži kanale kojima prolaze živci i krvne žile, dok s donje trećine prolazi *ligg. patellae*. Iver je kost koja služi kao oslonac kod pokreta u zglobu koljena.(1,10)



Slika 4. Anteriorni i posteriorni prikaz ivera

Izvor: <https://i.pinimg.com/564x/25/ea/04/25ea048a43e58c8bcf938f57b788e541.jpg>

### 2.2.4. Zglobna tijela (*fascies articulares*)

Zglobna tijela koljenog zgloba su kondili bedrene kosti (*condyli femoris*) i kondili goljenične kosti (*condyli tibiae*).<sup>(10)</sup> Budući da je konkavitet zglobnih ploha na kondilima goljenične kosti slabije izražen od konveksiteta zglobnih ploha kondila bedrene kosti, kosti se međusobno dodiruju samo u središnjim dijelovima zglobnih ploha, dok su između perifernih dijelova umetnuti zglobni polumjesečasti menisci (*meniscus medialis et meniscus lateralis*).<sup>(1)</sup>

### 2.2.5. Zglobna čahura (*capsula articularis*)

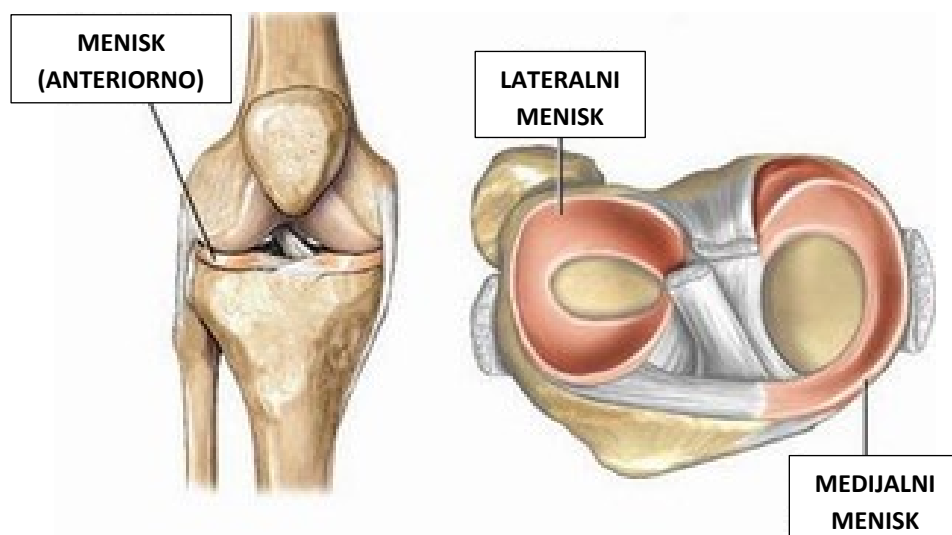
Zglobna čahura je mlohava, široka i u potpunosti okružuje i zatvara cijeli zglob. Vlaknasta opna (*membrana fibrosa*) veže se blizu koštanih krajeva, te je iznutra obložena nježnom opnom (*membrana synovialis*). Sprijeda i postranično, zglobna čahura je tanka pa je postranično pojačana svezama ili ligamentima, a u prednju stijenku zglobne čahure je uložena patela.<sup>(10)</sup>

### 2.2.6. Zglobna šupljina (*cavitas articularis*)

Zglobna šupljina je prostor između zglobnih ploha zatvoren zglobnom čahuricom te ispunjen zglobnom tekućinom (*synovia*). Zglobna tekućina je gusta, viskozna tekućina koja zglobne površine, tj. zglobne plohe, čini skliskima i smanjuje trenje, a istodobno prehranjuje i zglobnu hrskavicu.(7)

### 2.2.7. Menisci koljenog zgloba

Kosti, koje čine zglob koljena, međusobno se dodiruju jedino u središnjim dijelovima zglobnih ploha, a između perifernih dijelova umetnuti su zglobni polumjesečasti menisci. (slika 5.) *Meniscus medialis* izgleda poput otvorenijeg slova C, dok je *meniscus lateralis* zatvoreniji.(1) Menisci su građeni od kompleksnog tkiva koje sadrži više vrsta stanica, specijaliziranih molekula izvanstaničnog matriksa te od inervacije i vaskularizacije karakteristične za regiju koljena.(11) I medijalni i lateralni menisk pričvršćeni su za tibijalnu kost i povezani su ligamentima i ostalim strukturama zgloba. Također imaju vlastite krvne žile koje ih opskrbljuju i čine perimenisknu arkadu (*arteriae genus inferiores*). (12) Zahvaljujući svojoj anatomiji, menisci služe različitim biomehaničkim funkcijama koljenog zgloba: nošenje opterećenja, stvaranje kontaktne površine prilikom pokreta koljena, te sudjelovanje u stabilizaciji i rotaciji zgloba, pa se tako prilikom ekstenzije menisci pomiču prema naprijed, a tijekom fleksije prema nazad.(8)



Slika 5. Menisci koljena

Izvor: [https://www.skijanje.hr/slike/slike\\_3/r1/g2004/m11/x562597734739249.jpg](https://www.skijanje.hr/slike/slike_3/r1/g2004/m11/x562597734739249.jpg)

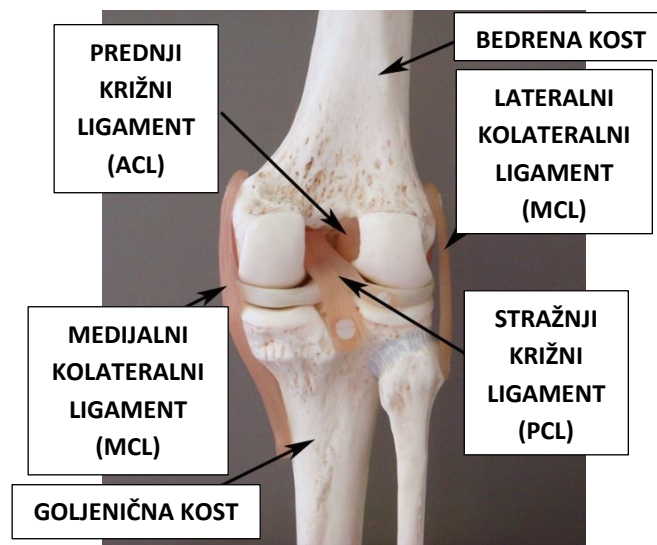


### 2.2.8. Ligamenti

Dakle, koljeni zglob ima primarne i sekundarne stabilizatore. Sekundarni stabilizatori zgloba koljena su mišići, dok primarnu skupinu stabilizatora čine ligamenti.

Ligamenti ili sveze su vlaknaste trake koje povezuju dvije kosti i pružaju potporu zglobovima. (slika 6.) Koljeno je ojačano sa dva kolateralna ligamenta, medijalni - MCL (*lig. collaterale tibiale*) i lateralni – LCL (*lig. collaterale fibulare*), te sa dva jača križna ligamenta, prednjim – ACL (*lig. cruciatum anterius*) i stražnjim – PCL (*lig. cruciatum posterius*), koji sprječavaju prekomjerni prednji, stražnji, varus i valgus pomak tibije u odnosu na femur.(13) Nazivaju se križnim ligamentima, jer su međusobno ukriženi, a u svakom ligamentu vlakna su spiralno zavijena i to omogućava da je u svakom položaju koljenog zgloba, jedan dio ligamenata napet.(1) ACL se prvenstveno odupire prednjem i rotacijskom pomaku tibije u odnosu na femur, dok PCL sprječava stražnji pomak. MCL se proteže od medijalnog dijela femura pa do tibije i pruža stabilnost medijalnom dijelu koljena, sprječavajući prekomjerni valgusni pomak koljena tijekom vanjske rotacije koljena, te je zategnut, odnosno napet prilikom ekstenzije koljena. LCL se proteže od bedrene kosti do fibule kako bi stabilizirao lateralnu stranu koljena, sprječavajući pretjerani varusni pomak koljena i vanjsku rotaciju u svim pozicijama fleksije koljena.(13)

U zglobu koljena postoji i druga skupina ligamenata, tj. ligamenti koji pojačavaju zglobnu čahuru: *lig. patellae* – nastavak je tetive četveroglavog mišića natkoljenice, *lig. popliteum obliquum* – nastavak je tetive poluopnastog mišića, te *lig. popliteum arcuatum* – prolazi za vrha glavice fibule, ukrižuje se sa tetivom poplitealnog mišića i dolazi u zglobnu čahuru.(7)



Slika 6. Prikaz ligamenata koljena (posteriorno)

Izvor: [https://www.bolnica-nemec.hr/upload/katalog/2017-2-8\\_ozljede\\_straznjeg\\_kriznog\\_ligamenta.jpg](https://www.bolnica-nemec.hr/upload/katalog/2017-2-8_ozljede_straznjeg_kriznog_ligamenta.jpg)

### 2.3. Mišići koljena

U koljenom zglobu postoje pasivni i aktivni stabilizatori koji osiguravaju kompaktnost i, prije svega, stabilnost zgloba. Pasivni su stabilizatori ligamenti i menisci, dok aktivne stabilizatore čine mišići. Mišići okružuju zglob koljena te sudjeluju u samim kretnjama zgloba.(12) (slika 7.) Isključivo u koljenom zglobu djeluje mali broj mišića, a velika većina ih djeluje i u zglobovima stopala.(10)

#### 2.3.1. Mišići natkoljenice

Mišići natkoljenice ili bedreni mišići dijele se u tri skupine: prednja, stražnja i medijalna. Prednja strana koljena sastoji se uglavnom od četveroglavog bedrenog mišića (*m. quadriceps femoris*) te krojačkog mišića (*m. sartorius*). Njihova je primarna uloga ekstenzija zgloba koljena. Stražnju stranu mišića koljena čine tri mišića: dvoglavi bedreni mišić (*m. biceps femoris*), poluopnasti mišić (*m. semimembranosus*) i polutetivni mišić (*m. semitendinosus*), a funkcija im je fleksija zgloba koljena. Medijalnu stranu muskulature koljena čine mišići primicači koji imaju ulogu adukcije natkoljenice. Od pet mišića koji čine ovu skupinu, samo jedan ima funkciju u zglobu koljena, vitki mišić (*m. gracilis*). (7,8)

Četveroglavi bedreni mišić (*m. quadriceps femoris*) je mišić prednje strane natkoljenice kojega inervira *nervus femoralis*. To je jedan od najsnažnijih mišića u tijelu čovjeka, a osim prednje strane natkoljenice obuhvaća i vanjski dio natkoljenice. Sastoji se od ukupno četiri mišića: ravni mišić (*m. rectus femoris*), i tri široka mišića (*m. vastus medialis*, *m. vastus lateralis* i *m. vastus intermedius*). (14) Tri široka mišića imaju polazište na bedrenoj kosti, dok ravni mišić ima čak dva polazišta sa zdjelice: prvo sa prednje donje spine ilijačne kosti, a drugo sa acetabulumom zdjelice. Sva 4 mišića zajedno se spajaju u tetivi koja prolazi prednjom stranom koljena te je u nju uložena kost iver (*patella*), a tetiva ima svoje hvatište na prednjoj strani goljenične kosti, *tuberositas tibiae*. *M. quadriceps femoris* najvažniju funkciju ima u ekstenziji zgloba koljena. (8)

Krojački mišić (*m. sartorius*) je mišić prednje strane natkoljenice i ujedno je i najduži mišić u čovjekovom tijelu pod inervacijom *n. femoralis*. Za razliku od ravnog mišića, krojački mišić ima polazište sa prednje gornje spine ilijačne kosti, a hvata se na medijalnoj strani goljenične kosti. Ovaj mišić ima funkciju i u zglobu kuka i u zglobu koljena, a djeluje tako da učvršćuje sami zglob koljena prilikom ekstenzije, dok prilikom fleksije potkoljenicu okreće prema unutra, tj. medijalno. (7)

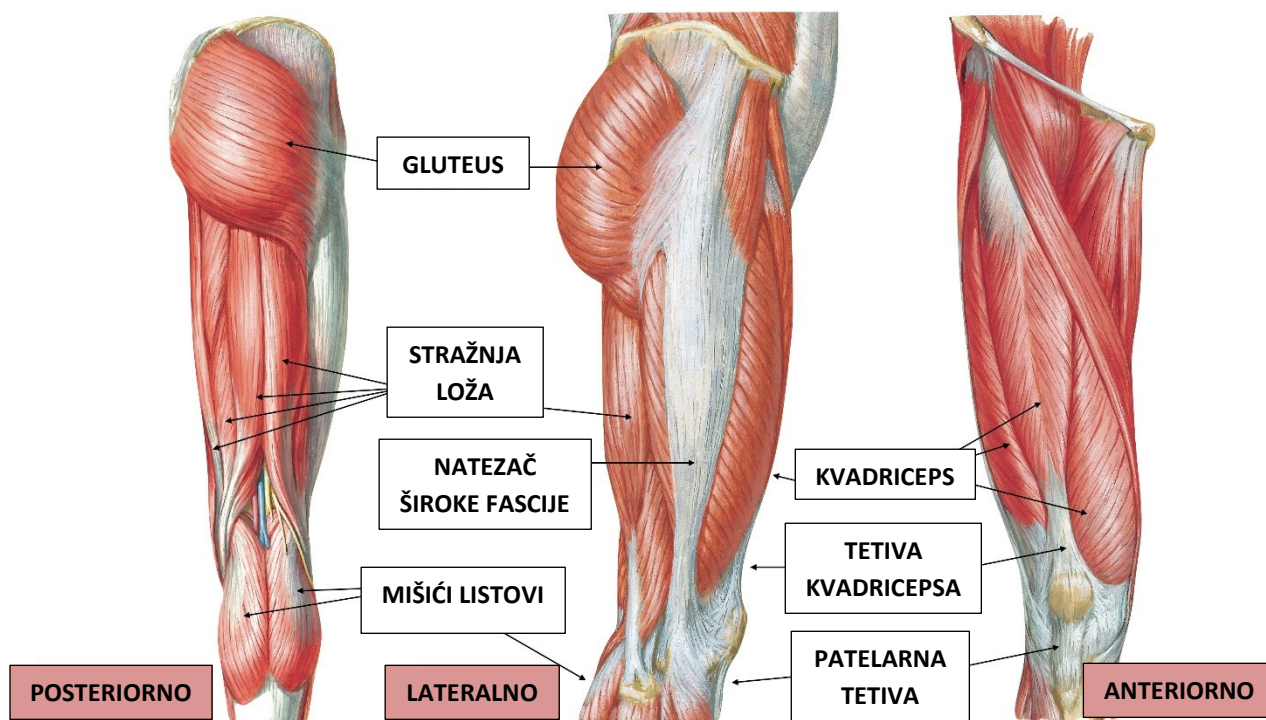
Mišiće stražnje strane natkoljenice čine dvoglavi bedreni mišić (*m. biceps femoris*) te polutetivni (*m. semitendinosus*) i poluopnasti mišići (*m. semimembranosus*).

Dvoglavi bedreni mišić, kako kaže i sam naziv, ima dvije glave: dugu i kratku. Duga glava ima polazište na sjednoj kvrgi (*tuber ischiadicum*). Iako se polazišta duge i kratke glave razlikuju, one se svejedno sastaju i hvataju na glavi lisne kosti (*caput fibulae*). Polutetivni mišić i poluopnasti mišić, također imaju polazište sa sjedne kvрге sjedne kosti, ali se im razlikuju hvatišta. Hvatište polutetivnog mišića je na medijalnoj strani goljenične kosti, dok se poluopnasti mišić hvata na stražnjoj strani goljenične kosti. Ovi mišići imaju funkciju kod fleksije zgloba koljena i rotacije koljena prema unutra.(12)

Medijalnu, unutarnju stranu muskulature natkoljenice čini pet mišića primicača, tj. aduktora. Od tih pet mišića samo je jedan koji ima funkciju kod kretnje zgloba koljena, a to je vitki mišić (*m. gracilis*). Njegovo polazište nalazi se na donjoj grani preponske kosti, a hvatište se mu nalazi na goljeničnoj kosti. Uz funkciju adukcije bedra, vitki mišić sudjeluje i kod fleksije zgloba koljena.(14)

### 2.3.2. Mišići potkoljenice

Mišići potkoljenice prekrivaju potkoljenicu i najviše izvode kretnje stopala. Oni se dijele u tri skupine: prednju, stražnju i lateralnu.(1) Mišići koji osim funkcije u kretnjama zgloba stopala imaju i u zglobu koljena su troglavi gnjatni mišić (*m. triceps surae*) kojega čine dva mišića lista (*m. gastrocnemius*) i široki listoliki mišić (*m. soleus*), te zakoljeni mišić (*m. popliteus*). Troglavi gnjatni mišić sudjeluje u fleksiji koljena, a zakoljeni mišić napinje čahuru koljenog zgloba.(12)



Slika 7. Posteriorni, lateralni i anteriorni prikaz muskulature koljena

Izvor: Thekneeworld.com. Dostupno na: <http://thekneeworld.com/wp-content/uploads/2021/04/muscles-around-knee-joint.jpg>

Tablica 1. Funkcija mišića u zglobu koljena

<b>Fleksija</b>	<i>m. semimembranosus, m. semitendinosus, m. biceps femoris, m. sartorius, m. gracilis, m. gastrocnemius</i>
<b>Ekstenzija</b>	<i>m. quadriceps femoris</i>
<b>Rotacija prema unutra</b>	<i>m. semimembranosus, m. semitendinosus, m. sartorius, m. gracilis, m. popliteus</i>
<b>Rotacija prema van</b>	<i>m. biceps femoris</i>

#### 2.4. Krvožilni sustav koljena

Svaki zglob, pa tako i koljeno, opskrbljen je krvnim i limfnim žilama. Krvne žile, arterije i vene, te limfne žile čine gustu mrežu oko samog zgloba i opskrbljuju zglobnu čahuru i krajeve kostiju. Arterije koje opskrbljuju koljeni zglob ogranci su vanjske ilijačne arterije (*arteria iliaca externa*). Vene uglavnom prate arterije, a najviše ih je u sinovijalnoj membrani.(14)

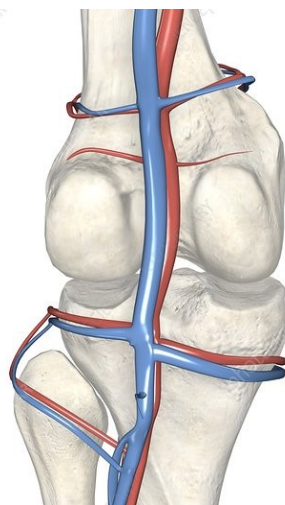
### 2.4.1. Arterije

Bedrena arterija (*arteria femoralis*) glavna je arterija donjih udova. Nastavak je vanjske ilijačne arterije, te se iz mjesta femoralnog trokuta (*trigonum femorale*) spušta prednjom, medijalnom stranom natkoljenice kroz aduktorni kanal gdje dolazi na stražnju stranu koljena u poplitealnu jamu (*fossa poplitea*). Iz bedrene arterije izlazi ogranak koji prehranjuje prednju i stražnju skupinu mišića natkoljenice (*arteria profunda femoris*), te ogranak koji prehranjuje vrat femura i zglob kuka (*arteria circumflexa femoris medialis et lateralis*).<sup>(15)</sup>

Izravni nastavak bedrene arterije je poplitealna arterija (*arteria poplitea*). (slika 8.) To je najvažnija žila koja daje grane za opskrbljivanje koljenog zgloba: *arteria superior medialis et lateralis genus*, *arteriae surales*, *arteria media genus*, *arteria inferior medialis et lateralis genus*. Završni ogranci poplitealne arterije su prednja i stražnja tibijalna arterija (*arteria tibialis anterior et posterior*). One prehranjuju prednju, stražnju i lateralnu skupinu mišića potkoljenice.<sup>(1,12)</sup>

### 2.4.2. Vene

Vene su krvne žile koje uglavnom prate arterije, tako uz bedrenu arteriju ide i bedrena vena (*vena femoralis*). Bedrena vena sabirna je vena koja dovodi krv iz dubokih i površinskih vena donjih udova. Bedrena vena, nastavlja se u vanjsku ilijačnu venu (*vena iliaca externa*). U poplitealnoj jami, spajaju se prednja i stražnja tibijalna vena (*vena tibiales anterior et posterior*) u poplitealnu venu (*vena poplitea*) koja se nalazi u području koljenog zgloba. (slika 8.) Poplitealna vena spada u duboke vene donjih udova.<sup>(1)</sup>



**Slika 8.** Prikaz krvnih žila koljena

Izvor: 3D4MEDICAL.COM/SCIENCE PHOTO LIBRARY. The blood vessels of the knee - Stock Image - C008/1966 [Internet]. Science Photo Library. 2019. Dostupno na: <https://www.sciencephoto.com/media/144920/view/the-blood-vessels-of-the-knee>

## 2.5. Živčani sustav koljena

Osim dobre opskrbe krvnim i limfnim žilama, zglobovi su dobro opskrbljeni i živcima koji inerviraju sami zglob, odnosno zglobnu čahuru, ligamente zgloba, mišiće i tetive te kožu.(15) Živci koji inerviraju koljeni zglob spadaju u dva živčana spleta: *plexus lumbalis* i *plexus sacralis*.(1)

Bedreni živac (*nervus femoralis*) je najdeblji živac iz lumbalnog živčanog spleta. To je živac koji prolazi ispod ingvinalnog ligamenta i dolazi do femoralnog trokuta na prednjoj strani natkoljenice. Bedreni živac ima ulogu inervacije zgloba koljena, te mišića prednje strane natkoljenice (*m. quadriceps femoris* i *m. sartorius*). (15)

Zaklopni živac (*nervus obturatorius*) također je živac lumbalnog spleta. On se razgranjuje po medijalnoj strani natkoljenice i tako inervira unutarnju muskulaturu natkoljenice, odnosno mišiće aduktore.(15)

Ishijadični živac (*nervus ischiadicus*) je najjača grana sakralnog živčanog spleta. Ujedno, to je i najdulji i najdeblji živac u tijelu čovjeka, pa tako ima i najveće područje koje inervira.(1) U nogu ulazi sa stražnje strane te tako inervira stražnju skupinu mišića natkoljenice. Iza samog zgloba koljena, u poplitealnoj jami, dijeli se na dvije završne grane.(16)

Goljениčni živac (*nervus tibialis*) je veća grana ishijadičnog živca. Prolazi u srednjoj liniji između mišića stražnje strane potkoljenice, zajedno sa žilama, te se proteže sve do stopala gdje se završno grana.(16)

Zajednički lisni živac (*nervus peroneus communis*) je druga grana ishijadičnog živca. Prolazi lateralnom stranom potkoljenice, pa tako inervira mišiće tog dijela potkoljenice, i seže sve do nožnih prstiju.(1)

### 3. OZLJEDE KRIŽNIH LIGAMENATA

ACL polazi sa stražnjeg dijela medijalnog kondila femura te je usmjeren naprijed, dolje i medijalno prema hvatištu s prednje strane goljenične kosti. To je ključna struktura u zglobu koljena i smatra se glavnim stabilizatorom koljena. S obzirom da se na ACL odnosi 85% stabilizacije koljena, ACL je kao takav najčešće ozljeđivana struktura koljena prilikom velikih utjecaja ili sportskih aktivnosti (najčešće skijanje i nogomet). Prilikom kidanja ACL-a nema zacjeljivanja, a u području sportske medicine kirurška rekonstrukcija ACL-a je standardni tretman za vraćanje kinematike i stabilnosti koljena kako bi se spriječile buduće degenerativne promjene.(17)

Za razliku od ACL-a, PCL polazi sa lateralnog dijela medijalnog kondila femura te se spušta prema dolje, natrag i lateralno i ukrižuje se sa ACL-om i hvata na stražnjoj strani goljenične kosti. Ozljeđivanje PCL-a rjeđe je od ACL-a, ali prema nekim izvorima ozljede PCL-a u stalnom su porastu.(18)

Kao najčešća komplikacija ozljeda križnih ligamenata pojavljuje se osteoartritis i to uglavnom kod pacijenata kod kojih nije postavljena pravovremena dijagnoza.

Najčešća metoda liječenja ozljede križnih ligamenata je artroskopski zahvat prilikom kojeg se zglob ne otvara, a rekonstrukcija ligamenta obavlja se raznim presadcima sa drugih struktura, a najčešće su to tetive polutativnog ili vitkog mišića, ili dio tetive četveroglavog mišića natkoljenice.(19)

#### 3.1. *Ozljede prednjeg križnog ligamenta*

Sve ozljede ligamenata dijele se na tri stupnja: istegnuće, parcijalna ruptura i potpuna ruptura. Ozljede ACL događaju se u 90% slučajeva i gotovo su uvijek udružene sa oštećenjima drugih struktura koljena, npr. meniska, zglobne hrskavice i drugih ligamenata. Do ozljeđivanja najčešće dolazi prilikom sportskih aktivnosti (skijanje, košarka, nogomet) i to prilikom naglih promjena smjera, iznenadnog zaustavljanja, prilikom doskoka te izravnim kontaktom.(19) Neki od simptoma koji se pojavljuju prilikom ozljede su: zvuk pucketanja pri samom pokretu kod kojeg je nastupila ozljeda, oticanje koljena u roku od 6h, nestabilnost koljena, te bol prilikom micanja noge.(20)

Prilikom ozljede prvog stupnja, odnosno istegnuća ligamenta, ligament je blago oštećen, ali još uvijek može pomoći kod održavanja stabilizacije zgloba. Kod ozljede drugog stupnja ligament se isteže do jedne točke gdje postaje labav, ali bez pucanja pa se to naziva djelomična ruptura ligamenta. Takve ozljede iznimno su rijetke kod ACL-a. Najčešće ozljede ACL-a su

ozljede trećeg stupnja i tada je ligament pokidan i podijeljen na dva dijela, a kod takvih ozljeda najčešći pristup liječenja je kirurški zahvat.(19)

### *3.2. Ozljede stražnjeg križnog ligamenta*

U usporedbi sa ozljedama ACL-a, ozljede PCL-a puno su rjeđe. Otprilike 3-20% svih ozljeda ligamentarnog aparata koljena otpada na PCL.(21) PCL je mnogo snažniji i deblji od ACL-a, pa je zato potrebna puno jača sila za potpunu rupturu PCL-a. Ozljede su najčešće posljedica prometnih nesreća, posebice motociklističkih, ali također su to i sportske ozljede. Ozljeđivanje PCL-a često dolazi sa ozljedama drugih struktura koljena (najčešće uz ozljede LCL i ACL), a ako je ozljeda izolirana onda često ostaje i nedijagnosticirana jer simptomi (zvuk pucanja ligamenta, te oteklina) nisu toliko izraženi kao kod ozljede ACL-a. Za razliku od ACL-a, PCL ima vrlo visok potencijal za spontano izlječenje stoga su vrlo važni pravilna i rana dijagnoza te rani pristup liječenju.(22)



## 4. MAGNETNA REZONANCA

Magnetna rezonanca (MR) je neinvazivna dijagnostička metoda kojom se dobivaju detaljne trodimenzionalne anatomske slike. To je metoda koja se primjenjuje za otkrivanje bolesti, postavljanje dijagnoze bolesti te praćenje liječenja bolesti. Bazira se na tehnologiji koja pobuđuje i detektira promjenu smjera osi rotacije protona koji se nalaze u vodi koja zauzima najveći udio u tijelu čovjeka. Za razliku od kompjuterizirane tomografije (CT) koja je također tehnika slojevnog snimanja, MR je metoda koja ne primjenjuje ionizirajuće zračenje. Iako MR omogućava istovremeno dobar prikaz svih anatomskih struktura, MR skeneri posebno su prikladni za prikaz mekotkivnih, nekoštanih tkiva. Stoga se MR najčešće primjenjuje kod prikaza ozljeda zglobova (koljeno, rame), za snimanje dojke, srca te živčanog sustava.(23)

### 4.1. MR uređaj

MR uređaji sastoje se od četiri glavne komponente: magnet, gradijentne zavojnice, radiofrekventna (RF) zavojnica za tijelo (body coil) i računalnog sustava koji kontrolira i povezuje sve komponente.(24) Osim tih glavnih komponenta, u sobi za snimanje još se nalazi i stol za pacijenta, RF zavojnice za sve dijelove tijela, te ako postoji uređaj za automatsko ubrizgavanje kontrastnog sredstva. Prostorija za snimanje (Faradayev kavez) odvojena je od prostorije u kojoj se nalazi upravljačka konzola kojom upravlja radiološki tehnolog, koji pak ima stalan audionadzor i videonadzor nad pacijentom.(12)

#### 4.1.1. Magnet

Magnet čini tzv. „srce“ MR uređaja. Dakle smješten je u kućištu MR uređaja i uloga mu je stvaranje osnovnog magnetskog polja smjera sjever – jug. Jačina magnetskog polja izražava se u jedinicama tesla (T) i gaus (G). Jačina magnetskog polja utječe na detektirani signal povećavajući energetska razliku između osnovnog (ravnotežnog) i pobuđenog stanja. Veća jakost magnetskog polja povećava longitudinalnu magnetizaciju jer se više protona poravnava duž glavne osi magnetskog polja, istovremeno povećavajući omjer signala i šuma (SNR). Takav poboljšani SNR može se koristiti za generiranje slika s poboljšanom prostornom razlučivosti i za brzo stjecanje slike.(24)

Permanentni magneti sastoje se od magnetiziranog feromagnetskog materijala kao što je slitina aluminija, nikla i kobalta (*alnico*). Prednost je ovakvih magneta lako održavanje i otvorenost sustava (mogućnost intervencijskih postupaka kontroliranih metodom MR), a neki od nedostataka su ograničena jačina magnetskog polja i velika težina uređaja. Takvi su uređaji

prikladni za ortopedske indikacije, odnosno za pregled mišićno-koštanog sustava, uključujući zglobove.(25)

Kod rezistivnog magneta jačina magnetskog polja ovisi o struji koja prolazi kroz žice njegove zavojnice. Kako se sustav rezistivnog magneta sastoji prvenstveno od petlji koje vode struju, on je lakši od permanentnog magnet te iako su njegovi glavni troškovi niski, sustavni troškovi prilično su visoki zbog velikih količina energije potrebnih za održavanje magnetskog polja.(25)

Supravodljivi magnet sastoji se od niza zavojnica namotanih na cilindrični oblik unutar kupke s tekućim helijem zatvorenih u kriostat. Namotane žice zavojnica od legure niobija i titana postaju supravodljive pri temperaturi blizu apsolutne nule ( $-273,16^{\circ}\text{C}$ ).<sup>(24)</sup> Snaga magnetskog polja značajno utječe na prostornu rezoluciju slike (neizravno). Uporabom magnetskog polja vrlo visokih energija (7-14 T) slika se približava mikroskopskoj rezoluciji, te se može govoriti o magnetskoj mikroskopiji, no takvi magneti zasad nisu u kliničkoj uporabi zbog svoje visoke cijene i mogućih nuspojava.<sup>(25)</sup>

Gotovo svi magneti koji se danas nalaze u kliničkoj uporabi sastoje se od supravodljivih magneta jačine 1,5 T, što se smatra niskom jakosti polja, ili jačine 3 T, što se smatra visokom jakosti polja.<sup>(24)</sup>

#### *4.1.2. Gradijentne zavojnice*

Primarna funkcija gradijentnih zavojnica, odnosno gradijenata, je omogućiti prostorno kodiranje MR signala. Gradijentne zavojnice stvaraju vlastito dodatno magnetsko polje koje varira u svojoj jakosti te se nadovezuje na glavno magnetsko polje. MR ima tri osi gradijenata magnetskog polja: X (laterolateralno), Y (anteroposteriorno) i Z (kraniokaudalno).<sup>(24)</sup> Sjecište X, Y i Z osi predstavlja magnetski izocentar koji ima uvijek istu snagu magnetskog polja. Kada je gradijentna zavojnica uključena vodikovi protoni osjete minimalnu, ali dovoljnu razliku jačine osnovnog magnetskog polja ovisno o njihovoj udaljenosti od izocentra, zbog čega je njihova precesijska frekvencija također minimalno različita u odnosu na susjedni sloj. Snaga gradijentnih zavojnica mjeri se u mT/m, a većina gradijentnih zavojnica koje se upotrebljavaju u praksi imaju snagu 20-100 mT/m.<sup>(25)</sup>

#### *4.1.3. Radiofrekventne zavojnice*

Radiofrekventne (RF) zavojnice koriste se za slanje RF impulsa te primanje signala koji dolazi iz tijela pacijenta. RF zavojnice mogu biti odašiljačke, prijemničke ili kombinacija odašiljača i prijemnika. Odašiljačka RF zavojnica ima ulogu slanja elektromagnetskih valova

točno određenog frekvencijskog raspona kojima ekscitira jezgre vodika. Nakon što su gradijenti doveli do linearnog poremećaja magnetskog polja, elektromagnetski RF valovi određenog frekvencijskog raspona pobuđuju vodikove protone samo u jednom sloju tijela, iako je RF puls odaslan neselektivno. Prijamne zavojnice mjere signal koji dolazi iz tkiva i veličinom variraju od velikih zavojnica za cijelo tijelo do malih površinskih zavojnica.(25) Stoga, može se reći da postoje dvije osnovne vrste RF zavojnica: volumenske i površinske. Volumenske zavojnice pokrivaju velika vidna polja (FOV), pr. zavojnica za cijelo tijelo (body coil) koja je ugrađena u uređaj. Površinske RF zavojnice postavljaju se izravno na ograničenu anatomsku regiju od interesa i imaju mali FOV, pr. zavojnice za glavu, vrat, rame, koljeno...(24)

RF zavojnice jedna su od najvažnijih determinanti omjera signala i šuma (SNR) te uniformnosti signala. SNR se poboljšava kako je područje skeniranja bliže površinskoj zavojnici, a smanjuje se s udaljenošću zavojnice od objekta snimanja. Stoga je kod skeniranja potrebno odabrati zavojnicu postavljenu što bliže izvoru signala, dovoljno velikog opsega i dometa da obuhvati željenu, pretraživanu regiju.(25) Prednosti volumnih zavojnica (velika pokrivenost i homogeni signal) i površinskih zavojnica (visok signal) kombinirane su u zavojnici s faznim nizom. Ova zavojnica je napravljena od više površinskih zavojnica i pričvršćena na više kanala prijemnika. Takve se zavojnice uglavnom koriste za paralelno snimanje.(24)

#### *4.1.4. Operatorska konzola*

U MR uređaj ugrađeni su višestruki računalni sustavi sa različitim funkcijama. Prvenstveno, oni kontroliraju RF i gradijentne zavojnice, tj. impulse koje te zavojnice odašilju, zatim prikupljaju podatke te ih obrađuju i konačno prikazuju generiranu sliku na monitoru.(24) Također, osim prikupljanja i pregledavanja slika na monitoru, operatorska konzola, tj. računalni sustav pruža mnoge razne tehnike manipulacije dobivenim slikama, pr. gledanje više slika u isto vrijeme, gledanje slika u obliku filmskog zapisa...(25)

#### *4.2. Princip rada MR uređaja*

Magnetna rezonanca je dakle dijagnostička metoda koja primjenjuje prirodna magnetska svojstva tijela za dobivanje slike pojedinih dijelova tijela. Kako je ljudsko tijelo u najvećem postotku građeno od molekula vode, za potrebe MR snimanja koriste se jezgre vodika, odnosno protoni vodika. Protoni vodika tako se mogu usporediti sa planetom Zemljom, što znači da se ponašaju kao mali magneti sa sjevernim i južnim polom te rotiraju oko svoje osi. U normalnim uvjetima, protoni se rotiraju u tijelu s nasumično poravnatim osima, dok se

prilikom stavljanja tijela u jako magnetsko polje sve osi protona poravnaju jednako stvarajući magnetski vektor duž osi MR skenera. Prilikom odašiljanja radiovalova (dodatne energije), ovisno o jačini frekvencije, magnetski vektor rotira za  $90^\circ$  ili  $180^\circ$  u odnosu na izvorno poravnanje. Isključivanjem izvora radiovalova, magnetski se vektor vraća u početno stanje, a to vraćanje uzrokuje emitiranje signala koji se koristi za dobivanje slike. Prijamne RF zavojnice oko snimanog dijela tijela poboljšavaju detekciju emitiranog signala, a intenzitet signala prikazuje se u sivoj skali i u računalnom sustavu nastaju slike poprečnog presjeka vidljive na monitoru MR uređaja.(26)

Nakon isključivanja RF pulsa (radiovalova), dakle prilikom vraćanja u prvotno stanje, protoni vodika, tj. magnetski vektor, ponovno su pod utjecajem samo osnovnog magnetskog polja ( $B_0$ ) te se poravnavaju sa njegovim silnicama. Taj proces naziva se „relaksacija“, a prilikom tog procesa dolazi do povratka longitudinalne magnetizacije (T1 relaksacijsko vrijeme), te gubitka transverzalne magnetizacije (T2 relaksacijsko vrijeme).(25)

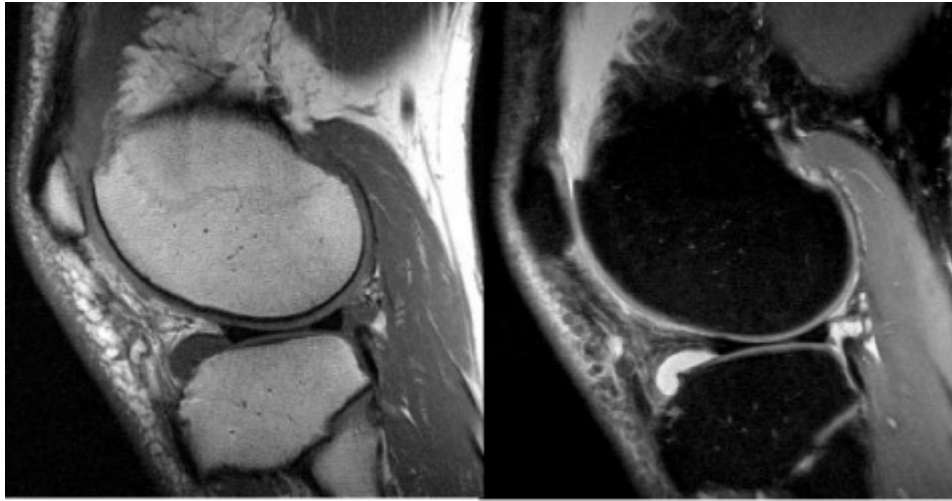
#### *4.2.1. T1 relaksacijsko vrijeme*

T1 relaksacija (eng. T1 recovery) uzrokovana je time što jezgre predaju svoju energiju okolini, a efikasnost predaje ovisi o brzini gibanja molekula u samom okruženju. Kako su brzina gibanja i veličina molekula obrnuto proporcionalne, manje molekule biti će znatno brže od Larmorove frekvencije vodika, dok će veće molekule imati brzinu bližu njoj, pa će stoga efikasnije predavati energiju okolini. Tako je, primjerice u prostorima sa puno vode predaja energije niska, pa je signal vode na T1 opterećenoj slici nizak, odnosno hipointenzivan, a u okruženju gdje ima puno makromolekula (mast, proteinske molekule), predaja energije je efikasna pa je signal masti na T1 opterećenoj slici visok, tj. hiperintenzivan. T1 relaksacijsko vrijeme odgovara 63%-tnom povratku longitudinalne magnetizacije uz predaju viška energije okolini, tj. tkivima.(25)

#### *4.2.2. T2 relaksacijsko vrijeme*

T2 relaksacija je uzrokovana razmjenom energije jezgara sa susjednim jezgrama. Razmjenu energije uzrokuju magnetska polja svake jezgre u interakciji sa njezinim susjedom. Često se naziva ova T2 relaksacija naziva „spin spin relaksacija“ i rezultira raspadom ili gubitkom transverzalne magnetizacije (magnetizacija u poprečnoj ravnini). Brzina T2 relaksacije je također eksponencijalni proces, tako da je T2 relaksacijsko vrijeme tkiva njegova vremenska konstanta relaksiranja. To je vrijeme koje je potrebno da se izgubi 63% poprečne magnetizacije. I T2 proces je različit za različite vrste tkiva, a s obzirom da je gubitak

transverzalne magnetizacije brži nego oporavak longitudinalne magnetizacije, T2 vrijeme relaksacije obično iznosi 10-20% vremena T1 za istu vrstu tkiva.(25)



**Slika 9.** Sagitalni presjek koljena na MR snimkama u T1 (lijevo) i T2 (desno) vremenu relaksacije  
Izvor: Markisz J. Musculoskeletal MRI. Clin Imaging. 2003;27(4):289.

#### 4.2.3. *Protonska gustoća tkiva*

Osim T1 vremena relaksacije i T2 vremena relaksacije, na kontrastnost slike kod MR utječe i protonska gustoća tkiva (eng. proton density (PD)). PD je svojstvo kontrastnosti koje odgovara broju vodikovih protona u volumnoj jedinici (voksel). Tkiva koja imaju visoku gustoću protona, pr. parenhim mozga, mišići, prikazana su visokim, odnosno hiperintenzivnim signalom na PD sekvencama, dok npr. koštano tkivo koje je kompaktno te ima nisku gustoću protona prikazuje se niskim signalom, odnosno hipointenzivno na svim sekvencama.(25)

#### 4.2.4. *Ekstrinzični parametri pulsni sekvenci*

T1 vrijeme, T2 vrijeme i PD spadaju u intrinzične faktore koji utječu na kontrast slike te oni ovise o karakteristikama tkiva, dakle njih se ne može mijenjati. Osim intrinzičnih faktora postoje i ekstrinzični faktori, kojima se može upravljati postavkama snimanja. U ekstrinzične faktore spadaju: TR, TE, TI, FA i FOV, SNR, debljina sloja, raspon frekvencija, magnetsko polje. Sve su to parametri pulsni sekvenci, a pulsne sekvence omogućuju radiološkom tehnologu kontrolu načina na koji MR sustav odašilje RF impulse i gradijente za pobuđivanje protona vodika.(12)

*Repetition time* (TR) je raspon vremena, odnosno period između dva uzastopna pobuđivanja istog sloja RF impulsima. Može biti pod kutom od 90°, 180° ili neki drugi određeni kut.(27)

*Echo time* (TE) je vremenski period između ekscitacije i mjerenja MR signala.(27)

*Inversion time* (TI) vremenski je period između sredine emitiranja inverznog pulsa i sredine emitiranja RF pulsa. To je parametar kod inverzijskih sekvenci.(12)

*Flip angle* (FA) je kut odklona magnetskog vektora od osi osnovnog magnetskog polja  $B_0$  do kojeg dolazi nakon odašiljanja RF pulsa.(12)

*Field of view* (FOV) je „područje gledanja“, odnosno područje iz kojeg će uređaj primiti podatke te će se mjeriti neka fizikalna veličina. Najčešće ima oblik kvadrata.(25)

*Signal to noise ratio* (SNR) definira se kao omjer jakosti detektiranog signala i pozadinskog šuma, a poboljšava se biranjem odgovarajuće RF zavojnice za snimanje određenog dijela tijela.(25)

Debljina sloja određuje se ovisno o traženoj anatomskoj strukturi i snimanom dijelu tijela. Proporcionalna je veličina sa SNR-om, te obrnuto proporcionalna sa prostornom rezolucijom.(12)

Raspon frekvencija odgovara radiovalovima, a to je raspon između najmanje i najviše frekvencije spektra radiovalova koje MR sustav može odaslati ili primiti.(25)

Magnetsko polje najvažniji je od svih parametara koji utječe na kvalitetu snimanja, a najviše utječe svojom snagom i homogenošću.(12)

#### 4.2.5. *MR pulsne sekvence*

*Spin echo* (SE) sekvence su zlatni standard za većinu MR snimanja. Mogu se koristiti gotovo za svaki pregled. Signal kod takvih sekvenci nastaje nakon odjeka, odnosno eha stvorenog ekscitacijom tkiva pulsom od  $90^\circ$  te nakon njega jednim ili više pulsova od  $180^\circ$  koji uzrokuju refokusiranje transverzalne magnetizacije. T1 mjerene slike korisne su za demonstraciju anatomije jer imaju visok SNR, a u kombinaciji s kontrastom mogu prikazati i patologiju. T2 mjerene slike također mogu prikazati patologiju, a bolesna tkiva imaju povećan sadržaj vode te se zbog toga bolje prikazuju na T2 snimkama (hiperintenzivan signal).(25)

*Fast spin-echo* (FSE) je sekvenca kojom se prikazuje najčešće T2 mjerena snimka kada se zbog ubrzanja protokola samog snimanja dio svakog sloja snima „prije“ vremena. Na takav način prikazuje se „T1 snimka u T2 snimci“, odnosno i signal masti je hiperintenzivan na T2 snimci, a ne samo signal vode.(14)

*SPACE* je varijanta trodimenzionalne TSE sekvence. Za razliku od konvencionalne TSE sekvence, SPACE sekvenca primjenjuje neselektivne kratke nizove impulsa za ponovno fokusiranje koji se sastoje od RF impulsa s promjenjivim kutovima okretanja. To omogućuje visoke turbo faktore i visoku učinkovitost s visokom rezolucijom i manjom osjetljivošću na artefakte.(25)

*Inversion recovery* (IR) je pulsna sekvenca koja započinje s inverznim pulsom od  $180^\circ$ , a nakon njega slijedi RF puls od  $90^\circ$ . Inverznim pulsom postiže se potpuno zasićenje, tj. potiskivanje signala masti ili vode na MR slici. Tako postoji STIR (*Short tau inversion recovery*), odnosno tehnika potiskivanja signala masti na T1 snimkama što omogućava lakšu detekciju otoka, ožiljaka te metastaza. Za razliku od STIR tehnike, postoji i FLAIR (*Fluid attenuated inversion recovery*) kod koje se potiskuje signal vode u T1 snimkama.(14)

*Gradient echo* (GRE) sekvence koriste promjenjive kutove okretanja tako da se TR, a samim time i vrijeme skeniranja, može smanjiti bez stvaranja zasićenja. Dakle, kut otklona prema transverzalnoj liniji manji je od  $90^\circ$  pa se vraćanje u fazu postiže gradijentima, a ne RF impulsima od  $180^\circ$ . Ova sekvenca najviše se upotrebljava zbog skraćivanja TR pa je samim time i skraćeno vrijeme skeniranja. Kod T1 snimki primjenjuje se veliki kut otklona, a kod T2 snimki mali kut otklona.(25)

## 5. DIJAGNOSTIKA OZLJEDA KRIŽNIH LIGAMENATA KOLJENA

Ozljede u koljenom zglobu, tj. u ovom slučaju ozljede križnih ligamenata koljena mogu se dijagnosticirati kliničkom anamnezom bolesnika, pažljivim fizikalnim pregledom, a u slučaju sumnje, što se događa u većini slučajeva, primjenjuje se neinvazivna dijagnostička metoda MR za potvrdu ozljeda. Također, metode za dijagnosticiranje ozljeda ligamenata su i kompjuterizirana tomografija (CT) te ultrazvuk (UTZ), no te se metode primjenjuju u rijetkim slučajevima.(28)

### 5.1. Fizikalni pregled

Fizikalni pregledi koljena, odnosno testovi koji se provode tijekom fizikalnog pregleda su primarna dijagnostička metoda kod ozljeda koljena, tj. kod ozljeda križnih ligamenata koljena. Ruptura križnih ligamenata može nastupiti kao izolirana ozljeda, ali i u kombinaciji s rupturom kolateralnih ligamenata ili meniska. Takve popratne ozljede uzrokuju ometanje postavljanja dijagnoze rupture križnih ligamenata, pogotovo kod fizikalnog pregleda. Zbog toga se izvodi MR snimanje koljena.(29) Tri su testa u širokoj upotrebi kojima je moguće dijagnosticirati ozljedu ACL-a. Test prednje ladice (eng. *anterior drawer test*), je test kojim se utvrđuje postoji li povećana gibljivost goljenične kosti u odnosu na bedrenu kost uz fleksiju koljena od 90°. „Lachmann test“ je sličan prethodnom testu, samo se izvodi prilikom fleksije koljena od 20-30°. I treći test je „pivot shift test“. Za dijagnosticiranje ozljeda PCL-a koristi se test stražnje ladice (eng. *posterior drawer test*). (30)

### 5.2. Ultrazvuk koljena

Dugi niz godina ultrazvuk se također koristi u dijagnostici ozljeda križnih ligamenata koljena. Prema nekim izvorima, smatra se da ultrazvuk ima visoku stopu osjetljivosti i specifičnosti kod procjene potpunih ruptura križnih ligamenata koljena, te da se točno mogu otkriti i druge povezane ozljede (pr. ozljeda meniska), baš kao i kod metode MR. Glavna prednost ultrazvuka u odnosu na MR je cijena, no usprkos tome dijagnostička točnost još uvijek je na strani MR, a to se najčešće vidi kod dijagnostike parcijalnih ruptura ligamenata.(31)

Drugi autori navode kako je izravna ultrazvučna procjena strukture križnih ligamenata teška, pa ponekad gotovo i nemoguća, a pregled ACL-a ultrazvukom se izvodi kao modificirani test prednje ladice. S obzirom da je ultrazvučna metoda subjektivna, te najviše ovisi o postavljanju ultrazvučne sonde, ultrazvuk se rijetko primjenjuje u dijagnostici ozljeda koljena.(32)



### 5.3. CT koljena

Kompjuterizirana tomografija (CT) je neinvazivna dijagnostička metoda koja za razliku od MR primjenjuje ionizirajuće x-zračenje za dobivanje presjeka slike snimanog dijela tijela, te je to jedan od nedostataka CT-a u odnosu na MR. CT u odnosu na klasičnu radiografiju pruža detaljnije slike unutarnjih struktura koljena, tako je na CT snimkama osim dobrog prikaza kostiju moguće vidjeti i mišiće, tetive, ligamente, žile... CT koljena uglavnom se izvodi za postavljanje dijagnoze artritisa, apscesa, frakture kosti, tumora, ali i kod rupture tetiva ili ligamenata. No s obzirom na to da primjenjuje ionizirajuće zračenje, a za razliku od CT-a MR ne primjenjuje ionizirajuće zračenje i bolja je metoda za prikaz mekotkivnih struktura, tj. ligamenata, CT koljena se izvodi u rijetkim slučajevima.(33)

### 5.4. MR koljena

MR je metoda kojom se ozljede koljena mogu dijagnosticirati sa velikom točnošću. Zbog svoje visoke dijagnostičke točnosti, MR je danas primarna metoda za otkrivanje puknuća ligamenata, tetiva, meniska i ostalih ozljeda koljenog zgloba, ali i ostalih dijelova muskuloskeletnog sustava. Zahvaljujući magnetnoj rezonanci, danas mnogi pacijenti nisu podvrgnuti artroskopskom kirurškom zahvatu ako to nije potrebno.(4)

#### 5.4.1. Priprema pacijenta

Priprema pacijenta važan je korak kod svakog MR pregleda, pa tako i MR koljena. Prije samog ulaska u sobu za skeniranje, pacijent mora radiološkom tehnologu predati potpisanu suglasnost, tj. obrazac pristanka. (slika 10.) Nakon toga, radiološki tehnolog treba zamoliti pacijenta da ukloni sve metalne predmete (nakit, kovanice, ključeve, novčanik, slušni aparat, zubnu protezu...). Pacijentu je prije namještanja potrebno objasniti postupak snimanja kako bi se lakše oslobodio klaustrofobije. S obzirom na bučan rad MR uređaja, pacijentu se najčešće stavljaju slušalice ili čepići za uši tijekom izvođenja pregleda. Posebnu pozornost kod svih pacijenata, radiološki tehnolog mora obratiti na implantirane uređaje (pr. pacemaker) te metalne implantate (pr. endoproteza kuka) koji se smatraju apsolutnim kontraindikacijama za izvođenje MR pregleda.(34) Trudnoća se ne smatra kontraindikacijom za MR dijagnostiku jer još nije dokazano da RF pulsevi i magnetno polje štetno utječu na ljudski organizam, ali se MR snimanje ne preporuča u prvom tromjesečju trudnoće zbog organogeneze.(12)

**MR (magnetska rezonancija)** je radiološka dijagnostička metoda prikaza ljudskog tijela u slojevima koja ne koristi RTG zračenje, ali je ispitnik izložen jakom magnetskom polju koje u određenih bolesnika može dovesti do ozbiljnih komplikacija. Stoga vas molimo da pažljivo pročitate i pravilno ispunite ovaj upitnik. Tijekom pregleda ponekad je potrebna aplikacija kontrastnog sredstva (gadolinij), kod čega se rijetko javlja alergijska reakcija. Ozbiljna komplikacija (NSF) s teškim dugoročnim posljedicama može se javiti u bolesnika s teškim poremećajem tuberne funkcije. Pregled se obavlja u zatvorenom prostoru i traje oko pola sata. Za to vrijeme ležite na posebnom stolu. Posebno je važno da tijekom pretrage mirujete. Budite opušteni jer svaki pokret zračajno kvari kvalitetu slike. Čitavo vrijeme pregleda mi vas pratimo na monitoru – čujemo putem mikrofona.

Molimo Vas da sa DA ili NE odgovorite na slijedeća pitanja (zaokružite odgovor).

1. Imate li:

- srčani stimulator (pacemaker) DA NE
- metalno strano tijelo u području oka DA NE

Ukoliko je bilo koji od ova dva odgovora DA, niste u mogućnosti napraviti pregled MR-om te Vas molimo da se odmah javite na šalter gdje ste predali dokumentaciju.

- 2. Jeste li imali operaciju glave (aneurizma, tumor i sl.)? DA NE
- 3. Jeste li ikada bili operirani? DA NE
- 4. Imate li ugrađenih umjetnih materijala u tijelu: \_\_\_\_\_
- umjetni srčani zalisak DA NE
- kirurške pločice, fiksatori, vijci i sl. (operirani prijelomi kostiju) DA NE
- očinu ili zubnu protezu, slušni aparat, slušni implantat (umjetnu pužnicu) DA NE
- metalne zglobne proteze (kuk, koljeno, lakat, gležanj...) DA NE
- stent (žilna potpornica, potpornica uretera ili žučnih vodova i sl.) DA NE

Priklom dolaska na pregled potrebno je donijeti potvrdu specijalista koji je ugradio materijal ili otpusno pismo ili nalaz specijalista iz kojeg je vidljivo o kakvom se materijalu radi.

- 5. Jeste li alergični na lijekove ili kontrastna sredstva? DA NE
- 6. Imate li problema s bubrezima – funkcijom bubrega? DA NE
- 7. Imate li strah od zatvorenog prostora (klostrofobiju)? DA NE
- 8. Jeste li ranjavani, imate li preostalih komadića metala u tijelu (gelera)? DA NE
- 9. Radite li u metalnoj industriji ili ste u doticju s metalnim strugotinama? DA NE
- 10. Jeste li trudni? (pitanje za žene) DA NE

Ako ste na bilo koje pitanje odgovorili DA, ako imate pitanja ili nerazumijevanja, savjetujte se s liječnikom obiteljske medicine, specijalistom koji Vas je uputio na pregled ili nas nazovite na broj telefona: 051/658 – 384 (lok. Rijeka) i 051/407-146 (lok. Sušak) od 7 do 14 sati.

Liječnik koji me uputio na pretragu objasnio mi je medicinsko stanje i predložio navedenu pretragu. Razumijem sve moguće rizike pretrage, kao i važnost njezina provođenja u svrhu postavljanja dijagnoze. Također sam upoznat/a s drugim dijagnostičkim mogućnostima. Moga/la sam postaviti pitanja liječniku u svrhu razjašnjavanja nejasnoća.

Ime i prezime: \_\_\_\_\_ Spol:  muško  žensko  
Datum rođenja: \_\_\_\_\_ Tjelesna težina: \_\_\_\_\_  
Potpis: \_\_\_\_\_ Datum: \_\_\_\_\_

Ime i prezime roditelja/skrbnika\*: \_\_\_\_\_ Potpis: \_\_\_\_\_

Mjesto i datum: \_\_\_\_\_

\*Za pacijenta koji nije pri svijesti, za pacijenta s teškom duševnom smetnjom, kao i za poslovno nesposobnog ili maloljetnog pacijenta potpisuje roditelj ili skrbnik.

Na pregled obvezno ponosite:

- čitljivo ispunjenu suglasnost za izvedbu MR pregleda
- zdravstvenu iskaznicu i iskaznicu dopunskog zdravstvenog osiguranja.

Ukoliko sami ne možete ispuniti upitnik, neka Vam u tome pomogne Vaš bližnji, obiteljski liječnik ili operater (za pacijente s ugrađenim materijalima).

Potpis djelatnika koji je pregledao upitnik/suglasnost: \_\_\_\_\_

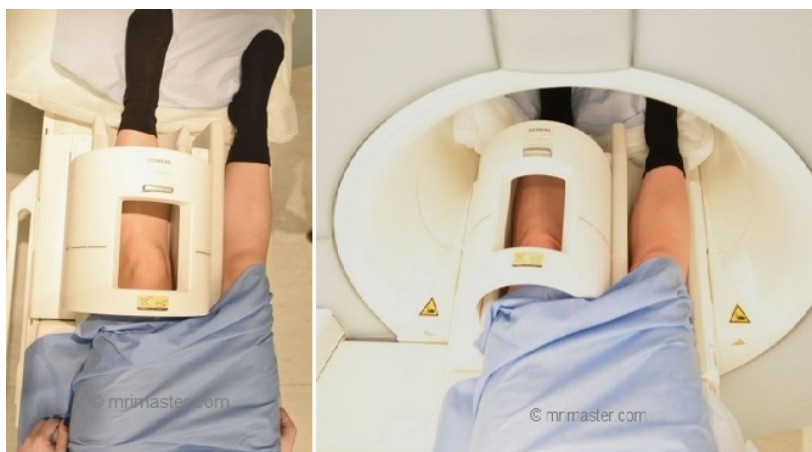Klinički zavod za radiologiju  
Predsjednik: prof. dr. sc. Danijel Miletić, dr. med.  
Kraljevićeva 42, 51000 Rijeka • Tel: lokalitet Rijeka +385 (0)51 658-384 • Fax: +385 (0)51 658-817  
lokalitet Sušak: +385 (0)51 407-146 Fax: +385 (0)51 407-262  
radiologija@kbc-rijeka.hr • www.kbc-rijeka.hr

## Slika 10. Suglasnost za MR pregled

Izvor: <http://kbc-rijeka.hr>

### 5.4.2. Položaj pacijenta

Namještanje pacijenta za snimanje obavlja radiološki tehnolog. Pacijent legne na leđa na pomični stol MR uređaja s rukama položenim uz tijelo. Noge pacijenta moraju biti okrenute prema središtu uređaja. Nakon toga, koljeno se postavlja u RF zavojnicu (eng. *knee coil*). Nogu je potrebno rotirati prema van za 10-15° kako bi se osigurao bolji prikaz križnih ligamenata, a to se osigurava dodatnom fiksacijom sa spužvastim jastucima. (slika 11.) Pacijenta je potrebno uvući u tunel MR uređaja, a laser centrirati na donji rub patele. (34)



Slika 11. Položaj pacijenta za snimanje MR koljena

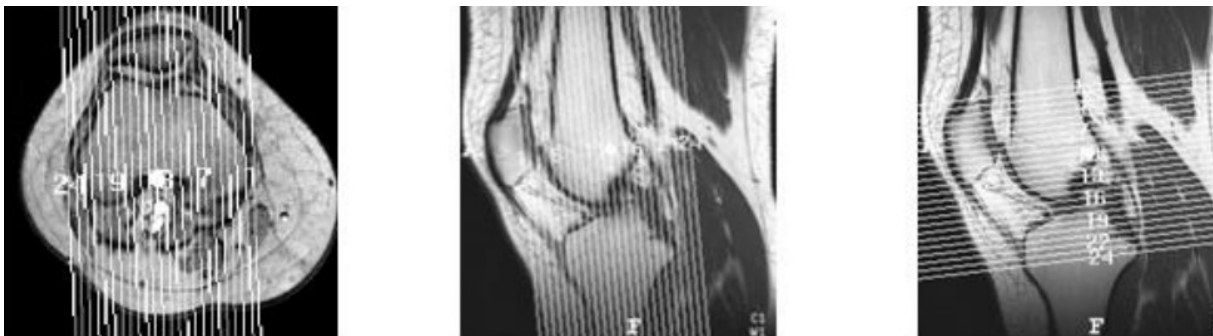Izvor: <https://mrimaster.com/PLAN%20KNEE.html>

### 5.4.3. Protokol snimanja

Protokol za MR koljena sastoji se od sekvenci za rutinsku procjenu unutarnjih patologija koljena što su ozljede hrskavice, meniska te ligamenata. Kao i kod ostalih zglobova, glavna stavka, tj. glavni oslonac protokola čine PD sekvence sa ili bez zasićenja masti. Često se u jednoj ravnini, najčešće je to koronarna, PD FS (eng. *fat – saturated*) zamjenjuje T2 FS sekvencom. Također, u protokol je još uključena i T1 mjerena sekvenca u jednoj ravnini kako bi se olakšala procjena bilo koje slučajne lezije koštane srži ili mekog tkiva.(35)

#### 5.4.3.1. Lokalizator

MR anatomija zgloba koljena uvijek se proučava u tri ravnine: aksijalna, koronarna i sagitalna. Stoga se na početku skeniranja mora uzeti lokalizator s navedene tri ravnine (slika 12.), kako bi se mogle planirati i lokalizirati sekvence. Uzimanje lokalizatora traje cca. 25 sec.(34)



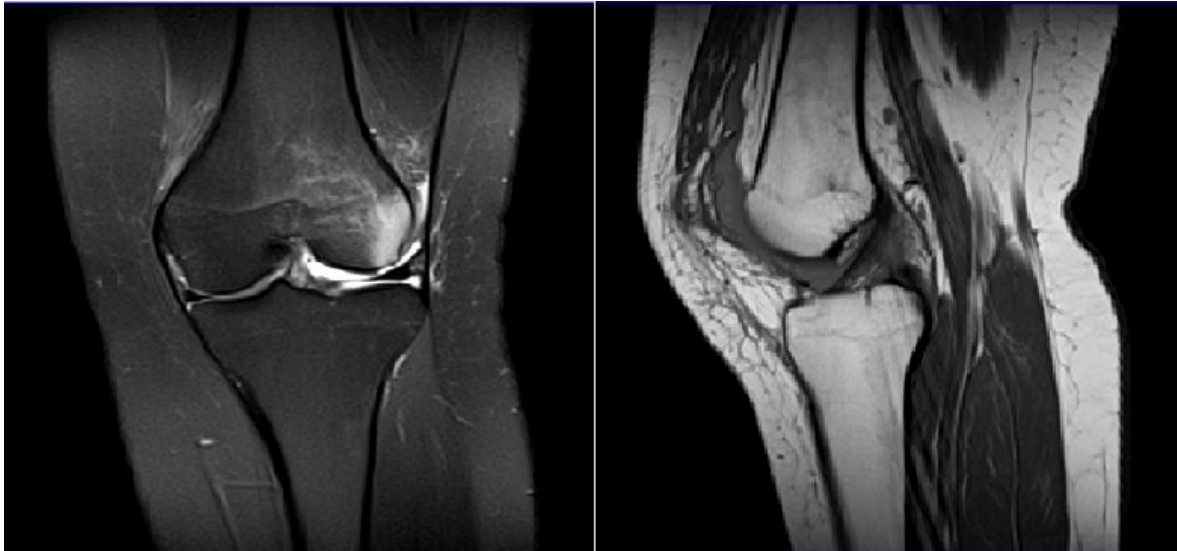
**Slika 12.** Lokalizator za slojeve u 3 ravnine: sagitalnu, koronarnu i aksijalnu

Izvor: Topolnjak F. Protokoli snimanja magnetnom rezonancijom kod ozljeda koljenog zgloba. Split: Sveučilište u Splitu, Sveučilišni odjel zdravstvenih studija; 2015.

#### 5.4.3.2. Sekvence u standardnom protokolu

- PD TSE sag, cor, tra; debljina sloja 3 ili 4 mm; detaljan prikaz anatomije, mast pomaže u ocrtavanju struktura, dobra diferencijacije između tekućine (visoki signal), hijalinske hrskavice (srednji signal) i ligamenata, tetiva, meniska (niski signal).(35)
- PD TSE FS sag; debljina sloja 3 ili 4 mm; sagitalni presjeci najbolji za otkrivanje ruptura ligamenata, meniska, a potiskivanje masti pomaže otkrivanju tekućine kao što je edem.(35)
- T2 TSE FS cor, tra: debljina sloja 3 ili 4 mm; koronarni presjeci najbolji za prikaz puknuća korijena meniska te polazišta ligamenata, potiskivanje masti pomaže otkrivanju edema.(35)

- T1 TSE cor; debljina sloja 3 ili 4 mm; prikazuje T1 karakteristike slučajno otkrivenih koštanih i mekotkivnih lezija.(35)



**Slika 13.** Prikaz zgloba koljena dijagnostičkom metodom magnetne rezonance u sekvencama PD FS cor (lijevo) te T1 TSE sag (desno)

Izvor: <https://mrimaster.com/PLAN%20KNEE.html>

#### 5.4.4. Prikaz križnih ligamenta u različitim presjecima

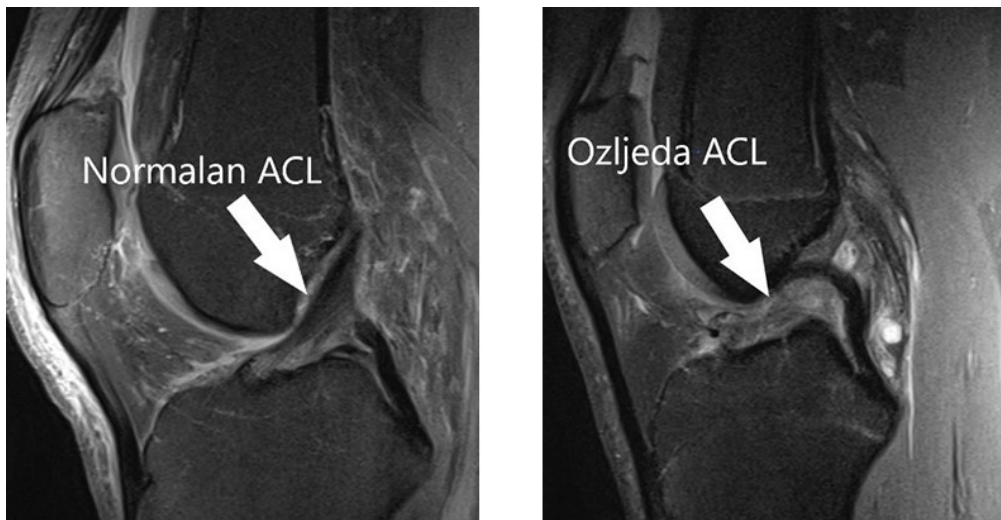
Križni ligamenti, ACL i PCL, najbolje se prikazuju na sagitalnim presjecima. Prilikom praćenja slojeva, odnosno presjeka od lateralnog dijela koljena prema medijalnom, PCL vidljiv je prije ACL-a. Kod MR snimanja sa ispruženim koljenom, normalni PCL se prikazuje kao široki pojas niskog T1 i T2 mjenog signala, a proteže se od femoralne interkondilarne jame pa sve do njegovog hvatišta na stražnjem dijelu tibije. ACL se pak pruža kao koso orijentirani pojasa, također niskog intenziteta signala od svog ishodišta u stražnjem dijelu lateralnog kondila bedrene kosti, pa sve do hvatišta koje se nalazi 15mm od prednjeg ruba zglobne plohe goljenične kosti. Prosječno je ACL dugačak 30mm, a snopovi od kojih je građen ne mogu se razlikovati na sagitalnim presjecima.(36)

Iako se najbolje prikazuju na sagitalnim presjecima, križne ligamente moguće je analizirati i na koronarnim presjecima, a najviše zbog dobrog prikaza polazišta i hvatišta samih ligamenata. Također, na koronarnim presjecima ponekad se mogu razlikovati i snopovi od kojih je građen ACL (anteromedijalni i posterolateralni). PCL je prikazan okruglog oblika i niskog signala na prednjim i središnjim slojevima, dok se na stražnjim slojevima može jasno raspoznati od kondila bedrene kosti.(37)

Na aksijalnim presjecima, križni ligamenti prikazuju se okruglog oblika. ACL se može vidjeti iznad linije zgloba, dok se PCL prikazuje na stražnjem dijelu goljenične kosti niskim intenzitetom signala.(37)

#### 5.4.5. Prikaz ozljeda križnih ligamenata

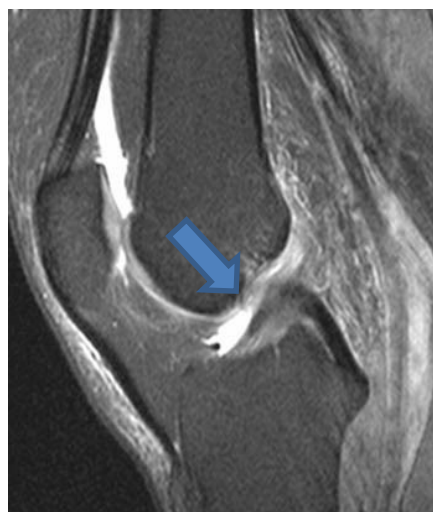Kod prikaza potpunih ruptura križnih ligamenata na MR snimkama (slika 14.) vidi se velika količina izljeva u zglobu koljena, a ligament je prikazan u diskontinuitetu i valovito, te je usmjeren horizontalno i okružen edemom.(12)



**Slika 14.** Prikaz zdravog ACL-a (lijevo) i rupture ACL-a (desno) na MR snimkama u PD FS sag sekvenci  
Izvor:

<https://www.svkatarina.hr/storage/ortopedija/rekonstrukcija%20prednjeg%20kri%C5%BEnog%20ligamenta/opti/slika-komb.jpg>

Kod prikaza parcijalne rupture (slika 15.), ligament je prikazan u cjelovitosti, tj. u kontinuitetu, ali sa promjenom intenziteta signala unutar samog ligamenta.(12)



**Slika 15.** Prikaz parcijalne rupture ACL-a na MR snimci u PD FS sag sekvenci  
Izvor: <https://radsource.us/wp-content/uploads/2006/03/2a.jpg>

## 6. CILJEVI I HIPOTEZE

### 6.1. Ciljevi istraživanja

1. Utvrditi korelaciju spola pacijenata s ozljedama križnih ligamenata.
2. Utvrditi korelaciju dobi pacijenata s ozljedama križnih ligamenata.
3. Utvrditi korelaciju BMI (indeksa tjelesne mase) pacijenata s ozljedama križnih ligamenata.
4. Utvrditi, putem metode MR koljena na Kliničkom zavodu za radiologiju lokaliteta Rijeka, koji križni ligamenti (ACL ili PCL) imaju veću stopu ozljeđivanja.

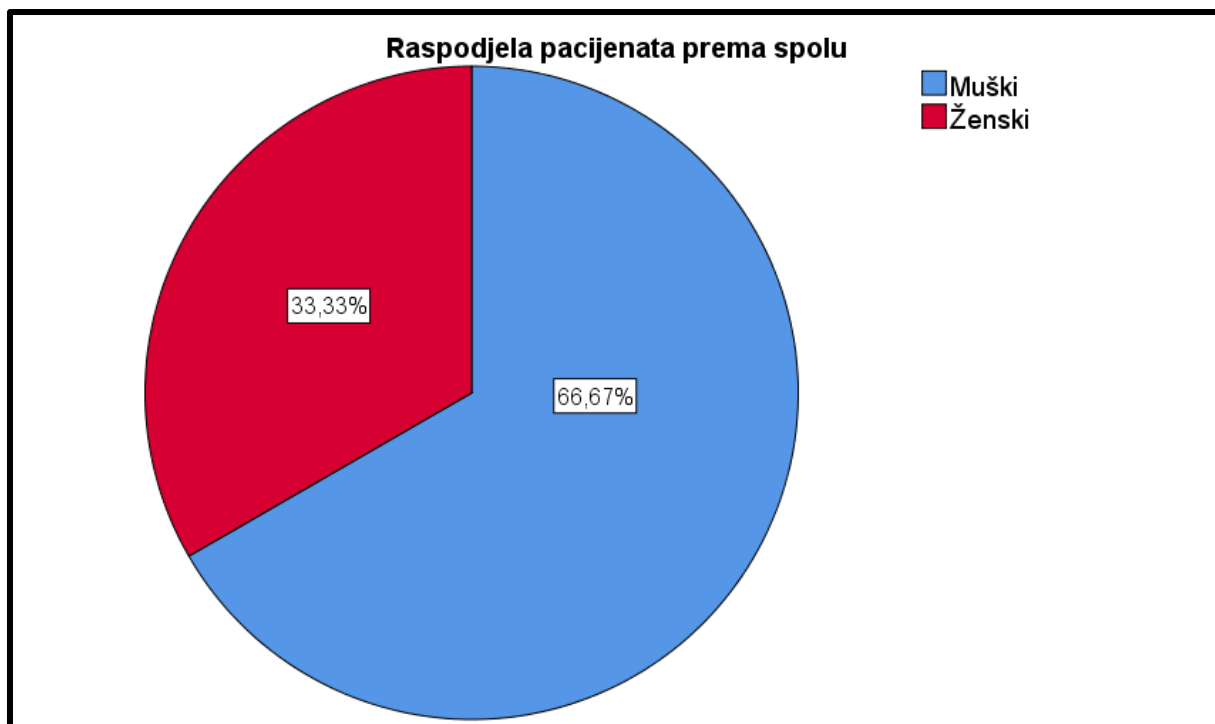
### 6.2. Hipoteze

1. Ozljede križnih ligamenata, bilo ACL ili PCL, učestalije su kod pacijenata muškog spola.
2. Ozljede križnih ligamenata, bilo ACL ili PCL, učestalije su kod pacijenata mlađe životne dobi.
3. Ozljede križnih ligamenata, bilo ACL ili PCL, učestalije su kod pacijenata sa većim BMI.
4. Ozljeda prednjih križnih ligamenata češća je od ozljede stražnjih križnih ligamenata.

## 7. ISPITANICI I METODE

### 7.1. Ispitanici

Retrospektivno istraživanje provedeno na Kliničkom zavodu za radiologiju – lokalitet Rijeka, KBC-a Rijeka. Obuhvaća 60 nasumično odabranih pacijenata, od toga 40 muškog spola (66,67%) i 20 ženskog spola (33,33%), koji su bili podvrgnuti MR koljena u razdoblju od 01.05.2021. do 01.05.2022. godine i kod kojih postoji ozljeda križnih ligamenata. (slika 16.)



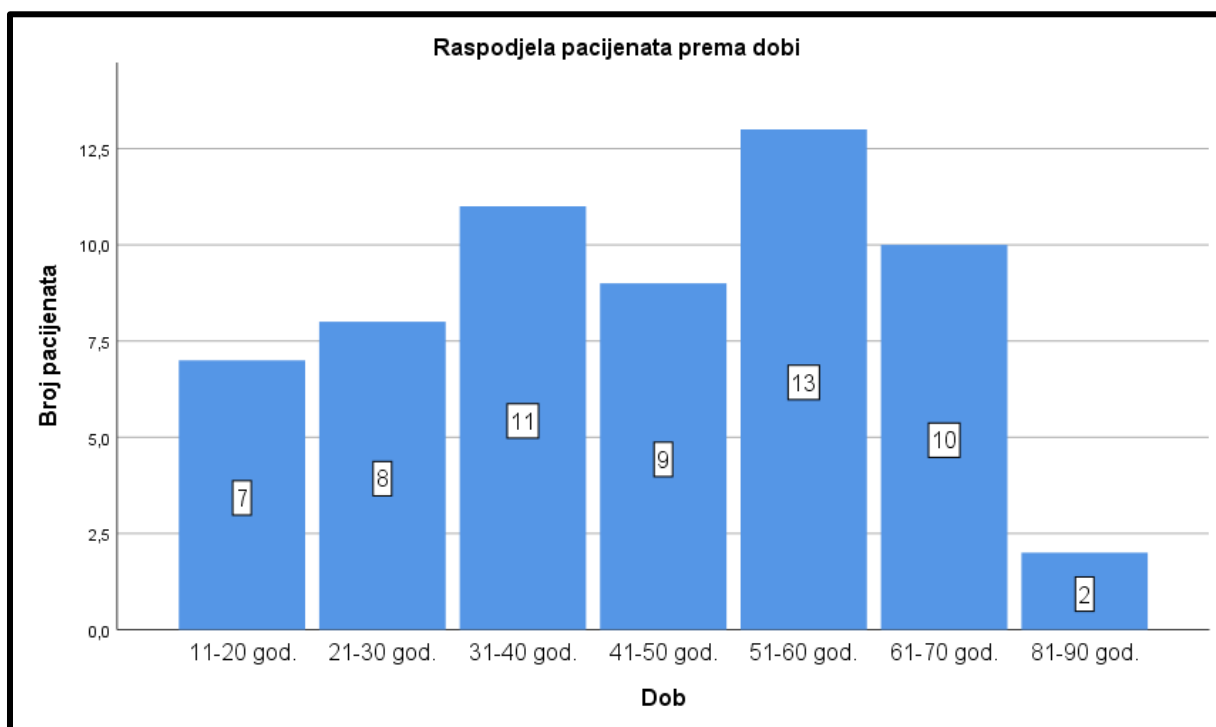
**Slika 16.** Raspodjela pacijenata prema spolu koji su učinili pregled MR koljena na Kliničkom zavodu za radiologiju u KBC Rijeka, lokalitet Rijeka u razdoblju od 01.05.2021. do 01.05.2022.

Najmlađi pacijent koji je bio podvrgnut dijagnostičkom pregledu MR koljena imao je 14 godina, a najstariji 84 godine. Medijan dobi iznosi 41,5 godina, a najviše pacijenata bilo je u dobi od 52 godine.(tablica 2.)

**Tablica 2.** Deskriptivna statistika dobi pacijenata

Statistika		
Dob		
Broj	Važeći	60
	Nevažeći	0
Aritmetička sredina		43,85
Medijan		41,50
Mod		52
Standardna devijacija		17,624
MIN		14
MAX		84

Pacijenti, odnosno ispitanici su bili podijeljeni u dobne skupine s rasponom od 10 godina. Najviše pacijenata bilo je u dobi od 51. do 60. godine, njih 13, a najmanje u dobi od 81. do 90. godine (2 pacijenta). (slika 17.)



**Slika 17.** Raspodjela pacijenata prema dobi koji su učinili pregled MR koljena na Kliničkom zavodu za radiologiju u KBC Rijeka, lokalitet Rijeka u razdoblju od 01.05.2021. do 01.05.2022.

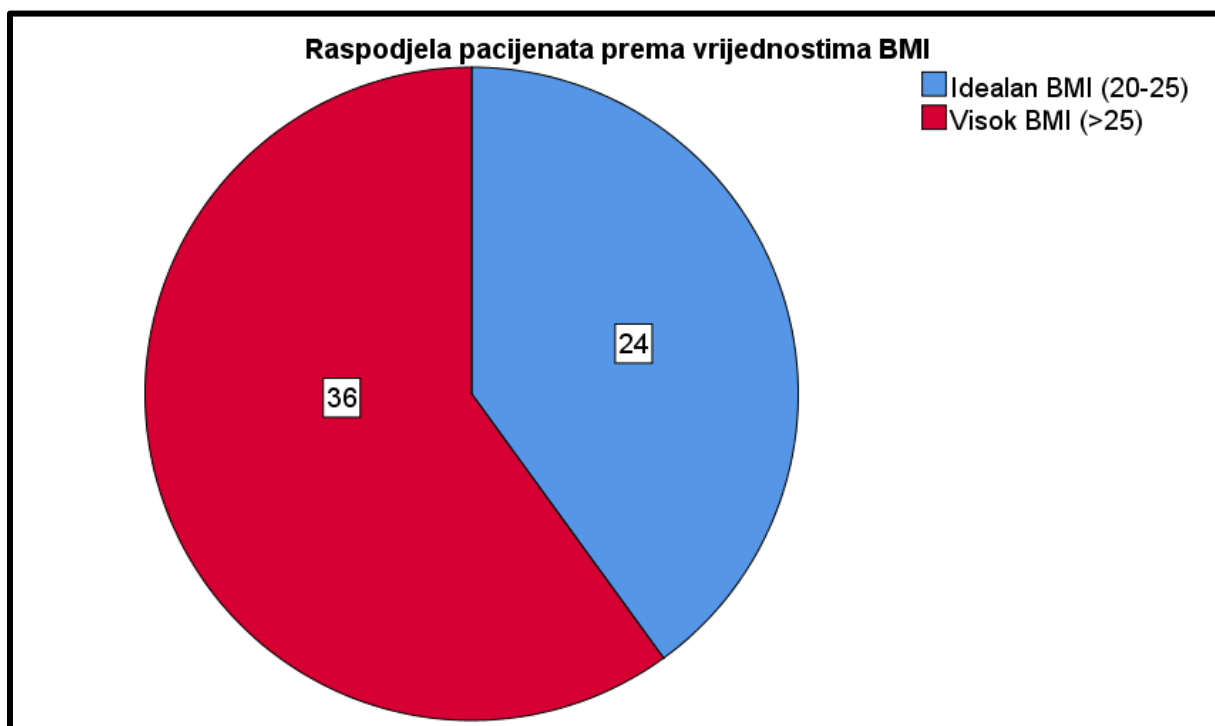
Najviša dobivena vrijednost BMI nekog ispitanika iznosi 36,0, a najmanja vrijednost 20,5. (tablica 3.) Nijedan pacijent ne pripada u skupinu pothranjenih (vrijednost BMI < 20).



**Tablica 3.** Deskriptivna statistika BMI vrijednosti pacijenata

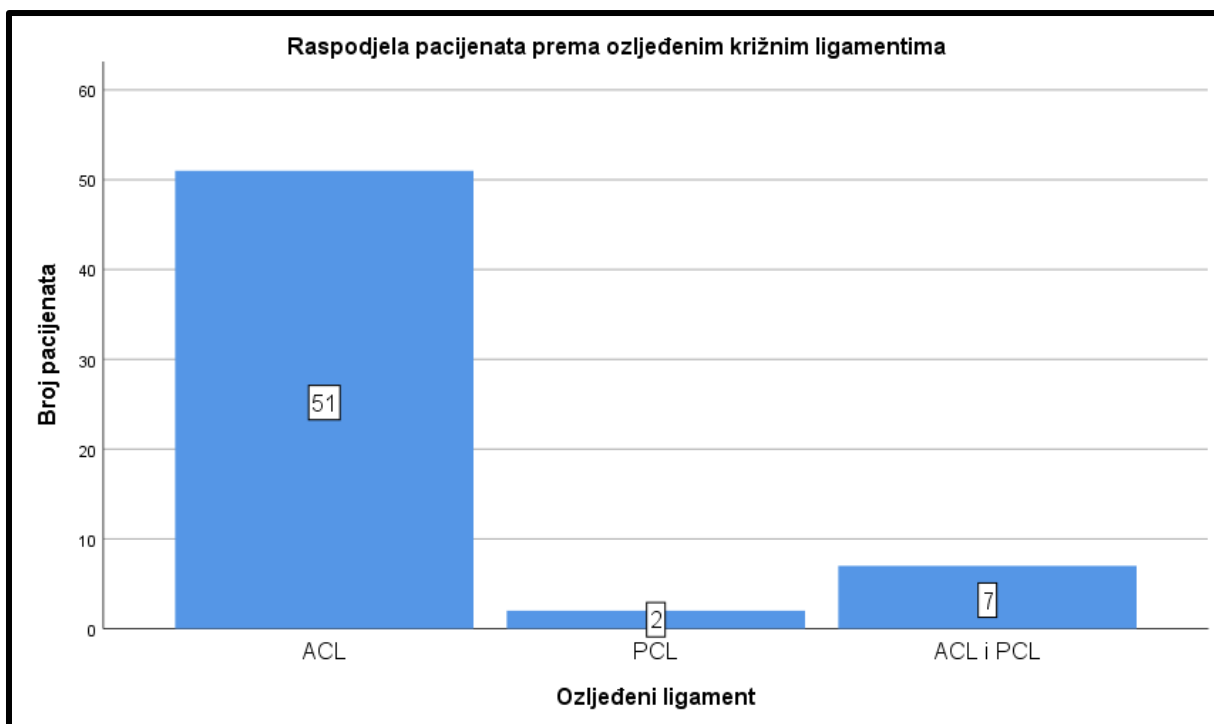
Statistika		
Vrijednost BMI		
Broj	Važeći	60
	Nevažeći	0
Aritmetička sredina		27,1
Medijan		26,2
Mod		24,7
Standardna devijacija		3,719
MIN		20,5
MAX		36,0

Prema vrijednostima BMI, ispitanici su podijeljeni u dvije skupine: oni s idealnom tjelesnom težinom (24 ispitanika) i oni sa prekomjernom tjelesnom težinom (36 ispitanika). (slika 18.)



**Slika 18.** Raspodjela pacijenata u skupine prema vrijednostima BMI koji su učinili pregled MR koljena na Kliničkom zavodu za radiologiju u KBC Rijeka, lokalitet Rijeka u razdoblju od 01.05.2021. do 01.05.2022.

Od ukupno 60 ispitanika, njih 51 imalo je ozljedu samo prednjeg križnog ligamenta (85%), 7 ih je imalo ozljedu i ACL i PCL, dok su samo 2 pacijenta imali ozlijeđen stražnji križni ligament (3,3%). (slika 19.)



**Slika 19.** Raspodjela pacijenata prema ozljeđenim križnim ligamentima koji su učinili pregled MR koljena na Kliničkom zavodu za radiologiju u KBC Rijeka, lokalitet Rijeka u razdoblju od 01.05.2021. do 01.05.2022.

## 7.2. Metode

Istraživanje je bilo provedeno pretraživanjem bolničkog sustava ISSA, za MR uređaj Siemens Magnetom Aera 1,5 T, s ključnom riječi „MR Koljena“. Dokumenti važni za provedbu istraživanja bili su nalazi MR-a koljena odabranih ispitanika.

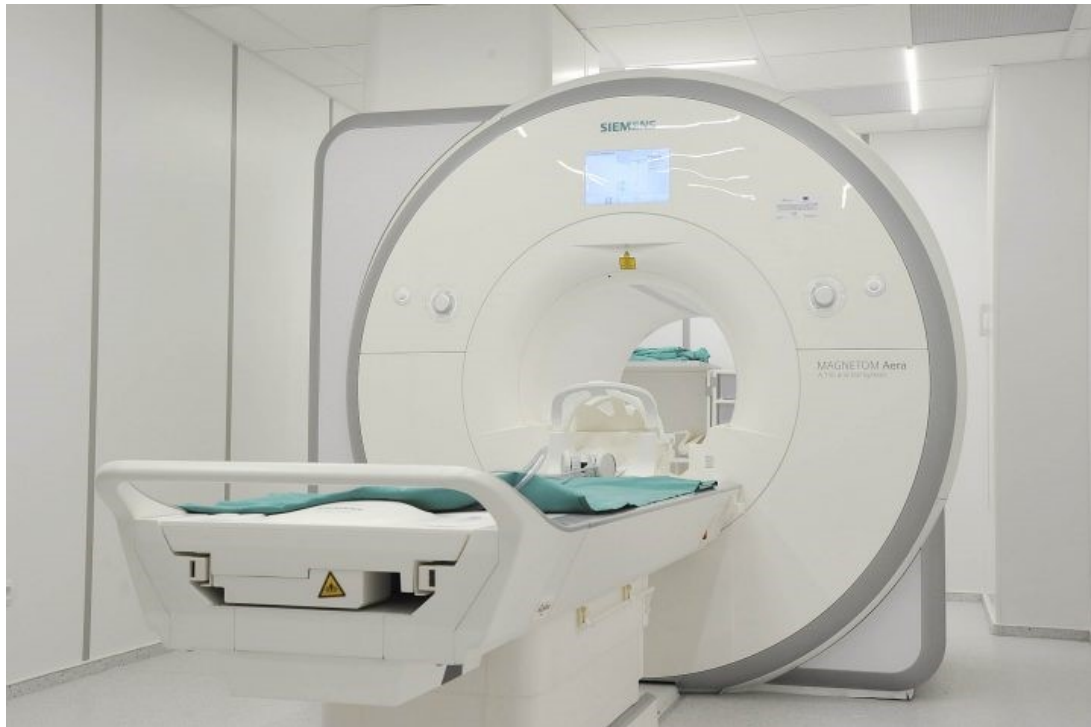Za potrebu MR snimanja upotrebljavala se standardna RF zavojnica za koljeno, a postupak snimanja uključivao je sljedeće:

Ležeći položaj pacijenta na pokretnom stolu MR uređaja s fleksijom zgloba koljena od 5-10° (podložak ispod koljena) te vanjskom rotacijom od 10-15°. Noga je bila fiksirana unutar zavojnice pomoćnim spužvastim jastucima, a centar snimanja bio je donji rub patele.

Protokol:

1. T1 TSE cor sekvenca, debljina sloja: 3 mm
2. PD TSE FS cor sekvenca, debljina sloja: 3 mm
3. PD TSE FS sag sekvenca, debljina sloja: 3 mm
4. PD SPACE sag ISO sekvenca, debljina sloja: 0,8 mm
5. PD TSE FS tra sekvenca, debljina sloja: 3 mm

FOV: 180x180



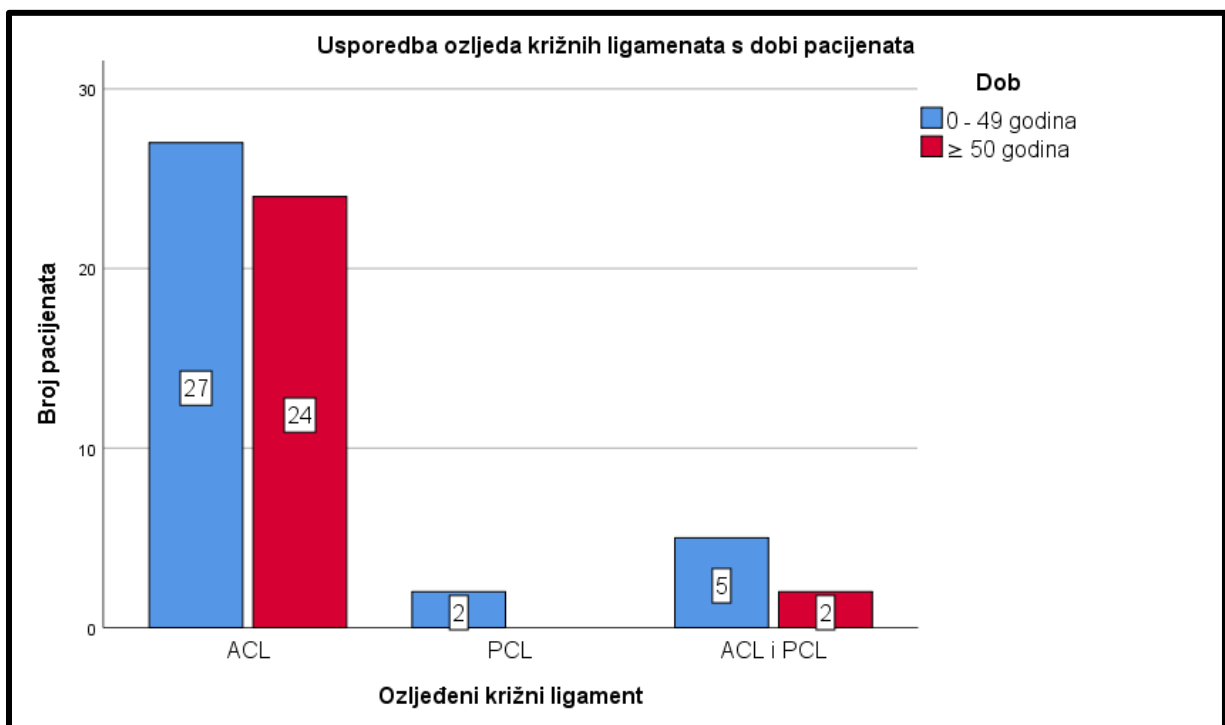
**Slika 20.** MR uređaj na Kliničkom zavodu za radiologiju – lokalitet Rijeka, KBC Rijeka  
Izvor: <https://www.novolist.hr/wp-content/uploads/2020/05/KBC-Rijeka-dobio-novi-MR-uredaj-vrijedan-7-milijuna-kuna.-Radit-ce-i-vikendom-717x478.jpg>

## 8. REZULTATI I RASPRAVA

### 8.1. Rezultati

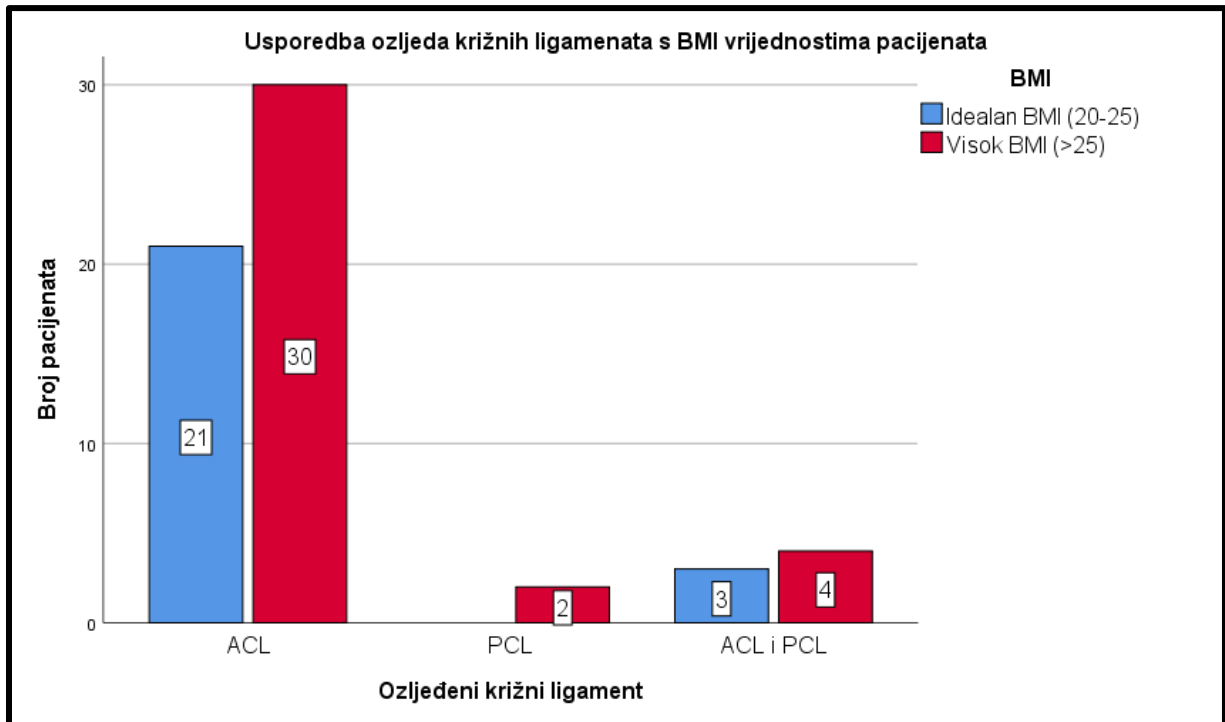
Od ukupno 60 ispitanika, u 85% slučajeva ovog istraživanja radilo se o ozljedi prednjeg križnog ligamenta, dok je samo 3,3% ispitanika imalo ozljedu stražnjeg križnog ligamenta. U preostalih 11,7% slučajeva, ispitanici su imali i ozljedu prednjeg križnog ligamenta i ozljedu stražnjeg križnog ligamenta.

Usporedbom varijabli životne dobi pacijenata s ozlijeđenim križnim ligamentima, istraživanje pokazuje da je ozljeda križnih ligamenata češća u mlađih pacijenata (0-49 godina), 34 slučaja ili 56,67%, nego u pacijenata starije životne dobi (50+ godina), 26 slučajeva ili 43,33%.(slika 21.) Također, iz priloženog moguće je vidjeti raspodjelu ozljeda križnih ligamenata u pojedinim dobnim skupinama.



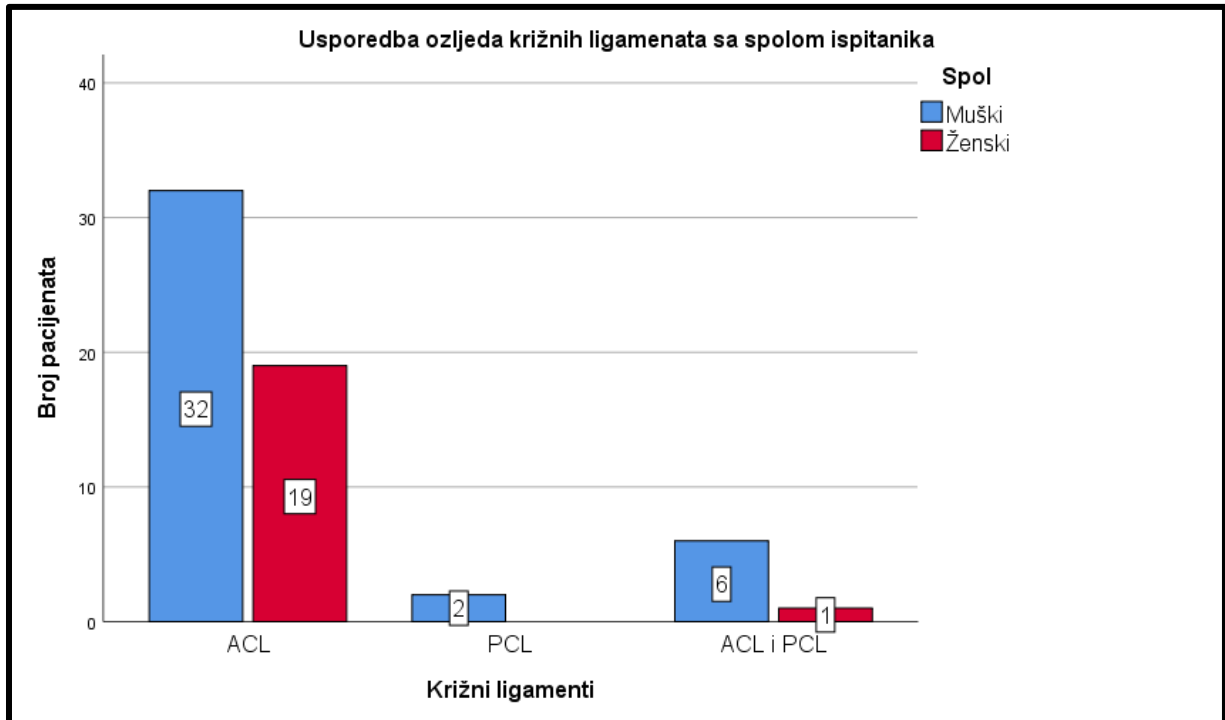
**Slika 21.** Zastupljenost ozljeda križnih ligamenata prema dobi pacijenata koji su učinili pregled MR koljena na Kliničkom zavodu za radiologiju u KBC Rijeka, lokalitet Rijeka u razdoblju od 01.05.2021. do 01.05.2022.

Uspoređivanjem ozljeda križnih ligamenata s BMI vrijednostima pacijenata, dobiveni su sljedeći rezultati: ozljede križnih ligamenata češće su kod pacijenata s prekomjernom tjelesnom težinom (vrijednost BMI >25), 36 slučajeva ili 60%, nego kod pacijenata s idealnom tjelesnom težinom (vrijednost BMI 20-25), 24 slučaja ili 40%.(slika 22.)

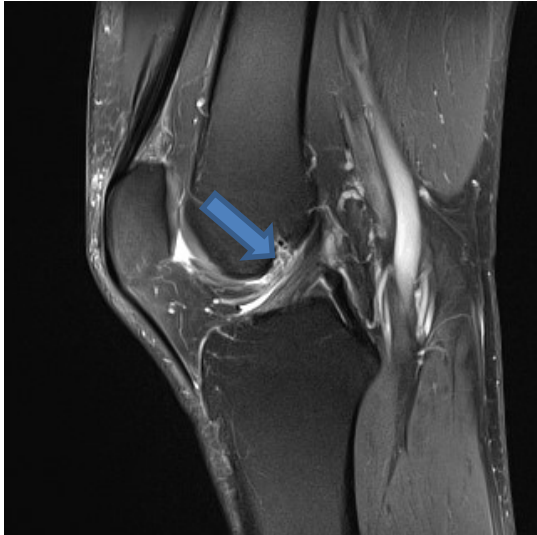


**Slika 22.** Zastupljenost ozljeda križnih ligamenata prema BMI vrijednostima pacijenata koji su učinili pregled MR koljena na Kliničkom zavodu za radiologiju u KBC Rijeka, lokalitet Rijeka u razdoblju od 01.05.2021. do 01.05.2022.

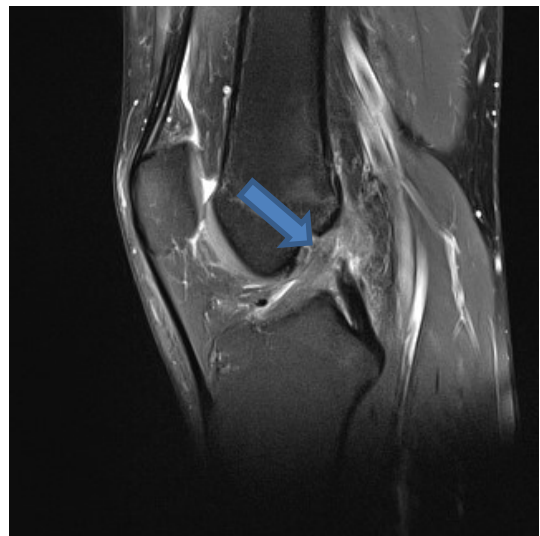
Uspoređivanjem varijabli spola ispitanika, odnosno pacijenata, i ozlijeđenih križnih ligamenata, istraživanje je pokazalo da su ozljede križnih ligamenata češće kod muškaraca (40 slučajeva ili 66,67%) nego kod žena (20 slučajeva ili 33,33%).(slika 23.)



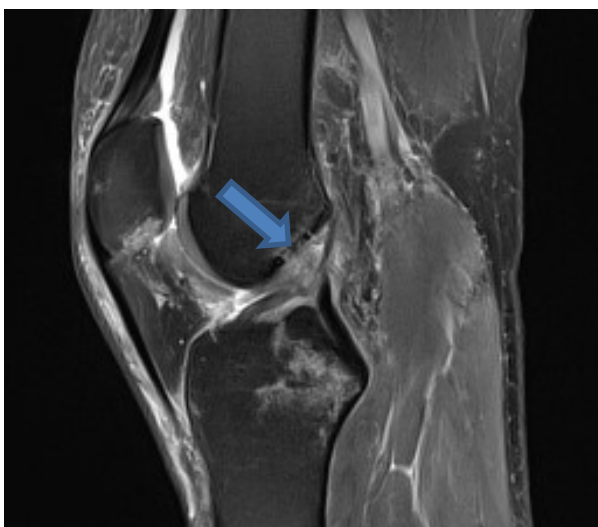
**Slika 23.** Zastupljenost ozljeda križnih ligamenata prema spolu pacijenata koji su učinili pregled MR koljena na Kliničkom zavodu za radiologiju u KBC Rijeka, lokalitet Rijeka u razdoblju od 01.05.2021. do 01.05.2022.



**Slika 24.** Istegnuće ACL na MR snimci u sekvenci PD FS sag  
Izvor: KBC Rijeka, lokalitet Rijeka



**Slika 25.** Parcijalna ruptura ACL na MR snimci u sekvenci PD FS sag  
Izvor: KBC Rijeka, lokalitet Rijeka



**Slika 26.** Potpuna ruptura ACL na MR snimci u sekvenci PD FS sag  
Izvor: KBC Rijeka, lokalitet Rijeka

## 8.2. Rasprava

MR koljena jedan je od češćih, ako ne i najčešći dijagnostički postupak koji se izvodi u Kliničko bolničkom centru Rijeka. U današnje vrijeme, sve je više ozljeda unutarnjih struktura zgloba koljena, a pogotovo se to odnosi na ligamente tog zgloba.

U istraživanje je od sveukupnog broja bilo uključeno 40 pacijenata muškog spola (66,67%) i 20 ženskog spola (33,33%). Poznato je da se sportom više bave muškarci nego žene, pa su samim time muškarci izloženiji riziku ozljeđivanja ne samo zgloba koljena, već i drugih anatomskih struktura. Uspoređujući sa istraživanjima drugih autora, također je vidljiv veći broj muških ispitanika s ozljedama križnih ligamenata koljena u odnosu na broj žena.

Majewski i suradnici u svom radu desetogodišnjeg istraživanja epidemiologije sportskih ozljeda koljena imali su 68,1% muškaraca i 31,6% žena, dok je 0,3% ispitanika bilo neodlučno oko spola.(38) U drugom istraživanju prevalencije pridruženih lezija u rekonstrukciji ACL-a iz 2015. godine, Brambilla i suradnici imali su 75,81% muškaraca te 24,19% žena sa ozljedama struktura koljenog zgloba.(39) Autor Filip Topolnjak u svom istraživačkom radu iz 2015. godine, imao je 65% pacijenata muškog spola te 35% ženskog spola.(37)

Prosječna dob ispitanika ovog istraživanja iznosila je 43,85 godina (Tablica 2.), a najviše pacijenata je u rasponu od 51-60 godine života, njih 13. S obzirom na prosječnu dob pacijenata i dijeljenjem na mlađe i starije ispitanike, 56,67% ispitanika mlađe je od 50 godina, dok je 43,33% ispitanika bilo starije od 50 godina. Na temelju ovih podataka, možemo zaključiti da su ozljede ligamenata koljena češće kod mlađih ispitanika, a to je također vidljivo i kod istraživanja drugih autora. Za razliku od ovog istraživanja, u istraživanjima koje su proveli Majewski i suradnici, te Brambilla i suradnici postoje značajnije razlike u ozljeđivanjima koljenog zgloba i dobi pacijenata. Majewski i suradnici imali su 93,4% pacijenata do 50. godine starosti i svega 6,6% starijih od 50. godine.(38) Brambilla i suradnici imaju slične rezultate, odnosno 95,6% ispitanika do 50. godine te 4,4% iznad 50. godine.(39) U istraživačkom radu autora Topolnjaka 85% pacijenata je u skupini do 50. godine, a 15% iznad 50. godine života.(37)

Prosječna vrijednost BMI pacijenata koji su dio ovog istraživanja iznosila je 27,1. (tablica 3.) Prema pojedinim vrijednostima BMI pacijenata, 40% ih spada u skupinu sa idealnom tjelesnom težinom (24 ispitanika), dok ih je 60% koji spadaju u skupinu s prekomjernom tjelesnom težinom (36 ispitanika). To nas dovodi do informacije da su ozljede križnih ligamenata koljena povezane sa prekomjernom tjelesnom težinom, jer su samim time zglobovi pod većim opterećenjem te su skloniji ozljedama. Brambilla i suradnici u svom



istraživanju također su istraživali povezanost BMI pacijenata i ozljede struktura koljena. U njihovom je istraživanju 72,06% ispitanika bilo u skupini sa BMI vrijednošću manjom od 25, što znači u skupini pothranjenih te sa idealnom tjelesnom težinom, dok je 27,94% ispitanika imalo prekomjernu tjelesnu težinu.(39) Taj se podatak značajno razlikuje od našeg istraživanja. Ridley i suradnici su istraživali utjecaj BMI na višestruke ligamentarne ozljede koljena. Od ukupnog broja pacijenata 69,05% pacijenata bilo je u skupini sa idealnom tjelesnom težinom, dok je 30,95% imalo prekomjernu tjelesnu težinu. Istraživanje je pokazalo da je kod pacijenata sa prekomjernom tjelesnom težinom, odnosno visokim BMI veći rizik ozljeđivanja dva ili više ligamenata koljena.(40)

80% ispitanika našeg istraživanja imalo je ozljedu ACL-a, 3,33% ozljedu PCL-a, a 11,67% ispitanika imalo je povezane ozljede i ACL-a i PCL-a. S obzirom da je ACL glavni stabilizator zgloba koljena te da se na njega odnosi 85% stabilizacije koljena takvi rezultati istraživanja i nisu iznenađujući. Osim toga, PCL je puno deblji i čvršći od ACL-a stoga su pucanja kod tog ligamenta rjeđa. I druga istraživanja pokazuju slične rezultate. U istraživanju Majewskog i suradnika, uspoređujući samo ozljede križnih ligamenata bez preostalih struktura zgloba koljena, vidljivo je da se ozljede ACL-a pojavljuju kod 45,38% ispitanika, a ozljede PCL-a u 1,46% ispitanika. Preostali postotak otpada na druge strukture kao što su LCL, MCL, MM, LM...(38) Istraživanje autora Topolnjaka Filipa pokazuje sljedeće rezultate: od ukupnog broja ozljeda – 36, 27,78% otpada na ozljede ACL-a, dok 2,78% otpada na ozljede PCL, preostali postotak su ozljede drugih struktura.(37)

Kao zaključak, može se reći da su sve četiri prethodno postavljene hipoteze ovog istraživanja obranjene. Provođenjem istraživanja utvrđeno je da su ozljede križnih ligamenata češće u muškaraca, kod mlađih pacijenata, kod pacijenata sa prekomjernom tjelesnom težinom, odnosno visokim BMI te da su ozljede prednjeg križnog ligamenta češće od ozljeda stražnjeg križnog ligamenta.

## 9. ZAKLJUČAK

Istraživanje je rezultiralo sljedećim zaključcima:

- Od ukupno 60 pacijenata koji su u periodu od 01.05.2021. do 01.05.2022. napravili pregled MR koljena na Kliničkom zavodu za radiologiju KBC Rijeka – lokalitet Rijeka, 40 ili 66,67% bilo ih je muškog spola, a 20 ili 33,33% ženskog spola.
- Najmlađi pacijent imao je 14 godina, a najstariji pacijent 84 godine.
- Najveći broj ispitanika, njih 13 ili 21,67%, bilo je u dobi od 51-60 godina.
- 34 pacijenata ili 56,67% bilo je mlađe od 50 godina, a 26 ili 43,33% bilo ih je starije od 50 godina.
- Od 60 pacijenata, 36 ili 60% ispitanika imalo je visok BMI, dok je 24 ili 40% ispitanika imalo vrijednost BMI u granicama normale.
- Prosječna vrijednost BMI iznosila je 27,1.
- Najmanja vrijednost BMI nekog pacijenta iznosila je 20,5, a najveća vrijednost 36.
- Najveći broj ispitanika imao je ozljedu prednjeg križnog ligamenta 51 ili 80%, 2 ispitanika ili 3,33% imali su izoliranu ozljedu stražnjeg križnog ligamenta, dok je 7 ispitanika ili 11,67% imalo kombinirane ozljede oba križna ligamenta.
- Kod ispitanika ženskog spola nema zabilježenih izoliranih ozljeda PCL-a, a kombinirana ozljeda i ACL-a i PCL-a pojavljuje se samo kod jedne pacijentice.
- Kod ispitanika muškog spola najveći je broj izoliranih ozljeda ACL-a (32 ozljede ili 53,33%), najveći broj kombiniranih ozljeda ACL-a i PCL-a (6 ozljeda ili 10%) i 2 ozljede ili 3,33% sa izoliranom ozljedom PCL-a.

## 10. LITERATURA

1. Bajek S, Bobinac D, Jerković R, Malnar D, Marić I. Sustavna anatomija čovjeka. 1. izd. Rijeka: Digital point tiskara; 2007.
2. Švabić D. FIZIOTERAPIJSKE INTERVENCIJE KOD OZLJEDA PREDNJEG KRIŽNOG LIGAMENTA. Rijeka: Sveučilište u Rijeci, Fakultet zdravstvenih studija u Rijeci; 2020.
3. Khan HA, Ahad H, Sharma P, Bajaj P, Hassan N, Kamal Y. Correlation between magnetic resonance imaging and arthroscopic findings in the knee joint. *Trauma Mon.* 2015;20(1):e18635.
4. Oei EHG, Ginai AZ, Hunink MGM. MRI for Traumatic Knee Injury: A Review. *Seminars in Ultrasound, CT and MRI.* 2007;28(2):141–57.
5. Kam CK, Chee DWY, Peh WCG. Magnetic Resonance Imaging of Cruciate Ligament Injuries of the Knee. *Canadian Association of Radiologists Journal.* 2010;61(2):80–9.
6. Donell ST, Marshall TJ, Darrah C, Shepstone L. Cruciate ligament assessment in MRI scans: A pilot study of a static drawer technique. *Knee.* 2006;13(2):137–44.
7. Brković M. Multiplanarni prikaz sportske ozljede koljena magnetnom rezonancijom. Zagreb: Zdravstveno veleučilište Zagreb; 2020.
8. Flandry F, Hommel G. Normal Anatomy and Biomechanics of the Knee. *Sports Med Arthrosc Rev.* 2011;19(2):82–92.
9. Andreis I, Jalšovec D. Anatomija i fiziologija. 1. izd. Zagreb: Školska knjiga; 2009.
10. Platzer W. Sustav organa za pokretanje. In: ANATOMSKI ATLAS 1 DIO (PRIRUČNI). Zagreb: Medicinska naklada; 2017.
11. Makris EA, Hadidi P, Athanasiou KA. The knee meniscus: structure-function, pathophysiology, current repair techniques, and prospects for regeneration. *Biomaterials.* 2011;32(30):7411–31.
12. Gulan R. Multiplanarni prikaz sportske ozljede koljena magnetnom rezonancijom. Zagreb: Zdravstveno veleučilište Zagreb; 2018.
13. Abulhasan J, Grey M. Anatomy and Physiology of Knee Stability. *J Funct Morphol Kinesiol.* 2017;2(4):34.
14. Jelavić M. Magnetska rezonancija u prikazu najčešćih sportskih ozljeda. Zagreb: Zdravstveno veleučilište Zagreb; 2016.
15. Jari S. Neurovascular [Internet]. TheKneeDoc. 2022 [pristupljeno 01.06.2022.]. Dostupno na: <https://www.thekneedoc.co.uk/medical-resources/neurovascular/>

16. Nerves of the knee region [Internet]. ACLAND'S ANATOMY. 2022 [pristupljeno 01.06.2022.]. Dostupno na: <https://aclandanatomy.com/MultimediaPlayer.aspx?multimediaId=10528175>
17. Duthon VB, Barea C, Abrassart S, Fasel JH, Fritschy D, Ménétrey J. Anatomy of the anterior cruciate ligament. *Knee Surgery, Sports Traumatology, Arthroscopy*. 2006;14(3):204–13.
18. van Dommelen BA, Fowler PJ. Anatomy of the posterior cruciate ligament. *Am J Sports Med*. 1989;17(1):24–9.
19. Anterior Cruciate Ligament (ACL) Injuries [Internet]. OrthoInfo - AAOS. 2014 [pristupljeno 07.06.2022.]. Dostupno na: <https://orthoinfo.aaos.org/en/diseases--conditions/anterior-cruciate-ligament-acl-injuries/>
20. Ma B, Zieve D. Anterior cruciate ligament (ACL) injury [Internet]. MountSinai. 2020 [pristupljeno 07.06.2022.]. Dostupno na: <https://www.mountsinai.org/health-library/injury/anterior-cruciate-ligament-acl-injury>
21. Anić T. Ozljede stražnjeg križnog ligamenta [Internet]. Specijalna bolnica dr. Nemeč. [pristupljeno 07.06.2022.]. Dostupno na: [https://www.bolnica-nemec.hr/hr/ozljede\\_straznjeg\\_kriznog\\_ligamenta/55/7](https://www.bolnica-nemec.hr/hr/ozljede_straznjeg_kriznog_ligamenta/55/7)
22. Lee BK, Nam SW. Rupture of posterior cruciate ligament: diagnosis and treatment principles. *Knee Surg Relat Res*. 2011;23(3):135–41.
23. Magnetic Resonance Imaging (MRI) [Internet]. NIBIB - NIH. [pristupljeno 08.06.2022]. Dostupno na: <https://www.nibib.nih.gov/science-education/science-topics/magnetic-resonance-imaging-mri>
24. Serai SD, Ho ML, Artunduaga M, Chan SS, Chavhan GB. Components of a magnetic resonance imaging system and their relationship to safety and image quality. *Pediatr Radiol*. 2021;51(5):716–23.
25. Westbrook C, Kaut C. *MRI in Practice*. 2. izd. Philadelphia, PA: Blackwell Science; 1998.
26. Berger A. Magnetic resonance imaging. *BMJ*. 2002;324(7328):35.
27. Weishaupt D, Köchli VD, Marincek B. How does MRI work?: An introduction to the physics and function of magnetic resonance imaging. Pruessmann KP, Froehlich JM, editors. New York, NY: Springer; 2006.
28. Orlando Júnior N, de Souza Leão MG, de Oliveira NHC. Diagnosis of knee injuries: comparison of the physical examination and magnetic resonance imaging with the findings from arthroscopy. *Rev Bras Ortop (Sao Paulo)*. 2015;50(6):712–9.

29. Kopkow C, Lange T, Hoyer A, Lützner J, Schmitt J. Physical tests for diagnosing anterior cruciate ligament rupture. *Cochrane Database of Systematic Reviews*. 2018;12:011925–30.
30. Zhao G lei, Lyu J yang, Liu C quan, Wu J guo, Xia J, Huang G yong. A modified anterior drawer test for anterior cruciate ligament ruptures. *J Orthop Surg Res*. 2021;16(1):260.
31. Breukers M, Haase D, Konijnenberg S, Klos TV, Dinant GJ, Ottenheijm RPG. Diagnostic accuracy of dynamic ultrasound imaging in partial and complete anterior cruciate ligament tears: a retrospective study in 247 patients. *BMJ Open Sport Exerc Med*. 2019;5(1):e000605.
32. Poboży T, Kielar M. Przegląd metod oceny ultrasonograficznej więzadła krzyżowego przedniego w niestabilności przedniej stawu kolanowego – diagnostyka z dostępu tylnego. *J Ultrason*. 2016;16(66):288–95.
33. Krans B, Morrison W. Knee CT Scan [Internet]. *HEALTHLINE*. 2017 [pristupljeno 23.06.2022.]. Dostupno na: <https://www.healthline.com/health/knee-ct-scan>
34. KNEE [Internet]. *MRIMASTER.COM*. [pristupljeno 23.06.2022.]. Dostupno na: <https://mrimaster.com/PLAN%20KNEE.html>
35. Murphy A, Dixon A. Knee protocol (MRI). In: *Radiopaedia.org*. Radiopaedia.org; 2019.
36. Roberts CC, Towers JD, Spangehl MJ, Carrino JA, Morrison WB. Advanced MR Imaging of the Cruciate Ligaments. *Magn Reson Imaging Clin N Am*. 2007;15(1):73–86.
37. Topolnjak F. Protokoli snimanja magnetnom rezonancijom kod ozljeda koljenog zgloba. Split: Sveučilište u Splitu, Sveučilišni odjel zdravstvenih studija; 2015.
38. Majewski M, Susanne H, Klaus S. Epidemiology of athletic knee injuries: A 10-year study. *Knee*. 2006;13(3):184–8.
39. Brambilla L, Pulici L, Carimati G, Quaglia A, Prospero E, Bait C, et al. Prevalence of Associated Lesions in Anterior Cruciate Ligament Reconstruction. *Am J Sports Med*. 2015;43(12):2966–73.
40. Ridley TJ, Cook S, Bollier M, McCarthy M, Gao Y, Wolf B, et al. Effect of Body Mass Index on Patients With Multiligamentous Knee Injuries. *Arthroscopy: The Journal of Arthroscopic & Related Surgery*. 2014;30(11):1447–52.

## 11. PRIVITCI

<b>Slika 1.</b> Prikaz anatomije koljena (anteriorni, lateralni i posteriorni) .....	11
<b>Slika 2.</b> Anteriorni prikaz bedrene kosti .....	12
<b>Slika 3.</b> Anteriorni prikaz goljenične kosti .....	13
<b>Slika 4.</b> Anteriorni i posteriorni prikaz ivera .....	14
<b>Slika 5.</b> Menisci koljena.....	15
<b>Slika 6.</b> Prikaz ligamenata koljena (posteriorno) .....	16
<b>Slika 7.</b> Posteriorni, lateralni i anteriori prikaz mišića koljena.....	19
<b>Slika 8.</b> Prikaz krvnih žila koljena .....	20
<b>Slika 9.</b> Sagitalni presjek koljena na MR snimkama u T1 (lijevo) i T2 (desno) vremenu relaksacije ..	28
<b>Slika 10.</b> Suglasnost za MR pregled .....	33
<b>Slika 11.</b> Položaj pacijenta za snimanje MR koljena .....	33
<b>Slika 12.</b> Lokalizator za slojeve u 3 ravnine: sagitalnu, koronarnu i aksijalnu.....	34
<b>Slika 13.</b> Prikaz zgloba koljena dijagnostičkom metodom magnetne rezonance u sekvencama PD FS cor (lijevo) te T1 TSE sag (desno) .....	35
<b>Slika 14.</b> Prikaz zdravog ACL-a (lijevo) i ruptur ACL-a (desno) na MR snimkama u PD FS sag sekvenci.....	36
<b>Slika 15.</b> Prikaz parcijalne ruptur ACL-a na MR snimci u PD FS sag sekvenci .....	36
<b>Slika 16.</b> Raspodjela pacijenata prema spolu koji su učinili pregled MR koljena na Kliničkom zavodu za radiologiju u KBC Rijeka, lokalitet Rijeka u razdoblju od 01.05.2021. do 01.05.2022. ....	38
<b>Slika 17.</b> Raspodjela pacijenata prema dobi koji su učinili pregled MR koljena na Kliničkom zavodu za radiologiju u KBC Rijeka, lokalitet Rijeka u razdoblju od 01.05.2021. do 01.05.2022. ....	39
<b>Slika 18.</b> Raspodjela pacijenata u skupine prema vrijednostima BMI koji su učinili pregled MR koljena na Kliničkom zavodu za radiologiju u KBC Rijeka, lokalitet Rijeka u razdoblju od 01.05.2021. do 01.05.2022. ....	40
<b>Slika 19.</b> Raspodjela pacijenata prema ozlijeđenim križnim ligamentima koji su učinili pregled MR koljena na Kliničkom zavodu za radiologiju u KBC Rijeka, lokalitet Rijeka u razdoblju od 01.05.2021. do 01.05.2022. ....	41
<b>Slika 20.</b> MR uređaj na Kliničkom zavodu za radiologiju – lokalitet Rijeka, KBC Rijeka.....	42
<b>Slika 21.</b> Zastupljenost ozljeda križnih ligamenata prema dobi pacijenata koji su učinili pregled MR koljena na Kliničkom zavodu za radiologiju u KBC Rijeka, lokalitet Rijeka u razdoblju od 01.05.2021. do 01.05.2022. ....	43
<b>Slika 22.</b> Zastupljenost ozljeda križnih ligamenata prema BMI vrijednostima pacijenata koji su učinili pregled MR koljena na Kliničkom zavodu za radiologiju u KBC Rijeka, lokalitet Rijeka u razdoblju od 01.05.2021. do 01.05.2022. ....	44
<b>Slika 23.</b> Zastupljenost ozljeda križnih ligamenata prema spolu pacijenata koji su učinili pregled MR koljena na Kliničkom zavodu za radiologiju u KBC Rijeka, lokalitet Rijeka u razdoblju od 01.05.2021. do 01.05.2022. ....	45
<b>Slika 24.</b> Istegnuće ACL na MR snimci u sekvenci PD FS sag.....	46
<b>Slika 25.</b> Parcijalna ruptura ACL na MR snimci u sekvenci PD FS sag.....	46
<b>Slika 26.</b> Potpuna ruptura ACL na MR snimci u sekvenci PD FS sag .....	46
<b>Tablica 1.</b> Funkcija mišića u zglobo koljena .....	19
<b>Tablica 2.</b> Deskriptivna statistika dobi pacijenata .....	39
<b>Tablica 3.</b> Deskriptivna statistika BMI vrijednosti pacijenata.....	40

## **ŽIVOTOPIS**

Nikola Ovčar rođen je 14.07.2000. u Čakovcu. 2015. godine završio je osnovnu školu u Podturnu te je iste godine upisao Gimnaziju Josipa Slavenskog u Čakovcu. Maturirao je 2019. godine i akademske godine 2019./2020. upisao je Preddiplomski stručni studij radiološke tehnologije na Fakultetu zdravstvenih studija u Rijeci. U slobodno vrijeme aktivno se bavi nogometom od svoje 6. godine i trenutno je član NK Podturen koji se natječe u 1. rangu Međimurske županije. Akademske godine 2019./2020., bio je član nogometne momčadi Medicinskog fakulteta u Rijeci na turniru fakulteta Sveučilišta u Rijeci koja je zauzela 2. mjesto.