

Učestalost restenoza femoralne i poplitealne arterije kod bolesnika liječenih balonom obloženim lijekom u Kliničkom bolničkom centru Rijeka

Zec, Marko

Undergraduate thesis / Završni rad

2023

Degree Grantor / Ustanova koja je dodijelila akademski / stručni stupanj: **University of Rijeka, Faculty of Health Studies / Sveučilište u Rijeci, Fakultet zdravstvenih studija u Rijeci**

Permanent link / Trajna poveznica: <https://um.nsk.hr/um:nbn:hr:184:237706>

Rights / Prava: [In copyright](#)/[Zaštićeno autorskim pravom.](#)

Download date / Datum preuzimanja: **2024-07-17**

Repository / Repozitorij:

[Repository of the University of Rijeka, Faculty of Health Studies - FHSRI Repository](#)



SVEUČILIŠTE U RIJECI
FAKULTET ZDRAVSTVENIH STUDIJA
PREDDIPLOMSKI STRUČNI STUDIJ RADIOLOŠKE TEHNOLOGIJE

Marko Zec

UČESTALOST RESTENOZA FEMORALNE I POPLITEALNE ARTERIJE KOD
BOLESNIKA LIJEČENIH BALONOM OBLOŽENIM LIJEKOM U KLINIČKOM
BOLNIČKOM CENTRU RIJEKA

Završni rad

Rijeka, 2022.

UNIVERSITY OF RIJEKA
FACULTY OF HEALTH STUDIES
UNDERGRADUATE STUDY OF RADIOLOGIC TECHNOLOGY

Marko Zec

INCIDENCE OF FEMORAL AND POPLITEAL ARTERY RESTENOSIS IN
PATIENTS TREATED WITH DRUG COATED BALLOONS IN CLINICAL
HOSPITAL CENTER RIJEKA

Bachelor thesis

Rijeka, 2022.

Izvješće o provedenoj provjeri izvornosti studentskog rada

Opći podatci o studentu:

Sastavnica	FZSRI
Studij	Radiološka tehnologija
Vrsta studentskog rada	Istraživački
Ime i prezime studenta	Marko Zec
JMBAG	03510095335

Podatci o radu studenta:

Naslov rada	
Ime i prezime mentora	Boris Bezak
Datum predaje rada	Učestalost restenoza femoralne i poplitealne arterije kod bolesnika liječenih balonom obloženim lijekom u Kliničkom bolničkom centru Rijeka
Identifikacijski br. podneska	2006810341
Datum provjere rada	5.2.2023.
Ime datoteke	Marko_Zec_zavr_ni_zadnja_verzija_2023..docx (942.43K)
Veličina datoteke	942.43K
Broj znakova	46873
Broj riječi	7241
Broj stranica	51

Podudarnost studentskog rada:

Podudarnost (%)	9%
-----------------	----

Izjava mentora o izvornosti studentskog rada

Mišljenje mentora	Potvrđujem da rad pod nazivom „Učestalost restenoza femoralne i poplitealne arterije kod bolesnika liječenih balonom obloženim lijekom u Kliničkom bolničkom centru Rijeka“ koji je proveo student Marko Zec pod mojim mentorstvom zadovoljava propisane uvjete izvornosti, sa minimalnom podudarnošću sa drugim izvorima od 9%.	
Datum izdavanja mišljenja	16.2.2023.	
Rad zadovoljava uvjete izvornosti	<input checked="" type="checkbox"/>	
Rad ne zadovoljava uvjete izvornosti	<input type="checkbox"/>	
Obrazloženje mentora (po potrebi dodati zasebno)	Student Marko Zec uspješno je savladao osnove tehnika pisanja završnog rada, uvažavajući izvornost pisanja vlastitog završnog rada. Imao je na umu važnost i negativan učinak plagiranja radova, što je potvrdio minimalnom podudarnošću vlastitog rada od 9% sa drugim izvorima.	

Datum

Potpis mentora

16.2.2023.



Sadržaj

1. Popis kratica.....	
2. Sažetak.....	
3. Summary.....	
4. Uvod.....	1
5. Kardiovaskularni sustav.....	3
6. Anatomija perifernih arterija.....	5
6.1. Ilijačne arterije.....	5
6.2. Zajednička femoralna arterija.....	5
6.3. Površinska femoralna arterija.....	5
6.4. Arterija poplitea.....	6
6.5. Stražnja tibijalna arterija.....	6
6.6. Fibularna arterija.....	6
6.7. Prednja tibijalna arterija.....	6
7. Periferna arterijska bolest.....	8
8. Dijagnoza periferne arterijske bolesti.....	10
8.1. Klinički pregled.....	10
8.2. Color doppler.....	11
8.3. Angiografija kompjutoriziranom tomografijom (CTA).....	13
8.4. Angiografija magnetskom rezonancijom (MRA).....	15
8.5. Digitalna subtrakcijska angiografija (DSA).....	16
9. Liječenje.....	18
9.1. Konzervativno liječenje.....	18
9.2. Farmakoterapija.....	18
9.3. Kirurško liječenje.....	19
9.4. Endovaskularno liječenje.....	19

9.5.	Perkutana transluminalna angioplastika	21
9.5.1.	POBA metoda	21
9.5.2.	DCB metoda	21
9.6.	Aterektomija	22
10.	Ciljevi i hipoteze	23
	Ciljevi	23
	Hipoteze	23
11.	Ispitanici (Materijali) i metode.....	24
11.1.	Ispitanici/materijali	24
11.2.	Postupak i instrumentarij.....	24
11.3.	Statistička obrada podataka	24
11.4.	Etički aspekti istraživanja	25
11.5.	Potencijalni problemi	25
12.	Rezultati	26
13.	Rasprava.....	29
14.	Zaključak.....	30
15.	Literatura	31
16.	Privitci.....	35
16.1.	Ilustracije.....	35
16.2.	Tablice.....	36
16.3.	Grafovi	36
17.	Životopis	37

1. Popis kratica

ABI - Ankle brachial index

AFS - Arteria femoralis superficialis

AP - Arteria poplitea

BMI - Body mass indeks

CD - Color doppler

CT - kompjutorizirana tomografija

CTA – angiografija kompjutoriziranom tomografijom

DCB - Drug coated balloon/ Balon obložen lijekom

DSA - Digitalna subtrakcijska angiografija

IBIS - Integrirani bolnički informacijski sustav

ICD - Ugradbeni kardioverter defibrilator

ISSA - Sustav za upravljanje dijagnostičkim snimkama

KBC - Klinički bolnički centar

MR/ MRI - Magnetna rezonanca

MRA – angiografija magnetskom rezonancijom

PAB - Periferna arterijska bolest

PAD - Peripheral arterial disease

PTA - Perkutana transluminalna angioplastika

POBA - Plain old balloon angioplasty/ Angioplastika pomoću neobloženog balona

ToF - Time of flight

UZV - Ultrazvuk

2. Sažetak

Periferna arterijska bolest (PAB) je vaskularno oboljenje koje rezultira suženjem ili okluzijom arterija što dovodi do smanjenja kvalitete života oboljelih, povećanog rizika od amputacija ekstremiteta ali i smrti, dok se broj oboljelih mjeri u milijunima. U slučaju sumnje na PAB, pacijenta se podvrgava kliničkom pregledu i objektivnim kliničkim testovima poput ispitivanja ABI indeksa (*engl. ankle-brachial index*) te laboratorijskim pretragama. U slučaju potvrđene kliničke sumnje, pristupa se slikovnoj dijagnostici kao što je angiografija kompjutoriziranom tomografijom (CTA), digitalna subtrakcijska angiografija (DSA) i angiografija magnetskom rezonancijom (MRA) kako bi se utvrdila lokacija i težina oboljenja. Nakon dijagnosticirane PAB, odluka o daljnjem liječenju se donosi na konziliju liječnika koji najčešće uključuje vaskularnog kirurga, intervencijskog radiologa i neurologa, a po potrebi i liječnike specijaliste iz drugih područja medicine.

Cilj: Utvrditi učestalost restenoze femoralne i poplitealne arterije u razdoblju praćenja od godinu dana kod bolesnika liječenih u Kliničkom bolničkom centru Rijeka (KBC Rijeka) nakon liječenja balonima obloženim lijekom (DCB). Drugi cilj ovog rada je usporediti dobivene rezultate s rezultatima objavljenim u *IN.PACT SFA* multicentričnoj randomiziranoj studiji. Na taj način ćemo procijeniti uspješnost obavljenog postupka u KBC Rijeka u odnosu na rezultate drugih europskih i svjetskih centara.

Materijali: Pretraživanjem baza podataka Kliničkog bolničkog centra Rijeka (ISSA i IBIS), retrospektivno su prikupljeni podaci o pacijentima kojima je obavljena perkutana transluminalna angioplastika (PTA) površinske femoralne i poplitealne arterije DCB metodom od 1. siječnja 2020. do 31. prosinca 2020. godine.

Rezultati: U analizu je uključeno 79 bolesnika. Aritmetička sredina dobi bolesnika iznosi 68,32 godina (min 39, max 87, st.dev.8,8). Raspodjela bolesnika prema spolu je 20 pacijenata ženskog spola, odnosno 59 muškog. Pojavnost restenoze nakon provedenog liječenja je 20,25% (16 osoba), dok kod 79,75% (63 osobe) nije došlo do pojave restenoze u jednogodišnjem periodu praćenja.

Zaključak: Rezultati provedenog istraživanja u KBC Rijeka pokazuju minimalno odstupanje od podataka objavljenih u *IN.PACT SFA* studiji u vidu učestalije pojavnosti

restenoze kod pacijenata liječenih u našoj ustanovi u odnosu na *IN.PACT SFA* studiju (odstupanje za 2,45%). Činjenica da je naša studija provedena na manjem uzorku te da u obzir nisu uzete i druge podležeće bolesti kod bolesnika kao ni dužina i stupanj stenoze i/ili okluzije mogao bi biti razlog navedenim minimalnim odstupanjima između dvije studije. Zaključno možemo reći da su uočena odstupanja između dvije studije minimalna, no svakako je potrebna daljnja detaljnija analiza koja bi uključivala veći broj bolesnika te standardizaciju uključnih i isključnih kriterija kako bi mogli donijeti precizniji zaključak o uspješnosti metode.

Ključni pojmovi: periferna arterijska bolest, restenoza, femoralna arterija, poplitealna arterija, balon obložen lijekom

3. Summary

Peripheral arterial disease (PAD) is a vascular disease that results in the narrowing or blockage of arteries, which leads to a decrease in the quality of life of patients, an increased risk of limb amputations and death, while the number of patients is measured in millions. In case of suspicion of PAB, the patient undergoes a clinical examination and objective ABI index measurement (ankle-brachial index), as well laboratory tests. In case of confirmed clinical suspicion, imaging tests such as computed tomography angiography (CTA), digital subtraction angiography (DSA) and magnetic resonance angiography (MRA) are used to determine the localization and severity of the disease. After PAB is diagnosed, the decision on further treatment is made at a doctor's council, which usually includes a vascular surgeon, an interventional radiologist and a neurologist, and if necessary, doctors specialized in other fields of medicine.

Objective: To determine the frequency of femoral and popliteal artery restenosis over a period of one year in patients treated at the Clinical Hospital Center Rijeka (CHC Rijeka) after treatment with drug-coated balloons (DCB). Another goal of this paper is to compare the obtained results with the results published in the IN.PACT SFA multicenter randomized study. In this way, we will evaluate the success of the procedure performed at CHC Rijeka in relation to the results of other European and international centers.

Materials: By searching the databases of the Rijeka Clinical Hospital Center (ISSA and IBIS – integrated hospital information system), data were collected retrospectively on patients who underwent percutaneous transluminal angioplasty (PTA) of the superficial femoral and popliteal arteries using the DCB method from January 1st, 2020 to December 31st of 2020.

Results: 79 patients were included in the analysis. The arithmetic mean of the patient's age is 68.32 years (min 39, max 87, st.dev.8.8). The distribution of patients by gender is 20 female patients and 59 male patients. The occurrence of restenosis after treatment was 20.25% (16 people), while 79.75% (63 people) did not experience restenosis in the one-year follow-up period.

Conclusion: Results of the research performed at CHC Rijeka show a minimal deviation from the data published in the IN.PACT SFA study in the form of a more frequent occurrence of restenosis in patients treated in our institution compared to the patients included in IN.PACT SFA study (a deviation of 2.45%). The fact that our study was conducted on a smaller sample and that other underlying diseases of the patients as well as the length and degree of stenosis or occlusion were not considered, could be the reason for the earlier mentioned minimal deviations between the two studies.

In conclusion, we can say that the observed deviations between the two studies are minimal, but a further, more detailed analysis that would include a larger number of patients and the standardization of inclusion and exclusion criteria is necessary in order to make a more precise conclusion about the success of the method.

Key terms: peripheral arterial disease, restenosis, femoral artery, popliteal artery, drug-coated balloon

4. Uvod

Kardiovaskularni sustav koji čine srce, arterije, vene i kapilare zadužen je za dovodenje krvi u sve organe u ljudskom tijelu, odnosno, omogućuje opskrbu tijela krvlju. Kardiovaskularni sustav se može podijeliti na mali krvotok koji se odnosi na protok krvi iz srca u pluća, gdje se događa oksigenacija krvi, i veliki krvotok koji se odnosi na opskrbu cijelog tijela oksigeniranom krvlju, potrebnom za njegov funkcionalan rad (1). Bolesti kardiovaskularnog sustava su oboljenja koja su među najčešćima po pojavnosti i mortalitetu u svijetu (2,3). Osim što utječu na kvalitetu života bolesnika, kardiovaskularne bolesti često imaju i letalan ishod stoga svaki napredak u liječenju navedenih oboljenja doprinosi unapređenju kvalitete života te smanjenju mortaliteta (2,3). Periferna arterijska bolest (PAB) je najčešće uvjetovana aterosklerotskim promjenama, koje dovode suženja lumena arterija. Suženje lumena rezultira ishemijom i ishemijom povezanim komplikacijama (4,5,6). PAB je bolest koja zahvaća više od 200 milijuna odraslih osoba u svijetu, s porastom incidencije u starijoj životnoj dobi (1,6). Faktori rizika koji utječu na nastanak PAB su životna dob, pretilost, hiperkolesterolemija, hipertenzija, pušenje, dijabetes i nedovoljna tjelesna aktivnost (4,5,8). Bolesnici s PAB klinički se prezentiraju klaudikacijama i/ili kritičnom ishemijom koja se očituje bolovima u mirovanju, otežanim cijeljenjem rana te stvaranjem ulkusa, no bolest u manjem broju slučajeva može biti i asimptomatska.

Dijagnoza PAB postavlja se na temelju kliničkog pregleda, laboratorijskih pretraga te ispitivanjem ABI indeksa (*engl. ankle-brachial index*) koji daje informacije o omjeru krvnog tlaka mjenog na nadlaktici i u području gležnja. Osim navedenog, prilikom postavljanja dijagnoze PAB, od inicijalnih slikovnih metoda se koristi se obojeni doppler ultrazvuk krvnih žila (*engl. color doppler, CD*). Nakon inicijalnih dijagnostičkih pretraga, ukoliko se klinički uoči potencijalan poremećaj u protoku krvi perifernim arterijama, prije liječenja PAB pristupa se oslikavanju krvnih žila pomoću kompjutorizirane tomografije (CTA) te digitalne subtraksijske angiografije (DSA). U novije vrijeme, u određenim slučajevima, dijagnoza se može postaviti oslikavanjem krvnih žila magnetskom rezonancijom (MRA) (9). Nakon postavljanja dijagnoze periferne arterijske bolesti temeljem kliničkih i slikovnih dijagnostičkih metoda odlučuje se o daljnjem tijeku liječenja. Predložena inicijalna metoda izbora u liječenju PAB je perkutana transluminalna angioplastika (PTA) (10).

Do nedavno, okluzije ili stenozе krvnih žila liječene su običnim balon kateterima (*engl. plain old balloon angioplasty, POBA*). POBA metoda koristi klasičan balon kateter koji mehaničkim širenjem balona obavlja zadaću dilatacije krvne žile. U posljednjih petnaestak godina pojavila se nova metoda koja koristi balon katetere obložene lijekom (*engl. drug coated balloon - DCB*), a koja je danas postala primarna metoda liječenja PAB (10). Zbog činjenice da je DCB obložen lijekom, najčešće citostatikom Paclitaxelom®, smanjena je vjerojatnost pojave restenoza na liječenom dijelu krvne žile zbog antiproliferativnog učinka Paclitaxela® na glatke mišićne stanice, čime se postiže dugotrajniji učinak, odnosno usporava se proces restenoze. U ovom istraživanju prikazat će se učestalost restenoza femoralne i poplitealne arterije kod pacijenata liječenih DCB metodom u KBC Rijeka u jednogodišnjem razdoblju praćenja te usporediti dobivene rezultate s podacima iz multicentrične randomizirane kliničke studije *IN.PACT SFA*. Na kraju, ovo istraživanje će pružiti podatke o uspješnosti DCB metode u liječenju PAB u Kliničkom bolničkom centru Rijeka.

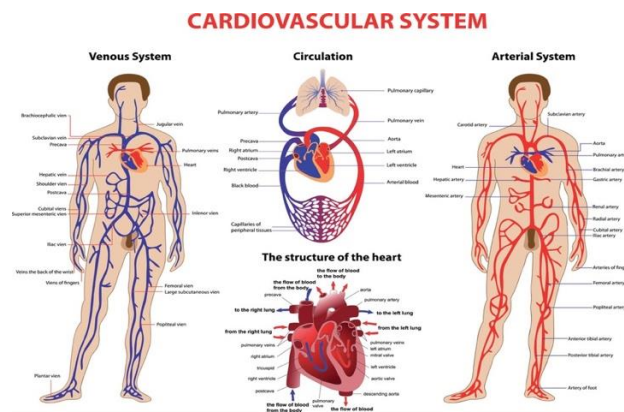
5. Kardiovaskularni sustav

5.1. Općenito

Kardiovaskularni sustav sastoji se od srca i pluća te spleta vaskularnih struktura čiji glavni cilj je doprema kisikom obogaćene krvi organima u tijelu kao i doprema krvi bogate ugljikovim dioksidom u pluća. Srce je mišić koji pumpa krv kroz periferne žile naizmjenično stežući i opuštajući svoje komore u ritmu koji reguliraju živci (1). Osim živaca, odnosno parasimpatičkog i simpatičkog živčanog sustava, na rad srca također utječu i razni stimulansi, volumen krvi u krvnim žilama, hormoni, bubrežna funkcija, lijekovi, podležeća oboljenja i.t.d.

Anatomski se kardiovaskularni sustav sastoji od srca i spleta krvnih žila koje se dijele na arterije, vene i kapilare, a kao što je već rečeno, može se podijeliti na mali i veliki krvni optok. Mali optok preko plućne arterije doprema krv bogatu ugljikovim dioksidom i siromašnu kisikom u pluća, gdje se ona oksigenira (1). To je proces u kojem pluća, kroz proces disanja, uklanjaju višak ugljikova dioksida iz organizma, te istovremeno dopremaju oksigeniranu krv u srce i kontinuirano se odvija u našem tijelu (1).

Veliki krvni optok putem arterija koje polaze iz srca dovodi krv bogatu kisikom do svih organa u ljudskom tijelu, gdje se na kapilarnoj razini difuzijom događa razmjena plinova (1).



Slika 1. *Kardiovaskularni sustav*, preuzeto 12.10.2022. s:
<https://www.vectorstock.com/royalty-free-vector/cardiovascular-system-vector-831331>

6. Anatomija perifernih arterija

6.1. Ilijačne arterije

U razini četvrtog lumbalnog kralješka, abdominalna aorta se završno dijeli na desnu i lijevu ilijačnu arteriju (11). Zajednička ilijačna arterija nema kolateralu a pruža se prema gornjem otvoru zdjelice te se u razini sakroilijačnih zglobova završno dijeli na unutarnju i vanjsku ilijačnu arteriju (11). Unutarnja ilijačna arterija irigira perinealno područje te spolne organe kao i medijalnu stranu natkoljenice (11). Vanjska ilijačna arterija napušta trbušnu šupljinu i dolazi na prednju stranu natkoljenice u femoralni trokut gdje mijenja naziv u zajedničku femoralnu arteriju (11).

6.2. Zajednička femoralna arterija

Zajednička femoralna arterija izravni je nastavak vanjske ilijačne arterije i glavna je krvna žila za opskrbu donjeg uda (11). U bedro dolazi kroz lakunu vasorum prolazeći u blizini acetabuluma femura (11). Obzirom na blizinu koštanih struktura, to mjesto je pogodno za kompresiju, stoga većina endovaskularnih zahvata započinje upravo punkcijom zajedničke femoralne arterije (11).

6.3. Površinska femoralna arterija

Površinska femoralna arterija nastavlja se na zajedničku femoralnu arteriju i pruža se gotovo vertikalno duž anteromedijalnog aspekta bedra prema dolje (11). Polazi u razini gdje ingvinalni ligament prelazi preko medijalnog kondila femura te leži između m. iliopsoasa i m.vastus medijalisa na lateralnoj strani te mišića aduktorne skupine na medijalnoj strani, a djelomično je prekriva m.sartoris (11). Medijalno od bedrene kosti probija se na stražnju stranu koljena gdje mijenja naziv u a. popliteal (11). Površinska femoralna arterija daje nekoliko grana od kojih je najveća duboka femoralna arterija koja se već pri samom ishodištu usmjerava u dublje strukture natkoljenice (11).

6.4. *Arterija poplitea*

Arterija poplitea je izravni nastavak površinske femoralne arterije a pruža se sa stražnje strane koljenog zgloba u poplitealnoj jami gdje leži dublje smještena od istoimene vene (11). Spustivši se u neposrednu blizinu tetivnog luka mišića soleusa, dijeli se u svoje terminalne grane, prednju i stražnju tibijalnu arteriju, a po putu daje nekoliko kolateralnih ogranaka u koljeni zglob i okolne mišiće (11).

6.5. *Stražnja tibijalna arterija*

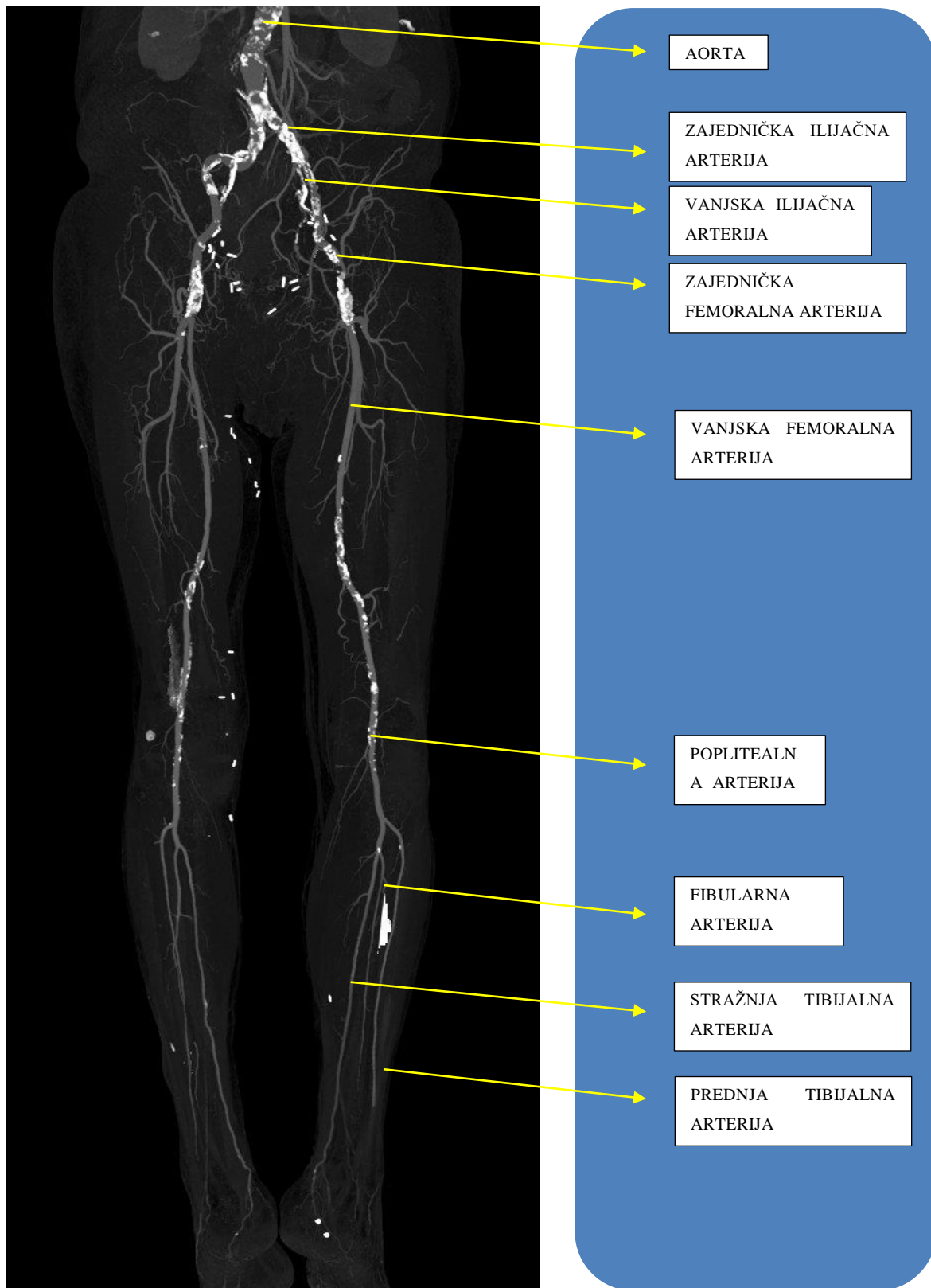
Stražnja tibijalna arterija je terminalna grana poplitealne arterije koja prolazi ispod arkusa tetive mišića soleusa i prehranjuje stražnju i lateralnu skupinu mišića potkoljenice (11). Završava iza medijalnog maleola i dolazi na taban gdje se dijeli u dvije završne grane (medijalna i lateralna plantarna arterija) koje se protežu plantom stopala (11).

6.6. *Fibularna arterija*

Fibularna arterija polazi iz početnog odsječka stražnje tibijalne arterije te u svom toku prati fibulu, a prehranjuje mišiće lateralne skupine potkoljenice do gležnja (11).

6.7. *Prednja tibijalna arterija*

Prednja tibijalna arterija druga je terminalna grana poplitealne arterije, a kroz otvor na gornjem dijelu međukoštane membrane odlazi iz poplitealne jame među mišiće prednje skupine potkoljenice a završava na dorzumu stopala kao dorzalna pedalna arterija (11).



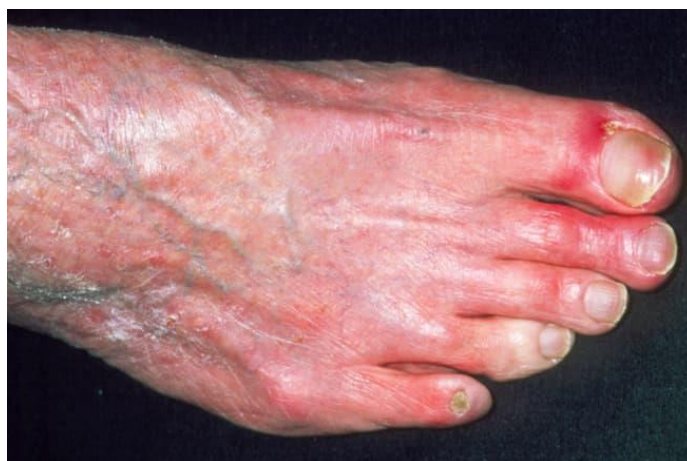Slika 2. Prikaz perifernih krvnih žila donjeg ekstremiteta, izvor: arhiva ISSA, KBC

Rijeka

7. Periferna arterijska bolest

Periferna arterijska bolest (PAB) je progresivno kronično stanje koje može dovesti do ozbiljnih zdravstvenih problema poput srčanog i moždanog udara te rezultirati amputacijom udova (8). Kod PAB je ograničen protok krvi krvnim žilama poradi suženja njihovog lumena, a u podlozi suženja je najčešće ateroskleroza. Suženje promjera krvne žile uzrokuje daljnje povećanje pritiska na već sužene arterije što dovodi do daljnjeg sužavanja lumena i daljnje progresije aterosklerotskog procesa.

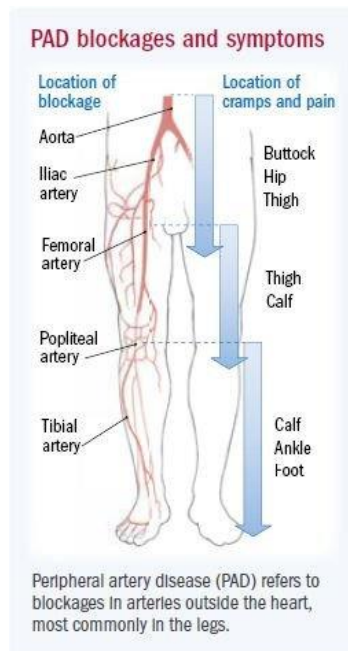
Rani znakovi periferne arterijske bolesti često su vrlo suptilni i lako ih se propusti. Očituju se bolovima u nogama pri hodu, utrnulosti i hladnoćom ekstremiteta. PAB najčešće dijagnosticira u dobi od 50 do 60 godina, iako se može pojaviti i ranije (8). Simptomi PAB uključuju čest umor prilikom duljeg hodanja bez odmora, koji zatim napreduje do grčeva u ekstremitetima kako bolest napreduje (8).



Slika 3. Promjene na stopalu pacijenta koji boluje od PAB, preuzeto 12.10.2022. s: <https://www.webmd.com/heart-disease/ss/slideshow-visual-guide-peripheral-artery-disease-pad>

Oboljenja od drugih kardiovaskularnih bolesti povećavaju vjerojatnost da se paralelno razvija i PAB. Čimbenici razvoja PAB su jednaki kao i za ostale kardiovaskularne bolesti, a dob bolesnika je najzastupljeniji faktor (12). Ostali najčešći rizični čimbenici su: pušenje, hipertenzija, dislipidemija, pretilost i dijabetes (12). PAB je često praćena i drugim komorbiditetima koji mogu utjecati na progresiju bolesti ali i na njezino liječenje. Prognoza bolesti ovisi o općem stanju pacijenta, postojanju

komorbiditeta, progresiji ateroskleroze te riziku od srčanog udara, jer je upravo srčani udar najčešći uzrok smrti pacijenata koji boluju od PAB (9).



Slika 4. Lokacije aterosklerotskih začepljenja kod PAB, te prikaz regije gdje se pojavljuju simptomi (9)

8. Dijagnoza periferne arterijske bolesti

8.1. Klinički pregled

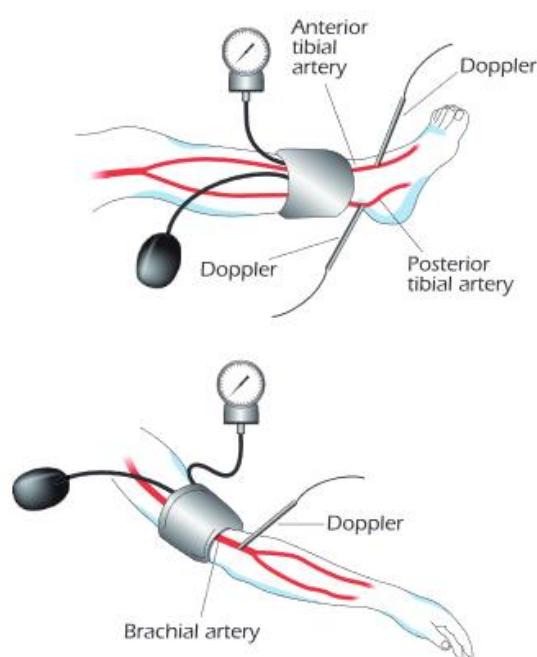
Klinički pregled podrazumijeva opći pregled pacijenta – uzimanje osobne i obiteljske anamneze i provjeru fizikalnog statusa. Anamneza uključuje incidenciju periferne arterijske bolesti u obitelji, potencijalne simptome PAB kod pacijenta te podatke o fizičkoj aktivnosti i prehranbenim i životnim navikama pacijenta (6,9,12). Zatim slijedi fizikalni pregled, uz mjerenje tlaka i pulsa (6,9). Također postoje dvije najčešće klasifikacije, to jest Rutherfordova klasifikacija i Fontaineova klasifikacija (13). Fontaineova klasifikacija je prva klasifikacija koja se bazira samo na kliničkim simptomima pacijenata bez praćenja ostalih dijagnostičkih nalaza, stoga se u standardnoj upotrebi uvijek upotrebljava u kombinaciji s drugim klasifikacijama, najčešće Rutherford klasifikacijom (13). Rutherfordova klasifikacija je slična Fontaineovoj, uz glavnu razliku opširnijeg sagledavanja pacijentovog stanja (13). Nakon provjere postojanosti simptoma bolesti rade se daljnji dijagnostički testovi, te se procjenjuje trenutni stadij bolesti, uz procjenu rizika, čime se dalje odlučuje o planu liječenja. Provodi se i laboratorijska pretraga krvi, koja može ukazati na prisustvo određenih rizičnih faktora za razvoj PAB (npr. hiperlipidemija, povišena razina glukoze u krvi i.t.d.). Kod sumnje ili kod visokog rizika za razvoj PAB, može se pristupiti procjeni brahijalnog indeksa gležnja (ABI) – uspoređuje se najviši sistolički krvni tlak u nadlaktici i gležnju te njihov omjer (14). ABI manji od 0,9 sugerira postojanje PAB (6,9,14).

Rutherfordova klasifikacija:

- stadij 0 asimptomatski
- stadij 1: blaga klaudikacija
- stadij 2: umjerena klaudikacija
- stadij 3: teška klaudikacija
- stadij 4: bol u mirovanju
- stadij 5: ishemijska ulceracija koja ne prelazi ulkus prstiju stopala
- stadij 6: teški ishemijski ulkusi ili očita gangrena

Fontaineova klasifikacija:

- stadij I: asimptomatski
- stadij II: intermitentna klaudikacija
- stadij IIa: intermitentna klaudikacija nakon više od 200 metara bezbolnog hoda
- stadij IIb: intermitentna klaudikacija nakon manje od 200 metara hoda
- stadij III: bol u mirovanju
- stadij IV: ishemijski ulkusi ili gangrena



Slika 5. Način izvođenja ABI (9)

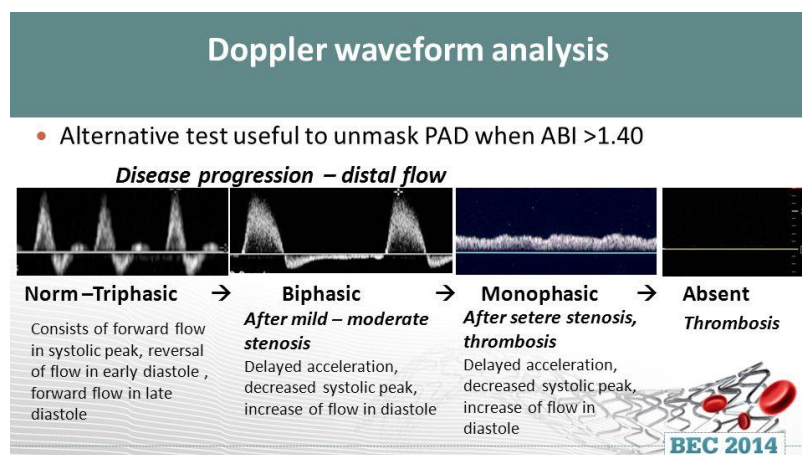
8.2. Color doppler

Obojeni doppler krvnih žila (*engl. color doppler, CD*) je neinvazivna metoda oslikavanja krvnih žila ultrazvukom. Princip nastanka slike temelji se na Dopplerovom efektu, po čemu je ova metoda i dobila ime. Dopplerov efekt je fizikalni princip gdje dolazi do promjene frekvencije zvučnog vala ukoliko izvor zvuka mijenja brzinu kretanja u odnosu na promatrača. U ovom slučaju, radi se o gibanju krvi kroz krvne žile, te je zbog Dopplerovog efekta moguće ultrazvukom prikazati protok i brzinu strujanja krvi, imajući

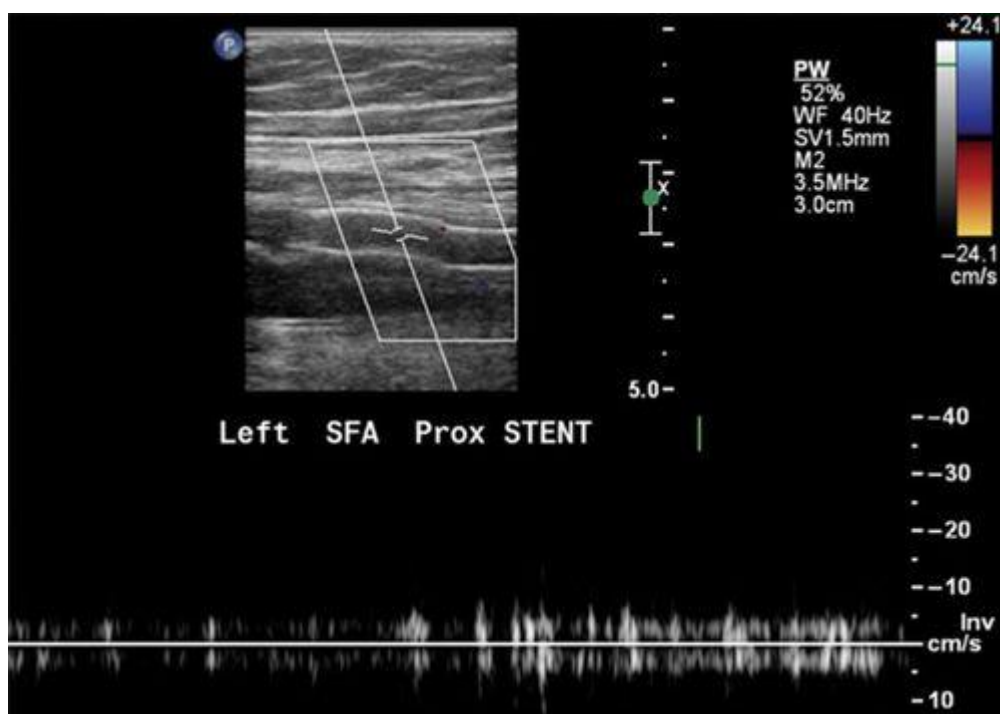
na umu da se brzina strujanja krvi povećava u stenoziranim odsječcima insoniranih arterija. Ovom metodom moguće je detektirati, lokalizirati i morfološki karakterizirati postojanje lezije ili plaka koja je uzrok stenozе (9). Prednost color dopplera je što je neinvazivni postupak koji ne koristi ionizirajuće zračenje, sigurniji je, ne traži davanje kontrasta, dostupan te relativno jeftin (15, 16). Mane su da je podložan procjeni operatera, što znači da je potrebna dostatna edukacija da ne dođe do pogreške u interpretaciji nalaza (16). Također je potrebno znanje o vrstama color dopplera da se postigne što bolja dijagnostička vrijednost pretrage (16).

Doppler ultrazvuk se može podijeliti na (17,18):

- *Color Doppler* - ova vrsta Dopplera koristi računalo za promjenu zvučnih valova u različite boje. Te boje pokazuju brzinu i smjer protoka krvi u stvarnom vremenu.
- *Power Doppler* - novija vrsta color dopplera. Koristi amplitude Doppler signala da bi detektirao masu u pokretu. Može dati više detalja o postojanju protoka krvi od standardnog color dopplera, naročito u žilama manjeg promjera, no ne daje informaciju o smjeru ni brzinama protoka.
- *Duplex Doppler* - ovaj test koristi standardni B-mod ultrazvuka za prikaz krvnih žila i organa a potom kombinira snimku s obojenim dopplerom za analizu protoka krvi
- *Spektralni Doppler* - ovaj modalitet omogućuje prikaz informacija o protoku krvi na grafikonu gdje se analizira brzina strujanja krvi kao i otpor u perifernim arterijama. Daje nam informaciju o stupnju stenozе.



Slika 6. Spektralna analiza na *Color Doppleru*, preuzeto 12.10.2022. s:
<https://slideplayer.com/slide/10659855/>

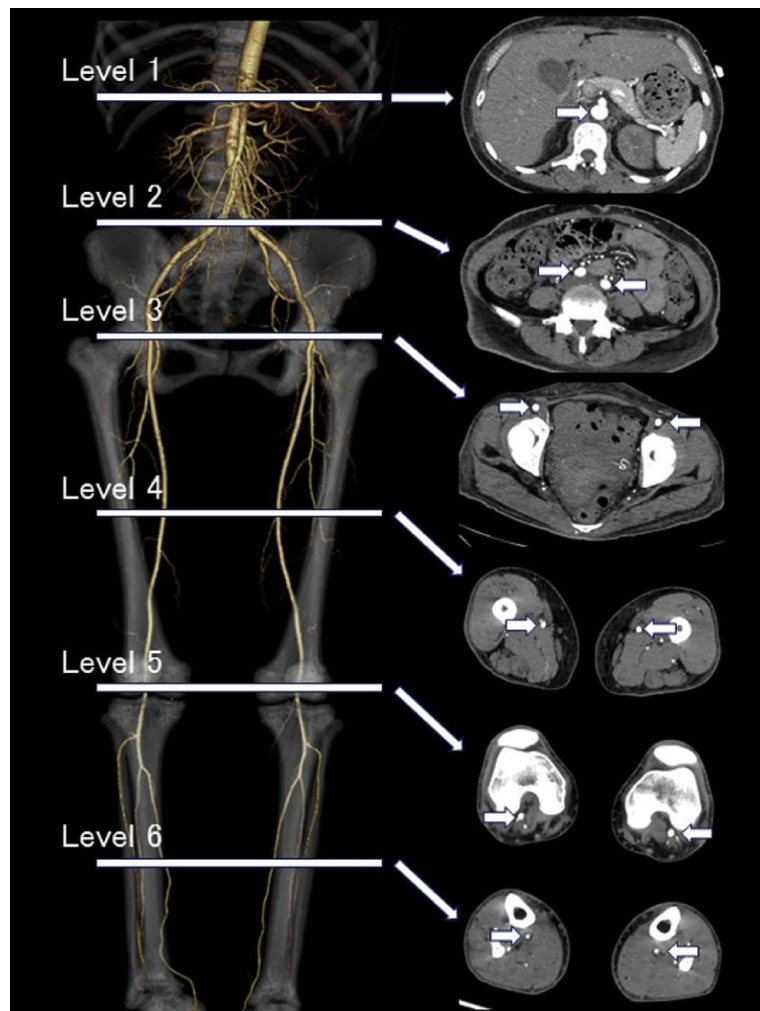


Slika 7. Prikaz okludiranog stenta AFS, preuzeto 12.10.2022. s:
<https://www.ahajournals.org/doi/10.1161/CIRCIMAGING.111.970814>

8.3. *Angiografija kompjutoriziranom tomografijom (CTA)*

Angiografija kompjutoriziranom tomografijom (CTA) je neinvazivna, odnosno minimalno invazivna dijagnostička metoda koja koristi ionizirajuće zračenje u svrhu prikaza vaskularnih struktura. Višeslojevni i višedetektorski uređaji omogućili su kvalitetniji i brži prikaz vaskularnih struktura uz značajno manju dozu kontrastnog sredstva i ionizirajućeg zračenja (19). Također, napredak tehnologije omogućio je naknadnu obradu dobivene slike u smislu multiplanarnih i 3D rekonstrukcija. Upotreba kompjutorizirane tomografije (CT) također omogućuje procjenu vaskularnih kalcifikata koji se navode kao pokazatelj progresije i ishoda PAB (19,20). Negativne strane kompjutorizirane tomografije su ionizirajuće zračenje, upotreba jodnih kontrastnih sredstava te nedostatak prikaza hemodinamske funkcije (20).

CTA se izvodi na način da pacijent leži na stolu CT uređaja na leđima, s nogama usmjerenim prema otvoru CT uređaja (*engl. supine, feet first*) (20). Prvo se izvodi topogram, kako bi se odredila regija od interesa (ROI) – najčešće se obuhvaća područje od renalnih arterija prema distalno, do ruba kože na stopalima (21). Potom se aplicira kontrastno sredstvo te se očekuje nailazak kontrasta u abdominalnu aortu (21). Kada se postigne zadana vrijednost Hounsfieldovih jedinica (najčešće 100 HU), uređaj će započeti sa snimanjem u kranio – kaudalnom smjeru (21). Akvizicija traje kratko, svega 40-ak sekundi. Nakon akvizicije, dobiveni sirovi podatci (*engl. raw data*) se koriste za rekonstrukciju slike (21). Kada su rekonstrukcije završene, slika se može podvrgnuti daljnjoj obradi (*engl. postprocessing*) (21). Glavne kontraindikacije za izvođenje CTA su renalna insuficijencija i preosjetljivost na jodna kontrastna sredstva.



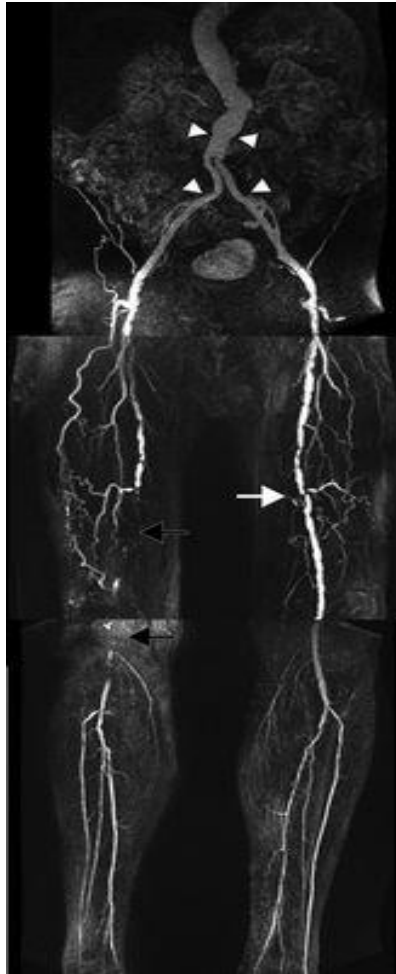
Slika 8. Prikaz CTA, koronalni VRT i aksijalni presjeci gdje je jasno prikazan tok kontrasta kroz žile, preuzeto 12.10.2022. s:

[https://www.academicradiology.org/article/S1076-6332\(16\)30090-3/fulltext](https://www.academicradiology.org/article/S1076-6332(16)30090-3/fulltext)

8.4. *Angiografija magnetskom rezonancijom (MRA)*

MRA je metoda koja ne koristi ionizirajuće zračenje a koristi se za oslikavanje perifernih arterija korištenjem paramagnetnog kontrastnog sredstva i tehnika bez kontrasta (tj. faznog pomaka i TOF sekvenci (*engl. time of flight*))(22). Ove potonje tehnike imaju lošiju rezoluciju i podložne su artefaktima pomicanja, što ograničava njihovu interpretaciju (9, 22).

MRA je alternativna metoda pregleda kod pacijenata s preosjetljivošću/alergijom na jedno kontrastno sredstvo ili kod pacijenata s insuficijencijom bubrežne funkcije (22). Nedostatci MRA su dulje trajanje pretrage, skuplja kontrastna sredstva, te postojanje većeg broja mogućih kontraindikacija za pregled u odnosu na CTA (npr. klaustrofobija, prisustvo metala u tijelu (poput gelera) ili prisutnost srčanog elektrostimulatora nekompatibilnog s MR uređajem)(23).

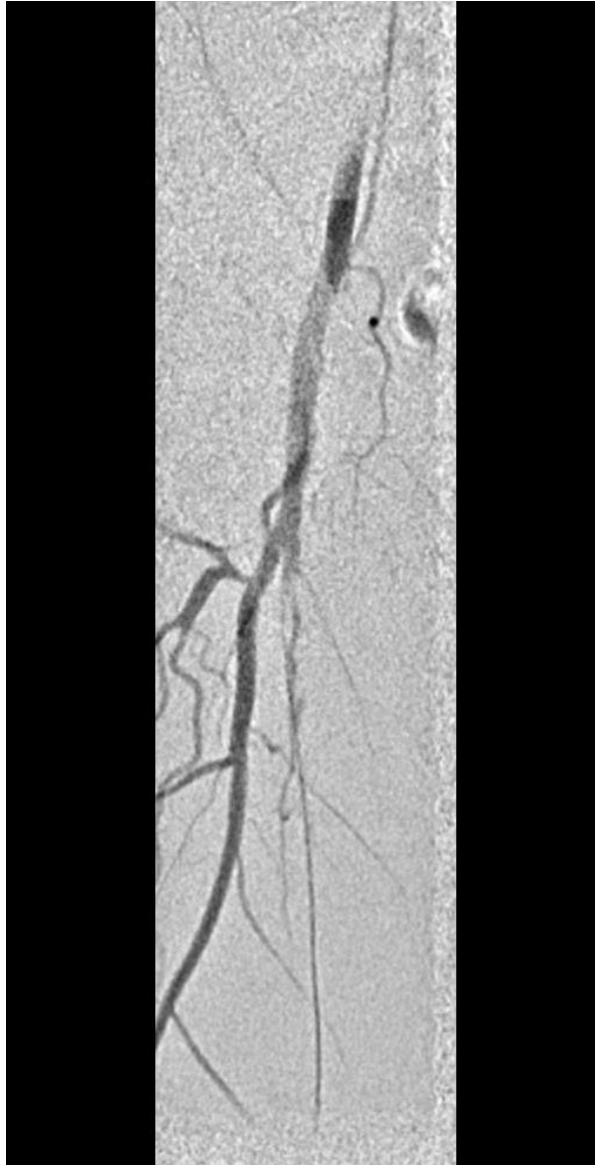

Slika 9. MRA prikaz kontrastom punjenih žila, preuzeto 12.10.2022. s:
<https://www.ahajournals.org/doi/10.1161/CIRCIMAGING.111.970814>

8.5. *Digitalna subtraksijska angiografija (DSA)*

Digitalna subtraksijska angiografija (DSA) se ranijih godina smatrala standardnom pretragom u oslikavanju vaskularnih struktura (9). Slika na DSA nastaje na način da se prvo snimi nativna snimka (maska) a potom se učini snimka iste regije uz aplikaciju kontrastnog sredstva. Maska i postkontrastna snimka se suptrahiraju (oduzimaju) te se na taj način uklanjaju sve okolne strukture osim struktura obojenih kontrastnim sredstvom, u konkretnom slučaju, vaskularnih struktura. S obzirom na to da je DSA invazivna pretraga s većim rizikom od periproceduralnih komplikacija, danas se u gotovo uvijek izvodi kao sastavni dio endovaskularnog liječenja, a rijede kao samostalna dijagnostička metoda (9,24). Kao dijagnostička metoda danas se najčešće koristi kao dopuna neinvazivnim

metodama snimanja kojima nismo sa sigurnošću potvrdili opseg PAB, poglavito za vaskularne strukture infrapoplitealne regije (9,24).



Slika 10. DSA desne površinske femoralne arterije koja pokazuje okluziju dugog segmenta, Izvor: arhiva ISSA, KBC Rijeka

9. Liječenje

9.1. Konzervativno liječenje

Prilikom liječenja PAB potrebno je obratiti pozornost na simptome, postojanje podležećih bolesti te opće stanje pacijenta. Pristup liječenju pacijenata s PAB treba biti sveobuhvatan, što znači da nije dovoljno liječenje samo trenutnih problema vezanih uz periferne arterije, jer je PAB najčešće udružena s promjenama i na preostalim arterijama, poput koronarnih, cerebralnih i abdominalnih arterija (6,8). Također, važno je obratiti pozornost i na pacijentove životne navike te ih mijenjati ukoliko je potrebno. Potrebna je stroga zabrana pušenja i konzumacije alkohola, korekcija razine kolesterola i glukoze u krvi te provedba redukcijske dijetae ukoliko je bolesnik pretio, a važno je i potaknuti pacijenta na svakodnevnu tjelesnu aktivnost (6,8). Treba obratiti pozornost i na mentalno zdravlje osobe, jer osobe suočene s ovakvom bolešću zahtijevaju veće promjene životnog stila, što pacijenti teško prihvaćaju (6,8).

9.2. Farmakoterapija

Liječenje periferne arterijske bolesti lijekovima najčešće se odnosi na upotrebu lijekova za liječenje ostalih stanja koja su utjecala na pojavu same PAB. Statini su rješenje kod bolesnika s hiperkolesterolemijom te usporavaju proces ateroskleroze, smanjujući na taj način učestalost klaudikacija (25). Antiagregacijski lijekovi kao što su aspirin ili klopidogrel, zatim antihipertenzivi poput ACE inhibitora sastavni su dio liječenja pacijenata s najčešćim rizikofaktorima za PAB-om. Na taj način se smanjuje vjerojatnost od stvaranja ugrušaka te usporava se proces ateroskleroze.

Ukoliko je prisutna i bolest koronarnih arterija, ponekad je potrebno i liječenje antagonistima β -adrenergičkih receptora (25). Ispravnom primjenom terapije lijekovima značajno se smanjuje mortalitet povezan s PAB. Uz to, farmakoterapija može rezultirati značajnim poboljšanjima u hodnoj pruži, što za pacijenta može značiti približno normalan život (25). Inzulin ili peroralni hipoglikemici se koriste u liječenju osoba oboljelih od dijabetesa, koji je jedan od najčešćih rizikofaktora za razvoj PAB ukoliko nije postignuta pravilna regulacija glukoze u krvi (25).

9.3. Kirurško liječenje

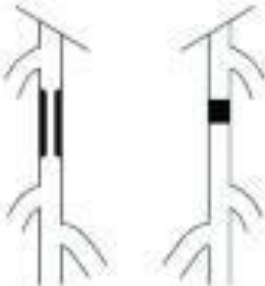
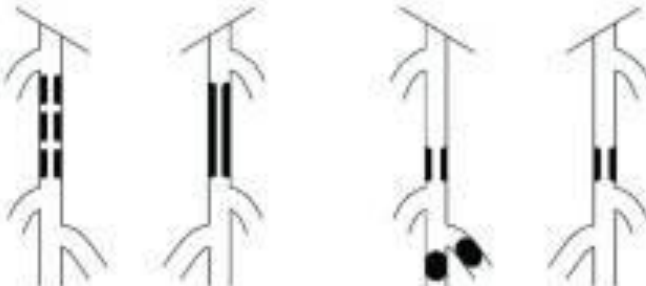

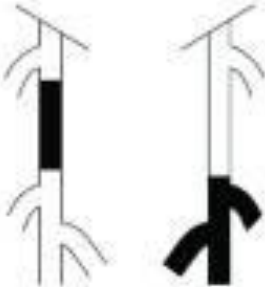
Kirurška obrada kod PAB odnosi se na implantaciju premosnica (*engl. bypass*). To je metoda koja uključuje ugradnju sintetičke premosnice odnosno graftova ili venskih premosnica koji se ugrađuju s drugog dijela tijela. Presadnica se postavlja proksimalnije od opstruiranog segmenta arterije te se spaja na prohodni segment žile, omogućavajući ponovnu uspostavu protoka krvi zaobilazeći okludirani segment arterije (8). Ova metoda se koristi za liječenje kod okluzija dužih segmenata arterija ili kod izrazito kalcificiranih aterosklerotskih plakova koje nije moguće endovaskularno ukloniti ili postići zadovoljavajuć rezultat revaskularizacije endovaskularnim putem (8,9).

9.4. Endovaskularno liječenje

Napredak u endovaskularnim terapijama tijekom prošlog desetljeća proširio je mogućnosti liječenja periferne vaskularne bolesti. Endovaskularno liječenje nudi alternativu nižeg rizika s bržim postoperativnim oporavkom i manje opsežnim komplikacijama u odnosu na operativni zahvat. Iako je prema smjernicama Europskog kardiovaskularnog i radiološkog intervencijskog društva (*engl. CIRSE*) endovaskularno liječenje preporučeno za lezije kategorije TASC A-C, danas je opće poznato da je endovaskularno moguće liječiti i kompleksnije bolesnike koji se prezentiraju TASC D lezijama (26).

Neinvazivni fiziološki testovi i oslikavanje arterija prethode endovaskularnoj intervenciji i otkrivaju stupanj i/ili lokalizaciju stenoze kako bi se moglo planirati daljnje liječenje. Odabir vrste liječenja uvelike ovisi o kliničkoj slici bolesnika, odnosno razlikuje se za bolesnike koji se prezentiraju klaudikacijama od bolesnika koji se prezentiraju kritičnom ishemijom (27). Dok je liječenje klaudikanata elektivno i nije hitno, bolesnici s kritičnom ili akutnom ishemijom ekstremiteta zahtijevaju hitnije liječenje, odnosno hitniju revaskularizaciju u svrhu sprečavanja amputacija. Infrapoplitealna revaskularizacija općenito je rezervirana za kritičnu i akutnu ishemiju ekstremiteta te zahvati na infrapoplitealnim arterijama često zahtijevaju hitnu intervenciju (27). Perkutana transluminalna angioplastika i stentiranje perifernih arterija glavne su metode endovaskularnog liječenja PAB. Novije metode uključuju balone obložene

lijekom te stentove koji oslobađaju lijek kao i razne endovaskularne uređaje za mehaničko uklanjanje tromba/tromboembolusa ili plaka.

<p>TASC A lesions</p> <ul style="list-style-type: none"> • Single stenosis ≤ 10 cm in length • Single occlusion ≤ 5 cm in length 	
<p>TASC B lesions</p> <ul style="list-style-type: none"> • Multiple lesions (stenoses or occlusions), each ≤ 5 cm • Single stenosis or occlusion ≤ 15 cm not involving the infrageniculate popliteal artery • Heavily calcified occlusion ≤ 5 cm in length • Single popliteal stenosis 	
<p>TASC C lesions</p> <ul style="list-style-type: none"> • Multiple stenoses or occlusions totaling >15 cm with or without heavy calcification • Recurrent stenoses or occlusions after failing treatment 	
<p>TASC D lesions</p> <ul style="list-style-type: none"> • Chronic total occlusions of CFA or SFA (>20 cm, involving the popliteal artery) • Chronic total occlusion of popliteal artery and proximal trifurcation vessels 	

Slika 11. TASC klasifikacija periferne arterijske bolesti, preuzeto 22.1.2023. s:

<https://www.ncbi.nlm.nih.gov/pmc/articles/PMC4691515>

9.5. *Perkutana transluminalna angioplastika*

Angioplastika ili perkutana transluminalna angioplastika (PTA) je minimalno invazivan zahvat gdje se perkutanom punkcijom krvne žile uvode različiti uređaji u krvnu žilu od interesa, najčešće različiti balon-kateteri i stentovi. Kada se balon-kateter postavi u područje suženja ili okluzije, on se pomoću manometra napuhuje i vrši mehanički pritisak na stijenku krvne žile, potiskujući plak i omogućavajući ponovnu urednu opskrbu ekstremiteta krvlju. Operativnom zahvatu prethodi aplikacija lokalnog anestetika na mjesto punkcije krvne žile. Ključni čimbenik za uspješnu provedbu endovaskularnog liječenja je pravilan odabir bolesnika za koje je vjerojatno da će imati koristi od endovaskularnog liječenja, za što je osim kliničkog pregleda obavezna prethodna slikovna dijagnostika (28). Dvije glavne metode PTA su tzv. POBA i DCB metoda.

Ukoliko nije postignut optimalan rezultat revaskularizacije s balon-kateterima, na mjesto stenoze i/ili okluzije moguće je postaviti i stent, koji može biti nitinolski ili stent koji otpušta lijek (*engl. drug eluting stent - DES*).

9.5.1. *POBA metoda*

POBA (*engl. plain old balloon angioplasty*) je metoda koja se u prošlosti češće koristila, odnosno angioplastika koristeći „obični” balon. Ova metoda zapravo je dobila naziv nakon razvoja DCB metode. Koristeći ovu vrstu balona, plak se mehanički pritisne uz stijenku, bez utjecaja na kasnije remodeliranje stijenke krvne žile. Problem ove metode je relativno visok postotak restenoza u postoperativnom razdoblju od godinu do dvije godine dana (9, 29).

9.5.2. *DCB metoda*

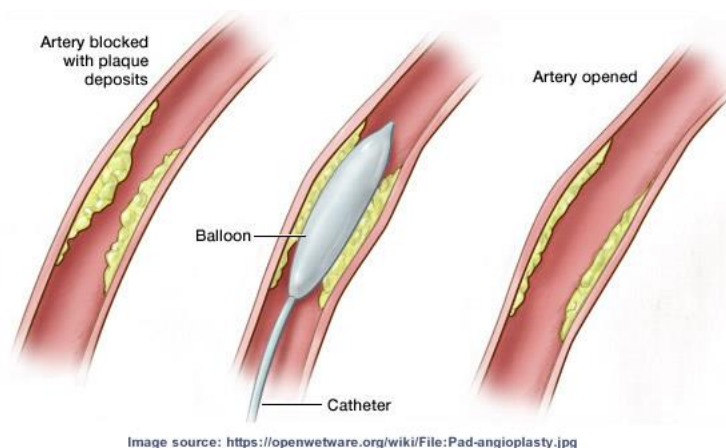
Budući da je restenoza nakon liječenja POBA metodom ograničavala dugoročnu uspješnost endovaskularnog liječenja, prethodnih petnaestak godina na tržištu su se pojavili baloni obloženi lijekom (*engl. Drug coated baloni*), odnosno DCB metoda. Lijek kojim je obložen balon je citostatik, najčešće Paclitaxel®, a u novije doba i Sirolimus®. Dokazano je da Paclitaxel® inhibira migraciju glatkih mišićnih stanica odnosno

neointimalnu hiperplaziju koja je posljedica stresa koji nastaje na krvnu žilu nakon njezine dilatacije, a što rezultira restenozom krvne žile u postoperativnom razdoblju (30).

Koristeći ovu metodu izbjegavamo potencijalne komplikacije uzrokovane ugradnjom stenta, kao što su tromboza i fraktura ali i eliminira potrebu za dvostrukom antiagregacijskom terapijom. Iz dosadašnjih istraživanja jasno je da je DCB metoda superiorna u komparaciji s POBA metodom, te rezultira manjom učestalošću restenoza (9, 29).

9.6. Aterektomija

Aterektomija je metoda mehaničkog uklanjanja plaka iz arterija. Ranijih godina aterektomija je bila isključivo kirurška metoda, no razvojem različitih minimalno invazivnih uređaja omogućena je i endovaskularna aterektomija (28). Endovaskularna aterektomija također uključuje korištenje katetera u ovom postupku, no umjesto balona pri vrhu katetera se nalazi maleni alat koji mehanički uklanja plak. Alat može biti oblikovan poput oštrice ili brusilice (31). Nakon aterektomije, kao i nakon angioplastike, moguće je postaviti stent u arteriju kako bi se održala dugoročna prohodnost žile, ukoliko se ukaže potreba za tim (31).



Slika 12. Demonstracijski prikaz dilatacije balona u krvnoj žili i potiskivanja aterosklerotskog plaka, preuzeto 1.12.2022. s: <https://ourheartdr.com/vascular-services/peripheral-arterial-disease-pad/treatment-options-for-pad/drug-coated-balloon-angioplasty/>

10. Ciljevi i hipoteze

Ciljevi:

A. Ispitati učestalost restenoze femoralne i poplitealne arterije nakon liječenja femoralne i poplitealne arterije s DCB metodom u vremenskom razdoblju od godinu dana u Kliničkom bolničkom centru Rijeka, u razdoblju od 1. siječnja 2020. do 31. prosinca 2020. godine.

B. Usporediti dobivene rezultate o učestalosti restenoze femoralne i poplitealne arterije nakon liječenja DCB metodom u KBC Rijeka s rezultatima objavljenim u IN.PACT SFA multicentričnoj randomiziranoj studiji.

Hipoteze:

1. Učestalost restenoze femoralne i poplitealne arterije nakon liječenja DCB metodom u KBC Rijeka je manja od 20% u razdoblju praćenja od godinu dana.

2. Dobiveni rezultati u ovom istraživanju su u skladu s rezultatima objavljenim u IN.PACT SFA multicentričnoj randomiziranoj studiji.

11. Ispitanici (Materijali) i metode

11.1. Ispitanici/materijali

Istraživanje je provedeno retrospektivno. Uzorak je prigodni, odnosno, u studiju su uključeni pacijenti kojima je učinjena PTA površinske femoralne i poplitealne arterije s DCB metodom tijekom 2020. godine u Kliničkom bolničkom centru Rijeka. Analizirat će se pojavnost restenoze nakon godinu dana od provedenog liječenja. Za analizu restenoze koristio se obojeni doppler ultrazvuk. Ispitanici su odrasle osobe starije od 18 godina, oba spola. Ispitanici kojima iz bilo kojeg razloga nije bilo moguće pratiti tijek bolesti, odnosno pojavnost restenoze kroz godinu dana poslije obavljene operacije, isključeni su iz istraživanja.

11.2. Postupak i instrumentarij

Podatci potrebni za ovo istraživanje prikupljeni su iz Integriranog bolničkog informacijskog sustava (IBIS) Kliničkog bolničkog centra Rijeka te iz slikovne dokumentacije Kliničkog zavoda za radiologiju (ISSA). Koristeći radne liste Odjela za intervencijsku radiologiju i Klinike za Vaskularnu kirurgiju KBC-a Rijeka prikupljeni su anamnestički podatci i pojedinosti o pacijentu, podatci o datumu pregleda, metodi i zahvatu koji je obavljen, te tijekom bolesti. Iz arhive IBIS prikupljeni su nalazi bolesnika koji su zadovoljili uključne kriterije te nalazi obojenog dopplera godinu dana nakon obavljenog endovaskularnog liječenja koji nam pružaju povratnu informaciju da li je nastupila restenoza po provedenom liječenju ili je došlo do pojave drugih komplikacija vezanih uz provedeni zahvat.

11.3. Statistička obrada podataka

Za statističku obradu prikupljenih podataka koristit ćemo statistički program Statistica, dok će prikupljeni podatci biti upisani u Excel tablicu. Za opis uzorka ispitanika koristit će se deskriptivna statistika. Rezultate dobivene testiranjem hipoteza prikazat ćemo pomoću omjera i proporcija.

11.4. Etički aspekti istraživanja

Istraživanje je anonimno, odnosno neće biti navedeni identifikacijski podaci bolesnika. S podacima će se postupati u skladu s pravilima o tajnosti medicinskih podataka. Svi ispitanici su neposredno prije intervencijskog zahvata potpisali suglasnost kojom prihvaćaju dijagnostički postupak te korištenje podataka u svrhu kliničkih znanstvenih istraživanja, uz zajamčenu zaštitu privatnosti.

11.5. Potencijalni problemi

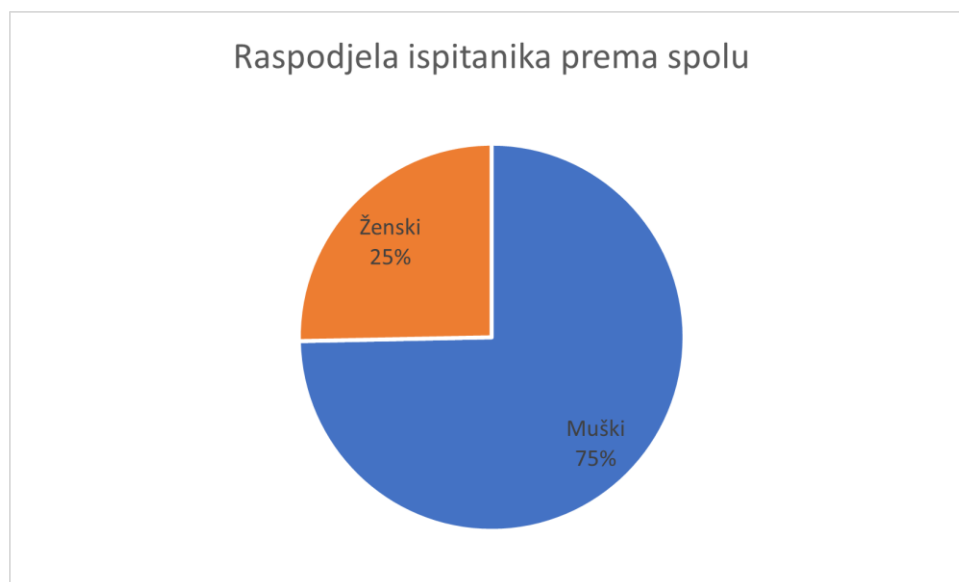Potencijalni problem istraživanja je neodaziv bolesnika na kontrolne preglede kojima bi se pratila uspješnost provedenog zahvata, kao i nepotpuna medicinska dokumentacija ili netočni podaci zavedeni u bolničkim bazama podataka.

12. Rezultati

U razdoblju od godinu dana odnosno u periodu od 1.siječnja 2020.g. do 31.prosinca 2020.g. ukupno je učinjeno 109 endovaskularnih zahvata koristeći DCB tehnologiju na perifernim arterijama u KBC Rijeka. Iz analize je isključeno 30 bolesnika radi nedostataka podataka u našoj arhivi potrebnih za jednogodišnje praćenje. U analizu je uključeno 79 bolesnika. Aritmetička sredina dobi bolesnika iznosi 68,32 godina (min 39, max 87, st.dev.8,8). Prilikom analize raspodjele bolesnika prema spolu liječeno je 20 bolesnica ženskog spola, odnosno 59 bolesnika muškog spola. Aritmetička sredina dobi osoba ženskog spola je 69,2 godina (min 52, max 86, st.dev.8,7). Aritmetička sredina dobi osoba muškog spola 68 godina (min 39, max 87, st.dev.8,9).

Variable	Aggregate Results Descriptive Statistics (Spreadsheet in DCB 2020 2021)					
	SPOL	Valid N	Mean	Minimum	Maximum	Std.Dev.
DOB	0	20	69.20000	52.00000	86.00000	8.679073
DOB	1	59	68.01695	39.00000	87.00000	8.896903

Tablica 1. Prikaz raspodjele po dobi/spolu

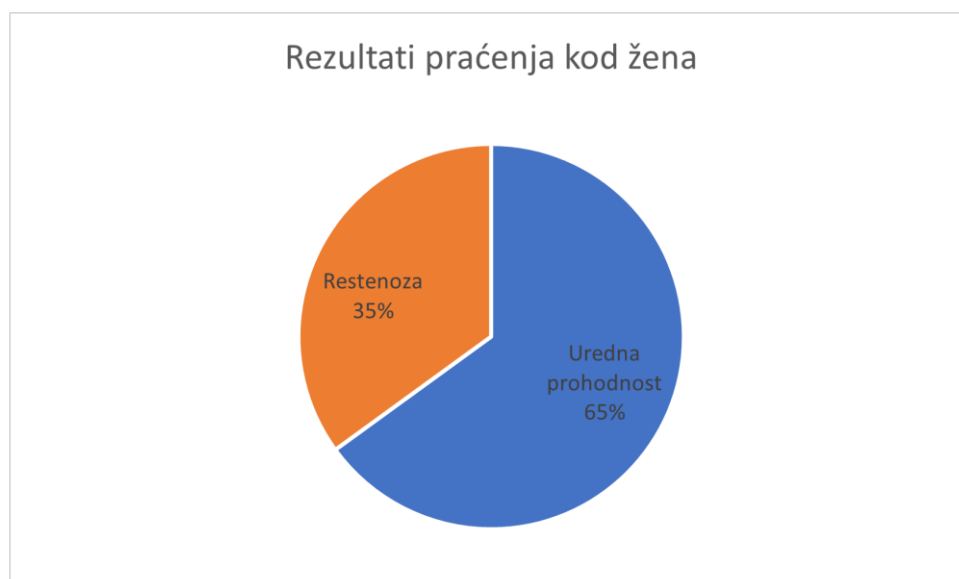


Graf 1. Prikaz raspodjele ispitanika prema spolu

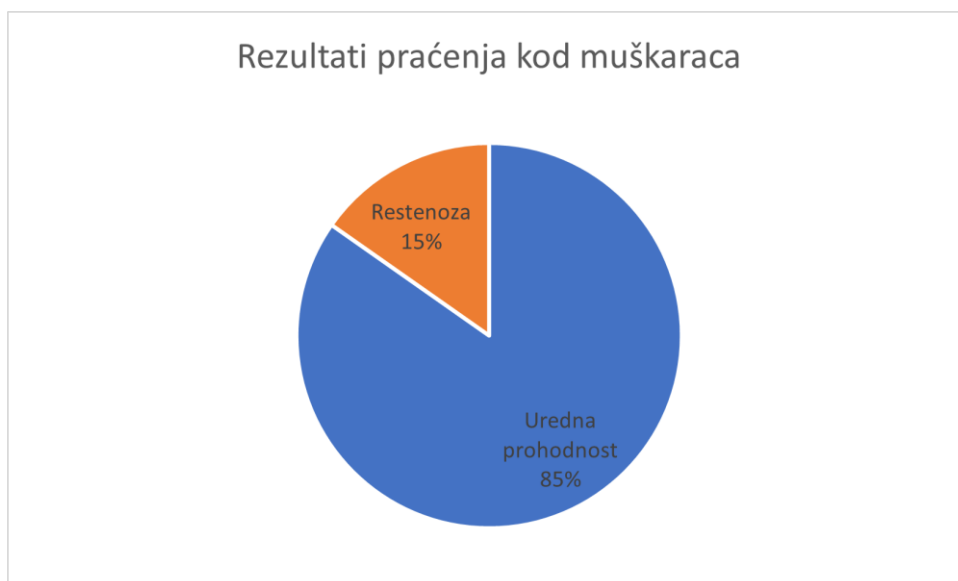Nakon jednogodišnjeg praćenja bolesnika dobili smo sljedeće rezultate: pojavnost restenoze u periodu praćenja kod osoba ženskog spola je uočena u 35% slučajeva (7 bolesnica), dok kod 65% (13 bolesnica) nije došlo do pojave restenoze. Kod osoba muškog spola u 15,25% (9 bolesnika) došlo je do pojave restenoze, a kod 85,75% (50 bolesnika) nije došlo je do pojave restenoze. Ukupno gledajući sve bolesnike, pojavnost restenoza je 20,25% (16 bolesnika), dok kod 79,75% (63 bolesnika) nije došlo do pojave restenoze u jednogodišnjem periodu praćenja.

2-Way Summary Table: Observed Frequencies (Sheet1 in DCB 2020 2021)			
Marked cells have counts > 10			
SPOL	PROHODNOST U 1 g. 0	PROHODNOST U 1 g. 1	Row Totals
0	7	13	20
Column %	43.75%	20.63%	
Row %	35.00%	65.00%	
Total %	8.86%	16.46%	25.32%
1	9	50	59
Column %	56.25%	79.37%	
Row %	15.25%	84.75%	
Total %	11.39%	63.29%	74.68%
Totals	16	63	79
Total %	20.25%	79.75%	100.00%

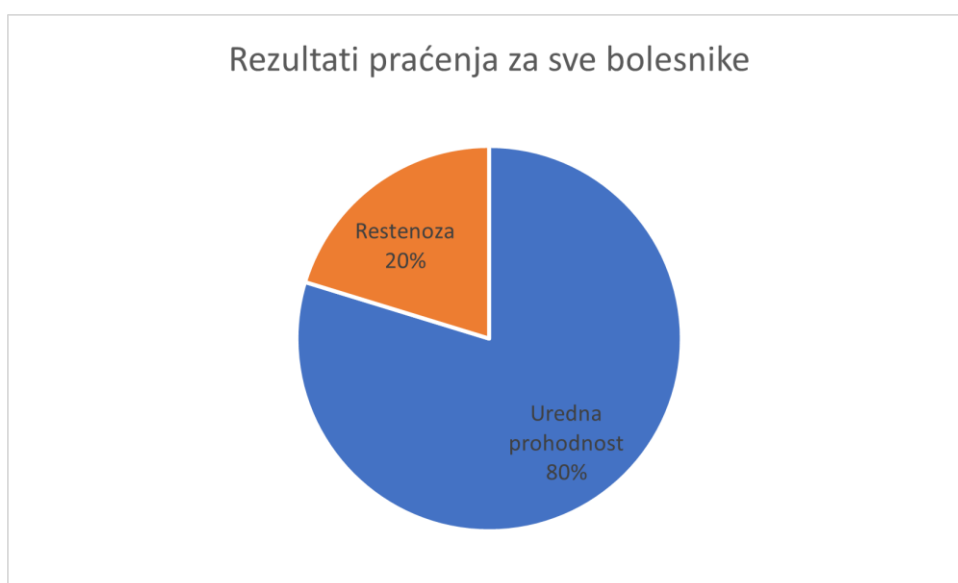Tablica 2. Utjecaj učinjenog zahvata DCB metodom na pojavnost restenoze



Graf 2. Prikaz pojavnosti restenoze kod osoba ženskog spola



Graf 3. Prikaz pojavnosti restenoze kod osoba muškog spola



Graf 4. Prikaz postotka restenoza u odnosu na urednu prohodnost

13. Rasprava

Podatci dobiveni u razdoblju praćenja od 1.1.2020. do 31.12.2020. godine na Zavodu za radiologiju Kliničkog bolničkog centra Rijeka pokazuju pojavnost restenoze nakon provedenog endovaskularnog liječenja DCB metodom u 20,25% slučajeva, što znači da kod 79,75% pacijenata nije došlo do pojave restenoze u jednogodišnjem periodu praćenja. Za procjenu uspješnosti liječenja provedenih u Kliničkom bolničkom centru Rijeka koristili smo podatke iz multicentrične randomizirane studije IN.PACT SFA koja je također uspoređivala uspješnost DCB metode u liječenju PAB, te pojavnost restenoze unutar godinu dana nakon provedenog liječenja. Rezultati liječenja u ovoj studiji pokazuju da kod 82.2% pacijenata nije došlo do restenoze u jednogodišnjem razdoblju praćenja, dok je kod 17,8% pacijenata došlo do pojave restenoze nakon provedenog liječenja (32). IN.PACT SFA studija je provedena na 331 pacijentu a podatci su prikupljeni iz više svjetskih centara. Usporedbom podataka dobivenih u istraživanju koje je obavljeno na Kliničkom bolničkom centru Rijeka s podacima iz IN.PACT SFA. studije dobili smo minimalno odstupanje od 2,45%. Ovaj rezultat ukazuje da je uspješnost u liječenju PAB s DCB metodom u Kliničkom bolničkom centru Rijeka prilično visoka, te da su razlike gotovo zanemarive u usporedbi s rezultatima dobivenim u IN.PACT SFA. studiji, kao relevantnom predstavniku rezultata liječenja na globalnoj razini.

Razlog ovih minimalnih odstupanja naših rezultata u odnosu na rezultate objavljene u IN.PACT SFA studiji djelom je posljedica manjeg uzorka bolesnika obrađenih u našoj studiji, te činjenici da nije uzeta u obzir dužina lezije kao ni stupanj stenoze prije provedenog liječenja. Također, nisu provedene analize i statistička obrada koje bi ukazale jesu li bolesnici liječeni u našoj ustanovi češće bolovali od drugih podležećih bolesti, a koje bi mogle rezultirati varijacijom u rezultatima. Iz navedenih razloga, za precizniju usporedbu podataka potrebna je provesti opsežnije istraživanje na većem uzorku te obuhvatiti sve faktore koji bi mogli utjecati na ishod istraživanja a koji su bili uključeni u studiju s kojom se vrši usporedba.

14. Zaključak

Periferna arterijska bolest je jedna od vodećih bolesti današnjice koja unatoč napretku u medicine ostaje velik javno-zdravstveni problem na globalnoj razini i koja u velikom broju slučajeva rezultira smrću. Kroz naše istraživanje, dokazali smo da učestalost restenoze femoralne i poplitealne arterije nakon liječenja DCB metodom u našoj ustanovi iznosi 20,25% u jednogodišnjem razdoblju praćenja, što je minimalno odstupanje u odnosu na rezultate objavljene u velikoj multicentričnoj randomiziranoj studiji IN.PACT SFA. Ovim istraživanjem smo dokazali da bolesnici liječeni u našoj ustanovi imaju adekvatnu skrb koja je u skladu s postupcima koji se provode u bilo kojem većem kliničkom bolničkom centru u svijetu, te da idemo u korak s novijim trendovima i standardima kada govorimo o liječenju periferne arterijske bolesti.

15. Literatura

1. Hall JE, Guyton AC. Medicinska fiziologija - udžbenik. 2012. 229–241 str.
2. Brodmann M, Cahill TJ, Hil DP, Carapetis J, Catapano AL, Chugh SS, i ostali. Global Burden of Cardiovascular Diseases and Risk Factors, 1990-2019. *J Am Coll Cardiol*. 2020.;76(25):2982–3021.
3. Preidt R. Heart Disease Is World's No. 1 Killer - WebMD [Internet]. WebMD. 2020 [citirano 16 kolovoz 2022.]. Dostupno na: <https://www.webmd.com/heart-disease/news/20201209/heart-disease-is-worlds-no-1-killer>
4. Creager MA, Loscalzo J. Arterial Diseases of the Extremities. U: Jameson JL, Fauci AS, Kasper DL, Hauser SL, Longo DL, Loscalzo J, urednici. *Harrison's Principles of Internal Medicine*, 20e [Internet]. New York, NY: McGraw-Hill Education; 2018.
5. Hoffman M. What Is Peripheral Artery Disease (PAD)? [Internet]. WebMD. 2022 [citirano 17 kolovoz 2022.]. Dostupno na: <https://www.webmd.com/heart-disease/peripheral-artery-disease-of-the-legs>
6. Zemaitis MR, Boll JM, Dreyer MA. Peripheral Arterial Disease. StatPearls [Internet]. 07. srpanj 2022. [citirano 07. kolovoz 2022.]; Dostupno na: <https://www.ncbi.nlm.nih.gov/books/NBK430745/>
7. Goodall R, Saliccioli JD, Davies AH, Marshall D, Shalhoub J. Trends in peripheral arterial disease incidence and mortality in EU15+ countries 1990–2017. *Eur J Prev Cardiol* [Internet]. 20. rujan 2021. [citirano 17 kolovoz 2022.];28(11):1201–13. Dostupno na: <https://academic.oup.com/eurjpc/article/28/11/1201/6374166>
8. Firnhaber JM, Powell CS. Lower Extremity Peripheral Artery Disease: Diagnosis and Treatment. *Am Fam Physician* [Internet]. 15. ožujak 2019. [citirano 17 kolovoz 2022.];99(6):362–9. Dostupno na: <https://www.aafp.org/pubs/afp/issues/2019/0315/p362.html>
9. Aboyans V, Ricco JB, Bartelink ML, Björck M, Brodmann M, Cohn T, i sur. 2017 ESC Guidelines on the Diagnosis and Treatment of Peripheral Arterial Diseases, in collaboration with the European Society for Vascular Surgery (ESVS). *Kardiol Pol*. 2018 siječanj;75(11):1065-1160.
10. Caradu C, Lakhlifi E, Colacchio EC, Midy D, Bérard X, Poirier M i sur. Systematic review and updated meta-analysis of the use of drug-coated balloon angioplasty versus plain old balloon angioplasty for femoropopliteal arterial disease. *J Vasc Surg*. 2019 rujan;70(3):981-995.

11. Bajek S, Bobinac D, Jerković R, Malnar D, Marić I. Sustavna anatomija čovjeka [Internet]. ||. 2007 [citirano 01. prosinac 2022.]. 1–79 str. Dostupno na: <https://www.bib.irb.hr/315259>
12. Moore BA, Barnett JE. Epidemiology and risk factors. Case Stud Clin Psychol Sci Bridg Gap from Sci to Pract [Internet]. 2018. [citirano 10 kolovoz 2022.];(August):1–7. Dostupno na: <https://academic.oup.com/esc/book/35489/chapter/312431912>
13. Hardman RL, Jazaeri O, Yi J, Smith M, Gupta R. Overview of Classification Systems in Peripheral Artery Disease. Semin Intervent Radiol [Internet]. 2014. [citirano 13 kolovoz 2022.];31(4):378. Dostupno na: </pmc/articles/PMC4232437/>
14. Ankle Brachial Index | Stanford Medicine 25 | Stanford Medicine [Internet]. [citirano 17 kolovoz 2022.]. Dostupno na: <https://stanfordmedicine25.stanford.edu/the25/ankle-brachial-index.html>
15. Tripathi RP, Dev R, Tripathi RP, Popli MB. Comparative Analysis of Colour Doppler Ultrasonography and CT Angiography in Peripheral Arterial Disease: Studying effects of Vessels Wall Calcification on Diagnostic Evaluation. Artic J Clin Diagnostic Res [Internet]. 2018. [citirano 17 kolovoz 2022.];12(11). Dostupno na: www.jcdr.net
16. Brkljačić B. Vaskularni ultrazvuk. Zagreb, Medicinska naklada, 2010. -: Medicinska naklada; 2010.
17. Doppler Ultrasound: MedlinePlus Medical Test [Internet]. [citirano 13 kolovoz 2022.]. Dostupno na: <https://medlineplus.gov/lab-tests/doppler-ultrasound/>
18. Evans DH, Jensen JA, Nielsen MB. Ultrasonic colour Doppler imaging. Interface Focus [Internet]. 08. kolovoz 2011. [citirano 13 kolovoz 2022.];1(4):490. Dostupno na: </pmc/articles/PMC3262272/>
19. Shwaiki O, Rashwan B, Fink MA, Kirksey L, Gadani S, Karuppasamy K, i ostali. Lower extremity CT angiography in peripheral arterial disease: from the established approach to evolving technical developments. Int J Cardiovasc Imaging [Internet]. 01. listopada 2021. [citirano 13 kolovoz 2022.];37(10):3101–14. Dostupno na: <https://link.springer.com/article/10.1007/s10554-021-02277-1>
20. Yadav V, Khanduri S, Yadav P, Pandey S, Tyagi E, Yadav H, i ostali. Diagnostic Accuracy of Color Doppler and Calcium Scoring versus Dual-Energy Computed Tomography Angiography in the Assessment of Peripheral Arterial Diseases of Lower Limb. J Clin Imaging Sci [Internet]. 01. srpanj 2020. [citirano 13 kolovoz 2022.];10(1). Dostupno na: </pmc/articles/PMC7451140/>

21. Klinički zavod za radiologiju KBC-a Rijeka, interni protokol za izvođenje pregleda kompjutoriziranom tomografijom. Rijeka, KBC Rijeka; 2022.
22. Čanaki F. MSCT angiografija u dijagnostici bolesti arterija donjih ekstremiteta. [citirano 13 kolovoz 2022.]; Dostupno na: <https://urn.nsk.hr/urn:nbn:hr:176:392906>
23. Implantabilni kardioverter defibrilator | Aritmije KBCSM [Internet]. [citirano 15 listopada 2022.]. Dostupno na: <https://aritmije.kbcsm.hr/implantabilni-kardioverter-defibrilator-icd/>
24. Marques C, Dias-Neto M, Sampaio S. Clinical outcomes after digital subtraction angiography versus computed tomography angiography in the preoperative evaluation of lower limb peripheral artery disease. *Rev Port Cir Cardiorac Vasc* [Internet]. 01. srpanj 2018. [citirano 13 kolovoz 2022.];25(3–4):133–40. Dostupno na: <https://europepmc.org/article/med/30599470>
25. Aronow WS. Drug Treatment of Peripheral Arterial Disease in the Elderly. *Drugs Aging* 2006 231 [Internet]. 11. rujan 2012. [citirano 15 listopada 2022.];23(1):1–12. Dostupno na: <https://link.springer.com/article/10.2165/00002512-200623010-00001>
26. Katsanos, K., Tepe, G., Tsetis, D., & Fanelli, F. Standards of Practice for Superficial Femoral and Popliteal Artery Angioplasty and Stenting. *CardioVascular and Interventional Radiology*, 2014, 37(3), 592–603.
27. Allaqaband S, Kirvaitis R, Jan F, Bajwa T. Endovascular Treatment of Peripheral Vascular Disease. *Curr Probl Cardiol*. 01. rujan 2009.;34(9):359–476.
28. Thukkani AK, Kinlay S. Endovascular Intervention for Peripheral Artery Disease. *Circ Res* [Internet]. 04. travanj 2015. [citirano 15 listopada 2022.];116(9):1599. Dostupno na: [/pmc/articles/PMC4504240/](https://pubmed.ncbi.nlm.nih.gov/25444440/)
29. Anantha-Narayanan M, Shah SM, Jelani QUA, Garcia S, Ionescu C, Regan C, i ostali. Drug-coated balloon versus plain old balloon angioplasty in femoropopliteal disease: An updated meta-analysis of randomized controlled trials. *Catheter Cardiovasc Interv* [Internet]. 01. srpanj 2019. [citirano 13 kolovoz 2022.];94(1):139–48. Dostupno na: <https://onlinelibrary.wiley.com/doi/full/10.1002/ccd.28176>
30. Gao L, Chen YD. Application of drug-coated balloon in coronary artery intervention: challenges and opportunities. *J Geriatr Cardiol* [Internet]. 2016. [citirano 13 kolovoz 2022.];13(11):906. Dostupno na: [/pmc/articles/PMC5253407/](https://pubmed.ncbi.nlm.nih.gov/27111111/)
31. What to Expect From an Atherectomy [Internet]. [citirano 16 kolovoz 2022.]. Dostupno na: <https://www.webmd.com/heart-disease/what-is-atherectomy>

32. Tepe G, Laird J, Schneider P, Brodmann M, Krishnan P, Micari A, i ostali. Drug-coated balloon versus standard percutaneous transluminal angioplasty for the treatment of superficial femoral and popliteal peripheral artery disease 12-month results from the IN.PACT SFA randomized Trial. *Circulation* [Internet]. 03. veljača 2015. [citirano 13 kolovoz 2022.];131(5):495–502. Dostupno na: <https://www.ahajournals.org/doi/abs/10.1161/CIRCULATIONAHA.114.011004>

16. Privitci

16.1. Ilustracije

- Slika 1. Anatomija kardiovaskularnog sistema preuzeto 12.10.2022. s: <https://www.vectorstock.com/royalty-free-vector/cardiovascular-system-vector-831331>
- Slika 2. Prikaz perifernih krvnih žila donjeg ekstremiteta, izvor: arhiva ISSA, KBC Rijeka
- Slika 3. Promjene na stopalu pacijenta koji boluje od PAB preuzeto 12.10.2022. s: <https://www.webmd.com/heart-disease/ss/slideshow-visual-guide-peripheral-artery-disease-pad>
- Slika 4. Lokacije aterosklerotskih začepljenja kod PAB, te prikaz regije gdje se pojavljuju simptomi (9)
- Slika 5. Način izvođenja ABI (9)
- Slika 6. Spektralna analiza na Color Doppleru, preuzeto 12.10.2022. s: <https://slideplayer.com/slide/10659855/>
- Slika 7. Prikaz okludiranog stenta AFS preuzeto 12.10.2022. s: <https://www.ahajournals.org/doi/10.1161/CIRCIMAGING.111.970814>
- Slika 8. . Prikaz CTA, koronalni VRT i aksijalni presjeci gdje je jasno prikazan tok kontrasta kroz žile, preuzeto 12.10.2022. s: [https://www.academicradiology.org/article/S1076-6332\(16\)30090-3/fulltext](https://www.academicradiology.org/article/S1076-6332(16)30090-3/fulltext)
- Slika 9. MRA prikaz kontrastom punjenih žila preuzeto 12.10.2022. s: <https://www.ahajournals.org/doi/10.1161/CIRCIMAGING.111.970814>
- Slika 10. DSA desne površinske femoralne arterije koja pokazuje okluziju dugog segmenta, Izvor: arhiva ISSA, KBC Rijeka
- Slika 11. TASC klasifikacija periferne arterijske bolesti, preuzeto 22.1.2023. s: <https://www.ncbi.nlm.nih.gov/pmc/articles/PMC4691515>
- Slika 12. Demonstracijski prikaz dilatacije balona u krvnoj žili i potiskivanja aterosklerotskog plaka, preuzeto 1.12.2022. s: <https://ourheartdr.com/vascular-services/peripheral-arterial-disease-pad/treatment-options-for-pad/drug-coated-balloon-angioplasty/>

16.2. Tablice

Tablica 1. Prikaz Spol/ Dob podjele

Tablica 2. Utjecaj učinjenog zahvata DCB metodom na pojavnost restenoze

16.3. Grafovi

Graf 1. Prikaz raspodjele ispitanika prema spolu

Graf 2. Prikaz pojavnosti restenoze kod osoba ženskog spola

Graf 3. Prikaz pojavnosti restenoze kod osoba muškog spola

Graf 4. Prikaz postotka restenoza u odnosu na urednu prohodnost

17. Životopis

Rođen sam 8.10.1998. godine u Splitu. Pohađao sam Srednju zdravstvenu školu Split smjer medicinskog tehničara. Po završetku upisujem Fakultet zdravstvenih studija Rijeka, smjer Radiološke tehnologije.

Većinu svojeg osnovnoškolskog i srednjoškolskog obrazovanja bavio sam se čitanjem i raznovrsnim sportovima. Zadnjih nekoliko godina studiram uz povremeni zamjenski rad u obiteljskoj medicine.