

Učestalost uobičajene intersticijske pneumonije verificirane kompjuteriziranom tomografijom: rad s istraživanjem

Vlahović, Marta

Undergraduate thesis / Završni rad

2023

Degree Grantor / Ustanova koja je dodijelila akademski / stručni stupanj: **University of Rijeka, Faculty of Health Studies / Sveučilište u Rijeci, Fakultet zdravstvenih studija u Rijeci**

Permanent link / Trajna poveznica: <https://um.nsk.hr/um:nbn:hr:184:739561>

Rights / Prava: [In copyright](#)/[Zaštićeno autorskim pravom.](#)

Download date / Datum preuzimanja: **2024-11-24**

Repository / Repozitorij:

[Repository of the University of Rijeka, Faculty of Health Studies - FHSRI Repository](#)



SVEUČILIŠTE U RIJECI
FAKULTET ZDRAVSTVENIH STUDIJA
PREDDIPLOMSKI STRUČNI STUDIJ RADIOLOŠKE TEHNOLOGIJE

Marta Vlahović

**UČESTALOST UOBIČAJENE INTERSTICIJSKE PNEUMONIJE VERIFICIRANE
KOMPJUTERIZIRANOM TOMOGRAFIJOM: rad s istraživanjem**

Završni rad

Rijeka, 2023.

UNIVERSITY OF RIJEKA
FACULTY OF HEALTH STUDIES
UNDERGRADUATE PROFESSIONAL STUDY OF RADIOLOGICAL TECHNOLOGY

Marta Vlahović

**FREQUENCY OF COMMON INTERSTITIAL PNEUMONIA VERIFIED BY
COMPUTERIZED TOMOGRAPHY: research**

Bachelor thesis

Rijeka, 2023.

Mentor rada: izv.prof. dr. sc. Ljiljana Bulat Kardum, dr. med

Završni rad obranjen je dana _____ u/na _____.

Pred povjerenstvom u sastavu:

1. _____

2. _____

3. _____

Izvešće o provedenoj provjeri izvornosti studentskog rada

Opći podatci o studentu:

Sastavnica	Kliknite ili dodirnite ovdje da biste unijeli tekst.
Studij	PREDDIPLOMSKI STRUČNI STUDIJ RADIOLOŠKE TEHNOLOGIJE
Vrsta studentskog rada	Završni rad
Ime i prezime studenta	Marta Vlahović
JMBAG	0351009986

Podatci o radu studenta:

Naslov rada	UČESTALOST UOBIČAJENE INTERSTICIJSKE PNEUMONIJE VERIFICIRANE KOMPJUTERIZIRANOM TOMOGRAFIJOM
Ime i prezime mentora	Izv.prof.dr.sc. Ljiljana Bulat-Kardum
Datum zadavanja rada	2. rujna 2022.
Datum predaje rada	29. svibnja 2023.
Identifikacijski br. podneska	2104443499
Datum provjere rada	29. svibnja 2023.
Ime datoteke	Diplomski rad MV
Veličina datoteke	1.51M
Broj znakova	55886
Broj riječi	8714
Broj stranica	44

Podudarnost studentskog rada:

PODUDARNOST	Kliknite ili dodirnite ovdje da biste unijeli tekst.
Ukupno (%)	8%

Izjava mentora o izvornosti studentskog rada

Mišljenje mentora	Kliknite ili dodirnite ovdje da biste unijeli tekst.
Datum izdavanja mišljenja	29. svibnja 2023.
Rad zadovoljava uvjete izvornosti	<input checked="" type="checkbox"/>
Rad ne zadovoljava uvjete izvornosti	<input type="checkbox"/>
Obrazloženje mentora (po potrebi dodati zasebno)	Kliknite ili dodirnite ovdje da biste unijeli tekst.

Datum

29. svibnja 2023.

Potpis mentora



Ime, prezime : **Ljiljana Bulat Kardum**

Radno mjesto: **Zavod za pulmologiju klinike za internu medicine, KBC Rijeka**

Adresa radnog mjesta : Tome Strižića 3, 51 000 Rijeka

E-mail adresa: bulat.ljiljana@medri.uniri.hr

Izjava mentora o etičnosti istraživanja

Izjavljujem i potpisom potvrđujem, kao mentor predloženog istraživanja: UČESTALOST UOBIČAJENE INTERSTICIJSKE PNEUMONIJE VERIFICIRANE KOMPJUTERIZIRANOM TOMOGRAFIJOM, kojeg u izradi svog završnog rada provodi Marta Vlahović, studentica PREDDIPLOMSKOG STRUČNOG STUDIJA RADIOLOŠKA TEHNOLOGIJA, da je predloženo istraživanje u potpunosti u skladu s etičkim standardima propisanim za istraživanja u medicini i zdravstvu, uključujući osnove dobre kliničke prakse, Helsinšku deklaraciju, Zakon o zdravstvenoj zaštiti Republike Hrvatske (NN 150/08 , 71/10, 139/10,22/11,84/11, 154/11, 12/12, 35/12, 70/12, 144/12,82/13, 159/13, 22/14, 154/14) i Zakon o zaštiti prava pacijenata Republike Hrvatske (NN 169/04,37/08) i Zakon o zaštiti osobnih podataka (GDPR).

Kao mentor predloženog istraživanja obvezujem se nadzirati provođenje samog istraživanja, kao i izradu završnog rada pristupnice.

Mentor:



Izv.prof.dr.sc. Ljiljana Bulat Kardum

Rijeka, 26.kolovoz 2022.god

SADRŽAJ

1. UVOD	1
2. INTERSTICIJSKE PLUĆNE BOLESTI.....	2
3. RADIOLOŠKA PLUĆNA DIJAGNOSTIKA.....	4
3.1. Sekundarni plućni reznjic	5
4. IDIOPATSKE INTERSTICIJSKE PNEUMONIJE (IIP).....	6
4.1. Obična intersticijska pneumonija (UIP uzorak)	7
4.1.1. Konvencionalni radiogram grudnih organa.....	7
4.1.2. Komjuterizirana tomografija visoke razlučivosti grudnih organa.....	7
4.2.1. Epidemiologija	9
4.2.2. Etiologija	9
4.2.3. Dijagnostički pristup	10
4.2.4. Multidisciplinarni tim	11
4.2.5. Terapijski pristup	12
5. DIFERENCIJALNA DIJAGNOZA UIP UZORKA.....	12
5.1. Kolagen-vaskularne bolesti	13
5.2. Hipersenzitivni pneumonitis.....	14
5.3. Lijekovima izazvana intersticijska plućna bolest	15
5.4. Intersticijska bolest povezana s azbestozom pluća.....	15
6. CILJEVI I HIPOTEZE.....	16
6.1. Ciljevi	16
6.2. Hipoteze	16
7. ISPITANICI I METODE	17
7.1. Ispitanici	17
7.2. Metode	17
8. REZULTATI.....	18
8.1. Udio ispitanika kojima je HRCT-om verificiran UIP uzorak.....	18
8.2. Rezultati prema dobi i spolu u ispitanika	19
8.3. Pušački status ispitanika.....	21
8.4. Učestalost idiopatske plućne fibroze obzirom na UIP uzorak u nalazu.....	22
8.5. Učestalost idiopatske plućne fibroze i drugih dijagnoza obizom na spol ispitanika	24
8.6. Udio pacijenata koji primaju antifibrotsku terapiju prema odluci multidisciplinarnog tima.....	25
9. RASPRAVA.....	26

10. ZAKLJUČAK	29
LITERATURA	30
PRIVICI	33

SAŽETAK

Intersticijske bolesti pluća (IBP) pojam je koji obuhvaća raznolik raspon plućnih stanja koja prvenstveno zahvaćaju plućni intencij. Intersticijske bolesti pluća treba uzeti u obzir kod svake osobe koja dolazi s otežanim disanjem ili kašljem uz abnormalnu radiološku sliku prsnog koša. Zahvaljujući tankim presjecima, kompjuterizirana tomografija visoke rezolucije (HRCT) grudnog koša najbolja je metoda pravovremenog otkrivanja bolesti jer pruža uvid u čitav plućni parenhim. Ukoliko je dijagnoza nejasna, potrebno je učiniti biopsiju pluća. Na samom putu do postavljanja dijagnoze najčešće sudjeluje multidisciplinarni tim kojeg čine liječnici različitih specijalnosti, koji ujedno odlučuje o potrebi terapije ovisno o stanju pacijenta.

Cilj našeg istraživanja bio je odrediti učestalost uobičajene intersticijske pneumonije tj. UIP uzorka verificiranog HRCT-om toraksa u bolesnika sa sumnjom na intersticijsku bolest pluća, odrediti udio bolesnika sa UIP uzorkom kojima je postavljena dijagnoza idiopatske plućne fibroze (IPF) te odrediti je li idiopatska plućna fibroza češća kod muškaraca ili kod žena. Ovim retrospektivnim istraživanjem obuhvatili smo 97 ispitanika oba spola i različite dobi koji su bili podvrgnuti HRCT-u toraksa zbog sumnje na intersticijsku bolest pluća u razdoblju od siječnja 2020. do siječnja 2022. godine. Od ukupnog broja ispitanika, izdvojeni su oni u kojih je verificiran UIP uzorak, od toga 45 (74%) muškaraca i 16 (26%) žena. Kod istih je također analiziran pušački status. Podaci su izvađeni pretraživanjem podataka iz IBIS-a. Analiza dobivenih rezultata pokazala je da je 61 ispitanik imao HRCT-om verificiran UIP uzorak, većina su bili muškarci (74%) nego žene (26%). Najstariji ispitanik imao je 90 godina, dok je najmlađi imao 48 godina. Analizom u kojoj su ispitanici podjeljeni u dobne skupine, UIP uzorak je najzastupljeniji u dobnoj skupini između 70. i 74. godine života, dok od obrađenih ispitanika, njih 33, gotovo 25 (76%) ima postavljenu dijagnozu idiopatske plućne fibroze. U odnosu na spol, idiopatska plućna fibroza je dijagnosticirana kod 19 (76%) ispitanika muškog spola i 6 (24%) ženskog spola.

Zaključili smo da je UIP uzorak verificiran HRCT-om toraksa najčešći uzorak dijagnosticiran kod više od polovice ispitanika sa sumnjom na intersticijsku bolest pluća. Najčešće postavljena dijagnoza kod pacijenata s verificiranim UIP uzorkom je idiopatska plućna fibroza te je ujedno i zastupljenija kod muškaraca nego kod žena.

Ključne riječi: intersticijska bolest pluća, UIP uzorak, kompjuterizirana tomografija visoke rezolucije, idiopatska plućna fibroza

SUMMARY

Interstitial lung disease is a term that encompasses a diverse range of lung conditions that primarily affect the lung viscera. Interstitial lung disease (ILD) should be considered in any person who has symptoms such as the shortness of breath or cough with an abnormal chest radiograph. Thanks to the thin slices, HRCT is the best method for early detection of this disease because it provides insight into the entire lung parenchyma. If the diagnosis is unclear, a lung biopsy should be performed. While coming to the diagnosis, a multidisciplinary team consisting of doctors with different specialties, which at the same time decides on the need for therapy depending on the patient's condition.

Research objectives of our study were to determine the frequency of usual interstitial pneumonia (UIP) pattern verified by chest HRCT in patients with suspected interstitial lung disease, to determine the proportion of patients with UIP pattern who were diagnosed with idiopathic pulmonary fibrosis, and to determine whether ILD is more common in men or women. The study included 97 subjects of both sexes and different ages who underwent thorax HRCT due to suspicion of interstitial lung disease in the period from January 2020 to January 2022. From the total number of subjects, those in which the UIP sample was verified were singled out, of which 45 (74%) were men and 16 (26%) were women. Their smoking status was also analyzed. Data was collected by searching data extracted from IBIS system. UIP pattern was verified in 61 subjects, more often in men (74%) than in women (26%). The oldest subject was 90 years old, while the youngest was 48 years old. The analysis in which the respondents were divided into age groups showed that the UIP sample is most represented in the age group between 70 and 74 years of age. Out of the total number of processed subjects, 33 of them, 25 (76%) have been diagnosed with idiopathic pulmonary fibrosis. Also, idiopathic pulmonary fibrosis (IPF) was diagnosed in 19 (76%) male subjects and 6 (24%) female subjects.

In accordance with the obtained results, we have concluded that UIP pattern, verified by HRCT of the chest, is the most common pattern, diagnosed in more than half of subjects with suspected interstitial lung disease. The most common diagnosis in patients with a verified UIP pattern is idiopathic pulmonary fibrosis, which is also more prevalent in men than in women.

Key words: interstitial lung disease, UIP pattern, high-resolution computed tomography, idiopathic pulmonary fibrosis

POPIS KRATICA

- AIP- akutna intersticijska pneumonija (eng. acute interstitial pneumonia)
- BOOP- bronhiolitis obliterans organizirajuća pneumonija (eng. bronchiolitis obliterans organizing pneumonia)
- COP- kriptogena organizirana pneumonija (eng. cryptogenic organising pneumonia)
- CTD-ILD - intersticijska bolest pluća povezana s bolešću vezivnog tkiva (eng. connective tissue disease- related interstitial lung disease)
- DAD- difuzno alveolarno oštećenje (eng. diffuse alveolar damage)
- DIP- deskvamativna intersticijska pneumonija (eng. desquamative interstitial pneumonia)
- DM- dermatomiozitis
- FVC- forsirani vitalni kapacitet
- GERB- gastroezofagealna refluksna bolest
- GGO- uzorak zrnatog stakla (eng. ground- glass opacity)
- HP- hipersenzitivni pneumonitis (eng. hypersensitivity pneumonitis)
- HRCT- kompjuterizirana tomografija visoke razlučivosti (eng. high resolution computed tomography)
- IBIS- integrirani bolnički informacijski sustav
- IBP- intersticijske bolesti pluća
- IIP- idiopatske intersticijske pneumonije
- IPF- idiopatska plućna fibroza
- LIP- limfoidna intersticijska pneumonija (eng. lymphoid interstitial pneumonia)
- MBVT- miješana bolest vezivnog tkiva
- NSIP- nespecifična intersticijska pneumonija (eng. nonspecific interstitial pneumonia)
- PM- polimiozitis
- RA- reumatoidni artritis (eng. rheumatoid arthritis)
- RB-ILD- respiratorni bronhiolitis s intersticijskom pneumonijom (eng. respiratory bronchiolitis- associated interstitial lung disease)
- SLE- sistemski eritemski lupus (eng. systemic lupus erythematosus)
- SS- sistemski skleroza
- UIP- uobičajena intersticijska pneumonija (eng. usual interstitial pneumonia)
- VC- vitalni kapacitet

1. UVOD

Intersticijske bolesti pluća čine skupinu različitih bolesti koja uključuje više od 200 bolesti slične simptomatologije, što otežava njihovu dijagnostiku i često dovodi do kasne ispravne dijagnoze. Obzirom na nespecifične simptome, bolest se otkrije sasvim slučajno ili kada je već uznapredovala. Dijagnoza se temelji na anamnezi, fiziklanom pregledu, radiološkim slikovnim pretragama, testovima plućne funkcije i ponekad biopsiji pluća. (1) Tehnike snimanja bitna su komponenta dijagnostičkog procesa koji je vrlo zahtjevan. Radiografija prsnog koša početni je pokazatelj prisustva bolesti, iako ne daje puno informacija o razlikovanju IBP-a jer slične promjene mogu biti prisutne i u različitim bolestima ove skupine. Konvencionalni radiogram pruža samo ograničenu specifičnost i osjetljivost jer je plućni intersticij nevidljiv kod zdravih pluća, a teško vidljiv kod početne faze IBP-a. Zahvaljujući razvitku tehnologije koja nam omogućava dijagnostičku primjenu visokorezolucijskih dijagnostičkih snimaka, uvelike je olakšan put do točne dijagnoze. Kao najvrijednija dijagnostička metoda pokazala se kompjuterizirana tomografija visoke razlučivosti (HRCT), takozvani "zlatni standard" u dijagnosticiranju IBP-a. Ova metoda pokazala se najosjetljivijom, neinvazivnom dijagnostičkom metodom pogodnom za ove bolesti i smatra se ključnom u dijagnostici IBP-a. (2) Može se koristiti za procjenu progresije bolesti i prognozu. Jedan od najčešće verificiranih uzoraka HRCT-om tijekom obrade IBP-a je uzorak uobičajene intersticijske pneumonije (UIP), a vidljiv je kod idiopatske plućne fibroze ili kao sekundarna posljedica sistemskih bolesti veziva, uključivši reumatski artritis, progresivnu sistemsku sklerozu, te hipersenzitivni pneumonitis, intersticijske bolesti pluća inducirane lijekovima i kod azbestoze. U svakodnevnoj kliničkoj praksi dijagnoza IBP-a se obično postavlja multidisciplinarnim pristupom koji uključuje tim pulmologa, radiologa i patologa s iskustvom u dijagnosticiranju i liječenju intersticijskih plućnih bolesti. (1,2,3)

U prvom dijelu ovoga rada biti će opisane pojedine bolesti plućnog intersticija i njihove radiološke karakteristike dok će u drugom dijelu biti prikazana učestalost uzorka uobičajenije intersticijske pneumonije verificirane kompjuteriziranom tomografijom visoke rezolucije te učestalost idiopatske plućne fibroze kao najčešće kliničke manifestacije UIP uzorka.

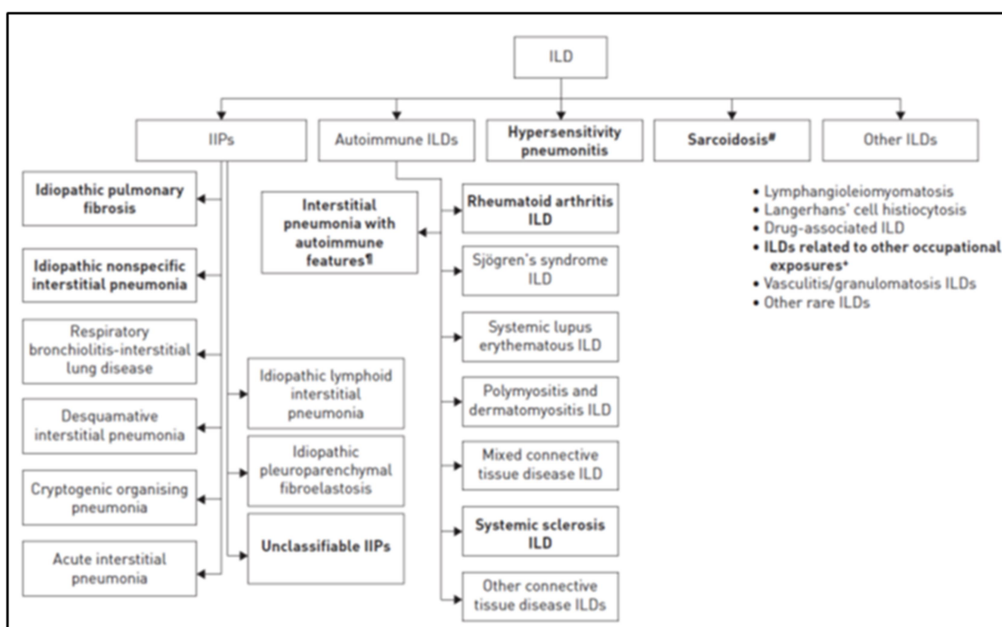
2. INTERSTICIJSKE PLUĆNE BOLESTI

Intersticijske bolesti pluća (ili difuzne bolesti plućnog parenhima) heterogena su skupina bolesti sličnih kliničkih, radioloških, fizioloških i patoloških manifestacija, a obuhvaćaju gotovo 200 različitih bolesti. Čine oko 15% ukupne plućne patologije. Trećina ih je poznate, a dvije trećine nepoznate etiologije. Za 20% su češće u muškaraca (80,9/100000) nego li u žena (67,2/10000), a incidencija se povećava sa starenjem populacije. (1) Karakterizirane su infiltracijom plućnog parenhima upalnim stanicama, malignim stanicama, tekućinom ili vezivnim tkivom. Posljedica toga razvoj je različitih stupnjeva upale i fibroze što ometa prolazak kisika preko alveo-kapilarne membrane u krv. Tijek bolesti može biti akutan, najčešće kroničan. Plućni intersticij je skup potpornih tkiva unutar pluća koji uključuje alevolarni epitel, plućni kapilarni endotel, bazalnu membranu, perivaskularno i perilimfatičko tkivo. IBP osim alveola zahvaćaju i ostale dijelove distalnog dijela respiratornog trakta uključujući terminalne bronhiole, alveolarne duktuse, male plućne arterije, vene i kapilare (1). Glavni uzroci oštećenja plućnog parenhima su: pušenje, plinovi i kemikalije, organske i anorganske prašine, infekcije, radijacija, lijekovi i sl. Oštećenja plućnog parenhima različite etiologije u većine oboljelih rezultiraju normalnim cijeljenjem, dok će osobe s genetskom predispozicijom (npr. mutacija u genu koji kodira varijantu mucina 5B) razviti IBP (2). Klinički simptomi IBP-a različite etiologije često nisu dugo prisutni ili su slabo izraženi kroz duži vremenski period, imaju uniformni obrazac, a manifestiraju se suhim kašljem i zaduhom koja je najčešće progresivna (3,4).

Najčešće korištena klasifikacija djeli IBP i na:

- 1) idiopatske intersticijske pneumonije (IIP) od kojih je najčešća idiopatska plućna fibroza (IPF)
- 2) intersticijske bolesti pluća poznatog uzorka
- 3) granulomatozne intersticijske bolesti pluća
- 4) intersticijske bolesti pluća zasebne kategorije (5,6) (Slika 1.)

Bolesnici s IBP obično otkrivaju bolest zbog prisutnih simptoma u vidu progresivne zaduhe ili dugotrajnog suhog kašlja, respiratornih simptoma prisutnih uz bolesti vezivnog tkiva, anamnestičkih podataka o profesionalnoj izloženosti (npr. azbestozu, silikozu), abnormalnom konvencionalnom radiogramu prsnog koša ili zbog poremećene plućne funkcije zabilježene spirometrijom, osobito kod prisutnih restriktivnih smetnji ventilacije tj. smanjeni ukupni kapacitet pluća (VC) i forsirani vitalni kapacitet (FVC). Dijagnostička obrada se sastoji od funkcionalne plućne dijagnostike (spirometrije i difuzijskog kapaciteta za CO), konvencionalnog radiograma i HRCT toraksa, biopsije plućnog parenhima te imunološke obrade. Dijagnoza intersticijskih bolesti pluća složen je zadatak za kliničare. Postavlja se kombinacijom kliničkog pregleda, anamnestičkih podataka, imunoloških testova i radioloških podataka u sklopu razmatranja članova multidisciplinarnog tima za IBP.



Slika 1. Klasifikacija intersticijskih plućnih bolesti; prema: Cottin V, Hirani NA, Hotchkiss DL, Nambiar AM, Ogura T, Otaola Met al. Presentation, diagnosis and clinical course of the spectrum of progressive-fibrosing interstitial lung diseases. Eur Respir Rev. 2018 Dec 21;27(150):180076. doi: 10.1183/16000617.0076-2018. PMID: 30578335; PMCID: PMC9489068.

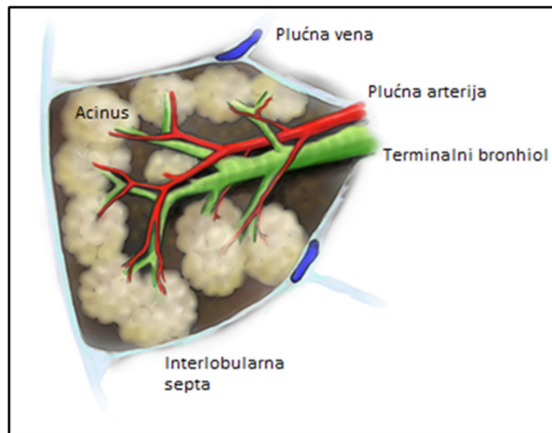
3. RADIOLOŠKA PLUĆNA DIJAGNOSTIKA

Konvencionalni radiogram prsnog koša osnova je radiološke evaluacije bolesti plućnog intersticija, iako je sama specifičnost i osjetljivost nezadovoljavajuća. Klasična radiografija primjenjiva je u početnoj fazi obrade bolesnika, procjeni regresije ili progresije bolesti te procjeni odgovora na terapiju. Minimalna doza zračenja, visoka prostorna rezolucija, brza i jeftina obrada bolesnika neke su od prednosti konvencionalne radiografije.

Kompjuterizirana tomografija visoke razlučivosti ili HRCT toraksa tijekom posljednja dva desetljeća postao je zlatni standard u otkrivanju, dijagnozi i praćenju difuznih bolesti plućnog parenhima. Odnosi se na tehniku u kojoj se dobivaju slike prsnog koša tankih presjeka i naknadno obrađuju posebnim algoritmom (7,8). Pretragu izvodi radiološki tehnolog te je bitno slijediti određene smjernice kako bi se prikupili što kvalitetniji i precizniji slikovni podaci. Optimalna rezolucija slike postiže se upotrebom tankih slojeva kolimacije, obično 1-1,5 mm. Deblji slojevi sa kolimacijom većom od 1,5 -2 mm ne prikazuju finu razliku plućnog parenhima i onemogućuju točnu procjenu bronhiektazija, cista, malih nodusa i zadebljanje interlobularnih septa. Tanji slojevi sa kolimacijom manjom od 1 mm ne poboljšavaju prostronu rezoluciju. Vrijeme ekspozicije je od 1 do 2 sekunde, matriks veći od 512x512 piksela, rekonstrukcijski oštri (koštani) algoritam, uvjeti snimanja 120-140 kV; 240-400 mAs, Window level oko -600 HU, a Qidth level oko 1500 HU (3,7). Ove tehničke prilagodbe osmišljene su za poboljšanje prostorne rezolucije, a time i poboljšanje sposobnosti otkrivanja malih struktura i abnormalnosti (9). HRCT može prikazati značajke sekundarnog plućnog reznjića, uključujući interlobularne pregrade, terminalne bronhiole i plućne arterije unutar bronhovaskularnog snopa. Budući je dokazano da intersticijske bolesti pluća utječu na sekundarni plućni reznjić, važno je poznavanje anatomije pluća koje je ključno za razumijevanje HRCT-a (10,11).

3.1. Sekundarni plućni režnjić

Sekundarni plućni režnjić je osnovna anatomska i funkcijska jedinica pluća. (Slika 2.) To je najmanja jedinica plućnog parenhima orkužena pregradama vezivnog tkiva- septom, veličine 1-2 cm. Sastoji se od 5 do 15 plućnih acinusa unutar kojih se nalaze alveoli čija je uloga izmjena plinova (10,12). Terminalni bronhiol koji je paralelan s centrilobularnom arterijom nalazi se u središtu svakog sekundarnog režnjića. Limfni kanali i plućne vene prolaze periferijom lobula unutar interlobularnih pregrada. Postoje dva limfna sustava: središnji limfni sustav- proteže se duž bronhovaskularnog snopa prema središtu režnjića i periferijski limfni sustav- nalazi se unutar interlobularnih pregrada i duž pleure (10).



Slika 2. Sekundarni plućni režnjić; preuzeto s interneta (12.12.2022.).

(https://radiopaedia.org/cases/8760/studies/9567?lang=us&referrer=%2Farticles%2Fsecondary-pulmonary-lobule%3Flang%3Dus%23image_list_item_335625#images)

Tumačenje intersticijske bolesti pluća temelji se na zahvaćenosti sekundarnog plućnog režnjića. Centrilobularno područje čini središnji dio sekundarnog plućnog režnjića. Ulaskom u pluća dišnim putovima određeni patogeni na razini plućnog parenhima odnosno sekundarnog plućnog režnjića uzrokuju upalne i/ili fibrozne procese koji se manifestiraju kliničkom slikom bronhiolitisa, hipersenzitivnog pneumonitisa itd (10). Perilimfatičko područje je periferni dio sekundarnog režnjića. Smatra se mjestom bolesti koje su smještene u limfnim žilama ili u interlobularnim septama (sarkoidoza, plućni edem) (10).

4. IDIOPATSKE INTERSTICIJSKE PNEUMONIJE (IIP)

Idiopatske intersticijske pneumonije (IIP) čine veliki dio intersticijskih bolesti pluća. Izraz "idiopatske" proizlazi iz toga što je etiologija nastanka same bolesti još uvijek nepoznata. Bolesti iz ove skupine dijele slične kliničke i radiološke značajke te se prvenstveno razlikuju prema histopatološkim uzorcima pribavljenih tijekom biopsije plućnog parenhima. Klasifikacija idiopatskih intersticijskih pneumonija publicirana je prvi put 2002. godine od strane Američkog torakalnog društva i Europsko respiratornog društva. Definirala je morfološke obrasce na kojima se temelji kliničko- radiološko- patološka dijagnoza IIP-a. IIP uključuje sedam entiteta: običnu intersticijsku pneumoniju (UIP) sa učestalošću od 55%, nespecifičnu intersticijsku pneumoniju (NSIP) sa 25% učestalosti, kriptogenu organiziranu pneumoniju (COP) koje ima oko 3%, respiratorni bronhiolitis s intersticijskom pneumonijom (RB-ILD) i deskvamativnu intersticijsku pneumoniju (DIP) sa zajedničkom incidencijom od 15%, limfoidnu intersticijsku pneumoniju (LIP) sa učestalošću od 1% i akutnu intersticijsku pneumoniju (AIP) sa manje od 1% učestalosti (3,13,14). Svaki od ovih entiteta ima tipičan slikovni i histološki uzorak, iako se u praksi slikovni obrasci mogu razlikovati. Svaki entitet može biti idiopatski ili sekundaran u odnosu na prepoznatljiv uzrok ovog stanja. Razlika među IIP važna je zbog prognoze i tijeka bolesti. Dijagnoza se temelji na anamnezi, fizikalnom pregledu, pribavljanju HRCT snimaka, testovima plućne funkcije i biopsiji pluća. Simptomi i znakovi IIP obično su nespecifični. Kašalj i dispneja u naporu su tipični simptomi IIP-a, ali nespecifični za određenu skupinu bolesti jer se javljaju u svih IIP po uniformnom obrascu, s različitim početkom i različitom brzinom progresije. Uobičajeni znakovi uključuju tahipneju, smanjenu ekspanziju prsnog koša, auskultatorni nalaz bibazilarnog suhog pucketanje na kraju udisaja. (14)

HRCT je postao sastavni dio evaluacije bolesnika s idiopatskom intersticijskom pneumonijom. Indiciran je gotovo za sve bolesnike osim za one koje standardna radiografija prsnog koša jasno ukazuje na specifičnu dijagnozu. Pažljiva pozornost na tehniku snimanja je neophodna kako bi se osigurala dijagnostička točnost. HRCT treba izvesti na način da pacijent leži na leđima, a zatim potrbuške te treba uključiti dinamičko snimanje respiratornog sustava kako bi se istaknuli dokazi zahvaćenosti malih dišnih putova (14).

4.1. Obična intersticijska pneumonija (UIP uzorak)

Obična intersticijska pneumonija čini oko 55% svih idiopatskih intersticijskih pneumonija (5). Uzorak uobičajene intersticijske pneumonije (UIP uzorak) jedan od najčešće verificiranih uzoraka na HRCT-u tijekom obrade IBP. U prošlosti se izraz UIP koristio kao sinonim za idiopatsku plućnu fibrozu što u novije vrijeme nije slučaj jer se može pronaći kao sekundarna posljedica sistemskih bolesti kao što su:

- bolesti vezivnog tkiva: reumatoidni artritis, sistemska skleroza (sklerodermija), sistemski lupus eritematosus, Sjogrenov sindrom, miješana bolest veziva
- intersticijske bolesti pluća inducirane lijekovima
- hipersenzitivni pneumonitis
- azbestoza (16,17).

4.1.1. Konvencionalni radiogram grudnih organa

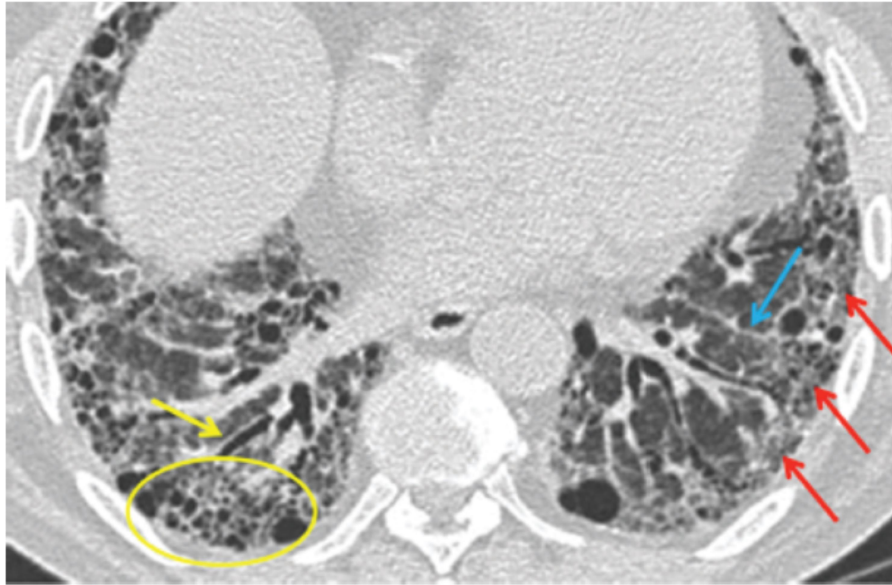
Radiografija prsnog koša može biti čak i normalna u bolesnika s vrlo ranom fazom bolesti dok će u bolesnika s uznapredovalom bolesti na snimci biti prikazan smanjeni plućni volumen i bazalna fina do gruba retikulacija. Obično je zbog opsežnijeg zahvaćanja donjih režnjeva fisura pomaknuta prema dolje što se najbolje vidi na lateralnoj radiografiji prsnog koša (17).

4.1.2. Komjuterizirana tomografija visoke razlučivosti grudnih organa

Kada se opisuju slikovne značajke, često se koristi termin UIP uzorak, koji ima specifične dijagnostičke kriterije na HRCT-u. UIP uzorak verificiran HRCT-om karakterizira prisustvo slijedećih znakova:

1. saćasta pluća- specifičan znak UIP-a ako zahvaća više od 5% plućnog parenhima,
2. retikularna zasjenjenja s trakcijskim bronhiektazijama,
3. subpleuralna i bazalna dominacija promjena (apiko- bazalni gradijent) ,

4. odsutnost radiomorfoloških obrazaca koji upućuju na alternativnu dijagnozu. (17)
(Slika 3.)



Slika 3. Dijagnostički kriteriji za UIP uzorak na HRCT toraksa: a. subpleuralna, bazalna predominacija (crvena strijelica), b. retikulacije (plava strijelica), c. saće sa ili bez bronhiektazija (žuta strijelica), d. odsustvo karakteristika koje nisu konzistentne s UIP uzorkom; preneseno iz: Mikolasch TA, Garthwaite HS, Porter JC. Update in diagnosis and management of interstitial lung disease. Clin Med (Lond). 2016 Dec;16(Suppl 6):s71-s78. doi: 10.7861/clinmedicine.16-6-s71. PMID: 27956445; PMCID: PMC6329571.

Ukoliko nalaz HRCT toraksa nema sva četiri radiološka kriterija UIP-a, tada se morfološke promjene opisuju kao vjerojatni UIP, uzorak nekonzistentan za UIP ili alternativna dijagnoza. Vjerojatni UIP razlikuje se od UIP po odsutnosti saća koje se obično nalaze u dorzalnim, bazalnim i subpleuralnim regijama pluća. (18) U obrascu nekonzistentnom za UIP, prisutne morfološke promjene su bazalna i subpleuralna fibroza i uz druge nalaze koji ne upućuju na bilo kakvu specifičnu dijagnozu. (18) To znači da u kliničkom kontekstu (uzevši u obzir rezultate drugih dijagnostičkih postupaka), CT uzorak UIP-a dovoljan je za dijagnozu IPF bez biopsije. U slučaju vjerojatnog UIP-a, neodređenog ili CT uzorka u skladu s alternativnom dijagnozom, multidisciplinarna rasprava može odlučiti da li je biopsija pluća potrebna za postavljanje dijagnoze (18). Neki autori predlažu hipotezu da vjerojatni i nekonzistentni UIP uzorak predstavljaju ranu fazu IPF. (19)

4.2. Idiopatska plućna fibroza

IPF odgovara histološkom i radiološkom obrascu obične intersticijske pneumonije, UIP uzorku i zahvaća isključivo pluća. Idiopatska plućna fibroza (IPF) je specifičan oblik kronične, progresivne, fibrozne intersticijske pneumonije nepoznatog uzorka. Ovo stanje uzrokuje nakupljanje ožiljnog tkiva (fibroze) u plućima, zbog čega pluća ne mogu učinkovito prenositi kisik u krvotok. Pojavljuje se prvenstveno u starijih odraslih osoba, karakterizira je progresivno pogoršanje dispneje i suhi kašalj, poslijedično propadanje plućne funkcije u smislu razvoja restriktivnih smetnji ventilacije i smanjenja DLCO, a napredovanjem i razvoj respiratorne slabosti. (3)

Tijek idiopatske plućne fibroze karakteriziraju razdoblja relativne stabilnosti s polaganim padom u vrijednostima plućnih funkcija te povremenim epizodama pogoršanja simptoma, a svako akutno pogoršanje može završiti i smrtnim ishodom. IPF ima lošu prognozu, najčešći je i najteži oblik plućne fibroze, sa prosječnim preživljenjem od 2 do 5 godina po uspostavljanju dijagnoze, a svaka egzacerbacija može biti životno ugrožavajuća. (15). IPF je neizbježno smrtonosna bolest pluća. Tijek bolesti sličan je tijeku malignih bolesti, a smrtnosti od IPF je veća od smrtnosti velikog broja malignih oboljenja. Postotak preživljenja od 5 godina za IPF kreće se između 20-40%. (18,19,20)

4.2.1. Epidemiologija

Najčešće obolijevaju osobe u dobi od 40 do 60 i više godina, pretežito muškarci. Smrtnost se procjenjuje na oko 3/100.000, a očekivani životni vijek od postavljanja dijagnoze kreće se od 2,8 do 5 godina (3).

4.2.2. Etiologija

Etiologija idiopatske plućne fibroze nije poznata. Smatra se da se fibroza koja se nakuplja u plućima razvija kao rezultat abnormalnog oporavka plućnog tkiva nakon oštećenja uzrokovanog nepoznatim agensom. Abnormalni oporavak pripisan je posljedici kombinacije genetskih i okolišnih čimbenika. IPF je povezan s pušenjem cigareta, naročito u bolesnika s više od 20 pušačkih godina. Povećani rizik za razvoj IPF moguće je vezan za dugotrajnu izloženost raznim tvarima iz okoliša, posebno izloženost metalnim prašinama (mjed, olovo, i čelik) i drvenoj prašini (bor). Postavljena je i hipoteza o povezanosti poljodjelstva, peradarstva, rada u frizerskom salonu, radnog okruženja kamenorezaca (rezanje i poliranje),

te izlaganja životinjskoj prašini sa razvojem IPF. Razmatrana je i povezanost sa gastroezofagealnom refluksnom bolesti (GERB) preko kontinuiranih mikroozljeda aspiracijom kiselog aerosola koji se u tim okolnostima stvara. Za napomenuti je da više od trećina bolesnika sa verificiranim IPF-om ima pridruženi GERB. Brojne studije istražile su moguću ulogu kronične virusne infekcije u etiologiji IPF, uzrokovane npr. Epstein-Barr virusom, citomegalovirusom ili humanim herpes virusom, no do danas nema definitivnog zaključka o ulozi infekcije u nastanku IPF. Određeni lijekovi također mogu potaknuti bolest (3,17). Genetski čimbenici su svakako presudni u razvoju bolesti, što potvrđuje i oblik obiteljske IPF koja se razvija već u mladoj životnoj dobi oboljelih. Čini manje od 5% svih slučajeva IPF, a najvjerojatnije se prenosi autosomno-dominantno s promjenjivom penetracijom. Kriteriji koji se koriste za definiranje IPF u obiteljskim oblicima (tj. gdje su oboljela dva ili više članova iste obitelji) ne razlikuju se od sporadičnih slučajeva. (18,21)

4.2.3. Dijagnostički pristup

Dijagnostički pristup u bolesnika sa tipičnim simptomima progresivne dispneje i suhog kašlja, podrazumijeva prije svega dobro uzetu anamneza o uzimanju lijekova ili simptoma koji mogu sugerirati kolagen-vaskularne bolesti. Dijagnostička obrada uključuje funkcionalne plućne testove, konvencionalni radiogram grudnih organa kao i HRCT, te imunološku obradu radi isključivanja drugih intersticijskih bolesti pluća ili stanja koja se mogu manifestirati UIP uzorkom na HRCT-u.

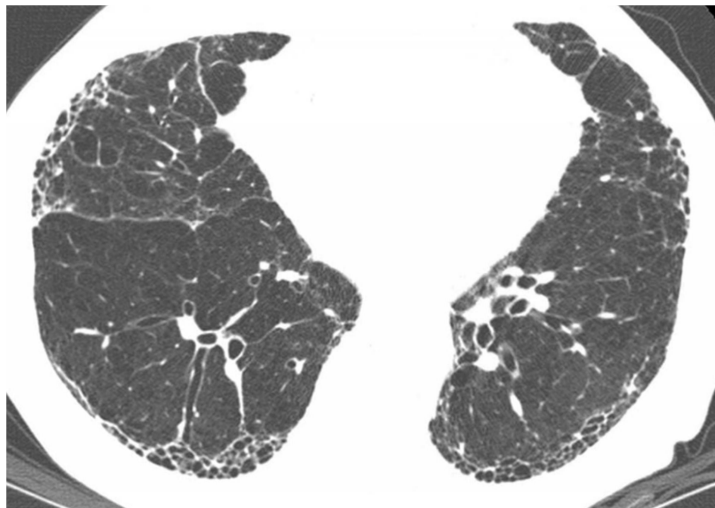
Konvencionalna radiografija prsnog koša

Konvencionalna radiografija prsnog koša tipično pokazuje difuzna retikularna zamućenja u donjim i perifernim dijelovima pluća. Na snimci se također mogu vidjeti male cistične lezije (saće) i prošireni dišni putovi zbog traksijskih bronhiektazija. Nije dovoljno senzitivna niti specifična pretraga za postavljanje dijagnoze, ali je dobra indikativna metoda u osoba sa tipičnim simptomima za postavljanje sumnje na intersticijsku plućnu bolest. (15)

CT toraksa visoke razlučivosti

HRCT pokazuje difuzna, mrljasta, subpleuralna, retikularna zamućenja s nepravilno zadebljanim interlobularnim septama i intralobularnim linijama; subpleuralno saće i traksijske bronhiektazije što se naziva obrazac uobičajene intersticijske pneumonije. Zamućenja plućnog parenhima u obliku zrnatog stakla (GGO) ukazuju na alternativnu dijagnozu, kao i znakovi

lobularnog zarobljavanja zraka koji govore u prilog hipersenzitivnom pneumonitisu. (15, 18,19,20) (Slika 4.)



Slika 4. Idiopatska plućna fibroza; Subpleuralno sačasto tkivo i traksijske bronhiektazije prisutne na HRCT-u. Izvor: preuzeto s interneta (16.12.2022.) <https://www.msmanuals.com/professional/pulmonary-disorders/interstitial-lung-diseases/idiopathic-pulmonary-fibrosis>

Također je u sklopu obrade potrebno :

1. isključivanje drugih poznatih uzroka IBP (npr. kućna i profesionalna izloženost okolišu, bolest vezivnog tkiva odnosno kolagen-vaskularne bolesti i toksičnost lijekova).
2. razmatranje specifične kombinacije HRCT-a i uzorka pribavljenog tijekom kirurške biopsije pluća u bolesnika podvrgnutih istoj. (22)

Stoga se točnost dijagnoze IPF povećava s kliničkom, radiološkom i histopatološkom korelacijom te multidisciplinarnom raspravom među iskusnim kliničkim stručnjacima u ovom području.

4.2.4. Multidisciplinarni tim

Kako UIP uzorak nije karakteristika samo IPF, već se može javiti i drugim, sekundarnim intersticijskim plućnim bolestima, potrebno je uzimajući u obzir rezultate

dijagnostičkih testova u sklopu obrade IBP uzeti u razmatranje i drugu patologiju. Konsenzusni pristup multidisciplinarnih eksperata kojeg najčešće čine pulmolog, imunolog, radiolog i patolog, integrira sve dostupne podatke dijagnostičkih postupaka nekoliko faza obrade. Ovaj način odlučivanja smatra se zlatnim standardom u postavljanju dijagnoze IPF. Ovakav pristup u odlučivanju može spriječiti nepotrebne kirurške biopsije i točno identificirati pacijente kod kojih biopsija može učinkovito doprinijeti dijagnozi. (13,14)

4.2.5. Terapijski pristup

Za liječenje IPF odobrene su dvije antifibrotičke terapije: nintedanib i pirfenidon. Ovi lijekovi usporavaju opadanje plućne funkcije i smanjuju rizik od akutnih respiratornih pogoršanja, koja su povezana s visokim morbiditetom i mortalitetom. Pojedina klinička ispitivanja nisu pokazala smanjenje smrtnosti, ali sugeriraju da antifibrotička terapija produljuje životni vijek i kvalitetu života. U mnogim slučajevima, gdje odluke ne donosi multidisciplinarni tim, dio osoba s IPF-om ostaje neliječen jer liječnik smatra da je bolest stabilna ili zbog mogućih nuspojava lijeka. Većina pojedinaca može tolerirati antifibrotičku terapiju, a u slučaju razvoja štetnih učinaka lijeka nintedaniba ,prilagodba doze se pokazala učinkovitom u rješavanju nuspojava, a da se pritom ne ugrožava učinkovitost lijeka. (23)

5. DIFERENCIJALNA DIJAGNOZA UIP UZORKA

Revizija dijagnostičkih preporuka IPF na temelju novijih kliničkih ispitivanja i konsenzusa stručnjaka iz rujna 2018. godine (19) predložila je dijagnostički algoritam kojim se preporučuje da se svim pacijentima sa IBP provede temeljita klinička obrada kako bi se isključili drugi specifični uzroci intersticijske plućne bolesti a koji se mogu manifestirati UIP uzorkom na HRCT-u toraksa. Drugi poznati uzroci IBP sa UIP uzorkom mogu biti kućna i profesionalna izloženost okolišu, bolest vezivnog tkiva odnosno kolagen-vaskularne bolesti i toksičnost izazvana lijekovima. (19,24) IPF, hipersenzitivni pneumonitis i kolagen-vaskularne bolesti su glavne diferencijalne dijagnoze u bolesnika s HRCT uzorcima UIP uzorka, vjerojatnog i neodređenog UIP-a. Pacijenti s UIP uzorkom na HRCT-u su zbog nepovoljnijeg tijeka bolesti imali veću vjerojatnost da će umrijeti ili su češće podvrgavani transplantaciji pluća. (24)

5.1. Kolagen-vaskularne bolesti

Kolagen-vaskularne bolesti ili sistemske bolesti vezivnog tkiva velika je grupa upalnih autoimunih bolesti koje mogu zahvatiti gotovo sve organe i tkiva, pa u dijela bolesnika se može razviti i intersticijska plućna bolest. Ove bolesti imaju neke zajedničke karakteristike: nepoznate su etiologije, autoimmune geneze, a dokazuju se specifičnim autoantitijelima. Kolagen-vaskularne bolesti koje pokazuju obilježja intersticijske bolesti pluća uključuju sistemski eritematozni lupus (SLE), reumatoidni artritis (RA), progresivnu sistemsku sklerozu (SS), dermatomiozitis (DM) i polimiozitis (PM), Sjögrenov sindrom i miješanu bolest vezivnog tkiva (MBVT). U histopatološkoj analizi, intersticijske bolesti pluća se najčešće prezentiraju uzorkom nespecifične intersticijske pneumonije (NSIP) na HRCT-u toraksa. Rijede se prezentiraju UIP uzorkom, a mogu se rijetko prezentirati bronhiolitis obliterans organizirajućom pneumonijom (BOOP), difuznim alveolarnim oštećenjem (DAD) ili limfocitnom intersticijskom pneumonijom (LIP). (6,18,25)

Iako udjeli intersticijske pneumonije variraju, nespecifična intersticijska pneumonija čini veliki udio, posebno kod progresivne sistemske skleroze, dermatomiozitisa i polimiozitisa te miješane bolesti vezivnog tkiva. U literaturi se navodi da je 10% UIP uzorka i 39% vjerojatnog UIP uzorka na multidisciplinarnom timu dijagnosticirano kao intersticijska plućna bolest povezana s kolagen-vaskularnom bolešću (eng. connective tissue disease-related interstitial lung disease CTD-ILD). Povoljnija prognoza kod intersticijske pneumonije povezane s kolagenskim vaskularnim bolestima nego kod idiopatskih intersticijske pneumonije može se objasniti većim udjelom nespecifične intersticijske pneumonije nego kod obične intersticijske pneumonije. (24,25) Kompjuterizirana tomografija visoke razlučivosti pomaže karakterizirati i odrediti opseg intersticijske bolesti pluća kod kolagenih vaskularnih bolesti.

Tablica 1. Učestalost UIP uzorka u kolagen-vaskularnim bolestima; prilagođeno prema: Kim E, Lee K, Johkoh T et al. Interstitial lung disease associated with collagen vascular diseases, radiologic and histopathologic findings. *Radiographics* 2002,22:5151-5165

	Systemic Lupus Erythematosus	Rheumatoid arthritis	Progressive Systemic Sclerosis	PM/DM	Sjögren Syndrome	Mixed Connective Tissue Disease
UIP	+	++	++	++	+	++

5.2. Hipersenzitivni pneumonitis

Hipersenzitivni pneumonitis (HP) složen je sindrom različite kliničke slike, tijekom bolesti i intenziteta simptoma. Radi se o imunološkoj reakciji unutar plućnog parenhima na inhalirane agense, posebno organske antigene koji uzrokuju imunološku reakciju u alveolama i bronhiolima. Brojni su uzročnici ovog stanja: poljoprivredna prašina, bioaerosoli, određeni kemijski antigeni koji uključuju i lijekove. Uobičajene manifestacije su pluća farmera i pluća uzgajivača ptica. Tipični simptomi HP-a su zaduha, suhi kašalj i stezanje u prsima, a mogu se pojaviti akutno (dana do tjedana), postupno (mjesecima do godinama) ili kao ponavljajuće epizode. (26) Postupna prezentacija odgovara fibroznom HP-a kojeg karakteriziraju mješoviti upalni plus fibrotični elementi ili čisto fibrotični fenotipovi koji se temelje na predominantnoj prisutnosti ili odsutnosti fibroze na slikovnom ili histopatološkom pregledu. Povjerenstvo za smjernice dalo je prednost podjeli HP-a na nefibrotični i fibrotični fenotip, jer su objektivniji i imaju veću vjerojatnost da koreliraju s kliničkim tijekom i drugim ishodima od prethodnih podjela. (18,24) U literaturi se spominje učestalost od 20% UIP uzoraka i 8% vjerojatnog UIP-a koji su multidisciplinarnom odlukom shvaćeni kao HP. (18,24,25)

5.3. Lijekovima izazvana intersticijska plućna bolest

Mnogi lijekovi povezani su s plućnim komplikacijama različitih vrsta, uključujući razvoj intersticijske upale i fibrozu. Intersticijska bolest pluća izazvana lijekovima može biti uzrokovana kemoterapijskim sredstvima, antibioticima, antiaritmicima i imunosupresivima. Ne postoje jasni fiziološki, radiografski ili patološki obrasci, a dijagnoza se obično postavlja kada je pacijent s IBP izložen lijeku za koji se zna da može uzrokovati promjene plućnog parenhima. Tada se moraju isključiti drugi uzroci IBP. Radiološke i histološke promjene za većinu lijekova su nespecifične, ali ograničen broj lijekova kao npr. amiodaron, proizvode karakteristični radiološki obrazac, koji omogućuje gotovo trenutačno prepoznavanje etiologije lijeka. NSIP izazvan lijekovima je relativno čest radiološki obrazac lijekom izazvane IBP, dok je UIP i vjerojatni UIP izazvan lijekovima opisan u 9% radiološkog UIP uzorka. (24) Najčešći je tip intersticijskog oštećenja kod anti-TNF lijekova uz amiodaron i metotreksat. Plućna fibroza inducirana lijekovima je opisana u 0,5 do 0,6% rizičnih pacijenata.(24,27) U sklopu azbestoze postoje drugi, specifični radiološki znakovi na HRCT-u kao što su obostrani pleuralni plakovi sa ili bez kalcifikacije ili peritonealne kalcifikacije koji pomažu u postavljanju dijagnoze intersticijske plućne bolesti vezane za azbestozu u slučaju UIP uzorka.(15)

5.4. Intersticijska bolest povezana s azbestozom pluća

Razvoj i težina azbestoze povezani su s intenzitetom sporadične ili profesionalne izloženosti azbesta i vremena od prvog izlaganja. HRCT toraksa može otkriti plućne promjene izazvane azbestom mnogo ranije od rendgenske snimke prsnog koša i koristan je za ranu dijagnozu IBP povezane s azbestozom. Danas je prevalencija azbestoze manja nego u studijama prošlih desetljeća. Studije su pokazale da je prevalencija HRCT obrazaca uobičajene intersticijske pneumonije (UIP) i kronične intersticijske pneumonije 0,3% odnosno 3,8% u skupini pušača, sa 25% progresije u onih koji su bili podvrgnuti trogodišnjem praćenju CT skeniranjem. Prisustvo UIP uzorka u bolesnika s azbestozom pluća podrazumijeva progresivan tijek bolesti, razvoj ranih komplikacija i povećanu smrtnost. (28)

6. CILJEVI I HIPOTEZE

6.1. Ciljevi

Ciljevi ovog istraživanja su:

- ✓ Odrediti učestalost UIP uzorka verificiranog HRCT-om toraksa u bolesnika sa sumnjom na intersticijsku bolest pluća uključenih u naše istraživanje.
- ✓ Odrediti koliko bolesnika sa UIP uzorkom verificiranim HRCT-om toraksa ima postavljenu dijagnozu idiopatske plućne fibroze.
- ✓ Odrediti učestalost idiopatske plućne fibroze obzirom na spol.

6.2. Hipoteze

Hipoteze ovog istraživanja su:

- ✓ UIP uzorak verificiran HRCT-om toraksa najčešći je uzorak, dijagnosticiran u više od polovice bolesnika sa sumnjom na IPB uključenih u naše istraživanje.
- ✓ U ispitanika u kojih je verificiran UIP uzorak na HRCT-u toraksa, njih više od 60% ima postavljenu dijagnozu idiopatske plućne fibroze.
- ✓ Idiopatska plućna fibroza češća je kod muškaraca nego kod žena.

7. ISPITANICI I METODE

7.1. Ispitanici

Ovo retrospektivno istraživanje uključuje sve pacijente koji su od siječnja 2020. do siječnja 2022. godine zbog sumnje na intersticijsku bolest pluća obrađivani na Zavodu za pulmologiju KBC-a Rijeka. Tijekom dijagnostičkog postupka pacijenti su bili podvrgnuti HRCT-u toraksa. Od ukupnog broja obrađenih bolesnika sa sumnjom na intersticijsku bolest pluća, izdvojeni su pacijenti kojima je na HRCT-u verificiran UIP uzorak. U istraživanje su uključeni pacijenti oba spola te svih dobnih skupina.

7.2. Metode

Istraživanje je provedeno pretraživanjem i analizom bolničkih baza podataka (IBIS i ISSA) za razdoblje od siječnja 2020. do siječnja 2022. Bolesnici sa sumnjom na intersticijsku bolest pluća biti će izdvojeni upisivanjem šifre za intersticijsku bolest pluća prema 10. reviziji Međunarodne klasifikacije bolesti i srodnih zdravstvenih problema (MKB-10): J84 i J84.9. Prema dobivenom popisu pacijenata izdvojeni su bolesnici sa UIP uzorkom verificiranim na HRCT toraksa. Iz skupine ispitanika sa UIP uzorkom odredili smo učestalost onih u kojih je multidisciplinarnom odlukom postavljena dijagnoza idiopatske plućne fibroze. Za ispitanike su analizirani demografski podaci (dob i spol) te pušački status. Uz prethodno definirane varijable: verificiran UIP uzorak na HRCT toraksa, te dob spol i pušački status ispitanika, uključene su i dodatne informacije radi kasnije analize podataka. Statističkom obradom podataka ispitane su zastupljenost UIP uzorka u bolesnika sa sumnjom na intersticijsku bolest pluća te učestalost dijagnoze idiopatske plućne fibroze u toj skupini ispitanika. Rezultati su iskazani na dva načina: brojčano i slikovno. Svi brojčani podaci obrađivani su u alatu Ms Excel. Metode deskriptivne statistike korištene su u analizi rezultata te su prikazane pomoću tablica i grafova. U radu su korištene metode deskriptivne statistike za izračun aritmetičke sredine, minimalne vrijednosti, maksimalne vrijednosti, standardne devijacije i raspona vrijednosti. Slikovna prezentacija rezultata iskazana je grafikonima prethodno navedenih podskupinama ispitanika. Brojčana i slikovna prezentacija izrađene su pomoću programa Microsoft Excel (Microsoft Corporation, Redmond, WA, SAD).

8. REZULTATI

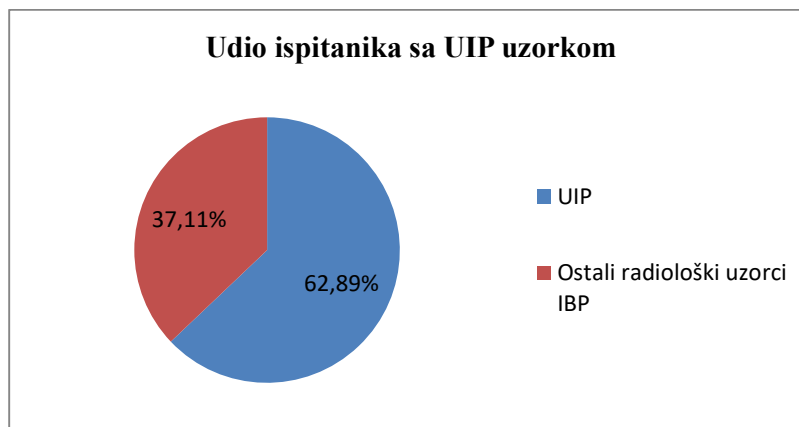
8.1. Udio ispitanika kojima je HRCT-om verificiran UIP uzorak

Upisivanjem šifre za intersticijsku bolest pluća prema 10. reviziji Međunarodne klasifikacije bolesti i srodnih zdravstvenih problema (MKB-10): J84 i J84.9. za razdoblje od siječnja 2020. do siječnja 2022. godine pronađeno je ukupno 97 pacijenata koji su bili podvrgnuti HRCT-u toraksa zbog sumnje na intersticijsku bolest pluća. Iz tablice 1. možemo vidjeti kako je UIP uzorak verificiran kod 61 (63%) ispitanika dok su kod 36 (37%) ispitanika nađeni ostali radiološki uzorci intersticijskih bolesti pluća. (Tablica 2., Grafikon 1.)

Tablica 2. Ispitanici kod kojih je verificiran UIP uzorak

	N	%
UIP	61	63
Ostali radiološki uzorci IBP	36	37
Ukupno	97	100

Grafikon 1. Udio ispitanika kod kojih je verificiran UIP uzorak



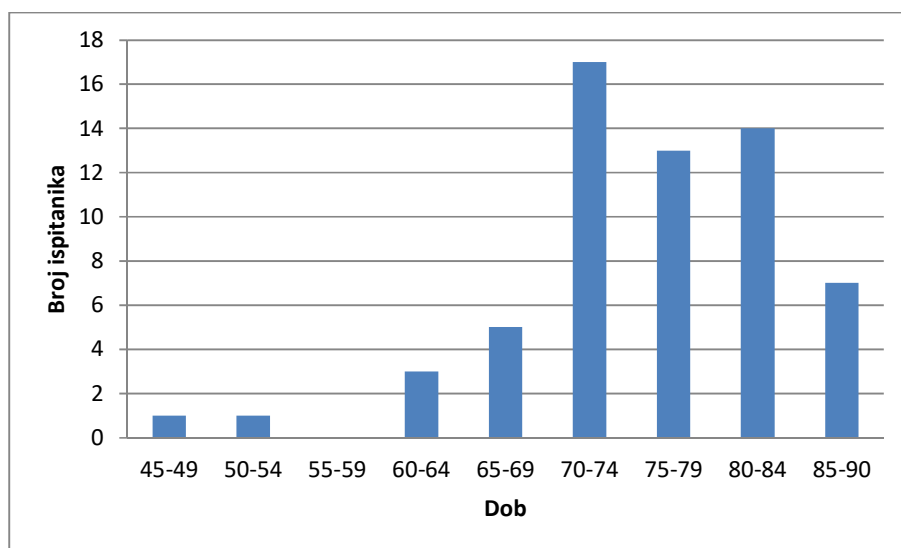
8.2. Rezultati prema dobi i spolu u ispitanika

Kod 61 ispitanika koji je bio podvrgnut HRCT-u toraksa verificiran je UIP uzorak. Prosječna dob ove podskupine ispitanika iznosi 75,75 godina. Maksimalna dob ispitanika, odnosno najstariji ispitanik imao je 90 godina, dok je minimalna dob, odnosno najmlađi ispitanik imao 48 godina. Raspon varijacije, odnosno razlika između maksimalne i minimalne dobi iznosi 42 godina. (Tablica 3., Grafikon 2.)

Tablica 3. Statistička analiza dobi ispitanika

Godine starosti ispitanika	
Prosjek	75,75409836
Max	90
Min	48
Standardna devijacija	8,135633017

Grafikon 2. Dob ispitanika analiziranog uzorka

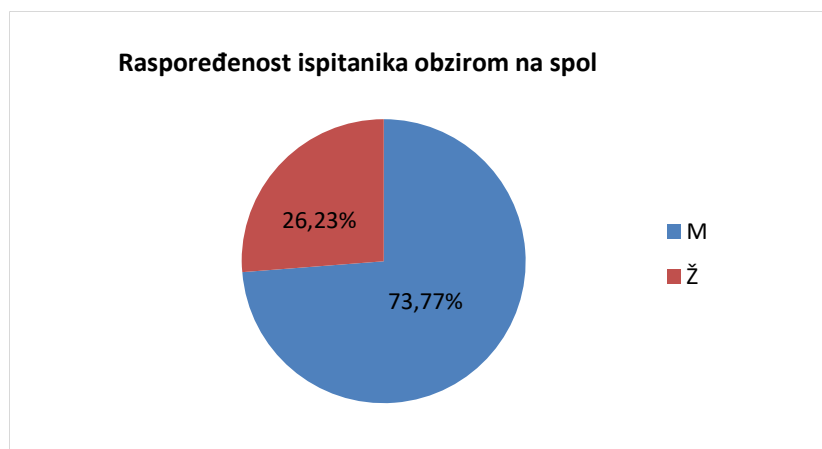


Rezultati zastupljenosti UIP uzorka prema spolu ispitanika prikazani su u Tablici 4. i Grafikonu 3. Iz grafikona je vidljivo kako učestalost UIP uzorka prevladava kod muškaraca u odnosu na žene. UIP uzorak pronađen je kod 45 (73,77%) muškaraca i 16 žena (26,23%) koji su bili podvrgnuti HRCT-u toraksa.

Tablica 4. Prikaz ispitanika prema spolu

Spol ispitanika	N	%
Muškarci	45	74
Žene	16	26
Ukupno	61	100

Grafikon 3. Zastupljenost ispitanika prema spolu



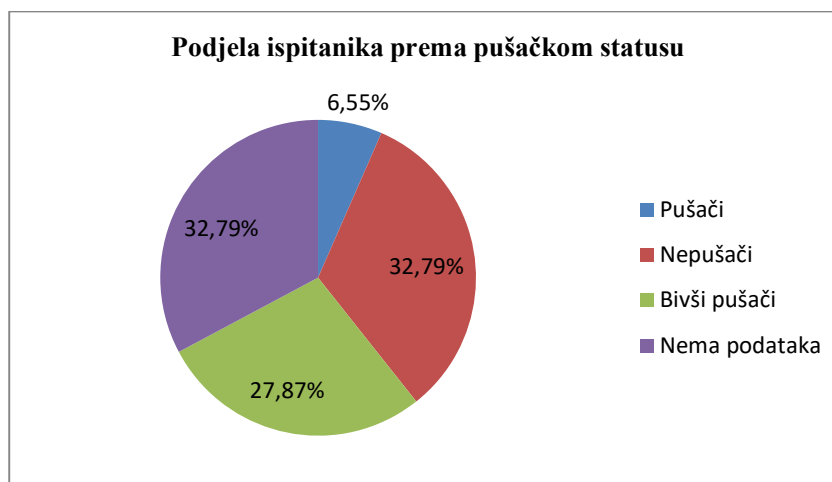
8.3. Pušački status ispitanika

Sljedeća varijabla koja će je istražena u naših ispitanika je pušački status u odnosu na verificirani UIP uzorak, odnosno kolika je zastupljenost UIP-a u pušača, bivših pušača i nepušača. Kod nekih ispitanika u medicinskoj dokumentaciji nema podataka o pušenju. Našli smo da je kod 61 ispitanika sa dokazanim UIP uzorku na HRCT toraksa bilo 4 (6,55%) pušača, 20 (32,79%) nepušača, 17 (27,87%) bivših pušača, dok za 20 (32,79%) ispitanika podatci o pušenju nisu bili dostupni. (Tablica 5., Grafikon 4.)

Tablica 5. Pušački status ispitanika

Pušački status ispitanika	N	%
Pušači	4	6,55
Nepušači	20	32,79
Bivši pušači	17	27,87
Nema podataka	20	32,79
Ukupno	61	100

Grafikon 4. Podjela ispitanika prema pušačkom statusu



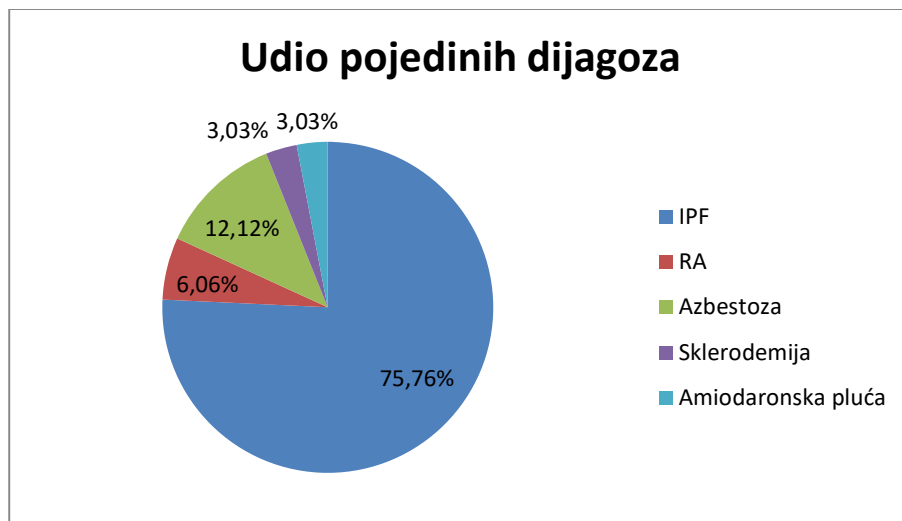
8.4. Učestalost idiopatske plućne fibroze obzirom na UIP uzorak u nalazu

Od ukupno 61 ispitanika u kojih je verificiran UIP uzorak na HRCT toraksa, njih 33 (54,1% bilo je raspravljeno na multidisciplinarnom timu radi postavljanja dijagnoze, dok je njih 28 (45,9%) u vrijeme ovog istraživanja bilo u procesu obrade. Stoga smo u analizu učestalosti idiopatske plućne fibroze i drugih bolesti udruženih s UIP uzorkom, uključili 33 ispitanika sa definitivnom dijagnozom UIP uzorka. Od ukupno 33 ispitanika, u njih 25 (75,75%) dijagnosticirana je idiopatska plućna fibroza. Kod dva (6 %) ispitanika nađen je UIP uzorak u skopu reumatoidnog artritisa, kod četvero ispitanika (12,12%) u sklopu azbestoze te kod jednog (3%) u sklopu progresivne sistemske skleroze. UIP uzorak kao posljedica korištenja amiodarona, jednog od lijekova iz skupine antiaritmika nađen je kod jednog pacijenta (3%) te je zaključeno da se radi o amiodaronskim plućima. (Tablica 6.,Grafikon 5.)

Tablica 6. Udio dijagnoza pacijenti s UIP uzorkom razmatranih na MDT

UIP uzorak na HRCT toraksa		
Dijagnoza	N	%
Idiopatska plućna fibroza	25	75,74
Reumatoidni artritis	2	6,06
Azbestoza	4	12,12
Sklerodermija	1	3,03
Amiodaronska pluća	1	3,03
Ukupno	33	100

Grafikon 5. Udio pojedinih dijagnoza obzirom na UIP uzorak verificiran HRCT-om kod pacijenata prezentiranih MDT



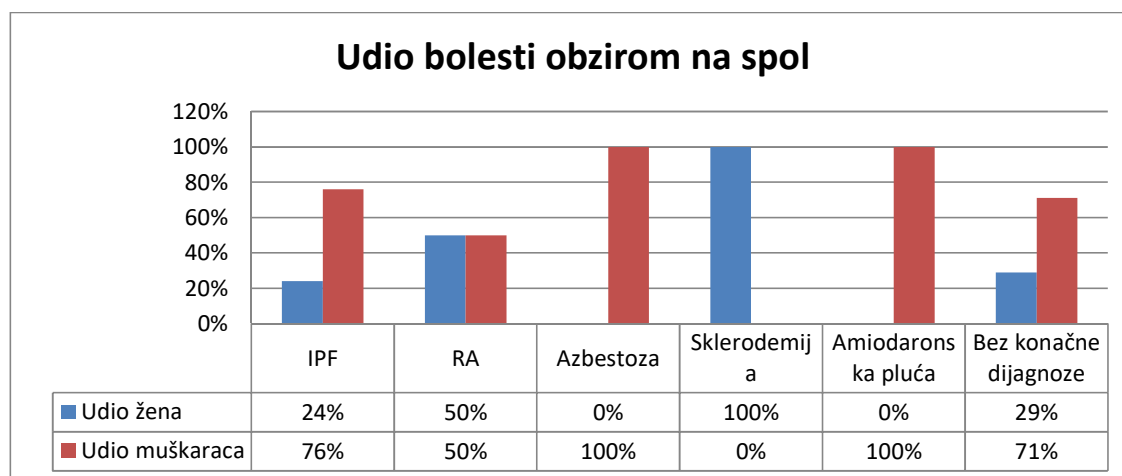
8.5. Učestalost idiopatske plućne fibroze i drugih dijagnoza obzirom na spol ispitanika

Analizom zastupljenosti prema spolu, našli smo da je idiopatska plućna fibroza znatno češća u muškaraca, u 76% njih i u 24% žena. Azbestoza je bila verificirana kod četiri muškaraca i niti jedne žene. Reumatoidna pluća, kao posljedica reumatoidnog artritisa, prezentirana kao UIP uzorak na HRCT toraksa, zastupljena je jednako kod jednog muškarca i kod jedne žene. Sklerodermija je dijagnosticirana kod samo jedne žene, dok u ovom istraživanju nije nađena niti u jednog muškaraca. Amiodoranska pluća nalazimo kod jedne muške osobe.

Tablica 7. Prikaz zastupljenosti IPF i drugih dijagnoza obzirom na spol

	IPF		RA		Azbestoza		Sklerodermija		Amiodaronska pluća		Bez konačne dijagnoze	
	N	%	N	%	N	%	N	%	N	%	N	%
M	19	76	1	50	4	100	0	0	1	100	20	71
Ž	6	24	1	50	0	0	1	100	0	0	8	29
Ukupno	25		2		4		1		1		28	

Grafikon 6. Udio IPF i drugih dijagnoza obzirom na spol



8.6. Udio pacijenata koji primaju antifibrotsku terapiju prema odluci multidisciplinarnog tima

U sljedećoj tablici (Tablica 9.) prikazano je koliko je ispitanika kojima je verificiran UIP uzorak prezentirano multidisciplinarnom timu te koliko ispitanika uzima antifibrotsku terapiju ovisno o odluci tima. Gotovo svi ispitanici koji su prezentirani multidisciplinarnom timu i imaju konačnu dijagnozu IPF uzimaju antifibrotsku terapiju. Kod ispitanika kojima je dijagnosticirana IPF, njih 19 (76%) uzima antifibrotsku terapiju dok njih 6 (24%) ne uzima antifibrotsku terapiju jer je multidisciplinarni tim donio odluku o ne uzimanju iste zbog izostanka indikacije HZZO-a. Ostali ispitanici s drugim dijagnozama u trenutku ovog istraživanja nisu imali indikaciju za uvođenje antifibrotične terapije prema postojećim indikacijama.

Tablica 8. Ispitanici koji su prezentirani multidisciplinarnom timu i primaju/ ne primaju terapiju ovisno o odluci multidisciplinarnog tima

	Antifibrotici u terapiji			
	DA		NE	
	N	%	N	%
IPF	20	76	5	24
RA	0	0	2	100
Azbestoza	0	0	4	100
SS	0	0	1	100
Amiodaronska pluća	0	0	1	100
Bez konačne dijagnoze	0	0	0	0

9. RASPRAVA

Kompjuterizirana tomografija visoke rezolucije vrlo je efikasna, neinvazivna dijagnostička metoda u dijagnostici intersticijskih bolesti pluća. Zahvaljujući tankim presjecima i naknadnoj obradi snimke pomoću algoritama za rekonstrukciju, moguće je analizirati i najmanju plućnu jedinicu- sekundarni plućni režnjić, gdje su vidljivi prvi znaci IBP. Intersticijske plućne bolesti zahtijevaju, nakon intergriranja kliničkih, radioloških i patoloških nalaza, postavljanje dijagnoze multidisciplinarnom raspravom tima specijalista pulmologa, radiologa, imunologa i patologa sa iskustvom u dijagnostiranju i liječenju IBP.

Cilj našeg retrospektivnog istraživanja bio je odrediti učestalost UIP uzorka verificiranog HRCT-om toraksa u bolesnika sa sumnjom na intersticijsku bolest pluća, koliko njih ima postavljenu dijagnozu idiopatske plućne fibroze i odrediti učestalost IPF obzirom na spol. U istraživanje smo uključili 97 ispitanika koji su bili podvrgnuti pretrazi HRCT toraksa zbog sumnje na intersticijsku bolest pluća u razdoblju od siječnja 2020. do siječnja 2022. godine obrađenih na Zavodu za pulmologiju, KBC Rijeka. U istraživanje su uključeni ispitanici oba spola i različite dobi.

Od ukupno 97 ispitanika sa sumnjom na intersticijsku plućnu bolest, njih 61 (63%) ima verificiran UIP uzorak, dok ostalih 36 (37%) ima verificirane ostale radiološke uzorke IBP ili njihova obrada i postavljanje konačne dijagnoze nije završeno do vremena sakupljanja podataka iz elektronskih datoteka (IBIS, ISSA). Naši rezultati analize HRCT intersticijskih promjena sa predominacijom UIP uzoraka kao najčešćeg u skladu su sa podacima iz literature. (3,15)

U našem uzorku ispitanika s UIP uzorkom bilo je 45 (73,77%) muškaraca i 16 (23,26%) žena, što govori u prilog tome da muškarci češće obolijevaju. Dobiveni podaci odgovaraju podacima o učestalosti spola u bolesnika sa UIP uzorkom koji su referirani u većini publikacija. De Giacami i suradnici našli su prevalenciju muškaraca od 59% u odnosu na žene, kao u studiji Almerie i suradnika gdje je UIP uzorak verificiran u 53% muškarca. (3,19,24).

Prosječna dob ispitanika sa verificiranim UIP uzorkom na HRCT toraksa je 75,75 godina. Najstariji ispitanik imao je 90 godina, a najmlađi 48 godina. Incidencija se povećava sa starenjem (1,3.). Naši rezultati su u skladu sa rezultatima drugih studija, gdje se navodi

prosječna dob ispitanika sa UIP uzorkom od 68±13 godina (24) odnosno 67,4 godine u istraživanju de Giacami i suradnika. (3,19,24)

U istraživanjima se navodi povezanost UIP uzorka sa pušačkim statusom. (2,3) Prema analizi podataka o pušenju naše ispitivane populacije, pokazalo se da je UIP uzorak nađen u četiri (6,55%) pušača, 20 (32,72%) nepušača i 17 (27,87%) bivših pušača, dok za preostalih 20 (32,79%) ispitanika podatci nisu bili dostupni. Pušenje, kao mogući rizikofaktor za razvoj UIP uzorka, bilo je prisutno u nešto više od polovice ispitanika sa poznatim pušačkim statusom, što znači da nismo pronašli poveznicu između UIP uzorka i pušenja jer se radi o relativno malom uzorku i djelom nedostupnim podacima. (1,3,19)

Idiopatska plućna fibroza, fibrozini fenotip hipersenzitivnog pneumonitisa i kolagen-vaskularne bolesti bile su glavne diferencijalne dijagnoze u bolesnika s HRCT uzorcima UIP i vjerojatnog UIP uzorka u literaturi. (24) Analizirali smo 61 ispitanika sa UIP uzorkom, ispitivanje učestalosti idiopatske plućne fibroze obzirom na prisutnost UIP uzorka u nalazu. Od ukupno 61 ispitanika sa UIP uzorkom, njih 33 (54,1%) su po kompletnoj obradi prezentirani na multidisciplinarnom timu gdje je donesena dijagnoza konsenzusom članova tima. Za razdoblje u kojem smo proveli istraživanje, multidisciplinarnom timu nije bilo prezentirano 28 (45,90%) ispitanika jer su još bili u obradi ili su se očekivali rezultati provedene obrade. Stoga smo ih isključili iz daljnje analize. U preostalih 33 ispitanika prezentiranih na MDT, u njih 25 (75,75 %) dijagnosticirana je IPF. Kod ostala devet ispitanika (24,25%) postavljena je druga dijagnoza: u dvoje ispitanika (6%) reumatoidni artritis, u četvero ispitanika (12,12%) intersticijska plućna bolest povezana s azbestozom, sistemska skleroza u jednog ispitanika (3%) te amiodaronom uzrokovana intersticijska plućna bolest u jedne osobe (3%), dok niti jedan ispitanik nije imao postavljenu dijagnozu fibrozirajućeg HP. Dobiveni podaci su usporedivi s nalazima koji se navode u publiciranim istraživanjima. (3,15) Chung i suradnici su u svom istraživanju našli da je 26% svih UIP uzoraka vezano za kolagen-vaskularne bolesti, od čega je bilo 41% slučajeva u sklopu RA, 19% u SS, 14% u PM, 14% u MBV i 11% u Sjögrenovu sindromu.(29), dok su Almeida i suradnici u svom istraživanju od ukupnog broja UIP uzoraka u 62% slučajeva verificirali IPF, u 20% hipersenzitivni pneumonitis i u 10% slučajeva kolagen-vaskularnu bolest. (24)

Dijagnoza IPF znatno češće se postavlja u muškaraca (1,3,15,19,24) nego li u žena. To se poklapa sa značajno većim udjelom UIP uzorka u muškaraca, a što smo već prethodno obrazložili. Rezultati naših istraživanja potvrđuju prevagu muškaraca u dijagnozi idiopatske

plućne fibroze. U našoj istraživanoj populaciji dijagnosticirana je kod 19 (76%) muškaraca i 6 (24%) žena. Ti su rezultati u skladu sa navodima u literaturi (19,24) za razliku od žena kod kojih je UIP uzorak češće nego li u muškaraca ustanovljen u kolagen-vaskularnim bolestima. To se poklapa sa većom incidencijom KVB u žena nego li u muškaraca u općoj populaciji. Analizom zastupljenosti prema spolu, u našem smo uzorku ispitanika našli da je idiopatska plućna fibroza znatno češća u muškaraca, u 76% njih u odnosu na 24% žena. Azbestoza je bila verificirana kod četiri muškaraca i niti jedne žene. Reumatoidna pluća, kao posljedica reumatoidnog artritisa, prezentirana kao UIP uzorak na HRCT toraksa, zastupljena je jednako kod jednog muškaraca i kod jedne žene. Sistemska skleroza ili sklerodermija je dijagnosticirana kod samo jedne žene, dok u ovom istraživanju nije nađena niti u jednog muškarca. Amiodoranska pluća nalazimo kod jedne muške osobe. Naša skupina ispitanika premala je za detaljnije analize, iako je učestalost incidencije prema spolu u podskupini ispitanika s drugim dijagnozama s UIP uzorkom pokazalo trend sličan navedenim rezultatima u literaturi.

Antifibrotska terapija usporava opadanje plućne funkcije i smanjuje rizik od akutnih respiratornih pogoršanja, no odluku o početku liječenja antifibroticima pirfenidonom ili nintedanibom donosi multidisciplinarni tim ovisno o postojanju indikacija prema HZZO-u. Uvjet za uvođenje antifibrotične terapije u osoba sa dijagnosticiranom IPF-om jesu oštećena plućna funkcija i vrijednost $FVC \leq 80\%$. Prema rezultatima, od ukupno 25 ispitanika kojima je dijagnosticirana IPF, antifibrostku terapiju uzima njih 19 (76%), dok njih 6 (24%) oboljelih nema još oštećenu plućnu funkciju što podrazumijeva vrijednost $FVC \leq 80\%$, pa prema kriterijima našeg Hrvatskog zavoda za zdravstveno osiguranje (HZZO) nema indikaciju za uvođenje antifibrotika iako to nije slučaj u drugim zemljama. U razdoblju za koje su obrađeni podatci analizirani u ovoj studiji nije postojala indikacija za uvođenje antifibrotika (samo nintedaniba) u liječenje drugih intersticijskih bolesti s UIP uzorkom što je danas slučaj prema smjernicama. (18)

Našim istraživanjem potvrdili smo sve navedene hipoteze i ciljeve, dokazavši da je radiološki UIP uzorak najčešći uzorak intersticijskih plućnih bolesti, da je UIP uzorak najčešće pridružen idiopatskoj plućnoj fibrozi s dominacijom obolijevanja muškaraca, a da oboljeli najčešće spadaju u stariju dobnu skupinu sa prosjekom od 75,75 godina života, što je sve u skladu sa već prethodno publiciranim rezultatima sličnih istraživanja.

10. ZAKLJUČAK

Kompjuterizirana tomografija visoke rezolucije vodeća je metoda u dijagnosticiranju bolesti plućnog intersticija.

Provedenim istraživanjem dokazane su gore navedene hipoteze:

- ✓ UIP uzorak verificiran HRCT-om toraksa najčešći je uzorak, dijagnosticiran u više od polovice bolesnika sa sumnjom na IPB uključenih u naše istraživanje.
- ✓ U ispitanika u kojih je verificiran UIP uzorak na HRCT-u toraksa, njih više od 60% ima postavljenu dijagnozu idiopatske plućne fibroze.
- ✓ Idiopatska plućna fibroza češća je kod muškaraca nego kod žena.

Također su odrađeni svi ciljevi istraživanja:

- ✓ Odrediti učestalost UIP uzorka verificiranog HRCT-om toraksa u bolesnika sa sumnjom na intersticijsku bolest pluća uključenih u naše istraživanje.
- ✓ Odrediti koliko bolesnika sa UIP uzorkom verificiranim HRCT-om toraksa ima postavljenu dijagnozu idiopatske plućne fibroze.
- ✓ Odrediti učestalost idiopatske plućne fibroze obzirom na spol.

Verificiranje UIP uzorka na HRCT toraksa, a zatim dijagnostički postupci i multidisciplinarna rasprava eksperata u cilju postavljanja točne dijagnoze izazovan je i vrlo zahtjevan proces. Naime, područje intersticijskih plućnih bolesti doživjelo je značajne promjene i napredak u dijagnostici i terapijskom pristupu posljednjih godina. S povećanjem učestalosti i prepoznavanjem složenosti bolest, klasifikacija ovih bolesti se sve više širi a brzo se mijenjaju i smjernice za pristup i liječenje ovih bolesti. Ozbiljnosti pridonosi i činjenica da u svojim najtežim oblicima IBP vode do progresivnog gubitka funkcije pluća, zatajenja disanja i na kraju smrt. Među oboljelima, pacijenti s tipičnim UIP uzorkom na HRCT toraksa imaju veću vjerojatnost da će umrijeti ili su imali transplantacija pluća u nastavku. Stoga se u skoroj budućnosti očekuje još brži napredak u boljem razumijevanju patoloških mehanizma i heterogenosti pacijenata, otkrivanju novih bioloških markera te primjeni još učinkovitijih dijagnostičkih testova te pomak prema genetski potpomognutoj, preciznoj medicini.

LITERATURA

- 1.Vrhovac B i sur. Interna medicina. 4. izd. Zagreb; Naklada Lijevak; 2008.
- 2.Hata A, Schiebler ML, Lynch DA, Hatabu H. Interstitial Lung Abnormalities: State of the Art. Radiology. 2021 Oct;301(1):19-34.
- 3.Peroš- Golubičić T. Idiopatske intersticijske plućne bolesti (IIP). U: Peroš- Golubičić T Sarkoidoza/ Bolesti plućnog intersticija. 1. izd. Zagreb; Medicinska naklada; 2005.Str.248-266.
- 4.Jeganathan N, Sathananthan M. Connective Tissue Disease-Related Interstitial Lung Disease: Prevalence, Patterns, Predictors, Prognosis, and Treatment. Lung. 2020 Oct;198(5):735-759.
- 5.Mihić D, Mirat J, Včev A. Interna medicina. Osijek; Medicinski fakultet Osijek; 2021.
- 6.Cottin V, Hirani NA, Hotchkiss DL, Nambiar AM, Ogura T, Otaola Met al. Presentation, diagnosis and clinical course of the spectrum of progressive-fibrosing interstitial lung diseases. Eur Respir Rev. 2018 Dec 21;27(150):180076. doi: 10.1183/16000617.0076-2018. PMID: 30578335; PMCID: PMC9489068.
- 7.<https://radiopaedia.org/articles/hrct-chest-protocol>
- 8.<https://www.plivazdravlje.hr/aktualno/clanak/36181/Intersticijska-bolest-pluca.html>
- 9.<https://www.ajronline.org/doi/10.2214/ajr.177.3.1770501?mobileUi=0>
- 10.<https://radiologyassistant.nl/chest/hrct/basic-interpretation#introduction-anatomy-of-secondary-lobule>
- 11.https://journals.lww.com/copulmonarymedicine/Abstract/2010/09000/The_role_of_high_resolution_computed_tomography_in.18.aspx
- 12.Bergin C, Roggli V, Coblenz C, Chiles C. The secondary pulmonary lobule: normal and abnormal CT appearances. AJR Am J Roentgenol. 1988 Jul;151(1):21-5. doi: 10.2214/ajr.151.1.21. PMID: 3259815

13. American Thoracic Society; European Respiratory Society. American Thoracic Society/European Respiratory Society International Multidisciplinary Consensus Classification of the Idiopathic Interstitial Pneumonias. This joint statement of the American Thoracic Society (ATS), and the European Respiratory Society (ERS) was adopted by the ATS board of directors, June 2001 and by the ERS Executive Committee, June 2001. *Am J Respir Crit Care Med.* 2002 Jan 15;165(2):277-304.

14. Lee J. MSD Manual: Overview of Idiopathic Interstitial Pneumonias (mrežna stranica) Colorado: University of Colorado, School of Medicine; 2021 Jun. (ažurirano rujan 2022; citirano 20. studenog 2022). Dostupno na: <https://www.msdmanuals.com/professional/pulmonary-disorders/interstitial-lung-diseases/overview-of-idiopathic-interstitial-pneumonias>

15. <https://radiopaedia.org/articles/usual-interstitial-pneumonia?lang=us>

16. Mikolasch TA, Garthwaite HS, Porter JC. Update in diagnosis and management of interstitial lung disease. *Clin Med (Lond).* 2016 Dec;16(Suppl 6):s71-s78. doi: 10.7861/clinmedicine.16-6-s71. PMID: 27956445; PMCID: PMC6329571.

17. <https://www.msdmanuals.com/professional/pulmonary-disorders/interstitial-lung-diseases/idiopathic-pulmonary-fibrosis>

18. Raghu G, Remy-Jardin M, Richeldi L, Thomson CC, Inoue Y, Johkoh T et al. Idiopathic Pulmonary Fibrosis (an Update) and Progressive Pulmonary Fibrosis in Adults: An Official ATS/ERS/JRS/ALAT Clinical Practice Guideline. *Am J Respir Crit Care Med.* 2022 May 1;205(9):e18-e47. doi: 10.1164/rccm.202202-0399ST. PMID: 35486072; PMCID: PMC9851481.

19. De Giacomo F, White D, Cox CW, Moua T. Evolution of diagnostic UIP computed tomography patterns in idiopathic pulmonary fibrosis: Disease spectrum and implications for survival. *Respir Med.* 2018 Sep;142:53-59. doi: 10.1016/j.rmed.2018.07.014. Epub 2018 Jul 25. PMID: 30170802.

20. Bjoraker JA, Ryu JH, Edwin MK, Myers JL, Tazelaar HD, Schroeder DR, Offord KP. Prognostic significance of histopathologic subsets in idiopathic pulmonary fibrosis. *Am J Respir Crit Care Med.* 1998 Jan;157(1):199-203. doi: 10.1164/ajrccm.157.1.9704130. PMID: 9445300.

21. Meltzer EB, Noble PW. Idiopathic pulmonary fibrosis. *Orphanet J Rare Dis.* 2008 Mar 26;3:8. doi: 10.1186/1750-1172-3-8. PMID: 18366757; PMCID: PMC2330030.
22. Martinez FJ, Collard HR, Pardo A, Raghu G, Richeldi L, Selman M, Swigris JJ, Taniguchi H, Wells AU. Idiopathic pulmonary fibrosis. *Nat Rev Dis Primers.* 2017 Oct 20;3:17074.
23. Maher TM, Strek ME. Antifibrotic therapy for idiopathic pulmonary fibrosis: time to treat. *Respir Res.* 2019 Sep 6;20(1):205. doi: 10.1186/s12931-019-1161-4. PMID: 31492155; PMCID: PMC6731623
24. Almeida RF, Watte G, Marchiori E, Altmayer S, Pacini GS, Barros MC, Paza Junior A, Runin AS, Salem MCGG, Hochhegger B. High resolution computed tomography patterns in interstitial lung disease (ILD): prevalence and prognosis. *J Bras Pneumol.* 2020 Mar 9;46(5):e20190153. doi: 10.36416/1806-3756/e20190153. PMID: 32159601; PMCID: PMC8648400.
25. Kim E, Lee K, Johkoh T et al. Interstitial lung disease associated with collagen vascular diseases, radiologic and histopathologic findings. *Radiographics* 2002;22:5151-5165
26. Tekavec-Trkanjec J. Hipersenzitivni pneumonitis u: U: Peroš- Golubičić T Sarkoidoza/ Bolesti plućnog intersticija. 1. izd. Zagreb; Medicinska naklada; 2005. Str.352-367.
27. Schwaiblmair M, Behr W, Haeckel T, Märkl B, Foerg W, Berghaus T. Drug induced interstitial lung disease. *Open Respir Med J.* 2012;6:63-74. doi: 10.2174/1874306401206010063. Epub 2012 Jul 27. PMID: 22896776; PMCID: PMC3415629.
28. Laurent F, Benlala I, Dournes G, Gramond C, Thaon I, Clin Beta I et al. Interstitial Lung Abnormalities Detected by CT in Asbestos-Exposed Subjects Are More Likely Associated to Age. *J Clin Med.* 2021 Jul 15;10(14):3130. doi: 10.3390/jcm10143130. PMID: 34300298; PMCID: PMC8307087.
29. Chung JH, Cox CW, Montner SM, Adegunsoye A, Oldham JM, Husain AN et al. CT Features of the Usual Interstitial Pneumonia Pattern: Differentiating Connective Tissue Disease-Associated Interstitial Lung Disease From Idiopathic Pulmonary Fibrosis. *AJR Am J Roentgenol.* 2018 Feb;210(2):307-313. doi: 10.2214/AJR.17.18384. Epub 2017 Nov 15. PMID: 29140119.

PRIVICI

Popis slika

Slika 1. Klasifikacija intersticijskih plućnih bolesti.....	3
Slika 2. Sekundarni plućni režnjić; preuzeto s interneta	5
Slika 3. Dijagnostički kriteriji za UIP uzorak na HRCT toraksa	8
Slika 4. Idiopatska plućna fibroza; Subpleuralno sačasto tkivo i trakcijske bronhiektazije prisutne na HRCT-u	11

Popis grafikona

Grafikon 1. Udio ispitanika kod kojih je verificiran UIP uzorak.....	18
Grafikon 2. Dob ispitanika analiziranog uzorka	19
Grafikon 3. Zastupljenost ispitanika prema spolu.....	20
Grafikon 4. Podjela ispitanika prema pušačkom statusu.....	21
Grafikon 5. Udio pojedinih dijagnoza obzirom na UIP uzorak verificiran HRCT-om kod pacijenata prezentiranih MDT.....	23
Grafikon 6. Udio IPF i drugih dijagnoza obzirom na spol	24

Popis tablica

Tablica 1. Učestalost UIP uzorka u kolagen-vaskularnim bolestima.....	14
Tablica 2. Ispitanici kod kojih je verificiran UIP uzorak	18
Tablica 3. Statistička analiza dobi ispitanika	19
Tablica 4. Prikaz ispitanika prema spolu.....	20
Tablica 5. Pušački status ispitanika.....	21
Tablica 6. Udio dijagnoza pacijenti s UIP uzorkom razmatranih na MDT	22
Tablica 7. Prikaz zastupljenosti IPF i drugih dijagnoza obzirom na spol	24
Tablica 8. Ispitanici koji su prezentirani multidisciplinarnom timu i primaju/ ne primaju terapiju ovisno o odluci multidisciplinarnog tima.....	25

ŽIVOTOPIS

Ime mi je Marta Vlahović, rođena sam 14.04.2000. godine u Puli. Svoje obrazovanje započela sam u Osnovnoj školi dr. Mate Demarina Medulin. Nakon završene osnovne škole upisala sam Gimnaziju Pula, opći smjer. Tijekom srednjoškolskog obrazovanja volontirala sam u Udruzi cerebralne paralize Istarske županije što me ispunjavalo i "potvrdilo" činjenicu kako tijekom cijelog života želim pomagati bolesnima. Obrazovanje sam nastavila na Preddiplomskom stručnom studiju Radiološke tehnologije na Fakultetu zdravstvenih studija Sveučilišta u Rijeci. Tijekom pandemije COVID-19 volontirala sam u Kliničkom bolničkom centru Rijeka. Slobodno vrijeme volim provoditi u prirodi, u društvu prijatelja ili uz dobru knjigu. Zahvalna sam roditeljima što su uložili puno vremena i truda u moje odrastanje i naučili me istinskim ljudskim vrijednostima – iskrenost, poniznost, odgovornost, zahvalnost, poštovanje, suosjećajnost.

