

Učestalost povreda abdominalnih organa kod politraumatiziranih bolesnika podvrgnutih kompjuteriziranoj tomografiji cijelog tijela

Stepić, Ivona

Undergraduate thesis / Završni rad

2023

Degree Grantor / Ustanova koja je dodijelila akademski / stručni stupanj: **University of Rijeka, Faculty of Health Studies / Sveučilište u Rijeci, Fakultet zdravstvenih studija u Rijeci**

Permanent link / Trajna poveznica: <https://um.nsk.hr/um:nbn:hr:184:329232>

Rights / Prava: [In copyright](#)/[Zaštićeno autorskim pravom.](#)

Download date / Datum preuzimanja: **2025-02-18**

Repository / Repozitorij:

[Repository of the University of Rijeka, Faculty of Health Studies - FHSRI Repository](#)



SVEUČILIŠTE U RIJECI
FAKULTET ZDRAVSTVENIH STUDIJA
PREDDIPLOMSKI STRUČNI STUDIJ RADIOLOŠKE TEHNOLOGIJE

Ivona Stepić

UČESTALOST POVREDA ABDOMINALNIH ORGANA KOD
POLITRAUMATIZIRANIH BOLESNIKA PODVRGNUTIH KOMPJUTERIZIRANOJ
TOMOGRAFIJI CIJELOG TIJELA

Završni rad

Rijeka, 2023.

UNIVERSITY OF RIJEKA
FACULTY OF HEALTH STUDIES
UNDERGRADUATE PROFESSIONAL STUDY OF
RADIOLOGICAL TECHNOLOGY

Ivona Stepić

FREQUENCY OF ABDOMINAL INJURIES IN POLYTRAUMATIZED PATIENTS
SUBJECTED TO WHOLE BODY COMPUTED TOMOGRAPHY

Final work

Rijeka, 2023.

Mentor rada: Izv.prof.dr.sc. Melita Kukuljan, dr.med.

Završni/diplomski rad obranjen je dana 28.6.2023. na

Fakultetu zdravstvenih studija Sveučilišta u Rijeci,

pred povjerenstvom u sastavu:

1. Lovro Tkalčić, dr. med.

2. Ena Mršić, dr. med.

3. Izv.prof.dr.sc. Melita Kukuljan, dr.med.

IZVJEŠĆE O PROVEDENOJ PROVJERI IZVORNOSTI STUDENTSKOG RADA

FZSRI

UNIRI

Izvešće o provedenoj provjeri izvornosti studentskog rada

Opći podaci o studentu:

Sastavnica	Fakultet zdravstvenih studija
Studij	Preddiplomski stručni studij Radiološke tehnologije
Vrsta studentskog rada	Završni rad
Ime i prezime studenta	Ivona Stepić
JMBAG	0351010279

Podatci o radu studenta:

Naslov rada	Učestalost povreda abdominalnih organa kod politraumatiziranih bolesnika podvrgnutih kompjuteriziranoj tomografiji cijelog tijela
Ime i prezime mentora	Izv.prof.dr.sc. Melita Kukuljan, dr.med.
Datum predaje rada	13.6.2023.
Identifikacijski br. podneska	2115270787
Datum provjere rada	13.6.2023.
Ime datoteke	ZAVR_NI_Ivona_Stepi_finalna-verzija_1.docx
Veličina datoteke	1,85M
Broj znakova	53,506
Broj riječi	8,782
Broj stranica	50

Podudarnost studentskog rada:

Podudarnost (%)	15%
-----------------	-----

Izjava mentora o izvornosti studentskog rada

Mišljenje mentora	
Datum izdavanja mišljenja	17.6.2023.
Rad zadovoljava uvjete izvornosti	<input checked="" type="checkbox"/>
Rad ne zadovoljava uvjete izvornosti	<input type="checkbox"/>
Obrazloženje mentora (po potrebi dodati zasebno)	

Datum

17.06.2023.

Potpis mentora



Rijeka, 6. 6. 2022.

Odobrenje nacrt završnog rada

Povjerenstvo za završne i diplomske radove Fakulteta zdravstvenih studija Sveučilišta u Rijeci
odobrava nacrt završnog rada:

UČESTALOST POVREDA ABDOMINALNIH ORGANA KOD
POLITRAUMATIZIRANIH BOLESNIKA PODVRGNUTIH KOMPJUTERIZIRANOJ
TOMOGRAFIJI CIJELOG TIJELA: rad s istraživanjem

FREQUENCY OF ABDOMINAL INJURIES IN POLYTRAUMATIZED PATIENTS
SUBJECTED TO WHOLE BODY COMPUTED TOMOGRAPHY: research

Student: Ivona Stepić

Mentor: izv. prof. dr. sc. Melita Kukuljan, dr. med.

Sveučilište u Rijeci, Fakultet zdravstvenih studija
Preddiplomski stručni studij Radiološka tehnologija

Povjerenstvo za završne i diplomske radove

Predsjednik Povjerenstva



Pred. Helena Štrucelj, dipl. psiholog – prof.

SADRŽAJ

SAŽETAK	7
SUMMARY	8
1. UVOD	9
2. KOMPJUTERIZIRANA TOMOGRAFIJA CIJELOG TIJELA	9
3. POLITRAUMA	12
4. ANATOMIJA ABDOMINALNIH ORGANA	13
5. VRSTE TRAUMATSKIH OZLJEDA ABDOMINALNIH ORGANA	15
5.1 <i>Traumatske gastrointestinalne ozljede</i>	16
5.2. <i>Traumatske ozljede bubrega</i>	18
5.3. <i>Traumatske ozljede mokraćnog mjehura</i>	19
5.4. <i>Traumatske ozljede slezene</i>	20
5.5. <i>Traumatske ozljede jetre</i>	21
5.6. <i>Traumatske ozljede gušterače</i>	23
5.7. <i>Traumatske ozljede dijafragme</i>	25
5.8. <i>Traumatske ozljede aorte i drugih velikih abdominalnih krvnih žila</i>	25
6. CILJEVI I HIPOTEZE	26
7. ISPITANICI (MATERIJALI) I METODE	27
7.1. <i>Ispitanici/materijali</i>	27
7.2. <i>Postupak i instrumentarij</i>	27
7.3. <i>Statistička obrada podataka</i>	27
7.4. <i>Etički aspekti istraživanja</i>	28
8. REZULTATI	29
9. RASPRAVA	39
10. ZAKLJUČAK	42
LITERATURA	43
PRIVITCI	47
13. ŽIVOTOPIS	49

POPIS KRATICA

CT – kompjuterizirana tomografija (engl. *Computed Tomography*)

WBCT- kompjuterizirana tomografija cijelog tijela (engl. *Whole Body Computed Tomography*)

FAST- fokusirana sonografska procjena politraumatiziranih bolesnika (engl. *Focused Assessment with Sonography for Trauma*)

ALARA (engl. *as low as reasonably achievable*)

BAT- tupa ozljeda abdomena (engl. *Blunt Abdominal Trauma*)

AAST - (engl. *American Association for the Surgery of Trauma*)

IBIS- integrirani bolnički informacijski sustav

ISSA- informacijski sustav Zavoda za radiologiju, KBC Rijeka

KBC- Klinički bolnički centar

SAŽETAK

Cilj: utvrditi učestalost povreda abdominalnih organa među politraumatiziranim pacijentima podvrgnutim CT-u cijelog tijela na Kliničkom zavodu za radiologiju KBC-a Rijeka te utvrditi ponaosob učestalost traume pojedinih abdominalnih organa.

Materijali: u ovo istraživanje su uključeni svi bolesnici koji su podvrgnuti CT-u cijelog tijela zbog politraume na Kliničkom zavodu za radiologiju Kliničkog bolničkog centra Rijeka-lokalitet Sušak, u periodu od 01.05.2020. do 01.05.2022. godine. Podaci koji su analizirani su: dob i spol pacijenata, učestalost i vrsta povreda pojedinih abdominalnih organa (slezena, jetra, bubrezi, gušterača, crijeva i/ili mezenterij, mokraćni mjehur).

Rezultati: od 286 pacijenata 225 (79%) bolesnika bilo je muškog spola, dok je 61 (21%) bolesnika bilo ženskog spola. Pacijenti su podijeljeni u 5 dobnih skupina, od 0 do 19 godina, od 20 do 39, od 40 do 59, od 60 do 79 te stariji od 80 godina. Najveći broj pacijenata pripada dobnoj skupini od 40 do 59 godina, njih 103 ili 36,01%. Najmanji broj pacijenata pripadao je dobnoj skupini od 80 do 91, u kojoj je bilo 10 ili 3,5% pacijenata. Najstariji pacijent imao je 90 godina, a najmlađi samo 3 godine. Prosječna starost naših ispitanika iznosi 45 godina. Od ukupnog broja ispitanika kod njih 97 ili 33,92 % utvrđena je trauma abdominalnih organa. Od 97 pacijenata s traumom abdomena, 5 ili 5,15% pacijenata je imalo traumu jednog abdominalnog organa, dok je njih 92 ili 94,85% imalo traumu više organa u abdomenu. Najučestalije traume abdominalnih organa među našim bolesnicima bile su redom: trauma slezene, zatim jetre, potom bubrega dok su najmanje učestale bile traume gastrointestinalnih organa. U ovom istraživanju utvrdili smo i da su povrede abdominalnih organa po učestalosti na trećem mjestu među politraumatiziranim pacijentima, nakon povrede torakalnih organa i glave. Primjerice, od sveukupnog broja bolesnika u ovom istraživanju njih 70,28% pretrpjelo je neku od povreda torakalnih organa.

Zaključak: povrede abdominalnih organa kod politraumatiziranih bolesnika u našem istraživanju utvrđene su u oko trećine bolesnika (33,92%) te zauzimaju treće mjesto po učestalosti, iza povreda toraksa i glave. Najučestalija je bila povreda slezena, a potom redom povreda jetra, bubrega te gastrointestinalnih organa.

Ključne riječi: kompjuterizirana tomografija cijelog tijela; politraumatizirani bolesnici; politrauma; trauma abdomena

SUMMARY

Aim: to determine the frequency of injuries to abdominal organs among patients who underwent whole-body CT because of polytrauma at the Clinical Institute of Radiology of KBC Rijeka, and to determine individually the frequency of trauma to individual abdominal organs.

Materials: this study included all patients who, due to polytrauma, underwent full-body CT at the Clinical Department of Radiology of the Rijeka Clinical Hospital Center - Sušak location, in the period from May 1, 2020. until 01.05.2022. years. The data analyzed are: age and gender of patients, frequency and type of injuries to individual abdominal organs (spleen, liver, kidneys, pancreas, intestines and/or mesentery, bladder).

Results: out of 286 patients, 225 (79%) patients were male, while 61 (21%) patients were female. Patients are divided into 5 age groups, from 0 to 19 years, from 20 to 29, from 30 to 39, from 40 to 59, from 60 to 79 and older than 80 years. The largest number of patients belongs to the age group of 40 to 59 years, 103 of them or 36.01%. The smallest number of patients belonged to the age group from 80 to 91, in which there were 10 or 3.5% of patients. The oldest patient was 90 years old, and the youngest was only 3 years old. The average age of our respondents is 45 years. Out of the total number of respondents, 97 or 33.92% were diagnosed with trauma to the abdominal organs. Of the 97 patients with abdominal trauma, 5 or 5.15% of patients had trauma to one abdominal organ, while 92 or 94.85% had trauma to multiple abdominal organs. The most frequent traumas of the abdominal organs among our patients were, in order, traumas of the spleen, then the liver, then the kidneys, while the least frequent were traumas of the gastrointestinal organs. In this research, we also determined that injuries to the abdominal organs are in third place among polytraumatized patients, after injuries to the thoracic organs and the head. For example, out of the total number of patients in this study, 70.28% of them suffered from injuries to the thoracic organs.

Conclusion: abdominal organ injuries in polytraumatized patients in our study were found in about a third of patients (33.92%) and occupy the third place in terms of frequency, behind thorax and head injuries. The most common injury was the spleen, followed by liver, kidney and gastrointestinal injuries.

Key words: computerized tomography of the whole body; polytraumatized patients; polytrauma; abdominal trauma

1. UVOD

Politrauma se definira kao višestruka ozljeda koja zahvaća različite organe ili organske sustave. Politrauma je najvažniji čimbenik povezan sa smrću pacijenata mlađih od 45 godina u industrijaliziranim zemljama. U Europi značajan postotak svih politrauma posljedica je prometnih nesreća. Prema Svjetskoj zdravstvenoj organizaciji broj osoba koje su poginule u automobilskim nesrećama bilo je 1,35 milijuna u 2016. godini (1).

Studije sugeriraju da rano prepoznavanje ozbiljnije ozljede dovodi do boljih ishoda za pacijente. Slikovne pretrage, kao što je kompjuterizirana tomografija cijelog tijela (WBCT), postala je ključni dio početne bolničke procjene teško ozlijeđenih pacijenata (2). Prednosti WBCT-a su ušteda vremena i dijagnostička točnost. WBCT je naročito koristan kod hemodinamski nestabilnih politraumatiziranih pacijenata (3). Unatoč mnogim prednostima WBCT-a, ne smije se zanemariti doza zračenja koju pacijent primi prilikom pretrage koja iznosi između 10 i 31,8 mSv te ponajviše ovisi o protokolu snimanja, vrsti uređaja te stručnosti osoblja koji pretragu izvodi (4). Traume abdominalnih organa prema mehanizmu nastanka možemo podijeliti na tupe i penetrirajuće. U slučaju tupe traume abdomena (eng. blunt abdominal trauma; BAT) najčešće su traume slezene, potom jetre, bubrega, tankog crijeva i/ili mezenterija, a nakon toga slijede mokraćni mjehur, debele crijevo i/ili rektum, dijafragma, gušterača i magistralne krvne žile (5).

U našem istraživanju prikazat ćemo učestalost ozljeda abdominalnih organa kod politraumatiziranih bolesnika te redoslijed abdominalnih organa koji najčešće bivaju ozlijeđeni.

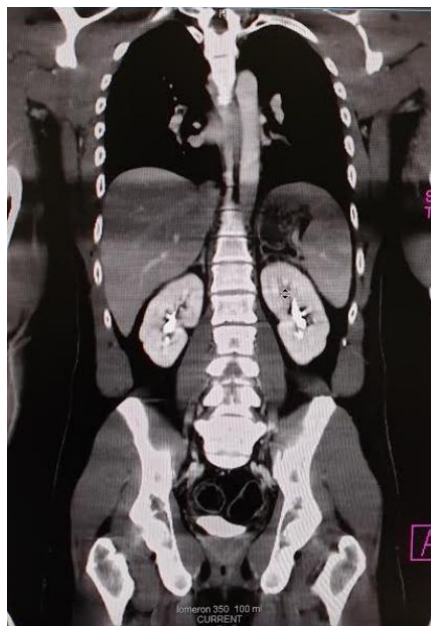
2. KOMPJUTERIZIRANA TOMOGRAFIJA CIJELOG TIJELA

Kompjuterizirana tomografija cijelog tijela je pretraga koja se temelji na slojevnom snimanju te koristi ionizirajuće zračenje. CT cijeloga tijela uključuje pregled neurokranija, vratne kralježnice, toraksa, abdomena te zdjelice. Navedeni pregledi su nužni za primarnu procjenu politraumatiziranog pacijenta prema unaprijed utvrđenom protokolu, budući da se na ovaj način, mogu utvrditi i klinički manje očite ozljede, koje se mogu propustiti fokusiranom sonografskom procjenom politraumatiziranih bolesnika (FAST-om). Primjerice u slučajevima traume abdomena

CT cijelog tijela doseže osjetljivost od 94% i specifičnost od 95%, što je znatno bolje od rezultata koji se postižu ultrazvukom i procjenom na osnovu kliničkog pregleda (6).

Protokoli skeniranja se mogu razlikovati od ustanove do ustanove, no standardni protokol za WBCT, kojeg i mi provodimo na Kliničkom zavodu za radiologiju u Rijeci, uključuje nativni CT mozga i vratne kralježnice te postkontrastni CT toraksa, abdomena i zdjelice, s time da se toraks skenira u arterijskoj, a abdomen i zdjelica u portovenskoj postkontrastnoj fazi. U slučaju politraume u KBC-u Rijeka koriste se četiri protokola: „trauma mozak + vratna kralježnica“, „trauma arterijska + portovenska faza“, „trauma portovenska faza“ i „trauma hitno“. Odabir protokola ovisi o indikaciji. Glavna indikacija za protokol „trauma mozak + vratna kralježnica“ je klinička sumnja na ozljedu glave i vratne kralježnice. Kod nestabilnih pacijenata u kojih je suspektno aktivno krvarenje koristi se protokol „trauma arterijska + portovenska faza“. U tom slučaju toraks, abdomen i zdjelica skeniraju se praćenjem bolusa (eng. *bolus tracking*): skeniranje se provodi u dvije faze: ranoj arterijskoj uz odgodu (eng. *delay*) od 5 sekundi kroz abdomen i zdjelicu te minimalni *delay* od 3 sekunde kroz toraks te potom u portovenskoj fazi s *delayem* od 40 sekundi kroz abdomen i zdjelicu.. Pacijentu se intravenski injicira 100 mL vodotopivog jodnog kontrastnog sredstva brzinom od 3 mL u sekundi. Protokol „trauma portovenska faza“ koristi se kod stabilnih pacijenata, kod kojih je za pouzdanu dijagnostičku informaciju dostatna samo portovenska postkontrastna faza. Količina apliciranog kontrastnog sredstva ovisi o težini pacijenta, maksimalna doza po kg tjelesne težine jest 2 mL apliciranog kontrasta, primjerice kod pacijenta težine 40 kg aplicira se maksimalno 80 mL kontrasta, od čega se 54 mL daje brzinom 0,9 mL u sekundi, a 26 mL brzinom od 2,1 mL u sekundi. Kod pacijenta težine 50 kg daje se ukupno 100 mL kontrasta, od toga 66 mL brzinom od 1,2 mL u sekundi, a 24 mL brzinom od 2,4 mL u sekundi. Kod pacijenta težine 60 kg, daje se maksimalno 120 mL, od čega 80 mL brzinom od 1,4 mL u sekundi, a 40 mL brzinom od 2,8 mL u sekundi, zatim kod pacijenata težine 70 kg aplicira se maksimalno 140 mL, od čega 94 mL brzinom od 1,6 mL u sekundi te 46 mL brzinom od 3,3 mL u sekundi te kod pacijenata težine iznad 75 kg aplicira se maksimalno 150 mL kontrasta, od čega se 100 mL daje brzinom od 1,6 mL u sekundi, a 50 mL brzinom od 3,5 mL u sekundi. Raspon skeniranja isključivo ovisi o medicinskoj indikaciji te je uvijek u dogovoru s radiologom. Kod protokola „trauma portovenska faza“ najprije se nativno skeniraju mozak i vratna kralježnica, a zatim slijedi postkontrasta portovenska faza s *delayem* od 70 sekundi kroz abdomen i zdjelicu, a kroz toraks je minimalni *delay* od 3 sekunde. Posljednji protokol „trauma hitno“ indiciran je samo

kod iznimno nestabilnih pacijenata. Aplicira se 100 mL intravenskog kontrasta brzinom od 3 mL u sekundi. Najprije se skenira jedan topogram, zatim bez upotrebe kontrasta mozak i vratna kralježnica i potom u jednom skeniranju toraks, abdomen i zdjelica, koje se snimaju u arterijskoj i venskoj fazi. Položaj pacijenta za vrijeme snimanja, ukoliko je moguće, bi trebao biti s rukama podignutim iznad glave kako bi se na CT presjecima izbjegli artefakti od kostiju ramenog obruča, koji radiologu otežavaju interpretaciju nalaza (7).



Slika 1: WBCT-artefakti u području gornjeg abdomena uzrokovani kostima ruku koje su položene uz tijelo (izvor: arhiva ISSA, KBC Rijeka)

Za postkontrastne CT pretrage koriste se neionska, hipoosmolalna jodna kontrastna sredstva, koja se apliciraju intravenski automatskom štrcaljkom. Kao mjesto aplikacije preferira se kubitalna vena ukoliko je dostupna venepunkciji. Kontrast se aplicira u bolusu. Količina apliciranog kontrastnog sredstva, kao što je već ranije navedeno ovisi o težini pacijenta, maksimalna doza po kg tjelesne težine iznosi 2 mL. Ovisno o preliminarnom CT nalazu dok još bolesnik leži na CT stolu nerijetko je potrebno učiniti dodatna skeniranja. Primjerice kod sumnje na aktivno krvarenje u abdomenu preporuča se dodatno učiniti odgođenu postkontrastnu fazu, koja je korisna za detekciju ekstravazacije kontrasta. Nadalje, u slučaju opsežne traume bubrega nužno je ponoviti

snimanje u ekskretornoj fazi, koja je neophodna za procjenu ekstraluminacije kontrasta iz kanalnog sustava bubrega.

Indikacije za WBCT su najčešće temeljene na mehanizmu nastanka traume kod politraumatiziranih bolesnika. Glavne indikacije su: sudar motornih vozila pri velikim brzinama, pad s motocikla pri velikoj brzini, pad s visine veće od dva metra i abnormalni vitalni parametri s nepoznatim mehanizmom ozljede. Unatoč mnogim prednostima WBCT-a, ne smijemo zanemariti dozu zračenja koju pacijent primi prilikom pretrage. Stoga je prije postavljanja indikacije za CT pretragu nužan detaljan klinički pregled, jer jedino se tako može steći dobar uvid u stanje politraumatiziranog bolesnika i procijeniti dali je doista WBCT neophodan ili se dijagnostika može provesti samo sa selektivnim skeniranjem ili pak samo konvencionalnom radiografijom i ultrazvukom. U cilju maksimalne redukcije doze zračenja radiološki tehnolozi, koji izvode pretragu uvijek bi se trebali pridržavati ALARA principa (engl. *as low as reasonably achievable*) (4). Naime, imperativ u kliničkoj radiologiji je dobiti najbolju dijagnostičku informaciju uz što manju dozu zračenja. Tome je između ostalog pridonio veliki tehnološki napredak CT uređaja, posebno uvođenje i usavršavanje multidetektorskih skenera, koji omogućavaju veću prostornu razlučivost, brže dobivanje slike, multiplanarne rekonstrukcije i manju dozu zračenja (8).

3. POLITRAUMA

Politrauma podrazumjeva povredu više organa ili organskih sustava istovremeno, koje mogu rezultirati različitim stopama invaliditeta ili direktno ugrožavati život pacijenta. Politrauma je jedan od vodećih uzroka smrti, posebice u mladoj populaciji diljem svijeta (9). Na trećem je mjestu svih uzroka smrtnosti, a na prvom u dobnoj skupini od prve do 44. godine života. Prometne nesreće sa postotkom od 67% te padovi s visina (33%) su najčešći uzroci politraume u Hrvatskoj (10). U zbrinjavanju politraumatiziranih bolesnika nužan je iskusan multidisciplinarni tim sa sposobnošću brzog donošenja odluka, uključivši indikacije za CT preglede. Liječenje započinje na mjestu nezgode te najbitniji čimbenik u zbrinjavanju politraumatiziranog pacijenta jest takozvani „zlatni sat“, on podrazumjeva početak zbrinjavanja ozljede unutar 60 minuta od njezina nastanka. Znamo

da početna procjena i dijagnostički napori moraju biti što brži i točniji kako bi se smanjila smrtnost tijekom zlatnog sata.

4. ANATOMIJA ABDOMINALNIH ORGANA

Trbušna šupljina podijeljena je na gornji veći dio tj. trbušnu šupljinu u užem smislu te na manji donji dio ili zdjelichnu šupljinu. Stjenke trbušne šupljine u užem smislu sprijeda i pobočno tvore meka trbušna stjenka, straga lumbalni dio kralježnice i mišići stražnje trbušne stjenke, gore se nalazi ošit ili dijafragma, a dolje se nastavlja u šupljinu male zdjelice. Mišići dna male zdjelice i mišići perineuma u potpunosti zatvaraju donji otvor male zdjelice. Razlikujemo dva lista potrbušnice (peritoneum): parijetalni list koji oblaže unutrašnju površinu stjenki trbušne šupljine te visceralni list koji oblaže vanjsku površinu peritonealnih organa. Mezenterij je duplikatura peritoneuma koja povezuje ta dva lista te također povezuje međusobno dva organa u peritonealnoj šupljini. Najveći dio prostora trbušne šupljine zauzima kapilarna pukotina između parijetalnoga i visceralnog lista peritoneuma tj. peritonealna šupljina. Na mjestima gdje parijetalni list nije srastao sa stjenkom trbušne šupljine jest izvanperitonealni prostor (11).

S obzirom na građu, abdominalne organe možemo podijeliti u dvije skupine. Prvoj skupini pripadaju organi koji imaju šupljinu (npr. mokraćni mjehur, crijeva), stoga ih nazivamo šupljim organima. Drugu skupinu čine parenhimatozni organi (npr. jetra, bubreg, slezena) (11).

Slezena se nalazi iza želudca u peritonealnoj šupljini koja pripada lijevom hipohondriju, oblikom podsjeća na zrno kave te ima dvije površine; lateralnu (*facies diaphragmatica*) i medijalnu (*facies visceralis*) te dva ruba; gornji (*margo superior*) i donji (*margo inferior*). Lateralnom površinom je u suodnosu s ošitom, dok se medijalna površina dijeli na: gornji dio (*facies gastrica*) koji je u suodnosu sa želucom i na donji dio (*facies renalis*) koji je u suodnosu s lijevim bubregom (11).

Želudac (*gaster*) jest vrećasti organ promjenljivog oblika i veličine ovisno o količini unijete hrane i vremenu proteklom od zadnjeg obroka. Oblikom podsjeća na slovo J. Smješten je u epigastričnoj i lijevoj hipohondrijačnoj regiji. Proteže se od visine jedanaestog grudnog kralješka, gdje je lokalizirana kardija do visine prvoga slabinskog kralješka gdje je smješten pilorus.

Kardijom (*cardia*) nazivamo otvor gdje jednjak ulazi u želudac, dok je pilorus (*pylorus*) otvor gdje se želudac nastavlja u dvanaesnik. Pilorus sadrži pravi mišićni zatvarač (*m. sphincter pylori*) koji sprječava vraćanje želučanog sadržaja. Najveći dio želuca jest trup (*corpus gastricum*), iznad trupa se nalazi svod (*fundus gastricus*), a prema dolje se nalazi antrum i pilorus želuca. Nadalje, želudac ima dvije stijenke: prednju (*paries anterior*) i stražnju (*paries posterior*) te dva ruba: desni koji čini malu krivinu želuca (*curvatura minor*) i lijevi rub koji čini veliku krivinu želuca (*curvatura major*). Želudac je u donjem dijelu u doticaju s mekom trbušnom stjenkom (*facies libera*) i može se osjetiti kroz nju, dok je prednja stjenka u suodnosu s lijevim režnjem jetre (*facies hepatica*) i ošitom (*facies diaphragmatica*) (11).

Tanko crijevo (*intestinum tenue*) jest šuplji organ prosječne duljine šest metara, dijelimo ga na: dvanaesnik (*duodenum*), tašto crijevo (*jejunum*) i vito crijevo (*ileum*). Započinje na pilorusu, a završni dio tankog crijeva čini ušće u debelo crijevo (*ostium ileocecale*). Dvanaesnik jest početni dio tankog crijeva, približne duljine od 25 cm, savijen je u obliku slova C ili potkove, s konkavitom okrenutim ulijevo unutar kojeg se nalazi glava gušterače. Smješten je ispred kralježnice i proteže se od visine prvog do trećeg lumbalnog kralješka. Na pregibu koji se naziva *flexura duodenojejunalis* nastavlja se na tašto crijevo koje predstavlja gornje dvije petine crijeva, a donje tri petine pripadaju vitom crijevu koje se na mjestu ileocekalne valvule spaja s debelim crijevom (11).

Debelo crijevo (*intestinum crassum ili intestinum colon*) jest završni dio probavne cijevi, koji se proteže od dna cekuma do otvora završnoga crijeva ili anusa. Prosječna duljina debelog crijeva iznosi oko 1,5 - 1,8 metara te ga dijelimo na: slijepo crijevo s crvuljkom (*caecum et appendix vermiformis*), uzlazno debelo crijevo (*colon ascendens*), poprečno crijevo (*colon transversum*) i silazno crijevo (*colon descendens*), zavijeno crijevo (*colon sigmoideum*) i ravno crijevo (*rectum*). Slijepo crijevo (*caecum*) jest početni dio debelog crijeva koji se nalazi u desnoj ilijačnoj jami, na medijalnoj površini sadrži ušće tankoga crijeva (*ostium ileocecale*), omeđuju ga dva nabora sluznice koji zajedno oblikuju zalistak koji onemogućava vraćanje sadržaja iz debelog u tanko crijevo. Crvuljak (*apendix vermiformis*) približne duljine devet cm nastavlja se na dno slijepoga crijeva. Njegov položaj nije ustaljen što otežava postavljanje dijagnoze tijekom njegove upale. (11).

Jetra (*hepar*) je najveća žlijezda probavnog sustava te je zbog anatomskeg položaja i krhkog parenhima podložna ozljedama. Smještena je u desnoj hipohondrijačnoj regiji, epigastričnoj regiji i djelomično u lijevoj hipohondrijačnoj regiji abdomena. Čine ju dvije površine: gornja (*facies diaphragmatica*) koja je konveksna te je u doticaju s ošitom, a manjim dijelom i srasla uz ošit. Donja površina jetre (*facies visceralis*) je usmjerena prema natrag i dolje te je u doticaju s mnogobrojnim trbušnim organima. Gornja i donja površina jetre prelaze jedna u drugu na donjem rubu (*margo inferior*). Jetru dijelimo na 4 režnja: desni (*lobus hepatis dexter*) i lijevi (*lobus hepatis sinister*) te prednji (*lobus quadratus*) i stražnji (*lobus caudatus*) (11).

Gušterača (*pancreas*) jest složena alveolarna žlijezda s endokrinom i egzokrinom funkcijom. Dijelimo ju na: glavu (*caput pancreatis*) koja čini najširi dio gušterače te se nalazi u konkavitetu duodenuma, trup (*corpus pancreatis*) koji se proteže prema lijevo i nastavlja na rep gušterače (*cauda pancreatis*) koji se seže do hilusa slezene (11).

Bubreg (*ren, nephros*) jest retroperitonealni, parenhimatozni organ koji oblikom podsjeća na zrno graha. Dijelimo ga na dvije površine: prednju (*facies anterior*) koja je blago izbočena te u doticaju s organima i stražnju (*facies posterior*) koja je ravna. Na bubrezima razlikujemo i dva pola/kraja: *extremitas superior et extremitas inferior* i dva ruba: konveksni (*margo lateralis*) i konkavni (*margo medialis*) na kojem se nalazi *hilum renale*, mjesto ulaza bubrežne arterije te izlaza mokraćovoda, vena i limfnih žila. Bubrezi se nalaze simetrično s obje strane kralježnice no donji krajevi razmaknutiji su od gornjih krajeva te su sintopski odnosi prednje površine desnog i lijevog bubrega različiti, dok su sintopski odnosi stražnje površine za oba bubrega jednaki. Desni bubreg je nižeg položaja zbog jetre te je s prednjom površinom u suodnosu s dvanaesnikom (*facies duodenalis*), jetrom (*facies hepatica*) i debelim crijevom (*facies colomesocolica*). Lijevi bubreg je s prednjom površinom u suodnosu sa želucem (*facies gastrica*), slezenom (*facies lienalis*), gušteračom (*facies pancreatica*) i debelim crijevom (*facies colomesocolica*) (11).

5. VRSTE TRAUMATSKIH OZLJEDA ABDOMINALNIH ORGANA

Traume abdominalnih organa prema mehanizmu nastanka možemo podijeliti na tupe i penetrantne. U mirnodopskim vremenima češće su tupe traume abdomena. U slučaju tupe traume

abdomena najčešće su traume slezene, potom jetre, bubrega, tankog crijeva i/ili mezenterija, a nakon toga slijede mokraćni mjehur, debele crijevo i/ili rektum, dijafragma, gušterača i magistralne krvne žile. Obično su posljedica sudara motornih vozila, fizičkog napada, rekreacijskih nezgoda ili padova (5). AAST (engl. *American Association for the Surgery of Trauma*) jest najčešće korištena klasifikacija traume abdominalnih organa. Klasificiraju se u pet stupnjeva, ozljede 4. i 5. stupnja zahtijevaju hitnu kiruršku intervenciju (12).

Ozljede koje možemo kod parenhimskih abdominalnih organa dijagnosticirati CT-om su laceracije, kontuzije, rupture i subkapsularni hematomi.

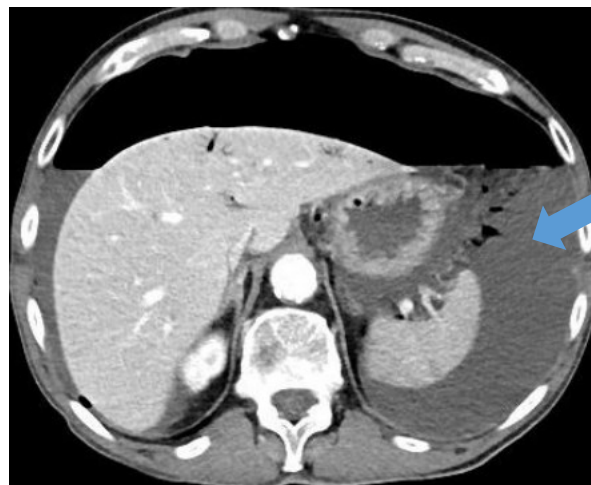5.1 Traumatske gastrointestinalne ozljede

U traumatske gastrointestinalne ozljede spadaju ozljeda želuca, dvanaesnika, tankog crijeva ili debelog crijeva nakon tupe ili penetrirajuće ozljede abdomena. Gastrointestinalna ozljeda nakon tupe abdominalne traume je rijetka. Mehanizam koji leži u osnovi nastanka takve ozljede uključuje kompresiju šupljeg organa na kruti dio ljudskog tijela (kao što je kralježak ili torakalni kavez) zbog vanjske sile (kao što je sila kojom djeluje sigurnosni pojas). Izolirane ozljede želuca su rijetke te prognostički čimbenici ovise o vremenu koje je proteklo od posljednjeg obroka, kao i ozbiljnost popratnih ozljeda. Najčešće traume su perforacije te laceracije, a klasificiraju se po AAST ljestvici (13).

U slučaju traume crijeva najčešće vidimo indirektne znakove, kao što su pneumoperitoneum ili pneumoretroperitoneum, koji se očituju slobodnim zrakom u peritonealnom odnosno retroperitonealnom prostoru, a ukazuje na perforaciju šupljeg organa. Najčešće su traume jejunuma i ileuma, zatim debelog crijeva i dvanaesnika. Ukoliko je ozlijeđena čitava debljina stijenke crijeva doći će do perforacije, što zahtjeva hitno kirurško liječenje. Prisutnost slobodne tekućine uz odsutnost ozljede drugih visceralnih organa je najčešći znak perforacije crijeva na CT-u, te se javlja u više od 76% slučajeva perforacije crijeva. Specifični znakovi traume mezenterija uključuju mezenterijalni hematomi i/ili ekstravazaciju kontrastnog sredstva, koja ukazuje na aktivno krvarenje tijekom skeniranja. Ozljede se klasificiraju po AAST ljestvici koja sadrži 5 stupnjeva. (14).

Stupanj	Vrsta ozljede	Opis ozljede
I.	Hematom	Kontuzija ili hematom bez devaskularizacije
	Laceracija	Djelomična debljina stijenke, bez perforacije
II.	Laceracija	Razderotina <50 % cirkumferencije
III.	Laceracija	Razderotina ≥50 % cirkumferencije bez transekcije
IV.	Laceracija	Transekcija
V.	Laceracija	Transekcija sa segmentnim gubitkom tkiva
	Vaskularna ozljeda	Devaskularizacija segmenta

Slika 2. Klasifikacija ozljede tankog i debelog crijeva (prema: „Scaling system for organ specific injuries. Ernest E. Moore, MD, Thomas H. Cogbill, MD, Mark Malangoni, MD, Gregory J. Jurkovich, MD, and Howard R Champion“, preuzeto (10.08.2022) s <https://www.aast.org/resources-detail/injury-scoring-scale#colon>)



Slika 3. CT- aksijalni presjek, arterijska postkontrastna faza, slobodna tekućina u abdomenu, (Izvor: arhiva ISSA, KBC Rijeka)

5.2. Traumatske ozljede bubrega

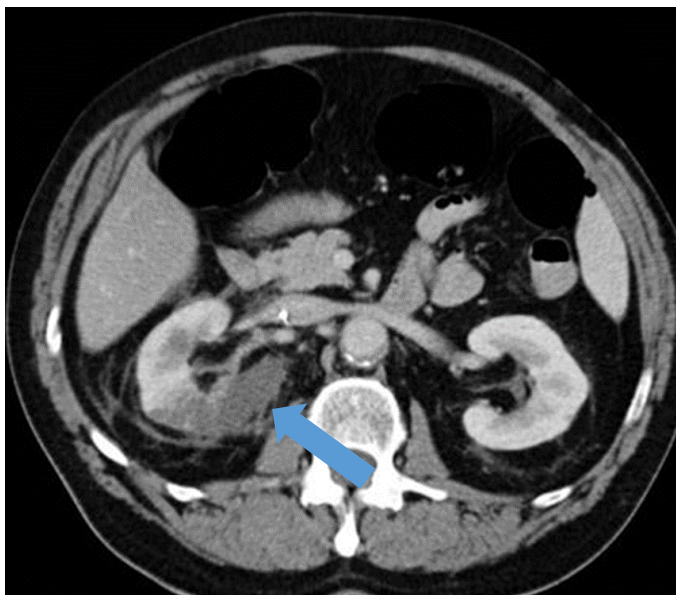
Ozljeda bubrega, iako neuobičajena, nije rijetka. Dijagnostika i liječenje ovih ozljeda zahtijeva opsežno poznavanje retroperitonealne regije. Ove se ozljede mogu manifestirati različitim obrascima, što često podrazumijeva složenu dijagnostičku i terapijsku procjenu. Najčešće su posljedica izravnog udarca ili djelovanja deceleracijske sile kada najčešće bivaju ozlijeđeni vaskularni i odvodni sustav bubrega. Najčešće ozljede bubrega kod politraumatiziranih bolesnika su kontuzije te laceracije, a klasificiraju se po AAST ljestvici prema težini ozljede u 5 stupnjeva (15).

Stupanj	Vrsta ozljede	Opis ozljede
I.	Kontuzija	Mikro- ili makrohemorija, urološke analize uredne
	Hematom	Subkapsularni, nešireći bez laceracije parenhima
II.	Hematom	Nešireći perirenalni hematom ograničen na retroperitonej
	Laceracija	<1 cm dubine parenhima renalnog korteksa bez ekstravazacije urina
III.	Laceracija	<1 cm dubine parenhima renalnog korteksa bez rupture kanalnog sustava i ekstravazacije urina
	Laceracija	Laceracija parenhima koja se proteže kroz korteks, medulu i kanalni sustav
IV.	Vaskularna ozljeda	Ozljeda glavne renalne arterije ili vene s ograničenim krvarenjem
	Laceracija	Potpuno smrskan bubreg
V.	Laceracija	Potpuno smrskan bubreg
	Vaskularna ozljeda	Avulzija bubrežnog hilusa s potpunom devaskularizacijom

Slika 4. Klasifikacija ozljeda bubrega (prema: „Scaling system for organ specific injuries. Ernest E. Moore, MD, Thomas H. Cogbill, MD, Mark Malangoni, MD, Gregory J. Jurkovich, MD, and Howard R Champion“, preuzeto (10.08.2022.) s <https://www.aast.org/resources-detail/injury-scoring-scale#kidney>)

Kontuzija bubrega će se prikazati na CT-u kao fokalno ili difuzno hipodenzno područje neoštro ograničeno, dok će se laceracija prikazati kao linearna hipodenzna zona unutar parenhima. Ukoliko je došlo do ozljede bubrežnih arterija pojaviti će se subkapsularni i perirenalni hematomi.

Zbog brzog gubitka bubrežne funkcije, ozljeda glavne bubrežne arterije zahtjeva hitnu intervenciju. Na CT-u će se prikazati kao ekstravazacija kontrasta na mjestu ozljede (15).



Slika 5. CT- aksijalni presjek, portovenska postkontrastna faza, kontuzija bubrega, (Izvor: arhiva ISSA, KBC Rijeka)

5.3. Traumatske ozljede mokraćnog mjehura

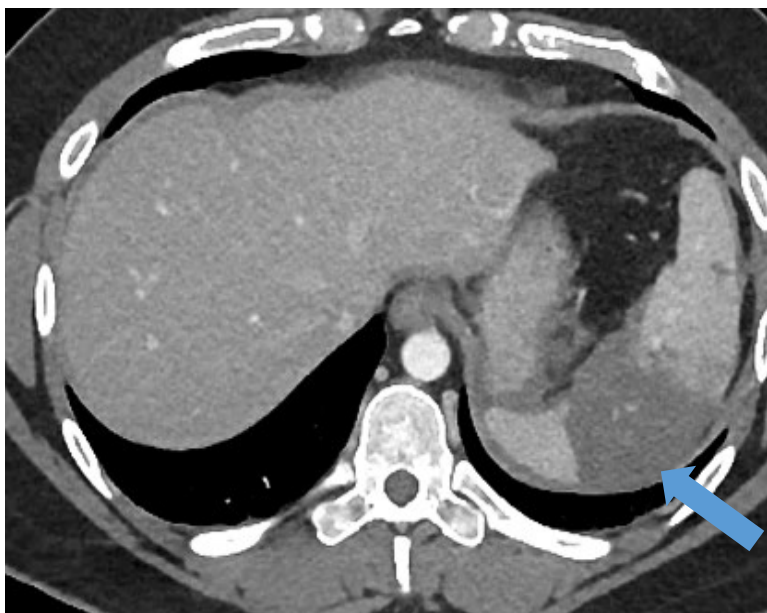Ruptura mokraćnog mjehura obično se javlja kao komplikacija prijeloma zdjelčnih kostiju, poglavito u bolesnika koji su imali puni mjehur u trenutku stradavanja, stoga je potrebna dijagnostička obrada nakon svake traume zdjelice kako bi se isključila ozljeda mokraćnog mjehura (16). Na ozljedu mjehura treba posumnjati kada traumu prati velika hematurija, abdominalna bol i poteškoće s mokrenjem ili nemogućnost mokrenja. Najčešća vrsta ozljede je kontuzija mokraćnog mjehura, dok je ruptura znatno rjeđa, međutim, zbog visoke stope smrtnosti, prepoznavanje ranih znakova i simptoma može spasiti život bolesnika. Najčešće su ekstraperitonealne rupture i uzrokovane su otkinutim koštanim fragmentom kod prijeloma zdjelice. Kod rastezanja mokraćnog mjehura, koji je prethodno bio pun dolazi do intraperitonealne rupture koja se liječi kirurškim zahvatom (17).

5.4. Traumatske ozljede slezene

Najčešće traume slezene su: laceracije, rupture ili frakture parenhima slezene te subkapsularni hematomi. Bolesti kao što je infektivna mononukleoza ili limfoproliferativne bolesti dovode do povećanja slezene, što povećava mogućnost rupture slezene, čak i pri manjoj traumi. Bolnost, osjetljivost abdomena, modrice, ogrebotine te Kehrov znak prilikom pregleda pacijenta upućuju na traumu slezene. Kehrov znak je bol u području lijevog ramena uslijed iritacije ošita krvlju iz rupturirane slezene. Laceracija se na CT-u prikazuje kao iregularno hipodenzno područje unutar parenhima slezene, a širi se do kapsule koja je očuvana. Ukoliko se laceracija proteže preko kapsule došlo je do fragmentacije slezene. Subkapsularni hematoma se na CT-u prikazuje kao polumjesečasta, hipodenzna zona u odnosu na parenhim slezene. Kod izolirane ozljede slezene metoda izbora liječenja za traumu klasificiranu od 1. do 3. stupnja po AAST ljestvici jest konzervativno liječenje koje pokazuje uspješnost u 90-95 % slučajeva (18).

Stupanj	Vrsta ozljede	Opis ozljede
I.	Hematom	Subkapsularni, < 10 % površine
	Laceracija	Razdor kapsule, < 1 cm dubine parenhima
II.	Hematom	Subkapsularni, 10 %-50 % površine; intraparenhimni, < 5 cm u promjeru
	Laceracija	Razdor kapsule, 1-3 cm dubine parenhima bez zahvaćanja trabekularnih krvnih žila
III.	Hematom	Subkapsularni, > 50 % površine ili šireći; rupturirani subkapsularni ili parenhimni hematoma; intraparenhimni hematoma \geq 5 cm ili šireći
	Laceracija	>3 cm dubine parenhima ili zahvaćene trabekularne krvne žile
IV.	Laceracija	Razderotina koja zahvaća segmentne ili hilarne krvne žile koje uzrokuju značajnu devaskularizaciju (>25 % slezene)
V.	Laceracija	Potpuno fragmentirana slezena
	Vaskularna ozljeda	Hilarna vaskularna ozljeda s potpuno devaskulariziranom slezenom

Slika 6. Klasifikacija ozljeda slezene (prema: „Scaling system for organ specific injuries. Ernest E. Moore, MD, Thomas H. Cogbill, MD, Mark Malangoni, MD, Gregory J. Jurkovich, MD, and Howard Champion“, preuzeto (06.08.2022.) s: <https://www.aast.org/resources-detail/injury-scoring-scale#spleen>)



Slika 7. Aksijalni CT presjek, portovenska postkontrastna faza, intraparenhimni hematoma
(Izvor: arhiva ISSA, KBC Rijeka)

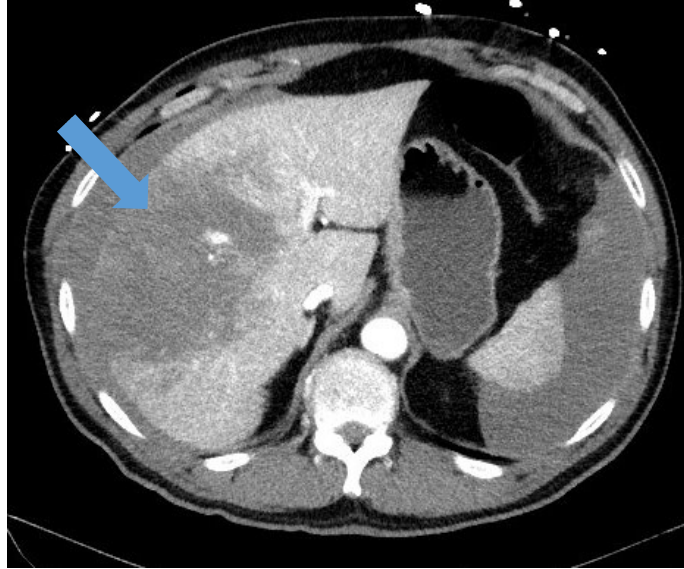
5.5. Traumatske ozljede jetre

Ozljede jetre najčešće uključuju laceracije, kontuzije te hematome, koji se također klasificiraju po AAST ljestvici. Hitno kirurško liječenje je potrebno kod ozljeda klasificiranih kao 4. i 5. stupanj, dok se ozljede nižeg stupnja liječe konzervativno uz preporuku daljnjeg praćenja. Hemodinamski kompromitirani bolesnik s laceracijom jetre indikacija je za operativno liječenje. (19).

Stupanj	Vrsta ozljede	Opis ozljede
I.	Hematom	Subkapsularni, < 10 % površine
	Laceracija	Razdor kapsule, <1 cm dubine parenhima
II.	Hematom	Subkapsularni, 10 %-50 % površine; Intraparenhimno, <10 cm u promjeru
	Laceracija	Razdor kapsule, 1-3 cm dubine, <10 cm u dužinu
III.	Hematom	Subkapsularni, >50 % površine rupturiranog subkapsularnog ili parenhimnog hematoma; intraparenhimni >10 cm ili šireći
	Laceracija	>3 cm dubine parenhima
IV.	Laceracija	Parenhimni razdor koji obuhvaća 25 % do 75 % jetrenog režnja ili 1-3 Coinadov segment
V.	Laceracija	Parenhimni razdor koji obuhvaća >75 % jetrenog režnja ili >3 Coinadova segmenta unutar istog režnja
	Vaskularna ozljeda	Ozljeda jukstahepatičkih vena, retrohepatične vene kave/centralnih velikih jetrenih vena
VI.	Vaskularna ozljeda	Avulzija jetre

Slika 8. Klasifikacija ozljeda jetre (prema: „Scaling system for organ specific injuries. Ernest E. Moore, MD, Thomas H. Cogbill, MD, Mark Malangoni, MD, Gregory J. Jurkovich, MD, and Howard R Champion“, preuzeto (06.08.2022.) s: <https://www.aast.org/resources-detail/injury-scoring-scale#liver>)

Ukoliko postoji aktivno krvarenje, najbolje će se prikazati u portovenskoj ili odgođenoj fazi kao područje višeg denziteta, apsorpcijskih koeficijenata kontrastnog sredstva. Traume jetre su česte zbog njezinog anatomskeg položaja u abdomenu te krhkog parenhima. Na CT snimci kotuzije i laceracije su prikazane kao fokalna, hipodenzna, neoštro ograničena područja, a subkapsularni hematomi kao srpolike hipodenzne zone uz konturu jetre (20).



Slika 9. Aksijalni presjek CT-a, portovenska postkontrastna faza, kontuzija jetre (Izvor: arhiva ISSA, KBC Rijeka)

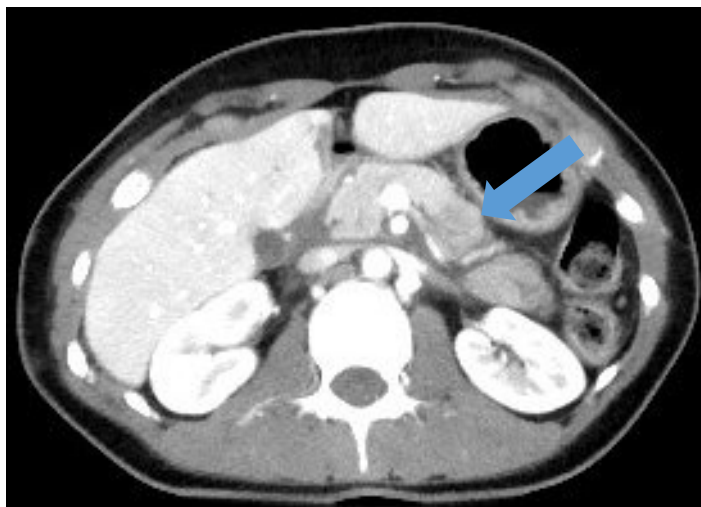5.6. Traumatske ozljede gušterače

Traume gušterače su rijetke, retroperitonealni položaj štiti organ od manjih trauma, no taj je anatomski položaj odgovoran i za dijagnostički izazov. Ozljede su najčešće povezane s ozljedama drugih abdominalnih organa. Najčešće stradava trup gušterače uslijed kompresije gušterače kralježnicom. Dijagnosticiranje je otežano zbog nespecifičnih simptoma, a dodatno ga otežava položaj, veličina organa, nedostatak količine okolnog masnog tkiva te minimalni pomak fragmenata. Najbitnije je što prije postavljanje dijagnoze jer njenom odgodom dolazi do komplikacija te porasta mortaliteta i morbiditeta (21). Ozljede gušterače mogu varirati od manjih kontuzija i hematoma do velikih laceracija, prijeloma ili ruptura. Radiološki prikaz ozljede gušterače uključuje edem ili povećanje gušterače, skupljanje tekućine unutar ili oko pankreasa. CT može otkriti ozljedu gušterače u čak 85% slučajeva (22). Kontuzija se prikazuje kao lokalizirani hipodenzitet s uvećanjem volumena parenhima gušterače, a laceracije i frakture vide se kao slabo proširene, linearne, hipodenzne zone često okomite na dužu os tijela i vrata gušterače. Ostali nalazi poput prisutnost tekućine intraperitonealno te ekstraperitonealno, zadebljanja prednje bubrežne fascije i povećanja gušterače procijenjeni su kao indirektni pokazatelji ozljede gušterače.

Klasifikacija težine ozljede gušterače se također temelji na AAST ljestvici i obuhvaća 5 stupnjeva, a stupanj ozljede također ovisi o tome jesu li zahvaćeni pankreatični vodovi. Hemodinamski stabilni pacijenti s izoliranom ozljedom gušterače mogu se liječiti konzervativno uz pažljivo praćenje vitalnih znakova i općeg stanja. Međutim, kod bolesnika s kontinuiranom boli, čije se stanje pogoršava potrebno je ponovno procijeniti da li je potrebna hitna operativna intervencija. Resekcija gušterače je najprikladniji izbor liječenja u slučaju rupture gušterače i ozljede pankreatičnih vodova (23).

Stupanj	Vrsta ozljede	Opis ozljede
I.	Hematom	Manja kontuzija bez ozlijede kanala
	Laceracija	Površinska laceracija bez ozljede kanala
II.	Hematom	Veća kontuzija bez ozlijede kanala ili gubitka tkiva
	Laceracija	Veća laceracija bez ozlijede kanala ili gubitka tkiva
III.	Laceracija	Distalnatransekcija ili parenhimska ozljeda s ozljedom kanala
IV.	Laceracija	Proksimalna* transekcija ili ozljeda parenhima koja uključuje ampulu
V.	Laceracija	Opsežna disrupcija glave gušterače

Slika 10. Klasifikacija ozljeda gušterače (prema: „Scaling system for organ specific injuries. Ernest E. Moore, MD, Thomas H. Cogbill, MD, MarkMalangoni, MD, Gregory J. Jurkovich, MD, and Howard R Champion, preuzeto (06.08.2022) s <https://www.aast.org/resourcesdetail/injuryscoring-scale#pancreas>)



Slika 11. Ct aksijalni presjek, arterijska postkontrastna faza, laceracija gušterače na CT-u, aksijalni presjek (Izvor: arhiva ISSA, KBC Rijeka)

5.7. Traumatske ozljede dijafragme

Kod tupe traume abdomena ruptura dijafragme uzrokovana je naglim porastom intraabdominalnog tlaka. Kroz rupturirano mjesto u dijafragmi u torakalnu šupljinu herniraju abdominalni organi. Ruptura dijafragme rješava se operativno. (24).

5.8. Traumatske ozljede aorte i drugih velikih abdominalnih krvnih žila

Ozljede (transekcije) aorte i drugih velikih abdominalnih ili zdjelčnih krvnih žila su rijetke, ali često smrtonosne, zbog brzog gubitka krvi u peritonealnu šupljinu ili retroperitonealni prostor. Dijagnoza transekcije aorte na CT presjecima je očita kada je popraćena velikim hematomom ili aktivnom ekstravazacijom kontrasta (25).

6. CILJEVI I HIPOTEZE

Ciljevi ovog istraživanja su:

1. Utvrditi učestalost povreda abdominalnih organa među politraumatiziranim pacijentima uključenim u naše istraživanje.
2. Utvrditi redoslijed abdominalnih organa po učestalosti traume među politraumatiziranim pacijentima uključenim u naše istraživanje.

Hipoteze:

1. Povrede abdominalnih organa su četvrte po učestalosti među politraumatiziranim pacijentima uključenim u naše istraživanje, iza povreda glave, ekstremiteta i toraksa.
2. Među politraumatiziranim pacijentima uključenim u naše istraživanje među abdominalnim organima najučestalije su povrede slezene, potom jetre, bubrega, crijeva i/ili mezenterija, a najrjeđe su povrede gušterače i mokraćnog mjehura.

7. ISPITANICI (MATERIJALI) I METODE

7.1. Ispitanici/materijali

Ova retrospektivna studija uključuje sve bolesnike koji su zbog politraume podvrgnuti CT-u cijelog tijela na Kliničkom zavodu za radiologiju-lokalitet Sušak, KBC-a Rijeka, u razdoblju od 01.5. 2020. do 01.05.2022. godine

7.2. Postupak i instrumentarij

Istraživanje će se provesti pretraživanjem i analizom bolničkih baza podataka (IBIS i ISSA). Ključni dokumenti za provođenje ovog istraživanja biti će pisani nalazi CT-a cijeloga tijela, kao i nalazi konvencionalnih radiograma, temeljem kojih će se naši ispitanici razvrstati prema regiji tijela u kojoj je dijagnosticirana trauma (glava, vratna kralježnica, torakalni i abdominalni organi te ekstremiteti). Nakon toga će se izdvojiti bolesnici s ozljedama organa abdomena, a među njima utvrditi broj bolesnika s izoliranom traumom jednog abdominalnog organa te onih s višestrukim ozljedama abdomena. Među bolesnicima s povredom abdomena utvrdit će se učestalost i vrsta povreda pojedinih abdominalnih organa (slezena, jetra, bubrezi, gušterača, crijeva i/ili mezenterij, mokraćni mjehur).

7.3. Statistička obrada podataka

Podatci će biti prikupljeni i obrađeni u tablici prilagođenoj za potrebe ovog istraživanja. Statističkom obradom podataka ispitat će se proporcije zastupljenosti određenih podskupina bolesnika razdijeljenih prvenstveno prema lokalizaciji povrede. Osim toga navedene podskupine će uključivati demografske (npr. dob, spol...) i kliničke podatke (npr. vrsta ozljede, stupanj težine ozljede...).

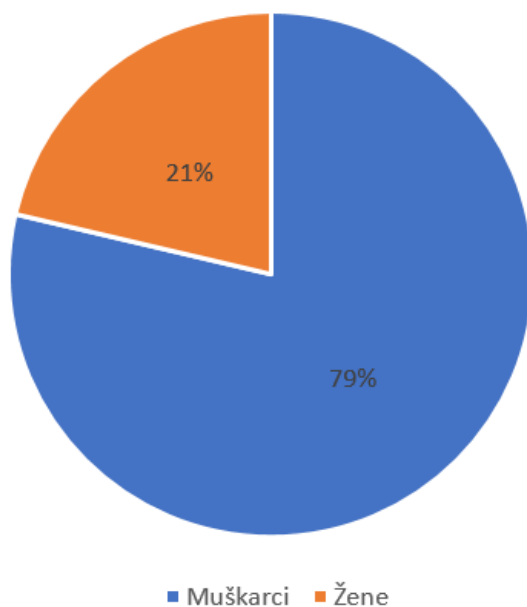
Rezultati će se iskazati na dva načina: brojčano i slikovno, pri čemu će slikovna prezentacija rezultata podrazumijevati izradu grafova prema unaprijed spomenutim podskupinama. Brojčana i slikovna prezentacija rezultata biti će izrađena pomoću programa Microsoft Excel (Microsoft Corporation, Redmond, WA, SAD).

7.4. Etički aspekti istraživanja

Predloženo istraživanje u potpunosti će biti u skladu s etičkim standardima propisanim za istraživanja u medicini i zdravstvu, uključujući osnove dobre kliničke prakse, Helsinšku deklaraciju, Zakon o zdravstvenoj zaštiti Republike Hrvatske (NN 150/08, 71/10, 139/10, 22/11, 84/11, 154/11, 12/12, 35/12, 70/12, 144/12, 82/13, 159/13, 22/14, 154/14, Zakon o zaštiti prava pacijenata Republike Hrvatske (NN 169/04, 37/08) i Zakon o zaštiti osobnih podataka (GDPR). Mentor predloženog istraživanja obvezuje se nadzirati provođenje samog istraživanja, kao i izradu završnog rada pristupnika.

8. REZULTATI

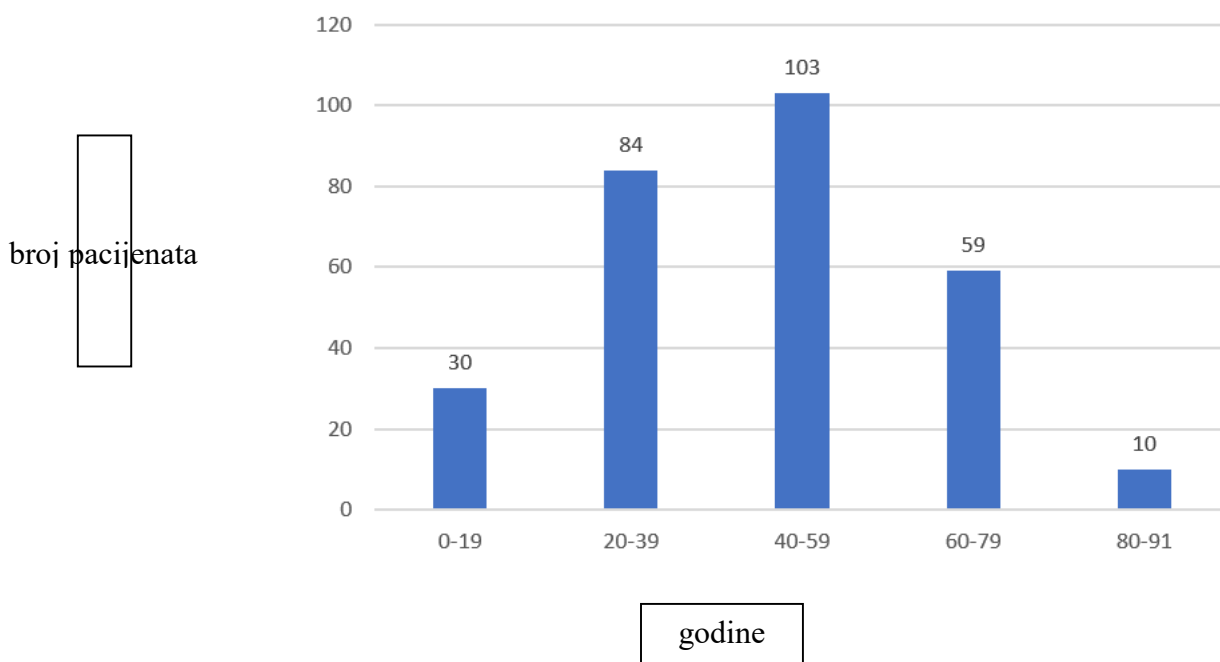
Na Kliničkom zavodu za radiologiju Kliničkog bolničkog centra Rijeka u periodu od 1. svibnja 2020. godine do 1. svibnja 2022. godine WBCT-u podvrgnuto je 286 pacijenata, od kojih je 225 bolesnika bilo muškog spola, što iznosi 79%, a 61 bolesnik ženskog spola što iznosi 21% (Graf 1.)



Graf 1. Raspodjela pacijenata po spolu podvrgnutih WBCT-u na Zavodu za radiologiju, Kliničkog bolničkog centra Rijeka, lokalitet Sušak u periodu od 1.5.2020. do 1.5.2022.

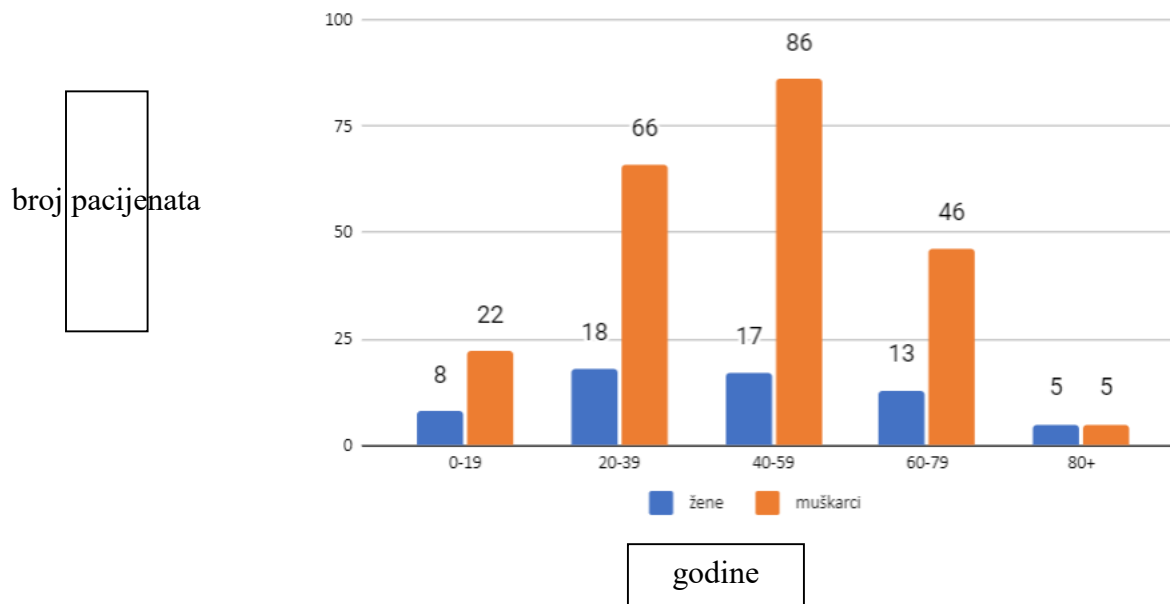
Pacijenti su podijeljeni u 5 dobnih skupina, u prvoj skupini koja podrazumijeva starosnu dob od 0-19 godina bilo je 30 ili 10,49% pacijenata, u drugoj dobnj skupini, starosti od 20 do 39 godina bilo je 84 ili 29,37% pacijenata. Najveći broj pacijenata, njih 103 ili 36,01%, pripadao je trećoj dobnj skupini, odnosno starosnoj dobi od 40 do 59 godina. U dobnj skupini pacijenata, starosti od 60 do 79 godina bilo je 59 pacijenata ili 20,63%. Najmanji broj pacijenata iz ovog istraživanja, njih 10 ili 3,5%, pripadalo je starosnoj dobi od 80 do 91 godine. Najstariji pacijent u

našem istraživanju je imao 90 godina, dok je najmlađi imao samo 3 godine. Prosječna starost naših ispitanika iznosila je 45 godina (Graf 2).



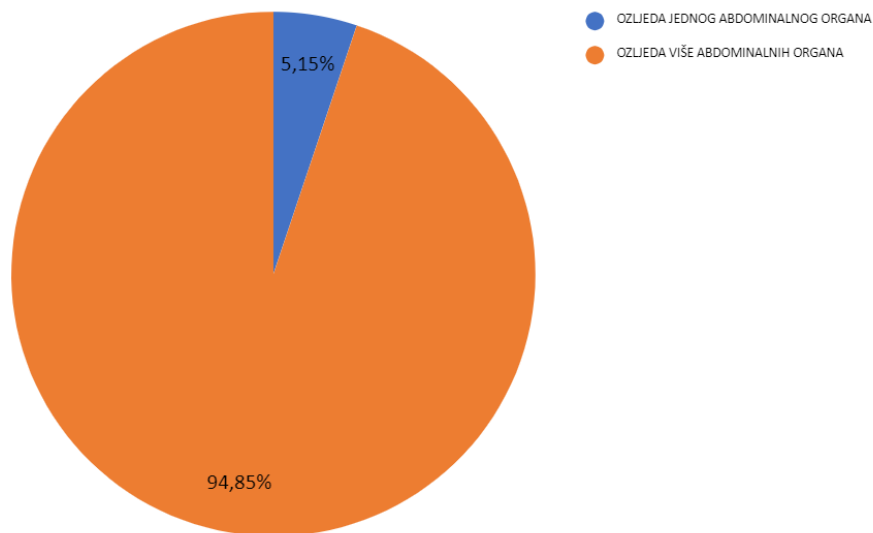
Graf 2. Raspodjela pacijenata po dobnim razredima podvrgnutih WBCT-u na Zavodu za radiologiju, Kliničkog bolničkog centra Rijeka, lokalitet Sušak u periodu od 1.5.2020. do 1.5.2022.

Pacijenti svake od navedenih 5 dobnih skupina, dodatno su podijeljeni po spolu na muškarce i žene. U prvoj dobnj skupini, starosti od 0 do 19 godina, bilo je 8 ili 2,8% žena, te 22 ili 7,69% muškaraca. U dobnj skupini od 20 do 39 godina bilo je 18 ili 6,29% žena i 66 ili 23,08% muškaraca. U dobnj skupini s najviše ispitanika zabilježeno je 17 ili 5,94% žena te 86 ili 30,07% muškaraca, a u onoj od 60 do 79 godina 13 ili 4,55% žena te 46 ili 16,08% muškaraca. Dobna skupina u kojoj je zapažen najmanji broj bolesnika, a podrazumijeva starosnu dob 80 do 91 godinu, bilo je 5 ili 1,75% žena i isto toliko muškaraca. (graf 3).



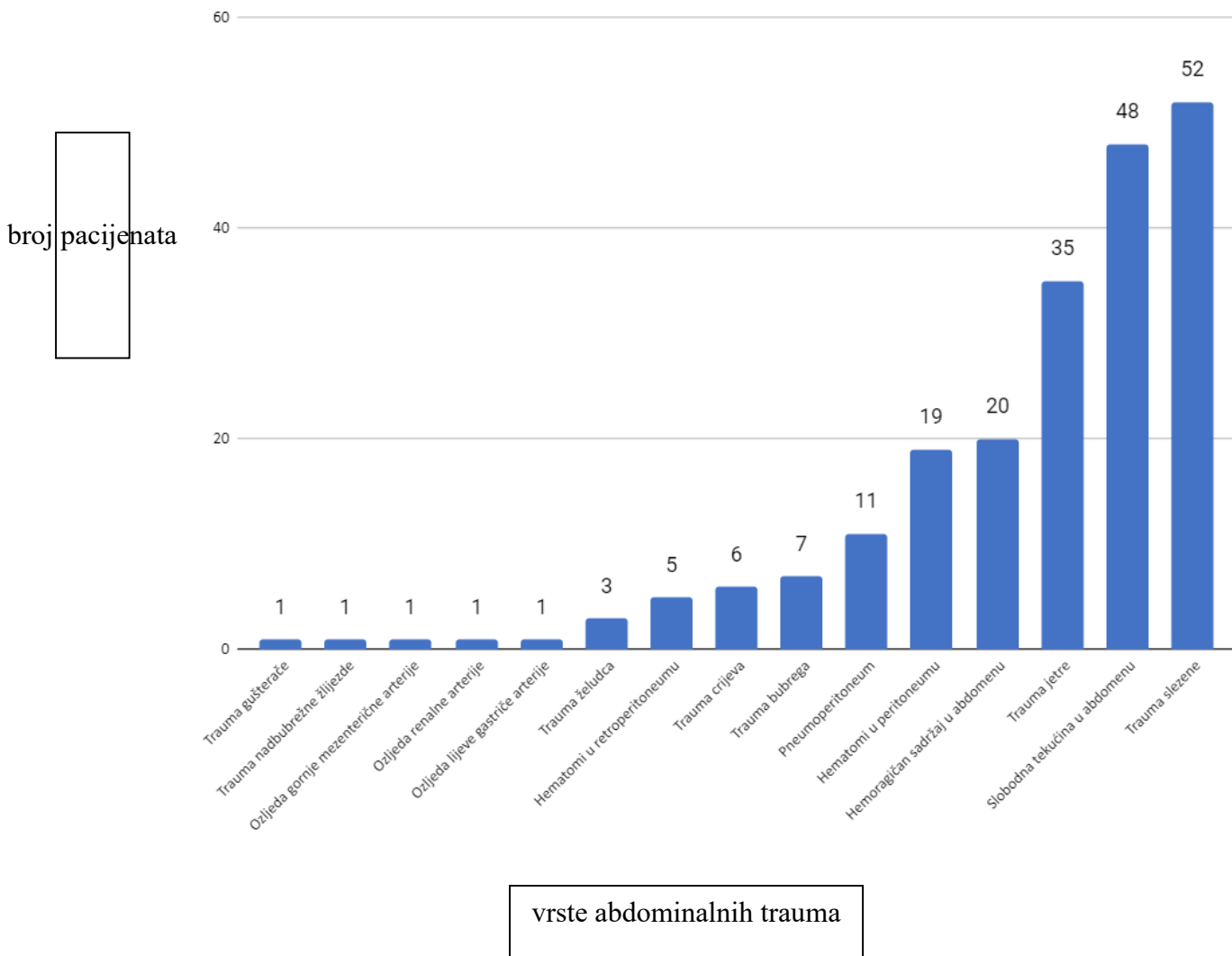
Graf 3. Raspodjela pacijenata po dobnim razredima te po spolu podvrgnutih WBCT-u na Zavodu za radiologiju, Kliničkog bolničkog centra Rijeka, lokalitet Sušak u periodu od 1.5.2020. do 1.5.2022.

Od ukupno 286 ispitanika njih 97 je pretrpjelo traumu abdominalnih organa, što iznosi 33,92%, dok kod preostalih 189 ispitanika ili 66,08% nije bilo znakova abdominalne traume. Od 97 pacijenata s traumom abdomena, samo kod njih 5 ili 5,15% je WBCT-om dijagnosticirana ozljeda samo jednog organa u abdomenu, dok je kod preostalih 92 ili 94,85% detektirana ozljeda više abdominalnih organa (Graf 4).



Graf 4. Učestalost ozljede jednog abdominalnog organa i kombinirane ozljede više abdominalnih organa kod pacijenata podvrgnutih WBCT-u na Zavodu za radiologiju, Kliničkog bolničkog centra Rijeka, lokalitet Sušak u periodu od 1.5.2020. do 1.5.2022.

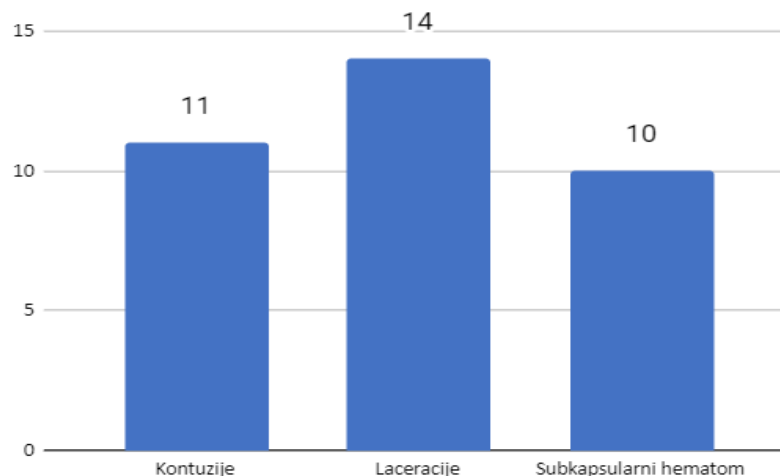
Istraživanje koje smo proveli s ciljem detekcije najučestalijih povreda u abdomenu, a uključuje bolesnike s izoliranom i kombiniranom povredom abdominalnih organa, poredak je slijedeći: od parenhimatoznih organa najučestalija je bila trauma slezene, dijagnosticirana kod 52 bolesnika, potom jetre kod 35 bolesnika te bubrega kod 7 bolesnika. Trauma gušterače i nadbubrežne žlijezde su zabilježena samo u po jednog bolesnika. Od organa gastrointestinalnog trakta učestalija je bila trauma crijeva, koja je detektirana u 6 bolesnika, od traume želuca, koja je dijagnosticirana kod 3 bolesnika. Niti jedan ispitanik nije imao ozljedu mokraćnog mjehura ili rupturu dijafragme. Od većih abdominalnih krvnih žila u po jednog bolesnika dijagnosticirana je lezija gastrične, renalne i gornje mezenterične arterije. Nespecifični znakovi, kao što su slobodna tekućina u abdomenu, hemoragični sadržaj u abdomenu, pneumoperitoneum, hematom u peritonealnom i retroperitonealnom prostoru zabilježeni su kod sveukupno 92 bolesnika (Graf 5.)



Graf 5. Učestalost pojedinih abdominalnih trauma kod pacijenata podvrgnutih WBCT-u na Zavodu za radiologiju, Kliničkog bolničkog centra Rijeka, lokalitet Sušak u periodu od 1.5.2020. do 1.5.2022.

Od svih ozljeda jetre najčešće su bile laceracije, koje su utvrđene u 14 ili 44% pacijenata s trumom jetre, zatim slijede kontuzije koje su dijagnosticirane kod 11 ili 31,43% pacijenata i naposljetku subkapsularni hematomi koji su detektirani kod 10 ili 28,57% pacijenata (Graf 6.)

broj pacijenata

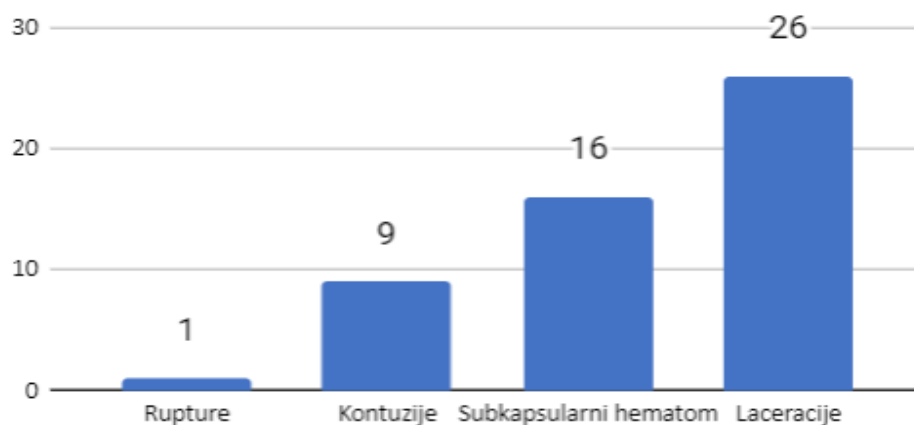


vrste trauma jetre

Graf 6. Učestalost pojedinih vrsta ozljede parenhima jetre među pacijentima kod kojih je WBCT- u utvrđena trauma jetre na Zavodu za radiologiju, Kliničkog bolničkog centra Rijeka, lokalitet Sušak u periodu od 1.5.2020. do 1.5.2022.

Od ozljede slezene također su najučestalije bile laceracije koje su dijagnosticirane u 26 ili 50% ispitanika s traumatskom ozljedom slezene. Nadalje po učestalosti slijede subkapsularni hematomi, kod 16 ili 30,77% pacijenata, kontuzije kod 9 ili 17,31% pacijenata, a samo kod jednog ispitanika (1,92%) je dijagnosticirana ruptura slezene (Graf 7).

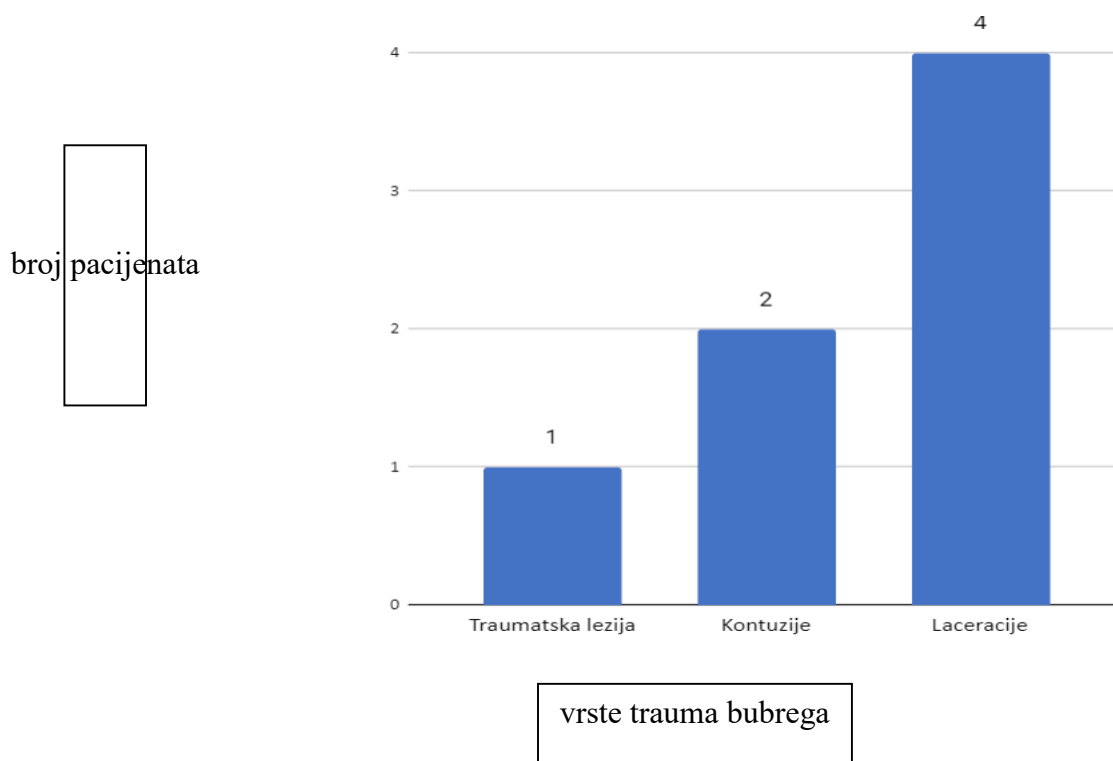
broj pacijenata



vrste trauma slezene

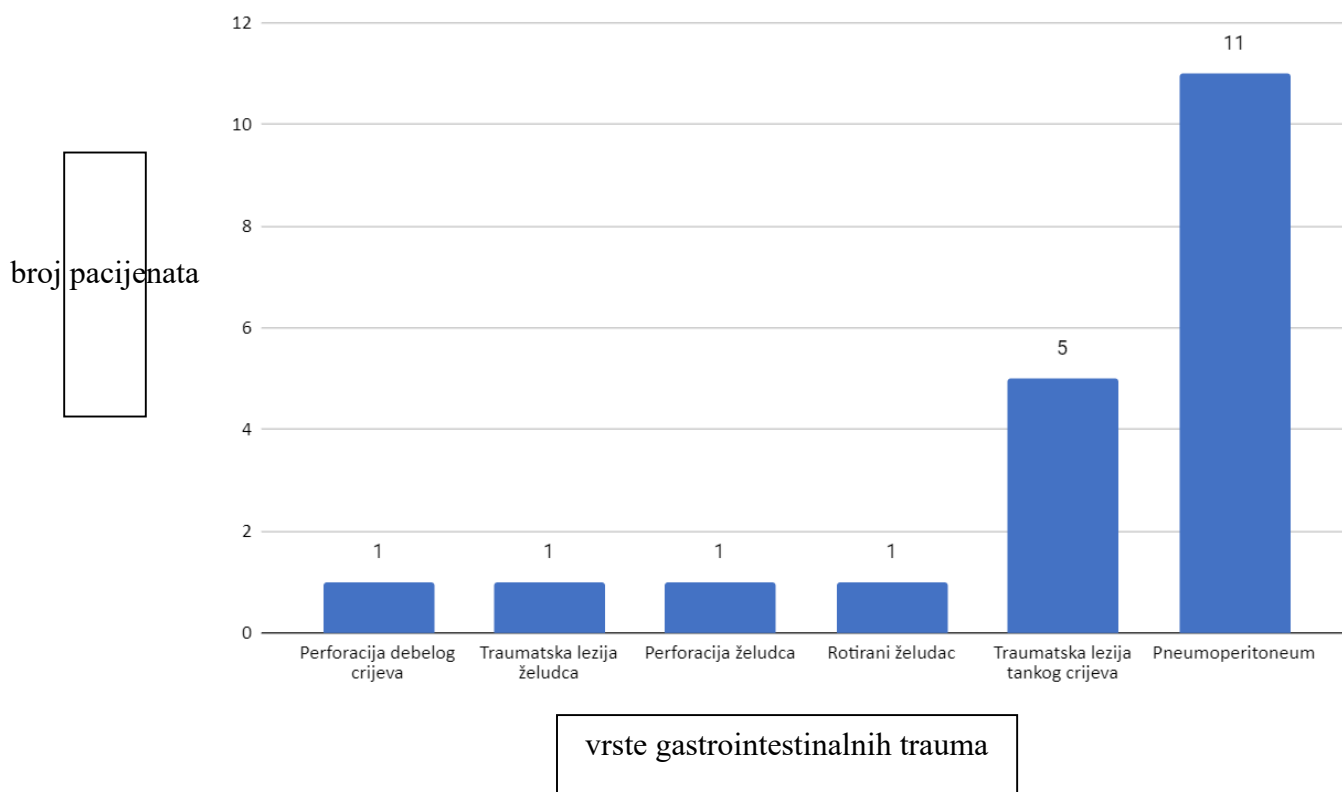
Graf 7. Učestalost pojedinih tipova ozljede slezene među pacijentima kod kojih je WBCT-u utvrđena trauma slezene na Zavodu za radiologiju, Kliničkog bolničkog centra Rijeka, lokalitet Sušak u periodu od 1.5.2020. do 1.5.2022.

Treći parenhimski organ po učestalosti traumatske lezije među našim ispitanicima bio je bubreg. I kod bolesnika s traumom bubrega najčešći tip ozljede bila je laceracija koja je pronađena kod 4 ili 57,14% ispitanika, zatim slijede kontuzije koje su uočene kod 2 ispitanika ili 28,57% te nediferencirana traumatska lezija bubrega koja je zabilježena samo kod jednog bolesnika 14,29% (Graf 8.)



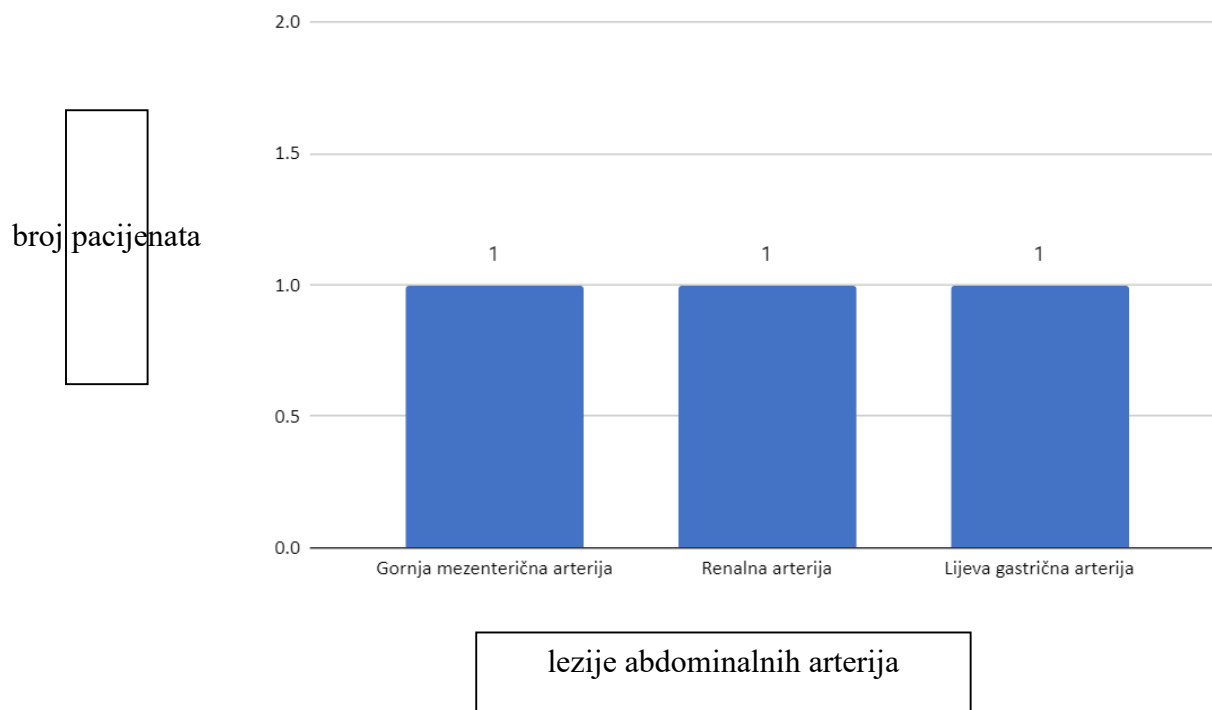
Graf 8. Učestalost tipova ozljeda parenhima bubrega među bolesnicima s traumom bubrega podvrgnutih WBCT-u na Zavodu za radiologiju, Kliničkog bolničkog centra Rijeka, lokalitet Sušak u periodu od 1.5.2020. do 1.5.2022.

Najčešće gastrointestinalna traume su lezije jejunuma i ileuma koje je pretrpjelo 5 ili 25% ispitanika s dijagnosticiranom gastrointestinalnom traumom. Kod po jednog bolesnika (5%) detektirana je perforacije debelog crijeva, perforacija želuca i rotacija želuca. Kod preko polovice ispitanika, njih 11 ili 55% je pronađen pneumoperitoneum, koji se očituje slobodnim zrakom u abdomenu, a indirektno ukazuje na perforaciju probavne cijevi (Graf 9).



Graf 9. Učestalost pojedinih tipova ozljede probavne cijevi među bolesnicima s gastrointestinalnom traumom podvrgnutih WBCT-u na Zavodu za radiologiju, Kliničkog bolničkog centra Rijeka, lokalitet Sušak u periodu od 1.5.2020. do 1.5.2022.

Ozljede arterija koje se na CT-u prikazuju ekstravazacijom kontrastnog sredstva ili velikim intraabdominalnim hematomom uočene su kod 3 ispitanika. Kod jednog ispitanika je ledirana gornja mezenterična arterija koja opskrbljuje veliki dio crijeva, kod drugog ispitanika renalna arterija koja opskrbljuje bubreg, dok je kod trećeg ispitanika je uočena transekcija lijeve gastične arterije koja opskrbljuje želudac (Graf 10).

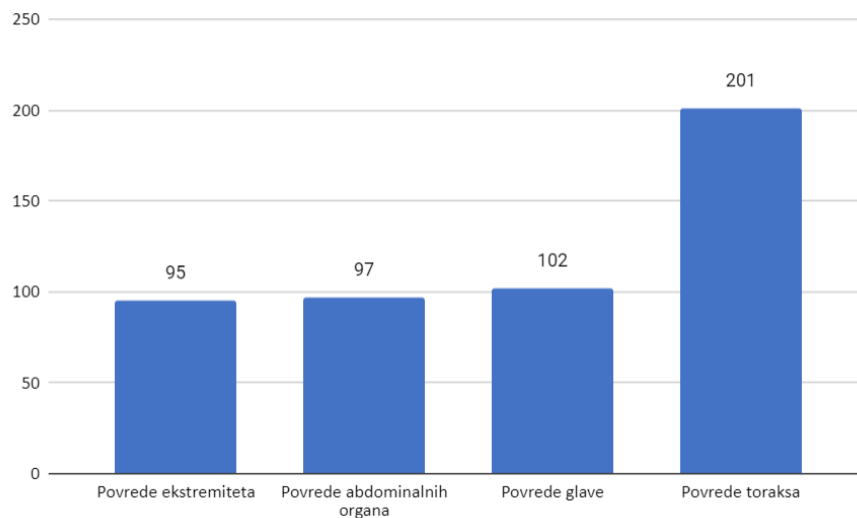


Graf 10. Učestalost lezija abdominalnih arterija kod pacijenata podvrgnutih WBCT-u na Zavodu za radiologiju, Kliničkog bolničkog centra Rijeka, lokalitet Sušak u periodu od 1.5.2020. do 1.5.2022.

Među našim ispitanicima najučestalija je bila trauma toraksa, bilo izolirana ili u kombinaciji s ozljedama drugih organskih sustava. Utvrđena je u 201 ili 70,28 % ispitanika. Nakon toga slijedi trauma glave koja je zabilježena kod 102 ili 36,66% ispitanika. Treća po učestalosti je trauma abdominalnih organa, koja je dijagnosticirana kod 97 ili 33,92 %, a najmanji broj bolesnika je ima povredu ekstremiteta (95 bolesnika ili 33,22 %) (Graf 11).

Od ukupnog broja naših ispitanika, 31 ili 10,84% imalo je uredan nalaz CT-a cijeloga tijela.

broj pacijenata



povrede organskih sustava

Graf 11. Učestalost povrede abdominalnih organa, glave, ekstremiteta i toraksa kod pacijenata podvrgnutih WBCT-u na Zavodu za radiologiju, Kliničkog bolničkog centra Rijeka, lokalitet Sušak u periodu od 1.5.2020. do 1.5.2022.

9. RASPRAVA

U ovo retrospektivno istraživanje bilo je uključeno 286 ispitanika koji su bili podvrgnuti WBCT-u na Kliničkom zavodu za radiologiju, KBC-a Rijeka, lokalitet Sušak zbog sumnje na politraumu u periodu od 1.5.2020. do 1.5.2022. godine. Glavni cilj ovog istraživanja bio je utvrditi učestalost povreda abdominalnih organa među našim ispitanicima te istražiti koji to abdominalni organi najčešće stradaju kod politraume. Jedan od ciljeva bio je i utvrditi korelaciju incidencije politraume sa spolom i dobi bolesnika.

Kompjuterizirana tomografija cijelog tijela u moderno doba je neizostavna, neinvazivna radiološka dijagnostička metoda u dijagnostici bolesnika sa sumnjom na traumu više organa ili organskih sustava. Glavni razlog tome je što se radi o dijagnostičkoj metodi koja u vrlo kratkom vremenu omogućava pouzdanu dijagnostičku informaciju, a osim toga je lako dostupna i relativno jednostavna. Jedini rizik vezan uz ovu dijagnostičku metodu je izlaganje ionizirajućem zračenju koje je štetno za ljudski organizam. Od čitavog niza prednosti CT dijagnostike treba apostrofirati brzinu, budući da je vrlo često upravo brzina pribavljanja dijagnostičke informacije presudna za smanjenje broja letalnog ishoda među bolesnicima izloženim politraumi, ali isto tako i za uspješno liječenje, smanjenje stope komplikacija i invaliditeta. Ovo istraživanje je još jedno u nizu istraživanja, koje potvrđuje da je CT suverena metoda u dijagnostici različitih tipova traumatske lezije abdominalnih organa.

Istraživanje zastupljenosti naših ispitanika s obzirom na spol pokazuje značajnu prevalenciju ispitanika muškog spola među politraumatiziranim pacijentima. Naime, od ukupnog broja ispitanika, muškaraca je bilo čak 79%. U pronađenoj literaturi Salem i suradnici navode slične podatke. Njihova studija iz 2019. godine prikazuje petogodišnje iskustvo u velikom traumatološkom centru u Južnoj Africi gdje su istraživali traumatske lezije abdominalnih organa. Njihovo istraživanje je obuhvatilo 13 315 politraumatiziranih pacijenata od kojih su većina također bili muškarci (26). U studiji Guerrea i suradnika zastupljenost muškaraca među politraumatiziranim bolesnicima je također bila veća, 61%, mada ne tako velika kao u našem istraživanju (27). Rezultati našeg istraživanja su najbliži istraživanju Elmalia i sur., koji izvještavaju da je među njihovim politraumatiziranim pacijentima 80% bilo muškaraca, a samo 20% žena. Slične

rezultate je objavio i Pape-a sa suradnicima koji navodi podatak da je od ukupnog broja ispitanika 73,4% bilo muškaraca (29).

Na osnovu našeg istraživanja, ali i istraživanja drugih autora, koji su se bavili istom problematikom možemo zaključiti da je učestalost politraume znatno učestalija među pripadnicima muškog spola, kako među našim stanovništvom, tako i u ostalim dijelovima svijeta. Ima nekoliko razloga kojima se može objasniti ovo zapažanje. Jedan od razloga je zasigurno razlika u zanimanjima među pripadnicima različitog spola. Naime jedan od mehanizama nastanka politraume je pad s većih visina, a upravo su zanimanja vezana uz veće visine, kao primjerice rad u građevini, više svojstvena pripadnicima muškog spola. Isto tako i vožnja motociklom, koja je u našoj sredini zabilježena kao najčešći uzrok politraume.

Korelirajući dob bolesnika s incidencijom politraume došli smo do zaključka da je politraumatiziranih bolesnika bilo najviše u dobnoj skupini od 40 do 59 godina (36,1%). Prosječna starost naših ispitanika iznosila je 45 godina. Rezultati istraživanja koje su proveli Heyer i suradnici su vrlo slični našima. Naime, oni izvještavaju da muškarci čine većinu ispitanika, njih čak 76,67%, a da je prosječna starost svih ispitanika bila 43,6 godina (28). Dobna skupina sa najvećim brojem politraumatiziranih bolesnika, kao i prosječna dob ispitanika u studiji Guerrea i suradnika je bila istovjetna prosječnoj dobi naših politraumatiziranih bolesnika (27).

U našoj studiji 34% od ukupnog broja ispitanika podvrgnutih WBCT-u, pretrpjelo je traumu abdominalnih organa. Najčešće ozljede bile su kombinirane ozljede, koje podrazumijevaju ozljede više organa ili organskih sustava, koje su dijagnosticirane u čak 94,85% bolesnika s abdominalnom traumom. Kod samo 5,15% ispitanika je utvrđena izolirana trauma jednog abdominalnog organa. Od svih traumatskih lezija u abdomenu u našoj studiji su najučestaliji bili nespecifični znakovi, kao što su slobodna tekućina u abdomenu, hemoragični sadržaj u abdomenu, pneumoperitoneum, hematoma u peritonealnom i retroperitonealnom prostoru, koji su zabilježeni kod sveukupno 92 bolesnika. Od parenhimatoznih organa najučestalija je bila trauma slezene, dijagnosticirana kod 52 bolesnika, potom jetre kod 35 bolesnika te bubrega kod 7 bolesnika. Traume gušterače i nadbubrežne žlijezde su zabilježene samo u po jednog bolesnika. Od organa gastrointestinalnog trakta učestalija je bila trauma crijeva, koja je detektirana u 6 bolesnika, od traume želuca, koja je dijagnosticirana kod 3 bolesnika.

Božić i suradnici u svojem radu također navode traumu slezene kao najčešću kod tupe traume abdomena (20). Uspoređujući rezultate istraživanja autora Soto i Anderson koji navode da su najčešće traume slezene, potom jetre, bubrega, tankog crijeva i/ili mezenterija, a nakon toga slijede mokraćni mjehur, debele crijevo i/ili rektum, dijafragma, gušterača i magistralne krvne žile (5), možemo zaključiti da smo dobili slične rezultate, jedina razlika je da niti jedan od naših 286 ispitanika nije zadobio ozljedu mokraćnog mjehura ili rupturu dijafragme.

Temeljem ovih rezultata možemo zaključiti da našu prvu hipotezu, koja glasi „Povrede torakalnih organa među politraumatiziranim pacijentima uključenim u naše istraživanje su treće po učestalosti, iza povreda glave i ekstremiteta“ nismo obranili, budući da naše istraživanje pokazuje da je najveći broj politraumatiziranih bolesnika imao upravo neku od ozljeda torakalnih organa, bilo izoliranu ili udruženu s ozljedama nekih drugih organa.

Temeljem rezultati koje je polučilo naše istraživanje možemo zaključiti da nismo obranili našu prvu hipotezu koja glasi: ”Povrede abdominalnih organa su četvrte po učestalosti među politraumatiziranim pacijentima uključenim u naše istraživanje, iza povreda glave, ekstremiteta i toraksa.” Naime, u našoj studiji povrede abdominalnih organa su na trećem mjestu po učestalosti, iza ozljeda toraksa i glave. Četvrto mjesto po učestalosti među našim ispitanicima zauzima trauma ekstremiteta.

Druga postavljena hipotezu koja glasi: ”Među politraumatiziranim pacijentima uključenim u naše istraživanje među abdominalnim organima najučestalije su povrede slezene, potom jetre, bubrega, crijeva i/ili mezenterija, a najrjeđe su povrede gušterače i mokraćnog mjehura. ” smo obranili.

10. ZAKLJUČAK

- u ovu retrospektivnu studiju je uključeno 286 ispitanika koji su podvrgnuti CT-u cijelog tijela na Kliničkom zavodu za radiologiju, KBC-a Rijeka, na Sušačkom lokalitetu u periodu od 1.5.2020. do 1.5.2022. godine
- od ukupno 286 ispitanika, veliku većinu čine pacijenti muškog spola, njih 225 ili 79%
- najveći broj politraumatiziranih bolesnika je unutar dobne skupina od 40 do 59 godina, 36,1%
- prosječna starost ispitanika jest 45 godina, najstariji ispitanik imao je 90 godina, a najmlađi tek 3 godine
- 97 ispitanika je pretrpjelo traumu abdominalnih organa što iznosi 33,92% od sveukupnog broja ispitanika
- od 97 pacijenata s traumom abdomena, 5 ili 5,15% ispitanika je imalo traumu jednog abdominalnog organa,
- od 97 pacijenata njih 92 ili 94,85% je imalo traumu više organa
- najveći broj bolesnika imao je traumu slezene, potom jetre pa bubrega
- povrede abdominalnih organa spadaju na treće mjesto po učestalosti povreda među politraumatiziranim pacijentima nakon povrede toraksa i glave
- povredu toraksa imao je 70,28% ispitanik te je to najučestalija povreda među politraumatiziranim bolesnicima uključenim u naše istraživanje
- povredu glave imalo je 35,66% ispitanika
- najmanji broj ispitanika imalo je povredu ekstremiteta, njih 33,22%

LITERATURA

1. Turculea C. S, Georgescu T. F, Iordache F, Ene D, Gapar B, Beuran M, Polytrauma: The European Paradigm *Chirurgia* (2021);116:664-668.
2. Caputo N, Stahmer C, Lim G, Shah K. Whole-body computed tomographic scanning leads to better survival as opposed to selective scanning in trauma patients: A systematic review and meta-analysis. *Journal of Trauma and Acute Care Surgery* (2014);77(4):534-539.
3. Huber-Wagner S, Kanz KG, Hanschen M, van Griensven M, Biberthaler P, Lefering R. Whole-body computed tomography in severely injured patients. *Curr Opin Crit Care*. 2018;24(1):55-61.
4. Treskes K, Saltzherr P.T, Luitse K.S.J, Beenen M.F.L, Goslings C.J. Indications for total-body computed tomography in blunt trauma patients: a systematic review, *Eur J Trauma Emerg Surg*. 2017;43:35–42.
5. Soto JA, Anderson SW. Multidetector CT of blunt abdominal trauma. *Radiology*. 2012;265(3):678-93.
6. Carlos A, Ordoñez CA, Parra MW, Holguín A, Garsia C, Guzmán-Rodríguez M et al. Whole-body computed tomography is safe, effective and efficient in the severely injured hemodynamically unstable trauma patient. *Colomb Med (Cali)*. 2020;51(4);214-32.
7. Yaniv G , Portnoy O, Simon D, Bader S, Konen E, Guranda L. Revised protocol for whole-body CT for multi-trauma patients applying triphasic injection followed by a single-pass scan on a 64-MDCT *Clin Radiol*.2013;68(7):668-75.
8. D.J. Brenner, C.D. Elliston. Estimated radiation risks potentially associated with full-body CT screening: *Radiology*. 2004 Sep;232(3):735-738.
9. M. Heron, Deaths: leading causes for 2008, *Natl Vital Stat Rep*. 2012;60(6):1-94.
10. Gržalja N, Marinović M, Štiglić D, Saftić I, Primc D, Oštrić M, et al. Zbrinjavanje politraume, *Medicina Fluminensis*, 2013;49 br.4, Dostupno na: <https://hrcak.srce.hr/112537>

11. Bajek, S., Bobinac, D., Jerković, R., Malnar, D., Marić, I., Sustavna anatomija čovjeka, Rijeka: Digital point tiskara d.o.o., 2007;97-200.
12. Morell-Hofert D, Primavesi F, Fodor M, Gassner E, Kranebitter V, Braunwarth E, Haselbacher M, Nitsche UP, Schmid S, Blauth M, Öfner D, Stättner S. Validation of the revised 2018 AAST-OIS classification and the CT severity index for prediction of operative management and survival in patients with blunt spleen and liver injuries. *Eur Radiol.* 2020 Dec;30(12):6570-6581.
13. De Martino C, Della Corte M, Smaldone P, Pollio A, Armellino MF. Gastric perforation in blunt abdominal trauma. Report of two cases and review of literature. *Ann Ital Chir.* 2021 Jan; 20(10):2239253X21035015
14. Shi YB, Hao JM, Hu CN, Dou LN. Diagnosis of bowel and mesenteric blunt trauma with multidetector CT. *Eur Rev Med Pharmacol Sci.* 2015; 19(9): 1589-94.
15. Petrone P, Perez-Calvo J, Brathwaite CEM, Islam S, Joseph DK. Traumatic kidney injuries: A systematic review and meta-analysis. *Int J Surg.* 2020 Feb;74:13-21.
16. Hamidi MI, Aldaoud KM, Qtaish I. The role of computed tomography in blunt abdominal trauma. *Sultan Qaboos Univ Med J.* 2007;7(1);41-6.
17. Guttman I, Kerr HA. Blunt bladder injury. *Clin Sports Med.* 2013 Apr;32(2):239-46.
18. Oumar N, Dominique F, Nikola K, Pierre GM, Mamadou N, Benoit GR. Results of non-operative management of splenic trauma and its complications in children. *J Indian Assoc Pediatr Surg.* 2014;19(3):147-50.
19. Gai, D. Grade IV traumatic renal injury and liver lacerations in a multitrauma patient. Case study, citirano 7. kolovoza 2022. Dostupno na: <https://radiopaedia.org/cases/grade-iv-traumatic-renal-injury-and-liver-lacerations-in-a-multitrauma-patient-1>
20. Božić A, Bošković M, Tripalo Batoš A, Župančić B. Radiološke metode u dijagnostici tupe traume abdomena dječje dobi, *Acta Med Croatica.* 2018; 72, 333-344. Dostupno na: <https://hrcak.srce.hr/208542>

21. Almaramhy HH, Guraya SY. Computed tomography for pancreatic injuries in pediatric blunt abdominal trauma. *World J Gastrointest Surg.* 2012;4(7):166-70.
22. Khanna Lt Col V, Gualti Lt Col YS, Sceeram Col MN, Sharama R, A rare case of pancreatic injury; case report and imaging perspective: *Asian oceanian journal of Radiology.* April-sep 2004;9:64-67.
23. K Vaishnav, H Soni, S Pandhi, K Goswami, K Suthar, V Kumar. Traumatic Rupture of Pancreas. *The Internet Journal of Radiology.* 2009;11(2):1-5.
24. Gmachowska A, Pacho R, Anysz-Grodzicka A, Bakoń L, Gorycka M, Jakuczun W, Patkowski W. The Role of Computed Tomography in the Diagnostics of Diaphragmatic Injury After Blunt Thoraco-Abdominal Trauma. *Pol J Radiol.* 2016: 81;522-528.
25. Marincek B, Dondelinger F.R. *Emergency Radiology – Imaging and intervention of Large Arterial Trauma;* 2007; str: 205-220.
26. Salem MS, Urry RJ, Kong VY, Clarke DL, Bruce J, Laing GL. Traumatic renal injury: Five-year experience at a major trauma centre in South Africa. *Injury.* 2020 Jan;51(1):39-44.
27. de Guerre, L.E.V.M., Sadiqi, S., Leenen, L.P.H. et al. Injuries related to bicycle accidents: an epidemiological study in The Netherlands. *Eur J Trauma Emerg Surg.* 2020;46:413–418.
28. Heyer CM, Rduch GJ, Wick M, Bauer TT, Muhr G, Nicolas V. Anwendung der 16-Zeilen-Mehrdetektor-CT in der Initialdiagnostik beim Polytrauma: Eine Zeitanalyse (Evaluation of multiple trauma victims with 16-row multidetector CT (MDCT): a time analysis). 2005 Dec;177(12):1677-82.
29. Pape HC, Halvachizadeh S, Leenen L, Velmahos GD, Buckley R, Giannoudis PV. Timing of major fracture care in polytrauma patients - An update on principles, parameters and strategies for 2020. *Injury.* 2019 Oct;50(10):1656-1670.
30. Lotfollahzadeh S, Burns B. Penetrating Abdominal Trauma.. In: *StatPearls (mrežna stranica).* Treasure Island (FL): StatPearls Publishing; 2022 Jan (ažurirano 3. lipnja 2022; citirano 8. kolovoza 2022). Dostupno na: <https://www.ncbi.nlm.nih.gov/books/NBK459123/>

31. Elmali M, Baydin A, Nural MS, Arslan B, Ceyhan M, Gürmen N. Lung parenchymal injury and its frequency in blunt thoracic trauma: the diagnostic value of chest radiography and thoracic CT. *Diagn Interv Radiol.* 2007 Dec;13(4):179-82.

PRIVITCI

Privitak A: Popis ilustracija

Grafikoni

Graf 1. Raspodjela pacijenata po spolu podvrgnutih WBCT-u na Zavodu za radiologiju, Kliničkog bolničkog centra Rijeka, lokalitet Sušak u periodu od 1.5.2020. do 1.5.2022.

Graf 2. Raspodjela pacijenata po dobnim razredima podvrgnutih WBCT-u na Zavodu za radiologiju, Kliničkog bolničkog centra Rijeka, lokalitet Sušak u periodu od 1.5.2020. do 1.5.2022.

Graf 3. Raspodjela pacijenata po dobnim razredima te po spolu podvrgnutih WBCT-u na Zavodu za radiologiju, Kliničkog bolničkog centra Rijeka, lokalitet Sušak u periodu od 1.5.2020. do 1.5.2022.

Graf 4. Učestalost ozljede jednog abdominalnog organa i kombinirane ozljede više abdominalnih organa pacijenata podvrgnutih WBCT-u na Zavodu za radiologiju, Kliničkog bolničkog centra Rijeka, lokalitet Sušak u periodu od 1.5.2020. do 1.5.2022.

Graf 5. Učestalost trauma pojedinih abdominalnih organa kod pacijenata podvrgnutih WBCT-u na Zavodu za radiologiju, Kliničkog bolničkog centra Rijeka, lokalitet Sušak u periodu od 1.5.2020. do 1.5.2022.

Graf 6. Učestalost kontuzija, laceracija te subkapsularnih hematoma jetre kod pacijenata podvrgnutih WBCT-u na Zavodu za radiologiju, Kliničkog bolničkog centra Rijeka, lokalitet Sušak u periodu od 1.5.2020. do 1.5.2022.

Graf 7. Učestalost kontuzija, laceracija, subkapsularnih hematoma te ruptura slezene kod pacijenata podvrgnutih WBCT-u na Zavodu za radiologiju, Kliničkog bolničkog centra Rijeka, lokalitet Sušak u periodu od 1.5.2020. do 1.5.2022.

Graf 8. Učestalost kontuzija, laceracija te traumatskih lezija bubrega kod pacijenata podvrgnutih WBCT-u na Zavodu za radiologiju, Kliničkog bolničkog centra Rijeka, lokalitet Sušak u periodu od 1.5.2020. do 1.5.2022.

Graf 9. Učestalost gastrointestinalnih trauma kod pacijenata podvrgnutih WBCT-u na Zavodu za radiologiju, Kliničkog bolničkog centra Rijeka, lokalitet Sušak u periodu od 1.5.2020. do 1.5.2022.

Graf 10. Učestalost ozljeda aorti kod pacijenata podvrgnutih WBCT-u na Zavodu za radiologiju, Kliničkog bolničkog centra Rijeka, lokalitet Sušak u periodu od 1.5.2020. do 1.5.2022.

Graf 11. Učestalost povrede abdominalnih organa, glave, ekstremiteta i toraksa kod pacijenata podvrgnutih WBCT-u na Zavodu za radiologiju, Kliničkog bolničkog centra Rijeka, lokalitet Sušak u periodu od 1.5.2020. do 1.5.2022.

Slike

Slika 1: WBCT - artefakti uslijed spuštenih ruku na snimci

Slika 2. Klasifikacija ozljede tankog i debelog crijeva

Slika 3. Slobodna tekućina u abdomen

Slika 4. Klasifikacija ozljeda bubrega

Slika 5. Kontuzija bubrega

Slika 6. Klasifikacija ozljeda slezene

Slika 7. Aksijalni presjek CT-a, laceracija slezene

Slika 8. Klasifikacija ozljeda jetre

Slika 9. Aksijalni presjek CT-a, laceracija jetre

Slika 10. Klasifikacija ozljeda gušterače

Slika 11. Laceracija gušterače na CT-u, aksijalni presjek

13. ŽIVOTOPIS

Rođena sam 30.7.1999. godine u Zagrebu, te se nedugo nakon sa obitelji selim u Istru gdje nakon završetka osnovne škole upisujem Srednju školu Mate Blažine u Labinu, smjer opća gimnazija. Zatim sam 2019. godine upisala redovni studij Radiološke tehnologije na Fakultetu zdravstvenih studija u Rijeci, te sam za vrijeme studija u tijeku pandemije COVID-19 volontirala na Kliničkom zavodu za radiologiju, Kliničkog bolničkog centra Rijeka, lokalitet Rijeka.