

Tehnička uspješnost embolizacijskih zahvata pod kontrolom fluoroskopije izvedenih u Kliničkom bolničkom centru Rijeka

Židov, Erik

Undergraduate thesis / Završni rad

2023

Degree Grantor / Ustanova koja je dodijelila akademski / stručni stupanj: **University of Rijeka, Faculty of Health Studies / Sveučilište u Rijeci, Fakultet zdravstvenih studija u Rijeci**

Permanent link / Trajna poveznica: <https://um.nsk.hr/um:nbn:hr:184:129437>

Rights / Prava: [In copyright](#)/[Zaštićeno autorskim pravom.](#)

Download date / Datum preuzimanja: **2024-09-13**

Repository / Repozitorij:

[Repository of the University of Rijeka, Faculty of Health Studies - FHSRI Repository](#)



SVEUČILIŠTE U RIJECI
FAKULTET ZDRAVSTVENIH STUDIJA
PREDDIPLOMSKI STRUČNI STUDIJ RADIOLOŠKE TEHNOLOGIJE

Erik Židov

TEHNIČKA USPJEŠNOST EMBOLIZACIJSKIH ZAHVATA POD
KONTROLOM FLUOROSKOPIJE IZVEDENIH U KLINIČKOM
BOLNIČKOM CENTRU RIJEKA

Završni rad

Rijeka, 2023.

UNIVERSITY OF RIJEKA
FACULTY OF HEALTH STUDIES
UNDERGRADUATE PROFESSIONAL STUDY OF RADIOLOGIC TECHNOLOGY

Erik Židov

TECHNICAL SUCCESS OF EMBOLIZATION PROCEDURES UNDER
FLUOROSCOPY CONTROL PERFORMED AT THE CLINICAL HOSPITAL CENTER
RIJEKA

Bachelor thesis

Rijeka, 2022.

Mentor rada: Karlo Blažetić, mag. bioinf.

Završni rad obranjen je dana _____ na Fakultetu zdravstvenih studija Sveučilišta u Rijeci, pred povjerenstvom u sastavu:

1. Karlo Blažetić, mag. bioinf.
2. Barac Boris, bacc. radiol. techn., mag. oec
3. Lovro Tkalčić, dr. med.

Izvešće o provedenoj provjeri izvornosti studentskog radaOpći podatci o studentu:

Sastavnica	
Studij	RADIOLOŠKA TEHNOLOGIJA
Vrsta studentskog rada	ZAVRŠNI RAD
Ime i prezime studenta	ERIK ŽIDOV
JMBAG	035 101 1811

Podatci o radu studenta:

Naslov rada	TEHNIČKA USPJEŠNOST EMBOLIZACIJSKIH ZAHVATA POD KONTROLOM FLUOROSKOPIJE IZVEDENIH U KLINIČKOM BOLNIČKOM CENTRU RIJEKA
Ime i prezime mentora	KARLO BLAŽETIĆ
Datum predaje rada	03.07.2023
Identifikacijski br. podneska	2126158925
Datum provjere rada	03.07.2023
Ime datoteke	ZAVRŠNI RAD RT FZSRI – ERIK ŽIDOV
Veličina datoteke	1.23MB
Broj znakova	151,061
Broj riječi	24,308
Broj stranica	76

Podudarnost studentskog rada:

Podudarnost (%)	3%
-----------------	----

Izjava mentora o izvornosti studentskog rada

Mišljenje mentora	
Datum izdavanja mišljenja	03.07.2023
Rad zadovoljava uvjete izvornosti	<input checked="" type="checkbox"/> Da
Rad ne zadovoljava uvjete izvornosti	<input type="checkbox"/>
Obrazloženje mentora (po potrebi dodati zasebno)	<u>Ovaj završni rad udovoljava svim uvjetima za obranu završnog rada</u>

Datum	Potpis mentora
04.07.2023	

SADRŽAJ

1. UVOD	10
2. ANATOMIJA	12
2.1. <i>Građa i uloga krvožilnog sustava</i>	12
2.1.1. <i>Krvne žile</i>	12
2.2. <i>Arterije</i>	13
2.2.1. <i>Uzlazna aorta</i>	14
2.2.2. <i>Aortalni luk</i>	15
2.2.3. <i>Silazna aorta</i>	15
2.3. <i>Vene</i>	17
2.3.1. <i>Gornja i donja šuplja vena i njezini pritoci</i>	17
2.3.2. <i>Sustav vene porte</i>	17
2.4. <i>Vaskularizacija organa</i>	18
2.4.1. <i>Vaskularizacija testisa</i>	18
2.4.2. <i>Vaskularizacija jetre</i>	19
2.4.3. <i>Vaskularizacija bubrega</i>	19
3. PATOLOGIJA	21
3.1. <i>Vaskularne patologije</i>	21
3.1.1. <i>Aneurizme</i>	21
3.1.2. <i>Krvarenje</i>	22
3.1.3. <i>Varikokele</i>	24
3.2. <i>Patološke tvorbe koje su bile podvrgnute embolizaciji</i>	25
3.2.1. <i>Tumori jetre</i>	25
3.2.2. <i>Tumori bubrega</i>	26
4. EPIDEMIOLOGIJA	27
4.1.1. <i>Epidemiologija AAA</i>	27
4.1.2. <i>Epidemiologija krvarenja</i>	27
4.1.3. <i>Epidemiologija varikokela</i>	27
4.2. <i>Epidemiologija patoloških tvorbi koje su bile podvrgnute embolizaciji</i>	27
4.2.1. <i>Tumori jetre</i>	27
4.2.2. <i>Tumori bubrega</i>	28
5. DIJAGNOSTIKA	29
5.1. <i>Kompjuterizirana tomografija</i>	29
5.1.1. <i>CT dijagnostika AAA</i>	30
5.1.2. <i>CT dijagnostika krvarenja</i>	30
5.1.3. <i>CT dijagnostika tumora jetre</i>	30

5.1.4. CT dijagnostika tumora bubrega.....	31
5.2. Ultrazvuk	32
5.2.1. Ultrazvučna dijagnostika AAA	33
5.2.2. Ultrazvučna dijagnostika varikokele	33
5.2.3. Ultrazvučna dijagnostika tumora jetre	34
5.2.4. Ultrazvučna dijagnostika tumora bubrega	34
6. EMBOLIZACIJA	35
6.1. Embolizacijski postupci kod vaskularnih patologija	37
6.1.1. Embolizacija aneurizme	37
6.1.2. Embolizacija krvarenja	39
6.1.3. Embolizacija varikokele	42
6.2. Embolizacijski postupci kod patoloških tvorbi	44
6.2.1. Embolizacija tumora jetre.....	44
6.2.2. Embolizacija tumora bubrega	47
6.3. Fluoroskopija i digitalna supstrakcijska angiografija (needle guidance + emboguide)	48
6.4. Materijal za embolizaciju	51
6.4.1. Sredstva za mehaničku embolizaciju	51
6.4.2. Čestice.....	52
6.4.3. Tekućine/gelovi za embolizaciju.....	54
7. CILJEVI I HIPOTEZE	55
7.1. Ciljevi istraživanja.....	55
7.2. Hipoteze	55
8. ISPITANICI I METODE.....	56
8.1. Ispitanici	56
8.2. Metode	59
9. REZULTATI I RASPRAVA.....	60
9.1. Rezultati	60
9.2. Rasprava	62
10. ZAKLJUČAK	64
11. LITERATURA.....	65
12. PRIVITCI.....	70

POPIS KRATICA

AAA - aneurizma abdominalne aorte (*eng. abdominal aortic aneurysm*)

ART - procjena ponovnog tretmana s TACE - om (*eng. Assessment for Retreatment with TACE*)

BCLC - klasifikacija karcinoma jetre Barcelonske klinike (*eng. Barcelona Clinic Liver Cancer*)

CEUS - Ultrazvuk s kontrastom (*eng. Contrast-enhanced ultrasound*)

CT – kompjuterizirana tomografija (*eng. computed tomography*)

DEB – kuglice s otpuštajućim lijekom (*eng. Drug-Eluting Beads*)

DSA - digitalna suptrakcijska angiografija (*eng. digital subtraction angiography*)

EVAR - endovaskularni popravak aneurizme (*eng. endovascular aneurysm repair*)

FAST - fokusirana procjena traume uz sonografiju (*eng. focused assessment with sonography for trauma*)

HCC - hepatocelularni karcinom (*eng. hepatocellular carcinoma*)

HU - Hounsfieldove jedinice (*eng. Hounsfield unit*)

MRI - magnetska rezonanca (*eng. magnetic resonance imaging*)

PVTT - tumorski tromb portalne vene (*eng. portal vein tumor thrombosis*)

PVA - polivinil alkohola (*eng. polyvinyl alcohol*)

STS - natrijev tetradecil sulfat (*eng. Sodium Tetradecyl Sulfate*)

TACE - transkateterska arterijska kemoembolizacija (*eng. transarterial chemoembolization*)

TARE - transarterijska radioembolizacija (*eng. trans-arterial radioembolization*)

TGMS - trisakril želatinaste mikrosfere (*eng. trisacryl gelatin microspheres*)

VHL – von Hippel – Lindauov sindrom (*eng. Von Hippel-Lindau syndrome*)

VOI - automatska vizualizacija tumorske sfere (*eng. automatic visualization of the tumor sphere*)

SAŽETAK

Embolizacijski postupci pod kontrolom fluoroskopije su minimalno invazivni terapijski postupci, u sklopu intervencijske radiologije, čiji je cilj namjerna okluzija krvne žile u svrhu zaustavljanja protoka krvi. Embolizacijski postupci imaju visoku stopu tehničke uspješnosti te nisku stopu komplikacija. Najčešće vaskularne patologije koje se tretiraju embolizacijskim postupcima su krvarenja i varikokele, dok su najčešće patološke tvorbe koje se emboliziraju tumori jetre.

Cilj istraživanja: Odrediti tehničku uspješnost izvođenja embolizacijskih zahvata u Kliničkom bolničkom centru Rijeka, te učestalost pacijenata koji su pristupili embolizacijskim zahvatima u odnosu na dob i spol.

Metode: Istraživanje je obuhvatilo 65 ispitanika koji su bili podvrgnuti embolizacijskom ili kemoembolizacijskom zahvatu pod kontrolom digitalne suptrakcijske angiografije odnosno fluoroskopije na C luk uređaju Siemens Artis Q na Kliničkom zavodu za radiologiju – lokalitet Sušak, KBC-a Rijeka u razdoblju od 01.01.2021. do 21.03.2023. godine.

Rezultati: Od ukupno 65 pacijenata, od čega, 46 muškaraca (70, 77 %) i 19 žena (29, 23 %), embolizacijski postupak je bio tehnički uspješno izveden kod 58 ili 89,23% ispitanika. Ispitanici su najčešće podvrgnuti embolizaciji krvarenja, njih 21 (32,31%), od kojih je 18 postupka (85,71%) izvedeno tehnički uspješno. Kod tretiranja tumora jetre 10 pacijenata je podvrgnuto TACE sa 100% tehničkom učinkovitošću, dok je 8 pacijenata podvrgnuto embolizaciji tumora jetre, s 50% tehničkom uspješnosti. Sve ostale patologije (varikokele, aneurizme, tumor bubrega i ostale) bile su podvrgnute postupku embolizacije s tehničkom učinkovitosti od 100 %. Najmlađi pacijent imao je 20 godina, a najstariji pacijent 91 godina. Podjelom ispitanika u dobne razrede, najveći broj ispitanika, njih 23 ili 35,38%, bio je u dobi od 61. do 70. godina, no za provođenje istraživanja ispitanici su podijeljeni u dvije skupine pa je tako 15 pacijenata ili 23,08% bilo je mlađe od 50 godina, a 50 ili 76,82% bilo ih je starije od 50 godina.

Zaključak: S obzirom na dobivene rezultate istraživanje je pokazalo da embolizacijski postupci imaju visok postotak tehničke uspješnosti te da su muškarci stariji od 50 godina češće podvrgnuti ovoj metodi liječenja.

Gljučne riječi: digitalna suptrakcijska angiografija, embolizacijski zahvat, hepatocelularni karcinom, kompjuterizirana tomografija, varikokela

ABSTRACT

Embolization procedures under the control of fluoroscopy are minimally invasive therapeutic procedures, part of interventional radiology, whose role is the intentional occlusion of a blood vessel in order to stop blood flow. Embolization procedures have a high rate of technical success and a low rate of complications. The most common vascular pathologies that are treated with embolization procedures are bleeding and varicocele, while the most common pathological formation that is treated with embolization is a liver tumor.

Objective of the research: To determine the technical success of performing embolization procedures at the Rijeka Clinical Hospital Center, and the frequency of patients who underwent embolization procedures in relation to age and gender.

Methods: The research included 65 subjects who underwent an embolization or chemoembolization procedure under the control of digital subtraction angiography or fluoroscopy on the Siemens Artis Q C-arm device at the Clinical Institute of Radiology - Sušak location, KBC Rijeka in the period from 01.01.2021. until 21.03.2023.

Results: Out of a total of 65 patients, of which 46 were men (70.77%) and 19 were women (29.23%), the embolization procedure was technically successfully performed in 58 or 89.23% of subjects. The subjects most often underwent embolization of bleeding, 21 of them (32.31%), of which 18 procedures (85.71%) were performed technically successfully. When treating liver tumors, 10 patients underwent TACE with 100% technical success, while 8 patients underwent liver tumor embolization, with 50% technical success. All other pathologies (varicoceles, aneurysms, kidney tumors, and others) were subjected to the embolization procedure with a technical efficiency of 100%. The youngest patient was 20 years old, and the oldest patient was 91 years old. By dividing the subjects into age groups, the largest number of them was between the ages of 61 and 70, 23 or 35,38% but for research purposes, the subjects were divided into two groups, so 15 patients or 23.08% were younger than 50 years, and 50 or 76.82% were older than 50 years.

Conclusion: Considering the obtained results, the research showed that embolization procedures have a high percentage of technical success and that men older than 50 years are more often subjected to this method of treatment.

Key words: digital subtraction angiography, embolization procedure, hepatocellular carcinoma, computed tomography, varicocele

1. UVOD

Minimalno invazivna transkateterska embolizacija je postupak koji se provodi u sklopu intervencijske radiologije, s ciljem liječenja vaskularne patologije ili patoloških tvorbi, na način da se vrši namjerna okluzija krvnih žila (1). Okluzija krvnih žila postiže se upotrebom embolizacijskih sredstava. U kliničkoj praksi dostupan je širok izbor sredstava za embolizaciju poput metalnih zavojnica, biorazgradivih polimera, kalibriranih mikrosfera, čestica polivinila alkohola, polimerske memorijske pjene, jodiranog ulja maka, alkohola, i *in situ* otopina za geliranje. Jedna od metoda liječenja koja je nastala u sklopu embolizacije je transkateterska arterijska kemoembolizacija (*eng. transarterial chemoembolization - TACE*), koja uz embolizacijska sredstva isporučuje i kemoterapeutske agense (2, 3).

Embolizacijski zahvat se izvodi pod kontrolom fluoroskopije, odnosno metodom radiološkog snimanja putem koje se prikazuje kretanje organa, tkiva ili drugih unutarnjih struktura u stvarnom vremenu. Interventni radiolog pod kontrolom fluoroskopije punktira femoralnu arteriju te pomoću niza materijala dolazi do patologije gdje isporučuje različita sredstva u svrhu embolizacije (1). Cilj embolizacije je izazvati ishemiju unutar tumora, što rezultira nekrozom tumora, zatim zaustavljanje krvarenja, ispunjavanje aneurizme u svrhu uspostave normalnog lumena krvne žile, okludiranje patološke vaskularizacije, itd (3). Tehnički uspješna embolizacija zahtijeva postavljanje katetera u točan položaj kako bi se embolizacijski materijal aplicirao u krvnim žilama koje irigiraju abnormalno područje. U malom postotku slučajeva zahvat nije tehnički moguć jer se kateter ne može pravilno pozicionirati ili dolazi do drugih komplikacija na koje operater ne može utjecati (4). Tehnička uspješnost embolizacije je u nekoliko pregledanih radova bila preko 85 % (5, 6). Patologije koje se zbrinjavaju minimalno invazivnom transkateterskom embolizacijom, ili kemoembolizacijom dijele se na patološke tvorbe i vaskularne patologije (3).

Najčešće vaskularne patologije koje se zbrinjavaju embolizacijom su varikokele, patološko stanje nastalo zbog proširenja vena pampiniformnog pleksusa testisa koje često dovodi do neplodnosti kod muškaraca. Ostale vaskularne patologije su krvarenje, potencijalno smrtonosno stanje tijekom kojeg krv izlazi iz žilnog sustava, zatim aneurizme, proširenje arterija zbog slabljenja ili ozljede stijenke krvne žile te naposljetku arteriovenske fistule, abnormalne veze između arterije i vene koje zaobilaze normalnu kapilarnu cirkulaciju (3,7). Patološke tvorbe koje se najčešće zbrinjavaju embolizacijom su primarni rak jetre koji je 2020. u svijetu bio je šesti najčešće dijagnosticirani rak, te četvrti vodeći uzrok smrtnosti od

raka s dva do tri puta većim stopama incidencije kod muškaraca iznad 50 godina. Hepatocelularni karcinom (*eng. hepatocellular carcinoma - HCC*) čini 75% do 85% svih slučajeva primarnog raka jetre (8).

Navedene patologije najčešće se dijagnosticiraju pomoću kompjuterizirane tomografije (CT), radiološkog slojevnog (tomografskog) prikaza morfologije ljudskog tijela. Tijekom posljednjih desetljeća tehnološka evolucija CT snimanja, točnije povećanje brzine snimanja i smanjenje efektivne doze, omogućila je CT-u da postane primarni način snimanja u dijagnostici vaskularnih patologija i sekundarni oblik dijagnostike patoloških tvorbi poput HCC (9). Efektivna doza je izvedena veličina ili matematički konstrukt koja opisuje učinak ionizirajućeg zračenja na ljudsko tijelo (10).

Nakon izvedbe embolizacijskog zahvata najčešće se vrši kontrola okludiranog područja korištenjem digitalne suptraksijske angiografije (*eng. digital subtraction angiography - DSA*), vrste fluoroskopije u kojoj računalo suptrahira (oduzima) pozadinsku praznu sliku od slike s krvnim žilama ispunjenih kontrastom (11). DSA se zbog relativno visoke efektivne doze upotrebljava samo kad za to postoje indikacije. Efektivna doza zračenja varira ovisno o uređaju, anatomskom području koje se snima te građi pacijenta (12).

2. ANATOMIJA

2.1. Građa i uloga krvožilnog sustava

Krvožilni ili kardiovaskularni sustav je zatvoreni transportni sustav krvi koji se sastoji od srca, šupljeg mišićnog organa, koji u transportnom sustavu ima ulogu crpke koja omogućava stalni protok krvi kroz krvne žile. Stalni protok krvi ili cirkulacija ima funkciju opskrbe stanica tijela kisikom i hranjivim tvarima, odvođenje nusprodukata metabolizma i ugljikovog dioksida te prijenos svih drugih nutritivnih hormonskih metabolita. S pomoću hormona koje krv prenosi te čimbenika zgrušavanja, krvožilni sustav uključen je i u regulaciju različitih tjelesnih funkcija, termoregulaciju, kao i u zgrušavanje krvi. Krvotok se funkcionalno može podijeliti na mali i veliki krvni optok te na visokotlačni i niskotlačni sustav (13).

Mali i veliki krvni optok su dva odvojena krvotoka koja su serijski spojena preko srca. Mali krvni optok započinje u desnoj pretklijetki koja prima krv siromašnu kisikom i bogatu ugljikovim dioksidom iz velikog krvnog optoka i odvodi ju u desnu klijetku. Ona takvu deoksigeniranu krv tjera plućnim deblom i arterijama (*lat. truncus pulmonalis et aa. pulmonales*) u pluća, gdje se vrši izmjena plinova. Oksigenirana krv bogata kisikom vraća se u lijevu pretklijetku plućnim venama (*lat. vv. pulmonales*) te potom odlazi u lijevu klijetku. Veliki krvni optok započinje u lijevoj klijetki koja tjera oksigeniranu krv u aortu (*aortae*), potom arterijama do tjelesnih stanica. Nakon izmjene plinova u kapilarama krv se vraća putem vena u gornju šuplju venu (*lat. v. cava superior*) ili donju šuplju venu (*lat. v. cava inferior*) te njima dolazi u desnu pretklijetku (13, 14).

2.1.1. Krvne žile

Krvne žile tvore periferni dio krvožilnog sustava. One sačinjavaju cjevastu mrežu koja prožima cijelo tijelo, glavna funkcija im je transport tvari po organizmu. Važno svojstvo krvnih žila je rastezljivost, koja omogućuje prilagodbu na pulsirajuće promjene minutnog srčanog volumena kao i na regulaciju pulsacija krvnog tlaka, što dovodi do neprekidnog i jednolikog protoka krvi po organizmu (15). Krvne žile dijele se na arterije (*lat. arteriae*) i vene (*lat. venae*), ovisno o smjeru protoka krvi u odnosu na srce. Arterije su krvne žile koje odvođaju krv do srca. One se na periferiji granaju na tanje žile koje se nazivaju arteriole. Arteriole vode krv u kapilare koje su građene od polupropusne stijenke koja omogućava

izmjenu hranjivih tvari, plinova i otpadnih tvari između stanica i krvožilnog sustava. Krvne žile su građene od triju slojeva (14).

Tunica adventitia ili *tunica externa* je vanjski sloj krvne žile koji čini rahlo vezivno tkivo koje sadržava elastična i kolagenska vlakna koja usidruju žile u okolno tkivo. U *tunici externi* se nalaze živčana vlakna za regulaciju prokrvljenosti. Velike krvne žile u *tunici externi* dodatno sadrže male krvne žile (*lat. vasa vasorum*), koje prehranjuju debele žilne stijenke velikih krvnih žila pošto je sama iz lumena žile nedostatna za prehranu stijenke. Za opskrbu usporedivo tanje stijenke manjih žila dovoljna je difuzija hranjivih tvari iz lumena žile (13).

Mišićnica (*lat. tunica media*) je srednji sloj krvne žile koji se sastoji od različitih udjela, često prstenasto složenih, glatkih mišićnih stanica, elastičnih i kolagenskih vlakana. U velikim su arterijama *media* i *externa* odvojene kompaktnim slojem elastičnih vlakana (*lat. membrana elastica externa*) (13).

Tunica intima ili *tunica interna* je unutarnji sloj krvne žile koji se sastoji od jednoslojnog pločastog epitela koji se naziva endotel. Endotel leži na bazalnoj membrani. U intimu se ubraja i subendotelni sloj (*lat. stratum subendotheliale*) koji je građen od rahlog veziva u kojem se mogu nalaziti i stanice glatkih mišića te imunosne stanice. U nekim venama i arterijama između intime i medije nalazi se sloj kompaktnih elastičnih vlakana (*lat. membrana elastica interna*) (13).

Funkcionalno razlikujemo dvije vrste krvnih žila; *vasa privata* koje služe isključivo opskrbi odgovarajućeg organa te *vasa publica* koje imaju funkcijski nadređenu ulogu unutar krvožilnog sustava. Primjer *vase publice* su plućne arterije i vene dok su primjer *vase private* bronhalne arterije (13).

2.2. Arterije

Arterije ili žile kucavice su krvne žile koje izlaze iz srca, a čija je funkcija odvođenje krvi od srca prema periferiji. Arterije se na putu do periferije granaju. Postoje dvije glavne vrste grana arterija; kolateralne grane koje izlaze bočno uzduž debla arterije te terminalne grane koje su završne grane arterije. Kolateralne grane se prema području irigacije dodatno dijele na parijetalne grane koje irigiraju stijenke tjelesne šupljine i visceralne grane koje irigiraju organe. U slučaju oštećenja arterije i krvarenja, krv izlazi iz arterije ritmično pod visokim tlakom te je potrebno vršiti pritisak na arteriju kako bi se zaustavilo krvarenje (14).

Prema građi stijenke arterije, a poglavito mišićnice, postoje tri vrste arterija. Elastične arterije čine skupinu arterija koje se izravno nastavljaju iz srca. Primjer elastičnih arterija su aorta i plućne arterije. Glavna karakteristika elastičnih arterija je ta da u tunici mediji sadrži mnogobrojne elastične lamele s elastinom i kolagenom između kojih se nalazi relativno mali broj glatkih mišićnih vlakana. Tunica adventitia i intima ima isti sastav kao i ostale krvne žile uz dodatak *vasae vasorum* koja se nalazi u *tunici externi* (14).

Druga i mnogobrojnija vrsta arterija su mišićne arterije koje u mišićnici sadrže najviše glatkog mišićja uz nešto kolagena i elastina. Mišićne arterije su udaljene od srca i nastavljaju se na elastične arterije kontinuiranim prijelazom, tj. ne postoji jasna granica prestanka jedne, a početka druge vrste arterije. Stijenke mišićne arterije se mogu srezati i otpušati prema perfuzijskim potrebama organizma (14).

Anastomoze su spojevi između malih i srednje velikih arterija kroz koje su funkcionalno značajne jer u slučaju opstrukcije ili suženja glavne žile služe kao komunikacija između ostatka krvotoka i tkiva koje je perfuzijski ugroženo. U slučaju opstrukcije glavne arterije, koja irigira neko tkivo, anastomoze se mogu proširiti i ispuniti dobar dio perfuzijskih potreba tog tkiva. Krvotok koji protječe preko anastomoza naziva se kolateralni krvotok. Pojedine arterije ne anastomoziraju s ograncima susjednih arterija ili njihove anastomoze nisu dostatne za uspostavu kolateralnog krvotoka, takve arterije nazivaju se krajnje ili end arterije. Prilikom začepljenja krajnje arterije dolazi do nekroze tkiva u području njezine irigacije što se naziva infarkt (16).

Najveća arterija u ljudskom tijelu je aorta, elastična arterija koja izlazi iz srca tj. lijevog ventrikula. Dugačka je otprilike 30 cm, proteže se kroz toraks i abdomen te se u razini četvrtog slabinskog kralješka terminalno grana na lijevu i desnu zajedničku ilijačnu arteriju (*lat. arteriae iliaca communis dexter et sinister*). Središnja je arterija cijelog tijela i u području toraksa dijeli se na tri dijela; uzlaznu aortu, aortalni luk te silaznu aortu (14).

2.2.1. Uzlazna aorta

Uzlazna aorta (*lat. aortae ascendens*) početni je dio aorte koji se proteže od aortalnih zalistaka do polazišta brahiocefaličnog stabla. Već u aortalnom sinusu (*lat. sinus aortae*), neposredno nakon aortalnog ušća (*lat. ostium aortae*) iz aorte izlaze kolateralne grane. Desna koronarna arterija (*lat. arteria coronaria dextra*) se odvaja od aorte u desnom sinusu aorte. Lijeva koronarna arterija (*lat. arteria coronaria sinistra*) odvaja se od aorte u lijevom sinusu

aorte. Lijeva i desna koronarna arterija čine hranidbeni krvotok srca, one su krajnje arterije pošto ne anastomoziraju s okolnim granama arterija. Zbog toga što nemaju anastomoze ako embolus okludira jednu od grana koronarnih arterija prekinut će se irigacija te će nastupiti nekroza srčanog tkiva, tj infarkt srca (13).

2.2.2. Aortalni luk

U nastavku na uzlaznu aortu nalazi se aortalni luk (*lat. arcus aortae*). Na konveksnoj strani luka odvajaju se tri velike grane koje irigiraju glavu, vrat, gornje udove i dio stijenke toraksa. Prva grana aortalnog luka je brahiocefalično stablo (*lat. truncus brachiocephalicus*) koji je kratak te se ubrzo terminalno grana na desnu potključnu arteriju (*lat. arteria subclavia dextra*) i desnu zajedničku karotidnu arteriju (*lat. arteria carotis communis dextra*). Druga grana aortalnog luka je lijeva zajednička karotidna arterija (*lat. arteria carotis communis sinistra*), dok je treća grana lijeva potključna arterija (*lat. arteria subclavia sinistra*) (13).

Desna i lijeva potključna arterija protežu se lateralno donjim dijelom vrata u blagom luku, naziv su dobile zbog toga što prolaze ispod ključne kosti (*lat. clavícula*). Tijekom svog puta daju mnoge kolateralne grane sve do ulaska u pazušni prostor gdje mijenjaju ime u pazušne arterije (*lat. arteria axillaris dexter et sinister*) koje opskrbljuje gornje ekstremitete. Kolateralne grane potključne arterije su kralježnička arterija (*lat. arteria vertebralis*), koja opskrbljuje kralježnicu i središnji živčani sustav, unutarinja prsna arterija (*lat. arteria toracica interna*), koja opskrbljuje stijenke prsne šupljine te tireocervikalno stablo (*lat. truncus thyrocervicalis*) koji opskrbljuje štitnu žlijezdu, dušnik, jednjak, grkljan i mišiće vrata (14).

2.2.3. Silazna aorta

Nastavak luka aorte naziva se silazna aorta (*lat. aortae descendes*) najveći je dio aorte te se dijeli na dva dijela ovisno u dijelu tijela kroz koji prolazi. Prvi dio se naziva prsna aorta (*lat. aortae thoracica*) jer se nalazi u prsnoj šupljini (*lat. cavitas thoracis*), a nakon što aorta prođe ošit (*lat. diaphragma*) ona postaje trbušna aorta (*lat. aortae abdominalis*) pošto se nalazi u trbušnoj šupljini (*lat. cavitas abdominalis*) (14).

Iz prsne aorte izlaze visceralne i parijetalne kolateralne grane. Visceralne grane su bronhalne arterije (*lat. rami bronchiales*) koje prehranjuju pluća i pleuru te ogranci arterija jednjaka (*lat. rami oesophagei*) koje prehranjuju jednjak dok su parijetalne grane stražnje

međurebrene arterije (*lat. arteriae intercostales posteriores*) koje prehranjuju međurebrene mišiće, ostale mišiće stijenke prsne šupljine, prsni dio kralježnice i mliječnu žlijezdu (14).

Trbušna aorta proteže se retroperitonealno ispred kralježnice, dajući pritom mnoge kolateralne grane do razine četvrtog lumbalnog kralješka gdje se terminalno dijeli na desnu i lijevu zajedničku ilijačnu arteriju. Parijetalne grane trbušne aorte su donja ošitna arterija (*lat. arteria phrenica inferior*) koja prehranjuje ošit i lumbalne arterije (*lat. arteriae lumbales*) koje prehranjuju stražnju stijenku trbušne šupljine, kralježnicu i kralježničku moždinu (14).

Visceralne grane se zbog, ovisno o broju organa koje opskrbljuju dijele na parne i neparne. Parne visceralne grane opskrbljuju parne retroperitonealne organe i gonade. Parni visceralni ogranci abdominalne aorte su srednja nadbubrežna arterija (*lat. arteria suprarenalis media*) koja opskrbljuje nadbubrežnu žlijezdu (*lat. glandula suprarenalis*), bubrežna arterija (*lat. arteria renalis*) koja opskrbljuje bubreg te ovisno o spolu sjemenična arterija (*lat. arteria testicularis*) koja opskrbljuje sjemenik ili jajnična arterija (*lat. arteria ovarica*) koja opskrbljuje jajnik i jajovod (14).

Neparne visceralne grane opskrbljuju neparne organe u trbušnoj i zdjelici regiji. Neparni visceralni ogranci trbušne aorte su celijačno stablo (*lat. truncus coeliacus*) čija kratko stablo se dijeli na tri ogranka. Prvi ogranak je zajednička jetrena arterija (*lat. arteria hepatica communis*) koja se dijeli na uzlaznu i silaznu granu. Uzlazna grana (*lat. arteria hepatica propria*) opskrbljuje jetru te sa svojim granama želudac (*lat. arteria gastrica dextra*) i žučni mjehur (*lat. arteria cystica*). Silazna grana (*lat. arteria gastroduodenalis*) daje ogranke za opskrbu želudaca (*lat. arteria epiploica dextra*), gušterače i dvanaesnika (*lat. arteria pancreaticoduodenalis superior*). Drugi ogranak celijačnog stabla je lijeva želučana arterija (*lat. arteria gastrica sinistra*) koja djelomično opskrbljuje želudac te anastomozira s desnom želučanom arterijom. Treći ogranak je slezenska arterija (*lat. arteria lienalis*) koja opskrbljuje gušteraču, dio želuca i slezenu. Druga neparna kolateralna grana trbušne aorte je gornja opornjačka arterija (*lat. arteria mesenterica superior*) koja daje mnoge kolateralne grane za opskrbu gušterače i dvanaesnika (*lat. arteria pancreaticoduodenalis inferior*), jejunuma (*lat. arteria jejunales*), ileuma (*lat. arteria ileales*), cekum i apendiks (*lat. arteria ileocolica*), uzlaznu kolon (*lat. arteria colica dextra*) i poprečni kolon (*lat. arteria colica media*). Posljednja neparna visceralna grana trbušne aorte je donja opornjačka arterija (*lat. arteria mesenterica inferior*) koja daje grane za opskrbu silaznog kolona (*lat. arteria colica sinistra*), zavojitog kolona (*lat. arteriae sigmoideae*) te gornjeg dijela ravnog crijeva (*lat. arterija rectalis superior*) (14).

2.3. Vene

Vene ili dovodnice su krvne žile koje dovode krv do srca. U pravilu dvije vene prate istoimenu arteriju u tijelu. Vene se nemaju grane nego pritoke i korijene zato jer se, zbog suprotnog toka krv, opisuju od periferije prema srcu. Venski korijeni nastaju kada se dvije ili više vena spaja i tvori novu venu, a pritoci su kada se manja vena ulijeva u veću. Vene se dodatno dijele na duboke i površinske. Duboke vene nalaze se između mišića i prate arterije. U potkožnom sloju nalaze se površinske vene koje se naziru na površini kože. Karakteristika vena koja ju razlikuje od arterija je veći lumen i tanja stijenka od prateće arterije, ujedno vene se nazivaju i kapacitivnim žilama jer se oko 80 % ukupnog volumena krvi nalazi upravo u njima. Za protok krvi u najvećem dijelu zaslužna je okolna skeletna muskulatura. *Tunica intima* građen je od sloja endotelih stanica uz prisutnost polumjesečastih zalistaka koji su zapravo duplikatura endotela vene. Zalisci se nalaze u malim i srednjim venama. Usmjereni u smjeru strujanja krvi te se otvaraju ako krv teče u smjeru srca, a zatvaraju ako se krv kreće u smjeru od srca (14).

2.3.1. Gornja i donja šuplja vena i njezini pritoci

Nakon izmjene hranjivih tvari i plinova u tkivima deoksigenirana krv se sakuplja u dvije glavne vene. Deoksigenirana krv iz glave, ruku, vrata i stijenke prsnog koša se sakuplja u gornju šuplju venu (*lat. vena cava superior*) koja nastaje spajanjem desne i lijeve brahiocefalične vene (*lat. vena brahchiocephalica dexter et sinister*). Jedini prtok gornje šuplje vene je neparna vena (*lat. vena azygos*). Deoksigenirana krv iz donjih udova, zdjelice i abdomena sakuplja se u donju šuplju venu (*lat. vena cava inferior*). Donja šuplja vena nastaje u trbušnoj šupljini u razini četvrtog slabinskog kralješka spajanjem lijeve i desne zajedničke ilijačne vene (*lat. vena iliaca communis sinistra et dextra*). Na svom putu do srca u nju se ulijevaju mnogobrojni pritoci koji se dijele na parne i neparne pritoke. Parni parijetalni pritoci su donja frenična vena (*lat. vena phrenica inferior*) te lumbalne vene (*lat. venae lumbales*). Parni visceralni pritoci su nadbubrežna vena (*lat. vena suprarenalis*), bubrežna vena (*vena renalis*) i ovisno o spolu testikularna vena (*lat. vena testicularis*) kod muškaraca odnosno jajnična vena (*lat. vena ovarica*) u žena. Nepravilni visceralni pritoci su jetrene vene (*lat. venae hepaticae*). Gornja i donja šuplja vena su ulijevaju u desni atrij (14).

2.3.2. Sustav vene porte

Portalna vena (*lat. vena portae hepatis*) nastaje u trbušnoj šupljini spajanjem slezenske vene (*lat. vena lienalis*) koja skuplja krv iz slezene i gornje opornjačke vene (*lat. vena mesenterica superior*) koja skuplja krv iz uzlaznog kolona i tankog crijeva. Slezenska vena prije tvorbe portalne vene prima vensku krv iz želuca pritocima kratke želučane vene (*lat. venae gastricae brevis*) i lijeva gastrointestinalna arterija (*lat. vena gastrointestinalis sinistra*), iz gušterače pritocima *venae pancreaticae* te iz silaznog kolona i ravnog crijeva donja opornjačka vena (*lat. vena mesenterica inferior*). Gornja opornjačka vena prije tvorbe portalne vene prima vensku krv iz dijela želuca pritokom desna gastrointestinalna arterija (*lat. vena gastrointestinalis dextra*), iz gušterače i dvanaesnika *venae pancreaticoduodenales*, iz jejunuma i ileuma jejunalne i ilealne vene (*lat. venae jejunales et ileales*), iz ileocekalnog ušća ileokolična vena (*lat. vena ileocolica*) te naposljetku iz debelog crijeva od slijepog crijeva poprečnog kolona *venae caecales, vena appendicularis, venae colica dextra et media*. Izravni pritoci portalne vene su lijeva i desna želučana vena (*lat. vena gastrica sinistra et dextra*) i *vena praepylorica* koje dovode krv iz dijela želuca, *vena pancreaticoduodenalis superior posterior* koja dovodi krv iz gušterače i dvanaesnika, *vena cystica* koja dovodi krv iz žučnog mjehura (13). Nakon kratkog toka ulazi u jetru, što znači da sva venska krv iz organa trbušne šupljine najprije prolazi kroz jetru gdje se pročišćuje, a tek zatim u donju šuplju venu i srce. Propadanjem jetrenog parenhima kod ciroze jetre dolazi do zastoja u portalnom krvotoku pa venska krv počinje teći kolateralnim putevima do srca ili se pak nakuplja u kapilarama organima trbušne šupljine poput slezene. Najvažniji kolateralni putevi koji se aktiviraju kod oštećenja jetre su preko vena jednjaka (*lat. venae oesophagae*) koje povezuju želučane vene s neparnom venom koja je pritok gornje šuplje vene. Ako dolazi do aktivacije ovog kolateralnog krvnog optoka vene jednjaka se proširuju te postaju varikozne i često krvare. Drugi mogući kolateralni put je preko donje i gornje rektalne vene (*lat. vena rectalis inferior et superior*) koje povezuju donju opornjačku venu, odnosno sustav vene porte s unutrašnjom ilijačnom venom (14).

2.4. Vaskularizacija organa

2.4.1. Vaskularizacija testisa

Sjemenik prehranjuju desna i lijeva sjemenična arterija koje su parni visceralni ogranci trbušne aorte, uz sjemenik prehranjuju i pasjemenik (*lat. epididymis*). Ona ulazi u sjemenik preko medijastinuma testisa te daje ogranke koji teku kroz fibrozne pregrade. Nakon izmjene plinova i hranjivih tvari deoksigenirana krv izlazi iz sjemenika preko njegovog medijastinuma

i skuplja se u venskom spletu (*lat. plexus pampiniformis*) (13). Venski splet čini osam do dvanaest međusobno povezanih vena koje prolaze ispred sjemenovoda (*lat. ductus deferens*) i oko sjemenične arterije u sjemeničnoj vrpici (*lat. funiculus spermaticus*). Vene spleta kao i vene koje odvođe krv iz pasjemenika i sjemenovoda spajaju se i tvore desnu i lijevu sjemeničnu venu (*lat. vena testicularis dextra et sinistra*). Desna testikularna vena ulijeva se izravno u donju šuplju venu, dok se lijeva testikularna vena ulijeva u lijevu bubrežnu venu (*lat. vena renalis sinistra*). Venski splet s kremasterom (*lat. musculus cremaster*) i strelatim mišićem (*lat. tunica dartos*) ima važnu ulogu u termoregulaciji sjemenika (17).

2.4.2. Vaskularizacija jetre

Jetra je jedinstven organ jer ima i vensku i arterijsku opskrbu krvlju, 75 % krvi te 50 % kisika dolazi u nju preko *vase publice* portalne vene (*lat. vena porte hepatis*). Portalna vena sakuplja krv bogatu hranjivim tvarima iz organa probavnog sustava i slezene. Drugi dio opskrbe jetre čini *vasa privata* jetrena arterija (*lat. arteria hepatica propria*) koja je grana zajedničke jetrene arterije (*lat. arteria hepatica communis*) jedne od tri grane celijačnog stabla koji je neparna visceralna grana trbušne aorte. Jetrena arterija opskrbljuje jetru s 25 % krvi i 50% kisika (18). Jetrena vena, arterija te žučni vod zajedno se nazivaju i portalni trijas jer u jetru ulaze na jetrenim vratima (*lat. porta hepatis*). Sve strukture portalnog trijasa se jednako granaju. Nakon ulaska u jetru granaju se na lijevu i desnu granu koje čine temelj funkcionalne podjele na lijevu i desnu jetru (*lat. pars dextra et sinistra*). Nakon inicijalnog grananja strukture trijasa se granaju na osam segmenata koji prehranjuju segmente jetre. Segmentalne krvne žile i žučni vodovi dijele se na ogranke interlobularne vene, arterije i vodova (*lat. venae, arteriae et ductus interlobulares*). Miješana arteriovenska krv koja potječe kroz venske sinusoide potječe od ogranaka interlobularnih vena i arterija, a unutar jetrenog režnja ti ogranci se ulijevaju u centralne vene (*lat. venae centrales*). Centralne vene se nastavljaju u sublobularne vene (*lat. venae sublobares*) koje svojim spajanjem čine desnu, lijevu i srednju jetrenu venu (*lat. vena hepatica dextra, sinistra et intermedia*) koje se ulijevaju u donju šuplju venu (13).

2.4.3. Vaskularizacija bubrega

Bubrezi spadaju u najprokrvljenije organe u ljudskom tijelu, što je ostvareno preko desne i lijeve bubrežne arterije (*lat. arteria renalis dexter et sinister*) koje su *vasa privata*, jer osiguravaju kisik i hranjive tvari za bubrege te *vasa publica*, jer dovode krv na pročišćavanje.

Desna i lijeva bubrežna arterija su visceralne grane trbušne aorte koje se odvajaju od aorte u visini drugog lumbalnog kralješka no, lijeva bubrežna arterija je značajno kraća od desne. Na svom putu bubrežne arterije daju nekoliko kolateralnih grana; donja nadbubrežna arterija (*lat. arteria suprarenalis inferior*) koja irigira nadbubrežnu žlijezdu te nekoliko arterija za irigaciju bubrežne kapsule i gornjeg dijela uretera (*lat. rami capsulares et ureterici*) (13). Prije ulaska u bubrežni hilus terminalno se grana na pet segmentalnih grana; apikalna segmentalna arterija (*lat. arteria segmentalis superior*), prednja gornja segmentalna arterija (*lat. arteria segmentalis anterior superior*), prednja donja segmentalna arterija (*lat. arteria segmentalis anterior inferior*), donju segmentalna arterija (*lat. arteria segmentalis inferior*) te stražnja segmentalna arterija (*lat. arteria segmentalis posterior*) od kojih svaka opskrbljuje svoje segmente bubrega (19). Zatim, segmentne arterije daju lobarne grane (*lat. arteriae interlobares*) koje prolaze između piramida do njihove baze gdje se granaju na dvije lučne arterije (*lat. arteriae arcuatae*) koje prate bazu piramida do sredine baze gdje anastomoziraju sa suprotnim lučnim arterijama koje su grane susjedne lobarne arterije. Iz lučnih arterija uzduž baze piramide okomito prema bubrežnoj čahuri granaju se brojne interlobularne arterije (*lat. arteriae corticales radiatae*) iz kojih u glomerul odlazi uzlazna arteriola (*lat. arteriola glomerularis afferens*). U glomerulu se ne odvija izmjena plinova, krv je i dalje bogata kisikom, već se iz krvi filtracijom stvara primarna mokraća koja odlazi u kanalni sustav bubrega. Iz glomerula krv odvodi silazna arteriola (*lat. arteriola glomerularis efferens*) (13, 20).

Ako se glomerul nalazi bliže površini krv prvo teče kroz kapilarni sustav pa se ulijeva u interlobularnu venu (*lat. vena corticalis radiata*) koja se ulijeva u lučnu venu (*lat. vena arcuata*). Ako je glomerul smješten bliže kori iz njegove silazne arteriole u srž bubrega nastavljaju se duge ravne arteriole (*lat. arteriolae rectae*) koje preko kapilara predaju svoju krv ravnim venulama (*lat. venulae rectae*). Venule se ulijevaju u lučnu venu i nakon lučne vene protok krvi iz površinskih i dublje smještenih vena je identičan. Lučne vene se nastavljaju u interlobarne vene (*lat. venae interlobaris*) koje se ulijevaju u desnu i lijevu bubrežnu venu (*lat. vena renalis dextra et sinistra*), jednih od pritoka donje šuplje vene. Desna i lijeva vena imaju određene anatomske razlike i brojne moguće varijacije. Lijeve bubrežne vene su duže te prima venske pritoke iz lijeve nadbubrežne žlijezde (*lat. vena suprarenalis sinistra*), lijevog testisa/jajnika (*lat. vena testicularis / ovarica sinistra*) (13).

3. PATOLOGIJA

3.1. Vaskularne patologije

3.1.1. Aneurizme

Aneurizme (*lat. aneurysma*) su abnormalna proširenja arterija za više od 50 % normalnog fiziološkog lumena žile. Prema obliku dijelimo ih na cilindrične, vretenaste i vrećaste koje imaju podskupinu koja se nazivaju bobičaste aneurizme. Aneurizme se etiološki mogu svrstati u nekoliko skupina (21).

Urođene aneurizme koje nastaju kongenitalno. Primjer takve vrste aneurizme su bobičaste aneurizme moždanih arterija te aneurizme aorte kod bolesnika koji imaju genetske bolesti poput Marfanovog sindroma i *osteogenesis imperfecta* (21).

Arteriosklerotične aneurizme nastaju zbog slabljenja stijenke velikih arterija i aorte, najčešće nastaju na trbušnoj aorti ispod grananja bubrežnih arterija. Patogeneza arteriosklerotičnih aneurizama započinje kada na mjestu teške i komplicirane ateroskleroze nastaje aneurizma u kojoj se obično nalazi tromb koji ju u cijelosti ili djelomično ispunjava. Nastala aneurizma može biti vretenasta, cilindrična ili vrećasta. Liječenje aneurizme je kirurški ili endovaskularni zahvat. Moguće komplikacije arteriosklerotične aneurizme su ruptura aneurizme, puknuće stijenke aneurizme i posljedično krvarenje, koje nastaje u 50 % bolesnika kojima je promjer aneurizme veći od 6 cm. Druga moguća komplikacija je infarkt struktura koje su pritisnute navedenom aneurizmom ili im je pritisnuta nutritivna arterija te infarkt izazvan otkinućem dijela tromba koji se nalazi u aneurizmi (21).

Sifilitične aneurizme nastaju u uzlaznoj torakalnoj aorti te luku aorte kod bolesnika koji su oboljeli od tercijarnog sifilisa. Nastaju zbog upale *vase vasorum* velikih krvnih žila poput aorte i posljedične ishemije stijenke zahvaćene krvne žile. Nastala upala *vase vasorum* se naziva obliterativni endarteritis. Upala dovodi do suženja *vase vasorum* stijenke posebice mišićnice velikih krvnih žila. Zbog suženja mišićnica propada te se postepeno zamjenjuje vezivnim tkivom, pošto mišićnica više nema svoju funkciju zbog gubitka elastičnosti ona se dilatira.

Traumatske aneurizme su posljedice ranjavanja nožem ili prostrijele rane. Kod ubodnih ili prostrijelih ozljeda nastaju oštećenja krvožilnih stijenki koje se izbočuju. Drugi etiološki put nastanka je kod zbog istjecanja krvi u okolno tkivo nastaje hematoma koji je povezan s lumenom žile. Pošto takva aneurizma nema pravu stijenku naziva je lažna ili

pseudoaneurizma Treća moguća patologija koja se može razviti iz prostrijelih i ubodnih rana ako ona ošteti arteriju i susjednu venu je arteriovenska fistula. Osim po etiološkoj podjeli aneurizme se mogu podijeliti i prema mjestu nastanka. Najčešće mjesto nastanka aneurizme je trbušna aorta i njezine grane, ostala učestala mjesta nastanka su aortalni luk i prsna aorta te intrakranijalne arterije (21).

Aneurizma abdominalne aorte (*eng. abdominal aortic aneurysm – AAA*) je naziv za abnormalno proširenje svih slojeva stijenke krvne žile za više od 50 % od normalnog lumena. Zbog visokog tlaka u aorti AAA ima veliku vjerojatnost pucanja stijenke i krvarenja posebice ako je proširenje aneurizme veće stoga se smatraju visoko rizično stanje. Najčešće nastaju infrarenalno, preko 90 %. Mogu biti svih oblika no, najčešće su fuziformne odnosno cilindrične ili vretenaste. Točna etiologija nastanka AAA nije poznata, no u istraživanjima se navodi da dolazi do smanjenja strukturnih proteina poput elastina i kolagena stijenke aorte što dovodi do slabljenja stijenke i postepene dilatacije. Uz to stijenka aorte infrarenalno ima manje kolagenskih lamelarnih jedinica zbog čega se smatra da je podložnija nastanku AAA. Rizici nastanka AAA su ateroskleroza, pušenje, dob preko 60 godina, muški spol, obiteljska anamneza, hipertenzija (22,23).

3.1.2. Krvarenje

Krvarenje (*lat. haemorrhagia*) je naziv za izlaženje krvi iz krvožilnih prostora bilo unutar ili izvan organizma. Krvarenje unutar organizma zahtjeva medicinsku obradu odnosno laboratorijske nalaze i preglede radiološkim slikovnim metodama. Posljedice krvarenje krvi ovise o količini izgubljene krvi, mjestu i vremenu krvarenja. Krvarenje se anatomske može podijeliti na srčano, arterijsko, vensko i kapilarno. Kod srčanog krvarenja krv izlazi kroz oštećenu srčanu stijenku. Arterijsko krvarenje karakterizira izlaženje krvi iz arterije pod visokim tlakom u mlazovima sukladno s pulsom. Vensko krvarenje karakterizira izlaženje krvi iz vene pod niskim tlakom jednolično i sporije. Kapilarno krvarenje karakterizira difuzno ili točkasto izlaženje krvi iz kapilara. Akutni gubitak do 20 % krvi može proći bez posljedica no, ako je gubitak nagli ili većih količina može doći do nastanka hemoragičnog šoka i fatalnih posljedica za mozak. Patogeneza hemoragičnog ili hipovolemijskog šoka uzrokovana je dugotrajnim krvarenjem koje dovodi do tkivne anoksije i nakupljanja CO₂ u tkivima što rezultira acidozom i masivnom dilatacijom kapilara i arteriola zbog čega nastaje šok. Šok dovodi do oštećenja vitalnih organa poput mozga, srca, pluća jer cirkulacija više ne može zadovoljiti perfuzijske potrebe organizma. Kronična krvarenje s vremenom dovode do razvoja

anemije. Anemija je patološko stanje u kojem je smanjena koncentracija hemoglobina, hematokrita ili eritrocita u krvi. (21).

Krvarenje može imati brojne uzroke no, najčešći je mehaničko oštećenje stijenke krvne žile. Mehaničko oštećenje stijenke je široki pojam koji obuhvaća sve traume stijenke bilo kojeg djela krvožilnog sustava. Trauma može biti uzrokovana tupim ili oštrim predmetom koji može nanijeti oštećenje izvana poput, primjerice, porezotine nožem ili iznutra kao naprimjer, oštećenje stijenke endovaskularnim kateterom što je jedna od komplikacija izvođenja intervencijskog zahvata. Ostali uzroci krvarenja mogu biti upale, metaboličko-degenerativne bolesti poput dijabetesa te poremećaji zgrušavanja koji mogu biti urođeni poput hemofilije ili izazvani lijekovima antikoagulansima (21). Krvarenje će se klinički prezentirati s obzirom na anatomsko mjesto gdje se nalazi, stoga se ono dijeli na; vanjsko krvarenje, krvarenje unutar trbušne šupljine, krvarenje iz bubrega ... (24).

Primjer vanjskog krvarenja koje zahtjeva endovaskularnu intervenciju je krvarenje iz nosa koje se naziva epistaksa. Krvarenje u preko 90 % slučajeva nastaje u području Kiesselbachovog pleksusa. Vrlo je česta patologija koja se može podijeliti na dva podtipa, prednje i stražnje krvarenje. Stražnje krvarenje je rjeđe, ali za njega je češće potrebna medicinska intervencija (25).

Krvarenje u trbušnoj šupljini može se podijeliti na krvarenje u šuplje organe probavnog sustava i krvarenje u trbušnu šupljinu. Krvarenjem unutar trbušne šupljine nastaje hemoperitoneum, što se klinički može manifestirati kao mučnina i povraćanje te bol u abdomenu. Krvarenje u organe probavnog sustava klinički se mogu manifestirati kao pojava krvi u stolici koja može biti svježa ili probavljena (melena), povraćanje krvi (hematemeza). Bolovi u truhu, povraćanje krvi, krv u mokraći ili stolici, modrice i drugi znakovi mogu ukazivati na ozbiljno krvarenje, što može rezultirati hemoragičnim šokom i smrću. Zato je u slučajevima traumatskog gubitka krvi u abdomenu potrebna visoka razina kliničke sumnje. Simptomi mogu biti nejasni i obično zahtijevaju slikovne pretrage za točnu dijagnozu. Uobičajeni izvori krvarenja u abdomenu uključuju oštećenje organa (kao što je jetra, slezena, bubreg ili nadbubrežna žlijezda), vaskularne ozljede, komplikacije ginekoloških/opstetričkih zahvata ili poremećaje koagulacije. Kod žena u reproduktivnoj dobi dva su česta uzroka abdominalnog krvarenja izvanmaternična trudnoća i ruptura ciste (24).

3.1.3. Varikokele

Varikoziteti (*lat. varicositas*) su nepravilno proširene i vijugave vene koje nastaju uglavnom zbog nasljedno uvjetovanih slabosti venske stijenke i insuficijencije venskih zalistaka (13). Rizik nastanka povećava se s dobi i kod pretilih osoba, a dio rizika nosi i genetska sklonost. Klinička slika i liječenje ovisi o lokalizaciji varikoziteta. Najčešće zahvaćaju površinske vene potkoljenica, no mogu se javiti i oko anusa kao hemoroidi te u skrotumu kao varikokele (21).

Varikokela (*lat. varicoele*) je medicinsko stanje koje karakterizira proširenje i/ili tortuoznost vena pampiniformnog pleksusa unutar skrotuma zbog retrogradnog protok krvi kroz testikularnu venu. Iako je većinski asimptomatsko stanje u određenim slučajevima može izazivati kroničnu bolnost u području testisa. Varikokele se u većini slučajeva javljaju na lijevoj strani, preko 80 %, dok se na desnoj strani javlja u vrlo malom postotku slučajeva (26).

Razlog za nastanak ovog stanja nije u potpunosti razjašnjen, no postoje nekoliko mogućih uzroka (7, 26). Prvi mogući uzrok koji ujedno i daje objašnjenje zašto je većina varikokela ljevostrana je takozvani fenomena orašara (*eng. nutcracker phenomenon*). Naime, lijeva bubrežna vena prima krv iz lijeve suprarenalne i lijeve testikularne vene. Lijeve testikularne vene se drenira u lijevu bubrežnu venu u kojoj prevladava veći tlak, za razliku od desne testikularne vene koja se izravno spaja s donjom šupljom venom u kojoj je tlak usporedivo manji. Uz to lijeva testikularna vena se ulijeva u lijevu bubrežnu venu pod strmijim kutom nego desna testikularna vena u donju šuplju venu. To može uzrokovati retrogradni povrat krvi u lijevoj testikularnoj veni. Nadalje, budući da lijeva bubrežna vena prolazi između gornje mezenterične arterije i abdominalne aorte, proširenje gornje mezenterične arterije može kompresirati lijevu bubrežnu venu i uzrokovati opstrukciju drenaže iz sve tri strukture koje koriste lijevu bubrežnu venu za drenažu (lijeva suprarenalna žlijezda, lijevi bubreg i lijevi testis). To značajno utječe na testis, budući da začepljenje drenaže uzrokuje opstrukciju dotoka svježije arterijske krvi, što može rezultirati atrofijom testisa. Ovim varikokela bolesnici sa sindromom orašara mogu imati simptome poput hematurije, boli u lijevom boku, proteinurije i anemije (23,27). Drugi mogući uzrok varikokela je insuficijencija venskih zalistaka koji se ponovno češće javljaju u lijevoj testikularnoj veni iako točan razlog nastanka insuficijencije nije poznat. Ostali uzroci nastanka varikokela mogu biti involucija vena pampiniformnog pleksusa, što uzrokuje

nedostatnu drenažu kapilarne mreže testisa, povećana koncentracija dušikovog oksida, koji je snažan vazodilatator, u pampiniformnom pleksusu (7).

Koji je god uzrok nastanka, proširenje vena pampiniformnog pleksusa dovodi do zaostajanja krvi u testisu što uzrokuje povećanje temperature. Temperatura je važna za razvitak i preživljavanje spermija. Povećanje temperature se smatra glavnim uzrokom neplodnosti koja je uzrokovana varikokelama. Ono dovodi do oštećenja strukture DNA i nuklearnih proteina u sjemenim tubulima i germinativnim stanicama što uzrokuje apoptozu i hipotrofiju testisa s promijenjenom spermatogenezom. Konkretno broj proizvedenih spermija je manji (oligozoospermija), a njihova mobilnost je smanjena (astenozoospermija). Također na spermatogenezu utječu i povećanje hidrostatskog pritiska na testis što dovodi do konstrikcije arteriola i posljedičnu hipoksiju testisa, zatim refluks toksičnih metabolita iz bubrega koji oštećuju sjemeni epitel. Uz smanjenu proizvodnju spermija varikokele dovode i do poremećaja i smanjenja proizvodnje androgena u Leydigovim stanicama (7, 28).

3.2. Patološke tvorbe koje su bile podvrgnute embolizaciji

3.2.1. Tumori jetre

Primarni i sekundarni tumori jetre razlikuju se po mjestu nastanka. Primarni tumori jetre potječu iz jetrenog parenhima, dok se sekundarni tumori javljaju kao posljedica metastaza tumora koji ima podrijetlo izvan jetre. HCC, maligni tumor hepatocita, obuhvaća 75 do 85 % slučajeva primarnog tumora jetra. Uzrok nastanka HCC-a je najčešće je kronična jetrena bolest u pozadini ciroze jetre tako da čak 60 % pacijenata s HCC-om boluje od ciroze. Sama ciroza ne uzrokuje HCC već on nastaje iz premalignih lezija koje su uzrokovanih kroničnom jetrenom bolesti tj. nekim od čimbenika rizika poput infekcije virusima hepatitisa B i C, te kemijskim kancerogenima iz okoliša poput alkohola i aflatotoksina, mikrotoksina koji proizvode gljivice *Aspergillus flavus* u loše skladištenim žitaricama. Infekcija virusima hepatitisa B odgovorna je za 56 % HCC-a, dok je infekcija virusom hepatitisa B odgovorna za 20% (21, 29, 30).

Pacijenti koji pate od kronične bolesti jetre vjerojatno će imati dugotrajnu upalu jetre, ožiljke (fibrozu) i neobičnu regeneraciju jetrenih stanica. Ove abnormalnosti mogu uzrokovati cirozu i razvoj displastičnih čvorova, koji se smatraju pretkanceroznim lezijama. Displastični noduli podliježu genetskim i epigenetskim promjenama koje dovode do stvaranja HCC. Genetske promjene odnose se na promjene u DNK sekvenci genoma organizma. Te promjene

moгу proizaći iz mutacija, a to su promjene u sekvenci DNK koje mogu biti uzrokovane okolišnim čimbenicima ili pogreškama tijekom replikacije DNK. Genetske promjene također se mogu dogoditi kroz kromosomske abnormalnosti, kao što su delecije, duplikacije, inverzije i translokacije. Genetske promjene su trajne i nasljedne. Epigenetske promjene, s druge strane, odnose se na modifikacije u ekspresiji gena koje se događaju bez promjene same sekvence DNK. Te promjene mogu biti posljedica modifikacija DNK, kao što je metilacija DNK, ili proteina koji pakiraju DNK, kao što je modifikacija histona. Na epigenetske promjene mogu utjecati i okolišni čimbenici, poput prehrane, stresa i izloženosti toksinima. Epigenetske promjene mogu biti reverzibilne i ne moraju se prenijeti na potomstvo (31).

3.2.2. Tumori bubrega

Karcinom bubrega također poznati kao karcinom bubrežnih stanica (*eng. renal cell carcinoma - RCC*) čini od 80 – 90 % svih malignih tumora bubrega. RCC nastaje u epitelnim stanicama kanalića bubrega. Mikroskopski se može podijeliti na karcinom svijetlih stanica, papilarni i kromofobni karcinom. Karcinom svijetlih stanica najčešći je tip RCC-a (70-80%), u početku raste kao dobro ograničena masa koja u kasnijim stadijima počne nepravilno urastati u krvne žile i bubrežni parenhim. Karcinom svijetlih stanica ima dobro razvijenu i delikatnu vaskularizaciju s cističnim i solidnim područjima. Ostali histološki oblici tumora rjeđe se javljaju (21,33).

Najznačajniji čimbenik rizika je pušenje, posebice pušenje lule, ostali rizični faktori su pretilost, posebice kod žena, hipertenzija, estrogenska terapija te izloženost azbestu. Von Hippel-Lindauov (*eng. Von Hippel-Lindau - VHL*) sindromom, koji je povezan s razvojem cista i tumora u različitim organima poput bubrega također je česti faktor rizika pošto gotovo dvije trećine pacijenta s VHL –om razviju RCC svijetlih stanica. Bolesnici sa sindromom imaju poremećaj VHL gena koji je gen prigušivač tumora tako da u slučaju poremećaja njegovog metabolizma dolazi do kancerogeneze (33).

Klasični trijas simptoma je dugotrajna vrućica, hematurija i bol u slabinama. Trijas simptoma pojavljuje se u samo 10 % slučajeva, najčešći simptom koji je prisutan je hematurija koja se pojavljuje u više od polovice slučajeva (33).

4. EPIDEMIOLOGIJA

4.1.1. *Epidemiologija AAA*

Na temelju obdukcijских nalaza učestalost aneurizme u populaciji je od 0,5 – 3% (23). Na temelju ultrazvučnog probira AAA u zemljama koje ga provode incidencija AAA bila je 1-2 % kod muške populacije stare 65 godina te 0.5 % kod ženske populacije stare 70 godina (36). U globalu većina studija pokazuje veću zastupljenost AAA kod muškaraca s trendom povećavanja učestalosti s porastom starosti i prisustvom više rizičnih faktora poput pušenja i ateroskleroze. Učestalost dijagnosticiranja također se povećava s boljim ultrazvučnim probirom te općenito bržim i kvalitetnijim slikovnim metodama dijagnostike (22,23,33).

4.1.2. *Epidemiologija krvarenja*

Krvarenje je česta patologija koja zahvaća cjelokupnu populaciju. Krvarenje može dovesti do ozbiljnih komplikacija uključujući kardiogeni šok i smrt sa stopom smrtnosti od 40%. Osim toga, krvarenje povezano s traumom vodeći je uzrok smrti među osobama u dobi od 1 do 44 godine (3). Svjetska zdravstvena organizacija je 2000. procijenila da su traume i krvarenja odgovorne za 9% globalne smrtnosti. Otprilike 90% ozljeda događa se u zemljama s niskim i srednjim prihodima. Prometne nesreće i nasilje pridonose visokim stopama smrtonosnih krvarenja (24).

4.1.3. *Epidemiologija varikokela*

Incidencija varikokela u populaciji je prema većini istraživanja oko 15 %. Ova vaskularna patologija se razvija u pubertetu i prvobitno se smatralo da je najčešće javlja u dobi od 15 do 25 godina, no novija istraživanja su ustanovila kako se incidencija povećava za 10 % za svako desetljeće života. Pošto su u velikoj većini slučajeva bez simptoma, oko 2-10 % najčešće se otkrivaju u sklopu obrade vezane uz neplodnost muškaraca. Zbog tog razloga iako se incidencija povećava s dobi upravo se muškarcima u fertilnoj dobi najčešće dijagnosticira ovo stanje, isto tako muškarci u fertilnoj dobi se najčešće podvrgavaju liječenju. Varikokele su među najčešćim uzrocima primarne neplodnosti, oko 25-35 % i sekundarne neplodnosti, preko 70 % (7,34).

4.2. *Epidemiologija patoloških tvorbi koje su bile podvrgnute embolizaciji*

4.2.1. *Tumori jetre*

Primarni rak jetre treći je vodeći uzrok smrti od raka u svijetu u 2020. i šesti najčešće dijagnosticirani rak, s oko 906 000 novih slučajeva i 830 000 smrtnih slučajeva godišnje. U 2019. godine tumori jetre zauzimali su 3% svih tumora u Hrvatskoj. Incidencija primarnog raka jetre je globalno dva do tri puta veća kod muškaraca. Najčešći oblik primarnog tumora jetre je HCC koji predstavlja 75-85% svih slučajeva, ostalih 10%-15% slučajeva većinski uzrokuje intrahepatalni kolangiokarcinom (8).

Distribucija slučajeva HCC-a varira globalno prema dobi, spolu, stopi incidencije i etiologiji. U zapadnoj populaciji s niskim rizikom, najviše dobno specifične stope javljaju se kod osoba u dobi od 75 godina i starijih. Muškarcima se općenito dijagnosticira HCC u mlađoj dobi od žena, pri čemu je prosječna dob za muškarce u SAD-u između 60 i 64 godine, a za žene između 65-69 godina. Muškarci obično imaju dva do četiri puta veću stopu incidencije raka jetre od žena. Razlika u stopama između muškaraca i žena može se objasniti većim stopama rizičnih faktora u muškoj populaciji. Muškarci imaju veću vjerojatnost zaraze hepatitisom B i hepatitisom C, konzumiraju alkohol, puše cigarete, imaju viši BMI i povećane zalihe željeza (35).

Najčešći čimbenici rizika za HCC uključuju cirozu jetre uzrokovanu hepatitisom B i C. Životni rizik od razvoja HCC-a među nositeljima hepatitisa B kreće se od 10-25% što znači da je on i dalje glavni čimbenik rizika za HCC u cijelom svijetu, iako se njegova važnost najvjerojatnije smanjuje zbog raširene upotrebe cjepiva. Hepatitis C se ne integrira u genom domaćina i stoga je malo vjerojatno da će primarno inicirati tumorogenezu. Umjesto toga, budući da otprilike 90% slučajeva HCC-a povezanih s HCV-om prethodi ciroza, on vjerojatno potiče tumorogenezu kroz ponavljana oštećenja, regeneraciju i fibrozu. Hepatitis C je dominantan virusni uzrok HCC-a u Sjevernoj Americi, nekim zapadnim zemljama i Japanu. Razlog za visoku prevalenciju hepatitisa C u zapadnim zemljama i Japanu je povezana s intravenskom aplikacijom droge (35).

4.2.2. *Tumori bubrega*

Zbog poboljšanja dijagnostičkih metoda od 70-ih do danas incidencija RCC-a se povećava iz godine u godinu. Procjenjuje se da će 2020 biti otkriveno 73.750 slučajeva karcinoma bubrega (5% svih karcinoma kod muškaraca i 3% svih karcinoma kod žena), a 14.830 osoba će umrijeti od te bolesti. Najčešće se javlja u dobi od 60 – 70 godina, s omjerom žena i muškaraca 1:2 (21, 32). U Republici Hrvatskoj 2014. zabilježeno je 811 slučajeva karcinoma bubrega. Omjer muškaraca i žena je bio 1,82:1 (29).

5. DIJAGNOSTIKA

5.1. Kompjuterizirana tomografija

Kompjuterizirana tomografija (CT) je radiološki slojevni (tomografski) prikaz morfologije ljudskog tijela. Nastao je razvojem učinkovitih računala 70 – ih godina prošlog stoljeća. Njegovim uvođenjem u kliničku praksu značajno je povećana dijagnostička točnost te prikaz anatomskih struktura u visokoj razlučivosti bez superpozicijskih učinaka. Načelo rada CT uređaja je rotacija rendgenske cijevi u poprečnoj (aksijalnoj) ravnini oko pacijenta i istodobna detekcija atenuacije rendgenskog zračenja detektorima koji se nalaze nasuprot rendgenske cijevi. Složenom računalnom obradom će se svakom elementu slike presjeka tijela (pikselu) dodijeliti prosječna vrijednost atenuacije u jediničnom volumenu tkiva (vokselu). Računalo iz podataka dobivenih detektorima o atenuaciji rendgenskih zraka izračuna i stvori sliku u aksijalnom presjeku te se naknadno rekonstrukcijama mogu dobiti slike u drugim ravninama. Aksijalni presjeci na CT – u analiziraju se u kaudokranijalnom smjeru, tako da se desne anatomske tvorbe na slici prikazuju lijevo. Vrijednosti atenuacije rendgenskih zraka računalo prikazuje kao više od 2000 vrijednosti nijansi sive boje. Referentna vrijednost u toj sivoj skali primjerice voda smatra se izodenznom. Tvorbe koje su veće gustoće smatraju se hiperdenzne i na slici su prikazane svjetlije, dok se tvorbe koje su manje gustoće smatraju hipodenznim te su na slici prikazane tamnije. Vrijednosti gustoće izražavaju se u Hounsfieldovim jedinicama (*eng. Hounsfield unit - HU*) po izumitelju CT uređaja Godfreyu Hounsfieldu, pri čemu zrak ima -1000 HU-a, voda 0 HU-a. Ljudsko oko može razaznati oko 20 nijansi sive stoga je u CT dijagnostici potrebno koristiti „metodu prozora“. Ovom se metodom prikazuje jedna vrsta tkiva s cijelim, oku razlučivim spektrom sive skale. Pomicanjem prikazanog područja vrijednosti sivog, moguće je odabrati različite tkivno prilagođene prozore poput koštanog, plućnog, mekotkivnog (13).

CT angiografija vrsta je radiološkog snimanja koja za bolji prikaz vaskularnih struktura koristi kontrast na bazi joda. Uređaj koji se upotrebljava za angiografska snimanja je suvremeni CT s višerednim detektorima koji istovremeno prikuplja informacije iz više desetaka ili stotina slojeva, a zahvaljujući submilimetarskoj debljini skeniranog sloja zadržava se maksimalna prostorna rezolucija, sposobnost razlučivanja dva vrlo bliska objekta, u bilo kojoj ravnini presjeka kroz tijelo zbog toga što su vokseli gotovo podjednake veličine u sve tri dimenzije. Nakon uštrcavanja kontrasta u venski sustav pacijenta ovisno o položaju kontrasta u cirkulaciji faze skeniranja dijelimo na arterijsku, vensku i odgođenu fazu. Arterijska faza

prikazuje kontrastnom obojenu krv u arteriolama, dok su arterije hiperdenzne u odnosu na vene. Venska faza naziva se i portovenska faza zbog intenzivne imbibicije portalne vene, u toj fazi kontrast se nalazi u venama pa su zbog toga one hiperdenzne u odnosu na arterije iz kojih je kontrast većinski izašao. Zadnja postkontrastna faza naziva se odgođena ili intersticijska te u njoj analiziraju strukture koje je kasnije imbibiraju poput hemangioma (36).

5.1.1. CT dijagnostika AAA

Iako je ultrazvuk prva metoda odabira dijagnosticiranja AAA potrebna je CT angiografija kako bi se odredila točna veličina i položaj AAA te utvrđivanje radi li je o izoliranom slučaju ili su prisutne višestruke AAA i aneurizme na granama aorte. Također CT angiografija je primarna dijagnostička metoda ako postoje simptomi ili klinički znakovi koju upućuju na postojanje AAA. Karakteristični klinički znakovi koji se i nazivaju klinički trijas su hipotenzija, pulsirajuća masa i abdominalna bol. CT angiogramu poželjno je izvesti s rezom debljine od <0,5 do 1 mm i s apliciranjem kontrastnog sredstva u arterijskoj fazi. CT angiografija potrebna je kako bi se odredila optimalna metoda liječenja (22, 33).

5.1.2. CT dijagnostika krvarenja

Dijagnostika krvarenja ovisi o anatomskom dijelu u kojem se krvarenje nalazi. Krvarenje se može otkriti s više dijagnostičkih metoda od kojih je za određena krvarenja prva metoda CT. Nativni CT izvodi se kod intrakranijalnih krvarenja do 6 sati od traume, nakon 6 sati metoda izbora je MR. Neovisno o metodi otkrića krvarenja prije intervencijskog zahvata potrebno je gotovo uvijek napraviti CT angiografiju kako bi se mogla isplanirati optimalna metoda liječenja, a posebice ako je riječ o intervencijskom zahvatu (24).

5.1.3. CT dijagnostika tumora jetre

U ranim stadijima bolesti HCC je bez kliničkih simptoma tako da su slikovne metode snimanja jedine moguće dijagnostičke tehnike kojima je moguće otkriti karcinom. Rano otkrivanje karcinoma je iznimno važno jer prognoza izlječenja uvelike ovisi o proširenosti bolesti. Postoji mnogo klasifikacija tumora jetre, no najraširenija je klasifikacija karcinoma jetre Barcelonske klinike (*eng. Barcelona Clinic Liver Cancer - BCLC*) koji razvrstava karcinom u vrlo rani, rani, srednji, uznapredovali i vrlo uznapredovali (terminalni) HCC na temelju opterećenja tumorom, ozbiljnosti bolesti jetre i njegovog/njezinog statusa performansi koji odgovara preporučenom liječenju temeljenom na dokazima prema stadiju jetre tumor

(tablica 1). HCC se najčešće otkriva ultrazvukom, CT angiografijom ili MRI –om. Protokol CT pregleda kod kliničke sumnje na HCC mora uključivati arterijsku i portovensku fazu. Snimanje samo u portovenskoj fazi, što je standardni protokol za mnoge abdominalne pretrage ne bi detektirao rani HCC, zato što je rani HCC prikazan isključivo u arterijskoj fazi kao hiperdenzna postkontrastno imbibirana tvorba. U portovenskoj fazi za HCC je karakteristično brzo ispiranje (*eng. wash out*) što se na slici prezentira kao hipodenzna sjena u odnosu na okolni jetrenu parenhim. Razlog za imbibiciju u arterijskoj fazi leži u tome da je vaskularizacija HCC –a primarno arterijska posebice u ranim fazama kad je portalni krvotok i funkcija jetre još uvijek očuvana (37).

Tablica 1. Klasifikacija karcinoma jetre Barcelonske klinike

BCLC stadij	ECOG PS	Funkcija jetre: Child-Pugh	Stadij tumora
Vrlo rana faza (0)	0	A	Jednostruka ≤ 2 cm
Rana faza (A)	0	AB	Pojedinačni ≤ 3 , čvorići ≤ 3 cm
Srednja faza (B)	0	AB	Multinodularni
Napredni stupanj (C)	1-2	AB	Vaskularna invazija, ekstrahepatično širenje
Završni stupanj (D)	3-4	C	Bilo koje

5.1.4. CT dijagnostika tumora bubrega

Dijagnoza tumora bubrega često je slučajan nalaz u rutinskoj kontroli ili dijagnostici neke druge nepovezane patologije, oko 50% nalaza. Razlog tomu je kasni razvoj simptoma, česti simptomi uključuju klasični trijas, boli u bokovima, hematurije i punoće u bokovima, dok su ostali mogući simptomi i znakovi poput gubitka težine, umora, malaksalosti i razvoja varikokele nespecifični i rjeđi. Klasični trijas simptoma javlja se samo kod 10-15 % pacijenata. Uz standardne laboratorijske pretrage zlatni standard i primarna dijagnostička metoda za dijagnosticiranje tumora bubrega je kontrastni CT (32). Svjetlostanični RCC se na CT – u prezentira kao hipervaskularna lezija s ranom heterogenom intenzivnom postkontrastnom imbibicijom u arterijskoj fazi, dok je u portovenskoj fazi za njega karakteristično brzo ispiranje „*wash out*“ tako da je lezija hipodenzna u odnosu na okolni bubrežni parenhim. Papilarni RCC se na CT – u prezentira kao hipovaskularna lezija sa

sporijom imbibicijom od okolnog bubrežnog parenhima te značajno manjim intenzitetom imbibicije. Kako je RCC zapravo naziv za heterogenu skupinu tumora te često sadrži cistične dijelove za potrebe određivanja liječenja i točnije dijagnostike u kliničkoj praksi se primjenjuje „*Bosniak*“ klasifikacija koja pomaže da se odredi stupanj malignosti i nužnost liječenja cistične promjene (36, 38).

5.2. Ultrazvuk

Ultrazvučna dijagnostika ili sonografija temelji se na načelu odašiljanja ultrazvučnog vala (impuls) proizvedenih piezoelektričnim efektom u ultrazvučnoj sondi u ciljana tkiva te odbijanja tog ultrazvučnog vala (eho) iz tkiva uz bilježenje njegove atenuacije čime nastaje snimka. Zbog različitih tkivnih značajki provođenja ultrazvučnih valova oni se na granicama tkiva reflektiraju. Reflektirani eho s određene ravnine zapravo prikazuje sliku presjeka tkiva kroz koje je ultrazvučni val prošao. Povratni zvučni valovi (eho) mogu se slikovno prikazati te dijagnostički analizirati. Načelno se parenhimatozni organi kao primjerice bubreg ili jetra, mogu dobro ograničiti od masti, mišića i drugih organa. Eho struktura nekog tkiva ovisi o razlikama u impedanciji ultrazvučnih valova. S obzirom na razinu impedancije razlikuje se više vrsta signala; hiperehogen signal je svijetli, izoehogen je sivi, hipoehogen je tamni, dok je anizehogen naziv za različitu ehogenost od ostalih. Prednosti ultrazvuka su brzina pregleda, ponovljivost, sigurnost pošto nema ionizirajućeg zračenja za stvaranje slike, dok su nedostaci relativno loša rezolucija slike te nemogućnost prodiranja kosti (13).

Doplerski ultrazvuk mjeri frekvencijski pomak koji nastaje kada se izvor zvuka i reflektor međusobno gibaju. Kod primjera doplerskog ultrazvuka izvor zvuka, odnosno sonda, je stacionarna, dok su eritrociti objekt koji se giba i uzrokuje frekvencijski pomak. Eritrociti koji se približavaju sondi reflektiraju zvuk s povećanom frekvencijom u odnosu na odaslani zvuk. Eritrociti koji se udaljavaju od sonde reflektiraju zvuk sa smanjenom frekvencijom. Taj frekvencijski pomak koji se javlja zbog gibanja eritrocita naziva se doplerov učinak. Frekvencijski pomak zvuka se može kodirati bojom i preklopiti sa standardnom ultrazvučnom slikom što omogućuje morfološko smještanje protoka krvi. Pomak eritrocita prema sondi obično se kodira crvenom bojom, dok se pomak od sonde kodira plavom. Odabir boja je proizvoljan te nema veza sa stvarnim prikazom arterijskog i venskog protoka krvi (36).

Ultrazvuk s kontrastom (*eng. Contrast-enhanced ultrasound - CEUS*) koristi mikromjehuriće plina obložene kemijskim spojem koji ih izolira iz cirkulacije. Mikromjehurići plina imaju istu ulogu kao i CT kontrast, to jest povećanje reflektivnost

ultrazvučnih valova na mjestima nakupljanja što dovodi do hiperehogenog zasjenjenja vaskularizirane tvorbe. Njihova posebnost je što su promjerom manji od eritrocita te što ne izlaze iz vaskularnog sustava, pa omogućuju poboljšani prikaz kapilarne mreže u tkivima (36).

5.2.1. Ultrazvučna dijagnostika AAA

Dijagnoza AAA je najčešće slučajni nalaz koji se otkrije u sklopu dijagnostike ostalih patologija koje se nalaze u abdomenu ili rutinskom kontrolom zbog toga što je većinski asimptomatska. No ako postoji sumnja na temelju kliničke slike ili znakova primarna metoda dijagnostike za AAA je ultrazvuk. Ultrazvuk ima višestruke prednosti nad ostalima slikovnim dijagnostičkim metodama pošto je neinvazivan, ponovljiv, brz te ne upotrebljava ionizirajuće zračenje (23). Pošto je ruptura AAA po život opasno stanje brza dijagnostika je ključna u spašavanju života pacijenta. Kod sumnje na rupturu primjenjuje se poseban protokol, fokusirana procjena traume uz sonografiju (*eng. focused assessment with sonography for trauma - FAST*). FAST se izvodi kako bi se utvrdila prisutnost slobodne tekućine, odnosno krvi u abdomenu. FAST bi trebao uključivati prikaze džepova unutar peritonealne šupljine; hepatorenalnog recesusa (Morisonova vrećica), perispleničnog područja, subksifoidnog perikardijalnog prozora te suprapubičnog prozora (Douglasova vrećica). Nakon potvrđivanja dijagnoze s ultrazvukom najčešće je potrebno napraviti CT angiografiju (24).

5.2.2. Ultrazvučna dijagnostika varikokele

Dijagnostika varikokela u većini slučajeva je povezana s medicinskom obradom neplodnosti te je samo u malom postotku slučajeva otkrivena kao zbog izraženih simptoma poput boli. Prema svjetskoj zdravstvenoj organizaciji može se klasificirati u četiri stupnja s obzirom na proširenost vena pampiniformnog pleksusa. Nulti stupanj se smatra varikokela koju je moguće dijagnosticirati jedino slikovnim metodama, prvi stupanj kada je opipljiva/vidljiva tijekom Valsalvinog manevra, drugi stupanj kada je opipljiva na sobnoj temperaturi u uspravnom položaju te treći stupanj kada je vidljiva na sobnoj temperaturi u uspravnom položaju. Primarna dijagnostička metoda za dokazivanje varikokela je fizikalni pregled, no pošto manji broj pacijenata ima uznapredovali stupanj varikokela i kako fizikalni pregled nije uvijek pouzdan, zbog karakteristika pacijenta, potreban je dopler ultrazvuk kojim se potvrđuje sumnja na varikokele (26). Kod ultrazvučnog pregleda primjenjuje se takozvani Valsalvinev manevar kod kojeg pacijent zatvori dišne puteve te izdahne, time se povećava intraabdominalni tlak koji posljedično uzrokuje povećanje tlaka u venama uključujući i vene

pampiniformnog pleksusa. Prisutnost venskog refluksa duljeg od 1 s nakon Valsalvinog manevra ili spontano ima 97 postotnu osjetljivost odnosno 94 postotnu specifičnost u dijagnosticiranju varikokele, što se može klasificirati prema Dubinu (tablica 3) (7).

Tablica 3. Dubinova klasifikacija

Ocjena 0	Skromni i prolazni refluks tijekom Valsalvinog manevra ponekad je prisutan i kod zdravih ispitanika
1. stupanj	Refluks traje dulje od prethodnog, ali završava prije kraja Valsalvinog manevra
2. stupanj	Refluks traje cijelo vrijeme Valsalvinog manevra
3. stupanj	Bazalni refluks koji se ne mijenja tijekom Valsalvinog manevra (hipertenzivni oblici)

5.2.3. Ultrazvučna dijagnostika tumora jetre

Ultrazvuk je dobra slikovna metoda za probir i praćenje pacijenata s već prethodno dijagnosticiranim HCC – om. Preporučuje se da pacijent koji spada u visokorizičnu skupinu bude pregledan ultrazvukom svakih 6 mjeseci. Osjetljivost i specifičnost kreću se od 51%-87% odnosno 80%-100%. UZ bez kontrasta određuje veličinu, morfologiju, mjesto i vaskularnu invaziju HCC-a. Na slici HCC se može prezentirati kao hipoehogena ili hiperehogena sjena ovisno o kakvom je stanju okolni jetreni parenhim. Za karakterizaciju lezija HCC – a i detaljniju procjenu koristi se CEUS. CEUS ima specifičnost veću od 97% i osjetljivost veću od 90% u dijagnostici lezija prethodno otkrivenih s ultrazvukom bez kontrasta (30).

5.2.4. Ultrazvučna dijagnostika tumora bubrega

Ultrazvuk je dobar dijagnostički alat za probir pacijenata, pošto ne upotrebljava ionizirajuće zračenje, ultrazvukom se dijagnosticiraju mlađi pacijenti. Iako se ultrazvučna dijagnostika tumora bubrega u prošlosti pokazala manje specifičnom i osjetljivom nego primjerice kontrastni CT u novije vrijeme se pokazalo da je CEUS dobra alternativa za dijagnostiku tumora bubrega. Kod dijagnosticiranja s CEUS-om prikaz tumora bubrega, pogotovo ako je cističan je iste dijagnostičke vrijednosti kao i CT, no bez izlaganja pacijenta ionizirajućem zračenju (32).

6. EMBOLIZACIJA

Intervencijska radiologija je jedna od grana radiologije koja koristi slikovne metode poput fluoroskopije, DSA, CT-a, MRI-a i ultrazvuka, kako bi se izvodili minimalno invazivni postupci kojima je cilj dijagnosticiranje i liječenje mnogih patoloških stanja. U posljednjim desetljećima intervencijski postupci sve više zamjenjuju tradicionalno kirurško liječenje zbog mnogih prednosti, poput smanjenog boravka pacijenta u bolnici, veća uspješnost zahvata, manji broj komplikacija te dugoročno manji trošak za zdravstveni sustav. Minimalno invazivni postupci koji se vrše u sklopu intervencijske radiologije do patologije dolaze endovaskularnim pristupom što znači da mogu doći do bilo koje vaskularne patologije, organa ili patološke tvorbe u ljudskom tijelu. Od prvih klinički uvedenih postupaka do danas razvilo se više dijagnostičkih i terapijskih postupaka poput stentiranja, ablacije, drenaže, trombektomije te embolizacije (1, 3).

Minimalno invazivna transkateterska embolizacija je endovaskularni postupak kojem se vrši namjerna okluzija krvnih žila s ciljem izlječenja vaskularne patologije ili patološke tvorbe (1). Okluzija krvnih žila postiže se upotrebom embolizacijskih sredstava. U kliničkoj praksi dostupan je širok izbor sredstava za embolizaciju poput polimerske memorijske pjene, jodiranog ulja maka, metalnih zavojnica, biorazgradivih polimera, kalibriranih mikrosfera, čestica polivinila alkohola, i *in situ* otopina za geliranje (2, 3).

Embolizacijski zahvat se izvodi pod kontrolom fluoroskopije, odnosno metodom radiološkog snimanja putem koje se prikazuje kretanje organa, tkiva ili drugih unutarnjih struktura u stvarnom vremenu. Interventni radiolog pod kontrolom fluoroskopije punktira femoralnu arteriju te pomoću niza materijala dolazi do patologije gdje isporučuje različita sredstva u svrhu embolizacije (1). Punkcija femoralne arterije izvodi se takozvanom Seldingerovom tehnikom. Seldingerova tehnika uključuje niz pažljivo orkestriranih koraka s ciljem uspostave otvorenog i sigurnog pristupa vaskularnom sustavu. Prvo, pacijent se priprema osiguravanjem pravilnog položaja i dezinfekcijom mjesta punkcije. Zatim se primjenjuje lokalna anestezija kako bi se umanjila bol tijekom postupka. Nakon toga, igla se uvodi u ciljanu krvnu žilu pod vodstvom slikovnih tehnika koje prikazuju „*real time*“ sliku, najčešće ultrazvuk, čime se osigurava točan položaj odnosno mjesto punkcije. Jednom kada je u položaju, fleksibilna žica vodilica se provlači kroz iglu i u krvnu žilu, olakšavajući daljnje umetanje instrumenta. Igla se pažljivo izvlači, ostavljajući žicu vodilicu na mjestu za navođenje. Zatim se preko žice vodilice umetne dilatator ili ovojnica kako bi se povećalo

pristupno mjesto, nakon čega slijedi uvođenje željenog katetera ili uređaja (39). Postoji više ulaznih mjesta do same patologije od kojih je najčešća bedrena arterija, dok su ostala moguća ulazna mjesta nadlaktična, pazušna arterija ili aorta. Nakon postavljanja vodilice intervencijski radiolog preko nje uvodi kateter, pod kontrolom slikovnih metoda poput fluoroskopije, do vaskularne patologije ili patološke tvorbe. Radiološki tehnolog ili u nekim slučajevima intervencijski radiolog upravlja s fluoroskopskim uređajem. Kontrola s fluoroskopskim uređajem je potrebna kako bi intervencijski radiolog mogao pratiti kateter te osigurati pravilno pozicioniranje. Jednom kad je kateter na pravilnoj poziciji preko njega se isporučuju embolizacijska sredstva. Odabir embolizacijskih sredstava ovisi o vrsti patologije koja se tretira. Embolizacijska sredstva izazivaju ishemiju unutar tumora, što rezultira nekrozom tumora, zatim zaustavljanje krvarenja, ispunjavanje aneurizme u svrhu uspostave normalnog lumena krvne žile, okludiranje patološke vaskularizacije, itd. (3). Nakon izvedbe embolizacijskog zahvata najčešće se vrši kontrola okludiranog područja korištenjem DSA. DSA potvrđuje tehničku uspješnost zahvata, odnosno potvrđuje da je embolizacijski materijal ispušten u pravilnom mjestu te da su okludirane krvne žile koje irigiraju patološku tvorbu ili krvne žile koje su zahvaćene nekom vaskularnom patologijom. Tehnički uspješna embolizacija dakle zahtijeva postavljanje katetera u točan položaj kako bi se embolizacijski materijal aplicirao u krvnim žilama koje irigiraju patološko područje odnosno tvorbu. Tehnički uspješna embolizacija ovisi o odabiru materijala, stanju pacijenta, anatomskom pristupu, radiološkoj slici i iskustvu interventnih radiologa. U malom postotku slučajeva zahvat nije tehnički moguć jer se kateter ne može pravilno pozicionirati ili dolazi do drugih komplikacija na koje operater ne može utjecati (4). Nakon izvršenja DSA i završetka embolizacije kateter se pažljivo izvlači iz krvne žile. Na pristupno mjesto žilnog sustava vrši se manualna kompresija ili *closure device* kako bi se zaustavilo krvarenje (4).

Nakon završetka zahvata komplikacije ovise o specifičnom postupku koji se provodi za tretiranje patologije i individualnim karakteristikama pacijenta, no obično su stope komplikacija minimalne. Komplikacije se mogu podijeliti na komplikacije na mjestu punkcije i mjestu embolizacije te na postembolizacijske. Komplikacije mjesta punkcije predstavljaju mali rizik za zdravlje pacijenta, primjeri takvih komplikacija su nastanak hematoma, krvarenje ili bol. Sve komplikacije se lako mogu zbrinuti postproceduralno. Javljaju se u 10 - 20 % slučajeva. Ozbiljnije, ali i manje zastupljene komplikacije koje se javljaju na mjestu uboda su razvoj infekcije ili pseudoaneurizme, ove komplikacije liječe se suportivnom njegom. Komplikacije koje nastaju na mjestu embolizacije su nehotični distalni infarkt

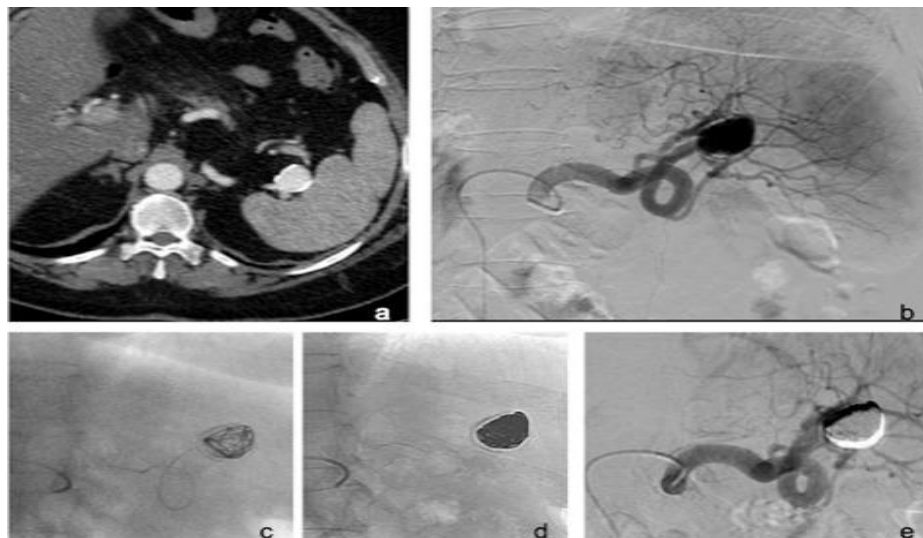
krajnjih arterija i susjednog organa koji nije bio cilj embolizacije. Za sprječavanje ove komplikacije potrebno je dobro poznavanje vaskularne anatomije i tehnički uspješno izvođenje embolizacijskog zahvata. Postembolizacijske komplikacije uključuju postembolizacijski sindrom, koji je česta nuspojava embolizacijskog zahvata, a češće se javlja kod embolizacije velikih tumora ili organa. Simptomi uključuju groznicu, mučninu i/ili povraćanje i bol. To je često samoograničavajući fenomen i obično se javlja unutar prva 72 sata nakon zahvata i općenito se počinje povlačiti nakon 72 sata. Iako je etiologija postembolizacijskog sindroma djelomično nepoznata, pretpostavljeno je da tkivna hipoksija i stanična smrt dovode do oslobađanja produkata razgradnje tkiva, upalnih medijatora i vazoaktivnih tvari iz tumora i/ili susjednih zdravih tkiva. Rano snimanje nakon embolizacije, bilo ultrazvukom ili CT-om, može otkriti intralezijski plin. Liječenje je simptomatsko s analgeticima i intravenskim tekućinama. Profilaktička primjena antipiretičke i antiemetičke terapije može se razmotriti prije embolizacije velikih tumora/fibroida. Još jedna komplikacija koja može uslijediti nakon postupka embolizacije je kontinuirano krvarenje distalno od točke embolizacije kao posljedica kolateralnog protoka. Općenito, do 85% komplikacija embolizacije može se riješiti samo suportivnom njegom, perkutanom drenažom ili drugim neinvazivnim liječenjem (4).

6.1. *Embolizacijski postupci kod vaskularnih patologija*

6.1.1. *Embolizacija aneurizme*

Mogućnosti liječenja aneurizme i pseudoaneurizme abdominalne aorte ovise o različitim čimbenicima, uključujući vrstu, mjesto, veličinu i povezanu riziku. Liječenje se preporučuje kada promjer aneurizme dosegne 5 do 5,5 cm ili kad se aneurizma brzo poveća za više od 0,5 cm tijekom šest mjeseci ili postane simptomatska. Puknuće AAA zahtijeva hitan zahvat i popravak aneurizme. Otvoreni kirurški popravak transabdominalnim ili retroperitonealnim pristupom u prošlosti je bio zlatni standard liječenja AAA. Endovaskularni popravak iz femoralnog arterijskog pristupa sada se primjenjuje za većinu popravaka, osobito kod starijih i rizičnijih pacijenata. Endovaskularna terapija preporučuje se u bolesnika koji nisu kandidati za otvoreni kirurški zahvat. To uključuje pacijente s teškom srčanom bolešću i drugim komorbiditetima koji onemogućuju otvoreni kirurški popravak. Endovaskularni pristup za rupturu AAA pokazao je superiorne rezultate u usporedbi s otvorenim popravkom. Endovaskularni postupci liječenja koji se koriste za tretman AAA su endovaskularni popravak aneurizme (*eng. endovascular aneurysm repair – EVAR*) te embolizacija (4).

Embolizacija aneurizme ili pseudoaneurizme podrazumijeva postavljanje spirala u vaskularnu vreću aneurizme dok se ona ne ispuni te isključi iz cirkulacije (slika 1). Embolizacija je vrlo prikladna za vrećaste aneurizme s uskim vratom, pošto uski vrat dopušta zadržavanje spirala u vaskularnoj vreći uz očuvanje protoka matične žile do visceralnog organa. Za ostale tipove aneurizmi koristi se embolizacija potpomognuta balonom koji se sastoji od koaksijalnog pozicioniranja napuhanog balona, kako bi se smanjio rizik od izlivanja sredstva za embolizaciju, te embolizacija aneurizme metalnim stentom. Ova kombinacija endovaskularnih tehnika prigodna je u slučaju akutne ruptуре aneurizme tijekom postupka pošto bi se balon mogao koristiti kao brzi hemostatik. Perkutana izravna punkcija aneurizmatске vreće može se razmotriti kada endovaskularni pristup nije izvediv ili je neuspješan (4). Materijali za embolizaciju koji se koriste zadnjih desetljeća su uvelike poboljšali učinkovitost embolizacije aneurizme te su zaslužni za sve češće odabiranje ove vrste liječenja naspram tradicionalnim pristupima. Razvoj mekanih upravljivih mikrokatetera i zavojnica omogućio je sigurniji i manje traumatični intraarterijski pristup aneurizmama. Osim toga, materijal (npr. zavojnice i gelovi) mora biti proizveden s visokim stupnjem preciznosti u širokom rasponu dostupnih veličina, jer neciljana embolizacija nizvodno može imati izuzetno štetne komplikacije poput ishemije i infarkta. Vidljivost sredstava za embolizaciju na modalitetima snimanja također je važna za praćenje raspoređivanja materijala u stvarnom vremenu, kao i za procjenu ishoda intervencije (3).



Slika 1. Embolizacija aneurizme slezenske arterije

Izvor: Ierardi AM, Piacentino F, Pesapane F, Carnevale A, Curti M, Fontana F, Venturini M, Pinto A, Gentili F, Guerrini S, De Filippo M, Giganti M, Carrafiello G. Basic embolization techniques: tips and tricks. *Acta Biomed.* 2020;91(8-S):71-80. doi: 10.23750/abm.v91i8-S.9974.

6.1.2. Embolizacija krvarenja

Liječenje krvarenja ovisit će o anatomskej lokaciji, opsegu ozljede i raspoloživim resursima. Prije razvoja endovaskularnih tehnika, jedina opcija liječenja bolesnika s krvarenjem bila je otvorena operacija. Međutim, u suvremenoj medicinskoj praksi transarterijska embolizacija je u nekim slučajevima istisnula operaciju kao tretman izbora, s obzirom na njen potencijal za brzu i učinkovitu kontrolu krvarenja minimalno invazivnim pristupom. Cilj embolizacije kod krvarenja je selektivno smanjiti arterijski perfuzijski tlak i ekstravazaciju krvi iz krvarećih krvnih žila uz istovremeno održavanje odgovarajućeg kolateralnog protoka krvi kako bi se ishemijska ozljeda normalnih tkiva svela na minimum. Uspješna embolizacija rezultira mehaničkom blokadom krvnog protoka što smanjuje krvni tlak distalno od mjesta embolizacije i gubitak krvi. Naknadno se može razviti hemostatski ugrušak kako bi se dodatno spriječilo krvarenje i olakšalo zacjeljivanje ozlijeđenih stijenci krvnih žila. Pacijenti s poremećajima koagulacije ili koji su na terapiji antikoagulansima imaju veću vjerojatnost za razvitak krvarenja, jer je njihova sposobnost stvaranja ugruška ugrožena. Za takve pacijente, idealno sredstvo za emboliju je intrinzični čep, a ne onaj koji koristi koagulacijsku kaskadu tijela za postizanje hemostaze. Budući da krvožilni sustav nosi krv po cijelom tijelu, krvarenje se može dogoditi gotovo bilo gdje u tijelu; uobičajena mjesta uključuju zdjelicu, gastrointestinalni trakt, bubreg, pluća, mokraćni trakt, udove i reproduktivne organe (3).

U slučaju aktivnog arterijskog krvarenja uslijed prijeloma zdjelice ili ozljede organa (laceracija mišića), endovaskularna embolizacija danas se smatra sigurnom opcijom za stabilizaciju bolesnika s politraumom. Grane unutarnje ilijačne arterije najčešći su izvor krvarenja u zdjelici, a slijede ih grane vanjske ilijačne i zajedničke femoralne arterije. Kod traume zdjelice opisana je i proksimalna i distalna embolizacija. Proksimalna embolizacija obično se primjenjuje u bolesnika s višestrukim lezijama i/ili nestabilnih bolesnika. Budući da se hemodinamska stabilizacija treba smatrati glavnom svrhom embolizacije, operater također može koristiti privremene materijale za emboliju kako bi uštedio dragocjeno vrijeme kod hemodinamski nestabilnih pacijenata. Selektivna embolizacija je poželjna u stabilnih bolesnika i kada se jedna ili više točaka krvarenja jasno vide na preliminarnom angiogramu. U literaturi su i mehanički i tekući agensi za emboliju opisani kao učinkoviti i sigurni. Pjena i zavojnice najčešće su korišteni materijali, često u kombinaciji. Gelfoam je biorazgradiva želatinska spužva, traje 7-21 dan, relativno je upravljiva i ekonomična. Nadalje, nikakve

dugotrajne ili kratkoročne komplikacije nisu bile povezane s njegovom uporabom. Zavojnice se obično koriste za specifičniju i selektivniju embolizaciju, omogućujući brzu mehaničku okluziju. Međutim, često je potrebno više spirala za postizanje potpune kontrole krvarenja. Tekući agensi, uključujući adhezive (ljepilo) ili neadhezive (oniks), predstavljaju zanimljive alate za vrlo distalne krvne žile, a mogu se koristiti i u slučajevima ponovnog krvarenja. Glavna ograničenja tekućih sredstava za embolizaciju su troškovi, nedostatak kontrole upotrijebljene količine i rizik od povratnog protoka (4).

U kontekstu embolizacije za gastrointestinalno krvarenje, ukupne stope uspješnosti postupka su bile 93%-100% s kliničkim stopama uspjeha od 51-88%. Embolizacija se trenutno predlaže kao prvi korak u liječenju akutnog, po život opasnog krvarenja iz donjeg gastrointestinalnog trakta, kada endoskopski pristup nije moguć ili je neuspješan. Usprkos visokoj stopi uspješnosti, u literaturi se navode neke komplikacije poput ponovnog krvarenja i infarkta crijeva. Zbog terminalnih vaskularnih grana crijeva bez kolateralne cirkulacije, idealno područje za izvođenje embolizacije je na razini *vasa recta*. Idealno sredstvo za emboliju također bi trebalo karakterizirati kontrolirano otpuštanje kako bi se smanjio rizik od ekstravazacije u rubnim žilama. Neki autori predlažu korištenje selektivnih čestica usmjerenih na protok; međutim, oni se ne mogu vizualizirati ili precizno taložiti i mogu refluksirati u ne ciljane arterije. Bolji rezultati, u pogledu stope ponovnog krvarenja, postignuti su s cijanoakrilatima, unatoč tome što njihova uporaba zahtijeva iskusnog operatera, zbog povećanog rizika od neciljane embolizacije i uklještenja mikrokatetera. Kako bi se prevladalo ovo ograničenje, uvedene su odvojive zavojnice koje omogućuju sigurnu i selektivnu embolizaciju i u slučajevima u kojima su žile tanke i/ili zakrivljene. Tekući materijali za embolizaciju poput neadhezivnih sredstava, kao što je kopolimer etilen-vinil alkohola, karakterizirani su kontroliranim otpuštanjem, neprianjanjem, progresivnim skrućivanjem, kohezivnošću, visokom vaskularnom penetracijom i slabim upalnim učinkom na endotel. Štoviše, polimeriziraju postupno od periferije prema središtu. To predstavlja veliku razliku od cijanoakrilata koji polimeriziraju trenutno. Nadalje, još jedna prednost je da se tekući materijali za embolizaciju istiskuje pritiskom koji operater primjenjuje na štrcaljku i ne ovisi o protoku krvi. Posljedično, postupak je sigurniji i omogućuje da se distalni vrh katetera ostavi *in situ*, čime se omogućuje selektivna angiografska kontrola nakon nekoliko minuta (4).

Bubrežna trauma je česta patologija koja ima mnogo raznih oblika liječenja. Jedna od oblika liječenja bubrežne traume, točnije krvarenja u bubreg je embolizacija bubrežne arterije. Postupak embolizacije bubrežne arterije može se podijeliti na selektivnu i neselektivnu

embolizaciju. Razlika je u tome da se selektivnom embolizacijom okludira grana bubrežne arterije drugog ili trećeg stupnja. Kako bi se funkcija bubrega očuvala uvijek se preferira što više selektivna embolizacija kako ne bi došlo do infarkta segmenta bubrega. Neselektivna embolizacija indicirana je samo kod opsežnih bubrežnih trauma. Prije samog zahvata nužno je obaviti CT ili MRI dijagnostiku kako bi se odredio točan broj i položaj grana bubrežne arterije, postojanje ekstrarenalne vaskularizacije te opseg i opsežnost krvarenja. Uz dijagnostičke digitalne metode potrebno je napraviti laboratorijske nalaze krvi u kojima su najvažniji broj leukocita, hemoglobin i hematokrit te kreatinin. Broj trombocita trebao bi biti veći od 50, a međunarodni normalizirani omjer (INR) manji od 1,5. Nizak broj trombocita i visok INR smanjit će učinkovitost embolizacije jer neće omogućiti odgovarajuću hemostazu. Uz to određeni autori preporučuju upotrebu antibiotske profilakse. Prvi korak u izvođenju embolizacijskog zahvata kod bubrežne traume je iniciranje lokalnog anestetika u područje koje je odabrano kao ulazno mjesto. Ulazno mjesto je najčešće desna ili lijeva bedrena arterija. U malom broju slučajeva kada anatomske varijacije kuta grananja bubrežne arterije od aorte ne dopuštaju prolazak katetera ili ako su ilijačne arterije patološki promijenjene razmatra se pristup preko radijalne ili brahijalne arterije. Mikropunkcijska igla (21-gauge) koristi se za pristup žili modificiranom Seldingerovom tehnikom. U arteriju uvodi se kateter veličine 5 ili 6 frencha i spaja na vrećicu za ispiranje hepariniziranom fiziološkom otopinom. Pigtail angiografski kateter postavlja se u aortu iznad razine bubrežnih arterija i ispod gornje opornjačke arterije. Radi se DSA kako bi se odredio položaj i broj bubrežnih arterija. Izbor katetera za odabir glavne bubrežne arterije ovisi o operateru, ali se može koristiti kateter veličine 5 frencha kao što je Cobra (C2) ili Lev (Lev-1). Tipični proceduralni koraci su DSA glavne bubrežne arterije za određivanje mjesta patologije. Mikrokateter i žica vodič mogu se koristiti koaksijalno za navigaciju u bubrežne grane drugog ili trećeg reda ako je potrebno. Nakon što se odredi mjesto od interesa, provodi se embolizacija alkoholom, ljepilom, metalnim spiralama, polivinil alkoholom (PVA), mikrosferama ili gel pjenom (40).

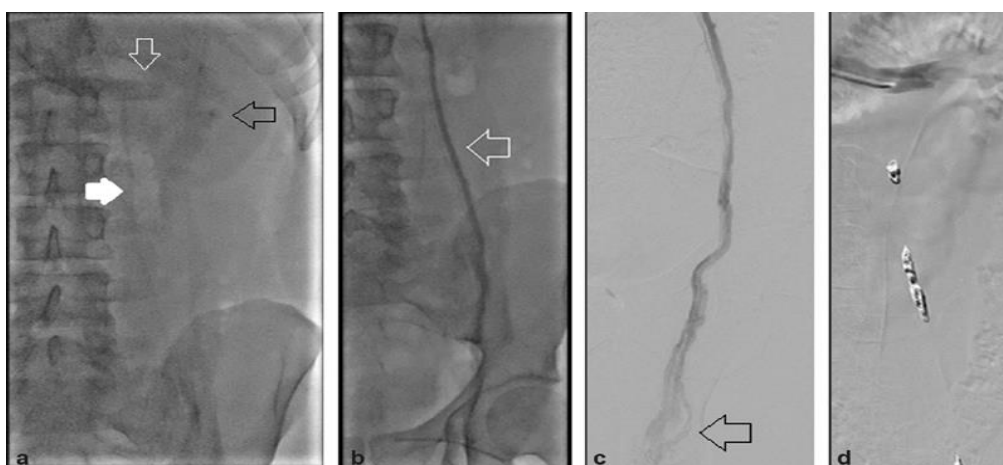Embolizacija ima ključnu ulogu u liječenju traumatskih lezija slezene, smanjujući perfuzijski tlak unutar parenhima slezene i održavajući kolateralni protok kako bi se dugoročno očuvala funkcija slezene. Embolizacija slezenske arterije smanjuje rizik od akutne rupture, infarkta i stvaranja apscesa. Embolizacija slezene izvodi se uglavnom korištenjem endovaskularnih čepova i spirala, kako bi se poštedjelo ishodište dorzalne arterije gušterače i velike arterije gušterače, te kako bi se održao kolateralni protok (4).

6.1.3. Embolizacija varikokele

Iako je varikokela stanje koje je prvi put opisano još u antičko vrijeme točna patogeneza, mehanizam učinaka na plodnost muškaraca te optimalan postupak liječenja i u današnje vrijeme su raspravljani. Iako ima mnogih oblika i mogućnosti liječenja one se mogu podijeliti u dvije skupine, a to su kirurško i endovaskularno liječenje. U kirurško liječenje spadaju subingvinalna varikokelektomija, retroperitonealna varikokelektomija te ingvinalna varikokelektomija, dok u endovaskularno liječenje spadaju embolizacija i skleroterapija. Iako se varikokele liječe od 1952. nije razjašnjeno koja je metoda liječenja superiorna za povrat plodnosti. Jedina činjenica koja je potvrđena u studijama tijekom godina je da i radiološki i kirurški postupci povećavaju plodnosti kod muškaraca koji su podvrgnutu zahvatu (27). Indikacije za tretiranje varikokele su liječenje u sklopu medicinske obrade neplodnosti kod muškaraca, abnormalni parametri sjemena, opipljive varikokele, bol, neuspjeh razvoja testisa kod adolescenata (28).

Embolizacija varikokela izvodi se u sali za intervencijsku radiologiju. Prije samog zahvata pacijentu je potrebno aplicirati lokalnu anesteziju oko mjesta ulaska. Za mjesto ulaska u žilni sustav najčešće se odabire desna bedrena vena pošto je zbog anatomske položaja operateru lakše pristupiti lijevoj spermatičnoj veni gdje se u većini slučajeva nalazi varikokela. Ako je varikokela desnostrana potrebno je razmotriti pristup preko unutarnje jugularne vene. Umetanje vodilice vrši se seldingerovom tehnikom pod kontrolom ultrazvuka. Kateter koji se najčešće koristi je lumena 5 ili 6 frencha niskog profila. Ovojnica za navođenja (Flexor Ansel, Cook Medical, Bloomington) postavlja se u donju šuplju venu preko početne žice za navođenje. Za kanaliziranje lijeve bubrežne vene koristi se hidrofилne žice i kateteri. Za ulaz i kanaliziranje bubrežne vene radiološki tehnolog ili operater vrši fluoroskopiju s aplikacijom kontrasta na razini L1-L2. Nakon uspješnog kanaliziranja lijeve bubrežne vene ponovno se aplicira kontrast i vrši fluoroskopija koji bi se odredilo ušće lijeve spermatične vene. Operater zatim ulazi u lijevu spermatičnu venu te se tada vrši DSA tako da se pacijent postavlja u obrnuti Trendelenburgov položaj ili se vrši Valsalvinov manevar. DSA se ponavlja na više razina kako bi se potvrdila dijagnoza varikokele, odredio broj venskih kolaterala. Najčešći kolateralni putovi uključuju duplikaciju gonadalne vene, lumbalne, renalne kapsularne i ilijačne vene. Nakon određivanja svih kolateralnih venskih puteva mikrokater i mikrožica postavljaju se što dublje u spermatičnu venu kako bi embolizacija bila tehnički uspješno izvršena. Embolizacija obično započinje na razini glave bedrene kosti i acetabuluma.

Sredstva za embolizaciju koja se mogu upotrebljavati su odvojive i potisne zavojnice. Odvojive zavojnice omogućuju preciznije postavljanje i mogu se ukloniti ako zavojnica nije odgovarajuće veličine za venu. Zavojnice s vlaknima izazivaju trombozu unutar vene, a zavojnice obložene hidrogelom omogućuju mehaničku okluziju žile širenjem u veličini nakon dolaska u dodir s krvlju. Prva spirala mora biti postavljena ispod najniže kolateralne grane gonadne vene ili na razini pubične simfize, što god je niže. Dodatna gnijezda zavojnica postavljaju se proksimalnije kako bi se isključili svi potencijalni kolateralni putovi. Za potpunu okluziju gonadne vene upotrebljavaju se spirale ili vaskularni čepovi (npr. Amplatzer). Ljepilo (n-butyl-2-cyanoacrylate, n-BCA) je tekuće sredstvo za embolizaciju koji se može koristiti za embolizaciju varikokele. Obično se miješa s etiodiziranim uljem (Lipiodol) obično u omjeru 1:1 s 1 mL svakog. Udio ulja može se povećati kako bi se povećala viskoznost i neprozirnost smjese, ali time se usporava vrijeme polimerizacije. Kateter se ispiru 5% otopinom dekstroze kako bi se spriječila polimerizacija ljepila u lumenu katetera, a ljepilo se ubrizgava odmah nakon toga. Moguća je upotreba takozvane „sendvič tehnike“ koja spaja embolizaciju i sklerozaciju (slika 2). Postupak se provodi tako da se u razini pubične simfize isporuči sredstvo za embolizaciju. Nakon toga proksimalno od mjesta isporučivanja sredstva za embolizaciju isporučuje se sklerotični materijal poput STS-a (*eng. Sodium Tetradecyl Sulfate*). Naposljetku proksimalno od isporuke sklerotičnog materijala isporučuje se drugo klupko zavojnica. Time je sklerotički materijal zarobljen unutar varikokele. Prednost „sendvič metode“ je to da sklerotični materijal prodire u male kolateralne venske kanale koji su premali za kateterizaciju (41).



Slika 2. Embolizacija lijeve varikokele „sendvič tehnikom“

Izvor: Wadhwa V, Kashanian JA, Schiffman M, McClure TD. Varicocele Embolization: Patient Selection: Preprocedure Workup, and Technical Considerations. *Semin Intervent Radiol.* 2021;38(2):176-181. doi: 10.1055/s-0041-1727105.

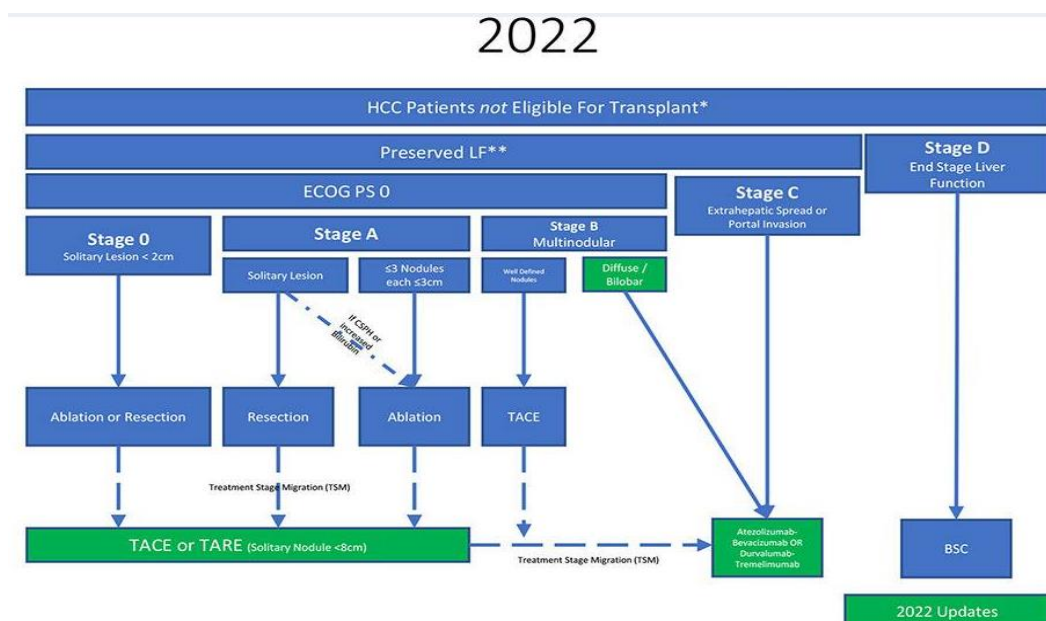
6.2. Embolizacijski postupci kod patoloških tvorbi

Iako je konvencionalni pristup lokalnoj kontroli solidnih malignih tumora kirurški, tumore može biti teško ukloniti zbog njihove lokacije, veličine ili komorbiditeta pacijenta. Embolizacija se pokazala kao učinkovit alat za liječenje neoperabilnih hipervaskularnih tumora. U ovom postupku, angiografija i naknadna embolizacija koriste se za preferencijalnu blokadu opskrbe krvlju tumora u odnosu na susjedni zdravi parenhim. Obično je cilj embolizacije u liječenju raka izazvati ishemiju unutar tumora, što rezultira nekrozom tumora i njegovim smanjenjem. Općenito, embolizacija namjerno devaskularizira tumor blokiranjem različitih razina njegove opskrbe krvlju (npr. hranidbene arterije, peritumoralna mreža ili intratumoralne žile). Uz klasičnu embolizaciju dodatkom kemoterapeutskog agensa materijalu za emboliju pojačava se učinak na tumor. Taj postupak naziva se kemoembolizacija. Embolizacija se također može koristiti na resektabilnim tumorima prije operacije kako bi se smanjilo intraoperativno krvarenje - što je značajan problem tijekom operacije za visoko vaskularne tumore. Ukratko, minimalno invazivna endovaskularna embolizacija pokazala se korisnom za niz visoko prevalentnih onkoloških patologija. U usporedbi s kirurškim zahvatom, endovaskularna embolizacija ima niže stope komplikacija, izbjegava opću anesteziju i često se može izvesti izvanbolnički, čime se smanjuju ukupni troškovi. Embolizacija je postala prihvaćeni način liječenja raka kod pacijenata s različitim kliničkim scenarijima. Često se koristi u kliničkoj praksi u liječenju hepatocelularnog karcinoma, jetrenih metastaza kolorektalnog karcinoma i neuroendokrinih tumora, karcinoma bubrežnih stanica, mioma maternice te benigne hiperplazije prostate (3,4).

6.2.1. Embolizacija tumora jetre

U raznim istraživanjima predloženo je mnoštvo vrsta liječenja HCC –a. Nijedna metoda liječenja nije idealna za tretman i odabir metode ovisi o ustanovu i liječničkom timu. Najraširenija klasifikacija karcinoma jetre, koja ujedno sadrži i smjernice za odabir metode liječenja, je BCLC klasifikacija (slika 3). Prema BCLC klasifikaciji metoda izbora za liječenje 0 i A stadija je kirurška resekcija, tj. uklanjanje segmenta jetre u kojem se nalazi karcinom. Druga metoda koja je preporučena za vrlo rani i rani stadij je ablacija tumora, odnosno modificiranje temperature tumora radiovalovima (radiofrekventna ablacija), hlađenjem (krio ablacija) ili zagrijavanjem (mikrovalna i laserska ablacija). Prognoza za petogodišnje preživljenje ovih pacijenata ako je tumora manji od 5 cm i ako nema značajne portalne hipertenzije je oko 70%. U ovim ranim stadijima moguća je transplantacija jetre koja ima

iznimno dobru stopu preživljenja pošto je mogućnost recidiva iznimno mala. Kako bi pacijenti pristupili listi čekanja za transplantaciju mora zadovoljiti Milanski kriterija, odnosno jedan nodul manji od ili jednak 5 cm u promjeru ili ne više od tri nodula, od kojih nijedan nije veći od 3 cm u promjeru bez makrovaskularne invazije i ekstrahepatičnog širenja. Za BCLC stadij B odnosno srednji stadij preporučena je endovaskularna transarterijska metoda liječenja. Petogodišnja stopa preživljenja iznosi 32,4 %. Zadnji stadij progresije tumora je stadij C i njega je najteže liječiti zbog invazije tumora po jetri i metastaziranja u okolne organe. Prva linija liječenja C stadija karcinoma su sistemski kemoterapeutici sorafenib, inhibitor multikinaze te lenvatinib. Uz sistemske kemoterapeutike u kasnijoj fazi moguća je i primjena palijativne terapije u koju spada cijeli niz metoda liječenja uključujući i endovaskularne metode. Medijan preživljenja u zadnjem stadiju iznosi 10,7 mjeseci (30,42).



Slika 3: Algoritam liječenja HCC, BCLC klasifikacija

izvor: Goyal P, Salem R, Mouli SK. Role of interventional oncology in hepatocellular carcinoma: Future best practice beyond current guidelines. Br J Radiol. 2022;95(1138):20220379. doi: 10.1259/bjr.20220379.

Pristup i kateterizacija jetrene arterije za sve oblike endovaskularnog liječenja je gotovo jednak. Ulazno mjesto je bedrena arterija nakon koje se kateterom kanalizira zajednička ilijačna arterija do aorte, nakon koje se ulazi u celijakalno stablo zajedničku jetrenu arteriju gdje se najčešće vrši DSA. Od tamo se ulazi u arteriju koja je odgovorna za irigaciju tumora. Embolizacija i kemoembolizacija bez značajnog oštećenja jetrenog parenhima moguća je zbog toga što jetra ima dvostruki krvotok. Naime 75% protoka te 50 % kisika u jetru se dovodi preko portalne vene, kod je drugih 25% protoka i 50 % kisika dovedeno preko jetrene arterije. HCC s druge strane ima perfuziju gotovo pretežito arterijskim sustavom, što jetrenu arteriju ga čini savršenom za isporuku sredstva za embolizaciju ili

kemoterapeutskog lijeka. Vrste endovaskularnog liječenja za tumore jetre su embolizacija, TACE, transarterijska radioembolizacija (*eng. trans-arterial radioembolization - TARE*). Embolizacija je metoda koja je gotovo u potpunosti potisnuta uvođenjem TACE- a, no još uvijek je prigodna rezervna metoda liječenja ako pacijent ne podnosi kemoterapeutike ili pacijent ima kolateralnu ekstrahepatalnu vaskularizaciju zbog koje bi kemoterapeutik izašao u sistemsku cirkulaciju (42). TARE je endovaskularna metoda kod koje se umjesto kemoterapeutika u patološku leziju isporučuju mikrosfere veličine 20–60 μM itrija-90 (Y90). Itrij 90 ima mnoge karakteristike koje ga čine prikladnim radionuklidom za liječenje raka. Y90 je visokoenergetski (maksimalno 2,27 MeV s prosjekom od 0,937 MeV) čisti beta emiter. Postoji ograničeno prodiranje visokoenergetskih beta zraka u tkiva s prosječnom udaljenosti od 2,5 mm i maksimalno 11 mm. Ograničeno prodiranje u tkivo omogućuje žarišnu izloženost zračenju bez štetnog učinka na koštano srž ili potrebe za izolacijom pacijenta. Poluzivot je kratak i iznosi 2,67 dana, a više od 95% zračenja isporučuje se unutar 2 tjedna (18).

TACE je endovaskularna metoda kod koje se uz isporuku sredstava za embolizaciju u vaskularizaciju patološke strukture u nju isporučuje i kemoterapeutik. Kod liječenja tumora jetre postoje dvije vrste TACE, konvencionalni i TACE s kuglicama s izlučujućim lijekom. Konvencionalni TACE (kTACE) uključuje intraarterijsku injekciju citotoksičnih sredstava kao što su doksorubicin ili cisplatin emulgiranih u radio-nepropusnom sredstvu na bazi ulja, lipiodolu. Nakon toga slijedi intraarterijska injekcija sredstava za embolizaciju kao što je želatinska spužva. U cTACE, lipiodol isporučuje citotoksične tvari izravno u sam tumor i uzrokuje embolizaciju mikrocirkulacije tumora. Nadalje, intratumorsko zadržavanje lipiodola može se otkriti na slikama nakon zahvata, što omogućuje predviđanje odgovora na liječenje. Druga vrsta je DEB (*eng. Drug-Eluting Beads – DEB*) – TACE, neresorptivne emboličke mikrosfere veličine 100-300 μm koje mogu otpuštati lijekove, razvijene su za postizanje kontinuiranog ciljanog otpuštanja citotoksičnih tvari s popratnim učincima tumorske embolije. Antitumorski učinak ove dvije metode je sličan, no DEB-TACE nosi veći rizik za ozlijede jetrene arterije i bilijarnog stabla (43).

Iako su endovaskularna metode liječenja, poglavito TACE uglavnom rezervirane za srednji stadij karcinoma jetre one nalaze upotrebu u svim stadijima kao rezervne metode liječenja kada pacijenti nisu podobni za primarnu metoda liječenja. U ranim stadijima ako pacijent nije dobar kandidat za operativni zahvat zbog svoje dobi, komorbiditeta ili disfunkcije jetre, ne ispunjava Milanske kriterije ili broj donora jetre nije dostatan. Sigurnija

alternativa kirurškom liječenju je ablacija tumori sa subkapsularnom ili kupolastom lokacijom, tumori smješteni u blizini glavnog žučnog voda, velikih žila ili crijevnih petlji nisu pogodni za tu metodu liječenja. Kod takvih pacijenata indicirana je TACE ili TARE. Nekoliko studija izvijestilo je visoku stopi odgovora i dobre ishodom nakon TACE u ranim stadijima. Osim samostalno TACE se može koristiti kao neoadjuvantna terapija prije kirurškog zahvata ili transplantacije. Naime nekoliko dana nakon TACE segmenti jetre koji nisu zahvaćeni tumorom, odnosno nisu embolizirani, hipertrofiraju, dok se sam tumor smanji. Kirurški zahvat u tom slučaju ima puno manje komplikacija te je oporavak pacijent brži. Iako endovaskularne metode liječenje nisu preporučene za kasni stadij bolesti one se često primjenjuju u kliničkoj praksi. 20 – 30 % pacijenata s HCC – om ima invaziju tumora u portalnu venu, stanje koje se naziva tumorski tromb portalne vene (*eng. portal vein tumor thrombosis - PVTT*). Razlog tome je što embolizacije uzrokuje stvaranje kolateralne vaskularne mreže koja zaobilazi portalnu venu i očuva funkciju jetre. Iako endovaskularni postupci nemaju značajno veći medijan preživljenja u zadnjem stadiju tumora jetre, kod bolesnika sa segmentalnim ili subsegmentalnim PVTT-om TACE je opravdana liječenja pošto pacijenti barem imaju očuvanu funkciju jetre i samim time i kvalitetniji život (42). U određenim slučajevima TACE je potrebno ponavljati, kada dođe do te situacije rezultat ART (*eng. Assessment for Retreatment with TACE*) i rezultat ABCR (AFP, BCLC, Child-Pugh i Response) mogu voditi proces odlučivanja, a treba uzeti u obzir otpornost na TACE (43).

Najčešće komplikacije kod TACE je postembolizacijski sindrom karakteriziran bolovima u truhu, vrućicom i ileusom. Jedan sustavni pregled objavio je da su se postembolizacijski sindrom i prolazno povećanje jetrenih enzima pojavili u 47,7% odnosno 52% pacijenata koji su bili podvrgnuti cTACE (43).

6.2.2. Embolizacija tumora bubrega

Indikacije za embolizacija tumora bubrega su najčešće predoperativno liječenje bubrežnih tumora prije nefrektomije, djelomične nefrektomije ili ablacije te embolizacija bubrežnih tumora u sklopu palijativnog liječenja. Embolizacija tumora prije kirurške resekcije indicirana je pošto je sam kirurški zahvat nakon embolizacije lakše izvesti i s manje komplikacija. Embolizacija povećava edem između tumorskog tkiva i zdravog parenhima bubrega što kiruršku resekciju čini lakšom te smanjuje intraoperativni gubitak krvi. Period između embolizacije i kirurškog zahvata ne bi trebao biti veći od 72 h. Embolizacija tumora bubrega prije ablacije indicirana je kod tumorskih masa manjih od 5 cm. Nakon izvršenja

embolizacije ablaciju je potrebno izvršiti unutar 24 h. Palijativna embolizacija ili kemoembolizacija indicirana je kod inoperabilnog RCC – a. Uspješnost zahvata u smanjenju simptoma iznosi oko 75%. RCC je najčešći maligni tumor bubrega, no postupak za embolizaciju bilo koje vrste tumorskih masa na bubregu je više manje isti (40).

Embolizacijski zahvat započinje iniciranjem lokalnog anestetika u područje oko desne ili lijeve bedrena arterija koja je najčešće mjesto ulaska u vaskularni sustav. Ulaz preko radijalne ili brahijalne arterije indiciran je kada pristup preko bedrene arterije nije moguć zbog anatomskih varijacija kuta grananja bubrežne arterije ili nekih vaskularnih patologija na putu do nje koje operater ne može zaobići. Odabranoj žili se pristupa modificiranom Seldingerovom tehnikom najčešće s mikropunkcijska igla (21-gauge). U arteriju uvodi se kateter veličine 5 ili 6 frencha koji se spaja na vrećicu za ispiranje hepariniziranom fiziološkom otopinom. Pigtail angiografski kateter postavlja se u aortu iznad razine bubrežnih arterija i ispod gornje opornjačke arterije. Izbor katetera za kanaliziranje glavne bubrežne arterije ovisi o operateru, no najčešće se koristiti kateter veličine 5 frencha kao što je Cobra (C2) ili Lev (Lev-1). Nakon pozicioniranja katetera radiološki tehnolog izvori DSA glavne bubrežne arterije za određivanje mjesta patološke tvorbe te utvrđivanja broja hranidbenih arterija tumora. Mikrokateter i žica vodič mogu se koristiti koaksijalno za navigaciju u hranidbene arterije tumora. Nakon dolaska u odabrano mjesto za embolizaciju isporučuje se materija poput alkohola, ljepila, metalnih spiralama, polivinil alkoholom (PVA). Izbor materijala za embolizaciju ovisi o vrstu tumorske mase, odabiru od strane operatera te namjeni embolizacije (40).

6.3. *Fluoroskopija i digitalna supstrakcijska angiografija (needle guidance + emboguide)*

Krvne žile se u konvencionalnoj radiološkoj dijagnostici ne mogu prikazati pošto su sličnog radiodenziteta poput okolnog tkiva, iznimka su kalcifikacije stijenki krvnih žila, stoga se za njihov prikaz rabe radiografska, CT i MR – angiografije. Angiografija je radiološki prikaz krvnih žila uštrcavanjem kontrastnog sredstva u krvnu žilu koja se želi prikazati. Kontrastna sredstva pojačavaju kontrast na slici pošto sadržavaju elemente visokog atomskog broja poput joda. Kontrastno sredstvo se u krvnu žilu može uštrcati izravno preko intravenske kanile ili preko katetera koji se dovodi do područja željene žile (13). Kateterska angiografija vođena fluoroskopijom intervencijski je postupak kojim se preko katetera aplicira kontrastno sredstvo u svrhu vizualizacije krvnih žila. Fluoroskopija je metoda radiološkog snimanja u stvarnom vremenu kojom se prikazuje kretanje tkiva, organa ili drugih unutarnjih struktura.

Kateterska angiografija viđena fluoroskopijom može se koristiti u dijagnostičke ili terapijske svrhe (44).

Specifične relativne kontraindikacije za ovu radiološku metodu snimanja su alergija na kontrast, loša bubrežna funkcija, koagulopatija, dok je apsolutna kontraindikacija trudnoća. Ako pacijent ima neku od ovih kontraindikacija, ako je moguće, potrebno ju je riješiti kako bi se pristupilo zahvatu. Prostorija u kojoj se izvodi fluoroskopija mora biti usklađena s propisima koji su određeni zakonom o zaštiti zračenja, također u prostoriju se mora nalaziti monitor, razni materijal za izvođenje intervencijskih postupaka poput katetera, uvodnica, braunila... Izvođenje postupka izvodi multidisciplinarni tim koji mora sadržavati medicinsku sestru s iskustvom u intenzivnoj njezi, radiološkog tehnologa koji upravlja radiološkom aparaturom, asistira u izvođenju postupka, vodi evidenciju o inventaru te obradi i arhiviranju slika te naposljetku liječnika specijalista radiologije koji uvodi kateter do željenog mjesta. Priprema pacijenta uključuje brijanje i dezinfekciju područja koje će se koristiti kao ulazno mjesto za kateterizaciju. Osoblje mora utvrditi postoji li mogućnost trudnoće ili alergija na jodno kontrastno sredstvo. Postupak se izvodi u sterilnim uvjetima pošto se ulazi u vaskularni sustav pacijenta tako da osoblje mora poštovati pravila asepse. Također prije početka zahvata pacijent mora potpisati informirani pristanak te osoblje mora primiti i proučiti dokumentaciju o pacijentu poput laboratorijskih nalaza (44).

Jedna od tehnika koje se mogu koristiti u sklopu fluoroskopski vođene angiografije je digitalna suptrakcijska angiografija, radiološka fluoroskopska metoda u kojoj računalo suptrahira (oduzima) pozadinsku praznu sliku od slike s krvnim žilama ispunjenih kontrastom. Dakle za dobivanje snimke najprije je potrebno snimiti snimku bez kontrasta nakon koje se snima postkontrastna snimka. Računalo oduzima postkontrastnu od native snimke kako bi dobili detaljan prikaz krvne žile s njezinim grananjem, promjenama stijenke, kolateralnim krvotocima i dinamikom njezinog protoka bez dijagnostički nepotrebnog prikaza okolnog tkiva, što je savršeno za dijagnostiku mnogih vaskularnih patologija i patoloških tvorbi (13). Cijeli periferni arterijski sustav može se slikati jednom injekcijom kontrasta korištenjem koračnog portala ili tehnike stolnog DSA. I na koračnom stolu i na koračnom portalu, snimaju se native i postkontrastne slike. U tehnici koračnog stola, stol za pacijenta pomiče arterijsku anatomiju preko vidnog polja u skladu s kontrastnim bolusom. Tehnika koračnog portala je slična, osim što je stol za pacijenta fiksiran dok se mobilni portal pomiče preko arterijske anatomije od interesa (44).

Druga često korištena tehnika u angiografiji pod kontrolom fluoroskopije je mapiranje puta (*eng. road mapping*). Mapiranje puta koristi sličnu tehniku kao i DSA no u ovoj tehnici se najprije snimi DSA s maksimalnim zamućenjem žile, ova snimka se koristi kao maska koja se oduzima od svih naknadnih fluoroskopskih snimaka. Ovom tehnikom se dobivaju fluoroskopske snimke u stvarnom vremenu koje prate micanje katetera superponirane na masku, odnosno snimku maksimalne imbibicije krvne žile od interesa. Mapiranje puta olakšava vizualizaciju malih katetera i navigaciju katetera kroz vaskularni sustav (44).

U sklopu embolizacije postoji nekoliko softverskih proširenja poput *syngo Embolization Guidance* te *syngo Needle Guidance* koje je razvila tvrtka Siemens. *Embolization Guidance* je softver za napredno planiranje i vođenje embolizacije. Za izvedu se prvo odredi izocentar objekta snimanja iz AP i LL projekcije nakon čega se izvodi CT s C lukom. Nakon učinjenog CT-a odabire se *bull's eye* kao točka gdje treba doći igla te gdje se nalazi lezija za embolizaciju. Softverski dio izvođenja ovog programa sastoji se od nekoliko koraka, prvi je označavanje tumora na dijagnostičkoj snimci poput CT-a, softver zatim postavi automatsku vizualizaciju tumorske sfere (*eng. automatic visualization of the tumor sphere - VOI*) i sigurnosnu marginu oko tumora. Nakon toga automatski se detektiraju krvne žile između katetera i tumora. Ako postoje dodatne lezije one se također detektiraju s njihovom vaskularizacijom. Kada softver ima navedene podatke hranidbene krvne žile tumora se mogu kodirati bojom i preklopiti sa slikom maske na DSA. Prednosti korištenje softverskog proširenje su mnogobrojne i uključuju smanjenje doze, precizna navigacija do same lezije kao i dužina trajanja samog embolizacijskog postupka (44).

Iako su DSA i *roadmap* apsolutno nužne i korisne tehnike koje se izvode u sklopu fluoroskopije, one rezultiraju značajnim povećanjem efektivne doze zračenja za pacijenta stoga se njihova upotreba treba ograničiti. Osim za pacijenta u fluoroskopiji općenito, pošto je izvedena u stvarnom vremenu, dio doze zračenja primi i osoblje. Glavni izvor zračenja za osoblje je raspršeno zračenje koje dolazi iz pacijentovog tijela. Kako bi se smanjila doza zračenja za pacijenta i osoblje najvažniji faktor na koji se izravno može utjecati je kolimacija. Radiološki tehnolog prilikom snimanja bilo koje tehnike fluoroskopije mora osigurati da je snop zračenja maksimalno kolimiran, imajući na umu da dobivena snimka mora imati funkcionalno značenje, to jest mora konstantno pratiti kretanje katetera i prikazati sva važna anatomski područja vaskularnog sustava. Drugim riječima svaka snimka mora biti opravdana. Također zadaća radiološkog tehnologa je osiguranje kvalitete radioloških fluoroskopskih snimaka. Glavni parametri koji utječu na kvalitetu snimke su već prije spomenuta kolimacija

koja mora biti maksimalna da bi bilo manje raspršenog zračenja te udaljenost pacijent receptor koja mora biti što manja, također da bi se smanjilo raspršeno zračenje kako na receptor tako i na osoblje. Zbog smanjenja raspršenog zračenja neće se morati povećati anodna struja i napon koji su parametri koji također utječu na dozu (44).

6.4. Materijal za embolizaciju

U kliničkoj upotrebi dostupan je širok izbor sredstava za embolizaciju, kako bi se odredio najbolji materijal za embolizaciju, potrebno je utvrditi je li žila koju treba začeptiti velika ili mala, da li je embolizacija privremena ili trajna te ostaje li tkivo opskrbljeno žilom sposobno za život nakon embolizacije. Bez obzira na sastav, što je agens manji, to je veća vjerojatnost ishemije organa. Sredstva za embolizaciju moraju biti biokompatibilna, isplativa i lako se upotrebljavaju. Idealno bi sredstvo trebalo biti u stanju brzo blokirati arteriju, ispuniti 100% ciljane vaskulature, spriječiti rekanalizaciju, fragmentaciju i pomicanje, nositi terapiju, omogućiti podesivo trajanje embolije, stvoriti intrinzičnu vidljivost, ostaviti ograničene tragove artefakata i imati klinički relevantan rok trajanja. Sredstva za embolizaciju dijele se na mehanička sredstva poput zavojnica, stentova, balona, vaskularnih čepova, pjena s pamćenjem oblika, zatim na čestice u koje mogu biti nekalibrirane trajne poput PVA čestica, kalibrirane privremene poput želatinastih zaloga, kalibrirane trajne mikrosfere poput TGMS te kalibriranih privremenih poput hitozana. Zadnja velika skupina sredstava za embolizaciju su tekućine ili gelovi koji se dijele na sklerozirajuća sredstva poput etanola, *in-situ* otopina za geliranje, te na gelova za razrjeđivanje smicanjem (3).

6.4.1. Sredstva za mehaničku embolizaciju

Sredstva za mehaničku embolizaciju dijele se na zavojnice, stentove, vaskularne čepove, balone te pjene s pamćenjem oblika. Generalno gledano najčešće se koriste za ispunjavanje aneurizmi ili kontrolu krvarenja (3).

Embolizacija zavojnicama se primarno koristi za ispunjavanje aneurizmi te zaustavljanje krvarenja. Mehanizam embolizacije zavojnicama je prvenstveno mehanička okluzija s niskim trombogenicim svojstvima, za trombogenost razvijene su zavojnice s bioaktivnim premazima. Takve zavojnice imaju površinsku trombogenost koja potiče proces zgrušavanja i stvaranja tromba. Zavojnice imaju nekoliko ključnih karakteristika poput savitljivosti, zbog lakše isporuke, moraju biti vidljive radiološkim metodama snimanja. No najvažnije svojstvo zavojnice je biokompatibilnost što znači da zavojnica postavljena u tijelo

pacijenta ne smije izazvati lokalnu ili sistemsku reakciju, upravo iz tog razloga zavojnice su građene od materija koji imaju bioinertnu jezgru poput nehrđajućeg čelika, platinuma, nitinola koje mogu biti premazane bioaktivnim premazom (3).

Pjene s pamćenjem oblika služe za liječenje istih patologija kao i zavojnice, no one su bolja alternativa od zavojnica. Embolizacija zavojnicama nosi nekoliko mogućih rizika poput stvaranja upale i rekanalizacije krvne žile. Pjene s pamćenjem oblika imaju nekoliko prednosti nad zavojnicama poput bolje biokompatibilnosti, poboljšanja vizualizacije kontrasta, podesiva veličina pora koje se mogu prilagoditi za optimalnu staničnu integraciju i stabilnu integraciju tkiva unutar pjene. Pjena s pamćenjem oblika omotana oko bioinertnog materijala poput nitinola se uvede kroz kateter u smanjenom, sklupčanom obliku. Nakon isporuka u vaskularnu patologiju poput aneurizme tjelesna temperatura i apsorpcija tekućine aktiviraju širenje pjene. Pjena se unutar 20 minuta proširi oko 10 puta i ispunjuje cjelokupni prostor vaskularne patologije ili krvne žile.

6.4.2. Čestice

Čestice su bile prva sredstva za embolizaciju koja su bila u kliničkoj upotrebi te su trenutno najčešće korištena sredstva za embolizaciju zbog svoje svestrane funkcionalnosti. Dijele se na trajna i privremena nekalibrirana sredstva te trajne i privremene kalibrirane mikrosfere. Nekalibrirane čestice su se često primjenjivale u prošlosti no, danas im je upotreba limitirana zbog nepredvidivog *in vivo* putovanja i okluzije. Zbog tih nepovoljnih karakteristika u današnje vrijeme su ih uvelike zamijenile kalibrirane mikrosfere zbog njihove raspodjele veličine koja se može kontrolirati i sfernog oblika. Jedna od opasnosti kod korištenja čestica je mogućnosti izazivanja plućne embolije ako su čestice premalene, stoga se postavilo ograničenje za veličinu od minimalno 40 mikrometara promjera (3).

Trajne nekalibrirane čestice su čestice polivinila alkohola (*eng. polyvinyl alcohol-PVA*). PVA čestice se pripremaju mehaničkom fragmentacijom PVA polimernog bloka nakon čega slijedi prosijavanje kako bi se odvojile čestice određenog promjera. PVA čestice nakon isporuke do patologije uzrokuju trenutno mehaničku okluziju krvne žile nakon koje u prvih par dana slijedi stvaranje tromba, zatim nakon nekoliko tjedana započinju upalni procesi i remodeliranje krvne žile te naposljetku nakon nekoliko mjeseci može doći do rekanalizacije zbog migracije čestica. PVA čestice imaju nekoliko mana poput embolizacije proksimalnih većih krvnih žila zbog hidrofobnosti te nepredvidivo ponašanje embolizacije zbog nejednake veličine čestica (3).

Privremene nekalibrirane čestice su želatinasti zaloz. Želatinasti zaloz se proizvode od pročišćene želatine svinjske kože. Želatinasti zaloz služe kao hemostatska sredstva za embolizaciju; mogu se zamutiti miješanjem s kontrastnim sredstvom (npr. jodiranim kontrastom) kako bi se stvorila suspenzija za injekciju. Klinički, sustavi temeljeni na želatini koriste se kao prijeoperacijski embolični agensi za smanjenje naknadnog gubitka krvi tijekom operacije. Također su pokazali obećavajuće kliničke rezultate u liječenju HCC-a, zloćudnih bolesti kostiju mioma maternice (srednjoročnih i dugoročnih) i masivnog arterijskog krvarenja. Želatinasti zaloz dovode do opstrukcije distalne krvne žile i stvaranja tromba unutar i okolo njih. Hemostatska sposobnost želatinastih zaloga je gotovo identična fibrinu što smanjuje vrijeme koagulacije. Kada se stavi u meka tkiva, obično se potpuno biorazgradiv unutar 6 tjedana, iako su želatinske mikrosfere s periodom razgradnje od 5 dana dizajnirane za klinička ispitivanja. Embolizacija želatinom smatra se privremenom zbog njezine enzimske razgradnje. Razgradiva priroda želatinskog matriksa smatra se povoljnom za neke primjene kao što je embolizacija unutarnjih ilijačnih arterija i okluzija jetrenih arterija u kemoembolizaciji. Međutim, budući da je njegov profil razgradnje nepredvidiv, embolizacija na bazi želatine može dovesti do ranog oporavka protoka krvi ili može dovesti do trajne okluzije (3).

Trajne kalibrirane mikrosfere razvijene su kao odgovor na nedostatke nekalibriranih čestica. Glavna prednost kalibriranih mikrosfera je ta da sve čestice imaju dosljednu veličinu, odnosno jednak primjer koji za embolizaciju distalnih krvnih žila iznosi od 45 – 150 mikrometara, dok za embolizaciju većih proksimalnih krvnih žila iznosi od 150 – 250 mikrometara. Dosljedna veličina čestica omogućava selektivnu embolizaciju točno određenih krvnih žila. Primjeri kalibriranih mikrosfera su trisakril želatinaste mikrosfere (*eng. trisacryl gelatin microspheres - TGMS*), embosphere te PVA mikrosfere (3).

Privremene kalibrirane mikrosfere indicirane su za upotrebu kad je poželjna privremena embolizacija kod kliničkih stanja poput traume, postporođajnog krvarenja, gastrointestinalnog krvarenja. Cilj privremene embolizacije je zaustaviti protok krvi čime se omogućuje hemostaza i zacjeljivanje ozlijeđene krvne žile. Kako se sredstvo za embolizaciju postepeno razgrađuje, krvne žile se postepeno rekanaliziraju čime se uspostavlja normalan protok krvi. Privremene kalibrirane mikrosfere uz temeljna svojstva mikrosfera poput kalibrirane veličine, kompresibilnosti i elastičnosti, također moraju imati optimalno razdoblje okluzije i biorazgradivosti te intrinzičku radiopacenciju. Postoji nekoliko primjera privremenih kalibriranih mikrosfera kao što su mikrosfere dobivene od hitina i hitozana,

mikrosfere hitozan/karboksimetil celuloze, hidrogelne mikrosfere sa sredstvom za umreživanje koje sadrži hidroksilamin, te mnoge druge (3).

Zrnca koja eluiraju lijek (*eng. drug eluting beads – DEBs*) u svojem sastavu imaju terapijski ili kemoterapijski lijek koji se polako i postepenu otpušta prema patološkoj tvorbi. Postoji mnogo različitih mehanizma aktivacije lijeka te mnogo kombinacija lijekova i sredstava za embolizaciju (3).

6.4.3. Tekućine/gelovi za embolizaciju

Tekućine/gelovi za embolizaciju blokiraju protok krvi formiranjem trajnih odljeva koji ne ovise o pacijentovom koagulacijskom sustavu za stvaranje tromboze. Za tekućine i gelove tipično je potrebna fazna transformacija materijala između primjene (unutar šprice i katetera) i radnih uvjeta (u tijelu). Takav fazni prijelaz iz tekućeg u čvrsti (sol-gel) može se postići putem pristupa kategoriziranih u fizičko umrežavanje (npr. taloženje i ionsko umrežavanje) i kemijsko umrežavanje (npr. polimerizacija). Konkretno, razlika u okolišu između *in vitro* i *in vivo* uvjeti pružaju različite čimbenike pokretače za odvijanje određenih fizičkih mehanizama, kao što su pH, ionska jakost i temperatura. Naposljetku, učinak stanjivanja smicanjem uzrokovan protokom (smanjena viskoznost s povećanjem brzine smicanja) također omogućuje razvoj novih sredstava za embolizaciju, bez obzira na čimbenike okoliša. Postoji cijeli niz sredstava za embolizaciju no oni se u globalu mogu podijeliti na sklerozirajuća sredstva, poput etanola, koji induciraju sklerozu krvne žile, zatim *in-situ* otopine za geliranje te gelova za razrjeđivanja smicanjem (3).

Sklerozirajući agensi uključuju osmotske agense i kemijske iritanse koji induciraju sklerozu krvnih žila. Etanol je jedno od najčešće korištenih sklerozirajućih sredstava za embolizaciju. To dovodi do trajne ozljede endotelnih stanica, denaturacije proteina u krvi i također dovodi do nekroze stijenke krvne žile (3).

N-butil cijanoakrilat je tekuće ljepilo slično cijanoakrilatnom ljepilu, ali sa sporijom stopom polimerizacije. Obično se koristi za postupke embolizacije, osobito u liječenju cerebralnih aneurizmi i arteriovenskih fistula (3).

Onyx je neljepljivo tekuće sredstvo za emboliju sastavljeno od mješavine kopolimera etilen vinil alkohola i dimetil sulfoksida (DMSO). Stvrdnjava se polako i postupno, pružajući izvrsnu kontrolu tijekom postupka. Onyx se često koristi u liječenju moždanih arteriovenskih malformacija i nekih vrsta tumora (3).

7. CILJEVI I HIPOTEZE

7.1. Ciljevi istraživanja

1. Utvrditi postotak pacijenata kod kojih je tehnički uspješno izveden embolizacijski postupak pod kontrolom fluoroskopije
2. Ovisno o spolu utvrditi omjer pacijenata podvrgnutih embolizaciji pod kontrolom fluoroskopije
3. Ovisno o dobi utvrditi omjer pacijenata podvrgnutih embolizaciji pod kontrolom fluoroskopije

7.2. Hipoteze

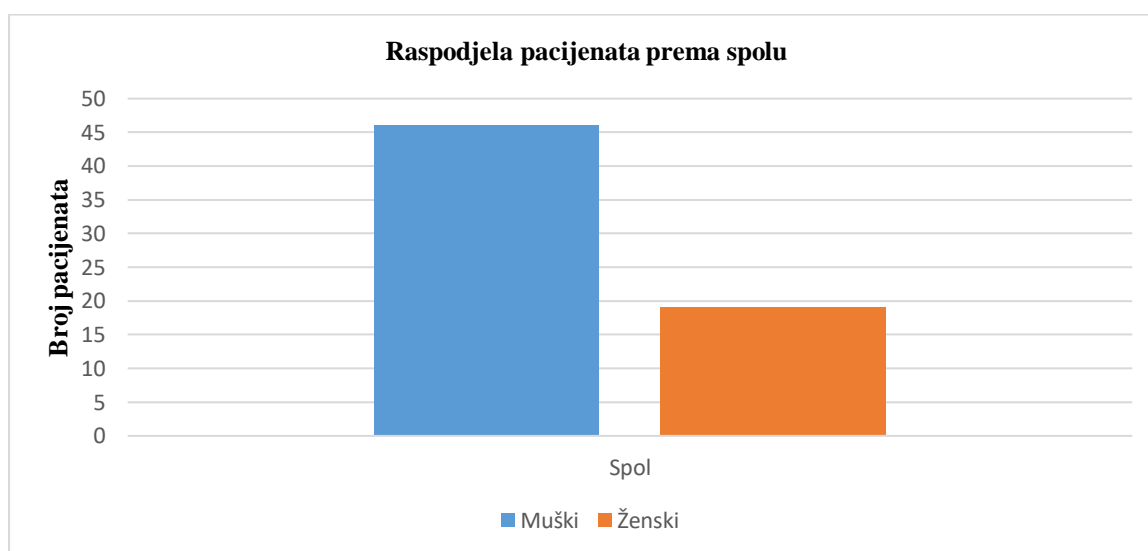
1. Embolizacijski postupak pod kontrolom fluoroskopije tehnički je uspješan u više od 85 % zahvata
2. Više od 50% pacijenata koji su podvrgnuti embolizaciji su muškog spola
3. Više od 50% pacijenata koji su podvrgnuti embolizaciji su od 50 godina

8. ISPITANICI I METODE

8.1. Ispitanici

Retrospektivno istraživanje provedeno na Kliničkom zavodu za radiologiju – lokalitet Sušak, KBC-a Rijeka. Ispitivanje obuhvaća 65 ispitanika koji su bili podvrgnuti embolizacijskom ili kemoembolizacijskom zahvatu u razdoblju od 01.01.2021. do 21.03.2023. godine. Pacijenti su, prema spolu, podijeljeni u dvije skupine: muški i ženski spol (graf 1.)

Graf 1. Raspodjela pacijenata koji su bili podvrgnuti embolizaciji u Kliničkom zavodu za radiologiju u KBC Rijeka, lokalitet Sušak u razdoblju od 01.01.2021. do 21.03.2023. prema spolu



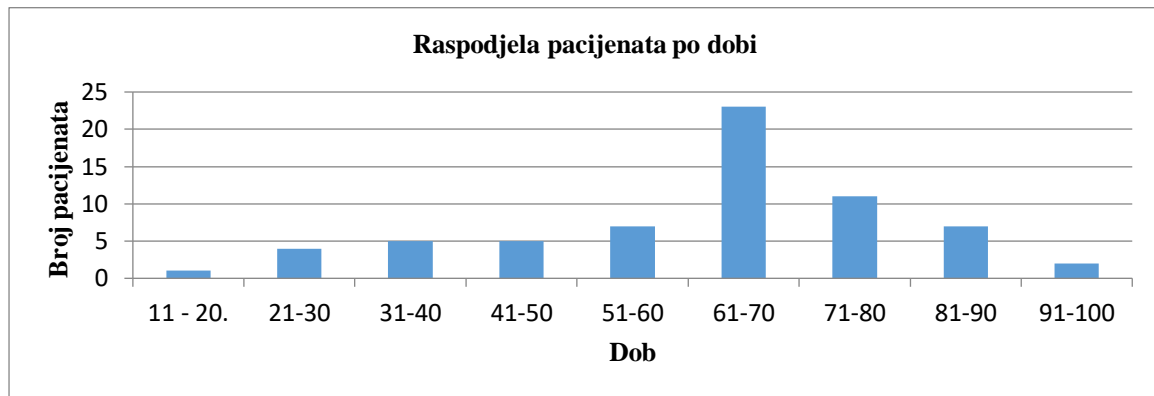
Najstariji pacijent koji je bio podvrgnut embolizaciji ili kemoembolizacije imao je 91 godinu, kod je najmlađi imao 20 godina. Aritmetička sredina dobi pacijenta iznosi 61, 66 godina, dok medijan i mod iznose 65 godina (graf 2.).

Graf 2. Deskriptivna statistika dobi pacijenata

Statistika	
Dob	
Broj	65
Aritmetička sredina	61.65
Medijan	65
Mod	65
Standardna devijacija	17,64
MIN	20
MAX	91

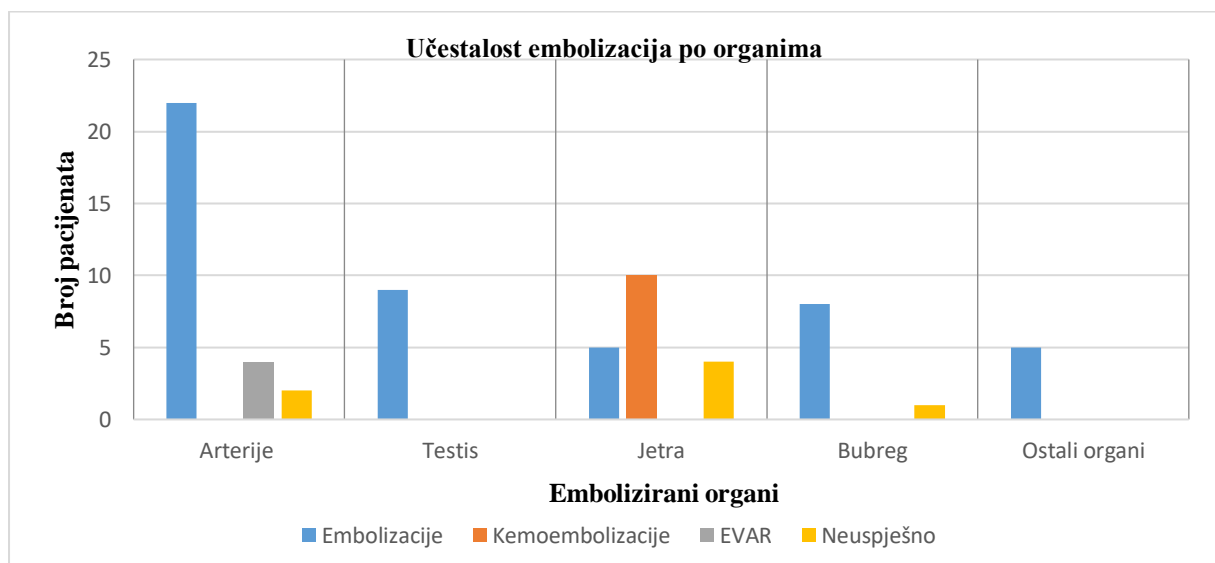
Pacijenti, odnosno ispitanici su bili podijeljeni u dobne skupine s rasponom od 10 godina. Najviše pacijenata bilo je u dobi od 61. do 70. godine, njih 23, a najmanje u dobi od 11. do 20. godine, dvoje pacijenata (graf 3).

Graf 3. Raspodjela pacijenata koji su bili podvrgnuti embolizaciji u Kliničkom zavodu za radiologiju u KBC Rijeka, lokalitet Sušak u razdoblju od 01.01.2021. do 21.03.2023. prema dobi



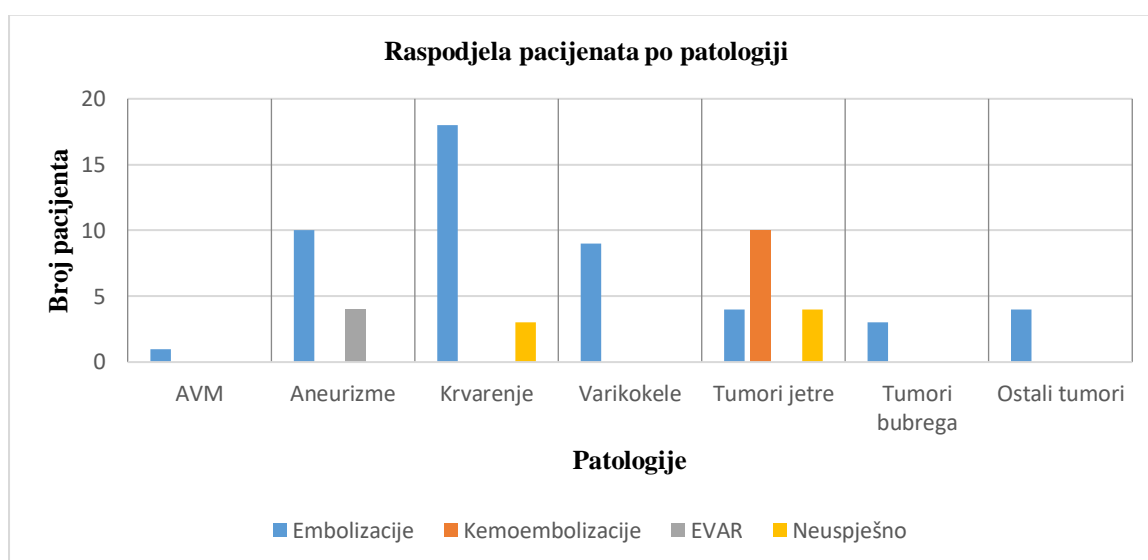
Od ukupnog broja pacijenata, 65, pacijenti su najčešće podvrgnuti embolizaciji vaskularnih patologija u arterijskom žilnom sustavu, njih 24, od kojih je uspješno bilo 22 zahvata (91,67%). 9 pacijenata bilo je podvrgnuto embolizaciji testisa odnosno venskog dijela vaskularizacije sa 100% tehničkom uspješnošću. 10 pacijenata bilo podvrgnuto samo TACE sa 100% uspješnosti. Embolizaciji jetre bilo je podvrgnuto 9 pacijenata, no samo 5 zahvata je tehnički uspješno izvedeno (55,55%). Embolizaciji bubrega podvrgnuto je 9 pacijenata s 8 tehnički uspješno izvedenim embolizacijama (88,89%). Ostali embolizirani organi su sa 100 % uspješnosti te su uključivali mokraćni mjehur (2), pluća (1), slezenu (1) te maternicu (1) (graf 4.)

Graf 4. Raspodjela pacijenata koji su bili podvrgnuti embolizaciji u Kliničkom zavodu za radiologiju u KBC Rijeka, lokalitet Sušak u razdoblju od 01.01.2021. do 21.03.2023. prema emboliziranim organima



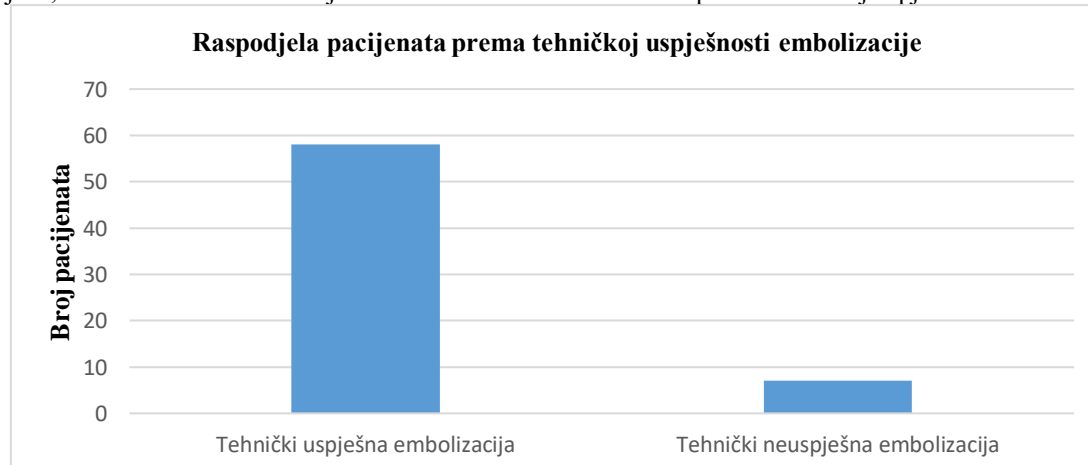
Od ukupnog broja pacijenata, 65, pacijenti su najčešće podvrgnuti embolizaciji krvarenja, njih 21, od kojih je 18 postupka (85,71%) izvedeno tehnički uspješno. S druge strane pacijenti su najmanje podvrgnuti embolizaciji arteriovenske malformacije na plućima, njih samo 1 sa 100% tehničkom uspješnosti. Kod tretiranja tumora 10 pacijenata je podvrgnuto TACE sa 100% tehničkom učinkovitošću. 8 pacijenata podvrgnuto je embolizaciji tumora jetre, no samo 4 zahvata su bila tehnički uspješna (50%). Sve ostale patologije koje su embolizirane su bile 100 % uspješne. Pod kategoriju ostali tumori spadaju embolizacije mioma maternice (1), tumor zdjelice (2) te metastaze noge (1) (graf 5.)

Graf 5. Raspodjela pacijenata koji su bili podvrgnuti embolizaciji u Kliničkom zavodu za radiologiju u KBC Rijeka, lokalitet Sušak u razdoblju od 01.01.2021. do 21.03.2023. prema tretiranim patologijama



Pacijenti, odnosno ispitanici su prema tehničkoj uspješnosti embolizacijskog zahvata podijeljeni na dvije skupine; tehnički uspješna (58 pacijenata) i tehnički neuspješna embolizacija ili kemoembolizacija (7 pacijenata) (graf 6.)

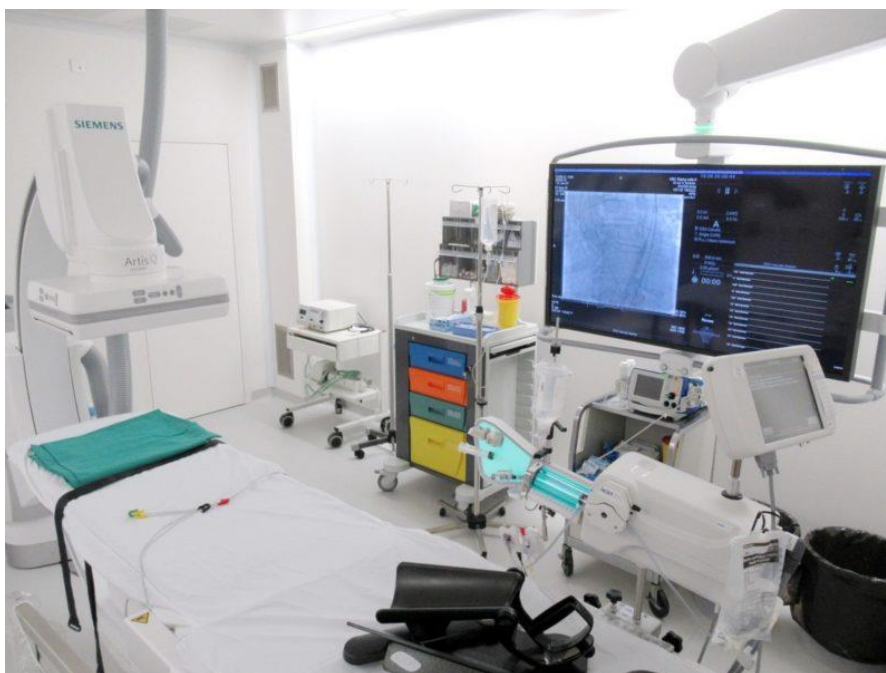Graf 6. Raspodjela pacijenata koji su bili podvrgnuti embolizaciji u Kliničkom zavodu za radiologiju u KBC Rijeka, lokalitet Sušak u razdoblju od 01.01.2021. do 21.03.2023. prema tehničkoj uspješnosti embolizacije



8.2. Metode

Istraživanje je provedeno retrospektivnim pretraživanjem sustava bolničkih baza podataka IBIS i ISSA/PACS za uređaj Siemens Artis Q koji se u PACS sustavu pretražuje pod nazivom DSA s ključnom riječi „embolizacija“. Dokumenti ispitanika važni za provedbu istraživanja bili su nalazi fluoroskopije, odnosno DSA embolizacije.

Tehnička uspješnost se definira kao uspješno izvršavanje postupka embolizacije. Podatak o uspješnosti embolizacije prikupio se preko navedenih nalaza. Točnije, u nalazima koji su registrirani u bolničkom informatičkom sustavu za pohranjivanje medicinske dokumentacije evidentiralo se da li su embolizacijska sredstva poput coila, embocube sredstva i slično bili pravilno plasirani na mjesto od interesa čime bi se potvrdila tehnička uspješnost zahvata. Demografski podaci prikupili su se preko navedenih nalaza pošto su nalazi DSA embolizacije pohranjeni u DICOM formatu koji uz slikovni zapis sadrži i identifikacijske podatke.



Slika 4. DSA uređaj na Kliničkom zavodu za radiologiju, KBC Rijeka– lokalitet Sušak

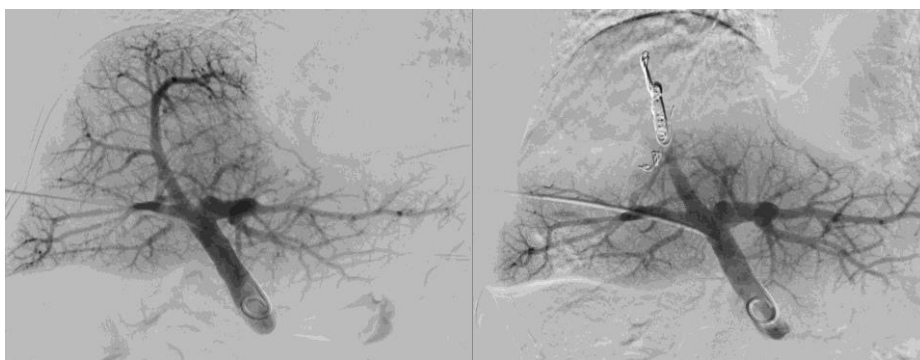
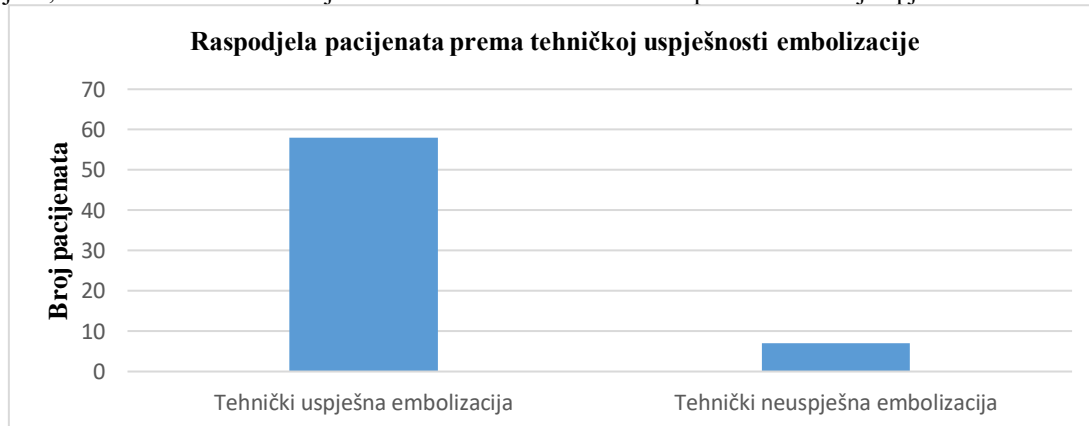Izvor: <https://www.rijeka.hr/u-rad-pustena-nova-angiosala-na-susaku/>

9. REZULTATI I RASPRAVA

9.1. Rezultati

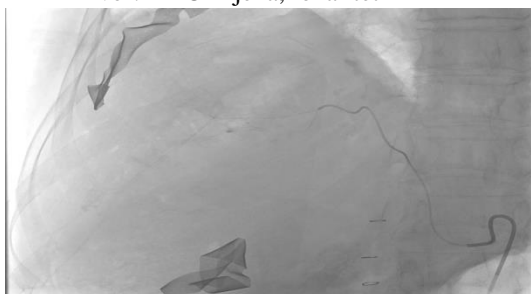
Od ukupnog broj embolizacijskih zahvata (65), njih 58 izvedeno je tehnički uspješno (89,23%), dok se 7 embolizacijskih zahvata nije moglo tehnički uspješno izvesti (10,77%). Razlozi za nemogućnost izvođenja embolizacijskog zahvata bili su odustajanje od zahvata jer se ne nalazi patologija (2), nemogućnost punkcije (2), nemogućnost plasiranja žice zbog nastanka hematoma (1), nestabilan položaj katetera (1) te nesuradljivost pacijenta (1) (graf 7).

Graf 7. Raspodjela pacijenata koji su bili podvrgnuti embolizaciji u Kliničkom zavodu za radiologiju u KBC Rijeka, lokalitet Sušak u razdoblju od 01.01.2021. do 21.03.2023. prema tehničkoj uspješnosti embolizacije



Slika 5. Tehnički uspješna embolizacija tumora jetre

Izvor: KBC Rijeka, lokalitet Sušak

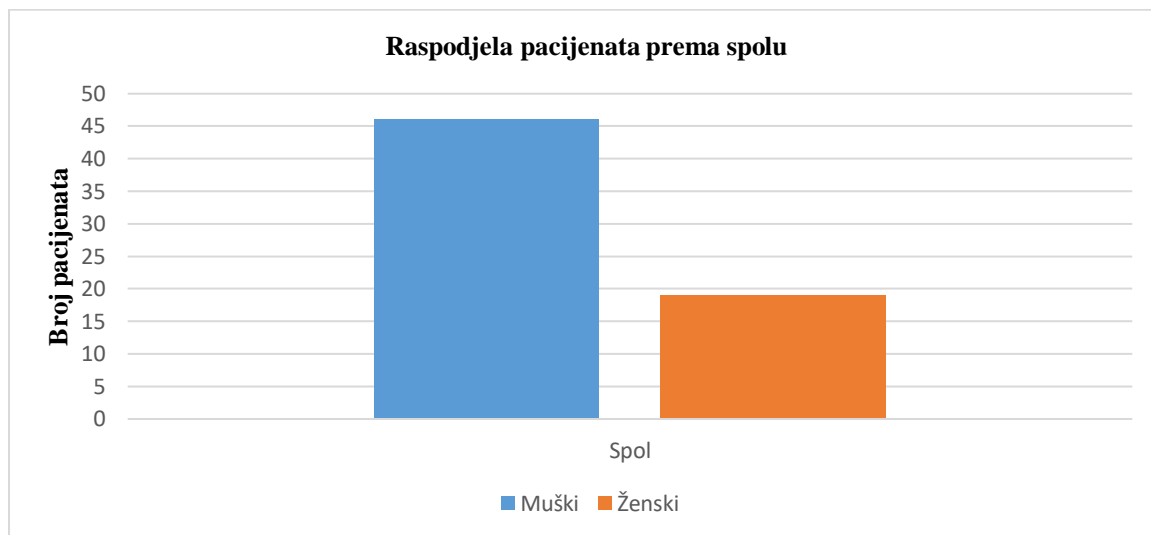


Slika 6. Neuspjela embolizacija tumora jetre (nestabilan položaj katetera)

Izvor: KBC Rijeka, lokalitet Sušak

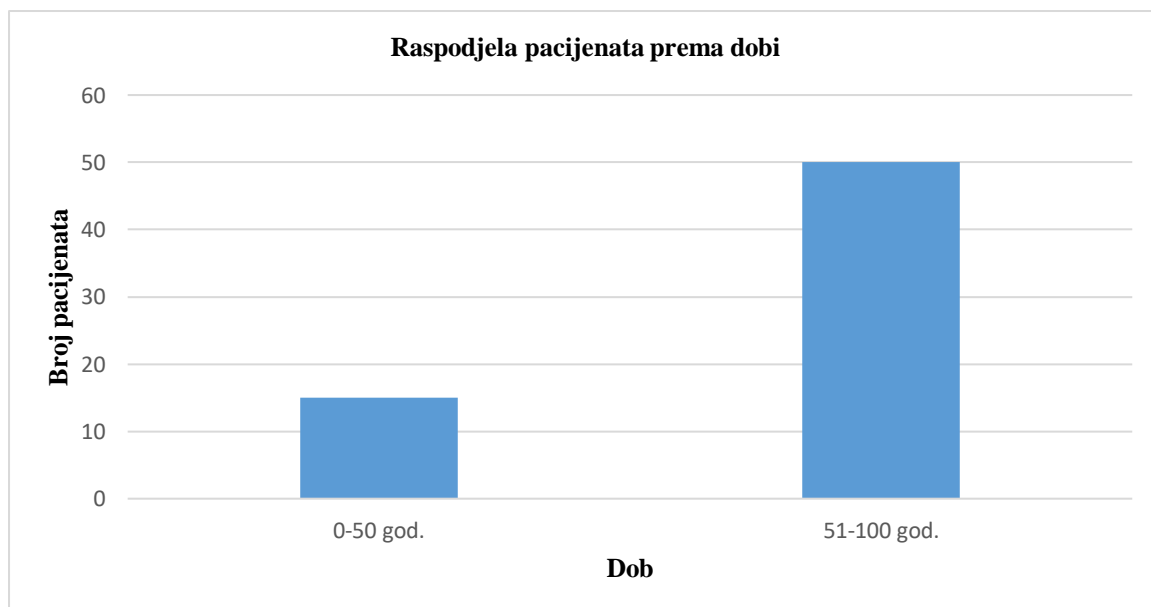
Uspoređivanjem varijabli spola ispitanika, odnosno pacijenata i embolizacijskih postupaka, istraživanje je pokazalo da su embolizacijski zahvati češći kod muškaraca (46 postupaka ili 70, 77 %), nego kod žena (19 postupaka ili 29, 23 %) (graf 8).

Graf 8. Raspodjela pacijenata koji su bili podvrgnuti embolizaciji u Kliničkom zavodu za radiologiju u KBC Rijeka, lokalitet Sušak u razdoblju od 01.01.2021. do 21.03.2023. prema spolu



Uspoređivanjem varijabli dobi ispitanika, odnosno pacijenata i embolizacijskih postupaka, istraživanje je pokazalo da su embolizacijski zahvati češći kod pacijenata starijih od 50 godina (50 postupaka ili 76,92%) nego kod pacijenata mlađih od 50 godina (23,08%) (graf 9).

Graf 9. Raspodjela pacijenata koji su bili podvrgnuti embolizaciji u Kliničkom zavodu za radiologiju u KBC Rijeka, lokalitet Sušak u razdoblju od 01.01.2021. do 21.03.2023. prema dobi



9.2. Rasprava

Minimalno invazivna transkateterska embolizacija je postupak koji se sve više primjenjuje u Kliničkom bolničkom centru Rijeka. Razlog tome je manja stopa komplikacija u usporedbi s tradicionalnim metodama liječenja, visoka tehnička uspješnost postupaka te dugoročna ekonomičnost postupaka.

U istraživanje je od sveukupnog broja ispitanika utvrđeno da je postupak embolizacije tehnički uspješno izveden kod 58 ispitanika (89,23%), dok se od postupka moralo odustati kod 7 ispitanika (10,77%). Visoka tehnička uspješnost embolizacijskih postupaka je poznata posebice u tretiranju patologija koje su bile obuhvaćene istraživanjem. Uspoređujući s istraživanjima drugih autora, također je zabilježena visoka tehnička uspješnost embolizacijskih postupaka.

Contrella BN i suradnici su u istraživanju tehničkog uspjeha transarterijske embolizacije endopropuštanja tipa II koji proizlazi iz lumbalnih arterija nakon EVAR-a utvrdili tehničku uspješnost embolizacijskih zahvata u 89 % postupaka (45). U drugom istraživanju učinkovitosti hitne embolizacije česticama za liječenje akutnog krvarenja iz donjeg gastrointestinalnog trakta iz 2017. Bua-Ngam C i suradnici su proučavali 38 postupaka embolizacije i izvijestili o tehničkom uspjehu od 92% (5). Perdikakis E i suradnici proveli su retrospektivnu studiju koja je provedena između kolovoza 2013. i studenog 2017. na vojnom osoblju o tretiranju varikokela embolizacijom te utvrdili tehničku uspješnost embolizacije kod 145/153 ispitanika ili 94,8% (46). Hu S i suradnici u istraživanju uspješnosti terapije transarterijske embolizacije i TACE putem nadbubrežne arterije za bolesnike s HCC –om iz 2016 utvrdili su tehničku uspješnosti od 100 % (6).

S obzirom na distribuciju prema spolu istraživanje je obuhvatilo 46 ispitanika muškog spola (70,77%) i 19 ispitanika ženskog spola (29,23%). Embolizacijski postupci koji su bili obuhvaćeni ovim istraživanjem bili su namijenjeni tretiranju vaskularnih patologija i patoloških tvorbi za koje muškarci imaju veći čimbenik rizika tako da je distribucija ispitanika po spolu bila u skladu s očekivanim. Uspoređujući s istraživanjima drugih autora, također je vidljiva veća zastupljenost ispitanika muškog spola, u svim različitim patologijama koje je i ovo istraživanje obuhvatilo, u odnosu na ženski spol.

Contrella BN i suradnici su u istraživanju embolizacije endopropuštanja nakon EVAR-a obuhvatili 14 ispitanika muškog spola (77,78%), odnosno 4 ispitanika ženskog spola

(22,22%) (45). U drugom istraživanju liječenja akutnog krvarenja iz donjeg gastrointestinalnog trakta Bua-Ngam C i suradnici su proučavali 38 postupka embolizacije od kojih je 24 ispitanika bilo muškog spola (63,16%) (5). Perdikakis E i suradnici su u istraživanju liječenja varikokele obuhvatili 153 ispitanika muškog spola (100%) (46). Hu S i suradnici su u istraživanju liječenja HCC –a obuhvatili 23 pacijenta muškog spola (100%) (6).

Prosječna dob ispitanika ovog istraživanja iznosila je 61.65 godina, a najviše pacijenata je bilo iz dobne skupine 61 -70 godina života, njih 23 (graf 3). Od ukupnog broja ispitanika njih 15 (23,08%) pripadali su dobnoj skupini 0 – 50, dok je 50 ispitanika (76,92%) pripadalo dobnoj skupni od 51- 100 godina. Na temelju podataka možemo zaključiti da je su embolizacijski postupci češći kod starijih ispitanika što je i kod istraživanja drugih autora.

Contrella BN i suradnici u svom su istraživanju obuhvatili ispitanike prosječne dobi 79.5 ± 9.9 godina (45). Bua-Ngam C i suradnici su u svom istraživanju ispitanike podijelili na mlađe ili jednako od 60 godina (18 ispitanika ili 47.4%) te starije od 60 godina (20 ili 52.6 %) s prosječnom dobi od 61 godinu. (5). Suprotno rezultatima ovog istraživanja Perdikakis E i suradnici su u istraživanju liječenja varikokele obuhvatili 100 % ispitanika mlađih od 50 godina (46). Hu S i suradnici su u istraživanju liječenja HCC –a obuhvatili 23 ispitanika prosječne dobi $54,6 \pm 7,5$ godina s rasponom 37-72 godine, te ne navode zastupljenost pacijenata po dobnim skupinama (6).

Kao zaključak, zaključuje se da su sve tri prethodno postavljene hipoteze ovog istraživanja dokazane. Provođenjem istraživanja utvrđeno je da su embolizacijski postupci tehnički uspješni u više od 85 % slučajeva, te da se muškarci stariji od 50 godina češće podvrgnuti embolizacijskim zahvatima.

10. ZAKLJUČAK

Istraživanje je rezultiralo sljedećim zaključcima:

- Od ukupno 65 pacijenata koji su u periodu od 01.01.2021. do 21.03.2023 bili podvrgnuti embolizacijskom postupku na Kliničkom zavodu za radiologiju KBC Rijeka – lokalitet Sušak, 46 ili 70, 77 % bilo muškog spola, a 19 ili 29, 23 % ženskog spola
- Najmlađi pacijent imao je 20 godina, a najstariji pacijent 91 godina
- Najveći broj ispitanika, njih 23 ili 35,38%, bilo je u dobi od 61. do 70. godina
- 15 pacijenata ili 23,08% bilo je mlađe od 50 godina, a 50 ili 76,82% bilo ih je starije od 50 godina
- Od ukupnog broja ispitanika embolizacijski postupak je tehnički uspješno izveden kod 58 ili 89,23% ispitanika
- Ispitanici su najčešće podvrgnuti embolizaciji krvarenja, njih 21 (32,31%), od kojih je 18 postupka (85,71%) izvedeno tehnički uspješno
- Kod tretiranja tumora jetre 10 pacijenata je podvrgnuto TACE sa 100% tehničkom učinkovitošću, dok je 8 pacijenata podvrgnuto je embolizaciji tumora jetre, s 50% tehničkom uspješnosti
- Sve ostale patologije (varikokele, aneurizme, tumor bubrega i ostale) bile su podvrgnute postupku embolizacije s tehničkom učinkovitosti od 100 %

11. LITERATURA

1. Arnold MJ, Keung JJ, McCarragher B. Interventional Radiology: Indications and Best Practices. *Am Fam Physician*. 2019;99(9):547-556.
2. Goode JA, Matson MB. Embolisation of cancer: what is the evidence? *Cancer Imaging*. 2004;4(2):133-41. doi: 10.1102/1470-7330.2004.0021.
3. Hu J, Albadawi H, Chong BW, Deipolyi AR, Sheth RA, Khademhosseini A, Oklu R. Advances in Biomaterials and Technologies for Vascular Embolization. *Adv Mater*. 2019;31(33):e1901071. doi: 10.1002/adma.201901071.
4. Ierardi AM, Piacentino F, Pesapane F, Carnevale A, Curti M, Fontana F, et al. Basic embolization techniques: tips and tricks. *Acta Biomed*. 2020;91(8-S):71-80. doi: 10.23750/abm.v91i8-S.9974.
5. Bua-Ngam C, Norasetsingh J, Treesit T, Wedsart B, Chansanti O, Tapaneeyakorn J, et al. Efficacy of emergency transarterial embolization in acute lower gastrointestinal bleeding: A single-center experience. *Diagn Interv Imaging*. 2017;98(6):499-505. doi: 10.1016/j.diii.2017.02.005.
6. Hu S, Tu J, Jia Z, Huang Y, Jiang G. Transarterial embolization/chemoembolization therapy for hepatocellular carcinoma fed by adrenal artery: Preliminary results. *Medicine (Baltimore)*. 2016;95(52):e5762. doi: 10.1097/MD.0000000000005762.
7. Zavattaro M, Ceruti C, Motta G, Allasia S, Marinelli L, Di Bisceglie C, et al. Treating varicocele in 2018: current knowledge and treatment options. *J Endocrinol Invest*. 2018;41(12):1365-1375. doi: 10.1007/s40618-018-0952-7.
8. Sung H, Ferlay J, Siegel RL, Laversanne M, Soerjomataram I, Jemal A, et al. Global Cancer Statistics 2020: GLOBOCAN Estimates of Incidence and Mortality Worldwide for 36 Cancers in 185 Countries. *CA Cancer J Clin*. 2021;71(3):209-249. doi: 10.3322/caac.21660.
9. Sun Z, Al Moudi M, Cao Y. CT angiography in the diagnosis of cardiovascular disease: a transformation in cardiovascular CT practice. *Quant Imaging Med Surg*. 2014;4(5):376-96. doi: 10.3978/j.issn.2223-4292.2014.10.02.

10. Fisher DR, Fahey FH. Appropriate Use of Effective Dose in Radiation Protection and Risk Assessment. *Health Phys.* 2017;113(2):102-109. doi: 10.1097/HP.0000000000000674.
11. Periyasamy S, Hoffman CA, Longhurst C, Schefelker GC, Ozkan OS, Speidel MA, et al. A Quantitative Digital Subtraction Angiography Technique for Characterizing Reduction in Hepatic Arterial Blood Flow During Transarterial Embolization. *Cardiovasc Intervent Radiol.* 2021;44(2):310-317. doi: 10.1007/s00270-020-02640-0.
12. . Willmann JK, Baumert B, Schertler T, Wildermuth S, Pfammatter T, Verdun FR, et al. Aortoiliac and lower extremity arteries assessed with 16-detector row CT angiography: prospective comparison with digital subtraction angiography. *Radiology.* 2005;236(3):1083-93. doi: 10.1148/radiol.2362040895.
13. Aumüller, G., Aust, G. & Engele, J. *Anatomija: 1500 slika.* 3. izd. Zagreb: Medicinska naklada; 2018.
14. Bajek S, Bobinac D, Jerković R, Malnar D, Marić I. *Sustavna anatomija čovjeka.* 1. izd. Rijeka: Digital point tiskara; 2007.
15. Guyton A, Hall M. *Medicinska fiziologija.* 14. izd. Zagreb: Medicinska naklada; 2022
16. Bobinac D, Dujmović M. *Osnove anatomije.* 2. izd. Rijeka: Glosa; 2007
17. Dalley, Arthur F., et al. *Clinically Oriented Anatomy.* [Internet]. UK: Wolters Kluwer/Lippincott Williams & Wilkins Health; 2014. [cited 2023 May 22]. Available from: https://www.google.hr/books/edition/Clinically_Oriented_Anatomy/-Le5bc5F0sYC?hl=hr&gbpv=0
18. Sutphin PD, Lamus D, Kalva SP, et al. Interventional Radiologic Therapies for Hepatocellular Carcinoma: From Where We Began to Where We Are Going. 2019. In: Hoshida Y, editor. *Hepatocellular Carcinoma: Translational Precision Medicine Approaches* [Internet]. Cham (CH): Humana Press; 2019. Chapter 9. [cited 2023 May 20]; pp. 169–194. Available from: <https://www.ncbi.nlm.nih.gov/books/NBK553750/> doi: 10.1007/978-3-030-21540-8_9
19. Veeramani, Raveendranath & Holla, Jonathan & Drake, Richard & Wayne, A & Adam, Vogl & Mitchell, W & Gray's. *GRAY'S ANATOMY FOR STUDENTS* [Internet]. Second South Asia Edition - Two Volumes; 2019. [cited 2023 May 22]. Available from:

https://www.google.hr/books/edition/Gray_s_Anatomy_for_Students_E_Book/qQKEDwAAQBAJ?hl=hr&gbpv=1

20. Ljubičić I. Anatomija bubrega i kirurško liječenje raka bubrega [Završni rad]. Zadar: Sveučilište u Zadru; 2020 [pristupljeno 13.05.2023.] Dostupno na: <https://urn.nsk.hr/urn:nbn:hr:162:327155>

21. Seiwert S, Krušlin B, Kos M, Ljubanović D G. Patologija. 6. izd. Zagreb: Medicinska naklada; 2023.

22. Shaw PM, Loree J, Gibbons RC. Abdominal Aortic Aneurysm. [Updated 2023 Feb 24]. In: StatPearls [Internet]. Treasure Island (FL): StatPearls Publishing; 2023. [cited 2023 May 23]. Available from: <https://www.ncbi.nlm.nih.gov/books/NBK470237/>

23. Gibbons RC, Singh G, Donuru A, et al. Abdominal Aortic Aneurysm Imaging. [Updated 2023 Feb 5]. In: StatPearls [Internet]. Treasure Island (FL): StatPearls Publishing; 2023. [cited 2023 May 23]. Available from: <https://www.ncbi.nlm.nih.gov/books/NBK470373/>

24. Johnson AB, Burns B. Hemorrhage. [Updated 2023 Feb 15]. In: StatPearls [Internet]. Treasure Island (FL): StatPearls Publishing; 2023. [cited 2023 May 23]. Available from: <https://www.ncbi.nlm.nih.gov/books/NBK542273/>

25. Tabassom A, Cho JJ. Epistaxis. [Updated 2022 Sep 12]. In: StatPearls [Internet]. Treasure Island (FL): StatPearls Publishing; 2023. [cited 2023 May 23]. Available from: <https://www.ncbi.nlm.nih.gov/books/NBK435997/>

26. Persad E, O'Loughlin CA, Kaur S, Wagner G, Matyas N, Hassler-Di Fratta MR, et al. Surgical or radiological treatment for varicoceles in subfertile men. Cochrane Database Syst Rev. 2021;4(4):CD000479. doi: 10.1002/14651858.CD000479.pub6.

27. AlQefari GB, Alduraibi KI, Almansour AA, Alghamdi A, Alsubhi MA. Nutcracker Phenomenon: A Rare Incidental Finding. Cureus. 2022;14(12):e32822. doi: 10.7759/cureus.32822.

28. Leslie SW, Sajjad H, Siref LE. Varicocele. [Updated 2023 Mar 11]. In: StatPearls [Internet]. Treasure Island (FL): StatPearls Publishing; 2023. [cited 2023 May 24]. Available from: <https://www.ncbi.nlm.nih.gov/books/NBK448113/>

29. Vrdoljak E, Belac Lovasić I, Kusić Z, Gugić D, Juretić A. Klinička onkologija. 3. izd. Zagreb: Medicinska naklada; 2018.
30. Asafo-Agyei KO, Samant H. Hepatocellular Carcinoma. [Updated 2023 Feb 12]. In: StatPearls [Internet]. Treasure Island (FL): StatPearls Publishing; 2023. [cited 2023 May 25]. Available from: <https://www.ncbi.nlm.nih.gov/books/NBK559177/>
31. Kanda M, Sugimoto H, Kodera Y. Genetic and epigenetic aspects of initiation and progression of hepatocellular carcinoma. *World J Gastroenterol.* 2015;21(37):10584-97. doi: 10.3748/wjg.v21.i37.10584.
32. Pandey J, Syed W. Renal Cancer. [Updated 2022 Aug 8]. In: StatPearls [Internet]. Treasure Island (FL): StatPearls Publishing; 2023. [cited 2023 May 25]. Available from: <https://www.ncbi.nlm.nih.gov/books/NBK558975/>
33. Davis FM, Daugherty A, Lu HS. Updates of Recent Aortic Aneurysm Research. *Arterioscler Thromb Vasc Biol.* 2019;39(3):e83-e90. doi: 10.1161/ATVBAHA.119.312000.
34. Alsaikhan B, Alrabeeh K, Delouya G, Zini A. Epidemiology of varicocele. *Asian J Androl.* 2016;18(2):179-81. doi: 10.4103/1008-682X.172640.
35. McGlynn KA, Petrick JL, El-Serag HB. Epidemiology of Hepatocellular Carcinoma. *Hepatology.* 2021;73 Suppl 1(Suppl 1):4-13. doi: 10.1002/hep.31288.
36. Miletić D, Rumboldt Z, Roić G, Kukuljan M, Borić I, Kuhelj D et al. Osnove kliničke radiologije. 1. izd. Rijeka: Sveučilište u Rijeci; 2022.
37. Udoh UA, Sanabria JD, Rajan PK, et al. Non-Alcoholic Fatty Liver Disease Progression to Non-Alcoholic Steatohepatitis-Related Primary Liver Cancer. In: Sergi CM, editor. *Liver Cancer* [Internet]. Brisbane (AU): Exon Publications; 2021. Chapter 3. [cited 2023 May 25]. Available from: <https://www.ncbi.nlm.nih.gov/books/NBK569796/>
38. Silverman SG, Pedrosa I, Ellis JH, Hindman NM, Schieda N, Smith AD, et al. Bosniak Classification of Cystic Renal Masses, Version 2019: An Update Proposal and Needs Assessment. *Radiology.* 2019;292(2):475-488. doi: 10.1148/radiol.2019182646.

39. Alves Ramos Diniz PI, Rios Rodriguez JE, Salgado Pio Oliveira JP, Cruz Lira M, Lima da Rocha RD, Ribeiro Dos Santos Campelo P, et al. Forgotten guidewire: A case report. *Ann Med Surg (Lond)*. 2022;79:103867. doi: 10.1016/j.amsu.2022.103867.
40. Ramaswamy RS, Akinwande O, Tiwari T. Renal Embolization: Current Recommendations and Rationale for Clinical Practice. *Curr Urol Rep*. 2018;19(3):5. doi: 10.1007/s11934-018-0756-5.
41. Wadhwa V, Kashanian JA, Schiffman M, McClure TD. Varicocele Embolization: Patient Selection: Preprocedure Workup, and Technical Considerations. *Semin Intervent Radiol*. 2021;38(2):176-181. doi: 10.1055/s-0041-1727105.
42. Goyal P, Salem R, Mouli SK. Role of interventional oncology in hepatocellular carcinoma: Future best practice beyond current guidelines. *Br J Radiol*. 2022;95(1138):20220379. doi: 10.1259/bjr.20220379.
43. Chang Y, Jeong SW, Young Jang J, Jae Kim Y. Recent Updates of Transarterial Chemoembolization in Hepatocellular Carcinoma. *Int J Mol Sci*. 2020;21(21):8165. doi: 10.3390/ijms21218165.
44. Covello B, McKeon B. Fluoroscopic Angiography Assessment, Protocols, and Interpretation. [Updated 2023 Feb 13]. In: StatPearls [Internet]. Treasure Island (FL): StatPearls Publishing; 2023. [cited 2023 May 25]. Available from: <https://www.ncbi.nlm.nih.gov/books/NBK568767/>
45. Contrella BN, Wilkins LR, Sheeran DP, Khaja MS, Angle JF. Predictive Value of Preprocedural Computed Tomography Angiography for the Technical Success of Transarterial Embolization of Type II Endoleaks Arising from the Lumbar Arteries. *J Vasc Interv Radiol*. 2021;32(7):1016-1021. doi: 10.1016/j.jvir.2021.03.541.
46. Perdikakis E, Fezoulidis I, Tzortzis V, Rountas C. Varicocele embolization: Anatomical variations of the left internal spermatic vein and endovascular treatment with different types of coils. *Diagn Interv Imaging*. 2018;99(10):599-607. doi: 10.1016/j.diii.2018.05.013.

12. PRIVITCI

Slika 1. Embolizacija aneurizme slezenske arterije.....	36
Slika 2. Embolizacija lijeve varikokele „sendvič tehnikom“.....	41
Slika 3. Algoritam liječenja HCC, BCLC klasifikacija.....	43
Slika 4. DSA uređaj na Kliničkom zavodu za radiologiju, KBC Rijeka– lokalitet Sušak.....	57
Slika 5. Tehnički uspješna embolizacija tumora jetre.....	58
Slika 6. Neuspjela embolizacija tumora jetre (nestabilan položaj katetera).....	58
Tablica 1. Klasifikacija karcinoma jetre Barcelonske klinike.....	29
Tablica 3. Dubinova klasifikacija.....	32
Graf 1. Raspodjela pacijenata koji su bili podvrgnuti embolizaciji u Kliničkom zavodu za radiologiju u KBC Rijeka, lokalitet Sušak u razdoblju od 01.01.2021. do 21.03.2023. prema spolu	54
Graf 2. Deskriptivna statistika dobi pacijenata.....	54
Graf 3. Raspodjela pacijenata koji su bili podvrgnuti embolizaciji u Kliničkom zavodu za radiologiju u KBC Rijeka, lokalitet Sušak u razdoblju od 01.01.2021. do 21.03.2023. prema dobi.....	55
Graf 4. Raspodjela pacijenata koji su bili podvrgnuti embolizaciji u Kliničkom zavodu za radiologiju u KBC Rijeka, lokalitet Sušak u razdoblju od 01.01.2021. do 21.03.2023. prema emboliziranim organima.....	55
Graf 5. Raspodjela pacijenata koji su bili podvrgnuti embolizaciji u Kliničkom zavodu za radiologiju u KBC Rijeka, lokalitet Sušak u razdoblju od 01.01.2021. do 21.03.2023. prema tretiranim patologijama.....	56
Graf 6. Raspodjela pacijenata koji su bili podvrgnuti embolizaciji u Kliničkom zavodu za radiologiju u KBC Rijeka, lokalitet Sušak u razdoblju od 01.01.2021. do 21.03.2023. prema tehničkoj uspješnosti embolizacije.....	56

Graf 7. Raspodjela pacijenata koji su bili podvrgnuti embolizaciji u Kliničkom zavodu za radiologiju u KBC Rijeka, lokalitet Sušak u razdoblju od 01.01.2021. do 21.03.2023. prema tehničkoj uspješnosti embolizacije.....58

Graf 8. Raspodjela pacijenata koji su bili podvrgnuti embolizaciji u Kliničkom zavodu za radiologiju u KBC Rijeka, lokalitet Sušak u razdoblju od 01.01.2021. do 21.03.2023. prema spolu.....58

Graf 9. Raspodjela pacijenata koji su bili podvrgnuti embolizaciji u Kliničkom zavodu za radiologiju u KBC Rijeka, lokalitet Sušak u razdoblju od 01.01.2021. do 21.03.2023. prema dobi.....59

ŽIVOTOPIS

Erik Židov rođen je 18.02.2001. u Čakovcu. 2015 godine završio je Osnovnu školu u Draškovcu, iste godine upisao je Srednju školu Čakovec, smjer medicinski tehničar opće njege. Maturirao je 2020. godine i akademske godine 2020./2021. upisao je Preddiplomski stručni studij Radiološke tehnologije na Fakultetu zdravstvenih studija u Rijeci.