

Komplikacije po učinjenom endovaskularnom popravku aneurizmi abdominalne aorte

Samac, Korina

Undergraduate thesis / Završni rad

2023

Degree Grantor / Ustanova koja je dodijelila akademski / stručni stupanj: **University of Rijeka, Faculty of Health Studies / Sveučilište u Rijeci, Fakultet zdravstvenih studija u Rijeci**

Permanent link / Trajna poveznica: <https://um.nsk.hr/um:nbn:hr:184:237702>

Rights / Prava: [In copyright](#)/[Zaštićeno autorskim pravom.](#)

Download date / Datum preuzimanja: **2024-09-13**

Repository / Repozitorij:

[Repository of the University of Rijeka, Faculty of Health Studies - FHSRI Repository](#)



SVEUČILIŠTE U RIJECI
FAKULTET ZDRAVSTVENIH STUDIJA
PREDDIPLOMSKI STRUČNI STUDIJ RADIOLOŠKE TEHNOLOGIJE

Korina Samac

KOMPLIKACIJE PO UČINJENOM ENDOVASKULARNOM POPRAVKU ANEURIZMI
ABDOMINALNE AORTE

Završni rad

Rijeka, 2023.

UNIVERSITY OF RIJEKA

FACULTY OF HEALTH STUDIES

UNDERGRADUATE PROFESSIONAL STUDY OF RADIOLOGIC TECHNOLOGY

Korina Samac

COMPLICATIONS FOLLOWING ENDOVASCULAR ABDOMINAL AORTIC
ANEURYSM REPAIR

Final work

Rijeka, 2023.

Mentor rada: Lovro Tkalčić , dr.med.

Završni rad obranjen je dana 17.7.2023. na Fakultetu zdravstvenih studija Sveučilišta u Rijeci,
pod povjerenstvom u sastavu:

1. Prof.dr.sc. Melita Kukuljan, dr.med.
2. Karlo Blažetić, bacc.radiol.techn.
3. Lovro Tkalčić, dr.med.

Izvešće o provedenoj provjeri izvornosti studentskog rada

Opći podaci o studentu:

Sastavnica	
Studij	STRUČNI STUDIJ RADILOŠKE TEHNOLOGIJE
Vrsta studentskog rada	ISTRAŽIVAČKI RAD
Ime i prezime studenta	KORINA SAMAC
JMBAG	0351011692

Podaci o radu studenta:

Naslov rada	KOMPRAZIJE POTISNOS/ASK. SHVATU ABOHIVANE AORTS UČINENOM
Ime i prezime mentora	LOVRO TKALČIĆ
Datum predaje rada	7. 7. 2023.
Identifikacijski br. podneska	2126903001
Datum provjere rada	6. 7. 2023.
Ime datoteke	ZAVRENI RAD ORIGINAL
Veličina datoteke	845. 4 K
Broj znakova	60 007
Broj riječi	10 137
Broj stranica	47

Podudarnost studentskog rada:

Podudarnost (%)	10%
-----------------	-----

Izjava mentora o izvornosti studentskog rada

Mišljenje mentora	RAD ZA DOKOLJAVU UVJETE IZVORNOSTI
Datum izdavanja mišljenja	6. 7. 2023.
Rad zadovoljava uvjete izvornosti	<input checked="" type="checkbox"/>
Rad ne zadovoljava uvjete izvornosti	<input type="checkbox"/>
Obrazloženje mentora (po potrebi dodati zasebno)	

Datum

6. 7. 2023

Potpis mentora



Sadržaj

SAŽETAK.....	6
UVOD.....	1
1. ANATOMIJA	2
1.1. ANATOMIJA ARTERIJA.....	2
1.2. GRADA STIJENKI ARTERIJA	3
1.3. ANATOMIJA AORTE.....	3
1.4. ABDOMINALNA AORTA.....	4
2. PATOFIZIOLOGIJA NASTANKA ANEURIZME ABDOMINALNE AORTE	6
3. ANEURIZMA AORTE.....	7
3.1. POVIJEST ANEURIZMI AORTE.....	8
4. EPIDEMIOLOGIJA	8
5. FAKTORI RIZIKA I UZROK NASTANKA BOLESTI.....	9
6. DIJAGNOSTIKA ANEURIZME AORTE	10
6.1. CT AORTOGRAFIJA	10
6.2. ULTRAZVUK	13
6.3. MAGNETSKA REZONANCA	14
7. LIJEČENJE.....	14
7.1. OTVORENI KIRURŠKI ZAHVAT	14
7.2. ENDOVASKULARNI PRISTUP (EVAR)	16
8. KOMPLIKACIJE PO UČINJENOM EVARU – ENDOLEAK	18
8.1. DIJAGNOSTIKA ENDOLEAK-a I LIJEČENJE	23
9. CILJEVI I HIPOTEZE	24
10. ISPITANICI I METODE	25
10.1. ISPITANICI	25
10.2. METODE.....	25
11. REZULTATI ISTRAŽIVANJA.....	25
12. RASPRAVA	31
13. ZAKLJUČAK.....	32
LITERATURA	33
PRIVITCI.....	37
KRATAK ŽIVOTOPIS PRISTUPNIKA.....	39

POPIS KRATICA

AAA – Aneurizma abdominalne aorte

DSCT - *Dual Source computed Tomography*

EVAR (Endovascular repair treatment) – endovaskularni popravak aorte

ESVS - *European Society for Vascular Surgery*

GWAS - *genome-wide association study*

HU (*Hounsfield units*)- Hounsfieldove jedinice

HDL – high-density lipoproteins (lipoproteini visoke gustoće)

kV – kilovolti (mjerna jedinica)

KBC - Klinički bolnički centar

CT – kompjuterizirana tomografija

mAs – mili amper sekundi (mjerna jedinica)

MR – Magnetska rezonanca

NICE - *National Institute for Health and Care Excellence*

PACS – picture archiving system

SAD - Sjedinjene Američke Države

SVS - *Society for Vascular Surgery*

SAŽETAK

Aneurizma predstavlja proširenje lumena arterije za više od 50% njezinog normalnog lumena. Pojava *endoleaka*, odnosno perzistirajućeg dotoka krvi u aneurizmatsku vreću, jest jedna od najčešćih (post)operativnih komplikacija koja se javlja nakon endovaskularnog popravka aneurizme stent-graftom. Pojava *endoleaka* se dijagnosticira digitalnom suptraksijskom angiografijom po završetku zahvata ili tehnikama slojevnog snimanja, najčešće kontrolnom kompjuteriziranim tomografijama (CT) nekoliko dana nakon zahvata te nakon 6 mjeseci.

Cilj: Ispitati spolnu distribuciju pacijenata koji su podvrgnuti EVAR zahvatu, incidenciju *endoleaka* na prvom kontrolnom CT-u nakon učinjenog zahvata te ispitati učestalost pojave *endoleaka* tipa II na drugom kontrolnom CT-u.

Materijali i metode: Podaci 29 bolesnika podvrgnutih EVAR zahvatu na Kliničkom zavodu za radiologiju u Kliničkom bolničkom centru Rijeka retrospektivno su prikupljeni i obrađeni, u razdoblju od 1.1.2019. do 31.12.2022. Analizirali su se podaci o dobi, spolu, prisutnosti i vrsti *endoleaka* čija se pojava prati na kontrolnom CT-u nekoliko dana nakon zahvata te nakon 6 mjeseci. Također se napravio hi – kvadrat test o usporedbi pojavnosti *endoleaka* tipa 2 na prvom i na drugom kontrolnom CT-u.

Rezultati: Od 29 pacijenata, 26 (89,7%) su bili muškarci i 3 žene (10,3%). Utvrđeno je da je u više od polovice pacijenata (61%) na prvom kontrolnom CT-u *endoleak* izostao. Također je utvrđeno da je i na drugom kontrolnom CT-u nakon 6 mjeseci pojava *endoleaka* kod više od polovice pacijenata (70,6%) izostala.

Zaključak: Ovim istraživanjem je utvrđeno da je između ispitanika koji su podvrgnuti EVAR zahvatu bilo je više muške populacije (89,7%) nego ženske. Ispitanici koji su pristupili prvom kontrolnom CT pregledu u više od polovice ispitanika izostaje prisutnost *endoleaka* (61%) koji također izostaje kod 70,6% pacijenata na drugom kontrolnom CT-u nakon 6 mjeseci. Hi kvadrat testom je pokazano da nema značajnog smanjenja frekvencije pojavnosti *endoleaka* između dva CT pregleda ($p = 0,34$)

Ključne riječi: aneurizma abdominalne aorte, *endoleak*, faktori rizika, komplikacije;

SUMMARY

Aneurysm is the expansion of the lumen of the artery by more than 50% of its normal lumen. The appearance of an endoleak, i.e. a persistent flow of blood into the aneurysm sac, is one of the most common (post)operative complications that occurs after endovascular aneurysm repair with a stent-graft. The occurrence of endoleak is diagnosed by digital subtraction angiography after the procedure or multi-slice imaging techniques, most often by computed tomography (CT) a few days after the procedure and after 6 months.

Aim: To examine the gender distribution of patients who underwent EVAR procedure, the incidence of endoleaks on the first control CT scan after the procedure, and to examine the frequency of type II endoleaks on the second CT scan control.

Methods and materials: The data of 29 patients who underwent EVAR procedure at the Clinical Department of Radiology of the Clinical Hospital Center Rijeka, were collected and processed retrospectively, in the period from 1.1.2019. until 31.12.2022. Data on age, sex, presence and type of endoleaks were analyzed, the appearance of which is monitored on control CT a few days after the procedure and after 6 months. A chi-square test was also performed comparing the occurrence of type 2 endoleaks on the first and second control CT.

Results: Out of 29 patients, 26 (89.7%) were men and 3 were women (10.3%). It was found that in more than half of the patients (61%) the endoleak was absent on the first CT scan control. It was also determined that the appearance of endoleaks in more than half of the patients (70.6%) was absent on the second follow-up CT after 6 months.

Conclusion: Through this research, it was determined that there were more male population (89.7%) than female among the patients who underwent EVAR procedure. In the subjects who attended the first CT examination, in more than half of the subjects, the presence of an endoleak is absent (61%), which is also absent in 70.6% of patients on the second CT control after 6 months. The chi-square test showed that there was no significant decrease in the frequency of endoleaks between two CT examinations ($p = 0.34$).

Key words: abdominal aortic aneurysm, endoleak, risk factors, complications;

UVOD

Aorta jest glavna žila velikog optoka i najveća je arterija u tijelu. Aneurizmom aorte se smatra proširenje promjera aorte većeg od 3 centimetara, dok se operativni zahvat preporuča kod promjera većih od 5,5 centimetara kod muškaraca, odnosno 5 centimetara kod žena (1). Operativni zahvat i samo liječenje aneurizme je vrlo bitno kako bi se prevenirala ruptura i krvarenje koje rezultiraju visokom stopom smrtnosti (2). Aneurizma abdominalne aorte (AAA) se može smatrati „tihim ubojicom“ s obzirom da je vrlo često asimptomatska, a njezina ruptura, kao najgori mogući ishod ove bolesti, rezultira visokom stopom smrtnosti; više od pola pacijenata s rupturiranom aneurizmom abdominalne aorte neće preživjeti niti do dolaska u bolnicu, dok više od 50% pacijenata koji uspiju doći do bolnice neće preživjeti otvoreni operativni zahvat (3). Rizik od rupture AAA se povećava kako se povećava i sam promjer aneurizme. Liječenje aneurizme je moguće endovaskularnim zahvatom ili otvoreni kirurškim pristupom. Još je 2012.godine istraživanje potvrdilo da endovaskularni zahvat (EVAR) ima manju stopu smrtnosti tijekom samog zahvata te omogućava bolju kvalitetu života nakon zahvata nego što to omogućava otvoreni zahvat (5). Retrospektivna istraživanja su potvrdila da je jedan od najvećih nedostataka ovog zahvata pojava „*endoleaka*“ odnosno perzistirajućeg dotoka krvi u aneurizmu koji omogućuje daljnji rast aneurizmske vreće (6). Veliko retrospektivno istraživanje u trajanju od 17 godina je od ukupnih 102 EVAR zahvata na aneurizmama je prikazalo da je 57 pacijenata razvilo *endoleak* tipa II, koji je pokušao ukloniti metodama transarterijske embolizacije aneurizmske vreće ili direktnom embolizacijom donjih mezenteričih i lumbarnih arterija. Ispitane su i razlike između pacijenata koji su razvili *endoleak* i onih koji ga nikada nisu razvili. Kod pacijenata koji su razvili *endoleak* je utvrđeno da većina boluje od bolesti koronarnih arterija, također su svi imali sličan promjer aneurizmske vreće (7). Brojna istraživanja su dokazala da tijekom 30 godina postojanja EVAR zahvata se broj zabilježenih komplikacija u vidu *endoleaka* samo povećava. U pitanje se dovodi i to da su protokoli, uređaji i načini snimanja sve bolji i sve moderniji te stoga i *endoleak* biva skoro pa uvijek otkriven (8). Neka istraživanja su pokazala i veliku poveznicu između vrste stent - graftova i pojave *endoleaka* (9), dok su neka potvrdila da nema značajne razlike (8). Također je ispitana i poveznica između same anatomije aorte liječenih bolesnika i nastanka *endoleaka*. Utvrđeno je da su preoperativno razvijene donje mezenterične arterije i lumbarne bili snažni ukazatelji na razvoj *endoleaka*. Ovo istraživanje se provodi kako bi se procijenila incidencija *endoleaka* u ovisnosti o spolu, da se istraži koliko se incidencija slaže ili

ne slaže s ostatkom svijeta gdje incidencija endoleaka iznosi od 8% do 40% u ovisnosti o zemlji (7).

1. ANATOMIJA

1.1. ANATOMIJA ARTERIJA

Arterije su žile koje vode krv od srca prema stanicama te opskrbljuju sve organe hranjivim tvarima i kisikom. Iz debla arterije se razlikuju dvije vrste grana koje izlaze iz nje:

1. Kolateralne grane – izlaze pobočno uzduž debla arterije te se protežu do organa kojeg irigiraju
 - S obzirom na područje irigacije, kolateralne grane se dijele još na dvije vrste grana: parijetalne grane (*paries* = zid) koje prehranjuju stjenke tjelesne šupljine i visceralne grane (*viscera* = utroba) koje prehranjuju utrobne organe.
2. Terminalne grane jesu završne grane arterije (10).

Arterija sa najtanjom stjenkom, promjera manjeg od 0,5 milimetara se naziva arteriola. Također postoje i anastomoze odnosno spojnice koje arterije međusobno stvaraju u pojedinom organu kako bi osigurale cjelovitu opskrbu organa krvlju. Anastomoze imaju važnu funkcijsku ulogu s obzirom da uvijek osiguravaju opskrbu krvi te ukoliko se jedan od ogranaka okludira područje koje ta grana irigira neće ostati bez svježe krvi upravo zbog susjedne grane. Arterije se također mogu podijeliti i na elastične arterije, mišićne arterije i arteriole. Elastične arterije su najveće (najvećeg promjera) i sadržavaju velike količine elastina kao i glatkih mišićnih stanica. Imaju slab otpor na protok krvi, ali se mogu proširiti i prilagoditi ukoliko dođe do promjene količine volumena krvi u tijelu (11).

Mišićne arterije reguliraju lokalni krvotok i dovode krv do željenih organa. Manjeg su promjera od elastičnih arterija, imaju više glatkih mišićnih stanica, ali sadrže manje elastina.

Arteriole su promjerom najmanje arterije te u nekim dijelovima sadrže sve tri stjenke. Svrha arteriola je da povezuje arterije i kapilare (11).

Svrha arterija jest da osiguraju tijelu oksigeniranu krv, odnosno da je prenose do svih organa. Također će u nastavku rada biti objašnjeno zašto je ova činjenica vrlo važna, jer u slučaju aneurizme abdominalne aorte može doći do okluzije trombotskim masama te posljedično do ishemije organa ili dijela tijela kojeg arterija više ne opskrbljuje krvlju jer je začepljena.

1.2. GRADA STIJENKI ARTERIJA

Stjenke arterija su građene od tri sloja:

1. *Tunica intima* ili *tunica interna* jest sloj endotelnih stanica koje oblažu unutrašnju površinu žile, a ispod endotela se nalazi sloj rahlog vezivnog tkiva koji povezuje *tunicu internu* s *tunicom mediom*. Ovaj sloj je u direktnom doticaju s krvlju te joj daje određeni otpor odnosno tlak. Epitelne stanice se mogu oštetiti zbog bolesti poput hipertenzije, hiperglikemije ili zbog toksina iz primjerice dima cigarete. Ovakva oštećenja krvne žile mogu rezultirati aterosklerozom (11). *Tunica media* ili mišićnica srednji je sloj kojega izgrađuju koncentrični slojevi glatkih mišićnih stanica, a između njih se nalazi manji ili veći broj elastičnih i kolagenih vlakana. Aorta kao najveća arterijska žila se sastoji od mnogobrojnih elastičnih lamela u području *tunice medije*. Mišićni dio arterije je pod utjecajem simpatičkog živčanog sustava i omogućuje stimulaciju glatkih mišićnih vlakana koja rezultira vazokonstrikcijom i snižava protok krvi. Posljedično, kada su simpatički živci inhibirani dolazi do vazodilatacije i do povećanog protoka krvi kroz krvnu žilu (11).
2. *Tunica adventitia* ili *tunica externa* jest vanjski sloj, sloj vezivnog tkiva koje povezuje žilu s okolnim tkivom kroz koje prolazi (10). Veće krvne žile imaju dodatne manje žile koje opskrbljuju *tunicu externu* i *mediu* s krvlju i nutrijentima.

1.3. ANATOMIJA AORTE

Aorta jest glavna žila velikog optoka i najveća je arterija u tijelu. Započinje u lijevoj klijetki te se proteže kroz prsnu i trbušnu šupljinu do razine četvrtog slabinskog kralješka. Dijeli se na: uzlaznu aortu (*aorta ascendens*), luk aorte (*arcus aortae*) i silaznu aortu (*aorta descendens*). Silazna aorta se zatim dijeli na prsni dio (*aorta thoracica*) i na trbušni dio (*aorta abdominalis*)(10).

Uzlazna aorta jest vrlo kratki, prvi dio aorte koji započinje od aortalnog ušća lijeve klijetke, te se proteže prema gore. Grane uzlazne aorte su *arteria coronaria dextra* i *arteria coronaria sinistra*. Aorta je najšira na uzlaznom dijelu promjera oko tri do pet centimetara (10).

Luk aorte se nastavlja na uzlaznu aortu i proteže se unatrag i ulijevo s konveksitetom prema gore. Luk aorte završava na lijevoj strani u razini četvrtog prsnog kralješka, odnosno na bifurkaciji traheje. Iz konveksiteta luka aorte izlaze tri grane: *truncus brachiocephalicus* (brahiocefalično stablo), *arteria carotis communis sinistra* (zajednička karotidna arterija) i *arteria subclavia sinistra* (potključna arterija). Grane aortalnog luka prehranjuju glavu, uključujući sadržaj lubanjske šupljine, vrat, gornje udove i dio stjenke prsne šupljine (10).

Silazna aorta nastavak je luka aorte. Proteže se ispred kralježnice, kroz prsnu i trbušnu šupljinu te završava u razini četvrtog slabinskog kralješka. Dijeli se na prsnu i trbušnu aortu.

Prsna aorta (*aorta thoracica*) se proteže od 4. do 12. prsnog kralješka. Nalazi se u stražnjem sredoprsju. U početnom dijelu nalazi se lijevo od prsnog dijela kralježnice, a u donjem dijelu se nalazi ispred kralježnice. U razini 12. prsnog kralješka prolazi kroz otvor u ošitu (*hiatus aorticus*). Taj otvor je omeđen lumbalnim dijelom ošita i kralježnicom. Rubove otvora izgrađuju fibrozne niti koje se tijekom kontrakcije ošita ne skraćuju stoga krv neometano protječe kroz aortu. Prsna aorta daje parijetalne grane za prehranjivanje stjenke prsišta te visceralne grane za organe (10). Parijetalne grane su *arterie intercostales posteriores* koje se protežu kroz međurebrene prostore gdje se spajaju s istoimenim prednjim arterijama grane *arterie thoracicae internae*, zatim subkostalne grane i gornje frenične grane. Visceralne grane prsne aorte su *rami bronchiales* koje prehranjuju pluća i pleuru (žile hranidbenog optoka pluća), *rami oesophagei* koje prehranjuju jednjak, perikardijalne grane koje opskrbljuju stražnji dio perikarda i medijastinalne grane koje opskrbljuju krvlju različite limfne čvorove, krvne žile i živce koji se nalaze u predjelu sredoprsja odnosno medijastinuma (10).

1.4.ABDOMINALNA AORTA

Trbušna aorta je nastavak prsne aorte ispod ošita. Nalazi se u retroperitonealnome prostoru trbušne šupljine. U razini 4. slabinskog kralješka, trbušna aorta završno se dijeli na dvije arterije: *arteria iliaca communis dextra* i *arteria iliaca communis sinistra* koje prehranjuju organe i stjenke zdjelice te donje udove (10). Trbušna aorta daje parijetalne i visceralne grane, a visceralne se još dijele na parne i neparne (slika 1.)

Parijetalne grane trbušne aorte su: *arteria phrenica inferior* koja prehranjuje ošit i *arterie lumbales* koje izlaze kao 4 para segmentnih grana te prehranjuju stražnju stjenku trbušne šupljine, kralježnicu i kralježničku moždinu.

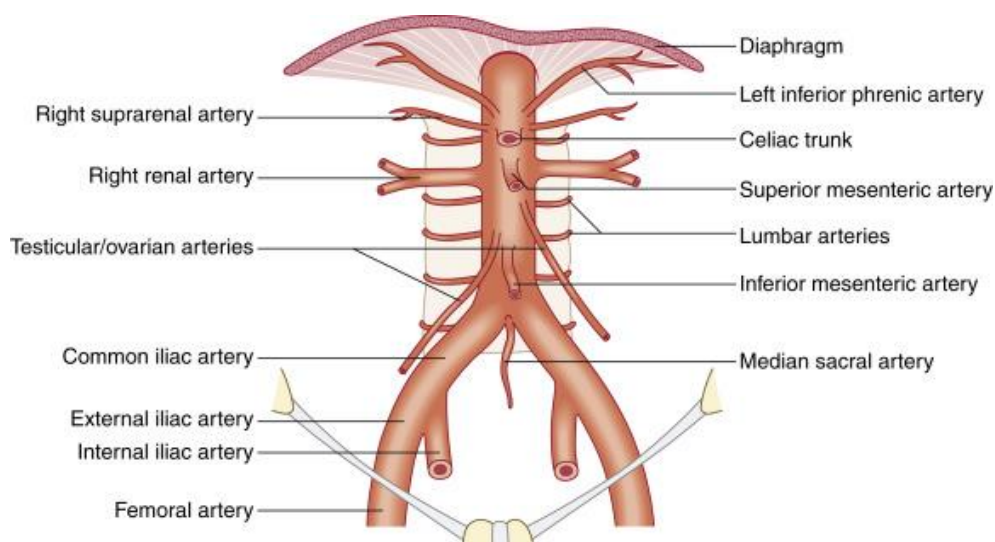
Parne visceralne grane trbušne aorte:

1. *Arteria suprarenalis media* koja prehranjuje nadbubrežnu žlijezdu
2. *Arteria renalis* prehranjuje bubreg
3. *Arteria testicularis* (prehranjuje testis i prolazi kroz ingvinalni kanal) ili *arteria ovarica* (prehranjuje jajnik i jajovod i kraća je) (10).

Neparne visceralne grane trbušne aorte:

1. *Truncus coeliacus* izlazi na prednjoj strani aorte te se dijeli na tri grane:

- *Arteria hepatica communis* dijeli se na uzlaznu i silaznu granu
 - *Arteria hepatica propria* uzlazna je grana, proteže se prema jetri u koju ulazi na hilusu koji se naziva *porta hepatis* (10). Uz jetru također prehranjuje i žučni mjehur (*arteria cystica*) i želudac (*arteria gastrica dextra*)
 - *Arteria gastroduodenalis* silazna je grana i daje ogranke za želudac (*arteria gastroepiploica dextra*) te za dvanaesnik i gušteraču (*arteria pancreaticoduodenalis superior*).
- *Arteria gastrica sinistra* je usmjerena uzlazno do kardije, te se potom spušta niz malu želučanu krivinu želuca gdje zajedno sa desnom želučanom arterijom čini anastomozu. Također daje ogranke za abdominalni dio jednjaka (*rami oesophagei*) (10).
- *Arteria lienalis (arteria splenica)* se proteže iza želuca po gornjem rubu gušterače. U hilusu slezene daje završne grane koje prehranjuju slezenu. Prehranjuje i gušteraču te daje ogranke za želudac (*arterie gastricae breves* i *arteria gastroepiploica sinistra*).
- *Arteria mesenterica superior* izlazi s prednje strane aorte, neposredno ispod *trunkusa celijakusa* (10) Daje sljedeće grane: *Arteria pancreaticoduodenalis inferior*, *Arterie jejunales*, *Arterie ileales*, *Arteria ileocolica*, *Arteria colica dextra* I *Arteria colica media*
- *Arteria mesenterica inferior* je treća neparna visceralna grana koja izlazi s prednje strane aorte. Proteže se prema sigmoidnom crijevu i rektumu. Prehranjuje ostali dio debelog crijeva, do gornjeg dijela rektuma te daje grane: *arteria colica sinistra*, *arterie sigmoideae* i *arteria rectalis superior* (10).



Slika 1. Anatomija abdominalne aorte sa njezinim granama

Izvor: <https://radiologykey.com/abdominal-aorta-5/> -preuzeto 05.07.2023.

2. PATOFIZIOLOGIJA NASTANKA ANEURIZME ABDOMINALNE AORTE

Iako je već prethodno opisana građa arterija, u svrhu razumijevanja razloga češćeg nastanka aneurizmi u predjelu abdominalne aorte (nego što je to u predjelu torakalne aorte) važno je naglasiti da ipak postoje pojedine razlike između građe abdominalne i torakalne aorte koje su minimalne, ali dovoljne da rezultira s aneurizmama češćim u predjelu trbušne aorte. U ranom embrijskom stadiju se razvija zajednički set prekursorskih krvnih žila koje se s vremenom razvijaju i podijele na vene, arterije i limfne žile (2). Primitivne arterije su okružene glatkim mišićnim stanicama mezodermalnog porijekla. Luk aorte i torakalna aorta su se s vremenom remodelirale i razvile dodatni sloj glatkih mišićnih stanica koji je migrirao iz neuralnog grebena. Dodatni sloj mišićnih stanica je prijeko potreban zbog visokog tlaka, odnosno volumnog opterećenja pune ejsijske frakcije srca. Abdominalna aorta međutim nije razvila dodatni sloj glatkih mišićnih stanica jer je tlak i pritisak u trbušnoj aorti manji stoga je ona ostala građom slična primitivnoj arteriji (2). Osim što torakalna aorta ima dodatni sloj glatkih mišićnih stanica, također ju taj dodatni sloj „štiti“ odnosno čini više otpornom na različite citokine, faktore rasta i angiotenzin II (koji su ključni kod razvoja ateroskleroze) upravo zbog podrijetla dodatnog sloja. Ovakva oštećenja krvne žile mogu rezultirati aterosklerozom (11). Na području gdje se intimalni sloj krvne žile ošteti zbog prethodno navedenih razloga, nastaje disfunkcija endotela

(12). Na oštećenom području se krenu događati procesi fizikalno – kemijske modifikacije cirkulirajućih čestica lipoproteina u subendotelnom prostoru. Slijedi proces prodiranja monocita iz krvi u intimalni sloj gdje se razlažu na makrofage te modificiraju prisutne lipoproteine u takozvane pjenaste stanice koje su obilježje ranih masnih lezija (12). Kada se višestruki kemokini (koji se aktiviraju kako bi ubrzali cijeljenje i osigurali morfogenezu) udruže sa faktorom rasta kojeg proizvodi oštećeni endotel i makrofazi, krene se stvarati fibromuskularni plak. S vremenom se plak progresivno remodelira te se stvara vlaknasta kapica prekrivena nekrotičnom „masnom“ jezgrom koja se sastoji od oksidiranih lipoproteina i kristala kolesterola (12). Obrazac nastanka ove bolesti je opisan jer pridonosi epidemiologiji nastanka aneurizme te je važan faktor na kojeg se može utjecati kako bi se smanjila vjerojatnost pojave AAA.

Osim razlike u građi, također postoji i strukturalna razlika između prsne i trbušne aorte. Obje se sastoje od 3 već navedene stjenke no mišićnica odnosno *tunica media* torakalne aorte jest sastavljena od 60 lamelarnih jedinica koje su podijeljene vaskularno i avaskularno. Slojevi stjenke predstavljaju fibromuskularni sloj koji arteriji omogućava elastičnost i distribuciju stresa. Istovremeno abdominalna aorta ima samo 30 lamelarnih jedinica koje su raspoređene samo avaskularno (2). Posljedično, *tunica media* abdominalne aorte potpuno ovisi o trans-intimalnoj difuziji hranjivih tvari za preživljavanje glatkih mišićnih stranica. Upravo zbog svih navedenih razloga se može zaključiti zašto su aneurizme u području abdominalne aorte puno češće nego na području torakalne aorte.

3. ANEURIZMA AORTE

Aneurysma, aneurysmos; riječi grčkog i latinskog porijekla koje označavaju proširenje ili dilataciju (14).

Aneurizmom abdominalne aorte se smatra proširenje promjera aorte većeg od 3 centimetara, dok se liječenje preporuča kod promjera većih od 5,5 centimetara kod muškaraca, odnosno 5 centimetara kod žena (1). Proširenjem aorte se smatra proširenje lumena arterije za više od 50% njezinog normalnog lumena. Aneurizme abdominalne aorte zauzimaju 2/3 svih aneurizmi aorte, dok aneurizme torakalne aorte zauzimaju preostalih 1/3. (14). U slučaju ako je arterija šira no uobičajeno, manje od 50% očekivane širine lumena onda je riječ o ektaziji te arterije te takvo stanje nije potrebno liječiti (1).

Aneurizme se mogu klasificirati u dvije skupine:

1. Pseudoaneurizma – proširenje koje ne zahvaća sve slojeve aorte. Javlja se kada je oštećena stjenka aorte. Najčešće pseudoaneurizme su femoralne, visceralne i aortalne pseudoaneurizme (13). Znaju nastati kao posljedica endovaskularnog pristupa kroz arteriju (jatrogeni uzrok) ili kao posljedica traume, infekcije i pankreatitisa praćenog pseudocistom (13).
2. Prava aneurizma – proširene su sve tri stijenke arterije. Aneurizma se može javiti na ascendentnoj aorti, luku aorte, descendentnoj aorti i najčešće na abdominalnoj aorti (13). Načini liječenja aneurizme aorte su otvoreni zahvat (kirurški) ili endovaskularni pristup (EVAR – *endovascular repair treatment*) prilikom kojeg se postavlja stent-graft (3).

3.1. POVIJEST ANEURIZMI AORTE

Prvi zapisi o aneurizmi potječu iz antičkog Rima kada je grčki kirurg imena Antilus (prvi i pravi otac vaskularne kirurgije) pokušavao izliječiti AAA primjenom centralne incizije i pokušajem uklanjanja trombotskih masa iz aneurizme. Na ovaj su se način aneurizme liječile narednih 1000 godina stoga je ova metoda liječenja nazvana „Antilova metoda“ (14). Također se do 16. stoljeća smatralo da je uzrok nastanka AAA posljedica sifilisa (15).

Iako točno podrijetlo spoznaje o AAA ostaje nepoznato, povijesni dokazi sugeriraju da su drevne civilizacije, uključujući Egipćane, Grke i Rimljane, mogle naići na slučajeve aneurizme aorte. Drevne egipatske mumije otkrivene su s dokazima kalcifikacije aorte, što potencijalno ukazuje na temeljnu bolest aneurizme. Grčki i rimski medicinski spisi također aludiraju na simptome i tretmane koji su u skladu s AAA. Tek je u 18. stoljeću postignut značajan napredak u prepoznavanju AAA kao zasebnog kliničkog entiteta. Godine 1761. Giovanni Battista Morgagni, talijanski anatom, dao je detaljne opise aneurizme aorte i njihovu mogućnost pucanja. Morgagnijeva zapažanja postavila su temelj za kasnija istraživanja i razumijevanje stanja.

4. EPIDEMIOLOGIJA

Aneurizma abdominalne aorte se prezentira kao veliki i rastući problem svjetskog zdravlja s obzirom da je prevalencija ove bolesti između 1.3% i 12.5% (16). Švedska, Ujedinjeno Kraljevstvo i Sjedinjene Američke Države (SAD) imaju preventivni program analize abdominalne aorte ultrazvukom kako bi smanjili vjerojatnost od rupture (16). U Ujedinjenom

Kraljevstvu, nacionalni program probira aneurizme trbušne aorte (NAAASP) nudi ultrazvuk trbušne šupljine za sve muškarce u 65. godini života. Pokazalo se da muškarci podvrgnuti probiru za AAA imaju približno 50% smanjenje smrtnosti povezane s aneurizmom (iako ograničen utjecaj na smrtnost iz svih uzroka), na temelju Multicentrične studije probira aneurizme (16). Iako su ove brojke zabrinjavajuće, procjenjuje se da je su se smrtni slučajevi zbog rupture aneurizme u proteklih 20 godina ipak smanjili za 50% iako to nije slučaj u onim zemljama gdje su duhanski proizvodi i dalje lako dostupni i jeftini (17). Incidencija je 2 – 8% u razvijenim zemljama što znači 2.5 do 6.5 aneurizmi na 1000 ljudi godišnje (18).

5. FAKTORI RIZIKA I UZROK NASTANKA BOLESTI

Do sada je istraženo i utvrđeno da su sigurni faktori rizika od nastanka AAA pozitivna obiteljska anamneza na AAA, pušenje, ateroskleroza, muškarci starije životne dobi i dijabetes(1,3). Opsežno istraživanje koje se provodilo u SAD-u od 2003. do 2008. godine ultrazvučnim probirom pokazalo je incidenciju i etiologiju bolesti. U istraživanju je sudjelovalo više od 3 milijuna muškaraca i žena, različite rase, etičke i socioekonomske opredijeljenosti. Istraživanje je potvrdilo da se vjerojatnost razvoja AAA povećava u godinama od 65 do 69 i 75 do 79. Također je potvrđeno da je prevalencija veća kod muškaraca, a rjeđa kod latino-amerikanaca, afro-amerikanaca i osoba azijskog podrijetla (1). Istraživanje je potvrdilo poveznicu između pušenja i obolijevanja od AAA te je utvrđeno da pušenje 10 cigareta dnevno tijekom 10 godina znatno povećava rizik od nastanka AAA. Pušenje duhanskih proizvoda je visoko na ljestvici uzročnika aneurizme abdominalne aorte. Iako još nije u potpunosti razjašnjen mehanizam utjecaja duhanskih proizvoda na pojavu AAA, svejedno pušenje korelira s nastankom AAA. Ova pretpostavka je istražena jedino na laboratorijskim miševima gdje je dokazano da je nikotin povećao stvaranje AAA (2). Ostala istraživanja su pokušala izvesti točan mehanizam ulaska dima cigarete u organizam (u svrhu što točnijih rezultata) tako što su životinjama davali cigarete te su ih oni pušili kao i ljudi. Rezultati su ukazivali da duhanski dim nije direktno utjecao na stvaranje ili povećavanje aneurizme abdominalne aorte, ali je došlo do pojačanog stvaranja aneurizme kao odgovor na liječenje elastazom (2). Osim pušenja, povećani unos soli, visoki krvni tlak, periferna arterijska bolest, koronarne bolesti i pozitivna obiteljska anamneza također povećavaju rizik (1). Iako su muškarci podložniji nastanku AAA, dokazano je da žene imaju veću vjerojatnost od ubrzanog rasta aneurizme i veći rizik da rupturiraju aneurizme manjeg promjera (3). Rizik od rupture je usko povezan s brzinom rasta aneurizmatске vreće te sukladno tome rizik od rupture raste povećanjem promjera aneurizme.

Rizik od ruptуре kod pacijenata kod kojih je promjer aneurizme manji od 5 centimetara je malen, od 5.0 do 5.9. centimetara je rizik od 1 do 11%, od 6.0 do 6.9 centimetara rizik iznosi od 11 do 22% dok je kod aneurizmi većih od 7 centimetara rizik oko 30% godišnje(3). Naime, Studija izučavanja genomskih asocijacija (*genome-wide association study* – GWAS) je objavila 24 lokusa koja su povezana sa razvojem AAA, uključujući gene poput LRP1, LDLR, PLTP, APOE, LPA i PCSK9 (3). Potvrdilo se da i obiteljska anamneza i individualni fenotip utječu na razvoj AAA (20). Također je zaključak ovog istraživanja da bi se broj umrlih uvelike smanjio kada bi se umjesto programa za rano otkrivanje AAA vođeno ultrazvukom, koristio program određivanja individualnog genotipa (kada on bude bio jeftiniji i dostupniji u budućnosti) (20).

6. DIJAGNOSTIKA ANEURIZME AORTE

6.1. CT AORTOGRAFIJA

Aortografija kompjuteriziranom tomografijom (CTA) je danas zlatni standard za evaluaciju veličine i oblika aorte kao i njezinog odnosa s drugim anatomskim strukturama.

CT je od svog izuma 1972. od strane Hounsfielda i Cormaca jedan od najkorisnijih i najupotrebljivijih uređaja u radiologiji (21).

CT ili kompjuterizirana tomografija je slikovna metoda koja koristi rendgensko zračenje (x zrake) u svrhu postizanja slika u svakom presjeku. Presjeci su rekonstruirani u ovisnosti o izračunatom koeficijentu atenuacije zraka koje prolaze kroz različiti volumen objekta odnosno pacijenta (21). Ova slikovna dijagnostika se upravo temelji na koeficijentu atenuacije odnosno daje traženi kontrast među tkivima različite debljine. Svako tkivo ima svoj linearni koeficijent atenuacije koji ovisi o njegovoj gustoći i atomskom broju. Sukladno tome postoji Hounsfieldova ljestvica koja prikazuje koje se tkivu očituje kojim brojem odnosno atenuacijskim koeficijentom:

- zrak = -1000 HU (*Hounsfield units*, Hounsfieldove jedinice)
- mast = -60 to -120 HU
- voda = 0 HU
- kost = +1000 HU

CT mjeri atenuaciju x-zraka dobivenu kroz tanki sloj (1-10 milimetara). Slika takvog sloja je dobivena iz više različitih kutova i upravo zato je omogućena 3D analiza (21). Kako bi se u konačnici dobile dijagnostički vrijedne informacije i zadržao 3D prikaz, nakon skeniranja su

potrebni različiti matematički algoritmi koji služe rekonstrukciji slike (21). Na kraju svaka CT slika je digitalna slika koja se sastoji od *voxela* koji predstavlja isječak objekta približnog oblika četverostrane prizme. Idealni *voxel* je oblikom sličan kocki. Tipična CT slika se sastoji od 512 redova odnosno 512 *pixela*, gdje u konačnici množeći redove 512 x 512 se dobije 262,144 piksela.

Svaki CT uređaj je građen od sljedećih dijelova:

- Kućište (*gantry*) kojega čine rendgenska cijev, detektori i sustav za hlađenje. Osigurava kružnu putanju rendgenske cijevi oko tijela pacijenta koji se smješta u otvor koji je različitih dimenzija u ovisnosti o proizvođaču te iznosi od 50 do 80 centimetara (24). Postoje uređaji kod kojih se nalaze 2 rendgenske cijevi unutar kućišta te se one vrte oko tijela pacijenta (*Dual Source computed Tomography – DSCT*) kao i uređaji sa preko 2500 detektora. Unatoč zavidnom broju detektora, danas je svejedno njihova ukupna efikasnost oko 45% zbog slobodnog prostora između pacijenta i detektora na što se ne može (zasada) utjecati. Detektori mogu biti različiti od scintilacijskih ili plinskih no neovisno o tome njihova uloga je da adekvatno apsorbiraju rendgensko zračenje (24). Kolimatori se nalaze na prozoru rendgenske cijevi i također čine jedan od sastavnih dijelova CT - a, a služe da osiguraju gotovo monokromatski snop x zraka te da ograniče prostor ozračivanja (24).
- Visokofrekventni generator
- Stol za bolesnika
- Upravljački stol s računalom (radno mjesto tehnologa) i radna stanica s računalom (radno mjesto radiologa odnosno mjesto obrade podataka)

Vrlo je važno tijekom CT aortografije izmjeriti nekoliko važnih parametara:

- suprarenalni kut (*alfa kut*) kut između suprarenalne aorte i vrata aneurizme
- infrarenalni kut (*beta kut*) kut između vrata aneurizme i aneurizmatске vreće
- Kutove abdominalne aorte, lijeve i desne zajedničke ilijačne arterije
- Duljina vrata aneurizme
- Najveći promjer aneurizme
- Dužina i širina aneurizme
- Izlazišta visceralnih arterija iz aneurizme
- Kompresija aneurizme na okolne strukture
- Širina lumena ilijačnih i femoralnih arterija (21)

Ovi parametri su vrlo bitni zbog planiranja operativnog zahvata gdje se mora znati točna veličina aneurizme zbog naručivanja stent-grafta napravljenog točno po anatomskim mjerama za određenog pacijenta. Također je vrlo bitan i vrat aneurizme odnosno područje normalnog promjera aorte između renalnih arterija i aneurizme (22). U ovo područje bi se trebao učvrstiti stent - graft stoga je vrlo bitno da ima dovoljno prostora. Kutove zavoja arterija i sam lumen ilijačnih i femoralnih arterija potrebno je izmjeriti u sklopu procjene mogućnosti izvođenja EVAR procedure, odnosno prolaska endovaskularnim materijalom kroz žile (stoga na žilama ne smiju biti velike aterosklerotske promjene).

CT AORTOGRAFIJA ima svoj protokol koji se uvijek jednako izvodi te je tako nakon snimljenog CT - a bolesnik spreman na endovaskularni zahvat.

Kontrast: Volumen apliciranog kontrasta ovisi o indeksu tjelesne mase i ejekcijskoj frakciji. Brzina aplikacije kontrastnog sredstva iznosi 5 mililitara po sekundi (ml/s). Koristi se metoda *bolus trackinga* gdje je fokus stavljen na područje ispod aneurizme te kada iznos Hounsfieldovih jedinica u tom području pređe preko 100 kreće kraniokaudalno skeniranje (22). Aplikaciji kontrasta prethodi provjera prohodnosti intravenske kanile fiziološkom otopinom u količini oko 20 mililitara te zatim slijedi iniciranje kontrastnog sredstva (putem automatskog injektora). Kroz 10 do 15 sekundi se injicira svih 60 mililitara kontrasta te nakon toga slijedi ponovno iniciranje fiziološke otopine u količini od oko 40 mililitara (22).

Vrijeme i raspon skeniranja: snima se arterijska (aortografska) faza s odgodom (*scan delay*) od oko 5 do 8 sekundi te odgođena faza sa *scan delayom* od 60 sekundi. Odgođena faza od 60 sekundi se posebice snima nakon već učinjenog zahvata (na prvoj ili drugoj CT kontroli) kada se procjenjuje protok krvi kroz stent – graft (22).

Područje skeniranja: Područje skeniranja se pruža od gornjeg abdomena (ili plućnih baza) do ingvinalnih regija čime se obuhvaća dio aorte iznad aneurizme, te femoralne regije, koje su mjesto punkcije (22).

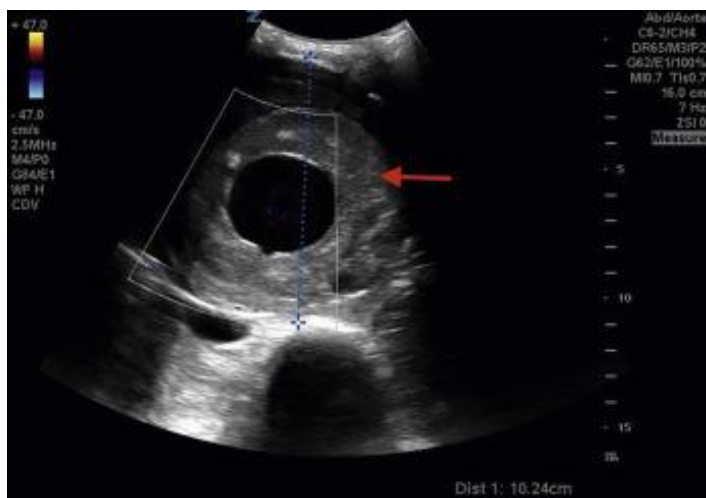PACS rekonstrukcija: angiografski sadržaj mora biti prikazan u 2 presjeka – koronarni i sagitalni debljine sloja 3 milimetara. Abdomen se dokumentira u mekotkivnom prozoru i snima se debljina sloja 5 milimetara (22).

Tehnički parametri: pomak stola odnosno PITCH iznosi 1.2 te se snima kraniokaudalno. Kilovolti odnosno napon cijevi iznosi 129 kV, a jačina struje 120 mAs. Cijelo vrijeme je

uključen program optimizacije doze (*Care dose 4D*) koji optimizira kilovolte u ovisnosti na koje organske sustave i prepreke tijekom snimanja naiđe (22).

6.2.ULTRAZVUK

Ultrazvuk je već godinama prisutan kao glavna metoda praćenja asimptomatskih bolesnika i onih koji nisu još kandidati za operativno liječenje (23). Ultrazvuk je brza, široko dostupna, jeftina i neinvazivna pretraga koja omogućava praćenje aneurizme bez zračenja u svega nekoliko minuta (slika 2.) Senzitivnost ove pretrage je visoka, no ponekad je ipak potreban CT zbog tehničkih nedostataka ultrazvuka (23). Ultrazvuk neće biti učinkovit kod pretilih pacijenata kod ili pacijenata s meteorizmom. Također se na ultrazvuku ne može prikazati odnos aneurizme s ostalim strukturama kao i postojanje eventualnih arterija koje izlaze iz aneurizmatске vreće i odnos aneurizme s renalnim arterijama. Zbog navedenih razloga jasno je da je ultrazvuk odlična metoda praćenja bolesnika, no svakako nije uputna kao preoperativna pretraga(21).



Slika 2. Ultrazvučni pregled abdomena-mjerenje AAA s intramuralnim trombom (crvena strelica). AAA je velika i pritišće antraabdominalni sadržaj.

Izvor: <https://radiologykey.com/abdominal-aorta-5/> - preuzeto 05.07.2023.

6.3. MAGNETSKA REZONANCA

Magnetska rezonanca (MR) se rijetko koristi kao primarna metoda pri praćenju AAA no pruža gotovo jednako dobre dijagnostičke informacije kao i CT. Prednost MR- a je izostanak ionizirajućeg zračenja i mogućnost dinamičkog praćenja protoka. Mana je dugo trajanje snimanja te nemogućnost prikaza kalcifikata.

7. LIJEČENJE

Aneurizme abdominalne aorte se mogu liječiti na dva načina, otvorenim kirurškim zahvatom ili endovaskularnim pristupom ugradnjom stent-grafta (27). Nacionalni institut za zdravlje i očuvanje zdravlja (*National Institute for Health and Care Excellence – NICE*), Europsko udruženje vaskularne kirurgije (*European Society for Vascular Surgery –ESVS*) i udruženje za vaskularnu kirurgiju (*Society for Vascular Surgery – SVS*) su objavili smjernice u 2019. i 2020. godini koje su vezane za pacijente s AAA te njihovo liječenje i skrb (27).

Prvi i najbitniji razlog liječenja AAA je prevencija rupture. Ruptura aneurizme abdominalne aorte rezultira masivnom prvo retroperitonealnom krvarenju, a zatim krvarenju u peritonealni prostor. Ogromni gubitak krvi rezultira padom krvnog tlaka koji može rezultirati šokom, moždanim ili srčanim udarom (28). Puknuće AAA može se manifestirati bolovima u trbuhu, bolovima u leđima, sinkopom ili povraćanjem. Prilikom pregleda pacijenti će obično biti hemodinamski ugroženi, s pulsirajućom abdominalnom masom i osjetljivošću. Oko 50% pacijenata ima „klasični trijas” ruptуре AAA (bol u bokovima ili leđima, hipotenzija i pulsirajuća abdominalna masa) (28).

Jedan od razloga zašto je vrlo bitno liječiti aneurizmu abdominalne aorte jest opasnost od okluzije distalnim trombotskim masama. Rizik od nastanka ove komplikacije ne ovisi o veličini aneurizme te se može javiti i kod manjih promjera što čini ovu komplikaciju vrlo opasnom i nepredvidivom (28). Distalna embolizacija tromba ili ateromatoznog materijala može pomaknuti i blokirati arterije bubrega, crijeva i donjih ekstremiteta. Kada je arterija donjeg ekstremiteta blokirana, pacijenti obično imaju iznenadnu jednostranu bol u ekstremitetu i često bljedilo i gubitak pulsa (28).

7.1. OTVORENI KIRURŠKI ZAHVAT

NICE je izdao preporuke da bi se svi pacijenti sa simptomatskom bolešću aneurizme abdominalne aorte, asimptomatski bolesnici sa promjerom aneurizme većom od 4 centimetara

koja raste više od jednog centimetra godišnje ili asimptomatski bolesnici sa promjerom aneurizme većim ili jednakim od 5.5 centimetara trebali podvrgnuti operativnom zahvatu (27). Slično nalažu i smjernice ESVS-a koje predlažu operativni zahvat kod muških pacijenata s promjerom aneurizme većim ili jednakim od 5.5 centimetara (26). Oba udruženja i NICE i ESVS svakako preporučaju da se prije operativnog zahvata svakako treba uzeti u obzir bolesnikovo fizičko stanje, ali i da se zahvat ne preporuča ako je pacijent rizičan, odnosno ima veću mogućnost od smrtnog ishoda tijekom operacije ili dodatnih komplikacija tijekom samog zahvata (27). Iako još uvijek postoje neke indikacije za kirurški zahvat, uglavnom se danas više pristupa aneurizmama abdominalne aorte endovaskularno. Razlog tome je sama statistika koja navodi slijedeće: 30 dana nakon operativnog zahvata je smrtnost uglavnom 4.7% dok taj postotak kod EVAR – a iznosi 1.7%, rizik od smrtnog ishoda se nastavlja te rizik nakon operativnog zahvata nakon 6 mjeseci iznosi 7% za razliku od EVAR-a gdje iznosi 4%. Što se tiče infarkta miokarda prouzrokovanim EVAROM ili operativnim zahvatom kao i renalnih komplikacija koje su rezultirale dijalizom, postotak pojavnosti kod oba zahvata je vrlo sličan (26). Unatoč tome, statistika nalaže da je pojava akutne bubrežne insuficijencije češća nakon operativnog zahvata i iznosi 43%. Jedan od zabrinjavajućih podataka je da nakon operativnog zahvata čak 9% pacijenata razvije neki oblik ishemije, posebice ishemije donjih ekstremiteta dok 14% razvije ishemiju crijeva (26). ususret ovome problemu, ESVS predlaže da bi kirurzi trebali tijekom zahvata održati protok krvi kroz makar jednu od unutrašnjih ilijačnih arterija kako bi se smanjila mogućnost pojave ishemije crijeva.

Povijest otvorenog kirurškog pristupa seže u 20.stoljeće kada je 1951.godine po prvi puta uspješno izvedena operacija pod vodstvom doktora Charlesa Dubosta u Parizu u Francuskoj (32). Tadašnja metoda je također uključivala micanje aneurizme i šivanje grafta. 1960ih i 1970ih je ova metoda liječenja AAA postala standardni protokol. Konačno 1980ih se razvila grana radiologije i endovaskularnih pristupa te je EVAR polako, ali sigurno zauzimao prvo mjesto u načinu liječenja AAA (32,33).

Kod otvorenog kirurškog zahvata pacijent se nalazi u općoj anesteziji. Kirurg napravi kirurški rez po abdomenu bilo uzdužno od ispod prsne kosti do točno ispod pupka ili preko trbuha i niz sredinu (33). S obzirom da kirurg prilazi aorti s ventralne strane, mora pomaknuti sve na putu do aorte što uključuje i mobilizaciju crijeva što često može rezultirati ishemijom crijeva ukoliko se slučajno neka od krvnih žila prereže ili pritisne (kao što je ranije opisano). Kirurg potom postavlja kirurške kleme kako bi zaustavio protok krvi kroz aneurizmu. Kirurške kleme se postavljaju iznad i ispod aneurizmatске vreće (33). Zatim se aneurizma rastvori odnosno

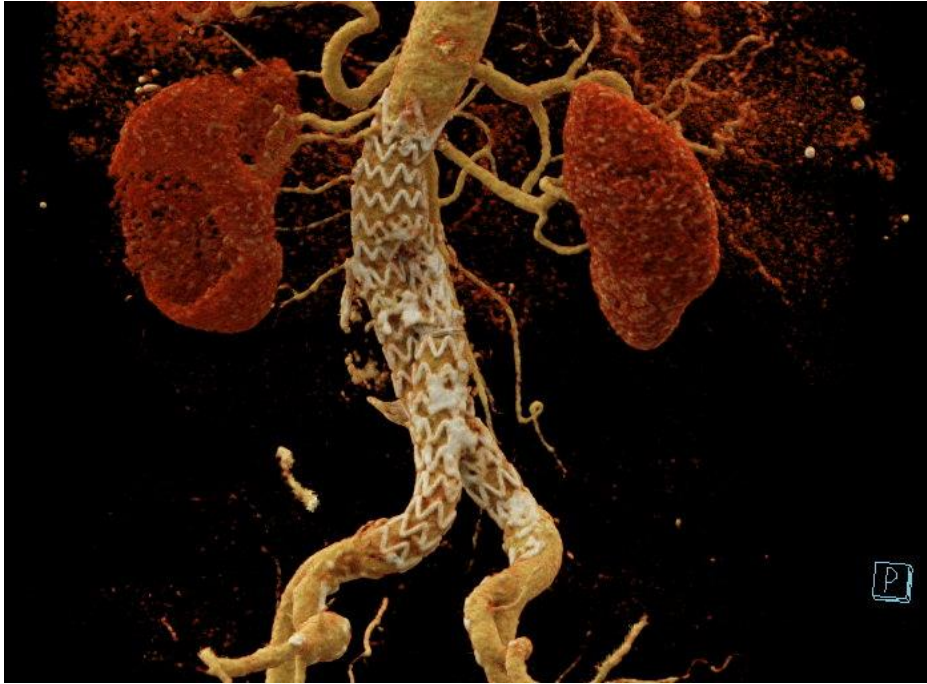
razreže te se ukloni eventualni plak i trombi ukoliko ih ima. Nakon toga se postavlja dugačka cilindrična cijev koja se naziva graft. Graft može biti napravljen od različitih vrsta materijala poput Dacrona (poliesterski sintetički graft) ili od politetrafluoretilena (PTFE – ne tekstilnog sintetičkog materijala). Takav materijal se ušije na svaki kraj aorte te operacija završava (33). Ukoliko je operacija prošla bez komplikacija, pacijenti se obično puštaju doma nakon 8-10 dana (31).

7.2.ENDOVASKULARNI PRISTUP (EVAR)

EVAR (*Endovascular Aneurysm Repair*) je minimalno invazivan zahvat kojim se liječi aneurizma abdominalne aorte (1). Kao što je ranije navedeno, povijest EVAR-a datira od 1980ih godina kada je 1986.godine argentinski kirurg Juan C. Parodi prvi proveo zahvat te je tako razvio tehniku ugradnje stent-grafta unutar aneurizmatske vreće kako bi isključio aneurizmu iz krvotoka (1,34).

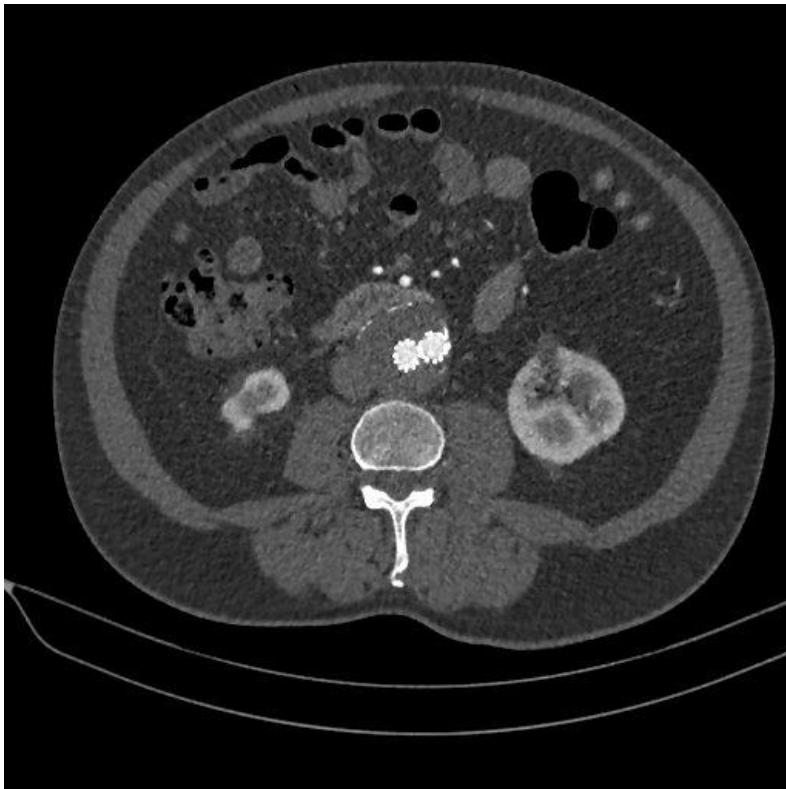
EVAR zahvat se sastoji od sljedećih koraka:

- I. Zahvat se radi u općoj anesteziji, ili rjeđe u lokalnoj anesteziji i svjesnoj sedaciji.
- II. Punktira se femoralna arterija Seldingerovom tehnikom kroz kateter uvodi žica vodilica i makne se igla. Preko žice vodilice se stavlja uvodnica kroz koju se uvodi J žica vodilica (zbog svog oblika), a preko nje *pig-tail* kateter. Kroz taj kateter je naknadno osiguran dotok kontrasta u arterije jer je kateter spojen na automatsku špricu (15).
- III. Slijedi serija slika takozvani ROADMAP koji prethodi postavljanju stent-grafta i operaterima olakšava navođenje kroz arterije. Također je moguće obradom slika i dodatnim snimanjem željenog područja prikaz renalnih arterija što također uvelike olakšava posao (15).
- IV. Kada se dođe do aneurizme kroz žicu vodilicu se uvede stent-graft odnosno glavno tijelo stent grafta. Zatim se postavi ipsilateralni ili kontralateralni dodatak za lijevu ili desnu ili za obje ilijačne arterije (ovisi o patologiji). Na kraju se stentovi dilatiraju balon dilatacijom.
- V. Nakon šta se kontrastom i dodatnim snimkama provjeri funkcionalnost stenta i uspješnost zahvata, izvlači se uvodnica i kateter. Zahvat završava hemostazom koja se može učiniti uređajima za zatvaranje žila ili klasičnim kirurškim šivanjem arterije.



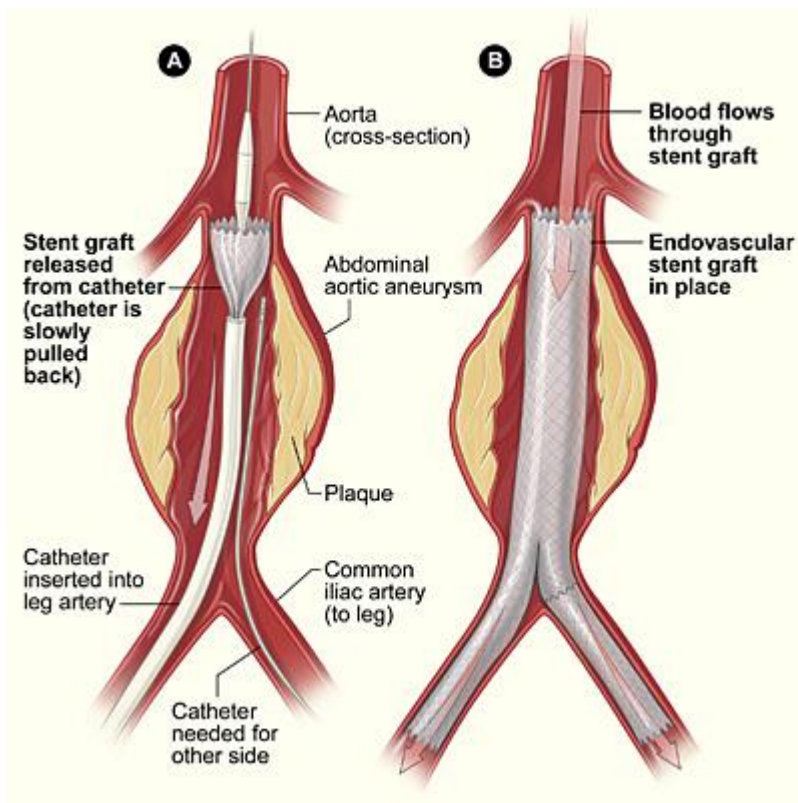
Slika 3 CT rekonstrukcija nakon postavljenog stent-grafta, bez endoleaka

Izvor: preuzeto iz programa ISSA I IBIS Kliničkog bolničkog centra Rijeka



Slika 4 kontrolni CT nakon EVAR-a s uredno postavljenim stent-graftom bez endoleaka

Izvor: preuzeto iz programa ISSA I IBIS Kliničkog bolničkog centra Rijeka



Slika 5. Shematski prikaz ugradnje stent-grafta prilikom EVAR zahvata.

Izvor: <https://www.nhlbi.nih.gov/health/aortic-aneurysm> - preuzeto 05.07.2023.

8. KOMPLIKACIJE PO UČINJENOM EVARU – ENDOLEAK

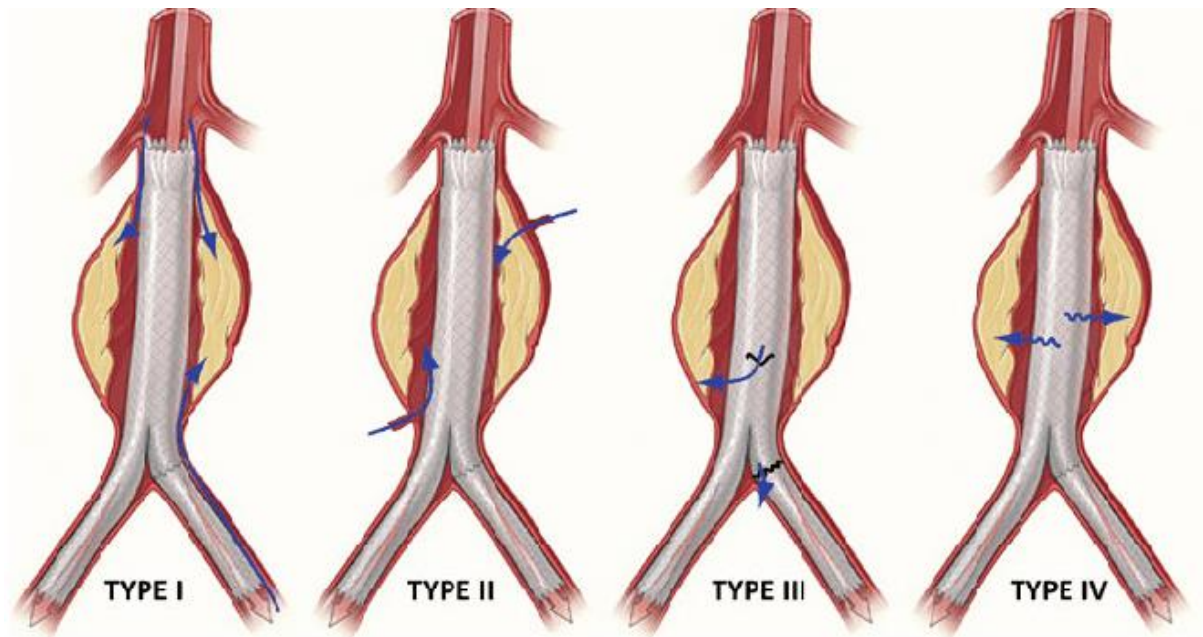
Endoleak je najčešća komplikacija nakon ili za vrijeme zahvata. *Endoleak* označava perzistirajući dotok krvi u aneurizmu te se tako aneurizmska vreća nastavlja puniti krvlju odnosno omogućen joj je i dalje nesmetan rast što je upravo suprotno od onoga što se želi postići endovaskularnim zahvatom (35). *Endoleak* se kao komplikacija javlja u 30-40% pacijenata postoperativno (36). Ova komplikacija je asimptomatska te ne predstavlja direktno ugrožavajuće stanje za pacijenta no svakako se treba liječiti kako ne bi došlo do ruptur aneurizme ako aneurizma nastavlja rasti (36).

Endoleak se može podijeliti u nekoliko tipova u ovisnosti o razlogu nastanka (slika 3):

- *Endoleak* tip I. – prolazak krvi u aneurizmu na mjestu pričvršćivanja grafta. Naime, ovaj tip *endoleaka* se javlja kod neadekvatnog postavljanja stent-grafta ili premalog stent-grafta, a

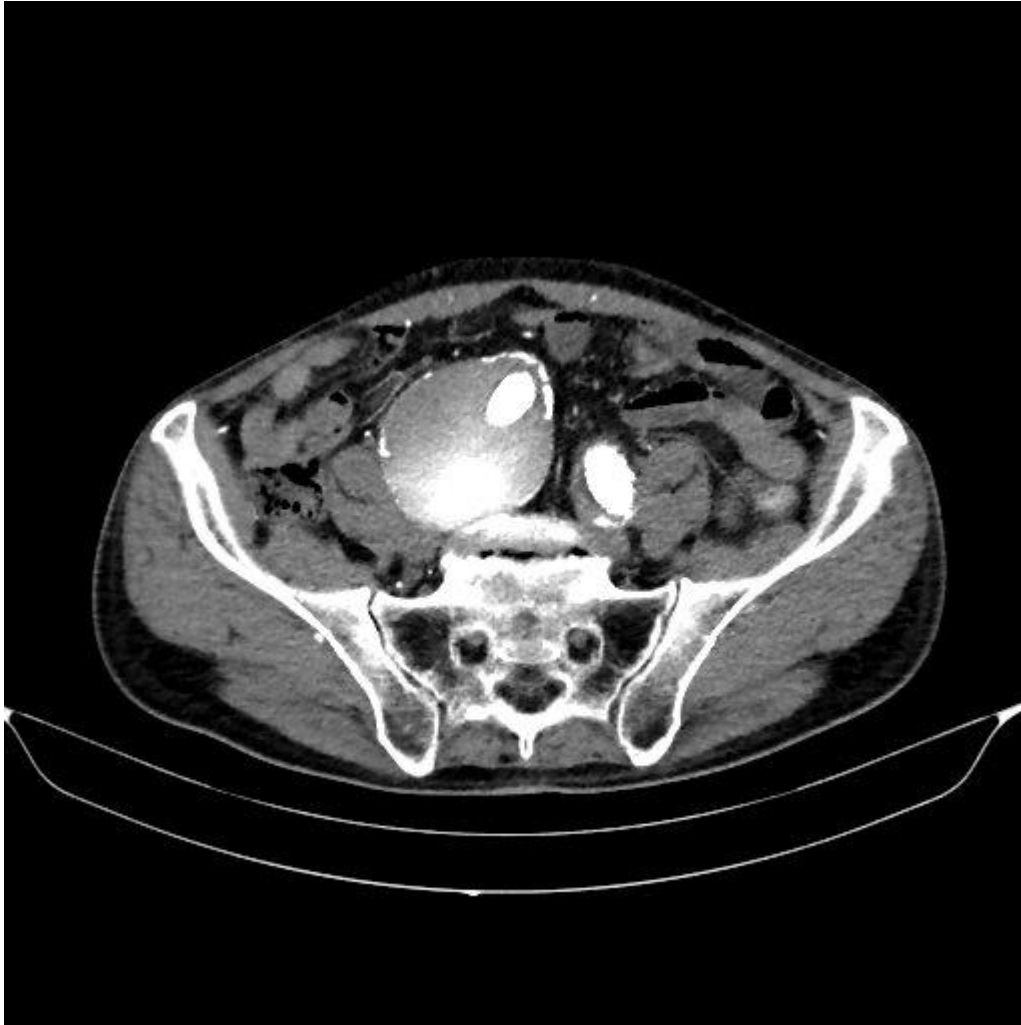
razlozi mogu biti ili loše izmjerena veličina aneurizme i aorte na CT-u te se samim time ugradio stent-graft veličine koja nije adekvatna za pacijentovu anatomiju ili je operater premalo držao pritisak s balonom te se stent-graft nije u potpunosti dilatirao (36). Ovaj tip *endoleaka* bi se već trebao uočiti u angiosali i odmah ukloniti uzrok curenja kako ne bi došlo do postoperativne migracije stenta. Najčešća mjesta gdje se javlja ovaj tip *endoleaka* su proksimalni (Ia) ili distalni (Ib) dio stent grafta (36).

- *Endoleak* tip II. – ovo je najčešći tip *endoleaka* (80%)(36). Razlog nastanka ovog tipa *endoleaka* jest razvoj retrogradnog krvotoka koji nastavlja puniti aneurizmatSKU vreću. Najčešće arterije koje se razvijaju i pune aneurizmu su lumbarne arterije, donja mezenterična arterija ili unutrašnja ilijačna arterija (36). Kao što je prethodno u radu opisano, ponekad se može predvidjeti pojavnost *endoleaka* tipa II. Također je nekoliko istraživanja dokazalo da se *endoleak* tipa II. češće javlja kod pacijenata koji već prije operacije boluju od metaboličkog sindroma (MetS) (35). MetS je zapravo obrazac kliničkih i laboratorijskih čimbenika rizika, uključujući dislipidemiju (niske razine serumskih lipoproteina visoke gustoće (HDL) i visoke razine serumskih triglicerida), hipertenziju, hiperglikemiju i pretilost (35). Ovakve metaboličke promjene uvelike utječu na samu vaskularnu biologiju i tako mogu rezultirati različitim patofiziološkim promjenama. Novija istraživanja povezuju i lijekove poput varfarina kao uzročnik razvoja *endoleaka* tipa II (37).
- *Endoleak* tip III. – se javlja kod upitne mehaničke kvalitete stent-grafta. Može se dogoditi ruptura samog stenta, nastanak rupe ili defekta na stentu kroz kojeg u konačnici krv uspije proći i na taj način nastavi puniti aneurizmatSKU vreću (36). Osim samih mehaničkih razloga, do ovog tipa *endoleaka* može doći i zbog anatomije pacijenta kada je angulacija između vrata aneurizme i aneurizmatSKU vreće prevelika pa je stent-graft u položaju podobnom za pucanje ili kada operater pogrešno postavi glavno tijelo stenta i nastavke za ilijačne arterije te dolazi do međusobnog nekompaktnog preklapanja tih dijelova pa samim time i do pucanja (36).
- *Endoleak* tip IV. – nastaje kada krv probija kroz samu stjenku stent-grafta odnosno kada je stent graft porozan. Ovaj tip *endoleaka* se danas gotovo niti ne javlja više jer su kvalitete stentova uvelike porasle (36).
- *Endoleak* tip V. – takozvana „endotenzija“ se javlja zbog nepoznatog uzroka rasta aneurizme dok su svi prethodni tipovi *endoleaka* isključeni (36). Zasad razlozi povećanja aneurizme nisu poznati no nagađa se da je mogući razlog pulsiranje stijenke grafta s prijenosom pulsnog vala kroz perigraftni prostor (aneurizmatSKU vreću) do native stijenke aneurizme (36).



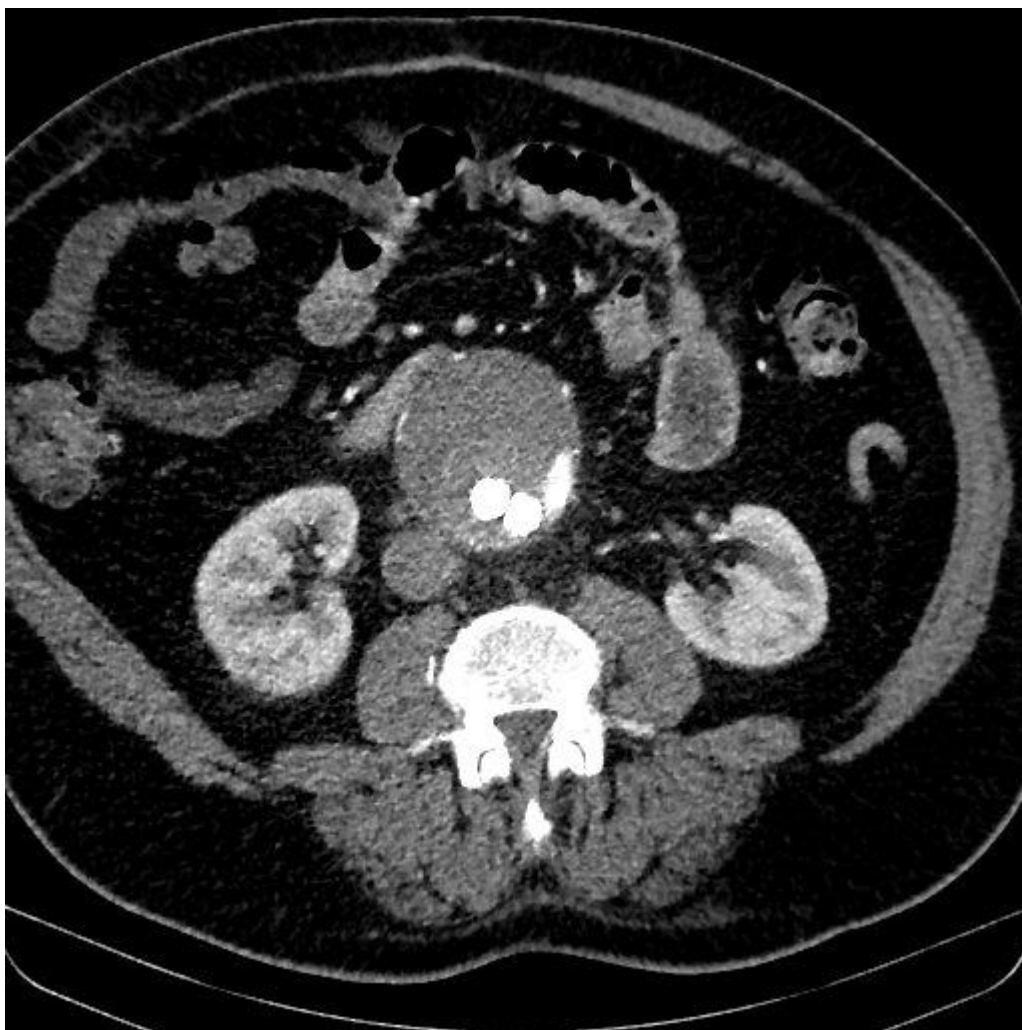Slika 6. Shematski prikaz uzroka pojedine vrste endoleaka.

Izvor: https://www.researchgate.net/publication/226789359_Computational_Analysis_of_Displacement_Forces_Acting_on_Endografts_Used_to_Treat_Aortic_Aneurysms – preuzeto 05.07.2023.



Slika 7 kontrolni CT nakon EVAR-a s prisutnim endoleakom tip 1

Izvor: preuzeto iz programa ISSA I IBIS Kliničkog bolničkog centra Rijeka



Slika 8 kontrolni CT nakon EVAR-a s prisutnim endoleakom tip 2

Izvor: preuzeto iz programa ISSA I IBIS Kliničkog bolničkog centra Rijeka

Postoji i pojava *pseudoendoleaka* koji se javlja pri kontroli stent-grafta ultrazvukom (36). Naime, *color doppler* metoda ultrazvuka pokazuje signal koji bi pokazivao da postoji protok krvi u aneurizmatskoj vreći iako je to CT angiografijom s kontrastom isključeno.

Smatra se da je fenomen rezultat agitacije tekućine zarobljene unutar vrećice aneurizme nakon popravka (36). Sličan fenomen zabilježen je na CT-u, gdje je kontrastni materijal primijenjen prije endovaskularnog popravka aneurizme zapečaćen unutar vrećice aneurizme, stvarajući dojam curenja. To se može potvrditi pokazivanjem prisutnosti na skeniranju bez kontrasta (36).

Druga i puno rjeđa, ali i jedna od najtežih komplikacija jest infekcija stent-grafta. Javlja se u samo u 0,6 do 3% slučajeva, no svakako nedostaje puno dodatnih istraživanja i radova koja govore u prilog incidenciji infekcije stent-grafta i razlogu nastajanja (39). Kada dođe do infekcije smrtnost iznosi od 11 do 28%, a posebice se rizik povećava kod pacijenata koji su već razvili sepsu (39). Do sad je poznato da je u 55% slučajeva uzročnik infekcije bio zlatni stafilokok (*Staphylococcus aureus*). Dijagnoza se temelji na kliničkoj slici, CT snimkama i bakteriološkoj kulturi (39). Inficirani stent-graft se mora izvaditi što može rezultirati smrću.

8.1. DIJAGNOSTIKA ENDOLEAK-a I LIJEČENJE

Endoleak se primarno ne dijagnosticira već se prati hoće li do njega doći ili ne kontrolnim CT pregledima koji se prema protokolu KBC-a Rijeke odvijaju nekoliko dana nakon zahvata i 6 mjeseci nakon zahvata. Ukoliko se u međuvremenu pojavi *endoleak* pacijenti su upućeni na češće praćenje, a specijalist radiologije odlučuje o vremenskim razmacima pregleda zasebno za svakog pacijenta.

Liječenje *endoleaka* također ovisi od pacijenta do pacijenta te o vrsti *endoleaka*. Kao što je već ranije navedeno *endoleak* tipa I. se mora odmah uočiti i odmah riješiti stoga vrlo rijetko dođe do stupnja gdje se mora taj tip *endoleaka* naknadno rješavati. Ukoliko i dođe do takve situacije pacijent žurno ide na ponovni zahvat gdje se stent ponovo namješta (36). Ako se jave komplikacije prilikom namještanja stenta, uvijek je druga opcija kirurški zahvat.

Kod pojave tipa II *endoleaka* se prvo čeka određeno vrijeme i prati se razvoj situacije ne bi li se ona sama riješila, odnosno da arterije koje opskrbljuju aneurizmatSKU vreću tromboziraju same od sebe. Iz tih se razloga pacijenta pusti određeno vrijeme i ne reagira se odmah. Ukoliko specijalist procjeni da je potrebno i da je zabilježen rast aneurizme na kontrolnim CT pregledima onda se ponavlja zahvat i emboliziraju se kolateralne arterije ljepilom ili spiralama (takozvani *coilovi*) (36). Osim toga može se napraviti i ekstenzija stent-grafta odnosno da se na postojeći stent-graft postavi još jedan ispod ili iznad njega kako bi se isključile kolateralne arterije iz krvotoka (40). Ovaj zahvat zahtjeva otvoreni kirurški pristup te je samim time i rizik veći (40).

9. CILJEVI I HIPOTEZE

Ciljevi navedenog istraživanja su sljedeći:

Cilj 1: Utvrditi spolnu distribuciju ispitanika koji su podvrgnuti EVAR zahvatu na Kliničkom zavodu za radiologiju KBC Rijeka.

Cilj 2: Utvrditi kod ispitanika incidenciju *endoleaka* na prvom kontrolnom CT pregledu.

Cilj 3: Utvrditi kod ispitanika učestalost pojave *endoleaka* tipa II na drugom kontrolnom CT pregledu.

Hipoteze:

Hipoteza 1: Između ispitanika koji su podvrgnuti EVAR zahvatu bilo je više muške populacije nego ženske.

Hipoteza 2: Ispitanici koji su pristupili prvom kontrolnom CT pregledu u više od polovice ispitanika izostaje prisutnost *endoleaka*.

Hipoteza 3: Ispitanici koji su pristupili drugom kontrolnom CT pregledu u više od polovice ispitanika izostaje prisutnost *endoleaka*.

10. ISPITANICI I METODE

10.1. ISPITANICI

Ova retrospektivna studija uključuje sve ispitanike koji su nakon endovaskularnog popravka aneurizme abdominalne aorte podvrgnuti kontrolnim CT-pregledima na Kliničkom zavodu za radiologiju KBC Rijeka u periodu od 1.1.2019. do 31.12.2022. Biti će analizirani podaci svih bolesnika kod kojih je dokazana aneurizma abdominalne aorte. U istraživanje je uključeno 29 bolesnika. Ne postoji kriterij isključenja. Podaci korišteni u studiji biti će anonimni te će se s njima postupati u skladu s dobrom kliničkom praksom i odredbi o tajnosti medicinskih podataka.

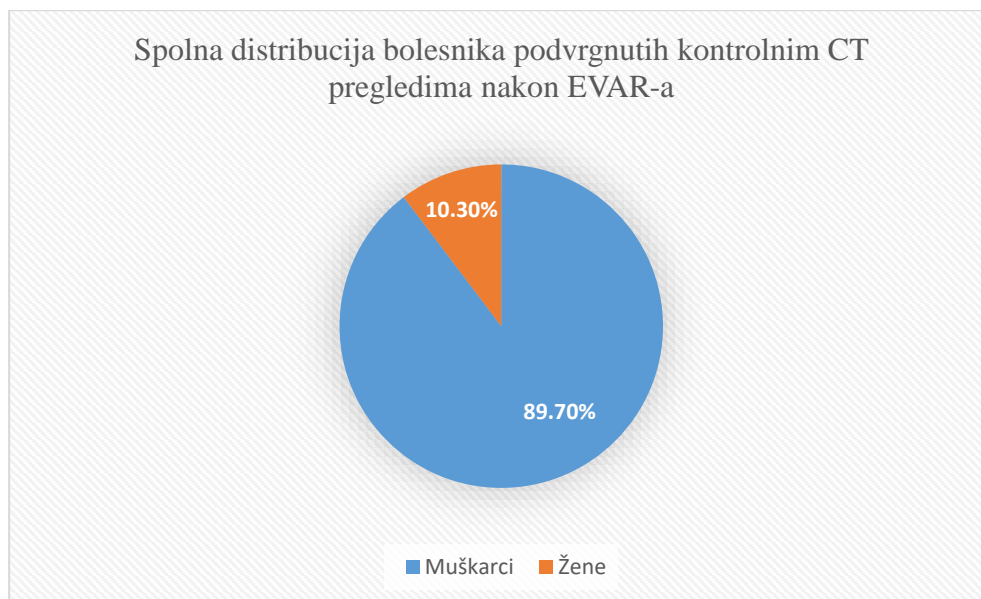
10.2. METODE

Podatci potrebni za provedbu istraživanja prikupljeni su u Kliničkom bolničkom centru, na lokalitetu Sušak, analizom podataka u radiološkom informatičkom sustavu ISSA.

Pretraživanje podataka obuhvaćalo je pacijente koji su u razdoblju od 01.1.2019.-31.12.2022. Iz dobivenih nalaza zapisuju se podaci o dobi, spolu, prisutnosti i vrsti *endoleaka* čija se pojava prati na kontrolnom CT-u nekoliko dana nakon zahvata te nakon 6 mjeseci. Varijable dobivene istraživanjem spadati će u nominalne i analizirati će se programima *Excell* i *Statistica*. Koristiti će se metode deskriptivne statistike bazirane na usporedbi frekvencija.

11. REZULTATI ISTRAŽIVANJA

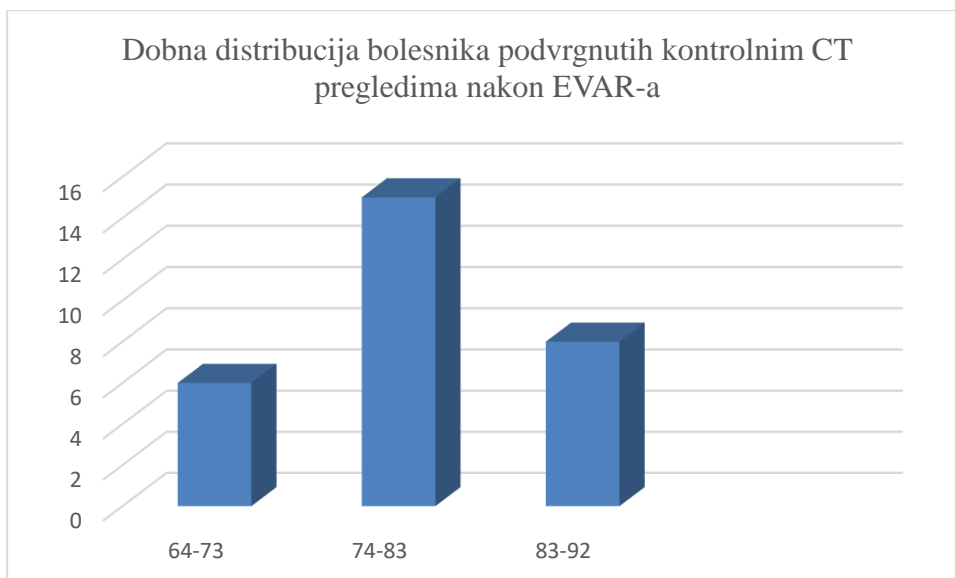
Pretraživanjem baze podataka ukupno je pronađeno 29 pacijenata koji su bili podvrgnuti kontrolnim CT-pregledima nakon učinjenog EVAR-a u periodu od 01.1.2019. do 31.12.2022. Od navedenih 29 pacijenata, 26 je bilo muškog spola, a 3 je bilo pripadnica ženskog spola, odnosno 89,7% muškaraca i 10,3% žena. Spolna raspodjela je prikazana Grafom 1.



Graf 1: Spolna distribucija pacijenata podvrgnutih kontrolnim CT pregledima nakon EVAR zahvata

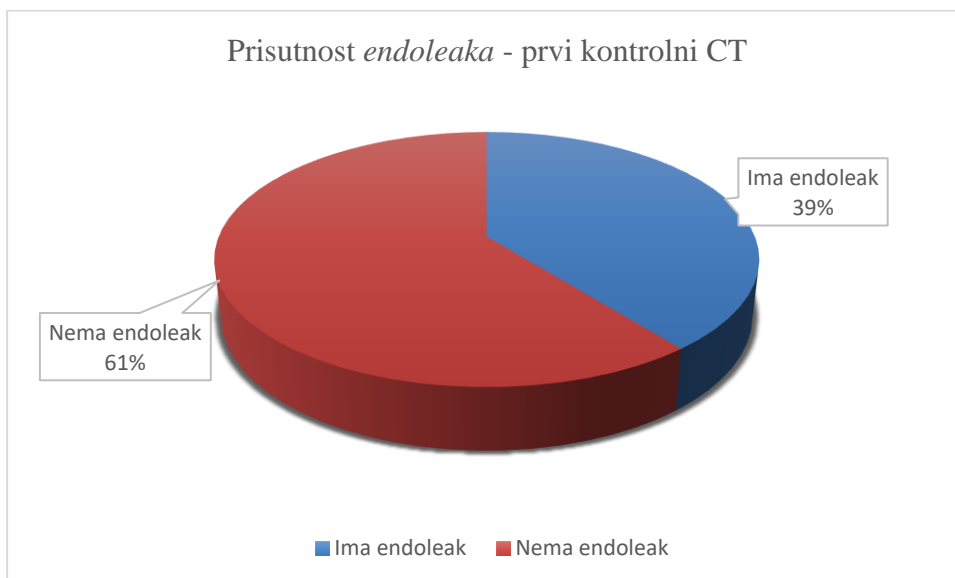
Najstariji je pacijent podvrgnut kontrolnom CT pregledu imao 90 godina, dok je najmlađi imao 65. Prosječna dob pacijenata je 79 godina. Podjelom pacijenata u 3 dobne skupine su dobiveni slijedeći rezultati: u razredu od 64-73 godine se nalazi 6 pacijenata (20,7%), u razredu od 74-83 godine 15 pacijenata (51,72%) dok se u razredu od 83-92 godine nalazilo 8 pacijenata (27,6%).

Vidljivo je da je više od polovice pacijenata bilo u dobi između 74 i 83 godine, dok je najmanje onih najmlađih između 64 i 73 godine. Raspodjela pacijenata po dobi je prikazana na Grafu 2.



Graf 2. Raspodjela pacijenata podvrgnutih EVAR zahvatu za tri dobne skupine

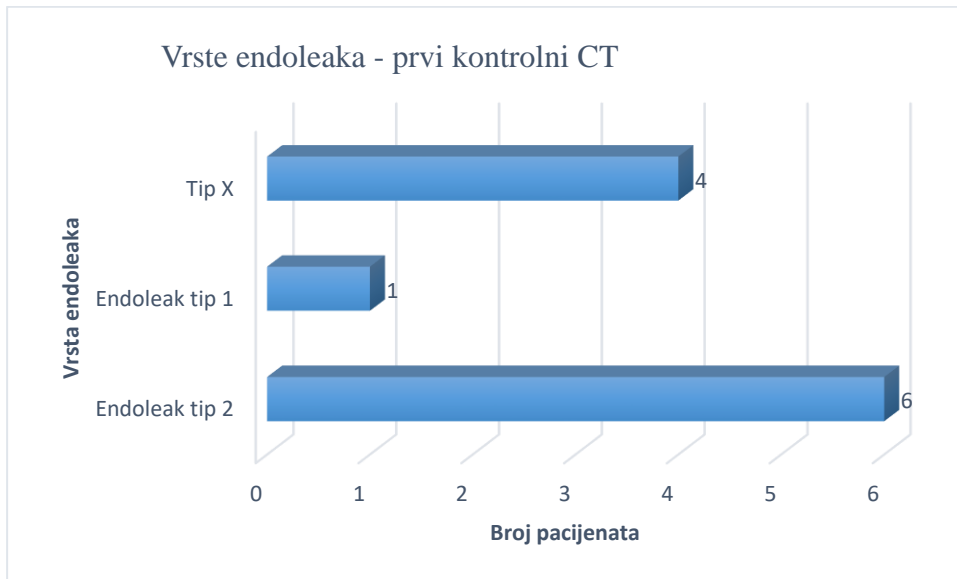
Graf 3. i 4. će se odnositi na rezultate prvog kontrolnog CT pregleda. Graf 3. prikazuje prisutnost *endoleaka* generalno, dok Graf 4. prikazuje i vrstu *endoleaka* od onih koji su uopće razvili *endoleak*.



Graf 3. Prisutnost *endoleaka* pri prvom kontrolnom CT-u.

Od 29 pacijenata *endoleak* je razvilo 11 pacijenata neposredno nakon zahvata, dok preostalih 17 pacijenata je imalo uredan CT nalaz. U nalazu jednog pacijenta nije navedeno postoji li *endoleak* stoga za tog pacijenta nema podataka te on nije uvršten u niti jednu skupinu.

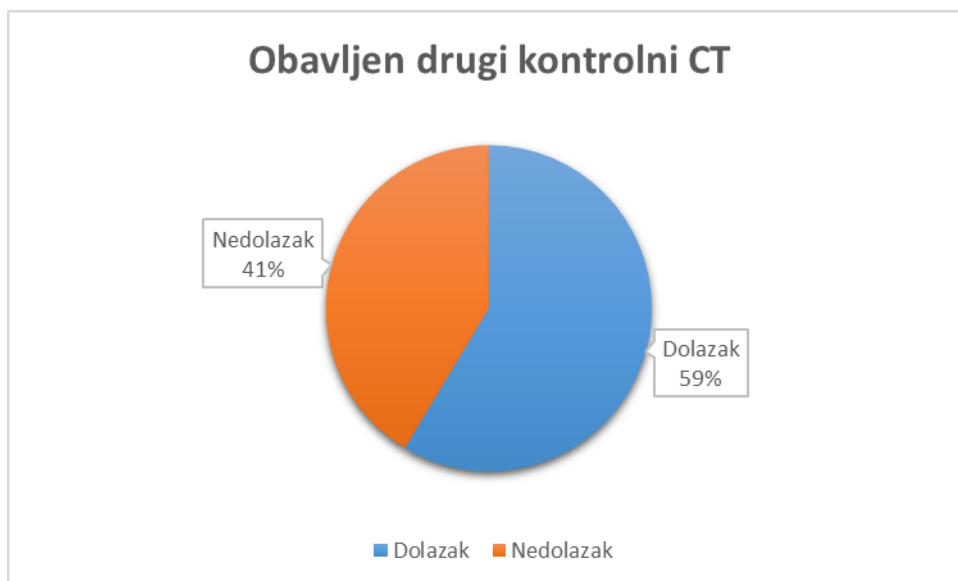
Na Grafu 4. je prikazan broj pacijenata u ovisnosti o vrsti *endoleaka*. Od ukupnih 11 pacijenata koji su razvili *endoleak*, njih šestero je razvilo *endoleak* tip 2, jedan *endoleak* tip 1, dok je kod preostalih 4 pacijenata također došlo do razvoja *endoleaka* no u nalazima nije određeno na koji tip *endoleaka* se sumnja, stoga „Tip x“ označava prisutnost *endoleaka*, ali bez informacije o vrsti.



Graf 4. Raspodjela pacijenata u ovisnosti o vrsti *endoleaka* koji je vidljiv prilikom prvog kontrolnog CT-a.

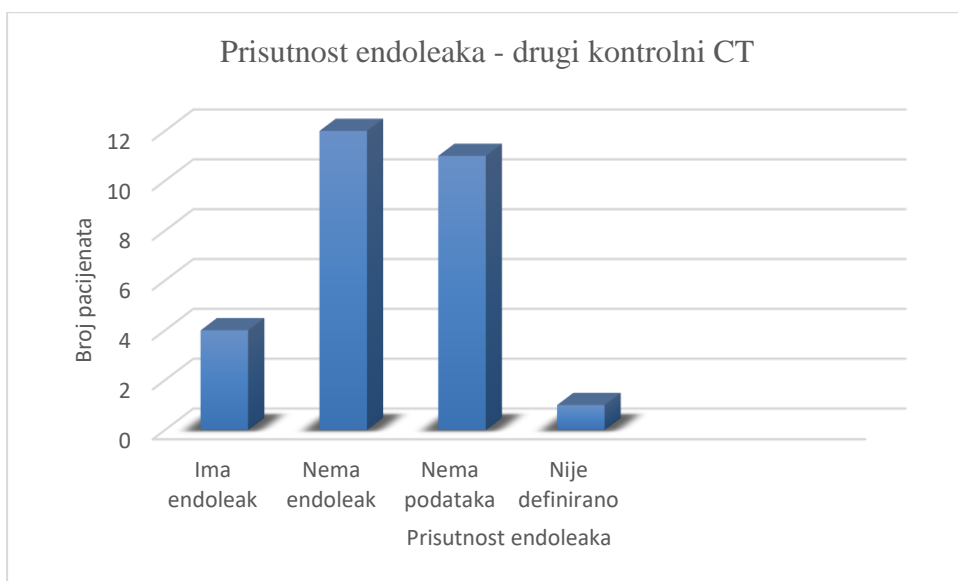
Drugom kontrolnom CT pregledu, koji se provodio 6 mjeseci nakon učinjenog zahvata, podvrgnuto je 17 ispitanika. 12 ispitanika se nije odazvalo na kontrolni CT ili su u međuvremenu preminuli. Stoga Graf 5. prikazuje koliko pacijenata se pojavilo na drugom kontrolnom CT-u te će se daljnji izračun temeljiti na pacijentima koji su odradili drugi kontrolni CT.

Od 29 pacijenata, 17 je obavilo drugi kontrolni CT (59%), dok se njih 12 (41%) nije pojavilo te se oni neće ubrajati u daljnju statistiku.



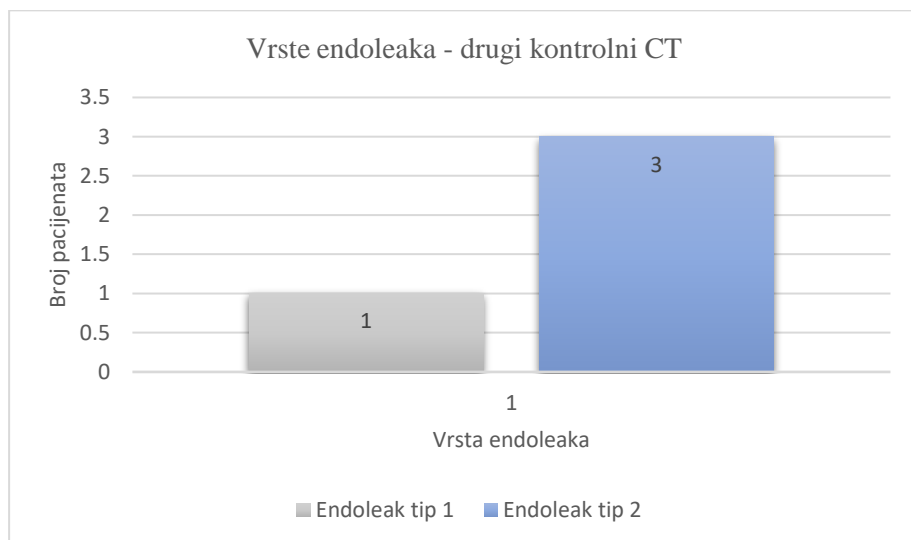
Graf 5. Broj pacijenata koji su obavili drugi kontrolni CT nakon 6 mjeseci.

Na Grafu 6. je prikazano kod koliko pacijenata je na drugom kontrolnom CT-u bio prisutan *endoleak*. Od ukupnih 29 pacijenata, njih 12 se nije pojavilo na drugom kontrolnom CT-u stoga se oni vode pod nazivom „Nema podataka“. Od preostalih 17 pacijenata, *endoleak* je uočen kod 4 pacijenata (23,52%), dok kod preostalih 12 pacijenata nije uočen *endoleak* (70,6%). Za jednog pacijenta nije definirano u nalazu dali se *endoleak* vizualizira ili ne stoga on spada u skupinu „Nije definirano“.



Graf 6. Prisutnost *endoleaka* na drugom kontrolnom CT-u nakon 6 mjeseci.

Naredni Graf 7. prikazuje koje vrste *endoleaka* su uočene kod ukupno 4 pacijenta kod kojih je *endoleak* bio vidljiv na drugom kontrolnom CT-u. Troje pacijenata je razvilo *endoleak* tip 2, dok je samo jedan pacijent razvio *endoleak* tip 1.



Graf 7. Raspodjela pacijenata u ovisnosti o vrsti *endoleaka* koji je vidljiv prilikom drugog kontrolnog CT-a.

Tablica 1. Hi kvadrat test usporedbe frekvencija pojavnosti *endoleaka* između dva kontrolna CT pregleda

Results					
	Prvi CT	Drugi CT			Row Totals
Endoleak+	11 (9.55) [0.22]	4 (5.45) [0.39]			15
Endoleak-	17 (18.45) [0.11]	12 (10.55) [0.20]			29
Column Totals	28	16			44 (Grand Total)

The chi-square statistic is 0.9248. The *p*-value is .336219. The result is *not* significant at *p* < .05.

Da bi se usporedile frekvencije pojavnosti *endoleaka* između dva kontrolna CT pregleda u razmaku od 6 mjeseci korišten je Hi-kvadrat test. Test je pokazao da nema značajne razlike

(nema značajnog smanjenja frekvencije) pojavnosti *endoleaka* između dva CT pregleda ($p = 0,34$).

12. RASPRAVA

Ova retrospektivna studija uključuje sve ispitanike koji su nakon EVAR-a podvrgnuti kontrolnom CT pregledu na Kliničkom zavodu za radiologiju KBC Rijeka u periodu od 1.1.2019. do 31.12.2022. Bolesnici su podijeljeni po dobi, spolu, prisutnosti i vrsti *endoleaka*.

Prvi cilj ovoga istraživanja je bio utvrditi spolnu distribuciju ispitanika koji su podvrgnuti EVAR zahvatu, odnosno potvrditi hipotezu da je EVAR češće učinjen u ispitanika muškog spola. Ovim se istraživanjem dokazalo da je prva hipoteza potvrđena s obzirom da je od 29 pacijenata, 26 (89.7%) bilo muškaraca te 10.3% žena. Potvrđena hipoteza je u korelaciji s ostalom literaturom koja također navodi da muška populacija češće obolijeva od AAA, odnosno da je češće podvrgnuta EVAR zahvatu nego ženska (1,3,17).

Drugi cilj jest bio odrediti incidenciju *endoleaka* na prvom kontrolnom CT-u. Postavljena hipoteza da prisutnost *endoleaka* kao komplikacije se javlja u manje od 50% ispitanika na prvom kontrolnom CT-u nakon EVAR-a. Kod 17 pacijenata (61%) je utvrđen uredan nalaz bez prisutnosti *endoleaka*.

Treći cilj je također bio utvrditi pojavnost *endoleaka* nakon drugog kontrolnog CT-a te ga je pratila hipoteza da prisutnost *endoleaka* kao komplikacija se javlja u manje od 50% ispitanika na drugom kontrolnom CT-u nakon EVAR-a. Naime, kod 4 bolesnika (23%) od 17 zaostaje *endoleak*, dok je kod preostalih 77% pacijenata koji su ostali u praćenju nalaz bio uredan. Kao nedostatak ovog istraživanja navodi se veliki broj pacijenata (41%) koji nisu pristupili drugom kontrolnom CT-u te se kod njih ne može pratiti dinamika.

13. ZAKLJUČAK

Iz provedenog istraživanja se mogu zaključiti iduće stavke:

- Od ukupno 29 bolesnika koji su u razdoblju od 1.01.2019. do 31.12.2022. bili podvrgnuti kontrolnim CT pregledima nakon učinjenog EVAR zahvata, 26 je bilo pripadnika muškog spola (89,7%), a 3 pripadnice ženskog spola (10,30%).
- Prosječna dob bolesnika iznosi 79 godina, s time da je najstariji pacijent imao 90 godina, a najmlađi 65 godina.
- Najveći broj pacijenata, odnosno najveću skupinu pacijenata su činili pacijenti u dobi od 74-83 godine (51%).
- Na prvom kontrolnom CT pregledu je *endoleak* uočen kod 11 pacijenata od ukupno 29 (39%).
- Na drugom kontrolnom CT pregledu je *endoleak* zaostao kod 4 pacijenta.
- Hi kvadrat testom se utvrdilo da nema značajnog smanjenja frekvencije u pojavnosti *endoleaka* između dva CT pregleda što znači da pojava *endoleaka* ne nestaje spontano.

Rezultati ukazuju slijedeće:

1. Hipoteza 1. se potvrđuje. Ovim istraživanjem je utvrđeno da je između ispitanika koji su podvrgnuti EVAR zahvatu bilo je više muške populacije (89,7%) nego ženske.
2. Hipoteza 2. se također potvrđuje. Ispitanici koji su pristupili prvom kontrolnom CT pregledu u više od polovice ispitanika izostaje prisutnost *endoleaka* (61%).
3. Hipoteza 3. se potvrđuje. : Ispitanici koji su pristupili drugom kontrolnom CT pregled u više od polovice ispitanika izostaje prisutnost *endoleaka* (23,52%). Svakako se mora naglasiti da veliki broj pacijenata (41%) nije pristupio drugom kontrolnom CT pregledu stoga se to navodi kao nedostatak istraživanja.

LITERATURA

1. Chaikof E, Dalman R, Eskandari M, Jackson B, Lee A, Mansour A, et al. The Society for Vascular Surgery practice guidelines on the care of patients with an abdominal aortic aneurysm. *Journal of vascular surgery*. 2018;67(1):12-36.
2. Kuivaniemi H, Ryer EJ, Elmore JR, Tromp G. Understanding the pathogenesis of abdominal aortic aneurysms. *Expert Rev Cardiovasc Ther*. 2015;13(9):975-87.
3. DeRoo E, Stranz A, Yang H, Hsieh M, Se C, Zhou T. Endothelial Dysfunction in the Pathogenesis of Abdominal Aortic Aneurysm. *Biomolecules*. 2022 Mar 28;12(4):509. doi: 10.3390/biom12040509.
4. Sampson U.K., Norman P.E., Fowkes F.G., Aboyans V., Song Y., Harrell F.E., Jr., Forouzanfar M.H., Naghavi M., Denenberg J.O., McDermott M.M., et al. Global and regional burden of aortic dissection and aneurysms: Mortality trends in 21 world regions, 1990 to 2010. *Glob. Heart*. 2014;9:171–180. doi: 10.1016/j.ghheart.2013.12.010.
5. Brown L, Powell J, Thompson S, Epstein D, Sculpher M. The UK EndoVascular Aneurysm Repair (EVAR) trials: randomised trials of EVAR versus standard therapy. *Health Technol Assess* 2012;16(9)
6. Hatzl J, Wang V, Hakimi M, Uhl C, Rengier F, Bruckner T, Böckler D. Persisting Type 2 Endoleaks Following EVAR for AAA Are Associated With AAA Expansion. *J Endovasc Ther*. 2022 Mar 3:15266028221081079.
7. Sirignano P, Mangialardi N, Nespola M, Aloisi F, Orrico M, Ronchey S, Del Porto F, Taurino M. Incidence and Fate of Refractory Type II Endoleak after EVAR: A Retrospective Experience of Two High-Volume Italian Centers. *J Pers Med*. 2022 Feb 24;12(3):339. doi: 10.3390/jpm12030339.
8. Kapetanios D, Kontopodis N, Mavridis D, McWilliams RG, Giannoukas AD, Antoniou GA. Meta-analysis of the accuracy of contrast-enhanced ultrasound for the detection of endoleak after endovascular aneurysm repair.
9. Kumar L, Cowled P, Boulton M, Howell S, Fitridge R. Type II endoleak after endovascular aneurysm repair: natural history and treatment outcomes. *Ann Vasc Surg* 2017; 44: 94-102.
10. Bajek S, Bobinac D, Jerković R, Malnar D, Marić I. *Sustavna anatomija čovjeka*. Rijeka: Digital point tiskara d.o.o.; 2007.
11. Marieb EN, Hoehn KN (2015) *Human Anatomy and Physiology* (10th edn). London: Pearson

12. Gimbrone MA Jr, García-Cardena G. Endothelial Cell Dysfunction and the Pathobiology of Atherosclerosis. *Circ Res.* 2016 Feb 19; 118(4):620-36. doi:10.1161/CIRCRESAHA.115.306301. PMID: 26892962; PMCID: PMC4762052.
13. Rivera PA, Dattilo JB. Pseudoaneurysm. (Updated 2022 Mar 9). In: StatPearls (Internet). Treasure Island (FL): StatPearls Publishing; 2023 Jan.
14. Bobadilla JL. From Ebers to EVARs: A Historical Perspective on Aortic Surgery. *Aorta (Stamford)*. 2013 Jul 1; 1(2):89-95. doi: 10.12945/j.aorta.2013.13-004.
15. Oroz J. Endovaskularno liječenje aneurizme – EVAR. *Radiološki vjesnik (Internet)*. 2021; 45(2):20-23.
16. Altobelli E, Rapacchietta L, Profeta VF, Fagnano R. Risk Factors for Abdominal Aortic Aneurysm in Population-Based Studies: A Systematic Review and Meta-Analysis. *Int J Environ Res Public Health*. 2018 Dec 10; 15(12):2805. doi: 10.3390/ijerph15122805. PMID: 30544688; PMCID: PMC6313801.
17. Stather P.W. Sidloff D.A. Rhema I.A. Choke E. Bown M.J. Sayers R.D. A review of current reporting of abdominal aortic aneurysm mortality and prevalence in the literature. *Eur J Vasc Endovasc Surg*. 2014; 47: 240-242
18. Christina L. Marcaccio, Marc L. Schermerhorn, Epidemiology of abdominal aortic aneurysms, *Seminars in Vascular Surgery*, Volume 34, Issue 1 2021.
19. Li X, Zhao G, Zhang J, Duan Z, Xin S. Prevalence and trends of the abdominal aortic aneurysms epidemic in general population--a meta-analysis. *PLoS One*. 2013 Dec 2; 8(12):e81260. doi: 10.1371
20. Klarin D, Verma SS, Judy R, Dikilitas O, Wolford BN, Paranjpe I, Levin MG, Pan C, Tcheandjieu C, Spin JM, Lynch J, Assimes TL, Åldstedt Nyrønning L, Mattsson E, Edwards TL i sur. ; Veterans Affairs Million Veteran Program†. Genetic Architecture of Abdominal Aortic Aneurysm in the Million Veteran Program. *Circulation*. 2020 Oct 27; 142(17):1633-1646. doi: 10.1161
21. Sparks AR, Johnson PL, Meyer MC. Imaging of abdominal aortic aneurysms. *Am Fam Physician*. 2002 Apr 15; 65(8):1565-70.
22. Rand, T., Uberoi, R., Cil, B. et al. Quality Improvement Guidelines for Imaging Detection and Treatment of Endoleaks following Endovascular Aneurysm Repair (EVAR). *Cardiovasc Intervent Radiol* 36, 35–45 (2013). <https://doi.org/10.1007/s00270-012-0439-4>
23. Nadrljanski M, Murphy A, Foster T, et al. Computed tomography. Reference article, *Radiopaedia.org* (pristupljeno 03. ožujka 2023.) <https://doi.org/10.53347/rID-9027>

24. Lee KM, Choi SY, Kim MU, Lee DY, Kim KA, Park S. Effects of anatomical characteristics as factors in abdominal aortic aneurysm rupture: CT aortography analysis. *Medicine (Baltimore)*. 2017 Jun;96(25):e7236. doi: 10.1097
25. Terze Ž. CT-MSCT tehnološke sličnosti i razlike (Završni rad). Split: Sveučilište u Splitu, Sveučilišni odjel zdravstvenih studija; 2017
26. Forsythe RO, Newby DE, Robson JM. Monitoring the biological activity of abdominal aortic aneurysms Beyond Ultrasound. *Heart*. 2016 Jun 1;102(11):817-24. doi: 10.113
27. Kyriacou H, Mostafa AMHAM, Sumal AS, Hellawell HN, Boyle JR. Abdominal aortic aneurysms part two: Surgical management, postoperative complications and surveillance. *J Perioper Pract*. 2021 Sep;31(9):319-325. doi: 10.1177/1750458920947352
28. Baxter BT, McGee GS, Flinn WR, McCarthy WJ, Pearce WH, Yao JS. Distal embolization as a presenting symptom of aortic aneurysms. *Am J Surg*. 1990 Aug;160(2):197-201. doi: 10.1016/s0002-9610(05)80306-x.
29. Wanhainen A, et al. 2019European Society for Vascular Surgery (ESVS) 2019 Clinical practice guidelines on the management of abdominal aorto-iliac artery aneurysms *European Journal of Vascular and Endovascular Surgery* 57 (1)
30. Greenhalgh, R. M. (2006). *Vascular and endovascular surgery: A comprehensive review*. Elsevier Health Sciences.
31. Sidawy, A. N., & Perler, B. A. (Eds.). (2011). *Rutherford's vascular surgery and endovascular therapy*. Elsevier Health Sciences.
32. Matsumura, J. S. (2010). Open surgical repair of abdominal aortic aneurysms: history and current status. *Seminars in vascular surgery*, 23(4), 199-204.
33. <https://stanfordhealthcare.org/medical-treatments/a/abdominal-aortic-aneurysm-open-repair/risk-factors.html> - pristupljeno 16.5.2023.
34. Parodi, J. C., Palmaz, J. C., & Barone, H. D. (1991). Transfemoral intraluminal graft implantation for abdominal aortic aneurysms. *Annals of vascular surgery*, 5(6), 491-499.
35. Hall MR, Protack CD, Assi R, Williams WT, Wong DJ, Lu D, Muhs BE, Dardik A. Metabolic syndrome is associated with type II endoleak after endovascular abdominal aortic aneurysm repair. *J Vasc Surg*. 2014 Apr;59(4):938-43. doi: 10.1016/j.jvs.2013.10.081.
36. D'Souza D, Weerakkody Y, Jones J, et al. Endoleak. Reference article, Radiopaedia.org (Accessed on 04 Jul 2023) <https://doi.org/10.53347/rID-4099>
37. Bobadilla JL, Hoch JR, Levenson GE, Tefera G. The effect of warfarin therapy on endoleak development after endovascular aneurysm repair (EVAR) of the abdominal aorta. *J Vasc Surg*. 2010;52(2):267–271.

38. Ward TJ, Cohen S, Fischman AM, Kim E, Nowakowski FS, Ellozy SH, et al. Preoperative Inferior Mesenteric Artery Embolization before Endovascular Aneurysm Repair: Decreased Incidence of Type II Endoleak and Aneurysm Sac Enlargement with 24-month Follow-up. *J Vasc Interv Radiol.* 2013;24(1):49–55.
39. Novotný R, Mitáš P, Hlubocký J, Hrubý J, Slautin A, Špunda R, Lindner J. Juxtarenal Modular Aortic Stent Graft Infection Caused by *Staphylococcus aureus*. *Case Rep Vasc Med.* 2016;2016:7597265. doi: 10.1155/2016/7597265.
40. Antoniou, G. A., Ahmed, A., Torella, F., & North East Vascular Network (NEVN) and the Northern Vascular Centre (NVC) (2014). Endoleak after endovascular aneurysm repair: current controversies and future directions. *Annals of vascular surgery*, 28(4), 961-971.
41. Hackam DG, Thiruchelvam D, Redelmeier DA. Angiotensin-converting enzyme inhibitors and aortic rupture: a population-based case-control study. *Lancet.* 2006;368(9536):659–665.
42. Cameron SJ, Russell HM, Owens AP 3rd. Antithrombotic therapy in abdominal aortic aneurysm: beneficial or detrimental? *Blood.* 2018 Dec 20;132(25):2619-2628. doi: 10.1182/blood-2017-08-743237.

PRIVITCI

Privitak A: Popis ilustracija

Grafikoni

Graf 1: Spolna distribucija pacijenata podvrgnutih kontrolnim CT pregledima nakon EVAR zahvata.....	26
Graf 2: Raspodjela pacijenata podvrgnutih EVAR zahvatu za tri dobne skupine.....	27
Graf 3: Prisutnost <i>endoleaka</i> pri prvom kontrolnom CT-u.....	27
Graf 4: Raspodjela pacijenata u ovisnosti o vrsti <i>endoleaka</i> koji je vidljiv prilikom prvog kontrolnog CT-a.....	28
Graf 5: Broj pacijenata koji su obavili drugi kontrolni CT nakon 6 mjeseci.....	29
Graf 6: Prisutnost <i>endoleaka</i> na drugom kontrolnom CT-u nakon 6 mjeseci.....	29
Graf 7: . Raspodjela pacijenata u ovisnosti o vrsti <i>endoleaka</i> koji je vidljiv prilikom drugog kontrolnog CT-a.....	30

Slike

Slika 1. Anatomija abdominalne aorte sa njezinim granama	6
Slika 2. Ultrazvučni pregled abdomena-mjerenje AAA s intramuralnim trombom (crvena strelica). AAA je velika i pritišće antraabdominalni sadržaj.....	13
Slika 3 CT rekonstrukcija nakon postavljenog stent-grafta, bez <i>endoleaka</i>	17
Slika 4 kontrolni CT nakon EVAR-a s uredno postavljenim stent-graftom bez <i>endoleaka</i>	17
Slika 5. Shematski prikaz ugradnje stent-grafta prilikom EVAR zahvata.	18
Slika 6. Shematski prikaz uzroka pojedine vrste <i>endoleaka</i>	20

Slika 7 kontrolni CT nakon EVAR-a s prisutnim endoleakom tip 1.....	21
Slika 8 kontrolni CT nakon EVAR-a s prisutnim endoleakom tip 2.....	22

Tablice

Tablica 1. Hi kvadrat test usporedbe frekvencija pojavnosti endoleaka između dva kontrolna CT pregleda.....	30
-------------------------------------------------------------------------------------------------------------	----

KRATAK ŽIVOTOPIS PRISTUPNIKA

Rođena sam 30.11.2000. godine u Rijeci. Završila sam Osnovnu školu Vladimir Gortan u Rijeci, potom Salezijansku klasičnu gimnaziju s pravom javnosti, sportski smjer. Upisala sam Preddiplomski stručni studij Radiološke tehnologije na Fakultetu zdravstvenih studija Sveučilišta u Rijeci 2020. godine. Sudjelovala sam u ljetnoj školi i natjecanju u ENEN+(European nuclear education network) u svrhu dodatne edukacije o medicinskoj fizici i zaštiti od zračenja. Osvojila sam 2 nagrade, 3. mjesto za najbolju kreiranu infografiku te prvo mjesto za najbolji projekt (i prezentaciju samog projekta).