

Incidencija plućne tromboembolije kod bolesnika podvrgnutih CT pulmonalnoj angiografiji u prvom tromjesečju 2023. godine u KBC-u Rijeka

Župan, Lucija

Undergraduate thesis / Završni rad

2023

Degree Grantor / Ustanova koja je dodijelila akademski / stručni stupanj: **University of Rijeka, Faculty of Health Studies / Sveučilište u Rijeci, Fakultet zdravstvenih studija u Rijeci**

Permanent link / Trajna poveznica: <https://um.nsk.hr/um:nbn:hr:184:172559>

Rights / Prava: [Attribution 4.0 International](#) / [Imenovanje 4.0 međunarodna](#)

Download date / Datum preuzimanja: **2024-07-26**

Repository / Repozitorij:

[Repository of the University of Rijeka, Faculty of Health Studies - FHSRI Repository](#)



SVEUČILIŠTE U RIJECI
FAKULTET ZDRAVSTVENIH STUDIJA
PREDDIPLOMSKI STRUČNI STUDIJ
RADIOLOŠKA TEHNOLOGIJA

Lucija Župan

INCIDENCIJA PLUĆNE TROMBOEMBOLIJE KOD BOLESNIKA
PODVRGNUTIH CT PULMONALNOJ ANGIOGRAFIJI U PRVOM TROMJESEČJU 2023.
GODINE U KBC-U RIJEKA

Završni rad

Rijeka, 2023.

UNIVERSITY OF RIJEKA
FACULTY OF HEALTH STUDIES
UNDERGRADUATE PROFESSIONAL STUDY OF RADIOLOGICAL TECHNOLOGY

Lucija Župan

INCIDENCE OF PULMONARY THROMBOEMBOLISM IN PATIENTS WHO
UNDERWENT CT PULMONARY ANGIOGRAPHY IN THE FIRST TRIMESTER OF 2023
IN CHC RIJEKA

Final thesis

Rijeka, 2023

Mentor rada: Ena Mršić, dr. med.

Završni rad obranjen je dana _____ na Fakultetu zdravstvenih studija
Sveučilišta u Rijeci, pred povjerenstvom u sastavu:

1. izv. prof. dr. sc. Melita Kukuljan, dr. med.

2. Ena Mršić, dr. med.

3. Ivan Brumini, dr. med.

Izvešće o provedenoj provjeri izvornosti studentskog rada

Opći podatci o studentu:

Sastavnica	Fakultet zdravstvenih studija
Studij	Prediplomski stručni studij Radiološka tehnologija
Vrsta studentskog rada	Završni rad
Ime i prezime studenta	Lucija Župan
JMBAG	0010229831

Podatci o radu studenta:

Naslov rada	Incidencija plućne tromboembolije kod bolesnika podvrgnutih CT pulmonalnoj angiografiji u prvom tromjesečju 2023. godine u KBC-u Rijeka
Ime i prezime mentora	Ena Mršić, dr. med.
Datum predaje rada	15.9.2023.
Identifikacijski br. podneska	2136653714
Datum provjere rada	15.9.2023.
Ime datoteke	upan_lucija_zavr_ni_rad.docx
Veličina datoteke	838.86K
Broj znakova	61667
Broj riječi	10029
Broj stranica	48

Podudarnost studentskog rada:

Podudarnost (%)	31%
-----------------	-----

Izjava mentora o izvornosti studentskog rada

Mišljenje mentora	
Datum izdavanja mišljenja	15.09.2023.g.
Rad zadovoljava uvjete izvornosti	<input checked="" type="checkbox"/>
Rad ne zadovoljava uvjete izvornosti	<input type="checkbox"/>
Obrazloženje mentora (po potrebi dodati zasebno)	

Datum

15.09.2023.g.

Potpis mentora

Ena Mršić

Sadržaj

POPIS KRATICA	1
SAŽETAK.....	2
SUMMARY	4
1. UVOD	6
1.1. Anatomija toraksa.....	6
1.1.1. Pluća	6
1.1.2. Medijastinum	8
1.1.3. Traheobronhalno stablo	9
1.2. Plućna cirkulacija	11
1.3. Plućna tromboembolija.....	12
1.3.1. Etiologija i patofiziologija	12
1.3.2. Klinička slika i dijagnostički postupci	15
1.3.3. Prognoza i liječenje.....	18
1.4. CT pulmonalna angiografija (CTPA)	20
1.4.1. Protokol snimanja	25
2. CILJEVI I HIPOTEZE.....	26
3. ISPITANICI I METODE	27
3.1. Ispitanici	27
3.2. Metode	27
4. REZULTATI ISTRAŽIVANJA	28
5. RASPRAVA.....	34
6. ZAKLJUČAK	36
LITERATURA.....	37
PRIVITCI.....	41
ŽIVOTOPIS	43

POPIS KRATICA

CT – kompjuterizirana tomografija (*computed tomography*)

CTPA - kompjuterizirana tomografija pulmonalna angiografija (*computed tomography pulmonary angiography*)

DVT – duboka venska tromboza

PTE – plućna tromboembolija

SAŽETAK

Cilj

Plućna tromboembolija (PTE) je hitno medicinsko stanje kod kojeg dolazi do okluzije jedne ili više grana plućnih arterija tromboembolusom. CT plućna angiografija (CTPA) je brza, neinvazivna radiološka metoda kojom se postavlja dijagnoza PTE. Glavni cilj ovog rada je odrediti incidenciju pozitivnih PTE nalaza kod 524 pacijenta podvrgnutih CTPA te odrediti učestalost zahvaćenih grana plućnih arterija. Nadalje, jedan od ciljeva je i odrediti incidenciju usputnih nalaza (plućni nodusi, tumor pluća, pneumonija, infarkt pluća, pleuralni izljev).

Ispitanici i metode

U ovom retrospektivnom istraživanju prikupljeni su podaci 524 bolesnika koji su zbog sumnje na PTE podvrgnuti CTPA na Kliničkom zavodu za dijagnostičku i intervencijsku radiologiju, na lokalitetu Sušak, u Kliničkom bolničkom centru (KBC) Rijeka, u razdoblju od siječnja do travnja 2023. godine. Svi potrebni podaci navedeni u nalazu radiologa prikupljeni su iz integriranog bolničkog informacijskog sustava (IBIS) i pripadajuće aplikacije (ISSA).

Rezultati

Od ukupno 524 bolesnika podvrgnutih CTPA, PTE je dokazana kod 97 ili 18,51% pacijenata. U našem istraživanju bio je podjednak broj ispitanika muškog i ženskog spola (260 ili 49,62% naprema 264 ili 50,39%). Nešto je veća incidencija PTE bila kod muškaraca (52 ili 53,61%) nego kod žena (45 ili 46,39%). Najveći broj bolesnika (262 ili 50,00%) pripadao je dobnom razredu između 61. i 80. godine života. Usputni nalazi opisani na CTPA, prema redoslijedu učestalosti su bili: pneumonije (37,15%), pleuralni izljevi (34,86%), plućni nodusi (16,79%), tumori pluća (6,87%) i plućni infarkti (4,33%).

Zaključak

CT plućna angiografija predstavlja zlatni standard za detekciju plućne tromboembolije. Pregledom dostupne literature, incidencija PTE je komparabilna s rezultatima našeg istraživanja. U našoj, kao i u većini recentnih studija, PTE je najčešće detektirana u

segmentalnim i subsegmentalnim granama plućnih arterija, dok se incidencija usputnih nalaza detektiranih na CTPA ne podudara s rezultatima drugih istraživanja.

Ključne riječi: CT angiografija; Incidencija; Plućna tromboembolija

SUMMARY

Aim

Pulmonary thromboembolism (PTE) is an urgent medical condition in which one or more branches of the pulmonary arteries are occluded by a thromboembolus. CT pulmonary angiography (CTPA) is a rapid, non-invasive radiological method used to diagnose PTE. The main goal of this research was to determine the incidence of positive PTE findings in 524 patients who underwent CTPA, and to determine the frequency of affected branches of the pulmonary arteries. Furthermore, one of the goals was to determine the incidence of incidental findings (lung nodules, lung tumour, pneumonia, lung infarction, pleural effusion).

Materials and Methods

In this retrospective study, data were collected on 524 patients who, due to suspicion of PTE, underwent CTPA at the Clinical Department for Diagnostic and Interventional Radiology, locality Sušak, at the Clinical Hospital Center (CHC) Rijeka, in the period from January to April 2023. All the necessary data specified in the radiologist's report were collected from the hospital database (IBIS) and the associated application (ISSA).

Results

Out of a total of 524 patients who underwent CTPA, PTE was proven in 97 or 18,51% of patients. In our research, there was an equal number of male and female subjects (260 or 49,62% versus 264 or 50,39%). The incidence of PTE was slightly higher in men (52 or 53,61%) than in women (45 or 46,39%). The majority of patients (262 or 50,00%) belonged to the age group between 61 and 80 years. Incidental findings described on CTPA, in order of frequency, were pneumonia (37,15%), pleural effusions (34,86%), pulmonary nodules (16,79%), lung tumors (6,87%) and pulmonary infarcts (4,33%).

Conclusion

CT pulmonary angiography is the gold standard for the detection of pulmonary thromboembolism. By reviewing the available literature, the incidence of PTE is comparable to the results of our study. In ours, as well as in most recent studies, PTE was most often

detected in the segmental and subsegmental branches of the pulmonary arteries, while the incidence of incidental findings detected on CTPA does not match with the results of other studies.

Key words: CT angiography; Incidence; Pulmonary thromboembolism

1. UVOD

1.1. Anatomija toraksa

Toraks je regija koja obuhvaća gornji dio čovjekova trupa. Sastoji se od koštano-hrskavičnog kaveza koji sadrži i štiti grudne organe. Oblikovan je nalik na krnji stožac. Spljošten je ventrodorzalno zbog utiskivanja kralježnice u njegovu šupljinu. Gornju torakalnu aperturu omeđuje gornji dio sternuma, desno i lijevo prvo rebro te prvi torakalni kralježak. Donji otvor grudnog koša omeđuje donji dio sternuma, rebreni lukovi, zadnja rebra te dvanaesti torakalni kralježak. Donji otvor je nepravilna oblika i čini okvir s kojeg polazi dijafragma ili ošit. To je okrugli pločasti mišić, oblika kupole, koji dijeli abdominalnu od torakalne šupljine (1,2). Torakalnu stijenku čini 12 parova rebara, 12 torakalnih kralježaka, sternum, rebrene hrskavice i mišići. Rebra su s dorzalne strane uzglobljena s kralješcima, dok ventralno prvih sedam parova pravih rebara artikulira sa sternumom, sljedeća tri para rebara se s prsnom kosti vežu rebrenim hrskavicama, a posljednja dva para plutajućih rebara leži slobodno u mišićnoj stijenci (2,3).

Mišići torakalnog zida polaze s rebara te imaju hvatište i polazište na kostima torakalne stijenske. U njih ubrajamo vanjske i unutarnje interkostalne mišiće. Vanjski interkostalni mišići podižu rebra čime omogućavaju povećanje sagitalnog i poprečnog promjera prsnog koša. Nazivaju se još i inspiratorni (udisajni) mišići. S druge strane, unutarnji interkostalni mišići su oni koji spuštaju rebra i smanjuju volumen prsnog koša te nose naziv ekspiratorni (izdisajni) mišići (1). Kontrahiranjem ovi mišići mijenjaju volumen torakalne šupljine, što rezultira mehanikom disanja.

Osim respiratornog, u torakalnoj šupljini nalaze se organi kardiovaskularnog, neurološkog, imunološkog i probavnog sustava.

1.1.1. Pluća

Pluća (lat. *pulmones*) su parni parenhimatozni organ, građena od dva plućna krila koja su smještena obostrano u torakalnoj šupljini, te predstavljaju primarni i najveći dio respiratornog sustava. Svako plućno krilo nalikuje stošcu, prema tome, možemo razlikovati bazu (lat. *basis pulmonis*) i vrh (lat. *apex pulmonis*). Baza je širi, dok je vrh uži dio pluća. Na

svakom plućnom krilu nalazimo tri ruba i tri površine. Površine koje razlikujemo su bazalna, medijastinalna i konveksna. Bazalna ili donja površina je u suodnosu s dijafragmom, konkavnog je oblika, budući da se dijafragma izbočuje u prsni koš. Medijastinalna površina se naslanja na organe medijastinuma. Najveća je konveksna površina, koja je usmjerena prema lateralnoj stijenci torakalne šupljine. Rub koji odvaja kostalnu površinu pluća od dijafragme je donji rub, dok je stražnji rub lagano zaobljen i nejasno izražen te predstavlja rub na kojem kostalna površina prelazi u medijastinalnu. S druge strane, prednji rub jasno je i oštro izražen, a spušta se sve od vrha do baze pluća. U donjem dijelu lijevog pluća on je još jasnije izražen radi dubokog ureza (lat. *incisura cardiaca pulmonis sinistri*) kojeg oblikuje srce (1).

Desno plućno krilo se sastoji od 10 bronhopulmonalnih segmenata. U gornjem režnju nalazimo tri segmenta: apikalni, posteriorni i anteriori; srednji režanj se sastoji od medijalnog i lateralnog segmenta, dok donji režanj dijelimo na pet segmenata: superiorni, mediobazalni, anterobazalni, laterobazalni i posterobazalni. Lijevo plućno krilo dijeli se na dva režnja i 8 segmenata. Gornji režanj sadrži apikoposteriorni i anteriori te superiorni i inferiori lingularni segment, dok se donji plućni režanj sastoji od superiornog, anteromedio bazalnog, laterobazalnog i posterobazalnog segmenta (4).

Oba plućna krila obavijena su ovojnicom - pleurom. Pleura je serozna membrana koja se sastoji od dvaju listova. Parijetalni list ili porebrica oblaže unutarnju površinu torakalne stijenke, dok visceralni list pleure ili poplućnica oblaže reznjeve pluća. Fisura označava duplikaturu visceralne pleure, koja se proteže od hilusa do periferije, te svako plućno krilo dijeli na plućne reznjeve. Desno plućno krilo podijeljeno je s dvije interlobarne fisure u gornji, srednji i donji režanj. Vodoravna fisura odjeljuje gornji od srednjeg režnja, dok kosa fisura dijeli donji od srednjeg i gornjeg plućnog režnja. Lijevo plućno krilo je kosom fisurom podijeljeno na gornji i donji režanj (1,5).

Hilus (lat. *hilum*) ili korijen pluća se nalazi u medijalnom, centralnom dijelu svakog plućnog krila i predstavlja mjesto na kojem je parijetalna pleura, mezenterijem povezana s visceralnom pleurom. Strukture koje tvore hilus pluća su: glavni bronhi, plućne arterije i vene, bronhijalne arterije i vene, pleksusi živaca, limfne žile i limfni čvorovi (6).

Između dva lista pleure nalazi se pleuralna šupljina ili prostor. Pleuralni prostor sadrži tanki sloj serozne tekućine (eng. *pleural fluid*). Kod odraslih, normalni volumen pleuralne tekućine iznosi između 15 i 20 mL. Parijetalni i visceralni listovi pleure neometano klize jedno po drugome. Površina im je sjajna, glatka, a zahvaljujući pleuralnoj tekućini, i vlažna,

čime je značajno reducirano trenje koje nastaje tijekom respiratornih pokreta. Lijeva i desna pleuralna šupljina nisu povezane. U pleuralnoj šupljini vlada negativni tlak, koji omogućuje da listovi pleure budu međusobno priljubljeni te da pri disanju visceralna pleura prati parijetalnu (7). Također, u samoj pleuralnoj šupljini postoje i prazni prostori koji nisu ispunjeni plućima. To su rezervni prostori (recesusi) koji se djelomično ispune tijekom dubokog inspirija (1).

1.1.2. Medijastinum

U središnjem dijelu torakalne šupljine smješten je medijastinum, koji se proteže ventralno, od sternuma, do tijela torakalnih kralježaka dozalno (1). Medijastinum je ispunjen masnim i vezivnim tkivom, u njemu se nalaze torakalni organi, krvne i limfne žile te živci. Dijelimo ga na gornji i donji dio. Donji dio se još dijeli na prednji, srednji i stražnji odjeljak (8). U gornjem medijastinumu smješten je timus, traheja, jednjak, luk aorte te brojne vaskularne strukture (brahiocefalično stablo, lijeva zajednička karotidna arterija, lijeva arterija subklavija, unutarnja torakalna arterija, gornja šuplja vena, lijeva gornja interkostalna vena i brahiocefalična vena). Prednji medijastinum ne sadrži velike strukture već se prvenstveno sastoji od masnog i vezivnog tkiva u kojem se nalaze limfne žile i limfni čvorovi te ogranci unutarnjih torakalnih krvnih žila. Kod djece se u prednjem medijastinumu nalazi i dio timusa. U srednjem medijastinumu je smješteno srce, plućno deblo, ascedentna aorta, plućne vene, gornja i donja šuplja vena, terminalni dio dušnika i glavni bronhi, dok se u stražnjem medijastinumu nalazi jednjak, silazni dio torakalne aorte i njezine grane, sustav vene azigos i hemiazigos te torakalni limfni kanal (lat. *ductus thoracicus*).

Uzlazni dio torakalne aorte (lat. *aorta ascendens*) izlazi iz lijeve srčane klijetke, savija se prema gore i natrag te opskrbljuje srce preko lijeve i desne koronarne arterije. Iz luka aorte izlaze tri supraaortalne grane (brahiocefalično stablo, lijeva zajednička karotidna arterija i lijeva arterija subklavija) koje opskrbljuju glavu, gornje ekstremitete i samu torakalnu stijenku. Od luka aorte do ošita, proteže se silazni dio torakalne aorte. Venski sustav uglavnom slijedi arterijski uz nekoliko iznimki. Gornja šuplja vena odvodi krv iz bilateralnih brahiocefaličnih vena te vene azigos i hemiazigos, dok donja prolaskom kroz dijafragmu u razini osmog torakalnog kralješka, dovodi krv iz abdomena i donjih ekstremiteta (2).

1.1.3. Traheobronhalno stablo

Respiratorni sustav započinje nosnom i usnom šupljinom te se nastavlja preko dišnih puteva do alveola pluća. Može se podijeliti na gornji (ektratorakalni) i donji (intratorakalni) dišni put. Gornji dišni put čine vestibulum nosa, nosna šupljina, larinks te paranazalni sinusi i grkljan. Zrak u dišni sustav ulazi preko nosa i usta te prolazi kroz ždrijelo i grkljan. Grkljan (lat. *larynx*) predstavlja prijelaz iz gornjeg u donji dišni sustav. Ulaz u grkljan pokriven je epiglotisom koji se pri gutanju zatvara te sprječava ulazak hrane u dišne puteve. Na njega se nastavlja donji dišni sustav koji započinje trahejom (7,5).

Traheja (lat. *trachea*) je šuplji, cjevasti organ koji se proteže od šestog cervikalnog kralješka do četvrtog torakalnog kralješka. Nastavlja se izravno na grkljan čime neometano osigurava prolaz zraka do pluća. Razlikujemo njen vratni i torakalni dio. Kod odraslih osoba dugačka je od 10 do 12 cm, a promjer joj se kreće između 15 i 20 mm. Traheja se na mjestu bifurkacije (karina) dijeli na dva glavna bronha – desni i lijevi. Traheja i bronhi uvijek se otvoreni za prolaz zraka zahvaljujući potkovičastim hrskavicama koje oblikuju prednju i lateralne stijenke, dok je stražnja stijenka ravna i izgrađena od mekih tkiva (1).

Glavni bronhi (lat. *bronchi*) ili bronhi 1. reda vrše opskrbu lijevog i desnog plućnog krila te su jedini bronhi koji ne ulaze u plućno tkivo (ekstrapulmonalni bronhi). Bronhi su građom slični traheji, no razlikuju se u širini, položaju i duljini. Lijevi glavni bronh nešto je duži te vodoravnije položen jer prolazi ispod luka aorte. Desni glavni bronh je kraći i širi od lijevog te strmijeg toka, stoga je skloniji povećanom riziku od ulaska aspiriranog sadržaja u desno plućno krilo (1). Desni glavni bronh se dalje dijeli na gornji, srednji i donji lobarni bronh, dok se lijevi glavni bronh dijeli na gornji i donji lobarni bronh. Budući da su to ogranci za reznjeve pluća nazivaju se još i lobarni bronhi (bronhi 2. reda). U reznjevima, lobarni bronhi se dijele na segmentalne bronhe (bronhi 3. reda) koji opskrbljuju pojedine segmente pluća (1,5). Segmentalni bronhi se nadalje granaju u subsegmentalne bronhe i bronhiole.

Respiratorni sustav možemo podijeliti na provodne i respiratorne zone. Od traheje do alveola, dišni put prolazi niz grananja kako bi se formirale minimalno 23 generacije bronha. Provodne zone ili prvih 14 generacija uključuju traheju, bronhe i bronhiole, koji ne sudjeluju u izmjeni plinova, već se u njima zrak zagrijava i vlaži. Svaki bronhiol se dijeli na 50-80 terminalnih bronhiola. Mjesto grananja terminalnih u respiratorne bronhiole predstavlja početak respiratorne zone. Sekundarni plućni reznjić je najmanja anatomska i funkcijska

jedinica pluća, u kojoj dolazi do izmjene plinova. Sastoji se od 12-18 primarnih plućnih reznjica ili acinusa koji su građeni od alveolarnih kanala, alveolarnih vrećica te alveola (5,4).

Izmjena plinova odvija se pasivnom difuzijom preko alveolarno-kapilarne membrane, koju čine epitelne stanice stijenke alveola i kapilara. Tanki alveolarni epitel se sastoji od dvije vrste stanica - pneumocita tipa I i pneumocita tipa II. Pneumociti tipa I radi svoje jednostavne građe čine optimalni kanal za učinkovitu izmjenu plinova. S obzirom na građu, skloni su oštećenjima, međutim, njihov jednostavan intracelularni mehanizam ne dopušta popravak mitozom. Pneumociti tipa II građom su nešto drugačijeg oblika i sadrže niz unutarstaničnih organela koji omogućuju obavljanje dvije primarne zadaće: obnavljanje alveolarnog epitela i produkciju surfaktanta, koji sprječava kolaps alveola smanjenjem napetosti alveolarne površine. Kapilarni endotel, kao ključni element alveo-kapilarne jedinice, omogućuje gotovo neograničen protok otopljenih tvari i manjih molekula, što je iznimno važno radi imunoloških stanica koje slobodno putuju po površini epitela i djeluju u obrani domaćina od inhaliranih patogena. Broj alveola eksponencijalno se povećava tijekom prvih par godina života, a nešto manjom stopom raste i u adolescentnim godinama. Pluća sadrže oko 480 milijuna alveola, površine od čak 50 do 75 kvadratnih metara (5).

1.2. Plućna cirkulacija

U ljudskom organizmu razlikujemo dvije vrste krvotoka: veliki (sistemski) i mali (plućni ili funkcionalni) optok. Srce je središnji organ, koji sudjeluje i u sistemskom i u plućnom krvotoku. Venska neoksigenirana krv iz najvećih vena sistemskog krvotoka, tj. donje i gornje šuplje vene ulazi u desni dio srca. Iz desne pretkljetke (atrij), krv prolazi kroz trikuspidalnu valvulu te ulazi u desnu klijetku (ventrikul) (9). Zatim krv ulazi u glavne žile plućnog krvotoka, tj. u glavnu plućnu arteriju (lat. *truncus pulmonalis*) i njezine grane: lijevu i desnu plućnu arteriju. Plućne arterije (lat. *arteria pulmonalis*) se nadalje granaju paralelno s bronhima; u lobarne, segmentalne i subsegmentalne ogranke, sve do centrilobularnih arteriola te završavaju u gustoj kapilarnoj mreži. U području alveolarno-kapilarne membrane dolazi do izmjene plinova i oksigenacije krvi (1). Oksigenirana krv, iz kapilarne mreže ulazi u venule, koje se za razliku od arteriola, nalaze u vezivnom tkivu između sekundarnih režnjića, tj. u interlobularnim septama. Venule se međusobno povezuju te ulaze u plućne vene (lat. *venae pulmonales*). Svako plućno krilo, najčešće ima po dvije plućne vene, gornju i donju (5). Plućnim venama oksigenirana krv ulazi u lijevu pretkljetku, te prolazi kroz mitralnu valvulu do lijeve klijetke. Iz lijeve klijetke, oksigenirana krv ulazi u najveću arteriju sistemskog krvotoka – aortu te se arterijama rasprostranjuje po cijelom organizmu (10).

Nutritivni ili hranidbeni plućni krvotok čine bronhialne arterije, u kojima se nalazi oksigenirana krv, te bronhialne vene, kojima cirkulira neoksigenirana krv. Bronhialne vene se djelomično dreniraju u desni atrij putem vene azygos, a djelomično u lijevi atrij putem plućnih vena. Posljedično dolazi do fiziološkog miješanja manje količine deoksigenirane s oksigeniranom krvlju. Bronhialne arterije polaze ili od gornjih međurebrenih arterija ili izravno iz torakalne aorte, zatim prate posteriornu stijenku glavnog bronha, te nakon prolaska kroz hilus granaju se sukladno ograncima bronhalnog stabla (5).

1.3. Plućna tromboembolija

Plućna tromboembolija (PTE) je hitno medicinsko stanje u kojem dolazi do okluzije jedne ili više grana plućnih arterija tromboembolusom. PTE predstavlja treći najčešći uzrok smrti, nakon infarkta miokarda i moždanog udara, stoga je točna i pravovremena te pouzdana dijagnoza ključna za brzo i adekvatno liječenje. Općenito, venska tromboembolija predstavlja globalni problem s više od 10 milijuna slučajeva godišnje, a najčešće se očituje u dobi između 60 i 70 godina. Stvarna učestalost PTE još uvijek nije poznata te je vjerojatno i veća od očekivane (11,12). Iako nema točnih epidemioloških podataka, procjenjuje se da učestalost venske tromboze iznosi približno 124 na 100 000, a PTE oko 60 - 70 na 100 000 opće populacije, što ukazuje na godišnju stopu incidencije venske tromboembolije od 0,5 do 1,0 na 1000 stanovnika. Međutim, stvarne brojke su znatno veće s obzirom da se „tiha“ PTE može razviti u 40% - 50% bolesnika s DVT - om (13). Kod 2-4% bolesnika javlja se kronična tromboembolijska plućna hipertenzija, a kod 50% pacijenata koji boluju od PTE ili DVT može se javiti kronična venska insuficijencija te postflebitički sindrom (14). Ako se ne liječi, akutna PTE ima dosta visoku stopu smrtnosti (čak do 30%), dok je incidencija smrtnosti kod liječene PTE svega 8%. Ipak, još uvijek oko 10% bolesnika umire iznenada i to unutar prvih nekoliko sati (13). Unatoč općenito većoj incidenciji PTE, pojedini autori, u posljednjih par godina, navode nižu incidenciju masivne PTE i bolničke smrtnosti (11).

1.3.1. Etiologija i patofiziologija

U pravilu, do razvoja embolusa dolazi u području perifernih vena, najčešće se radi o dubokim venama nogu ili nešto rjeđe zdjelice, što se očituje kao duboka venska tromboza (DVT) (11). Trombi koji se nalaze proksimalnije od potkoljениčnih vena imaju najveću opasnost od embolizacije (15). Tromboembolus potom donjom šupljom venom dolazi do desnog srca; pretkljetke i kljetke, odakle izlazi u plućne arterije. S obzirom na to da tromboembolusi opstruiraju krvni protok u plućnim arterijama, ovo stanje može biti životno ugrožavajuće (16). Naravno, postoje iznimke gdje se embolusi mogu formirati i u venama gornjih ekstremiteta te centralnim venama toraksa, najčešće kao posljedica postavljenog centralnog venskog katetera ili sindroma gornjeg torakalnog otvora (TOS).

Opstrukciju plućnih arterija, osim venskih tromboembolusa, mogu uzrokovati i druga stanja. Primjerice, kod prijeloma kostiju zdjelice ili pojedinih dugih kostiju (npr. femura)

postoji rizik od pojavljivanja masne embolije, gdje nakupina masnih stanica opstruira plućne arterije. Ako je pak, došlo do ulaska slobodnog zraka u cirkulaciju, moguća je pojava zračne embolije. Najčešće se očituje kao komplikacija kirurških zahvata ili ev. kao posljedica prebrzog izranjanja ronioca iz velikih dubina. Također, u terminalnoj fazi pojedinih malignih bolesti, može doći do nastanka tumorskog tromba, njegove embolizacije te posljedične okluzije plućnih arterija (17).

Rizični faktori za PTE su bilo koja stanja koja uzrokuju vensku insuficijenciju i posljedičnu stazu krvi u donjim ekstremitetima (npr. imobilizacija, duži period mirovanja), stanja koja dovode do oštećenja ili disfunkcije endotela krvnih žila te hiperkoagulabilna stanja (prvenstveno karcinomi ili primarni poremećaji zgrušavanja). Među faktore povećanog rizika možemo uvrstiti prekomjernu tjelesnu težinu, pušenje, malignu bolest, moždani udar, kardijalnu dekompenzaciju, trudnoću, primjenu hormonske kontracepcije, prethodno dokazanu DVT, operativni zahvat ili traumu unutar posljednja 3 mjeseca, genetsku mutaciju faktora V – Leiden i dr. Također, opisana je veća incidencija PTE kod osoba starijih od 70 godina u odnosu na pacijente u dobi između 45 i 69 godina. Prijavljena učestalost nije dosljedna s obzirom na spol, ali ipak nekoliko studija sugerira veću učestalost PTE kod pacijenata muškog spola (15,18).

U hiperkoagulabilno stanje ubrajamo i Covid-19 infekciju, s obzirom na porast tromboembolijskih događaja kod oboljelih (19, 20) te rezultate pojedinih autora, koji su kod Covid-19 bolesnika u postobdukcijским nalazima opisali mikrotrombe u plućnim arterijama, abnormalne parametre koagulacije te povišene vrijednosti D-dimera (21,22).

Manji embolusi ne uzrokuju veće fiziološke učinke te se uglavnom odmah počnu razgrađivati i nestaju kroz par sati ili dana. S druge strane, embolusi većeg promjera, radi poremećenog odnosa ventilacije i perfuzije, mogu uzrokovati tahipneju te posljedičnu hipoksemiju. U irigacijskoj regiji okludirane arterije, radi alveolarne hipokapnije te prestanka stvaranja surfaktanta može doći do nastanka atelektaze. Uslijed mehaničke opstrukcije i vazokonstrikcije krvnih žila povećava se otpornost plućne vaskulature što dovodi do tahikardije i hipotenzije. Zahvaljujući endogenom procesu lize odstranjuje se većina embolusa, čak i oni umjerene veličine, i to bez liječenja. No, neki embolusi, rezistentni na litičke procese, ostaju organizirani. Ponekad, iako vrlo rijetko, ovakva kronična opstrukcija plućnih arterija (ili njenih grana) može dovesti do plućne hipertenzije koja se može razvijati mjesecima ili pak godinama. Kada embolusi većih promjera okludiraju glavne arterije ili kad

više sitnijih embolusa okludira više od 50% distalnog arterijskog sustava, može doći do povišenja tlaka u desnom ventrikulu. Ovakvo povišenje tlaka dovodi do akutne insuficijencije desnog ventrikula i stanja šoka ili pak iznenadne smrti u slučaju teške masivne PTE. Ovisno o brzini porasta tlaka te postojećem kardiopulmonalnom statusu pacijenta ovisit će i rizik smrtnosti. Postoji povećan rizik od naglog nastupa smrti kod kardiopulmonalnih bolesnika. Pacijenti, koji su inače zdravi i nemaju komorbiditete, a imaju više od 50% okludiranih plućnih arterija, imaju veću šansu preživljenja.

Budući da kod PTE dolazi do okluzije arterija koje sudjeluju funkcijskom krvotoku, prekid optoka izravno ne mora uzrokovati infarkt pluća. Plućni infarkt javlja se u manjine bolesnika (svega 10%) prvenstveno zahvaljujući dvostrukom plućnom optoku. Nastaje uslijed okluzije manje periferne grane pulmonalne arterije, gdje izostaje kolateralni bronhalni optok. Distalno od mjesta okluzije, dolazi do ishemije, hemoragije ili ev. nekroze plućnog tkiva. Tipični simptomi i znakovi se javljaju obično 3 do 7 dana nakon okluzije te je u većini slučajeva reverzibilan. Najčešće se preztira pleuritičnom boli, hemoptizom i vrućicom. Na radiogramu grudnih organa može se očitovati kao alveolarno zasjenjenje trokutastog oblika, čija je baza usmjerena periferno, prema pleuri (eng. *Hampton hump/sign*). Na CT pregledu se najčešće prezentira kao opacifikacija uzorka „zrnatog stakla“ (eng. *ground-glass opacity*; *GGO*) ili kao konsolidacija (15).

U pravilu, PTE se kategorizira kao akutno, subakutno ili kronično stanje. Akutna PTE podijeljena je u dvije kategorije – hemodinamski stabilna i hemodinamski nestabilna PTE. Hemodinamski nestabilna je visokorizični oblik koji rezultira značajnim poremećajem krvnog tlaka, ima veću vjerojatnost od razvoja opstruktivnog šoka te povećanu incidenciju smrtnosti. Druga kategorija je hemodinamski stabilna, koja se najčešće očituje blagom hipertenzijom. Subakutna PTE se razvija uglavnom postepeno, simptomi se očituju tijekom dva pa sve do 12 tjedana, što može rezultirati kasnim prepoznavanjem i liječenjem te potencijalno lošijim ishodom. Kod kroničnog oblika zaostali trombi mogu ostati pričvršćeni za stijenku plućnih arterija i nakon primjenjene terapije, što može uzrokovati kroničnu tromboembolijsku plućnu hipertenziju (18).

PTE možemo podijeliti u tri kategorije: visokorizičnu (supermasivnu i masivnu), srednje rizičnu (submasivnu) te niskorizičnu PTE. Visokorizična PTE dovodi do disfunkcije desnog ventrikula, teške hipotenzije (pad sistoličkog tlaka ispod 90 mmHg ili pad veći od 40 mmHg od početne vrijednosti) i hipoksemije. Zahtijeva agresivnu primjenu vazokonstriktora i

oksigenoterapiju. Submasivna, odnosno srednje rizična PTE, prezentira se oštećenjem funkcije desnog ventrikula i povišenom vrijednosti troponina, također može se očitovati i povišenjem natriuretskog peptida tipa B. U srednje/visokorizičnu PTE ubrajamo i pojavu „jašućeg“ tromba, koji uzrokuje okluziju u razini bifurkacije plućnog trunkusa te se proteže u lijevu i desnu plućnu arteriju. Niskorizične embolije uglavnom prolaze bez oštećenja desnog ventrikula i bez znakova hipotenzije (15).

1.3.2. Klinička slika i dijagnostički postupci

Simptomi i znakovi PTE su poprilično nespecifični te uvelike variraju, prvenstveno s obzirom na veličinu tromba, opseg zahvaćenosti plućnih arterija te priležeće komorbiditete (23). Najčešći simptomi i znakovi su progresivna dispneja/tahipneja, tahikardija i pleuritična bol u prsima, slijede kašalj i hemoptiza, a u težim slučajevima može doći do omaglice, sinkope, hipotenzije i kardiorespiratornog aresta (16,24).

Osim simptoma i znakova, poznavanje predisponirajući čimbenika rizika za DVT/PTE ključno je u određivanju kliničke vjerojatnosti bolesti (25). Klinički kriteriji kojima se određuje rizik za PTE prikazani su u Wellsovoj ljestvici (tablica 1.) Ovaj model sastoji se od tri razine gdje se dodjeljivanjem bodova procjenjuje rizik. Bodovi od nula do jedan čine nizak rizik, od dva do šest umjeren rizik, a više od šest bodova predstavlja visoki rizik za PTE (26).

Prema Wellsovoj ljestvici, ako je vjerojatnost za PTE mala preporučuje se provođenje minimalne dodatne obrade (laboratorijsko testiranje), dok se oni bolesnici s većom vjerojatnošću podvrgavaju daljnjim dijagnostičkim pretragama. Ne postoji univerzalno prihvaćen algoritam za najbolji izbor i redoslijed pretraga, no obradu je poželjno obaviti u što kraćem vremenu kako bi bolesnika što manje ugrozili. Za vrijeme obrade pacijenta sa sumnjom na PTE potrebno je izmjeriti vitalne parametre (tjelesnu temperaturu, frekvenciju pulsa i disanja, krvni tlak, saturaciju krvi kisikom), napraviti EKG, izvaditi laboratorijske nalaze i snimiti radiogram grudnih organa (18).

Tablica 1. Wellsova ljestvica kriterija za kliničku procjenu vjerojatnosti PTE

Kriteriji		Bodovi
Klinički simptomi/znakovi za DVT		3
PTE je najvjerojatnija dijagnoza		3
Tahikardija (> 100 otkucaja po minuti)		1.5
Imobilizacija/operacija unutar posljednja 4 tjedna		1.5
Preboljena DVT/PTE		1.5
Hemoptiza		1
Aktivna maligna bolest (unutar posljednjih 6 mjeseci)		1
Nizak rizik < 2 boda	Umjereni rizik 2-6 bodova	Visoki rizik > 6 bodova
Manje vjerojatna PTE 0-4 boda		Vjerojatna PTE > 4 boda

Elektrokardiografske promjene koje mogu ukazivati na PTE uglavnom se očituju znakovima opterećenja desnog ventrikula radi naglog porasta tlaka. Može se prezentirati sinus tahikardijom te drugim promjenama električne aktivnosti srca (npr. inverzija T vala, QR uzorak u V1, S1Q3T3 uzorak, blok desne grane) (25). Iako su navedene promjene u EKG-u relativno specifične, nisu dovoljno osjetljive. Nalaz radiograma grudnih organa najčešće bude uredan ili se ev. mogu uočiti nespecifične promjene u smislu manjih zona inhomogenog zasjenjenja, subsegmentalnih atelektaza, alveolarno zasjenjenje, pleuralni izljev i atelektaza te elevirana hemidijafagma, no bitan je i radi isključivanja druge patologije (npr. pneumonija, pneumotoraks) (16,24).

Povišene vrijednosti D-dimera u plazmi mogu se očitovati uslijed akutne tromboze radi istovremene aktivacije dvaju procesa - koagulacije i fibrinolize. Ima visoku senzitivnost s obzirom da ukazuje na prisustvo svježeg embolusa, tako da više od 90% bolesnika s DVT/PTE ima povišene vrijednosti (27,26). Negativan test na D-dimere (vrijednosti manje od 500 ng/mL), uz nisku ili srednju kliničku vjerojatnost, isključuje akutnu PTE te daljnja obrada pacijenta, u smislu PTE, nije potrebna. Povišena vrijednost D-dimera nije dovoljno specifičan

nalaz, budući da određena stanja također dovode do njegovog porasta, kao što su maligna bolest, upalne bolesti, infekcija ili sepsa, stanje po operaciji, infarkt miokarda te trudnoća. Potrebno je obratiti pozornost na starije bolesnike (iznad 50 godina); s obzirom da je kod njih porast D-dimera značajno manji, mogu se odrediti individualne referentne vrijednosti prilagođene dobi bolesnika: $\text{dob} \times 10 \text{ mg/L}$ (25,26).

Ukoliko učinjenim pretragama nije isključena PTE, a pacijent ima umjeren ili visok rizik, indicirana je CT pulmonalna angiografija (eng. *computed tomography pulmonary angiography*, CTPA). To je brza, lako dostupna, neinvazivna radiološka metoda koja omogućuje odgovarajuću vizualizaciju plućnih arterija sve do subsegmentalnih grana (27). Dijagnoza PTE temelji se na izravnoj vizualizaciji embolusa u dvije projekcije: bilo kao intraluminalni defekt punjenja kontrastnog sredstva ili kao kompletna okluzija grane pulmonalne arterije.

Prije široke upotrebe CT uređaja, planarna ventilacijsko – perfuzijska (V/Q) scintigrafija pluća služila je kao primarna, slikovna, neinvazivna dijagnostička metoda za dokazivanje PTE (28). Za pretragu se danas, radi veće dostupnosti, koristi aerosol suhih čestica ugljika obilježen radioaktivnim tehnecijem ($^{99\text{m}}\text{Tc}$ -TechnegasTM). Primjenjuje se u obliku plina, tako da čestice ugljika mogu neometano prolaziti sve do membrana alveola, gdje se zadržavaju. Ovom metodom se detektiraju područja plućnog parenhima koja su uredno ventilirana, uz ispad perfuzije, posljedično okluziji plućnih arterija. Tipični su perfuzijski defekti trokutasta oblika s bazom usmjerenom prema pleuri s obzirom na to da tromb okludira ogranak arterije te distalno izostaje protok. Kod pacijenata s akutnom PTE, ventilacija je normalna u hipoperfundiranim segmentima, što se naziva nepodudarnim (eng. *mismatch*) defektom. Perfuzijski defekt koji prati ispad u ventilaciji, naziva se podudarni (eng. *match*) defekt, koji ne govori u prilog PTE (29).

Rezultati se prikazuju kao niska, srednja ili visoka vjerojatnost za PTE, ovisno o nalazu perfuzijskih ispada na V/Q scintigramima. Scintigram s nalazom niske vjerojatnosti uglavnom ne govori u prilog PTE, s obzirom da se ispadi perfuzije mogu naći kod brojnih drugih plućnih bolesti, uključujući tumore pluća, pneumoniju, kroničnu opstruktivnu bolest pluća (KOPB) i plućnu hipertenziju (25,27). Za razliku od CTPA, ova dijagnostička metoda ne zahtijeva korištenje jodnog kontrastnog sredstva te ne koristi ionizirajuće zračenje. Primjenjuje se kod pacijenata s malom kliničkom vjerojatnošću za PTE, urednim nalazom

radiograma grudnih organa, zatim kod trudnica i bolesnika s poznatom alergijom na jedno kontrastno sredstvo te kod pacijenata s teškim zatajenjem bubrega (25).

Za postavljanje dijagnoze DVT-a, kao najvažnijeg rizičnog čimbenika za razvoj PTE, koristi se kompresijski (eng. *compression ultrasonography, CUS*) i Color Doppler ultrazvuk za pregled svih dubokih, ali i površinskih vena nogu, u cilju otkrivanja tromba. Radi se o sigurnoj, neinvazivnoj, prijenosnoj (eng. *bed side*) dijagnostičkoj metodi koja se koristi kao dio procjene rizika za PTE (30). Koristeći ultrazvuk i Color Doppler tehniku tromba se može izravno vizualizirati kao hiperehogeni intraluminalni areal u nekompresibilnoj veni, uz izostanak protoka. Kod bolesnika s hemodinamskom nestabilnošću i sumnjom na PTE, kombinacija ultrazvuka vena s ultrazvukom srca (ehokardiografija) može dodatno povećati specifičnost (25,27). Ehokardiografijom se ne može postaviti dijagnoza PTE i taj pregled nije obavezan dio rutinske dijagnostičke obrade pacijenta sa sumnjom na PTE, no mogu se prikazati znakovi preopterećenja i disfunkcije desnog ventrikula do kojeg PTE može dovesti, te predstavlja koristan pokazatelj težine hemodinamskog poremećaja (25). Iako, takva disfunkcija se može očitovati i kod drugih bolesti (KOPB, cor decomp, i dr.) (27).

Magnetna rezonantna angiografija (eng. *magnetic resonance angiography, MRA*) je relativno obećavajuća tehnika, no zbog niske osjetljivosti i nedostupnosti u većini hitnih slučajeva ne predstavlja metodu izbora za postavljanje dijagnoze PTE. Daljnja istraživanja će pokazati hoće li ova metoda ikada prijeći u redovnu kliničku praksu (25).

1.3.3. Prognoza i liječenje

Prognoza PTE ovisi o stupnju opstrukcije i hemodinamskim učincima, što pomaže u procjeni rizika i određivanju terapije. Sve pacijente sa visokom sumnjom ili dokazanom PTE treba hospitalizirati i opservirati u slučaju kardiovaskularnih komplikacija unutar prvih 24 do 48 h (27).

Hipoksemija i hipotenzija su jedni od glavnih simptoma PTE te je potrebna njihova korekcija. Hipoksemija uzrokuje nesklad između ventilacije i perfuzije te zahtijeva primjenu kisika putem nosne kanile ili maske, uz obavezno nadziranje vitalnih parametara (prvenstveno saturacije kisikom - SaO₂). Kod težih slučajeva, posebno kod nestabilnih pacijenata indicirana je primjena mehaničke ventilacije. U kombinaciji s hipotenzijom, može se razviti i srčana

dekompenzacija, te je neophodna primjena 0,9% fiziološke otopine te vazopresora. Privremena uporaba mehaničke kardiopulmonalne potpore s venoarterijskom ekstrakorporalnom membranskom oksigenacijom (ECMO) koristi se kod bolesnika s visokorizičnom PTE te cirkulatornim kolapsom ili srčanim arestom. No, ECMO se radi povećanog rizika od komplikacija koristi isključivo kratkotrajno (25).

Kod liječenja PTE i DVT-a, u prvom planu se koristi antikoagulantna terapija. Potrebna je što ranija primjena terapije, a kod visoko suspektne PTE, terapija se može primijeniti čak i prije postavljene dijagnoze. S obzirom da venski trombi rijetko u potpunosti emboliziraju, antikoagulantna sredstva sprječavaju povećanje rezidualnih tromba i njihovu reembolizaciju. Heparin niske molekularne mase (eng. *low-molecular-weight heparin, LMWH*) primjenjuje se subkutano, dok se nefrakcionirani heparin (eng. *unfractionated heparin, UFH*) primjenjuje intravenski. Heparin djeluje na principu ubrzanja djelovanja antitrombina III čime inhibira faktore koagulacije. Liječenje heparinom se nastavlja sve dok se ne postigne potpuni antikoagulantni terapijski učinak oralnog varfarina. Antagonist vitamina K (varfarin) je zlatni standard i prvi lijek izbora kod dugotrajne oralne primjene antikoagulantne terapije. Dok traje njegova primjena potrebna je redovita kontrola vrijednosti protrombinskog vremena (PV-INR; eng. *international normalized ratio*). Bolesnicima s prolaznim faktorima rizika (npr. fraktura, operacija) terapija varfarinom ukida se nakon tri do šest mjeseci, dok onim pacijentima s trajnim faktorima rizika (npr. hiperkoagulabilnost) varfarin se propisuje na najmanje šest mjeseci, a moguće i sve do pojave prvih nuspojava (npr. krvarenje). Na temelju farmakokinetičkih podataka, jednako brz antikoagulantni učinak može se postići i s oralnim antikoagulantom koji nije antagonist vitamina K (eng. *non-vitamin K antagonist oral anticoagulants, NOAC*). Njihova uporaba uglavnom je ograničena na hemodinamski nestabilne pacijente, te na pacijente s ozbiljnim oštećenjem bubrega ili teškom pretilosti (25,27).

Tromboliza i embolektomija su indicirane uglavnom kod hipotenzivnih bolesnika te kod bolesnika s kliničkim, EKG i/ili ehokardiografskim nalazom preopterećenosti desnog ventrikula i ev. disfunkcije. Trombolitici se također propisuju normotenzivnim bolesnicima s PTE kod kojih je ehokardiografski dokazana masivna embolija u proksimalnom dijelu plućne arterije. Trombolitici se primjenjuju intravenski i djeluju tako da ubrzavaju razgradnju krvnih ugrušaka. Oni također ubrzavaju proces povlačenja hemodinamskih poremećaja, kao i radioloških promjena na plućima te sprječavaju kardiopulmonalno popuštanje kod bolesnika sa submasivnom PTE. Kod primjene trombolitika postoji povećan rizik od hemoragije te je

njihova primjena kontraindicirana kod pacijenata s aktivnim krvarenjem, intrakranijalnom traumom, ranijim hemoragičnim moždanim udarom te kod pacijenata koji su podvrgnuti kirurškom zahvatu u zadnja dva mjeseca.

Embolektomija je rezervirana za bolesnike s PTE koji su na granici plućnog ili srčanog aresta nakon dva sata liječenja (27). Kirurška embolektomija kod akutne PTE obično se izvodi s kardiopulmonalnom prenosnicom (eng. *cardiopulmonary bypass; CPB*), koja divergira krv mimo srca i pluća, te omogućuje provedbu kirurškog postupka pri kojem kirurg učini inciziju stijenke plućne arterije i njezinih dvaju glavnih grana te ukloni svježe tromboemboluse. S druge strane, postoji i endovaskularna mehanička reperfuzija. To je minimalno invazivni postupak, koji se temelji na uvođenju katetera u plućne arterije femoralnim putem. Mehanička fragmentacija, aspiracija tromba ili češće farmakomehanički pristup uvelike smanjuju morbiditet, za razliku od kirurške embolektomije (25).

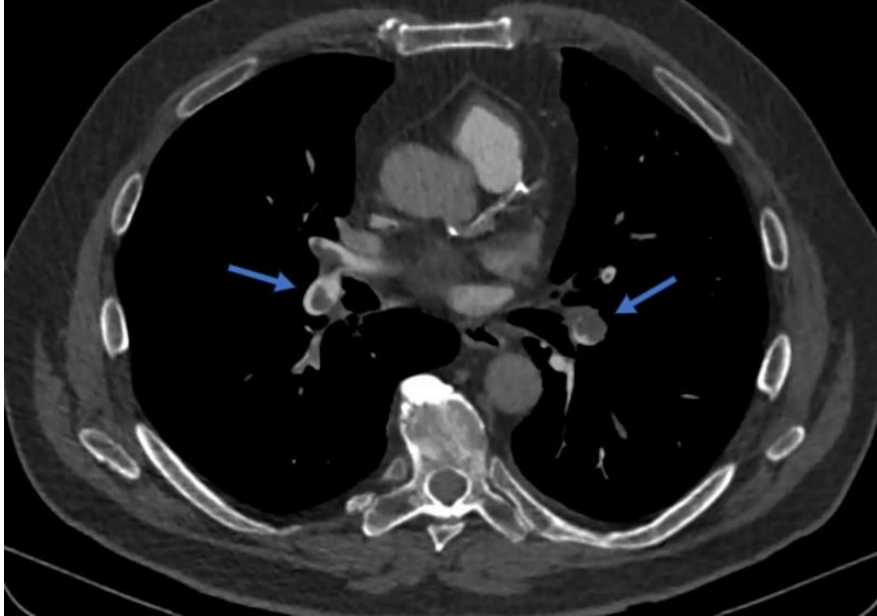
Postavljanje filtra u donju šuplju venu (eng. *inferior vena cava filter, IVCF*) izvodi se kod pacijenata kod kojih je farmakoterapija apsolutno kontraindicirana, kod onih s rekurentnim embolijama unatoč primjeni antikoagulantne terapije te kod bolesnika podvrgnutih plućnoj embolektomiji. Filter se kateterizacijom unutarne jugularne ili femoralne vene postavlja ispod ušća renalnih arterija. Cilj postavljanja ove zapreke je mehanička prevencija prolaska embolusa do plućne cirkulacije, prvenstveno u smislu zaštite od masivne PTE i iznenadne smrti, dok se ne smanje ili ne otklone kontraindikacije za primjenu antigkoagulantne terapije. Nakon ugradnje filtera moguće su dugotrajne komplikacije, kao razvoj venskih kolaterala oko filtra, razvoj tromba iznad filtra i migracija filtra (25,27).

1.4. CT pulmonalna angiografija (CTPA)

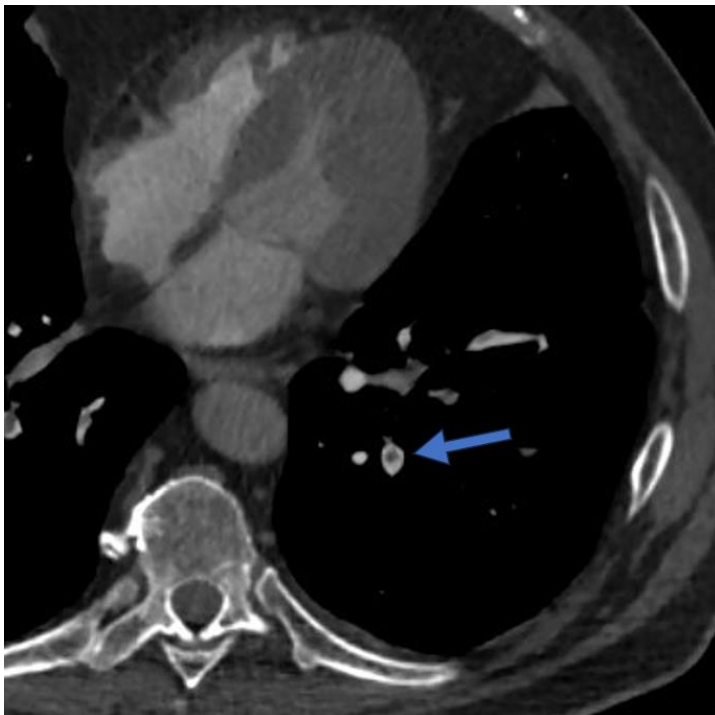
Pravovremena i točna dijagnoza plućne tromboembolije ključan je faktor pri pružanju odgovarajuće skrbi. Multidetektorska CT (eng. *multislice CT / multi-detector CT, MSCT / MDCT*) pulmonalna angiografija postala je „zlatni standard” i dijagnostički modalitet izbora za isključivanje PTE u mnogim ustanovama.

Tromb/embolus na CTPA se očituje kao intraluminalni defekt kontrastnog punjenja unutar plućnih arterija (slika 1.). Na aksijalnom presjeku tromb je često okružen tankim rubom kontrasta – „*polo mint*“ znak (slika 2.). Na sagitalnom i koronarnom presjeku, ovi

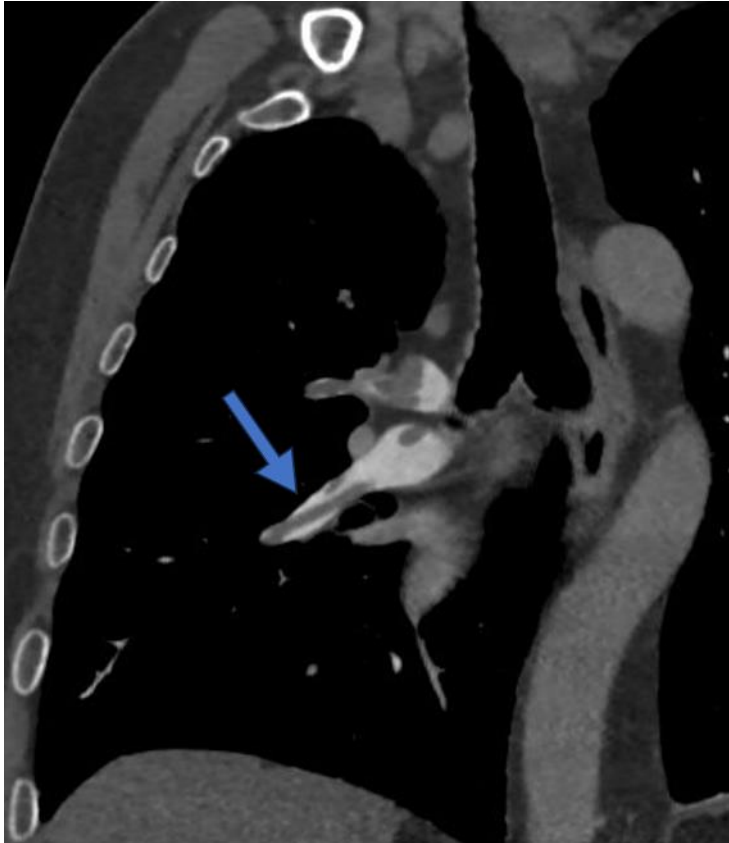defekti punjenja budu izduljeni i također rubno omeđeni uskom hiperdenznom zonom te se taj znak naziva „znak tračnica” (eng. *railway-track sign*) (slika 3.).



Slika 1. CTPA: intraluminalni defekti kontrastnog punjenja u plućnim arterijama – tromboembolusi (strelice)



Slika 2. CTPA: defekt kontrastnog punjenja u plućnim arterijama - "polo-mint" znak (strelica)



Slika 3. CTPA: defekt kontrastnog punjenja u plućnim arterijama - “*railway - track*” znak (strelica)

Povremeno može doći do naglog prekida, tj. potpune okluzije plućne arterije. Embolusi se često vide u području bifurkacije, odakle se protežu u distalnije grane plućnih arterija. Uz navedene znakove, mogu se vidjeti i promjene u plućnom parenhimu, prvenstveno u smislu GGO i/ili konsolidacije periferne lokalizacije, koje su širom bazom usmjerene prema pleuri („*Humpton*“ znak). Ove parenhimske opacifikacije predstavljaju područja alveolarne hemoragije (koje obično nestaju unutar prvih četiri do sedam dana) i plućnog infarkta. U slučaju većih embolusa, u zahvaćenim dijelovima pluća, mogu se uočiti i područja regionalne oligemije te znakovi redistribucije protoka krvi (mozaična perfuzija). Također, nespecifični, no česti znakovi uključuju i subsegmentalnu atelektazu te manje pleuralne izljeve (31).

Prije postupka, pacijent potpisuje suglasnost za izvođenje CT pregleda (slika 4.) te ispunjava obrazac u kojem navodi prijašnje bolesti i komorbiditete, moguće kontraindikacije, alergiju na jedno kontrastno sredstvo i ev. trudnoću (slika 5.).

CT (kompjutorizirana tomografija) omogućuje prikaz ljudskog tijela u slojevima, čime se izbjegava preklapanje tkiva i organa koje se događa kod klasičnog rendgenskog snimanja.

CT koristi ionizirajuće zračenje za dobivanje slike. Ono štetno utječe na tkiva u ljudskom tijelu, a posebno su osjetljiva koštana srž, dojke i spolne žlijezde. Djeca su osjetljivija od odraslih, a kod trudnica je potreban razgovor s radiologom prije pretrage. Dijagnostička korist mora biti veća od štetnog utjecaja zračenja.

Tijekom CT pregleda često je potrebna primjena intravenske injekcije jednog kontrastnog sredstva. Neželjene reakcije na kontrast najčešće su bezopasne (toplina po tijelu, kožni osip, nagon na povraćanje). Teške, po život opasne reakcije (anafilaksija) izuzetno su rjetke. Ukoliko imate poremećaj bubrežne funkcije, ako bolujete od šećerne bolesti i liječite se metforminom ili imate hipertireozu, molimo Vas da prije pretrage konzultirate liječnika obiteljske medicine, specijalista koji vas upućuje na pregled ili radiologa.

Liječnik koji me uputio na pretragu objasnio mi je medicinsko stanje i predložio navedenu pretragu. Razumijem sve moguće rizike pretrage, kao i važnost njezina provođenja u svrhu postavljanja dijagnoze. Također sam upoznat/a s drugim dijagnostičkim mogućnostima. Mogao/la sam postaviti pitanja liječniku u svrhu razjašnjavanja nejasnoća.

- Izjavljujem da slobodnom voljom, utemeljenoj na potpunoj obaviještenosti o preporučenoj pretrazi koju sam dobio/la u pisanom obliku, **PRIHVACAM CT pregled.**
- Izjavljujem da slobodnom voljom, utemeljenoj na potpunoj obaviještenosti o preporučenoj pretrazi koju sam dobio/la u pisanom obliku, **ODBIJAM CT pregled.**

Ime i prezime pacijenta: _____

Datum rođenja: _____ Spol: muško žensko

Potpis: _____ Datum: _____

Ime i prezime roditelja/skrbnika*: _____ Potpis: _____

Mjesto i datum: _____

* Za pacijenta koji nije pri svijesti, za pacijenta s težom duševnom smetnjom, kao i za poslovno nesposobnog ili maloljetnog pacijenta potpisuje roditelj ili skrbnik.

Potpis djelatnika koji je pregledao upitnik/suglasnost: _____

Klinički zavod za radiologiju
Predstojnik: prof. dr. sc. Damir Miletić, dr. med.
Krešimirova 42, 51000 Rijeka • Tel: lokalitet Rijeka +385 (0)51 658-384 • Fax: +385 (0)51 658-817
lokalitet Sušak: +385 (0)51 407-146 Fax: +385 (0)51 407-262
radiologija@kbc-rijeka.hr • www.kbc-rijeka.hr

Slika 4. Obrazac suglasnosti za izvođenje CT pregleda

KBC <small>KLINIČKI BOLNIČKI CENTAR RIJKA</small>	UPITNIK ZA UPUĆIVANJE PACIJENTA NA PRETRAGE TIJEKOM KOJIH SE APLICIRA JODNO KONTRASTNO SREDSTVO	Broj: KRAD-OB 10.00
		Stranica: 1 od 1

Ime i prezime pacijenta:	
Datum rođenja:	

JESTE LI IKADA IMALI ILI TRENUTNO IMATE:		DA	NE
1.	umjerenu ili tešku alergijsku reakciju na jodno kontrastno sredstvo unutar 1h od pretrage tijekom koje ste dobili intravensko kontrastno sredstvo	<input type="checkbox"/>	<input type="checkbox"/>
2.	bilo koju reakciju preosjetljivosti (npr. urtikarijski osip, otežano disanje i zviždanje u prsima, otok jezika) koja je zahtijevala liječenje	<input type="checkbox"/>	<input type="checkbox"/>
3.	nestabilnu astmu	<input type="checkbox"/>	<input type="checkbox"/>
4.	bolest štitnjače (poremećaj rada štitnjače, višak hormona štitnjače, Gravesovu bolest, autoimunu bolest štitnjače, multinodoznu strumu, autonoman rad štitnjače, operaciju štitnjače)	<input type="checkbox"/>	<input type="checkbox"/>
5.	planirate li u sljedeća dva mjeseca scintigrafiju štitnjače ili terapiju radioaktivnim jodom radi tumora štitnjače	<input type="checkbox"/>	<input type="checkbox"/>
6.	zatajenje ili slabljenje srca	<input type="checkbox"/>	<input type="checkbox"/>
7.	šećernu bolest	<input type="checkbox"/>	<input type="checkbox"/>
8.	bubrežnu bolest	<input type="checkbox"/>	<input type="checkbox"/>
9.	operaciju bubrega	<input type="checkbox"/>	<input type="checkbox"/>
10.	podatak o proteinuriji (višak proteina u urinu)	<input type="checkbox"/>	<input type="checkbox"/>
11.	povišen krvni tlak	<input type="checkbox"/>	<input type="checkbox"/>
12.	gjht		
13.	nedavno izmjerena vrijednost serumskog kreatinina : vrijednost: _____ μmol/L datum: _____	<input type="checkbox"/>	<input type="checkbox"/>
14.	uzimate li neki od navedenih lijekova:		
	METFORMIN (<i>Gluformin, Meglucon, Glucophage, Aglurab, Siofor, Glucovance</i>)	<input type="checkbox"/>	<input type="checkbox"/>
	INTERLEUKIN 2	<input type="checkbox"/>	<input type="checkbox"/>
	NESTEROIDNE ANTIREUMATSKE LIJEKOVE – lijekove protiv bolova i temperature (<i>Aspirin, Andol, Voltaren, Ibuprofen, Ketoprofen, Naproxene</i>)	<input type="checkbox"/>	<input type="checkbox"/>
	AMINOGLIKOZIDE – antibiotike (<i>Amikacin, Tobramicin, Gentamicin</i>)	<input type="checkbox"/>	<input type="checkbox"/>
	BETA – BLOKATORE – lijekove za liječenje povišenog krvnog tlaka i ubrzanog rada srca (<i>Atenolol, Bisoprolol, Nebivolol, Karvedilol, Trasicor, Concor</i>)	<input type="checkbox"/>	<input type="checkbox"/>

Dodatne zabilješke i opažanja:

Podatke prikupio/a:	_____	_____
	<i>Potpis i faksimil</i>	<i>Datum</i>

Slika 5. Upitnik za pacijente prije izvođenja CT pregleda s primjenom jodnog kontrastnog sredstva

Pacijenta se potom uputi u kabinu kako bi sa sebe uklonio odjeću i nakit te oslobodio dio toraksa potreban za snimanje. Uz to, potrebno je pacijenta uputiti da obrati pozornost i sluša upute koje će mu biti dodijeljene (duboki udah i zadržavanje daha). Za vrijeme pregleda, pacijent u supinacijskom položaju leži na pomičnom stolu za snimanje, s glavom usmjerenom prema kućištu uređaja (eng. *gantry*). Slijedi otvaranje venskog puta i postavljanje intravenske kanile promjera 18 - 20 G te spajanje na automatski injektor. Potrebno je najaviti pacijentu da će primiti kontrastno sredstvo te naglasiti da ruke položi iznad glave.

1.4.1. Protokol snimanja

Prilikom planiranja pregleda koriste se dva topograma - anteroposteriorni (AP) i lateralni (LL), koji služe za pravilno pozicioniranje pacijenta u izocentar (32). Pregled obuhvaća grudni koš, od visine gornje torakalne aperture do kupola ošita.

Dva su glavna pristupa za izvođenje CTPA visoke dijagnostičke kvalitete – test bolus i bolus tracking metoda. Test bolus tehnikom, primjeni se mala, „testna“ količina jednog kontrastnog sredstva (svega 10 - 20 mL) uz fiziološku otopinu (oko 30 - 50 mL), uz uzastopno skeniranje u postavljenom području interesa (eng. *region of interest*, ROI), tj. u glavnoj plućnoj arteriji. Pri tome se računa vrijeme vršne opacifikacije kontrastom i određuje optimalno kašnjenje (eng. *delay*) skeniranja (34). Kada se dosegne prag odgovarajuće koncentracije, slijedi aplikacija jednog kontrastnog sredstva u dozi od 60 mL uz 100 mL fiziološke otopine pri 4,5 - 5 mL/s te započinje skeniranje uz minimalni delay (35). Prilikom određivanja delay-a i količine kontrastnog sredstva potrebno je uzeti u obzir pacijentovu težinu, visinu, dob, stanje, tlak i cirkulaciju. Bolus tracking tehnika provodi se tako da se aplicira puni dijagnostički bolus kontrastnog sredstva (30 – 60 mL) te se simultano snimaju aksijalni presjeci u području interesa, dok se u glavnoj plućnoj arteriji ne detektira opacifikacija od 100 do 150 HU, nakon čega započinje dijagnostičko skeniranje čitavog toraksa. Uglavnom se koristi 100 – 120 kV i 20 – 30 mAs uz vrijeme rotacije od 0,6 sekundi. Debljina sloja iznosi 0,1 – 0,5 milimetara, skeniranje se odvija u kraniokaudalnom smjeru.

Tehnički dobro izveden pregled označava primjerenu opacifikaciju plućnih arterija uz vrijednosti > 200 HU (eng. Hounsfield unit), dok aorta i plućne vene ne bi trebale biti ispunjene kontrastom.

2. CILJEVI I HIPOTEZE

Ciljevi ovog istraživanja su:

1. Odrediti spolnu i dobnu distribuciju bolesnika podvrgnutih CTPA.
2. Odrediti incidenciju pozitivnih PTE nalaza kod pacijenata podvrgnutih CTPA.
3. Odrediti učestalost zahvaćenih grana plućnih arterija kod pacijenata s detektiranom PTE.
4. Utvrditi redoslijed slučajnih nalaza po učestalosti kod pacijenata podvrgnutih CTPA.

Hipoteze ovog istraživanja su:

1. Na CTPA se radi sumnje na PTE češće upućuju žene nego muškarci. Najveći broj pacijenata pripada dobnoj razredi između 65. i 85. godine.
2. Incidencija pozitivnih PTE nalaza kod pacijenata podvrgnutih CTPA iznosi više od 10%, a očekuje se incidencija od 15%.
3. Kod pozitivnih PTE nalaza najčešće su zahvaćene segmentalne grane plućnih arterija.
4. Kod pacijenata podvrgnutih CTPA, najčešći usputni nalaz je pleuralni izljev, potom pneumonija, nakon koje slijede plućni nodusi, dok su najrjeđe prisutni plućni infarkt i tumor.

3. ISPITANICI I METODE

3.1. Ispitanici

U istraživanje je uključeno 524 bolesnika koji su radi sumnje na plućnu tromboemboliju podvrgnuti CT pulmonalnoj angiografiji na Kliničkom zavodu za dijagnostičku i intervencijsku radiologiju, na lokalitetu Sušak, u Kliničkom bolničkom centru Rijeka, u razdoblju od 01.01. do 01.04. 2023. godine.

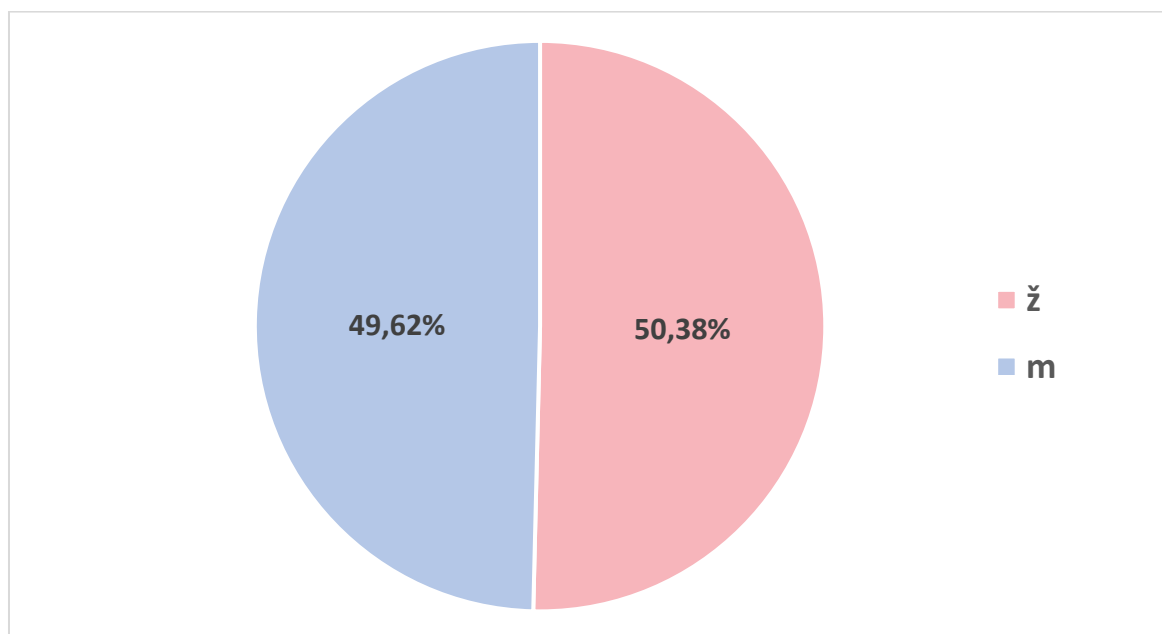
Istraživanje je u potpunosti provedeno u skladu s etičkim standardima propisanim za istraživanja u medicini i zdravstvu, uključujući osnove dobre kliničke prakse, Helsinšku deklaraciju, Zakon o zdravstvenoj zaštiti Republike Hrvatske (NN 150/08, 71/10, 139/10, 22/11, 84/11, 154/11, 12/12, 35/12, 70/12, 144/12, 82/13, 159/13, 22/14, 154/14, Zakon o zaštiti prava pacijenata Republike Hrvatske (NN 169/04, 37/08) te Zakon o zaštiti osobnih podataka (GDPR).

3.2. Metode

Istraživanje je provedeno pretraživanjem i analizom podataka prikupljenih iz integriranog bolničkog informacijskog sustava (IBIS) i pripadajuće aplikacije (ISSA). Ključni dokumenti za provođenje ovog istraživanja bili su pisani nalazi CTPA. Podaci o 524 bolesnika izdvojeni su u Microsoft Excel tablici, koja je prilagođena potrebama ovog istraživanja. Rezultati istraživanja su prikazani slikovno i brojčano. Koristeći prikupljene podatke, bolesnici su raspodijeljeni po spolu i dobi, određena je prosječna dob svih bolesnika uključenih u istraživanje te dob najmlađeg i najstarijeg pacijenta. Također, od ukupnog broja pacijenata podvrgnutih CTPA, određena je incidencija pozitivnih i negativnih PTE nalaza, kao i zastupljenost zahvaćenih plućnih arterija. S obzirom da se na istom CT pregledu mogu detektirati i druga patološka stanja (npr. plućni nodusi, tumor pluća, pneumonija, infarkt pluća, pleuralni izljev) određena je i njihova incidencija.

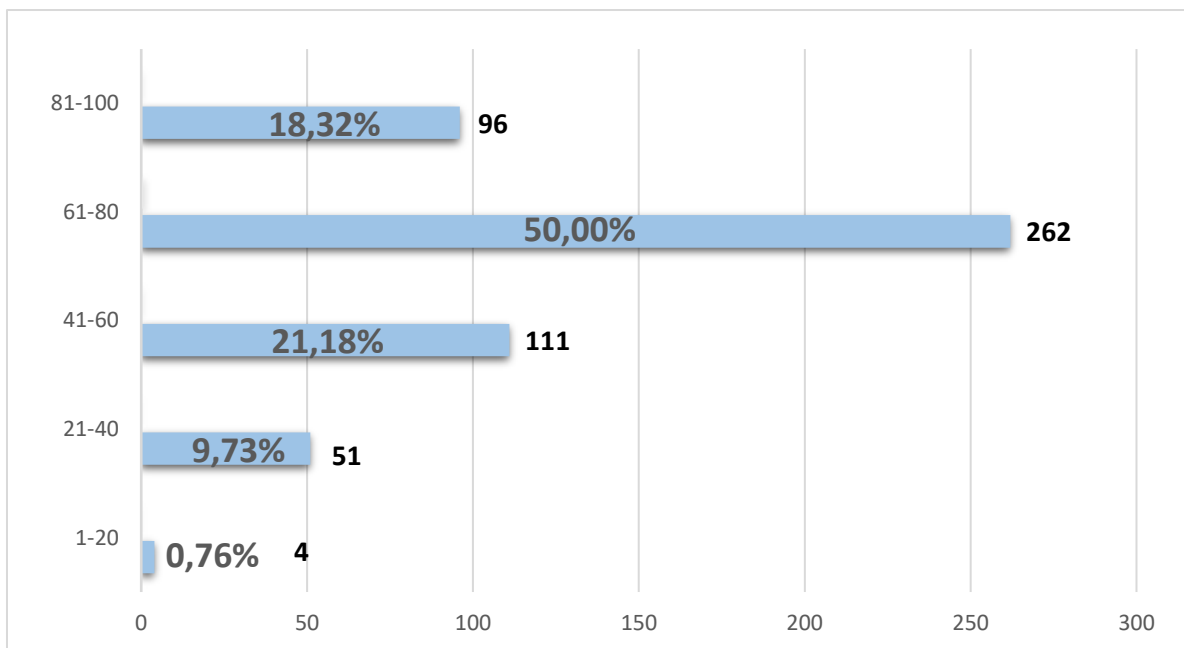
4. REZULTATI ISTRAŽIVANJA

Ovo retrospektivno istraživanje obuhvaća 524 bolesnika koji su podvrgnuti CT pulmonalnoj angiografiji u vremenskom razdoblju od 1. siječnja 2023. do 1. travnja 2023. godine. Od ukupno 524 bolesnika podvrgnutih CT pulmonalnoj angiografiji, 260 ili 49,62% ih je bilo muškog, a 264 ili 50,38% ženskog spola (graf 1.).



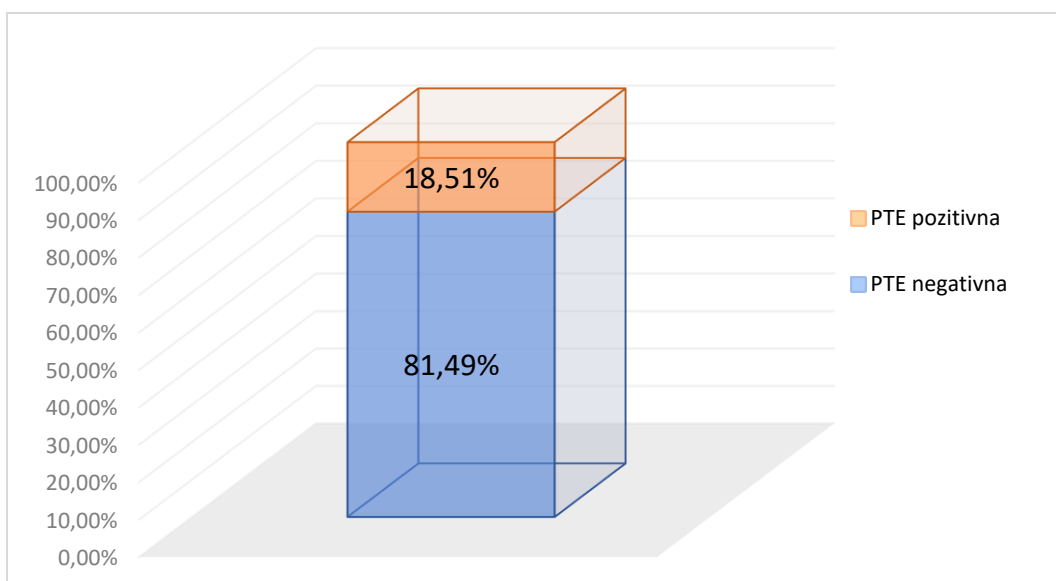
Graf 1. Raspodjela bolesnika po spolu podvrgnutih CTPA u razdoblju od 01. siječnja do 1. travnja 2023.g. na Kliničkom zavodu za dijagnostičku i intervencijsku radiologiju, KBC-a Rijeka.

S obzirom na dob, bolesnici su raspodijeljeni u pet dobnih razreda: 1 - 20, 21 - 40, 41 – 60, 61 - 80 i 81 - 100 godina. Najstariji bolesnik imao je 97 godina, a najmlađi 5 godina. Prosječna dob svih ispitanika iznosila je $71 \pm 17,7$ godina. Najveći broj bolesnika nalazi se u dobnom razredu između 61 i 80 godina, njih 262 ili 50,00%. Nakon čega slijede dobnim razredi srednje (između 41 i 60 godina) i starije životne dobi (između 81 i 100 godina), dok najmanji broj pacijenata, njih 4 ili 0,76% pripada dobnom razredu između 1 i 20 godina (graf 2.).

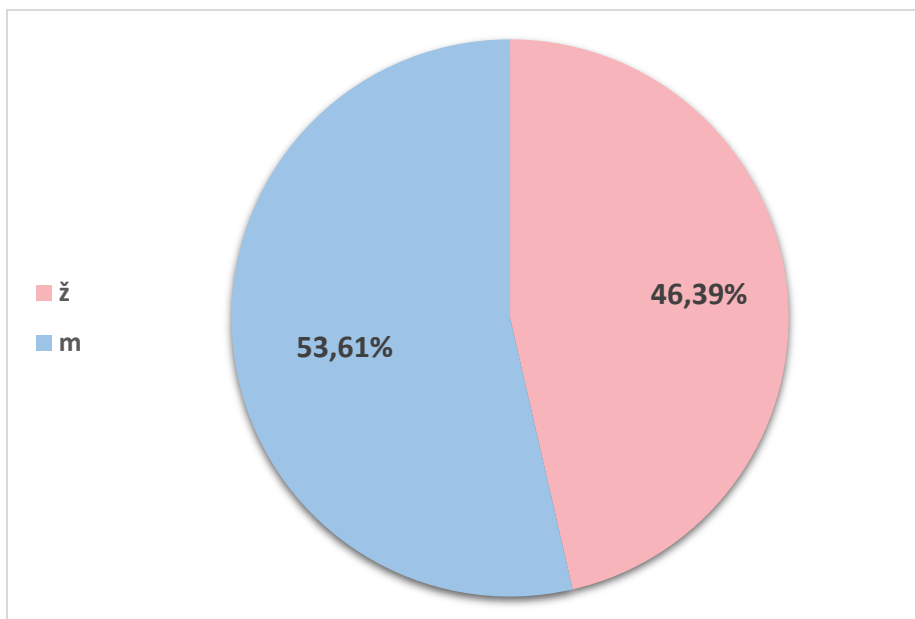


Graf 2. Raspodjela bolesnika po dobi podvrgnutih CTPA u razdoblju od 01. siječnja do 1. travnja 2023.g. na Kliničkom zavodu za dijagnostičku i intervencijsku radiologiju, KBC-a Rijeka.

Od ukupnog broja bolesnika koji su radi sumnje na PTE podvrgnuti CTPA, negativan nalaz je imalo njih 427 ili 81,49%, dok ih je 97 ili 18,51% imalo pozitivan PTE nalaz (graf 3.). Raspodjelom po spolu, PTE je detektirana kod 52 (53,61%) muškarca i 45 (46,39%) žena (graf 4.).

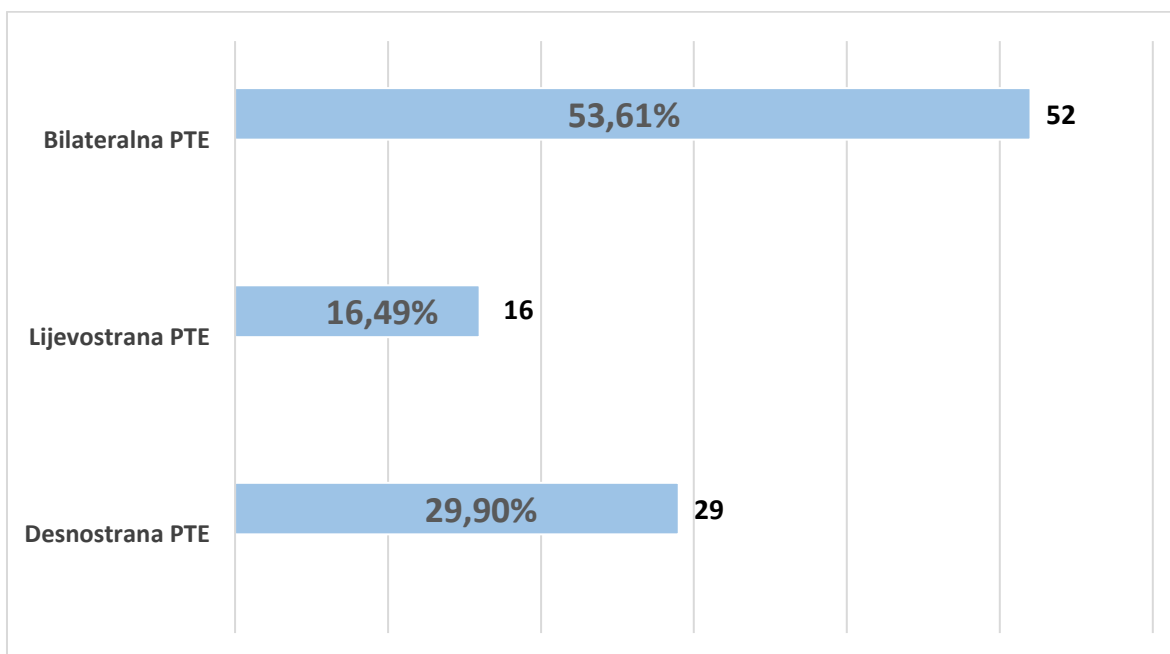


Graf 3. Raspodjela bolesnika podvrgnutih CTPA s obzirom na PTE nalaz u razdoblju od 01. siječnja do 1. travnja 2023.g. na Kliničkom zavodu za dijagnostičku i intervencijsku radiologiju, KBC-a Rijeka.



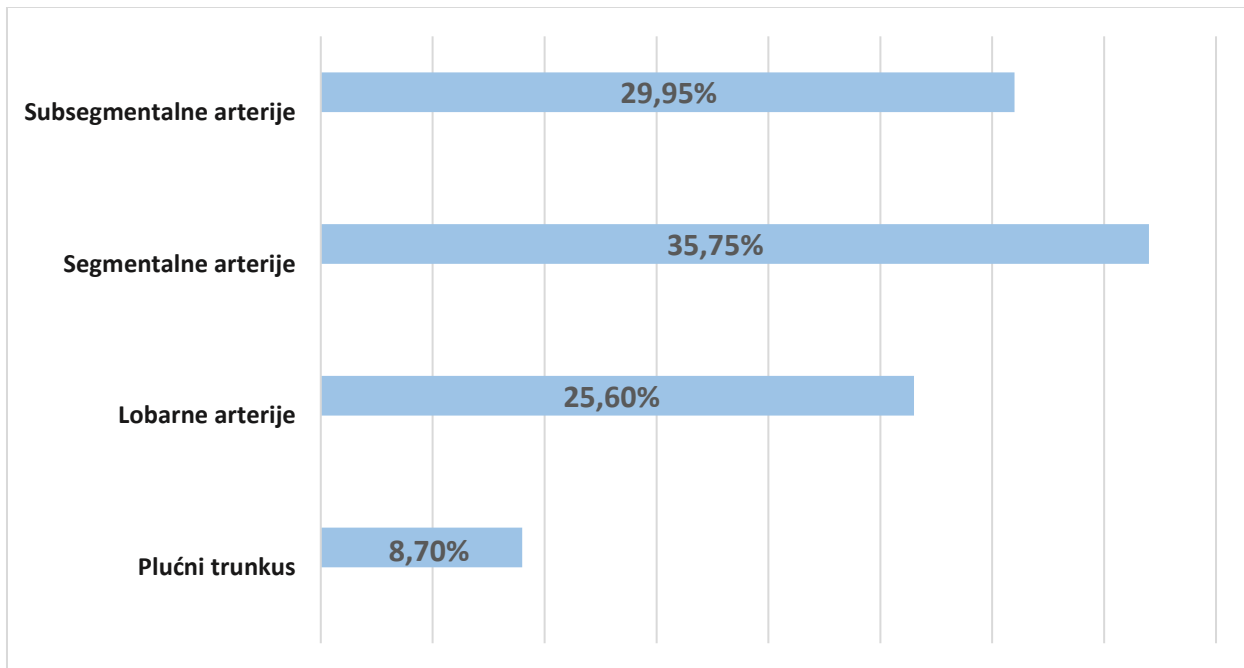
Graf 4. Raspodjela bolesnika s dokazanom PTE po spolu, podvrgnutih CTPA u razdoblju od 01. siječnja do 1. travnja 2023.g. na Kliničkom zavodu za dijagnostičku i intervencijsku radiologiju, KBC-a Rijeka.

Među pacijentima s pozitivnim nalazom, PTE je kod 52 (53,61%) pacijenta detektirana bilateralno, a kod 45 (46,39%) pacijenata unilateralno; i to desnostrana PTE kod 29 (29,90%) bolesnika, a lijevostrana kod 16 (16,49%) bolesnika (graf 5.).



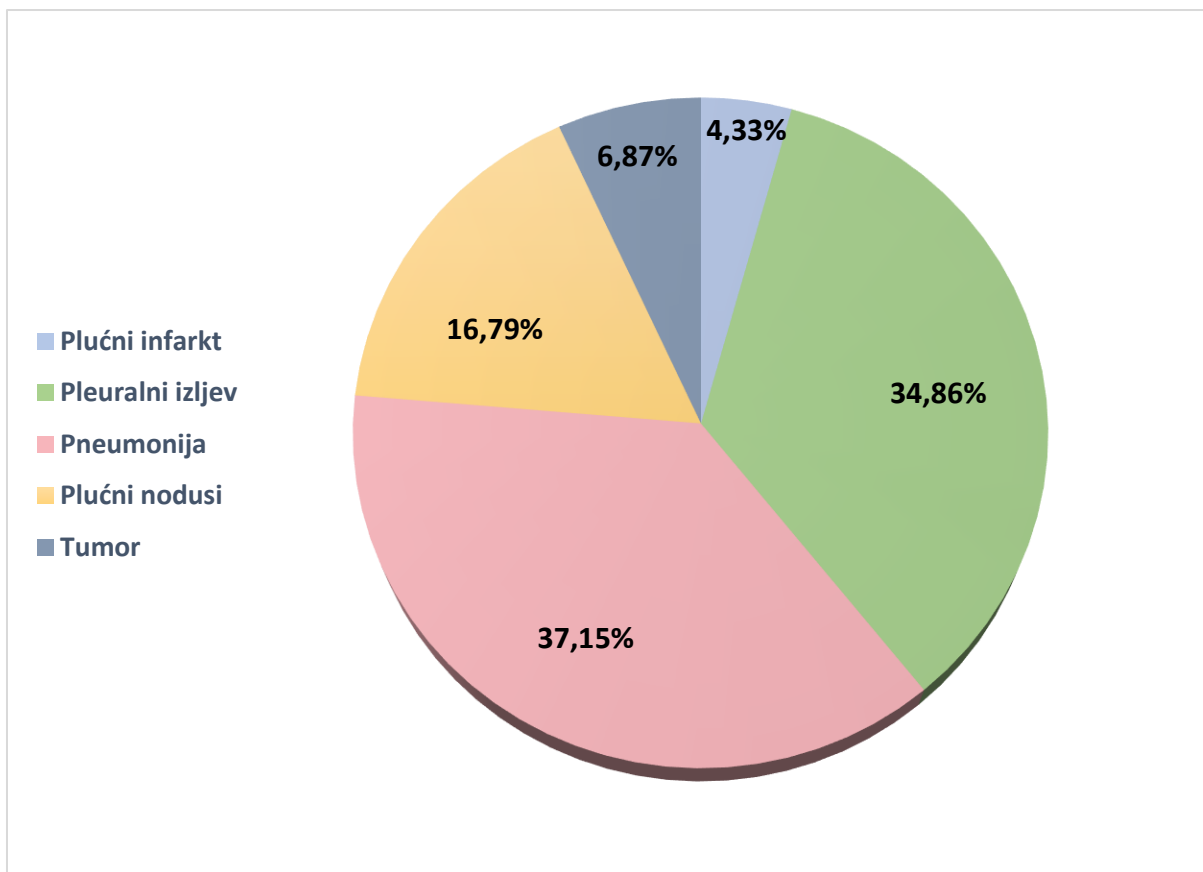
Graf 5. Raspodjela bolesnika prema lokalizaciji PTE, podvrgnutih CTPA u razdoblju od 01. siječnja do 1. travnja 2023.g. na Kliničkom zavodu za dijagnostičku i intervencijsku radiologiju, KBC-a Rijeka.

Nadalje, od 97 dokumentiranih PTE slučajeva, tromboembolusi su dominantno detektirani u segmentalnim i subsegmentalnim granama plućnih arterija; kod 74 (37,75%) pacijenta radilo se o segmentalnoj, a kod 62 (29,95%) o subsegmentalnoj PTE. Sljedeće po incidenciji su uslijedile lobarne arterije u kojima je prisutnost tromba zabilježena kod 53 (25,60%) bolesnika, dok je PTE u plućnom trunkusu detektirana kod 18 (8,70%) bolesnika (graf 6.)



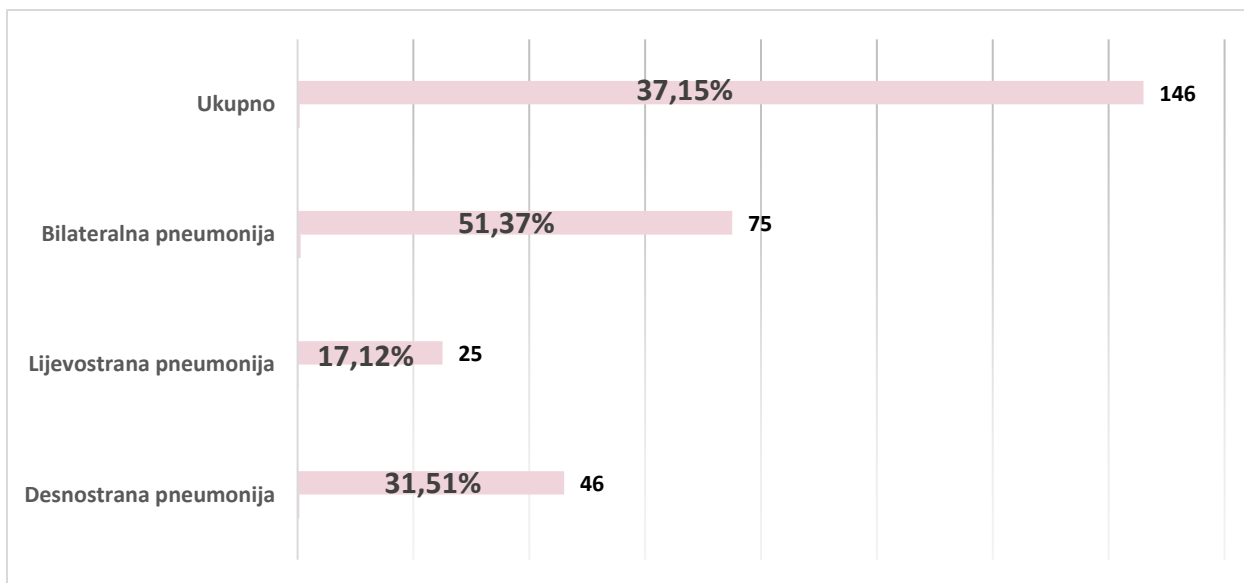
Graf 6. Raspodjela lokalizacije tromboembolusa u bolesnika podvrgnutih CTPA u razdoblju od 01. siječnja do 1. travnja 2023.g. na Kliničkom zavodu za dijagnostičku i intervencijsku radiologiju, KBC-a Rijeka.

U ovom istraživanju na CTPA su detektirana 393 usputna nalaza. S obzirom na zastupljenost, najbrojnije su bile pneumonije (37,15%) i pleuralni izljevi (34,86%), dok je uočena znatno manja incidencija plućnih nodusa (16,79%), tumora (6,87%) i plućnih infarkta (4,33%) (graf 7.).



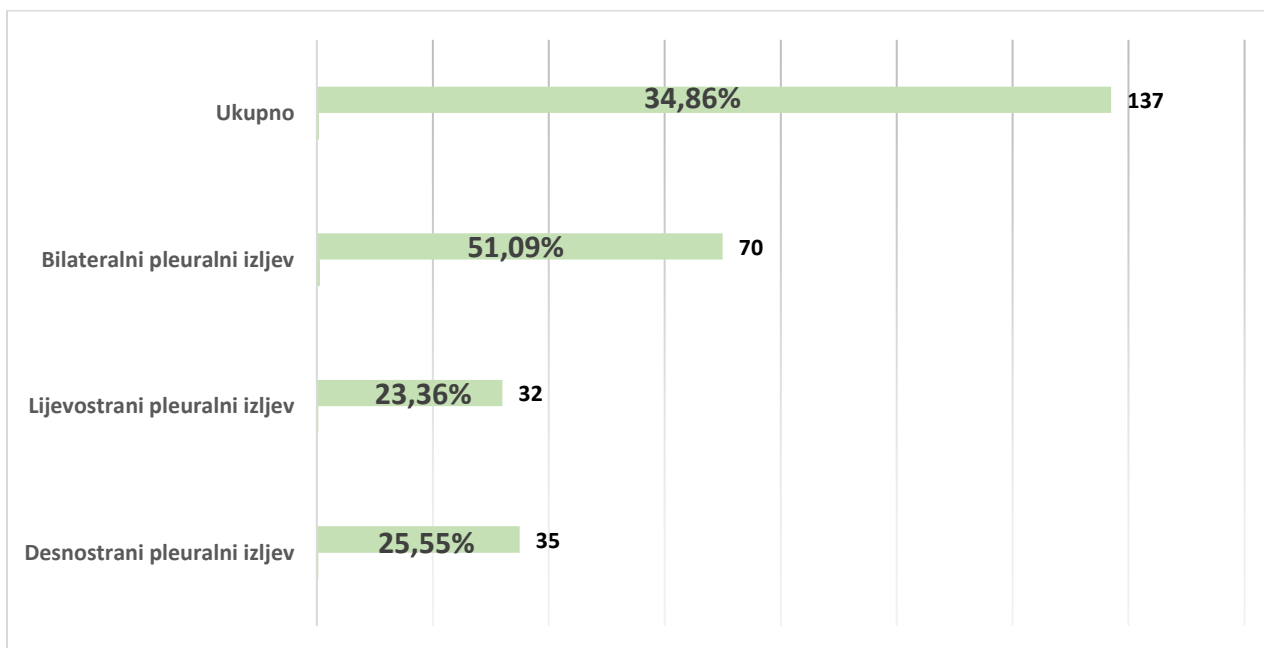
Graf 7. Inidencija usputnih nalaza detektiranih na CTPA u razdoblju od 01. siječnja do 1. travnja 2023.g. na Kliničkom zavodu za dijagnostičku i intervencijsku radiologiju, KBC-a Rijeka

Od ukupnog broja pacijenata s pneumonijom (146), kod njih 51,37% pneumonija je bila bilateralna. Unilateralna pneumonija je detektirana kod 48,63% pacijenata, desnostrana kod je 31,51% pacijenta, a lijevostrana kod 17,12% bolesnika (graf 8.).



Graf 8. Incidencija pneumonije kod bolesnika podvrgnutih CTPA u razdoblju od 01. siječnja do 1. travnja 2023.g. na Kliničkom zavodu za dijagnostičku i intervencijsku radiologiju, KBC-a Rijeka

S druge strane, relativno je slična podjela učestalosti pleuralnih izljeva (graf 9.). Pleuralni izljev je detektiran kod 137 pacijenata. Bilateralni pleuralni izljev je opisan kod 51,09% pacijenata, desnostrani kod 25,55%, a lijevostrani kod 23,36% pacijenata.



Graf 9. Incidencija pleuralnog izljeva kod bolesnika podvrgnutih CTPA u razdoblju od 01. siječnja do 1. travnja 2023.g. na Kliničkom zavodu za dijagnostičku i intervencijsku radiologiju, KBC-a Rijeka

5. RASPRAVA

Ovo retrospektivno istraživanje obuhvaća 524 pacijenta, koji su u vremenskom razdoblju od 1. siječnja 2023. do 1. travnja 2023. godine, na Kliničkom zavodu za dijagnostičku i intervencijsku radiologiju, Kliničkog bolničkog centra Rijeka, podvrgnuti CTPA radi sumnje na PTE. Kada govorimo o dobi, prosječna dob svih bolesnika iznosila je $71 \pm 17,7$ godina; najmlađi bolesnik je imao 5, a najstariji 97 godina. Najveći broj, njih 262, odnosno 50,00% ukupnog broja bolesnika, pripada dobnom razredu od 61. do 80. godine. Korkut et al. (35) i Chen et al. (36) su u svojim istraživanjima naveli nešto nižu prosječnu dob ispitanika: $61,2 \pm 17,6$ godina (35) i $60,2 \pm 16,6$ godina (36). Analizom spolne pripadnosti, nešto je veći broj žena podvrgnut CTPA, točnije njih 264 ili 50,38%. Kao i u našem radu, Korkut et al. (35) i Chen et al. (36) su također naveli da je veći broj bolesnika podvrgnutih CTPA bilo ženskog spola, tj. njih 54,3% i 56,8%. Hutchinson i autori su također prijavili nešto veći postotak žena (52%) uključenih u istraživanje (37). Prva hipoteza našeg istraživanja, u kojoj se navodi da se na CTPA radi sumnje na PTE češće upućuju žene te da najveći broj pacijenata pripada dobnom razredu između 61. i 80. godine; pokazala se točnom.

U ovom radu, dijagnoza PTE je postavljena kod 97 ili 18,51% pacijenata. Korkut et al. u svojoj studiji navodi da je PTE detektirana kod 51% bolesnika što predstavlja gotovo 3 puta veću incidenciju nego u našem istraživanju (35). S druge strane, Hutchinson et al. je u svom istraživanju prijavio gotovo identičnu incidenciju kao i u našem radu, a iznosi 18,6% (37). Chen et al. je u svom kratkom izvješću prikazao retrospektivnu studiju u kojoj je učestalost PTE kod bolesnika podvrgnutih CTPA bila nešto niža (15,9%) (36). Druga hipoteza koja navodi da će incidencija PTE biti viša od 10%, je točna, što je potvrđeno i u recentnom sistematskom pregledu literature koju su proveli Deblois i autori. Naveli su da incidencija PTE značajno varira u različitim studijama, između 4,7% i 31% (38).

Kod pacijenata s dokazanom PTE, u našem istraživanju, najveća incidencija tromboembolusa detektirana je u segmentalnim (37,75%) i subsegmentalnim (29,95%) granama plućnih arterija, nakon čega slijedi PTE lobarnih arterija (25,60%) te plućnog trunkusa s najmanjom incidencijom od 8,70%. Rezultati recentne literature uvelike se podudaraju s rezultatima našeg istraživanja. Korkut et al. je u svojoj studiji naveo da je PTE najrjeđe detektirana u glavnim plućnim arterijama, s incidencijom od 16,7%, nakon kojih slijede segmentalne i subsegmentalne grane, s incidencijama od 38,5% i 44,7% (35). Slične rezultate prijavio je i Hutchinson et al., koji su u svom istraživanju naveli da je PTE češće

detektirana u segmentalnim i subsegmentalnim granama, s incidencijom od 59,2%, dok je incidencija bila niža (40,8%) u centralnim i lobarnim arterijama (37). Sve se to uvelike podudara i s rezultatima našeg istraživanja, gdje je najveća incidencija PTE detektirana u segmentalnim (35,75%) i subsegmentalnim (29,95%) granama plućnih arterija, nakon kojih slijedi PTE lobarnih arterija (25,60%) te plućnog trunkusa s najmanjom incidencijom od 8,70%, čime je potvrđena i naša treća hipoteza. S druge strane, Chen et al. su u svom retrospektivnom istraživanju naveli da je PTE najčešće detektirana u segmentalnim granama plućnih arterija, s incidencijom od 47%, nakon čega slijedi PTE subsegmentalnih grana (21%) te proksimalnih ogranaka plućnih arterija (32%) (36).

U ovom istraživanju, kod pacijenata podvrgnutih CTPA detektirano je 393 usputna nalaza. Po redosljednosti učestalosti najčešće su detektirani pneumonija (37,15%) i pleuralni izljev (34,86%), uz nešto nižu incidenciju plućnih nodusa (16,79%), tumora (6,87%) i infarkta pluća (4,33%). S obzirom na oprečne rezultate recentne literature, naša posljednja hipoteza je opovrgnuta. U svom istraživanju, autor Korkut et al. navodi da je kod većine pacijenata prilikom CTPA detektiran usputan nalaz, i to pleuralni izljev kod 38,4%, pneumonija kod 23,8% te plućni nodusi kod 13,9% pacijenata, dok je tumor detektiran kod tek 2% bolesnika (35). Po pitanju infarkta pluća, Cha et al. (39) je u svom istraživanju prijavio incidenciju od 8,8%, a Kaptein et al. (40) od 30%. Kino et al. (41) je u svojoj retrospektivnoj studiji naveo izrazito nisku incidenciju tumora pluća - 0,47%. Liu et al. je u istraživanju prijavio incidenciju pleuralnih izljeva od 13,5%. Također je naveo da je učestalost pleuralnog izljeva značajno viša kod bolesnika s PTE (19,9%), nego kod pacijenata kod kojih PTE nije detektirana (9,4%) (42).

CTPA je metoda izbora u detekciji plućne tromboembolije. Unatoč često postavljenoj sumnji na PTE, naši rezultati, kao i rezultati recentnih istraživanja, ukazuju da je dijagnoza PTE potvrđena kod manje od 30% indiciranih CTPA. U ovom istraživanju, PTE je najčešće detektirana u segmentalnim i subsegmentalnim granama plućnih arterija, što je također komparabilno s rezultatima recentnih studija. Osim toga podjednaka je i raspodjela bolesnika po spolu i dobi, dok se incidencija usputnih nalaza razlikuje od rezultata ostalih istraživanja.

6. ZAKLJUČAK

U ovo retrospektivno istraživanje uključeno je 524 bolesnika koji su zbog sumnje na PTE podvrgnuti CTPA, na Kliničkom zavodu za dijagnostičku i intervencijsku radiologiju, Kliničkog bolničkog centra Rijeka u vremenskom razdoblju od 1. siječnja 2023. do 1. travnja 2023. godine.

Došli smo do sljedećih zaključaka:

- od ukupno 524 bolesnika, 50,38% su bile žene, a dok su muškarci činili 49,62% ispitanika
- najveći broj bolesnika (262 ili 50,00%) pripadao je u dobnom razredu od 61. do 80. godine života, najstariji bolesnik imao je 97 godina, a najmlađi svega 5 godina, dok je prosječna dob iznosila $71 \pm 17,7$ godina
- od ukupnog broja ispitanika njih 97 ili 18,51% imalo je pozitivan PTE nalaz, od njih 53,61% muškaraca i 46,39% žena
- PTE je kod 52 (53,61%) pacijenta detektirana bilateralno, a kod 45 (46,39%) pacijenta unilateralno; i to desnostrana kod 29 (29,90%) bolesnika, a lijevostrana kod 16 (16,49%) bolesnika
- od ukupno 97 dokumentiranih PTE bolesnika, tromboembolusi su najčešće detektirani u segmentalnim (35,75%) i subsegmentalnim (29,95%) granama plućnih arterija, nakon čega slijede lobarne arterije (25,60%) te plućni trunkus (8,70%)
- po redoslijedu učestalosti slučajnih nalaza, najčešće su detektirani pneumonija (37,15%) i pleuralni izljevi (34,86%), dok je nešto manja incidencija plućnih nodusa (16,79%), tumora (6,87%) i plućnog infarkta (4,33%)

LITERATURA

1. Bajek S, Bobinac D, Jerković R, Malnar D, Marić I. Sustavna anatomija čovjeka [Internet]. 2007 [cited 2023 Apr 16]. Available from: <https://www.bib.irb.hr/315259>.
2. Kudzinskas A, Callahan AL. Anatomy, Thorax. In: StatPearls [Internet]. Treasure Island (FL): StatPearls Publishing; 2023 [cited 2023 Apr 16]. Available from: <http://www.ncbi.nlm.nih.gov/books/NBK557710/>.
3. prsni koš | Hrvatska enciklopedija [Internet]. [cited 2023 Apr 16]. Available from: <https://www.enciklopedija.hr/natuknica.aspx?ID=50832>.
4. Bronchopulmonary segments - e-Anatomy - IMAIOS [Internet]. [cited 2023 Apr 23]. Available from: <https://www.imaios.com/en/e-anatomy/anatomical-structure/bronchopulmonary-segments-121131320>.
5. Shah PL, Herth FJ, Lee YG, Criner GJ. Essentials of Clinical Pulmonology. Boca Raton: CRC Press; 2018. p.760.
6. Kenhub [Internet]. [cited 2023 Jul 22]. Hilum of the lung. Available from: <https://www.kenhub.com/en/library/anatomy/hilum-of-the-lung>.
7. Hrvatska P d o o S i M. MSD medicinski priručnik za pacijente: Biologija pluća i dišnih putova [Internet]. [cited 2023 Apr 17]. Available from: <http://www.msd-prirucnici.placebo.hr/msd-za-pacijente/bolesti-pluca-i-disnih-putova/biologija-pluca-i-disnih-putova>.
8. Stoddard N, Heil JR, Lowery DR. Anatomy, Thorax, Mediastinum. In: StatPearls [Internet]. Treasure Island (FL): StatPearls Publishing; 2023 [cited 2023 Apr 16]. Available from: <http://www.ncbi.nlm.nih.gov/books/NBK539819/>.
9. Boyette LC, Burns B. Physiology, Pulmonary Circulation. In: StatPearls [Internet]. Treasure Island (FL): StatPearls Publishing; 2023 [cited 2023 May 5]. Available from: <http://www.ncbi.nlm.nih.gov/books/NBK518997/>.
10. Standring S. Gray's Anatomy E-Book: The Anatomical Basis of Clinical Practice. Elsevier Health Sciences; 2015. p.2256.
11. Turetz M, Sideris AT, Friedman OA, Tripathi N, Horowitz JM. Epidemiology, Pathophysiology, and Natural History of Pulmonary Embolism. *Semin Interv Radiol*. 2018 Jun;35(2):92–8.
12. Schoepf UJ, Costello P. CT angiography for diagnosis of pulmonary embolism: state of the art. *Radiology*. 2004 Feb;230(2):329–37.

13. Bělohávek J, Dytrych V, Linhart A. Pulmonary embolism, part I: Epidemiology, risk factors and risk stratification, pathophysiology, clinical presentation, diagnosis and nonthrombotic pulmonary embolism. *Exp Clin Cardiol*. 2013;18(2):129–38.
14. Venous thromboembolism: Epidemiology and magnitude of the problem - ScienceDirect [Internet]. [cited 2023 Jul 14]. Available from: <https://www.sciencedirect.com/science/article/abs/pii/S1521692612000576>
15. Weitz JI, Lensing AWA, Prins MH, Bauersachs R, Beyer-Westendorf J, Bounameaux H, et al. Rivaroxaban or Aspirin for Extended Treatment of Venous Thromboembolism. *N Engl J Med*. 2017 Mar 30;376(13):1211–22.
16. Mayo Clinic [Internet]. [cited 2023 May 4]. Pulmonary embolism - Symptoms and causes. Available from: <https://www.mayoclinic.org/diseases-conditions/pulmonary-embolism/symptoms-causes/syc-20354647>.
17. Verywell Health [Internet]. [cited 2023 Jul 14]. What Can Cause a Pulmonary Embolus? Available from: <https://www.verywellhealth.com/causes-and-risk-factors-of-pulmonary-embolus-4163817>
18. What are the different types of pulmonary embolism? [Internet]. [cited 2023 Jul 14]. Available from: <https://www.medicalnewstoday.com/articles/types-of-pulmonary-embolism>
19. Han H, Yang L, Liu R, Liu F, Wu KL, Li J, et al. Prominent changes in blood coagulation of patients with SARS-CoV-2 infection. *Clin Chem Lab Med*. 2020 Jun 25;58(7):1116-1120.
20. Tang N, Li D, Wang X, Sun Z. Abnormal coagulation parameters are associated with poor prognosis in patients with novel coronavirus pneumonia. *J Thromb Haemost*. 2020 Apr;18(4):844-847.
21. Yao XH, Li TY, He ZC, Ping YF, Liu HW, Yu SC, et al. A pathological report of three COVID-19 cases by minimal invasive autopsies. *Zhonghua Bing Li Xue Za Zhi*. 2020 May 8;49(5):411-417.
22. Ng JJ, Liang ZC, Choong AMTL. The incidence of pulmonary thromboembolism in COVID-19 patients admitted to the intensive care unit: a meta-analysis and meta-regression of observational studies. *J Intensive Care*. 2021 Feb 22;9(1):20.
23. Doherty S. Pulmonary embolism An update. *Aust Fam Physician*. 2017 Nov;46(11):816–20.
24. MSD Manual Professional Edition [Internet]. [cited 2023 Jun 4]. Pulmonary Embolism (PE) - Pulmonary Disorders. Available from:

<https://www.msmanuals.com/professional/pulmonary-disorders/pulmonary-embolism-pe/pulmonary-embolism-pe>

25. ESC Guidelines on Acute Pulmonary Embolism (Diagnosis and Management of) [Internet]. [cited 2023 Jul 14]. Available from: <https://www.escardio.org/Guidelines/Clinical-Practice-Guidelines/Acute-Pulmonary-Embolism-Diagnosis-and-Management-of>.
26. Moore AJE, Wachsmann J, Chamarthy MR, Panjikaran L, Tanabe Y, Rajiah P. Imaging of acute pulmonary embolism: an update. *Cardiovasc Diagn Ther*. 2018 Jun;8(3):225–43.
27. Hrvatska P d o o S i M. MSD priručnik dijagnostike i terapije: Plućna embolija [Internet]. [cited 2023 Jul 14]. Available from: <http://www.msd-prirucnici.placebo.hr/msd-prirucnik/pulmologija/plucna-embolija>.
28. Weiss CR, Scatarige JC, Diette GB, Haponik EF, Merriman B, Fishman EK. CT pulmonary angiography is the first-line imaging test for acute pulmonary embolism: a survey of US clinicians. *Acad Radiol*. 2006 Apr;13(4):434–46.
29. Giroto N, Bogović Crnčić T, Divošević S, Dundara Debeljuh D, Finka N, Fischer L, et al. *Nuklearna medicina za studente preddiplomskih studija*. Rijeka: Sveučilište u Rijeci; Medicinski fakultet Rijeka; Fakultet zdravstvenih studija Rijeka; 2022.
30. Sorić M POCUS ULTRAZVUK U ISKLJUČIVANJU DUBOKE VENSKE TROMBOZE - ISKUSTVA HITNE INTERNISTIČKE SLUŽBE KLINIČKE BOLNICE DUBRAVA // 6th Emergency Medicine Congress with international participation - Book of Abstracts Vodice; Hrvatska; 2022; str:91-91 (predavanje; međunarodna recenzija; sažetak; stručni).
31. Kalra MK, Saini S, Rubin GD editors MDCT [Internet]. Milano: Springer Milan; 2008 [cited 2023 Jul 14]. Available from: <http://link.springer.com/10.1007/978-88-470-0832-8>
32. Graovac A. Optimizacija doze i kvalitete slike uređaja za kompjutorsku tomografiju [Internet] [info:eu-repo/semantics/masterThesis]. Josip Juraj Strossmayer University of Osijek; Department of Physics; The Division of Experimental and Theoretical Physics; Division Chair of Experimental Physics; 2015 [cited 2023 Jul 14]. Available from: <https://urn.nsk.hr/urn:nbn:hr:160:244303>
33. Filipović I. KOMPJUTERIZIRANA TOMOGRAFIJA U DIJAGNOSTICI PLUĆNE TROMBOEMBOLIJE [Internet] [info:eu-repo/semantics/bachelorThesis]. University

- of Rijeka; Faculty of Health Studies; Department of Laboratory and Radiological Diagnostics; 2019 [cited 2023 Jul 14]. Available from: <https://urn.nsk.hr/urn:nbn:h>
34. CT pulmonary angiogram (protocol) | Radiology Reference Article | Radiopaedia.org [Internet]. [cited 2023 Jul 14]. Available from: <https://radiopaedia.org/articles/ct-pulmonary-angiogram-protocol>
 35. Korkut M, Bedel C, Erman K, Yüksel S. Incidental Findings of Computed Tomography Angiography in Patients Suspected to Pulmonary Embolism; a Brief Report. *Arch Acad Emerg Med.* 2019;7(1):e60.
 36. Chen Z, Deblois S, Toporowicz K, Boldeanu I, Francoeur MO, Sadouni M, et al. Yield of CT pulmonary angiography in the diagnosis of acute pulmonary embolism: short report. *BMC Res Notes.* 2019 Jan 18;12:41.
 37. Hutchinson BD, Navin P, Marom EM, Truong MT, Bruzzi JF. Overdiagnosis of Pulmonary Embolism by Pulmonary CT Angiography. *Am J Roentgenol.* 2015 Aug;205(2):271–7.
 38. Deblois S, Chartrand-Lefebvre C, Toporowicz K, Chen Z, Lepanto L. Interventions to Reduce the Overuse of Imaging for Pulmonary Embolism: A Systematic Review. *J Hosp Med.* 2018 Jan;13(1):52–61.
 39. Cha SI, Shin KM, Lee J, Hwangbo Y, Yoo SS, Lee J, et al. Clinical relevance of pulmonary infarction in patients with pulmonary embolism. *Thromb Res.* 2012 Sep 1;130(3):e1–5.
 40. Kaptein FHJ, Kroft LJM, Hammerschlag G, Ninaber MK, Bauer MP, Huisman MV et al. Pulmonary infarction in acute pulmonary embolism. *Thromb Res.* 2021 Jun 1;202:162–9.
 41. Kino A, Boiselle PM, Raptopoulos V, Hatabu H. Lung cancer detected in patients presenting to the Emergency Department studies for suspected pulmonary embolism on computed tomography pulmonary angiography. *Eur J Radiol.* 2006 Apr 1;58(1):119–23.
 42. Liu M, Cui A, Zhai ZG, Guo XJ, Li M, Teng LL et al. Incidence of Pleural Effusion in Patients with Pulmonary Embolism. *Chin Med J (Engl).* 2015 Apr 20;128(8):1032–6.

PRIVITCI

Tablice

Tablica 1. Wellsova ljestvica kriterija za kliničku procjenu vjerojatnosti PTE
Izvor: Wells PS. Integrated strategies for the diagnosis of venous thromboembolism. J Thromb Haemost. 2007 Jul;5 Suppl 1:41-50. [cited 2023 Jul 14] Available from: <https://pubmed.ncbi.nlm.nih.gov/17635707/>.....16

Slike

Slika 1. CTPA: intraluminalni defekti kontrastnog punjenja u plućnim arterijama – tromboembolusi (strelice)

Izvor: Baze podataka (IBIS i ISSA), Klinički zavod za dijagnostičku i intervencijsku radiologiju, KBC-a Rijeka _____ [preuzeto 14.9.2023.].....21

Slika 2. CTPA: defekt kontrastnog punjenja u plućnim arterijama - "polo-mint" znak (strelica)

Izvor: Baze podataka (IBIS i ISSA), Klinički zavod za dijagnostičku i intervencijsku radiologiju, KBC-a Rijeka [preuzeto 14.9.2023.].....21

Slika 3. CTPA: defekt kontrastnog punjenja u plućnim arterijama - "railway - track" znak (strelica)

Izvor: Baze podataka (IBIS i ISSA), Klinički zavod za dijagnostičku i intervencijsku radiologiju, KBC-a Rijeka [preuzeto 14.9.2023.].....22

Slika 4. Obrazac suglasnosti za izvođenje CT pregleda

Izvor: <https://kbc-rijeka.hr/wp-content/uploads/2016/03/SUGLASNOST-CT-11-9-2017-1.doc> [preuzeto 19.7.2023.].....23

Slika 5. Upitnik za pacijente prije izvođenja CT pregleda s primjenom jednog kontrastnog sredstva

Izvor: <https://kbc-rijeka.hr/wp-content/uploads/2016/03/UPITNIK-za-upu%C4%87ivanje-pacijenta-na-pretrage-tijekom-kojih-se-aplicira-jodno-kontrastno-sredstvo-1.doc> [preuzeto 25.8.2023.].....24

Grafovi

Graf 1. Raspodjela bolesnika po spolu podvrgnutih CTPA u razdoblju od 01. siječnja do 1. travnja 2023.g. na Kliničkom zavodu za dijagnostičku i intervencijsku radiologiju, KBC-a Rijeka	28
Graf 2. Raspodjela bolesnika po dobi podvrgnutih CTPA u razdoblju od 01. siječnja do 1. travnja 2023.g. na Kliničkom zavodu za dijagnostičku i intervencijsku radiologiju, KBC-a Rijeka.	29
Graf 3. Raspodjela bolesnika podvrgnutih CTPA s obzirom na PTE nalaz u razdoblju od 01. siječnja do 1. travnja 2023.g. na Kliničkom zavodu za dijagnostičku i intervencijsku radiologiju, KBC-a Rijeka.....	29
Graf 4. Raspodjela bolesnika s dokazanom PTE po spolu, podvrgnutih CTPA u razdoblju od 01. siječnja do 1. travnja 2023.g. na Kliničkom zavodu za dijagnostičku i intervencijsku radiologiju, KBC-a Rijeka.....	30
Graf 5. Raspodjela bolesnika prema lokalizaciji PTE, podvrgnutih CTPA u razdoblju od 01. siječnja do 1. travnja 2023.g. na Kliničkom zavodu za dijagnostičku i intervencijsku radiologiju, KBC-a Rijeka.....	30
Graf 6. Raspodjela lokalizacije tromboembolusa u bolesnika podvrgnutih CTPA u razdoblju od 01. siječnja do 1. travnja 2023.g. na Kliničkom zavodu za dijagnostičku i intervencijsku radiologiju, KBC-a Rijeka.....	31
Graf 7. Incidencija usputnih nalaza detektiranih na CTPA u razdoblju od 01. siječnja do 1. travnja 2023.g. na Kliničkom zavodu za dijagnostičku i intervencijsku radiologiju, KBC-a Rijeka	32
Graf 8. Incidencija pneumonije kod bolesnika podvrgnutih CTPA u razdoblju od 01. siječnja do 1. travnja 2023.g. na Kliničkom zavodu za dijagnostičku i intervencijsku radiologiju, KBC-a Rijeka	33
Graf 9. Incidencija pleuralnog izljeva kod bolesnika podvrgnutih CTPA u razdoblju od 01. siječnja do 1. travnja 2023.g. na Kliničkom zavodu za dijagnostičku i intervencijsku radiologiju, KBC-a Rijeka.....	33

ŽIVOTOPIS

Lucija Župan, rođena je 03.01.2001. godine u Virovitici. U Osijeku je 2015. godine završila osnovnu školu „Grigor Vitez“, nakon koje je upisala Prirodoslovnu gimnaziju Ruđera Boškovića. U Rijeci je 2020. godine upisala Preddiplomski stručni studij Radiološke tehnologije na Fakultetu zdravstvenih studija, Sveučilišta u Rijeci te je 2023.g. stekla sve uvjete za obranu završnog rada.