

# Incidencija traumatskog intrakranijskog krvarenja među bolesnicima podvrgnutim hitnoj kompjuteriziranoj tomografiji mozga na kliničkom zavodu za radiologiju, KBC Rijeka, u četveromjesečnom razdoblju

---

Siam, Maya

Undergraduate thesis / Završni rad

2023

*Degree Grantor / Ustanova koja je dodijelila akademski / stručni stupanj:* **University of Rijeka, Faculty of Health Studies / Sveučilište u Rijeci, Fakultet zdravstvenih studija u Rijeci**

*Permanent link / Trajna poveznica:* <https://um.nsk.hr/um:nbn:hr:184:324207>

*Rights / Prava:* [Attribution 4.0 International](#)/[Imenovanje 4.0 međunarodna](#)

*Download date / Datum preuzimanja:* **2024-09-01**

*Repository / Repozitorij:*

[Repository of the University of Rijeka, Faculty of Health Studies - FHSRI Repository](#)



SVEUČILIŠTE U RIJECI  
FAKULTET ZDRAVSTVENIH STUDIJA  
PREDDIPLOMSKI STRUČNI STUDIJ RADIOLOŠKE TEHNOLOGIJE

Maya Siam

INCIDENCIJA TRAUMATSKOG INTRAKRANIJSKOG KRVARENJA  
MEĐU BOLESNICIMA PODVRGNETIM HITNOJ KOMPJUTERIZIRANOJ  
TOMOGRAFIJI MOZGA NA KLINIČKOM ZAVODU ZA RADIOLOGIJU,  
KBC RIJEKA, U ČETVEROMJESEČNOM RAZDOBLJU

Završni rad

Rijeka, 2023.

FACULTY OF HEALTH STUDIES  
UNDERGRADUATE PROFESSIONAL STUDY OF RADIOLOGICAL  
TECHNOLOGY

Maya Siam

INCIDENCE OF TRAUMATIC INTRACRANIAL HEMORRHAGE AMONG  
PATIENTS REFERRED FOR EMERGENCY COMPUTED BRAIN  
TOMOGRAPHY AT THE CLINICAL DEPARTMENT OF RADIOLOGY,  
KBC RIJEKA, IN A FOUR-MONTH PERIOD

Bachelor thesis

Rijeka, 2023.

Mentor rada: izv. prof. dr. sc. Melita Kukuljan, dr. med.

Završni rad obranjen je dana 29. rujna 2023. na Fakultetu zdravstvenih studija Sveučilišta u Rijeci,

pred povjerenstvom u sastavu:

1. Maja Karić, bacc. radiol.techn., univ. mag. admin. sanit.
2. Ena Mršić, dr. med.
3. izv. prof. dr. sc. Melita Kukuljan, dr. med.

## Izvešće o provedenoj provjeri izvornosti studentskog rada

## Opći podatci o studentu:

Sastavnica	Fakultet zdravstvenih studija
Studij	Preddiplomski stručni studij radiološke tehnologije
Vrsta studentskog rada	Završni rad
Ime i prezime studenta	Maya Siam
JMBAG	0351011874

## Podatci o radu studenta:

Naslov rada	Incidencija traumatskog intrakranijskog krvarenja među bolesnicima podvrgnutim hitnoj kompjuteriziranoj tomografiji mozga na kliničkom zavodu za radiologiju, KBC Rijeka, u četveromjesečnom razdoblju
Ime i prezime mentora	izv. prof. dr. sc. Melita Kukuljan, dr. med.
Datum predaje rada	19.09.2023.
Identifikacijski br. podneska	2127176319
Datum provjere rada	19.09.2023.
Ime datoteke	Siam_Zavr_ni_rad-korigirano.docx
Veličina datoteke	3.08M
Broj znakova	63775
Broj riječi	10259
Broj stranica	48

## Podudarnost studentskog rada:

Podudarnost (%)	12
-----------------	----

## Izjava mentora o izvornosti studentskog rada

Mišljenje mentora	
Datum izdavanja mišljenja	
Rad zadovoljava uvjete izvornosti	<input checked="" type="checkbox"/>
Rad ne zadovoljava uvjete izvornosti	<input type="checkbox"/>
Obrazloženje mentora (po potrebi dodati zasebno)	

Datum

19.09.2023.

Potpis mentora



Sadržaj

<b>1.POPIS KRATICA</b> .....	5
<b>2.SAŽETAK</b> .....	6
<b>3.SUMMARY</b> .....	8
<b>4.UVOD</b> .....	10
<b>4.1.Osnove anatomije mozga</b> .....	11
4.1.1.Ventrikuli mozga i cerebrospinalna tekućina .....	13
4.1.2.Moždane ovojnice .....	14
4.1.3.Krvne žile mozga.....	16
<b>4.2.Intrakranijsko krvarenje</b> .....	17
4.2.1.Epiduralni hematoma (EDH).....	19
4.2.2.Subduralni hematoma (SDH).....	20
4.2.3.Subarahnoidno krvarenje (SAH).....	21
4.2.4.Intracerebralno krvarenje (ICH) .....	23
<b>4.3.Kompjuterizirana tomografija mozga</b> .....	24
<b>4.4.Terapija traumatskog intrakranijskog krvarenja</b> .....	27
<b>5.CILJEVI I HIPOTEZE</b> .....	29
<b>6.ISPITANICI I METODE</b> .....	29
6.1.Ispitanici .....	29
6.2.Postupak i instrumentarij .....	30
6.3.Statistička obrada podataka .....	31
6.4.Etički aspekti istraživanja.....	31
<b>7.REZULTATI</b> .....	32
<b>8.DISKUSIJA</b> .....	38
<b>9.ZAKLJUČAK</b> .....	41
<b>10.LITERATURA</b> .....	43
<b>11.POPIS ILUSTRACIJA</b> .....	45
11.1.Slike.....	45
11.2.Grafovi.....	45
11.3.Tablice.....	45
<b>12.KRATKI ŽIVOTOPIS</b> .....	45

## **1. POPIS KRATICA**

CT- kompjuterizirana tomografija (eng. computed tomography)

KBC- Klinički bolnički centar

TBI- traumatska ozljeda mozga (eng. traumatic brain injury)

IK- intrakranijsko krvarenje

EDH- epiduralni hematoma

SDH- subduralni hematoma

ICH- intracerebralno krvarenje (eng. intracerebral hemorrhage)

SAH- subarahnoidno krvarenje (eng. subarachnoid hemorrhage)

CSL- cerebrospinalni likvor

ACC- arteria carotis communis

ACI- arteria carotis interna

ACE- arteria carotis externa

VA- arteria vertebralis

GCS- Glasgowska skala kome (eng. Glasgow Coma Scale)

MR- magnetska rezonancija

ATLS- Napredna traumatološka životna podrška (eng. Advanced Trauma Life Support)

C- cervikalni kralježak

ICP- intrakranijski tlak (eng. intracranial pressure)

TIK- traumatsko intrakranijsko krvarenje

SAD- Sjedinjene Američke Države

CDC- Centar za kontrolu i prevenciju bolesti (eng. Centers for Disease Control and Prevention)

## 2. SAŽETAK

Ciljevi: utvrditi broj pozitivnih nalaza kompjuterizirane tomografije (CT) mozga kod bolesnika koji su zbog traume glave upućeni na hitni CT mozga na Kliničkom zavodu za dijagnostičku i intervencijsku radiologiju, u Kliničkom bolničkom centru Rijeka, u četveromjesečnom razdoblju, kao i utvrditi učestalost kombiniranih i izoliranih traumatskih intrakranijskih krvarenja među ispitanicima, u cilju određivanja prevalencije pojedinog te zaključiti koja je vrsta intrakranijskog krvarenja bila najčešća među bolesnicima.

Ispitanici: ova retrospektivna studija uključuje sve bolesnike koji su zbog traume glave upućeni na hitni CT mozga na Kliničkom zavodu za dijagnostičku i intervencijsku radiologiju -lokalitet Sušak, KBC-a Rijeka, u razdoblju od 01.01.2022. do 30.04. 2022. godine.

Rezultati: u četveromjesečnom razdoblju, od 01. siječnja 2022. do 30. travnja 2022. godine, analizirano je sveukupno 626 pacijenata, pri čemu je 377 (60%) bilo muškog spola, dok je 249 (40%) bilo ženskog spola. Ispitanici su klasificirani u 10 dobnih skupina, koje obuhvaćaju dobne raspone od 1 do 9 godina, od 10 do 19 godina i tako dalje, sve do 90+ godina. Najveći broj pacijenata koji su podvrgnuti hitnom CT-u mozga bio je u dobnoj skupini od 70 do 79 godina, ukupno 130 (20,77%). Prosječna dob ispitanika iznosila je  $62,65 \pm 21,31$  godina. Od svih pacijenata, 409 (65,3%) imalo je uredan nalaz, dok je od ostalih 217, njih 65 (29,9%) imalo recentni intrakranijski patološki proces. Od tih 65 pacijenata, njih 48 (73,8%) imalo je traumatsko intrakranijsko krvarenje, od kojih se kod 22 (45,8%) pacijenata traumatsko intrakranijsko krvarenje pojavilo kao izolirana pojava, a kod ostalih 26 (54,2%) kao kombinirana pojava.

Kao izolirano traumatsko intrakranijsko krvarenje najčešće se pojavljuje subduralni hematoma (SDH) (45,5%), zatim slijede subarahnoidno krvarenje (SAH) (40,9%), intracerebralno krvarenje (ICH) (9%) te epiduralni hematoma (EDH) (4,5%).

U kombinirana intrakranijska krvarenja ubrajaju se različite kombinacije krvarenja unutar lubanje, pri čemu su najčešće kombinacije bile: SAH s kontuzijom mozga (42,3%), SDH i SAH s kontuzijom mozga (15,4%) te SAH i SDH (15,4%). Od ostalih kombiniranih intrakranijskih krvarenja pojavljivali su se: ICH i SAH (3,8%), SDH s kontuzijom (3,8%), ICH, SAH i SDH (3,8%), ICH, SAH i EDH (3,8%), EDH i SDH (3,8%) te ICH i SAH (3,8%).



Uspoređujući učestalost različitih vrsta traumatskih intrakranijskih krvarenja, bilo da se pojavljuju kao kombinirana ili izolirana pojava, SAH (68,8%) i SDH (39,6%) su prvi i drugi po učestalosti, zatim slijede ICH (14,6%) i EDH (6,2%).

Zaključak: uspoređujući slična istraživanja drugih autora, ova studija potvrđuje podudarnost ključnih podataka i rezultata.

Ključne riječi: intrakranijsko krvarenje, kompjuterizirana tomografija (CT), trauma glave

### 3. SUMMARY

**Aim:** to determine the number of positive findings on brain CT scans in patients referred for emergency brain CT due to head trauma at the Clinical Department of Radiology within a four-month period, as well as to determine the frequency of combined and isolated traumatic intracranial hemorrhages among the respondents in order to determine the prevalence of each and conclude which type of intracranial hemorrhage was most common among the patients.

**Respondents:** this retrospective study includes all patients referred for emergency brain CT due to head trauma at the Clinical Department of Radiology, Sušak site, Rijeka Clinical Hospital Center, from January 1, 2022, to April 30, 2022.

**Results:** In the four-month period, from January 1, 2022 to April 30, 2022, a total of 626 patients were analyzed, where 377 (60%) were male, while 249 (40%) were female. The respondents were classified into 10 age groups, which cover the age ranges from 1 to 9 years, from 10 to 19 years and so on, up to 90+ years. The largest number of patients who underwent emergency brain CT were in the age range of 70 to 79 years, a total of 130 (20.77%). The average age of the patients was  $62.65 \pm 21,31$  years. Of all the patients, 409 (65.3%) had normal findings, while among the remaining 217 patients, 65 (29.9%) had recent intracranial pathological process. Out of these 65 patients, 48 (73.8%) had traumatic intracranial bleeding, with traumatic intracranial bleeding occurring as an isolated event in 22 (45.8%) patients, while in the remaining 26 (54.2%), it occurred as a combined occurrence.

Subdural hematoma (SDH) (45.5%) was the most common isolated traumatic intracranial hemorrhage, followed by subarachnoid hemorrhage (SAH) (40.9%), intracerebral hemorrhage (ICH) (9%), and epidural hematoma (EDH) (4.5%).

Combined intracranial hemorrhages included various combinations of bleeding within the skull, with the most common combinations being SAH with brain contusion (42.3%), SDH and SAH with brain contusion (15.4%), and SAH and SDH (15.4%). Other combined intracranial hemorrhages observed were ICH with hemorrhagic content (3.8%), SDH with contusion (3.8%), ICH, SAH, and SDH (3.8%), ICH, SAH, and EDH (3.8%), EDH and SDH (3.8%), and ICH and SAH (3.8%).

Comparing the frequency of different types of traumatic intracranial hemorrhages, whether they occurred as combined or isolated events, SAH (68.8%) and SDH (39.6%) were the first and second most frequent, followed by ICH (14.6%) and EDH (6.2%).

Conclusion: Comparing with similar studies conducted by other authors, this research confirms the alignment of key data and findings.

Key words: computed tomography (CT), intracranial hemorrhage, cranial trauma

#### 4. UVOD

Traumatska ozljeda mozga (eng. *Traumatic Brain Injury, TBI*) značajan je javnozdravstveni problem jer pridonosi visokim stopama morbiditeta i mortaliteta svim dobnim skupinama diljem svijeta. Intrakranijsko krvarenje česta je i ozbiljna posljedica traumatske ozljede mozga koja nastaje kada vanjska sila uzrokuje oštećenje mozga, što dovodi do funkcionalnih ili strukturnih abnormalnosti. Može biti posljedica raznih uzroka, uključujući prometne nesreće, padove, ozljede povezane sa sportom i slično (1).

Intrakranijsko krvarenje (eng. *Intracranial Bleeding, IB*) se prema lokalizaciji može podijeliti na: epiduralnu hemoragiju (EDH), subduralnu hemoragiju (SDH), intracerebralnu hemoragiju (ICH) i subarahnoidnu hemoragiju (SAH) (2).

Epiduralni hematoma nastaje kada se krv nakuplja između tvrde moždane ovojnice (lat. *dura mater*) i kosti lubanje. Obično je uzrokovana rupturom srednje meningealne arterije te često povezanom s prijelomom temporalne kosti (3).

Subduralni hematoma se odnosi na krvarenje između tvrde (lat. *dura mater*) i paučinaste moždane ovojnice (lat. *arachnoidea mater*). Obično je posljedica kidanja prenosnih vena (3).

Subarahnoidno krvarenje karakterizira prisustvo krvi između meke (lat. *pia mater*) i paučinaste moždane ovojnice (lat. *arachnoidea mater*). Ono može nastati rupturom bilo koje vaskularne strukture koja komunicira s intrakranijskim ili intraspinalnim subarahnoidnim prostorom (4).

Naposljetku, intracerebralno krvarenje (ICH) uključuje krvarenje unutar samog moždanog tkiva (3).

Intrakranijsko krvarenje je kritično medicinsko stanje koje zahtijeva brzu dijagnozu i intervenciju, a jedan od najčešće korištenih dijagnostičkih alata za procjenu intrakranijskog krvarenja je kompjuterizirana tomografija. CT skeniranje daje detaljne slike presjeka mozga, omogućujući točnu identifikaciju i karakterizaciju hemoragijskih lezija (5).

Ovim istraživačkim radom analizirat ćemo incidenciju pojedinih vrsta traumatskog intrakranijskog krvarenja među bolesnicima upućenih na hitni CT mozga u Kliničkom bolničkom centru u Rijeci, na lokalitetu Sušak, u četveromjesečnom razdoblju. Nadalje, procijenit će se učestalost izoliranog traumatskog intrakranijskog krvarenja u odnosu na

kombinirano, a ispitat će se i međuovisnost tipova krvarenja sa spolom i dobi bolesnika te mehanizmom nastanka traume glave.

#### **4.1. Osnove anatomije mozga**

Mozak (lat. *encephalon*) je jedan od najvažnijih organa u tijelu čovjeka i ima kompleksnu strukturu koja je od vitalne važnosti za funkcioniranje svih organskih sustava. Uz kralježničnu moždinu izgrađuje središnji živčani sustav.

Mozak je smješten unutar lubanje, koja ga štiti od vanjskih oštećenja i ozljeda, a sastoji se od neurokranija (lat. *neurocranium*) i viscerokranija (lat. *viscerocranium*) (6). Neurokranij je dio lubanje koji obuhvaća mozak i njegove ovojnice i pruža čvrstu i zaštitnu strukturu za mozak. On uključuje frontalnu kost (*os frontale*), parietalne kosti (*ossa parietalia*), temporalne kosti (*ossa temporalia*), okcipitalnu kost (*os occipitale*), sfenoidnu kost (*os sphenoidale*) i etmoidnu kost (*os ethmoidale*) (6). Viscerokranij čini donji dio lubanje i obuhvaća kosti koje podržavaju i oblikuju strukturu lica. Viscerokranij se sastoji od parnih i neparnih kostiju. Parne kosti uključuju suznu kost (*os lacrimale*), nosnu kost (*ossa nasalia*), jagodične kosti (*ossa zygomatica*), nepčane kosti (*ossa palatina*), donje nosne školjke (*conchae nasales inferiores*) i gornju čeljust (*maxilla*), dok neparne kosti uključuju donju čeljust (*mandibula*), jezičnu kost (*os hyoideum*), raonik (*os sphenoidale*) i sitastu kost (*os ethmoidale*) (6).

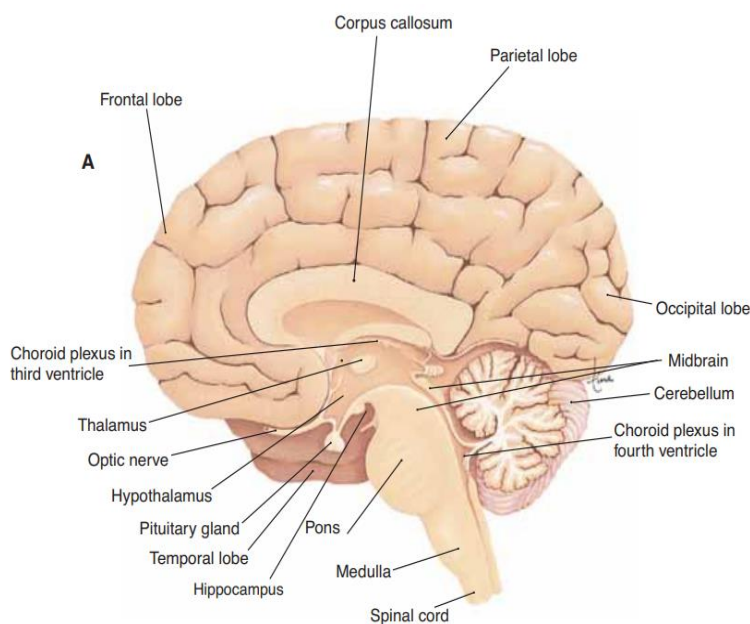
Morfološki, mozak se sastoji od tri glavne komponente: velikog mozga (lat. *cerebrum*), malog mozga (lat. *cerebellum*) i moždanog debla (lat. *truncus cerebri*) (slika 1). Funkcionalno gledano, veliki mozak ima ključnu ulogu u izvršavanju složenih kognitivnih funkcija te se strukturno sastoji od međumozga (lat. *diencephalon*) i krajnjeg mozga (lat. *telencephalon*) (7). Međumozak izgrađuju: desni i lijevi *thalamus*, *subthalamus*, *metathalamus*, *epithalamus* i *hypothalamus*. Tu se nalazi i šupljina, odnosno treća komora (lat. *ventriculus tertius*). Najveći i najsloženiji dio mozga je krajnji mozak (6). Površinu velikog mozga čini siva tvar (moždana kora) s brojnim neuronima, dok je bijela tvar odgovorna za povezivanje različitih dijelova mozga. Moždana kora je presavijena u nabore koje se nazivaju moždane vijuge ili konvolucije (lat. *gyri*) razdijeljene su brazdama (lat. *sulci*), a reznjevi mozga imaju ista imena kao kosti lubanje (7).

U prednjem dijelu mozga nalazi se frontalni ili čeonni režanj (lat. *lobus frontalis*), koji je odvojen središnjom brazdom od tjemenog režnja. Glavna uloga frontalnog režnja je upravljanje motornim područjem. To područje mozga igra važnu ulogu u planiranju i izvođenju pokreta,

kao i u donošenju odluka i upravljanju emocionalnim reakcijama. Tjemeni režanj (lat. *lobus parietalis*), koji je smješten iza središnje brazde, sadrži centar za osjetno područje. Sljepoočni režanj (lat. *lobus temporalis*) se nalazi ispod lateralne brazde i obuhvaća nekoliko važnih funkcionalnih područja mozga. Jedno od tih područja je odgovorno za procesiranje zvučnih informacija, dok se drugo područje bavi integracijom senzornih informacija. Na medijalnoj površini temporalnog režnja nalazi se vijuga koja je povezana s aktivnostima limbičkog sustava i njušnog puta. Zatiljni ili okcipitalni režanj (lat. *lobus occipitalis*) se nalazi iza temporalnog i parijetalnog lobusa. Ovaj režanj mozga je posebno zadužen za obradu vizualnih informacija i prepoznavanje objekata. Peti režanj mozga je otok (lat. *insula*) koji se nalazi u dubini lateralne brazde. Otok je prekriven frontalnim, temporalnim i parijetalnim lobusom (6).

Mali mozak (lat. *cerebellum*) je dio mozga koji se nalazi straga i ispod velikog mozga, u stražnjoj lubanjskoj jami. Ima važnu ulogu u koordinaciji pokreta, održavanju ravnoteže i motoričkom učenju. Sastoji se od dvije simetrične polutke (lat. *hemispheria cerebelli*) koje su povezane srednjim, neparnim dijelom nazvanim vermis (lat. *vermis cerebelli*). Površina malog mozga prekrivena je složenim naborima nazvanim vijugama i brazdama koje pomažu u povećanju površine i stvaranju više neuronskih veza. Unutar malog mozga nalazi se bijela tvar koja sadrži mnoštvo aksona, dok je središnji dio ispunjen sivom tvari koja sadrži neurone (8; 6).

Moždano deblo (lat. *truncus cerebri*) je dio mozga koji se nalazi između velikog mozga i kralježnične moždine. Bijela tvar izgrađuje površinu, dok je siva stvar u dubini. Sastoji se od tri dijela: produžena moždina (lat. *medulla oblongata*), most (lat. *pons*) i srednji mozak (lat. *mesencephalon*). Produžena moždina prenosi signale između mozga i kralježnične moždine, kontrolira vitalne funkcije poput disanja, srčanog ritma i krvnog tlaka. Most služi kao veza između različitih dijelova mozga i pomaže u regulaciji disanja, spavanja i osjetila. Srednji mozak igra važnu ulogu u regulaciji pokreta očiju i zvuka (6; 8).



Slika 1: Sagitalni presjek mozga gledan s lijeve strane. Presjek prikazuje anatomiju kao i reznjeve velikog mozga. (Izvor: . Scanlon V. C., Sanders T., Essentials of Anatomy and Physiology, 5th Edition, Philadelphia: F.A. DAVIS COMPANY, 2007. 176-182.)

#### 4.1.1. Ventrikuli mozga i cerebrospinalna tekućina

U samoj supstanci mozga nalazi se sustav šupljina poznat kao ventrikularni sustav, koji ima povezanost sa subarahnoidnim prostorom kranija, kao i s centralnim kanalom u leđnoj moždini i subarahnoidnim prostorom spinalnog kanala. Ventrikularni sustav se sastoji od dva bočna ventrikula i trećeg i četvrtog ventrikula (9). Komore mozga, kao i središnji kanal u kralježničnoj moždini te subarahnoidni prostor ispunjava cerebrospinalni likvor (CSL) (6).

Između malog mozga i mosta smještena je četvrta komora (lat. *ventriculus quartus*). Ova komora se sastoji od ventralne stijenke ili dna, dorzalne stijenke ili krova te dva postranična recesusa (lat. *recessus lateralis*). Na najkaudalnijem dijelu krova nalazi se otvor koji se naziva *apertura mediana ventriculi quarti*, a putem kojeg ova komora komunicira sa subarahnoidnim prostorom. Slični otvori, *aperturæ lateralis ventriculi quarti*, nalaze se na krajevima lateralnih recesusa. Sva tri otvora omogućuju komunikaciju između inače zatvorenog sistema šupljina unutar središnjeg živčanog sustava sa subarahnoidnim prostorom. Kroz ove otvore prolazi cerebrospinalna tekućina (9).

Treća komora (lat. *ventriculus tertius*) je neparna šupljina u mediosagitalnom procjepu velikog mozga, smještena između voluminoznih masa desnog i lijevog talamusa. Ona se produžuje kaudalno u *aquaeductus cerebri*, putem kojeg komunicira s četvrtom komorom.

Također, povezana je s lateralnim komorama krajnjeg mozga putem parnih međuventrikularnih otvora. (9; 6).

Bočna komora (lat. *ventriculus lateralis*) je šupljina koja se nalazi u polutkama velikog mozga. Bočna komora ima karakterističan oblik potkovice s konkavitom koji je usmjeren prema naprijed i dolje. Na prednjem dijelu bočne komore nalazi se interventrikularni otvor, koji omogućuje komunikaciju s trećom komorom (9).

CSL nastaje na više načina, a njegova glavna uloga je pružanje mehaničke zaštite središnjem živčanom sustavu formiranjem tekuće ovojnice oko njega. Veći dio CSL-a proizvode koroidni pleksusi smješteni u moždanim ventrikulima. Koroidni pleksus je resičasta tvorba s mnogo krvnih žila na čijoj površini se neprestano stvara likvor ultrafiltratom krvne plazme. Prema tome, likvor je bezbojna tekućina koja sadrži vrlo malo bjelančevina (6; 9).

Protok CSL-a započinje u bočnim komorama, a zatim preko interventrikularnih otvora ulazi u treću komoru, gdje se miješa s već postojećim cerebrospinalnim likvorom. Nakon toga, likvor prolazi kroz *aquaeductus cerebri* u četvrtu komoru, gdje se također proizvodi dodatni likvor. Iz četvrte komore, putem dva bočna otvora i središnjeg otvora, likvor ulazi u cisternu *magna*. Od tamo, oko tri četvrtine ukupne količine likvora prolazi kroz bazalne cisterne u subarahnoidni prostor oko moždanih hemisfera, dok jedna četvrtina teče prema spinalnom subarahnoidnom prostoru (6; 9).

#### 4.1.2. Moždane ovojnice

Tri vezivne ovojnice (lat. *meninges*) okružuju središnji živčani sustav, a to su vanjska ili tvrda moždana ovojnica (lat. *dura mater encephali*), te dvije tanje ovojnice koje se nazivaju mekim moždanim ovojnicama- paučinasta ovojnica (*arachnoidea*) i unutarnja ovojnica (lat. *pia mater encephali*) (6) (slika 2).

Vanjska ili tvrda ovojnica mozga sastoji se od dva sloja: vanjskog ili periostalnog i unutarnjeg ili meningealnog, koji su međusobno srasli. Periostalni sloj prilježe uz kosti i vrši ne samo ulogu ovojnice mozga, nego i pokosnice kostiju neurokranija. Meningealni sloj na pojedinim mjestima ulazi duboko u unutrašnjost mozga formirajući *tentorium cerebelli* te *falx cerebri* i *cerebelli* (9).

Meke ovojnice mozga su *arachnoidea encephali* i *pia mater encephali* (6).

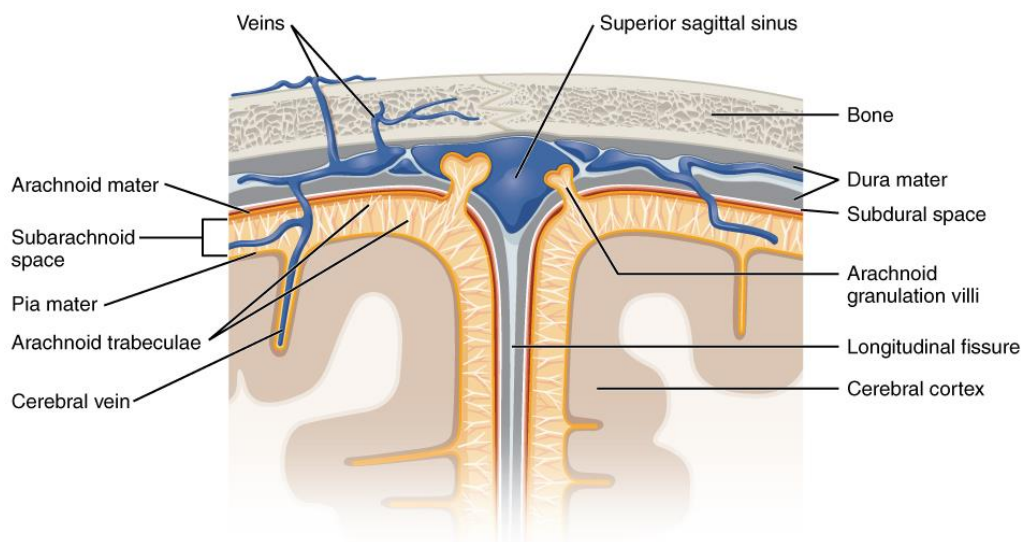
Srednja ili paučinasta ovojnica mozga (lat. *arachnoidea encephali*) vrlo je prozirna i tanka vezivna opna. Ona se prisanja na meningealni sloj tvrde ovojnice mozga i među njima



postoji samo kapilarni prostor (lat. *cavum subdurale*) (9). Dakle, subduralni prostor je tanak prostor koji sadrži mali broj kapilara i vlakana (10). Srednju od unutarnje ovojnice mozga odvaja mjestimično proširen *cavum subarachnoidale* (9).

Unutarnja ovojnica mozga (lat. *pia mater encephali*), također je tanka vezivna opna. Ona sadrži ogranke moždanih krvnih žila. Kako je priljubljena uz površinu mozga, uvlači se do dna u sve udubine i brazde, obavijajući početne dijelove moždanih živaca i hipofizu (9). Između arahnoidne i pije mater nalazi se subarahnoidni prostor. U tom prostoru nalaze se velike krvne žile te vezivni tračci koji spajaju srednju ovojnicu s unutrašnjom. Širina subarahnoidnog prostora varira (6). Za razliku od pije mater, arahnoidna premošćuje brazde i ne ulazi u udubljenja. Ona se tu udaljuje od pije pa je *cavum subarachnoidale* na tim mjestima širi nego površ vijuga (9).

Osim subduralnog i subarahnoidnog prostora, postoje i epiduralni te intracerebralni prostori koji su važni za lokalizaciju intrakranijskog krvarenja. Između tvrde ovojnice mozga i kosti lubanje nalazi se epiduralni prostor (*spatium epidurale*), koji sadrži vrlo malo masnog tkiva i krvnih žila. Epiduralni prostor obično nije prisutan, osim u slučajevima kada se nakupi krv zbog ozljede krvnih žila. Intracerebralni prostor (*spatium intracerebrale*) je prostor unutar same tvari mozga (10).



Slika 2: Struktura moždanih ovojnica prikazana frontalnim presjekom lubanje (izvor: [https://en.wikipedia.org/wiki/Meninges#/media/File:1316\\_Meningeal\\_LayersN.jpg](https://en.wikipedia.org/wiki/Meninges#/media/File:1316_Meningeal_LayersN.jpg))

#### 4.1.3. Krvne žile mozga

Neuroni, nasuprot svim ostalim stanicama u ljudskom tijelu, izuzetno su osjetljivi na nedostatak kisika. Štoviše, u slučaju prekida opskrbe krvlju, neuroni doživljavaju smrt (6). Karotidne i vertebralne krvne žile opskrbljuju mozak krvlju. U intrakranijskom su dijelu povezane u Willsijev arterijski krug (lat. *circulus arteriosus Willisii*) (9).

Zajednička karotidna arterija (ACC) dijeli se na unutarnju karotidnu arteriju (ACI) i vanjsku karotidnu arteriju (ACE) (9). Dok ACI opskrbljuje krvlju najveći dio obje polutke velikog mozga, ACE prehranjuje vrat i lice. Nakon ulaska ACI u lubanjsku šupljinu kroz karotički kanal, razdvaja se na tri grane. Prva je arterija *ophthalmica*, koja je odgovorna za opskrbu očne jabučice krvlju. Druga arterija je arterija *cerebri anterior*, koja se dalje grana duž medijalnog dijela površine cerebralnih hemisfera. Treća arterija je arterija *cerebri media*, koja ulazi u lateralnu brazdu i pruža hranjive tvari konveksnom dijelu površine cerebralnih hemisfera, uključujući i bazalne ganglije. Ove arterije igraju ključnu ulogu u osiguravanju adekvatne opskrbe krvlju mozgu i njegovim važnim strukturama (6).

Vertebralne arterije (VA) su parne krvne žile koje se protežu od područja vrata prema mozgu. One prolaze kroz otvore na bočnim stranama vratnih kralježaka (lat. *foramen transversarium*) i spajaju se u bazilarnu arteriju na dnu lubanje. Vertebralne arterije ulaze u lubanju kroz veliki otvor koji se naziva *foramen occipitale magnum* (9). Unutar lubanje, one se spajaju na sredini mozga kako bi formirale bazilarnu arteriju. Arterija *cerebri posterior* je završna grana bazilarne arterije. Uglavnom opskrbljuje okcipitalni režanj, inferomedijalnu površinu temporalnog režnja, srednji mozak, talamus i koroidni plexus treće i bočnih komora. (11).

Vene mozga, smještene uglavnom na površini moždanih polutki, dreniraju se u venske sinuse. Razlikujemo vanjske i unutarnje vene mozga. Unutarnje vene sakupljaju krv iz dubokih dijelova mozga i spajaju se u kratku neparnu venu koja se ulijeva u *sinus sagittalis superior* (6).

#### 4.2. Intrakranijsko krvarenje

Intrakranijska krvarenja (IK) predstavljaju ozbiljno neurološko stanje koje se javlja kao posljedica krvarenja unutar lubanje. Klasifikacija intrakranijskih krvarenja uključuje podjelu na traumatska i netraumatska ili spontana, kao i arterijska i venska krvarenja (9). Nadalje, IK se prema lokalizaciji može podijeliti na: epiduralnu hemoragiju (EDH), subduralnu hemoragiju

(SDH), intracerebralnu hemoragiju (ICH) i subarahnoidnu hemoragiju (SAH) (2). Svaki tip IK-a različit je u pogledu etiologije, nalaza, prognoze i ishoda (3).

Traumatsko intrakranijsko krvarenje je krvarenje unutar lubanje koje se javlja kao rezultat traumatske ozljede mozga. Traumatska ozljeda mozga predstavlja oštećenje mozga uzrokovano mehaničkom traumom, kao što su udarci u glavu, padovi, prometne nesreće ili sportske ozljede (1).

Spontano intrakranijsko krvarenje javlja se bez prethodne traume, najčešće zbog vaskularnih ili hemostatskih poremećaja (4). Najčešći uzroci spontanog intrakranijskog krvarenja su arterijski ili venski hemoragični infarkti, ruptуре intrakranijske aneurizme, arteriovenske malformacije ili poremećaji zgrušavanja krvi (12).

Nadalje, arterijsko intrakranijsko krvarenje nastaje iz arterija koje snabdijevaju mozak krvlju. Ovo krvarenje je često izazvano rupturom aneurizme ili arteriovenskih malformacija. Kada dođe do ruptуре aneurizme ili arteriovenske malformacije, krv izlazi iz arterija i uzrokuje krvarenje unutar lubanje. Arterijsko intrakranijsko krvarenje može biti izuzetno opasno zbog visokog tlaka arterijske krvi i brzog razvoja simptoma, kao što su: glavobolja, vrtoglavica, mučnina i povraćanje (simptomi povišenog intrakranijskog tlaka) (13).

Vensko intrakranijsko krvarenje, s druge strane, proizlazi iz venskih žila unutar mozga. Ono se može dogoditi kao rezultat pucanja vena ili poremećaja venskog protoka. Ovo krvarenje može biti manje intenzivno u usporedbi s arterijskim krvarenjem, ali i dalje može izazvati ozbiljne posljedice ovisno o mjestu i obujmu krvarenja (14).

Također, sva navedena krvarenja moguće je klasificirati u dvije široke kategorije: izolirano i neizolirano traumatsko intrakranijsko krvarenje. Izolirano traumatsko intrakranijsko krvarenje odnosi se na slučajeve u kojima je krvarenje ograničeno na jedno mjesto unutar lubanje, bez zahvaćanja drugih intrakranijskih struktura. Obično se javlja zbog izravne traume specifičnih žila ili struktura, što rezultira lokaliziranim krvarenjem. Neizolirano ili udruženo traumatsko intrakranijsko krvarenje odnosi se na slučajeve u kojima postoji više vrsta intrakranijskog krvarenja ili gdje krvarenje uključuje više mjesta unutar lubanje. Ono je često posljedica teške ili difuzne traumatske ozljede mozga (15).

Uz intrakranijska krvarenja, često se javljaju kontuzije mozga. Kontuzija mozga je vrsta traumatske ozljede mozga koja uzrokuje oštećenje moždanih struktura, uključujući neurone,

krvne žile i međustanične veze. Ove ozljede obično rezultiraju lokaliziranim krvarenjem i stvaranjem kontuzijskih žarišta unutar mozga.

U nastavku bit će opisane sve četiri vrste intrakranijskog krvarenja, uključujući njihovu etiologiju, epidemiologiju, patofiziologiju, kliničku sliku, kao i njihovu prezentaciju na CT slici.

Pri opisu pojedinih vrsta intrakranijskog krvarenja na CT slici koriste se izrazi hiperdenzitet, izodenzitet i hipodenzitet. Ti izrazi opisuju različite gustoće krvarenja u mozgu na CT slici koristeći različite nijanse sive boje.

Hiperdenzno krvarenje odnosi se na prisutnost krvi koja je gušća od okolnog tkiva mozga, odnosno prikazuje se svjetlije od okolnog moždanog parenhima na CT slici. To može ukazivati na svježije krvarenje s povećanom koncentracijom crvenih krvnih stanica (16).

Izodenzno krvarenje odnosi se na prisutnost krvi s gustoćom sličnom okolnom tkivu mozga, odnosno prikazuje se sličnom nijansom sive boje kao okolno tkivo na CT slici. To može ukazivati na krvarenje koje se dogodilo prije određenog vremenskog razdoblja i ima sličnu gustoću kao i sam mozak (16).

Hipodenzno krvarenje odnosi se na prisutnost krvi koja je manje gusta od okolnog tkiva mozga te se prikazuje tamnije sivom bojom na CT slici. To može ukazivati na prisutnost starijeg krvarenja koje je podložno razgradnji, gubitku krvi ili razrjeđivanju (16).

#### *4.2.1. Epiduralni hematoma (EDH)*

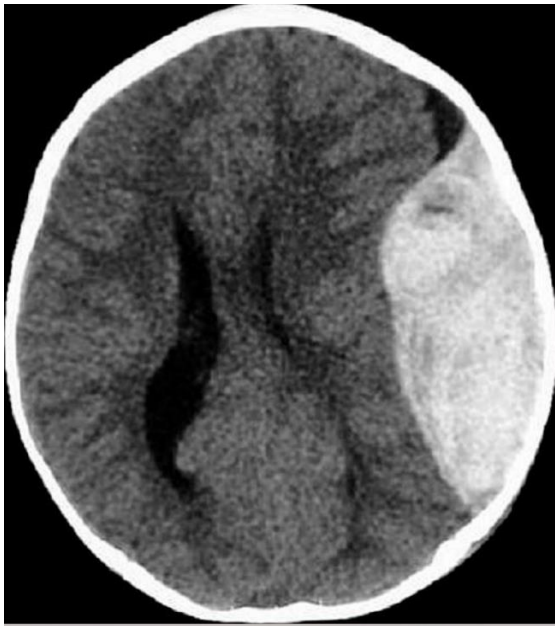Epiduralni hematoma, kao i druga intrakranijska krvarenja, može biti arterijskog ili venskog porijekla. Klasični arterijski epiduralni hematoma nastaje nakon tupe ozljede glave, obično temporalne regije. Mogu se pojaviti i nakon penetrantne ozljede glave. Tipično postoji prijelom lubanje s oštećenjem srednje meningealne arterije što uzrokuje arterijsko krvarenje u epiduralni prostor (17).

Venski epiduralni hematoma nastaje kod prijeloma lubanje, a vensko krvarenje iz prijeloma lubanje ispunjava epiduralni prostor. Venski epiduralni hematomi česti su u pedijatrijskih bolesnika (3).

Epiduralni hematomi su ozbiljno stanje prisutno u otprilike 2% pacijenata s ozljedama glave, ali mogu uzrokovati visok postotak smrtonosnih ishoda od 5% do 15%. Ti hematomi nastaju kada krv prodire između tvrde moždane ovojnice i unutarnjeg dijela lubanje (3).

Klasična prezentacija epiduralnog hematoma uključuje gubitak svijesti nakon traume, nakon čega slijedi lucidni interval i pogoršanje neurološkog stanja. Međutim, ova klasična prezentacija pojavljuje se samo kod manje od 20% pacijenata. Ostali česti simptomi uključuju, već ranije spomenute, jake glavobolje, mučnine i povraćanje (3).

Na CT-u mozga epiduralni hematom se najčešće prezentira kao bikonveksna hiperdenzna zona koja se širi se od suture do suture stvarajući tzv. *mass efekt* na mozgovinu što se očituje pomakom komora i središnje linije mozga kontralateralno (18).



Slika 3: CT mozga bez kontrasta, aksijalni presjek, epiduralni hematom uz rub lijeve hemisfere mozga-arhiva Kliničkog zavoda za dijagnostičku i intervencijsku radiologiju, KBC-a Rijeka.

#### 4.2.2. Subduralni hematom (SDH)

Subduralno krvarenje nastaje kada krv uđe u subduralni prostor. Obično se subduralno krvarenje događa nakon što se žila koja prolazi između mozga i lubanje istegne ili pokida i počne krvariti u subduralni prostor. One se najčešće javljaju nakon tupe ozljede glave, ali se mogu pojaviti i nakon penetrantnih ozljeda glave ili spontano (19).

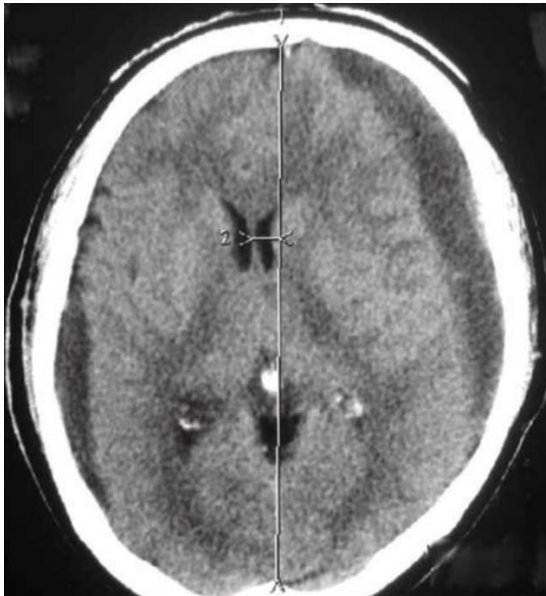
Procjenjuje se da je učestalost subduralnog hematoma između 5% do 25% pacijenata sa značajnom ozljedom glave. Postoji godišnja incidencija od jedan do pet slučajeva na 100 000 stanovnika godišnje s omjerom muškaraca i žena 2:1. Učestalost subduralnih hematoma raste tijekom života (3).

Subduralni hematom ima više uzroka uključujući traumu glave, koagulopatiju, rupturu vaskularne abnormalnosti i spontani. Najčešće trauma glave uzrokuje pomicanje mozga u

odnosu na lubanju što može rastegnuti i rupturirati krvne žile koje prolaze od mozga do lubanje (3).

Akutni subduralni hematom može se manifestirati glavoboljom, mučninom, povraćanjem, promijenjenim mentalnim statusom, napadajem i/ili letargijom. Kronični subduralni hematom može se manifestirati glavoboljom, mučninom, povraćanjem, smetenošću, smanjenom svijesti, letargijom, motoričkim poremećajima, afazijom, napadajima ili promjenama osobnosti (3).

Na CT-u mozga bez kontrasta akutni subduralni hematom je tipično hiperdenzan, dok je kronični subduralni hematom hipodenzan. Subakutni subduralni hematom može biti izodenzan i teže ga je identificirati (3). Subduralna hiperdenzna ili hipodenzna zona najčešće je polumjesečaste ili vretenaste forme (18).



Slika 4: CT mozga, bez kontrasta, aksijalni presjek, obostrano subduralno hipodenzne zone, veća lijevo koja izaziva jači *mass efekt* na okolne strukture, što rezultira subfalcinom hernijacijom lijeve lateralne komore. Bilateralni kronični subduralni hematom-arhiva Kliničkog zavoda za dijagnostičku i intervencijsku radiologiju, KBC-a Rijeka.

#### 4.2.3. Subarahnoidno krvarenje (SAH)

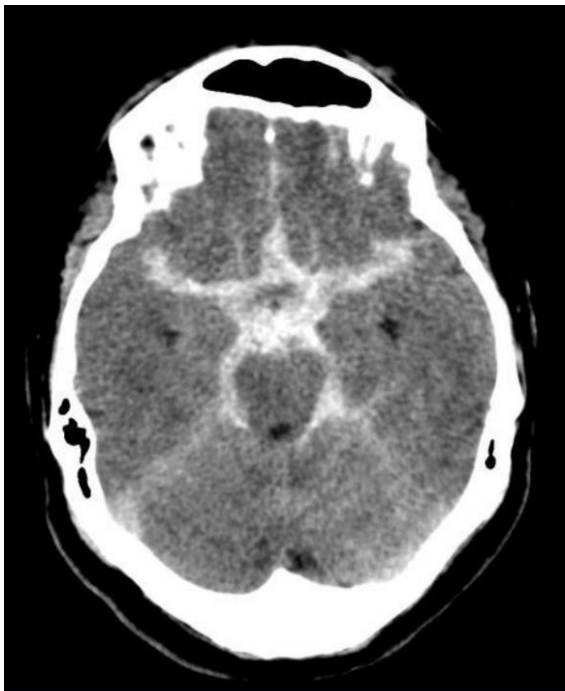
Subarahnoidno krvarenje je krvarenje između arahnoideje i pije mater. Subarahnoidno krvarenje se dijeli na traumatsko i netraumatsko subarahnoidno krvarenje. Nadalje, subarahnoidno krvarenje može se dijeliti na aneurizmatско i ne-aneurizmatско subarahnoidno

krvarenje. Aneurizmatičko subarahnoidno krvarenje nastaje nakon ruptуре cerebralne aneurizme što omogućuje krvarenje u subarahnoidni prostor. Neaneurizmatičko subarahnoidno krvarenje je krvarenje u subarahnoidni prostor bez aneurizme koja se može identificirati. Neaneurizmatičko subarahnoidno krvarenje najčešće se javlja nakon traume s tupom ozljedom glave s ili bez penetrantne traume (20).

Subarahnoidno krvarenje čini približno 5% svih moždanih udara i ima incidenciju od otprilike dva do 25 na 100 000 osoba. SAH napada još uvijek radno aktivne osobe, dobi od 55 do 60 godina, a opasnost od mortaliteta i morbiditeta je vrlo visoka (3).

Iznenadna teška glavobolja klasična je manifestacija subarahnoidnog krvarenja. Ostali simptomi uključuju vrtoglavicu, mučninu, povraćanje, diplopiju, napadaje i gubitak svijesti (3).

Početna dijagnostička metoda za pacijente sa subarahnoidnim krvarenjem je CT glave bez kontrasta. Ako se pacijentu da kontrast, to može prikriti subarahnoidno krvarenje. Akutno subarahnoidno krvarenje tipično je hiperdenzno na CT presjecima. Ako je CT glave negativan i još uvijek postoji jaka sumnja na subarahnoidno krvarenje, treba razmotriti lumbalnu punkciju (3).



Slika 5: CT mozga, bez kontrasta, aksijalni presjek, hiperdenzni sadržaj u subarahnoidnom prostoru; u bazalnim cisternama-arhiva Kliničkog zavoda za dijagnostičku i intervencijsku radiologiju, KBC-a Rijeka

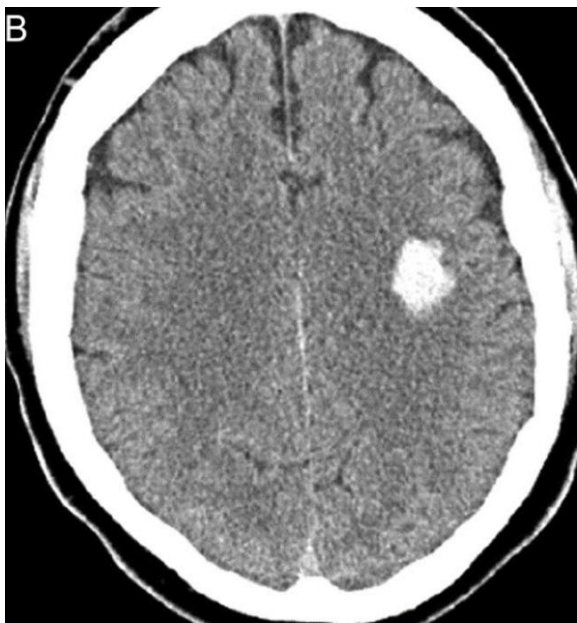
#### 4.2.4. Intracerebralno krvarenje (ICH)

Intracerebralno ili intraparenhimsko krvarenje je krvarenje u sam parenhim mozga. Postoji širok spektar razloga zbog kojih može doći do krvarenja, uključujući hipertenziju, arteriovenske malformacije, amiloidnu angiopatiju, rupturu aneurizme, tumor, koagulopatiju, infekciju, vaskulitis i traumu (3).

ICH čini 10% do 20% svih moždanih udara. Učestalost intraparenhimskog krvarenja raste kod osoba u dobi od 55 godina i starijih s povećanjem učestalosti kako dob raste. Postoje neke nedoumice u vezi s razlikama u spolovima, ali možda postoji blaga dominacija muškaraca (3).

Netraumatski ICH obično se javlja s anamnezom iznenadne pojave simptoma moždanog udara uključujući glavobolju, mučninu, povraćanje, žarišne neurološke poremećaje, letargiju, slabost, nejasan govor, sinkopu, vrtoglavicu ili promjene osjeta (3).

CT glave bez kontrasta prikazuje ICH kao hiperdenznu zonu unutar parenhima mozga (18).



Slika 6: CT mozga, bez kontrasta, aksijalni presjek, hiperdenzni sadržaj unutar moždanog parenhima-arhiva Kliničkog zavoda za dijagnostičku i intervencijsku radiologiju, KBC-a Rijeka.



### ***4.3. Kompjuterizirana tomografija mozga***

CT (kompjuterizirana tomografija) mozga je često korištena dijagnostička metoda u hitnim situacijama i kod pacijenata s traumatskim ozljedama glave. Ova tehnika omogućava brzo i detaljno snimanje mozga, što je izuzetno važno za pravovremenu dijagnozu i planiranje daljeg liječenja. Kada je riječ o intrakranijskom krvarenju, CT mozga može identificirati krvne ugruške, hematom ili krvarenje u tkivu mozga. To je važno za dijagnosticiranje ozbiljnosti ozljede mozga i pružanje odgovarajuće medicinske skrbi (5).

Uz otkrivanje intrakranijskog krvarenja, CT mozga također može identificirati druge promjene u mozgu kao posljedicu traumatske ozljede, poput edema, prijeloma kostiju lubanje ili prisutnosti stranih tijela (5).

Neurološki pregled, koji uključuje procjenu prema Glasgowskoj skali kome (GCS) za ocjenu neurološkog statusa pacijenta, ima ključnu ulogu u dijagnostičkom postupku. Naime, Glasgowska skala kome (GCS) razvijena je 1974. godine kako bi se opisala razina svijesti, posebno kod pacijenata s ozljedom glave. Danas se GCS koristi za procjenu svih vrsta stanja svijesti, iako postoji zabrinutost oko njezine primjene u određenim scenarijima. Skala mjeri najbolje očne, verbalne i motoričke reakcije pacijenta, a ocjenjuje se na skali od najgoreg (1) do najboljeg (4, 5 i 6, respektivno). Ocjene se zbrajaju, pri čemu najniža moguća ocjena je 3, a najviša 15. Najniža ocjena označava najteži neurološki deficit, dok najviša ocjena ukazuje na normalnu funkciju (21) (tablica 1).

Tablica 1: Glasgowska skala kome (GCS)

<b>Glasgowska skala kome</b>		
<b>Komponenta</b>	<b>Ocjenjivanje</b>	
<b><u>Otvaranje očiju</u></b>		
- Spontano	4	
- Na glasnu zapovijed	3	
- Na bolni podražaj	2	
- Ne otvara oči	1	
<b><u>Verbalni odgovor</u></b>		
- Smisleni govor	5	
- Dezorijentiran govor	4	
- Nепrimjereni riječi	3	
- Neartikulirani zvukovi	2	
- Bez verbalnog odgovora	1	
<b><u>Motorički odgovor</u></b>		
- Izvršava naredbe	6	
- Pomicanje na bolni podražaj	5	
- Pomicanje na bolni podražaj fleksijom	4	
- Pomicanje na bolni podražaj ekstenzijom	3	
- Fleksija odgovor na bol bez naredbe	2	
- Ekstenzija odgovor na bol bez naredbe	1	
<b>Rezultat Glasgowske ljestvice kome</b>		
Blagi neurološki deficit	Umjereni neurološki deficit	Teški neurološki deficit
13-15	9-12	3-8

Postoji obrnuta veza između pogoršanja kliničkog ili neurološkog stanja, koje se mjeri prema GCS skali, i učestalosti težih abnormalnosti na CT snimci povezanih s ozljedom glave. Kako se stanje pacijenta pogoršava (prema GCS bodovima), učestalost ozbiljnih CT abnormalnosti povezanih s ozljedom glave se povećava. Drugim riječima, što je stanje pacijenta lošije, veća je vjerojatnost da će CT snimka pokazati ozbiljnije abnormalnosti (22).

Protokol za hitni CT mozga je pažljivo dizajnirani skup smjernica koje prate radiolozi i radiološki tehnolozi kako bi osigurali dosljednost, efikasnost i sigurnost postupka. U nastavku će biti opisan tipični protokol za hitni CT mozga kod traumatoloških pacijenata:

1. Urgentna procjena:

- Hitna procjena pacijenta s potencijalnom ozljedom glave uključuje procjenu vitalnih znakova, neurološkog statusa i kliničke slike (23).
- Prema preporukama ATLS-a (Advanced Trauma Life Support), pacijenti s visokim rizikom ozbiljne ozljede glave trebaju biti prioritetni za hitni CT mozga (23).

2. Priprema pacijenta:

- Pacijenta treba stabilizirati prije CT skeniranja, osigurati protok zraka i kontrolirati krvarenje (23).
- Potrebno je ukloniti metalne predmete sa pacijenta, uključujući naušnice, ogrlice i metalne odstranjive zubne proteze (23).

3. Položaj pacijenta:

- Pacijent se postavlja na leđa s glavom u središtu skenera te s rukama uz tijelo (23).
- Ako postoji sumnja na ozbiljnu ozljedu kralježnice, potrebno je pažljivo postaviti pacijenta u odgovarajući položaj uz primjenu imobilizacije (23).

4. Tehnički parametri:

- Koristi se brzi CT protokol za skeniranje s minimalnim vremenom akvizicije kako bi se brzo dobila potrebna informacija (23).
- Debljina reza (slice thickness) treba biti manja od 1 mm kako bi se osigurala detaljna vizualizacija (23).
- Matrica bi trebala biti postavljena na najmanje 512x512 piksela za optimalnu kvalitetu slike (23).
- Napon cijevi iznosi 120 kVp (23).

## 5. Snimanje:

- Koristi se kaudokranijalni smjer snimanja, od drugog vratnog kralješka (C2) do vrha glave, s fokusom na strukture mozga i kosti lubanje (23).
- Tijekom snimanja je potrebno da pacijent zadrži dah (23).

Prednost CT-a mozga je u tome što je brz i neinvazivan postupak koji pruža visoko kvalitetne slike mozga. Kada je pacijent smješten na stolu CT uređaja, rendgenska cijev rotira oko glave i snima niz presjeka mozga. Ti presjeci se zatim koriste za rekonstrukciju trodimenzionalne slike mozga koju liječnik može pregledati i analizirati (22).

Uz prednosti, važno je napomenuti da CT mozga koristi rendgenske zrake, što podrazumijeva izlaganje pacijenta ionizirajućem zračenju. Stoga se moraju poduzeti odgovarajuće mjere predostrožnosti, posebno u slučajevima gdje je pacijent izložen ponovljenim CT pregledima.

Važno je napomenuti da iako CT mozga ima visoku osjetljivost za otkrivanje krvarenja, u nekim slučajevima manja krvarenja ili manje ozljede mozga mogu biti teže uočljive. U takvim situacijama, dodatne dijagnostičke metode, poput magnetske rezonancije (MR), mogu biti korisne za detaljniju procjenu ozljede mozga.

### **4.4. Terapija traumatskog intrakranijskog krvarenja**

Liječenje traumatskog intrakranijskog krvarenja započinje Naprednom životnom podrškom u traumatologiji (eng. *Advanced Life Support in Traumatology*, ATLS), što uključuje kontrolu dišnih putova, osiguranje adekvatne ventilacije i cirkulacije. Također, potrebno je uspostaviti intravenski pristup i, ako pacijent ima Glasgowsku skalu kome (GCS) 8 ili manje ili se pogoršava neurološki status, treba provesti intubaciju. Uz to, odmah se treba zatražiti neurokirurški savjet jer može biti potrebna hitna kirurška intervencija za evakuaciju intrakranijskog krvarenja (3).

Nekirurške mogućnosti liječenja traumatskog intrakranijskog krvarenja uključuju redovite preglede snimanja kako bi se osigurala stabilnost krvarenja. Dodatno, poništavanje antikoagulacije, transfuzija trombocita u slučaju trombocitopenije ili disfunkcionalnih trombocita te česte neurološke procjene mogu biti korisni za smanjenje rizika od daljnjeg krvarenja. Također, važno je stabilizirati hemodinamsko stanje pacijenta i održavati odgovarajući krvni tlak kako bi se osigurala adekvatna cerebralna perfuzija. Kontrola

intrakranijalnog tlaka (ICP) također je ključna. U slučajevima povišenog ICP-a, mogu se primijeniti terapije usmjerene na smanjenje intrakranijalnog tlaka, kao što su elevacija glave, primjena osmодиuretika ili hiperventilacija. Važno je individualno pristupiti upravljanju ICP-om, uzimajući u obzir specifične potrebe svakog pacijenta. Unatoč tome, primjena kortikosteroida i njihova uloga u stabilizaciji veličine hematoma i dalje su predmet kontroverzi (3).

Kirurške mogućnosti liječenja traumatskog intrakranijskog krvarenja uključuju otvor bušenjem rotacijskim svrdlom, otvor bušenjem kroz lubanju i kraniotomiju za evakuaciju hematoma (3).

Otvor bušenjem rotacijskim svrdlom, poznat i kao "twist drill hole", predstavlja manje invazivnu kiruršku tehniku koja se izvodi stvaranjem malog otvora u kosti lubanje pomoću rotacijskog svrdla. Ova tehnika ima najnižu stopu kirurških komplikacija, što može smanjiti rizik od intraoperativnih komplikacija. Međutim, jedan od nedostataka ove tehnike je veća stopa ponovnog pojavljivanja hematoma, što znači da postoji veća vjerojatnost da se krvarenje može vratiti (3).

Otvor bušenjem kroz lubanju, poznat i kao "burr hole", također predstavlja manje invazivnu kiruršku tehniku koja uključuje stvaranje otvora u kosti lubanje pomoću instrumenta pod nazivom "burr". Ova tehnika ima srednju stopu komplikacija i recidiva. „Burr hole“ se često koristi u situacijama kada je potrebno stvoriti pristup mozgu ili izvršiti drenažu hematoma (3).

Kraniotomija je najinvazivnija kirurška tehnika koja uključuje uklanjanje dijela ili cijelog fragmenta kosti lubanje kako bi se omogućio širi pristup mozgu i evakuacija hematoma. Kraniotomija ima najvišu stopu kirurških komplikacija, što je povezano s većom invazivnošću postupka. Međutim, prednost ove tehnike je najniža stopa recidiva, jer omogućuje cjelovito uklanjanje hematoma i smanjenje pritiska na mozak (3).

Odabir između ovih kirurških tehnika ovisi o različitim čimbenicima, uključujući težinu krvarenja, lokalizaciju hematoma, stanje pacijenta, dostupnost resursa i iskustvo kirurga. Svaka tehnika ima svoje prednosti i nedostatke te se pristup mora individualizirati prema potrebama i karakteristikama pacijenta.

Ukratko, liječenje traumatskog intrakranijskog krvarenja kombinira konzervativne pristupe, neurokirurške intervencije i praćenje komplikacija.

## 5. CILJEVI I HIPOTEZE

Ciljevi ovog istraživanja bili su:

1. Utvrditi broj pozitivnih nalaza CT-a mozga kod bolesnika koji su zbog traume glave upućeni na hitni CT mozga na Kliničkom zavodu za dijagnostičku i intervencijsku radiologiju u četveromjesečnom razdoblju.
2. Utvrditi učestalost kombiniranih i izoliranih traumatskih intrakranijskih krvarenja među ispitanicima, u cilju određivanja prevalencije pojedinog.
3. Utvrditi koja je vrsta intrakranijskog krvarenja bila najčešća među našim ispitanicima.

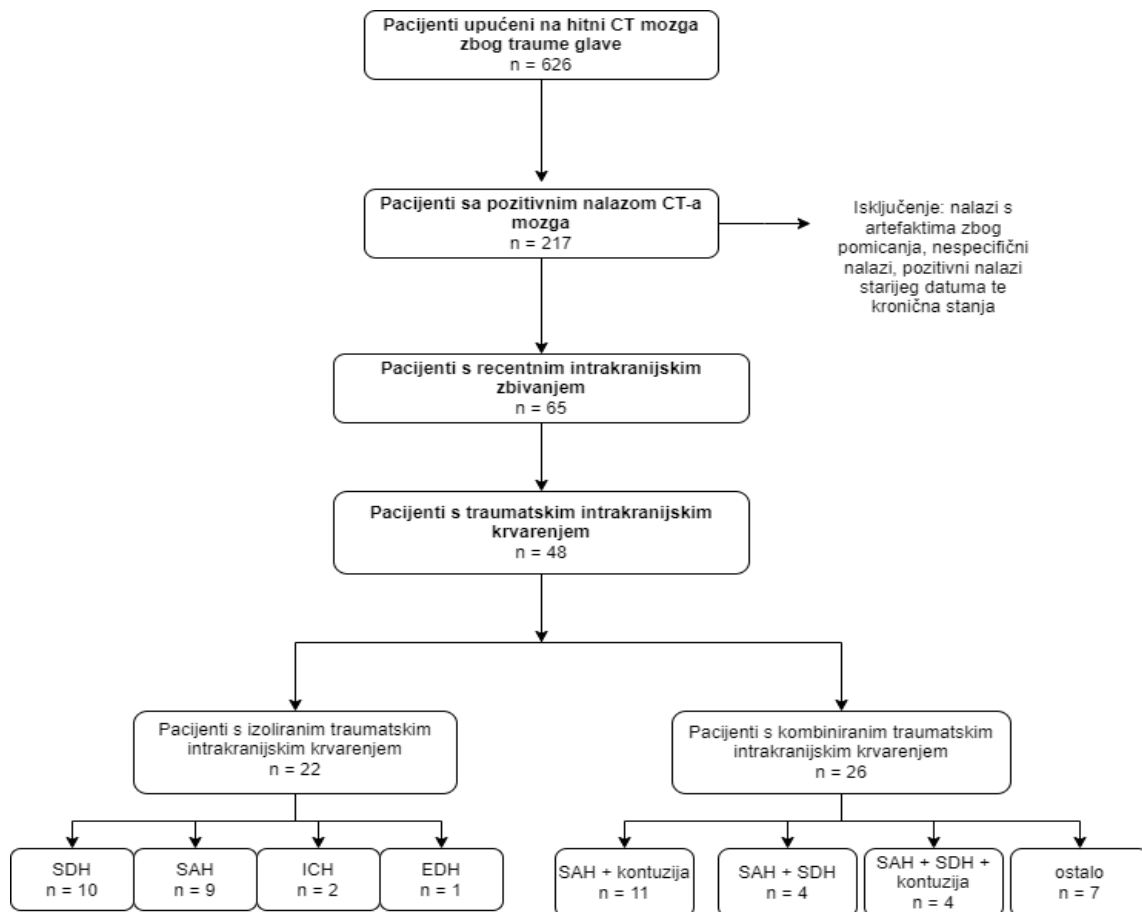
Hipoteze:

1. Broj pozitivnih nalaza CT-a mozga kod bolesnika koji su zbog traume glave upućeni na hitni CT mozga na Kliničkom zavodu za radiologiju u četveromjesečnom razdoblju bio je za više od 50 % manji u odnosu na broj negativnih nalaza.
2. Među ispitanicima broj kombiniranih intrakranijskih krvarenja bio je veći u odnosu na izolirana.
3. Među ispitanicima najčešće intrakranijsko krvarenje bio je subduralni hematoma.

## 6. ISPITANICI I METODE

### 6.1. Ispitanici

Ova retrospektivna studija uključuje sve bolesnike koji su zbog traume glave upućeni na hitni CT mozga na Kliničkom zavodu za dijagnostičku i intervencijsku radiologiju-lokalitet Sušak, KBC-a Rijeka, u razdoblju od 01.01.2022. do 30.04. 2022. godine.



Slika 7. Podjela pacijenata s obzirom na nalaz CT-a mozga.

Pacijenti upućeni na hitni CT mozga zbog traume glave raspoređeni su u dvije skupine-pacijenti s izoliranim traumatskim intrakranijskim krvarenjem i pacijenti s kombiniranim traumatskim intrakranijskim krvarenjem. Zatim se pacijenti dalje dijele u četiri podskupine, ovisno o vrsti intrakranijskog krvarenja. Kriteriji isključenja pacijenata iz istraživanja bili su nalazi s artefaktima zbog pomicanja, nespecifični nalazi, pozitivni nalazi starijeg datuma te kronična stanja.

### *6.2. Postupak i instrumentarij*

Istraživanje se je provelo pretraživanjem i analizom bolničkih baza podataka (IBIS i ISSA). Ključni dokumenti za provođenje ovog istraživanja bili su pisani nalazi CT-a mozga temeljem kojih su ispitanici razvrstani prema spolu i dobi te vrsti intrakranijskog krvarenja, uzevši u obzir dali se radi o izoliranom ili kombiniranom intrakranijskom krvarenju i dali je uz intrakranijsko krvarenje prisutna i fraktura kostiju neurokranija. Iz bolničke baze podataka IBIS izvukli su se podaci o mehanizmu povrede kod bolesnika s pozitivnim nalazom CT-a mozga.

### *6.3. Statistička obrada podataka*

Podatci su prikupljeni i obrađeni u tablici prilagođenoj za potrebe ovog istraživanja. Pored već unaprijed definiranih varijabli, kao što su pozitivan i negativan nalaz CT-a mozga, izolirano i kombinirano intrakranijsko krvarenje, vrsta intrakranijskog krvarenja, nalaz frakture kostiju lubanje, uključene su i dodatne informacije, dob i spol bolesnika te mehanizam nastanka traume glave. Varijabla spol je izražena na nominalnoj ljestvici te opisana apsolutnim frekvencijama i postotcima. Statističkom obradom podataka ispitali smo proporcije zastupljenosti određenih vrsta intrakranijskog krvarenja. Za ispitivanje statističke značajnosti razlike između muškaraca i žena te starijih i mlađih ispitanika u izloženosti pojedinim mehanizmima traume glave među ispitanicima s pozitivnim nalazom CT-a mozga koristili smo se T-testom za nezavisne uzorke. Rezultati su iskazani na dva načina: brojčano i slikovno, pri čemu slikovna prezentacija rezultata podrazumijeva izradu grafova. Brojčana i slikovna prezentacija rezultata je izrađena pomoću programa Microsoft Excel (Microsoft Corporation, Redmond, WA, SAD).

### *6.4. Etički aspekti istraživanja*

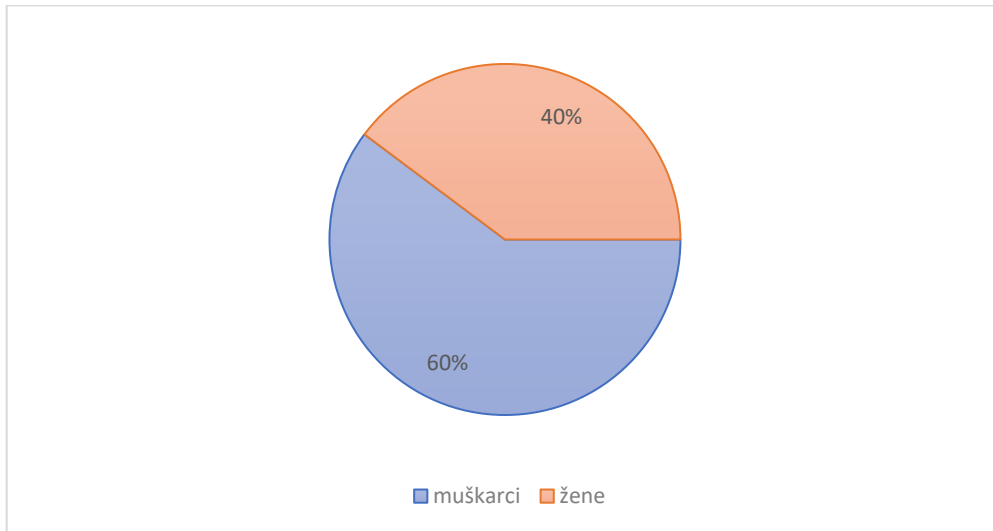
U ovom istraživanju nisu se navodila imena i prezimena ispitanika, kao ni bilo koji drugi identifikacijski podatak.

Predloženo istraživanje u potpunosti je u skladu s etičkim standardima propisanim za istraživanja u medicini i zdravstvu, uključujući osnove dobre kliničke prakse, Helsinšku deklaraciju, Zakon o zdravstvenoj zaštiti Republike Hrvatske (NN 150/08, 71/10, 139/10, 22/11, 84/11, 154/11, 12/12, 35/12, 70/12, 144/12, 82/13, 159/13, 22/14, 154/14, Zakon o zaštiti prava pacijenata Republike Hrvatske (NN 169/04, 37/08 ), Zakon o zaštiti osobnih podataka (GDPR).



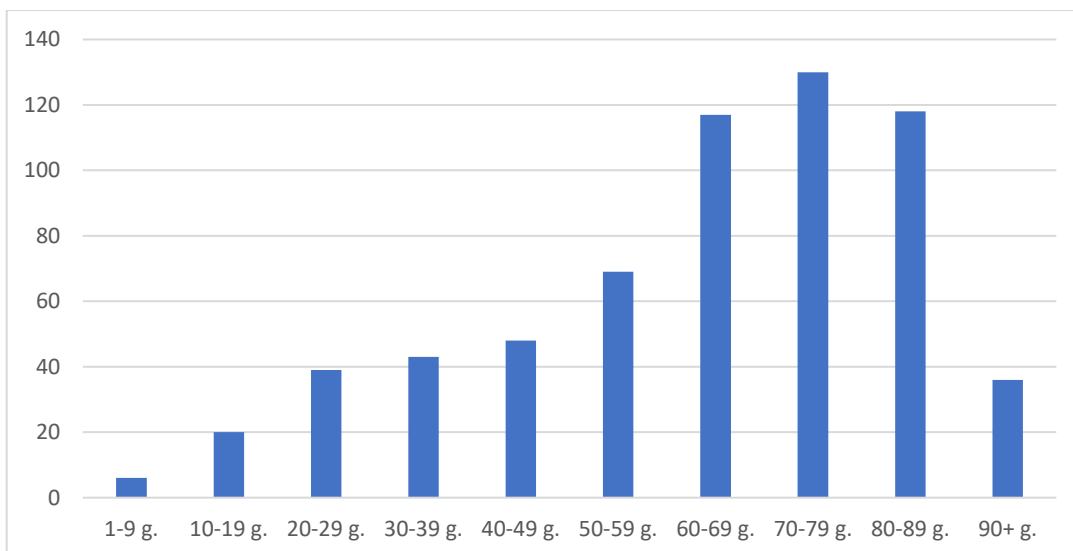
## 7. REZULTATI

U četveromjesečnom razdoblju, od 01. siječnja 2022. do 30. travnja 2022. godine, analizirano je sveukupno 626 pacijenata, pri čemu je 377 (60%) bilo muškog spola, dok je 249 (40%) bilo ženskog spola (Graf 1).



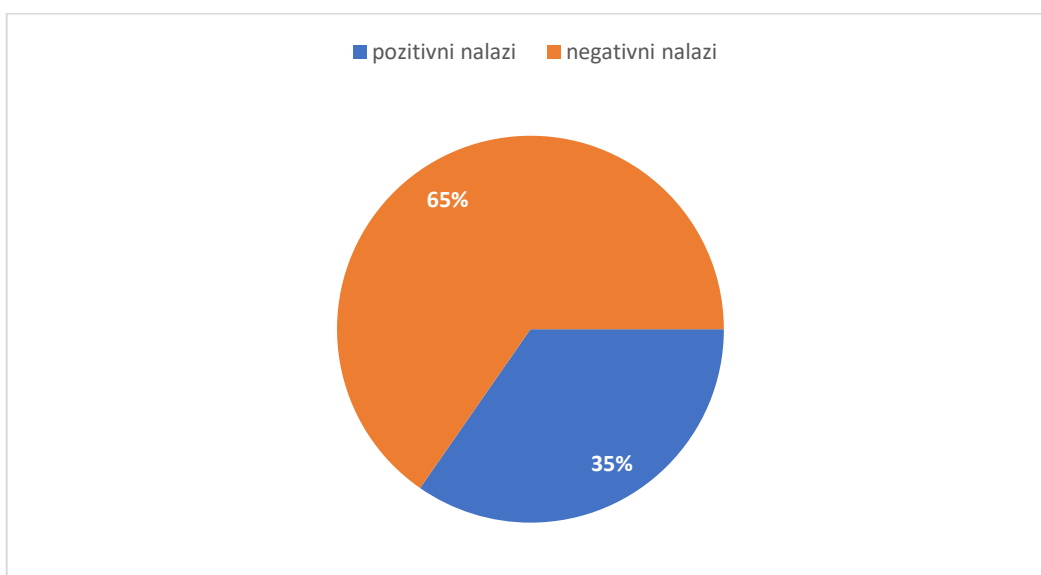
Graf 1. Zastupljenost bolesnika po spolovima koji su zbog traume glave upućeni na hitni CT mozga na Kliničkom zavodu za dijagnostičku i intervencijsku radiologiju, KBC-a Rijeka, u četveromjesečnom razdoblju.

Ispitanici su klasificirani u 10 dobnih skupina, koje obuhvaćaju dobne razrede od 1 do 9 godina, od 10 do 19 godina i tako dalje, sve do 90+ godina. Najveći broj pacijenata koji su podvrgnuti hitnom CT-u mozga bio je u dobnom razredu od 70 do 79 godina (20,77%), zatim slijede oni u dobnoj skupini od 80 do 89 godina (18,85%) te oni od 60 do 69 godina (18,69%), što se vidi u grafu 2. Prosječna dob ispitanika iznosila je 62,65 godina sa standardnom devijacijom od 21,31 godina.



Graf 2: Zastupljenost bolesnika po dobi koji su zbog traume glave upućeni na hitni CT mozga na Kliničkom zavodu za dijagnostičku i intervencijsku radiologiju, KBC-a Rijeka, u četveromjesečnom razdoblju.

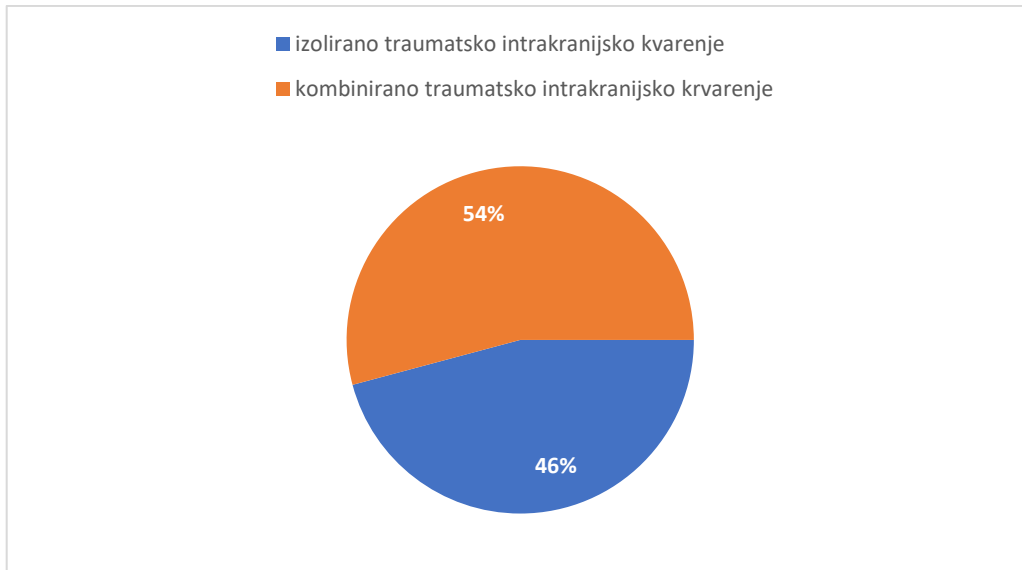
Od svih pacijenata, 409 (65,3%) imalo je uredan nalaz, dok je od ostalih 217 njih 65 (29,9%) imalo. Usporedba između broja pozitivnih i negativnih nalaza vidi se na grafu 3.



Graf 3: Pacijenti razdjeljeni prema pozitivnom i negativnom nalazu CT-a mozga na Kliničkom zavodu za dijagnostičku i intervencijsku radiologiju, KBC-a Rijeka, u četveromjesečnom razdoblju.

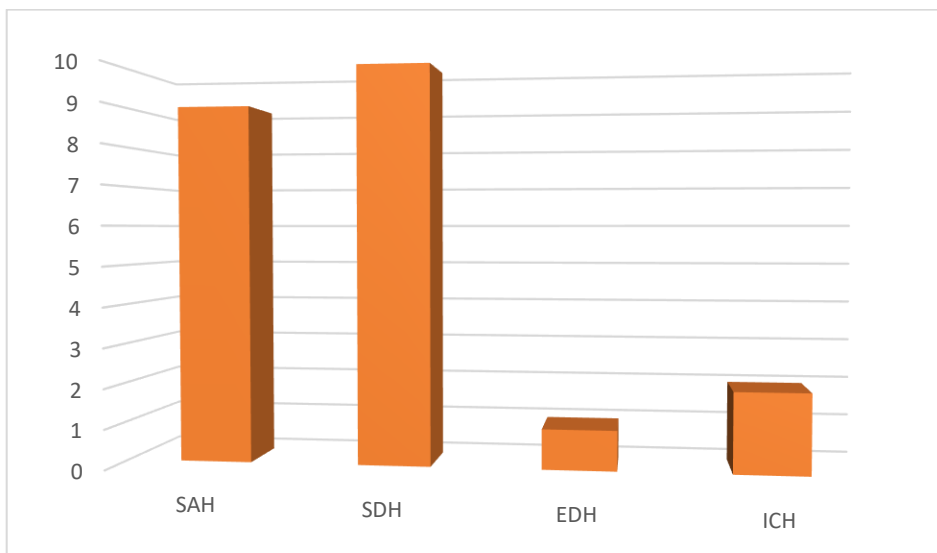
Nadalje, od tih 65 pacijenata koje je imalo recentni intrakranijski patološki proces, njih 48 (73,8%) imalo je traumatsko intrakranijsko krvarenje, od kojih se kod 22 (45,8%) pacijenata

traumatsko intrakranijsko krvarenje pojavilo kao izolirana pojava, a kod ostalih 26 (54,2%) kao kombinirana pojava (graf 4).



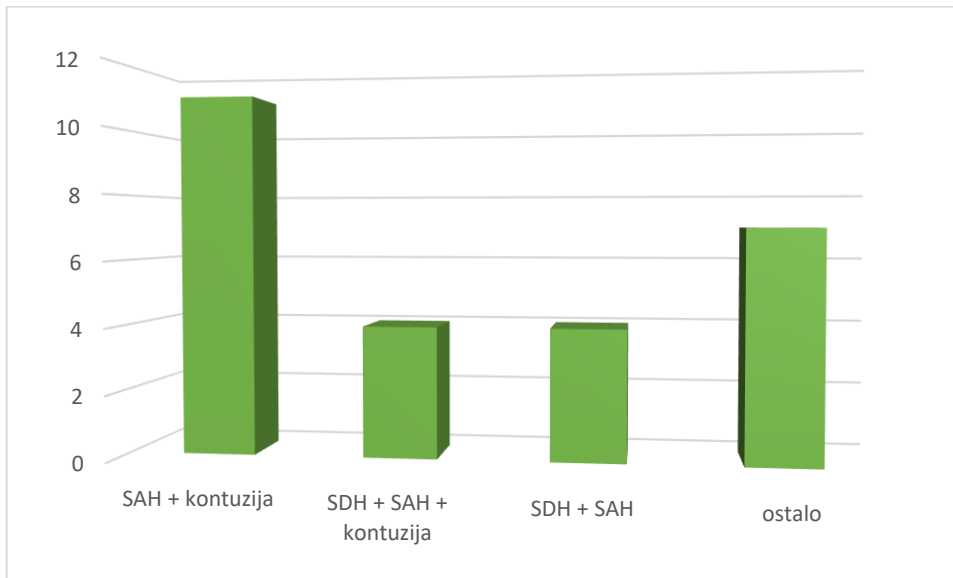Graf 4: Zastupljenost bolesnika prema izoliranom i kombiniranom traumatskom intrakranijskom krvarenju na Kliničkom zavodu za dijagnostičku i intervencijsku radiologiju, KBC-a Rijeka, u četveromjesečnom razdoblju.

Kao izolirano traumatsko intrakranijsko krvarenje najčešće je bio utvrđen subduralni hematom (SDH) (45,5%), zatim slijede subarahnoidno krvarenje (SAH) (40,9%), intracerebralno krvarenje (ICH) (9%) te epiduralni hematom (EDH) (4,5%) (graf 5).



Graf 5: Bolesnici razdjeljeni prema vrsti izoliranog traumatskog intrakranijskog krvarenja na Kliničkom zavodu za dijagnostičku i intervencijsku radiologiju, KBC-a Rijeka, u četveromjesečnom razdoblju.

U kombinirana intrakranijska krvarenja ubrajaju se različite kombinacije krvarenja unutar lubanje, pri čemu su najčešće kombinacije bile: SAH s kontuzijom mozga (42,3%), SDH i SAH s kontuzijom mozga (15,4%) te SAH i SDH (15,4%). Od ostalih kombiniranih intrakranijskih krvarenja detektirani su: ICH i SAH (7,6%), SDH s kontuzijom (3,8%), ICH, SAH i SDH (3,8%), ICH, SAH i EDH (3,8%), EDH i SDH (3,8%) (graf 6).

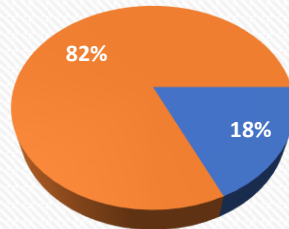


Graf 6: Raspodjela pacijenata prema pojedinim kombinacijama kombiniranih intrakranijskih krvarenja na Kliničkom zavodu za dijagnostičku i intervencijsku radiologiju, KBC-a Rijeka, u četveromjesečnom razdoblju.

Uspoređujući učestalost različitih vrsta traumatskih intrakranijskih krvarenja, bilo da se pojavljuju kao kombinirana ili izolirana pojava, SAH (68,8%) i SDH (39,6%) su prvi i drugi po učestalosti, zatim slijede ICH (14,6%) i EDH (6,2%).

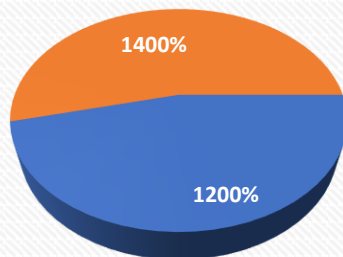
Nakon analize podataka, ustanovljeno je da je udio pacijenata s frakturom neurokranija bio 18.2% među pacijentima s izoliranim intrakranijskim krvarenjem, dok je udio pacijenata s frakturom neurokranija među pacijentima s udruženim intrakranijskim krvarenjem bio 46.2%. Statističkom analizom pomoću Hi-kvadrat testa nije utvrđena statistički značajna razlika u incidenciji frakture neurokranija između pacijenata s izoliranim intrakranijskim krvarenjem i pacijenata s kombiniranim intrakranijskim krvarenjem,  $\chi^2(1, N = 48) = 0.688$ ,  $p = 0.4069$ ,  $p > 0.05$  (Graf 7 i 8).

## IZOLIRANO TRAUMATSKO INTRAKRANIJSKO KRVARENJE



■ sa frakturom ■ bez frakture

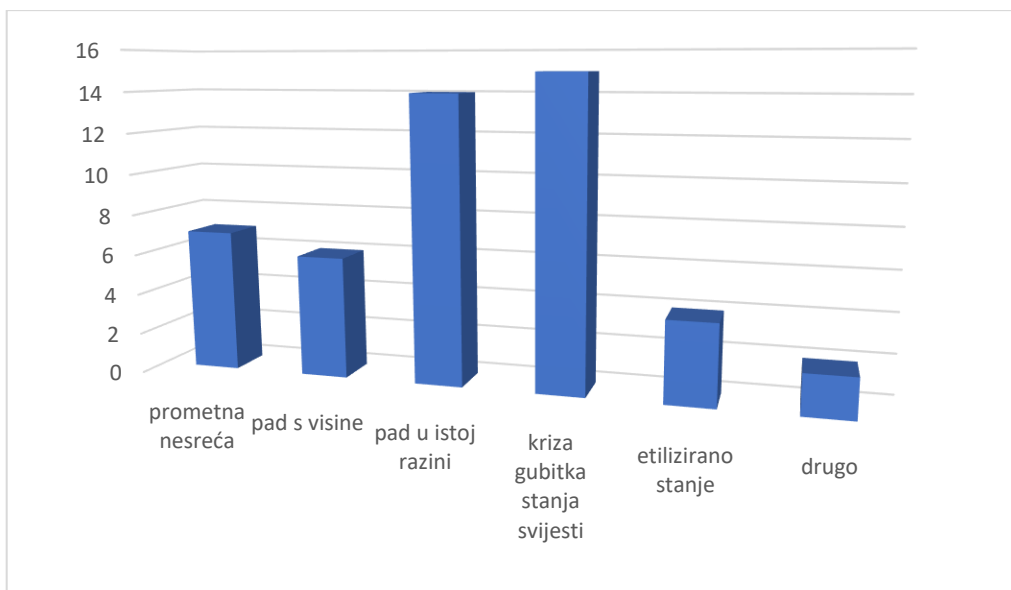
## KOMBINIRANO TRAUMATSKO INTRAKRANIJSKO KRVARENJE



■ sa frakturom ■ bez frakture

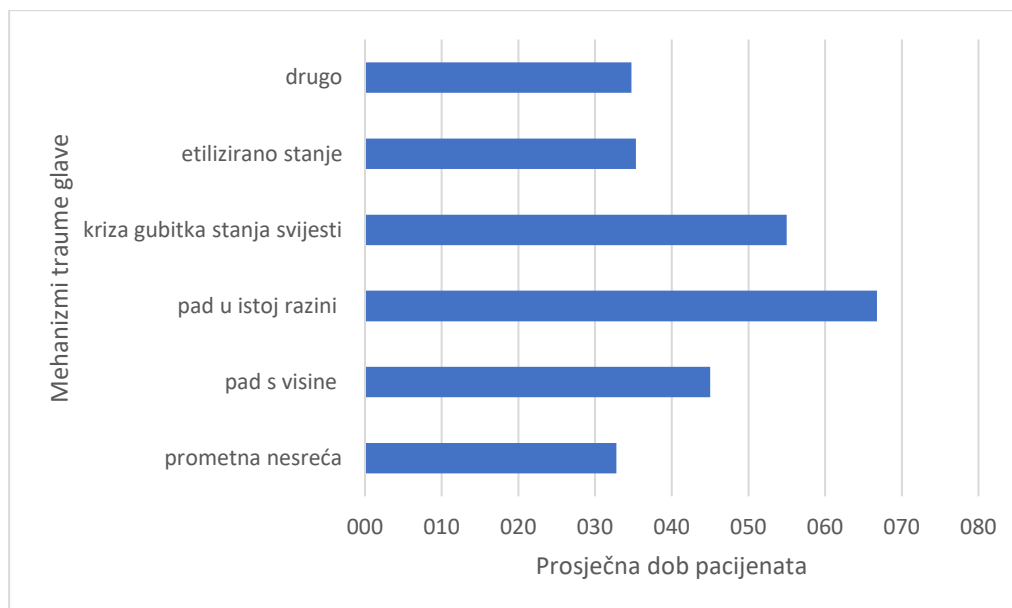
Graf 7 i 8: Razlika u incidenciji frakture neurokranija između pacijenata s izoliranim intrakranijskim krvarenjem i pacijenata s udruženim intrakranijskim krvarenjem na Kliničkom zavodu za dijagnostičku i intervencijsku radiologiju, u Kliničkom bolničkom centru u Rijeci-lokalitet Sušak.

Raspodjela pacijenata ovisno o mehanizmu nastanka trauma glave prikazana je grafom 9, gdje je najviše pacijenata zadobilo traumu glave padom u istoj razini (29,17%) i krizom gubitka stanja svijesti (31,13%).



Graf 9: Raspodjela pacijenata prema mehanizmu nastanka traume glave na Kliničkom zavodu za dijagnostičku i intervencijsku radiologiju, KBC-a Rijeka, u četveromjesečnom razdoblju.

Nadalje, korelirali smo dob pacijenata s mehanizmom nastanka intrakranijskog krvarenja. Statistička analiza (t-test) pokazala je statistički značajnu razliku u dobi pacijenata između navedena dva mehanizma nastanka traume glave ( $p < 0,001$ , pri razini značajnosti  $\alpha = 0,05$ ). Konkretno, srednja dob pacijenata koji su stradali u prometnoj nesreći iznosila je  $32,78 \pm 18,63$  godina, dok je kod onih koji su intrakranijsko krvarenje zadobili pri padu u razini  $66,78 \pm 8,84$  godine (graf 10).



Graf 10: Srednje vrijednosti dobi pacijenata za različite vrste mehanizama traume glave, uključujući prometnu nesreću i pad u istoj razini na Kliničkom zavodu za dijagnostičku i intervencijsku radiologiju, KBC-a Rijeka, u četveromjesečnom razdoblju.

## 8. DISKUSIJA

Intrakranijsko krvarenje (IK), kao rezultat traumatske ozljede mozga (TBI), smatra se javnim zdravstvenim problemom jer pridonosi visokim stopama morbiditeta i mortaliteta u svim dobnim skupinama diljem svijeta (1). Prema Nacionalnom centru za zdravstvenu statistiku bilo je više od 69 000 smrtnih slučajeva povezanih s TBI-jem u Sjedinjenim Američkim Državama (SAD) 2021. godine. To je oko 190 smrtnih slučajeva povezanih s TBI-jem svaki dan. Ljudi najčešće zadobiju TBI nakon pada, ozljede vatrenim oružjem, prometne nesreće ili nakon fizičkog sukoba (1). Prema Nacionalnom centru za prevenciju i kontrolu ozljeda (eng. *Centers for Disease Control and Prevention, CDC*) u SAD-u pokazalo se da padovi dovode do gotovo polovice hospitalizacija povezanih s TBI-om, što je slučaj i u našem istraživanju ukoliko se zbroje svi pacijenti koji su zadobili TBI prilikom pada, bilo s visine, u istoj razini ili radi krize gubitka stanja svijesti. Zapanjujuća činjenica je da je samoubojstvo povezano s vatrenim oružjem najčešći uzrok smrti povezanih s TBI-jem u SAD-u (24; 25). Prometne nesreće je drugi uobičajeni mehanizam zadobivanja traumatske ozljede glave prema CDC-u.

Temeljna radiološka dijagnostička metoda za otkrivanje prisutnosti intrakranijskog krvarenja je kompjuterizirana tomografija mozga. CT skeniranje mozga je brza i neinvazivna dijagnostička procedura koja omogućuje liječnicima da dobiju detaljan uvid u strukturu mozga.

U kontekstu intrakranijskog krvarenja, CT mozga je posebno koristan jer osim što može sa sigurnošću otkriti krvarenje, može pouzdano procijeniti njegovu lokalizaciju, opseg i ozbiljnost. Također, može pružiti informacije o drugim potencijalnim ozljedama mozga, poput prijeloma lubanje ili prisutnosti edema.

U ovom radu analizirano je sveukupno 626 pacijenata, koji su u periodu od 01. siječnja 2022. do 30. travnja 2022. godine, bili upućeni na hitni CT mozga zbog trauma glave, na Kliničkom zavodu za dijagnostičku i intervencijsku radiologiju, u Kliničkom bolničkom centru u Rijeci, na Sušačkom lokalitetu.

Prije svega, ovo istraživanje dokazuje značajnu diskrepanciju između broja pozitivnih i negativnih nalaza CT-a mozga kod bolesnika upućenih na hitni CT zbog traume glave. Rezultati pokazuju da je broj pozitivnih nalaza bio više od 50% manji u odnosu na broj negativnih nalaza, čime smo potvrdili svoju prvz hipotezu, koja glasi: „Broj pozitivnih nalaza CT-a mozga kod bolesnika koji su zbog traume glave upućeni na hitni CT mozga na Kliničkom zavodu za radiologiju u četveromjesečnom razdoblju bio je za više od 50 % manji u odnosu na broj negativnih nalaza“.

Do sličnog rezultata u svom istraživanju došli su Molaei-Langroudi R. i sur., naime od 610 pacijenata, njih 101 (16.5%) imalo je pozitivan nalaz, a 509 (83.5%) negativan nalaz CT-a mozga (26). Ovaj rezultat predstavlja ozbiljan problem u kliničkoj praksi i nameće pitanja o adekvatnosti dijagnostičkog procesa u slučajevima traume glave. S jedne strane, pacijenti su izloženi ionizirajućem zračenju i dodatnom stresu zbog potrebe za CT skeniranjem. S druge strane, postoji zabrinutost da je klinički pregled nedovoljan ili nedovoljno pouzdan u prepoznavanju ozbiljnih ozljeda mozga. U našem istraživanju, od ukupnog broja pacijenata koji su podvrgnuti CT-u mozga, čak 65,3% je imalo uredan nalaz. Ova visoka stopa negativnih nalaza upućuje na mogućnost da se određeni pacijenti šalju na CT mozga bez prave medicinske indikacije, što osim nepotrebnog izlaganja ionizirajućem zračenju povećava troškove obrade te nepotrebno opterećuje radiološke resurse. Rješavanje ovog problema zahtijeva multidisciplinarni pristup. Prvo, važno je educirati medicinsko osoblje o kriterijima za upućivanje pacijenata na hitni CT mozga, što podrazumjeva klinički pregled provoden temeljito i strukturirano, s posebnim naglaskom na prepoznavanje simptoma i znakova traume glave.

U našoj studiji je razlika između muškaraca i žena upućenih na hitni CT mozga zbog traume glave bila evidentna. Odnosno, od ukupnog broja pacijenata, 377 (60%) bilo je pacijenata muškog spola, dok je 249 (40%) bilo pripadnica ženskog spola. U istraživanjima



drugih autora također je dokazana razlika u broju muškaraca i žena koji su podvrgnuti CT skeniranju zbog traume glave, pri čemu je broj muškaraca bio veći (26; 27). Primjerice, u istraživanju Munivenkatappa A. i sur. zabilježeni su podaci o 1627 pacijenata s TBI-jem, od kojih je 80% ispitanika bilo muškog spola, a samo 20% ženskog spola (27).

Incidencija traumatskog intrakranijskog krvarenja raste sa životnom dobi, a u bolesnika ove studije doseže maksimum u dobi od 70 do 79 godina (20,77%). Komparativna studija Waynea W. Fua i njegovih suradnika otkriva slične rezultate i potvrđuje da je učestalost traumatskog intrakranijskog krvarenja veća kod starijih osoba. Konkretno, najstarije dobne skupine (75 do 84 godine i 85 ili stariji) bilježe najznačajniji prosječni godišnji porast stope prijema pacijenata s traumatskom ozljedom mozga tijekom petogodišnjeg istraživanja ( $p < 0,001$ ) (28).

U ovoj studiji, zanimljivo je primijetiti da je 22 (45,8%) pacijenata imalo izolirano traumatsko intrakranijsko krvarenje, dok je kod ostalih 26 (54,2%) bilo prisutno kombinirano traumatsko krvarenje, čime smo obranili i našu drugu hipotezu, koja glasi: „Među ispitanicima broj kombiniranih intrakranijskih krvarenja bio je veći u odnosu na izolirana“.

Ovi rezultati mogu se usporediti s drugim studijama koje su također analizirale pojavnost i kombinaciju traumatskog intrakranijskog krvarenja te su dobiveni slični rezultati (15, 29). U istraživanju Bez M.-a i sur. sudjelovalo je ukupno 885 ozlijeđenih osoba, od kojih je 271 (30%) imalo izolirano traumatsko intrakranijsko krvarenje, a ostalih 614 (70%) kombinirano traumatsko intrakranijsko krvarenje (15).

Uspoređujući učestalost među vrstama traumatskih intrakranijskih krvarenja, SAH (68,8%) i SDH (39,6%) su prvi i drugi po učestalosti među našim ispitanicima. Iz navedenog rezultata vidimo da nismo obranili našu treću hipotezu koja glasi: „Među ispitanicima najčešće intrakranijsko krvarenje bio je subduralni hematoma.“

Naši rezultati su usporedivi s rezultatima drugih istraživanja koja su također proučavala učestalost vrste traumatskih intrakranijskih krvarenja. Na primjer, Cheng-Shyuan Rau i sur. su u jednoj studiji objavljenoj u časopisu "International Journal of Environmental Research and Public Health" analizirali pacijente s traumatskim intrakranijskim krvarenjem i utvrdili da je najveća incidencija bila subduralnog hematoma i subarahnoidnog krvarenja, samo što je u njihovom istraživanju, za razliku od našeg, prvi po učestalosti bio SDH s udjelom od 67.7%, a potom SAH s incidencijom od 52.9% (30).

Nadalje, statističkom analizom pomoću Hi-kvadrat testa nije utvrđena statistički značajna razlika u incidenciji frakture neurokranija između pacijenata s izoliranim intrakranijskim krvarenjem i pacijenata s udruženim intrakranijskim krvarenjem,  $\chi^2(1, N = 48) = 0.688$ ,  $p = 0.4069$ ,  $p > 0.05$ . Pri čemu je udio pacijenata s frakturom neurokranija bio 18.2% među pacijentima s izoliranim intrakranijskim krvarenjem, dok je udio pacijenata s frakturom neurokranija bio 46.2% među pacijentima s udruženim intrakranijskim krvarenjem. Međutim, Ahmad Faried i sur. u svom radu utvrdili su snažnu korelaciju ( $p < 0.05$ ) između frakture neurokranija i kombiniranog traumatskog intrakranijskog krvarenja (31).

Za kraj, srednja dob pacijenata koji su intrakranijsko krvarenje zadobili u prometnoj nesreći iznosila je  $32,78 \pm 18,63$  godina, dok je kod onih kod kojih je uzrok traume bio pad u istoj razini ta vrijednost iznosila  $66,78 \pm 8,84$  godine. T-test je pokazao statistički značajnu razliku u dobi pacijenata razdjeljenih temeljem ta dva mehanizma nastanka traume ( $p < 0,001$ ). Ovi rezultati se mogu usporediti s rezultatima istraživanja koje je proveo Huh KR sa sur. u kojem izvještavaju o sličnim rezultatima. Konkretno, primijećeno je da su pacijenti koji su stradali u prometnim nesrećama značajno mlađi, u najvećem broju pripadali su dobnom razredu od 30 do 39 godina, u usporedbi s pacijentima koji su intrakranijsko krvarenje zadobili nakon pada, od kojih je većina bila starija od 70 godina (26).

Ovi rezultati ukazuju na potrebu za daljnjim istraživanjima u vezi s traumatskim intrakranijskim krvarenjima i njihovim karakteristikama. Rezultati studije su pružili vrijedne uvide u učestalost, vrste i povezanost traumatskog intrakranijskog krvarenja s drugim parametrima, kao što su dob i spol pacijenata, prisutnost fraktura neurokranija i mehanizmi nastanka traume glave. Međutim, radi boljeg razumijevanja ovih pitanja i donošenja relevantnih kliničkih smjernica, daljnja istraživanja s većim brojem ispitanika su potrebna. Veći uzorak pacijenata omogućit će bolju statističku snagu i generalizaciju rezultata na širu populaciju. Također, inkluzija različitih centara ili institucija može doprinijeti boljoj reprezentativnosti rezultata. Osim toga, buduća istraživanja mogu se usredotočiti na specifične aspekte kao što su mehanizmi ozljede, kliničke karakteristike pacijenata, prognostički faktori i optimalne strategije dijagnostike i liječenja.

## 9. ZAKLJUČAK

- U četveromjesečnom razdoblju, od 01. siječnja 2022. do 30. travnja 2022. godine, analizirano je sveukupno 626 pacijenata koji su boli podvrgnuti kitnom CT-u mozga.
- Od ukupnog broja naših ospitanika 377 (60%) pacijenata je bilo muškog spola, dok ih je 249 (40%) bilo ženskog spola,
- Prosječna dob ispitanika iznosila je  $62,65 \pm 21,31$  godina, najmlađi pacijent imao je 1 godinu, a najstariji 99 godina.
- Najveći broj pacijenata bio je u dobnom razredu od 70 do 79 godina, ukupno 130 (20,77%).
- Najmanji broj pacijenata bio je u dobnom razredu od 1 do 9 godina, ukupno 6 (0,96%).
- Od svih pacijenata, 409 (65,3%) ih je imalo uredan nalaz.
- Od preostalih 217, njih 65 (29,9%) je imalo recentni intrakranijski patološki proces
- Od tih 65 pacijenata, njih 48 (73,8%) imalo je traumatsko intrakranijsko krvarenje, od kojih se kod 22 (45,8%) pacijenata traumatsko intrakranijsko krvarenje pojavilo kao izolirana pojava, a kod ostalih 26 (54,2%) kao kombinirana pojava.
- Od izoliranih traumatskih intrakranijskih krvarenja najčešće je dijagnosticiran subduralni hematoma (SDH) (45,5%), slijedi subarahnoidno krvarenje (SAH) (40,9%), intracerebralno krvarenje (ICH) (9%) te epiduralni hematoma (EDH) (4,5%)
- U kombinirana intrakranijska krvarenja ubrajaju se različite kombinacije krvarenja unutar lubanje, pri čemu su najčešće kombinacije bile: SAH s kontuzijom mozga (42,3%), SDH i SAH s kontuzijom mozga (15,4%) te SAH i SDH (15,4%)
- Uspoređujući učestalost različitih vrsta traumatskih intrakranijskih krvarenja, bilo da se pojavljuju kao kombinirana ili izolirana pojava, SAH (68,8%) i SDH (39,6%) su prvi i drugi po učestalosti, zatim slijede ICH (14,6%) i EDH (6,2%)
- Ustanovljeno je da je udio pacijenata s frakturom neurokranija bio 18,2% među pacijentima s izoliranim intrakranijskim krvarenjem, dok je udio pacijenata s frakturom neurokranija bio 46,2% među pacijentima s udruženim intrakranijskim krvarenjem
- Statističkom analizom pomoću Hi-kvadrat testa nije utvrđena statistički značajna razlika u incidenciji frakture neurokranija između pacijenata s izoliranim intrakranijskim

krvarenjem i pacijenata s udruženim intrakranijskim krvarenjem,  $\chi^2(1, N = 48) = 0.688$ ,  
 $p = 0.4069$ ,  $p > 0.05$

- Srednja dob pacijenata koji su stradali u prometnoj nesreći iznosila je  $32,78 \pm 18,63$  godina, a onih koji su intrakranijsko krvarenje zadobili nakon pada u razini  $66,78 \pm 8,84$  godine.
- T-test je rezultirao statistički značajnom razlikom u dobi pacijenata između dva mehanizma traume glave-prometne nesreće i pada u istoj razini ( $p < 0,001$ , pri razini značajnosti  $\alpha = 0,05$ )
- Uspoređujući slična istraživanja drugih autora, ova studija potvrđuje podudarnost ključnih podataka i rezultata.

## 10. LITERATURA

1. Maas AI, Stocchetti N, Bullock R. Moderate and severe traumatic brain injury in adults: a review. *Lancet Neurol* 2008; 7(8):728-741.
2. Perel P, Roberts I, Bouamra O. et al. Intracranial bleeding in patients with traumatic brain injury: A prognostic study. *BMC Emerg Med* 9, 15 (2009).
3. Tenny S, Thorell W. Intracranial Hemorrhage. Dostupno na: <https://www.ncbi.nlm.nih.gov/books/NBK470242/> (preuzeto 3.6.2023.).
4. Gavranić A, Šimić H, Škoro I, Stanković B, Rotim K, Kolić Z. Subarahnoidalno krvarenje. *Medicina Fluminensis*. 2011 and 47(2):143-156.
5. Heit JJ, Iv M, Wintermark M. Imaging of Intracranial Hemorrhage. *J Stroke*. 2017 Jan;19(1):11-27.
6. Bajek S., Bobinac D., Jerković R., Malnar D., Marić. Sustavna anatomija čovjeka. Rijeka : Digital point tiskara d.o.o., 2007. 193-215.
7. Scanlon V. C., Sanders T., *Essentials of Anatomy and Physiology*, 5th Edition, Philadelphia: F.A. DAVIS COMPANY, 2007. 176-182.
8. Basic Brain Anatomy, chapter 2 and pp. 14, dostupno na: [http://samples.jbpub.com/9781449652449/94170\\_CH02\\_SECURE.pdf](http://samples.jbpub.com/9781449652449/94170_CH02_SECURE.pdf) (preuzeto 4.7.2023.).
9. Kukuljan M. Radiološka procjena komplikacija spontanog subarahnoidalnog krvarenja [magistarski rad]. [Rijeka]: Medicinski fakultet, Sveučilište u Rijeci, 2001. 103 p.
10. Hies T. *Anatomy of the Brain*. CMI, Mayfield clinic, Cincinnati, Ohio, 2018. 1-7.
11. Marieb EN, Hoehn K. *Human Anatomy & Physiology*. 10th ed. Boston, MA: Pearson Education, Inc and 2016., 460-461. pp. 460-461.
12. Qureshi AI, Tuhim S, Broderick JP, Batjer HH, Hondo H, Hanley DF. Spontaneous intracerebral hemorrhage. *N Engl J Med*. 2001 May 10;344(19):1450-60.
13. Rinkel GJ. Intracranial aneurysm screening: indications and advice for practice. *Lancet Neurol*. 2005 Feb;4(2):122-8.
14. Capecchi M, Abbattista M, Martinelli I. Cerebral venous sinus thrombosis. *J Thromb Haemost*. 2018 Oct;16(10):1918-1931.

15. Bez M, Bez D, Tsur AM, Nadler R, Benov A, Chen J. Isolated Versus Non-isolated Traumatic Brain Injuries Identification and Decision Making: A Comparative Study. *Isr Med Assoc J.* 2022 Sep;24(9):574-578.
16. DenOtter TD, Schubert J. Hounsfield Unit. [Updated 2023 Mar 6]. In: StatPearls [Internet]. Treasure Island (FL): StatPearls Publishing; 2023 Jan. Dostupno na: <https://www.ncbi.nlm.nih.gov/books/NBK54772117>.
17. Babu JM, Patel SA, Palumbo MA, Daniels AH. Spinal Emergencies in Primary Care Practice. *Am J Med.* 2019 Mar;132(3):300-306.
18. Kumar K. Epidural hematoma. Case study, Radiopaedia.org, dostupno na: <https://doi.org/10.53347/rID-165693> (pristupljeno 19.7.2023).
19. Joubert C, Gazzola S, Sellier A, Dagain A. Acute idiopathic spinal subdural hematoma: What to do in an emergency? *Neurochirurgie.* 2019 Apr-Jun;65(2-3):93-97.
20. Spetzler RF, McDougall CG, Zabramski JM, Albuquerque FC, Hills NK, Nakaji P, Karis JP, Wallace RC. Ten-year analysis of saccular aneurysms in the Barrow Ruptured Aneurysm Trial. *J Neurosurg.* 2019 Mar 8;132(3):771-776.
21. Gaillard F, Bell D, Kang O, et al. Glasgow Coma Scale. Reference article, Radiopaedia.org, dostupno na: <https://doi.org/10.53347/rID-19412>. (pristupljeno 12.7.2023)
22. Davis PC. Expert Panel on Neurologic Imaging. Head trauma. *AJNR Am J Neuroradiol.* 2007 Sep;28(8):1619-21.
23. Jones J, Murphy A, Foster T, et al. CT head (protocol). Reference article, Radiopaedia.org, dostupno na: <https://doi.org/10.53347/rID-8996>. (pristupljeno 8.7.2023)
24. Daugherty J, Waltzman D, Sarmiento K, Xu L. Traumatic brain injury–related deaths by race/ethnicity, sex, intent, and mechanism of injury — United States, 2000–2017. *MMWR Morb Mortal Wkly Rep.* 2019;68(46):1050-1056.
25. Miller GF, Kegler SR, Stone DM. Traumatic brain injury–related deaths from firearm suicide: United States, 2008–2017. 2020(0):e1-e3.
26. Molaie-Langroudi R, Alizadeh A, Kazemnejad-Leili E, Monsef-Kasmaie V, Moshirian SY. Evaluation of Clinical Criteria for Performing Brain CT-Scan in Patients with Mild Traumatic Brain Injury; A New Diagnostic Probe. *Bull Emerg Trauma.* 2019;7(3):269-277

27. Huh KR, Kim JY, Choi SH, Yoon YH, Park SJ, Lee ES. Comparison of traumatic brain injury patients with brain computed tomography in the emergency department by age group. *Clin Exp Emerg Med.* 2020 Jun 30;7(2):81-86.
28. Munivenkatappa A, Agrawal A, Shukla DP, Kumaraswamy D, Devi BI. Traumatic brain injury: Does gender influence outcomes? *Int J Crit Illn Inj Sci.* 2016 Apr-Jun;6(2):70-3.
29. Fu WW, Fu TS, Jing R, McFaul SR, Cusimano MD. Predictors of falls and mortality among elderly adults with traumatic brain injury: A nationwide, population-based study. *PLoS One.* 2017; 12(4).
30. Tiruneh A, Siman-Tov M, Givon A, Trauma Group I, Peleg K. Comparison between traumatic brain injury with and without concomitant injuries: an analysis based on a national trauma registry 2008-2016. *Brain Inj.* 2020;34(2):213-223.
31. Rau CS, Wu SC, Hsu SY, Liu HT, Huang CY, Hsieh TM, Chou SE, Su WT, Liu YW, Hsieh CH. Concurrent Types of Intracranial Hemorrhage are Associated with a Higher Mortality Rate in Adult Patients with Traumatic Subarachnoid Hemorrhage: A Cross-Sectional Retrospective Study. *Int J Environ Res Public Health.* 2019;16(23):4787
32. Faried A, Halim D, Widjaya IA, Badri RF, Sulaiman SF, Arifin MZ. Correlation between the skull base fracture and the incidence of intracranial hemorrhage in patients with traumatic brain injury. *Chin J Traumatol.* 2019;22(5):286-289

## 11. POPIS ILUSTRACIJA

### 11.1. Slike

Slika 1: Sagitalni presjek mozga gledan s lijeve strane. Presjek prikazuje anatomiju kao i reznjeve velikog mozga. (Izvor: . Scanlon V. C., Sanders T., Essentials of Anatomy and Physiology, 5th Edition, Philadelphia: F.A. DAVIS COMPANY, 2007. 176-182.)

Slika 2: Struktura moždanih ovojnica prikazana frontalnim presjekom lubanje (izvor: [https://en.wikipedia.org/wiki/Meninges#/media/File:1316\\_Meningeal\\_LayersN.jpg](https://en.wikipedia.org/wiki/Meninges#/media/File:1316_Meningeal_LayersN.jpg) )

Slika 3: CT mozga bez kontrasta, aksijalni presjek, epiduralni hematoma uz rub lijeve hemisfere mozga-arhiva Kliničkog zavoda za dijagnostičku i intervencijsku radiologiju, KBC-a Rijeka.

Slika 4: CT mozga, bez kontrasta, aksijalni presjek, obostrano subduralno hipodenzne zone, veća lijevo koja izaziva jači *mass efekt* na okolne strukture, što rezultira subfalcinom hernijacijom lijeve lateralne komore. Bilateralni kronični subduralni hematoma-arhiva Kliničkog zavoda za dijagnostičku i intrvencijsku radiologiju, KBC-a Rijeka.

Slika 5: CT mozga, bez kontrasta, aksijalni presjek, hiperdenzni sadržaj u subarahnoidnom prostoru; u bazalnim cisternama-arhiva Kliničkog zavoda za dijagnostičku i intervencijsku radiologiju, KBC-a Rijeka

Slika 6: CT mozga, bez kontrasta, aksijalni presjek, hiperdenzni sadržaj unutar moždanog parenhima-arhiva Kliničkog zavoda za dijagnostičku i intervencijsku radiologiju, KBC-a Rijeka.

Slika 7. Podjela pacijenata s obzirom na nalaz CT-a mozga.

### 11.2. Grafovi

Graf 1. Zastupljenost bolesnika po spolovima koji su zbog traume glave upućeni na hitni CT mozga na Kliničkom zavodu za dijagnostičku i intervencijsku radiologiju, KBC-a Rijeka, u četveromjesečnom razdoblju.

Graf 2: Zastupljenost bolesnika po dobi koji su zbog traume glave upućeni na hitni CT mozga na Kliničkom zavodu za dijagnostičku i intervencijsku radiologiju, KBC-a Rijeka, u četveromjesečnom razdoblju.

Graf 3: Pacijenti razdjeljeni prema pozitivnom i negativnom nalazu CT-a mozga na Kliničkom zavodu za dijagnostičku i intervencijsku radiologiju, KBC-a Rijeka, u četveromjesečnom razdoblju.



Graf 4: Zastupljenost bolesnika prema izoliranom i kombiniranom traumatskom intrakranijskom krvarenju na Kliničkom zavodu za dijagnostičku i intervencijsku radiologiju, KBC-a Rijeka, u četveromjesečnom razdoblju.

Graf 5: Bolesnici razdjeljeni prema vrsti izoliranog traumatskog intrakranijskog krvarenja na Kliničkom zavodu za dijagnostičku i intervencijsku radiologiju, KBC-a Rijeka, u četveromjesečnom razdoblju.

Graf 6: Raspodjela pacijenata prema pojedinim kombinacijama kombiniranih intrakranijskih krvarenja na Kliničkom zavodu za dijagnostičku i intervencijsku radiologiju, KBC-a Rijeka, u četveromjesečnom razdoblju.

Graf 7 i 8: Razlika u incidenciji frakture neurokranija između pacijenata s izoliranim intrakranijskim krvarenjem i pacijenata s udruženim intrakranijskim krvarenjem na Kliničkom zavodu za dijagnostičku i intervencijsku radiologiju, u Kliničkom bolničkom centru u Rijeci-lokalitet Sušak.

Graf 9: Raspodjela pacijenata prema mehanizmu nastanka traume glave na Kliničkom zavodu za dijagnostičku i intervencijsku radiologiju, KBC-a Rijeka, u četveromjesečnom razdoblju.

Graf 10: Srednje vrijednosti dobi pacijenata za različite vrste mehanizama traume glave, uključujući prometnu nesreću i pad u istoj razini na Kliničkom zavodu za dijagnostičku i intervencijsku radiologiju, KBC-a Rijeka, u četveromjesečnom razdoblju.

### 11.3. *Tablice*

Tablica 1: Glasgowska skala kome (GCS)

## **12. KRATKI ŽIVOTOPIS**

Rođena sam 15. srpnja 2001. godine u Port Sudanu, Sudanu. U svojoj četvrtoj godini života, 2005. godine, preselila sam se s obitelji u Rijeku, Hrvatsku, gdje sam započela svoje školovanje. Nakon dolaska u Rijeku, upisala sam Osnovnu školu Trsat. Nakon završetka osnovne škole, upisala sam Prvu sušačku hrvatsku gimnaziju u Rijeci. Nakon uspješno položene mature 2019. godine, odlučila sam nastaviti obrazovanje na Fakultetu zdravstvenih studija, Sveučilišta u Rijeci. Upisala sam preddiplomski stručni studij radiološke tehnologije i ostvarila sve uvjete za obranu Završnog rada.