

# KLINIČKA FOTOGRAFIJA U MEDICINSKOJ DOKUMENTACIJI

---

**Rudec, Matilda**

**Master's thesis / Diplomski rad**

**2023**

*Degree Grantor / Ustanova koja je dodijelila akademski / stručni stupanj:* **University of Rijeka, Faculty of Health Studies / Sveučilište u Rijeci, Fakultet zdravstvenih studija u Rijeci**

*Permanent link / Trajna poveznica:* <https://um.nsk.hr/um:nbn:hr:184:718003>

*Rights / Prava:* [In copyright](#) / [Zaštićeno autorskim pravom.](#)

*Download date / Datum preuzimanja:* **2024-11-07**

*Repository / Repozitorij:*

[Repository of the University of Rijeka, Faculty of Health Studies - FHSRI Repository](#)



SVEUČILIŠTE U RIJECI  
FAKULTET ZDRAVSTVENIH STUDIJA  
SVEUČILIŠNI DIPLOMSKI STUDIJ  
MENADŽMENT U SESTRINSTVU

Matilda Rudec

KLINIČKA FOTOGRAFIJA U MEDICINSKOJ DOKUMENTACIJI

Diplomski rad

Rijeka, 2023

UNIVERSITY OF RIJEKA  
FACULTY OF HEALTH STUDIES  
GRADUATE UNIVERSITY STUDY OF MANAGEMENT IN NURSING

Matilda Rudec

CLINICAL PHOTOGRAPHY IN MEDICAL DOCUMENTATION:

Final thesis

Rijeka, 2023

Mentor rada: izv. prof. dr. sc. Goran Hauser, dr. med.

Diplomski rad obranjen je dana \_\_\_\_\_ u/na \_\_\_\_\_,

pred povjerenstvom u sastavu:

- 1.
- 2.
- 3.

Stranica za turnitin

## Zahvala

Ovaj rad predstavlja spoj moje dugogodišnje strasti prema fotografiji i predanosti medicinskom polju te se nadam da će njegovi rezultati biti od koristi za daljnji napredak u ovoj oblasti. Vjerujem da sam kroz godine stekla potrebno znanje, iskustvo i vještine iz područja fotografije, koje u kombinaciji sa znanjem i iskustvom iz područja medicine uvelike mogu doprinijeti razvoju kliničke fotografije u Hrvatskoj.

Prije svega, želim se zahvaliti svom mentoru, izv. prof. dr. sc. Goranu Hauseru, dr. med. na neprocjenjivom vodstvu, stručnim savjetima i nesebičnoj podršci tijekom cijelog procesa istraživanja. Vaša stručnost i posvećenost bili su ključni za uspješno provođenje ovog rada, a mentorstvo nije samo oblik profesionalne podrške, već i primjer izvrsnosti u akademskom svijetu. Hvala vam što ste mi pomogli rasti kao istraživač, kao zdravstveni djelatnik i kao osoba.

Želim se zahvaliti pacijentima čija su fotografije korištene u ovom radu. Vaša dobrovoljna suradnja i sudjelovanje u stvaranju kliničkih fotografija bili su ključni za uspješno provođenje ovog rada. Vaša žrtva i povjerenje u medicinsku znanost zaslužuju posebno priznanje.

Zahvalu upućujem i osoblju Zavoda za Hematologiju, KBC-a Rijeka, glavnoj sestri Nini Jajaš, te svim kolegama i kolegicama hvala na razumijevanju i podršci koja mi je omogućila privesti studiranje kraju.

Naravno, ne zaboravljam ni obitelj i prijatelje koji su mi pružali neprestanu potporu i razumijevanje tijekom ovog akademskog puta. Vaša podrška bila je neizostavan dio ovog uspjeha.

Svi vi ste bili nezaobilazan dio ovog putovanja i zahvaljujući vama, ovaj rad je postao stvarnost. Hvala vam još jednom na vašoj podršci i vjeri u moj rad.

S poštovanjem,

Matilda Rudec

## Sadržaj:

SAŽETAK.....	9
ABSTRACT.....	10
1. UVOD .....	11
1.1. Povijest fotografije .....	11
1.2. Analogna fotografija.....	14
1.3. Digitalna fotografija .....	15
1.4. Osnovne oblici fotografije .....	15
2. KLINIČKA FOTOGRAFIJA.....	17
2.1. Povijest kliničke medicine.....	17
2.2. Zašto je važna medicinska fotografija .....	21
3. TEHNIČKI ASPEKTI KLINIČKE FOTOGRAFIJE .....	25
3.1. Fotografska oprema .....	25
3.2. Klinička fotografija pametnim telefonom .....	26
3.3. Standardizacija.....	27
3.4. Osvjetljenje.....	28
3.5. Pozadina kliničke fotografije.....	28
3.6. Kontrola boja .....	28
3.7. Mjerne skale .....	29
3.8. Upotreba zrcala.....	30
3.9. Informativni pristanak za kliničku fotografiju.....	31
3.10. Vođenje dokumentacije kliničke fotografije.....	32
4. PRISTUP PACIJENTU U KLINIČKOJ FOTOGRAFIJI .....	33
4.1. Postupak fotografiranja .....	35
4.1.1 Priprema pacijenta.....	35
4.1.2 Postavljanje Opreme .....	35

4.1.3 Svjetlo i okolina .....	35
4.1.4 Fokus i Udaljenost.....	35
4.1.5 Snimanje Slike.....	35
4.2 Rezultati .....	36
4.2.1 Canon EOS 550D .....	36
4.2.2 iPhone 14 Pro Max .....	36
4.2.3 Huawei P30 Pro.....	37
4.2.4 Samsung Galaxy A70.....	38
4.3. Profesionalna Oprema (Canon EOS 550D) .....	39
4.4. Pametni Telefoni (iPhone 14 Pro Max, Huawei P30 Pro, Samsung Galaxy A70) .....	40
4.5. Praktična Primjena .....	42
4.6. Preporuke za praksu .....	42
4.6.1 Dnevno svjetlo i priprema okoline .....	42
4.6.2 Odabir kamere .....	43
4.6.3 Priprema pacijenta.....	43
4.6.4 Stabilnost i fokus.....	43
4.7. Standardizacija za snimanje kliničke fotografije.....	45
4.7.1. Fotografska oprema.....	45
4.7.2. Pozadina .....	45
4.7.3. Osvjetljenje.....	45
4.7.4. Pozicioniranje pacijenta .....	45
4.7.5. Standardizacija .....	46
5. ETIČKE DILEME U KLINIČKOJ FOTOGRAFIJI .....	47
5.7. Narušavanje privatnosti i masovna distribucija.....	48
5.8. Privatnost pacijenta -fotografiranje osjetljivih područja .....	49
5.9. Informirani pristanak o sustavima pohrane .....	50
5.10. Nedostatak tehničke standardizacije .....	50



5.10.1.	Načelo: dobročinstvo .....	50
5.10.2.	Dobročinstvo nasuprot pacijentove autonomije .....	51
5.11.	Nedostatak smjernica za mobilne tehnologije i internet forum u medicini .....	51
6.	KLINIČKA FOTOGRAFIJA U PRAĆENJU DEKUBITUSA .....	53
6.1.	Kategorizacija dekubitusa pomoću kliničke fotografije.....	53
6.2.	Protokol kliničkog fotografiranja dekubitusa.....	56
7.	ZAKLJUČAK .....	62
8.	LITERATURA.....	63
9.	PRILOZI.....	66
10.	ŽIVOTOPIS .....	67

## SAŽETAK

Klinička fotografija je grana fotografije koja se koristi u medicinskom okruženju radi dokumentiranja kliničkih slučajeva, medicinskih stanja i postupaka. Ova vrsta fotografije ima široku primjenu u medicinskoj praksi, istraživanjima i obrazovanju. Klinička fotografija se koristi za snimanje detaljnih vizualnih informacija o pacijentima, što može biti od velike koristi u dijagnozi, praćenju napretka bolesti i planiranju terapije. Fotografije se često koriste za dokumentiranje kože, rana, ožiljaka, promjena na površini kože ili sluznica, kao i za praćenje rezultata tretmana. Preciznost i kvaliteta kliničkih fotografija su izuzetno važne kako bi se osigurala dosljednost i pouzdanost dokumentiranja. Ovo uključuje pravilno osvjetljenje, perspektivu i upotrebu standardiziranih postavki i skaliranja kako bi se omogućila usporedba slike s vremenom ili s drugim slučajevima.

Digitalni fotoaparati, kada se koriste ispravno, mogu pružiti osnovu za telemedicinske usluge. Sve sofisticiraniji digitalni fotoaparati, u kombinaciji s poboljšanom brzinom i dostupnošću interneta, čine ih instrumentom s kojim bi svaki zdravstveni stručnjak trebao biti upoznat. Fotografiranje zadovoljavajućih slika pacijenata zahtijeva vještine kliničke fotografije (4). Čak i fotografiranje kartica, monitora, rendgenskih filmova i uzoraka također zahtijeva stručnost. Snimanje slika pomoću digitalnih fotoaparata često se obavlja s nedovoljnom pažnjom, što može rezultirati netočnim rezultatima studije. Postupci u kliničkoj fotografiji ne bi se trebali razlikovati među uređajima ili od zemlje do zemlje. Snimanje fotografije trebalo bi biti standardizirani proces. Postoje sedam glavnih scenarija u kliničkoj fotografiji, a zdravstveni stručnjaci koji koriste kamere trebali bi biti upoznati sa svima njima. Dobivanje informiranog pristanka prije fotografiranja trebalo bi biti uobičajeni dio rutine kliničke fotografije.

Ovaj pregledni rad pruža smjernice iz dostupne literature o dosljednom osvjetljenju, ekspoziciji, pozicioniranju pacijenta, linearnoj skali, perspektivi, dubinskoj oštini i pozadini. Savjetuje o opremi i materijalima, uključujući digitalne i konvencionalne fotoaparate, bljeskalicu (*strobu*), filmove i odabir obrade. Naglašava se dosljednost pristupa - nije prihvatljivo koristiti fotografske trikove kako bi se poboljšao izgled kliničkih rezultata.

Ključne riječi: fotografska oprema, klinička fotografija, standardizacija, smjernice

## **ABBSTRACT**

Clinical photography is a branch of photography used in the medical field to document clinical cases, medical conditions and procedures. This type of photography is widely used in medical practise, research and education. Clinical photography is used to capture detailed visual information about patients that can be of great use in diagnosis, monitoring disease progression and treatment planning. Photographs are often used to document skin, wounds, scars, skin or mucosal changes, and to track treatment outcomes. The accuracy and quality of clinical photographs are extremely important to ensure consistency and reliability of documentation. This includes proper lighting, perspective and the use of standardised settings and scaling to allow comparison of images over time or with other cases.

Digital cameras, when used correctly, can form the basis for telemedicine services. Increasingly sophisticated digital cameras, coupled with the improved speed and availability of the internet, make them a tool that every medical professional should be familiar with. To obtain satisfactory images of patients, knowledge of clinical photography is required. Photographing charts, monitors, X-ray films and specimens also requires expertise. Taking pictures with digital cameras is often done with insufficient attention, which can lead to inaccurate examination results. Clinical photography procedures should not differ from camera to camera or from country to country. Taking a photograph should be a standardised process. There are seven main scenarios in clinical photography, and healthcare professionals using cameras should be familiar with all of them. Obtaining informed consent before taking a photograph should be a routine part of clinical photography.

This review includes advice from the available literature on consistent lighting, exposure, patient positioning, linear scaling, perspective, depth of field and background. It gives advice on equipment and materials, including digital and conventional cameras, flash (strobe), film and choice of processing. Consistency of approach is emphasised – it is not acceptable to use photographic tricks to improve the appearance of clinical results.

**Keywords:** Clinical photography, guidelines, photographic equipment, standardisation

## 1. UVOD

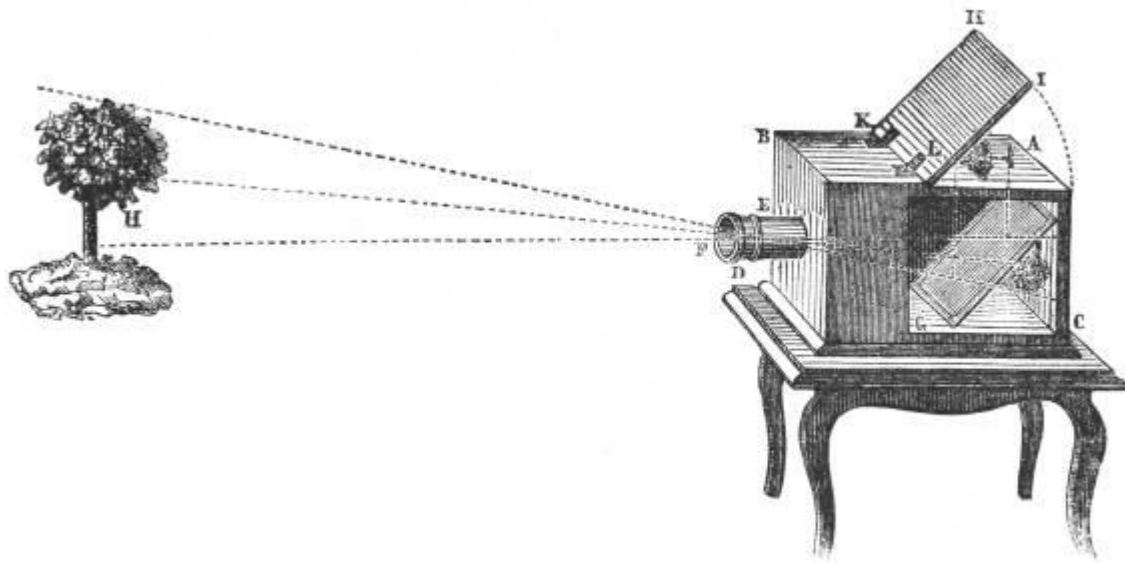
### 1.1. Povijest fotografije

Čovjek jednostavno voli primati poruke vidom i najveći dio svih poruka (vizualnih, slušnih, pojmovnih, opipnih, okusnih, mirisnih) ipak upamti samo ako ih vidi. Vid je za čovjeka vrlo važno osjetilo i poznata je izreka „Čuvaj to kao oko u glavi“. Fotografija je najpouzdaniji i najprecizniji medij za pohranjivanje vizualnih podataka, te se smatra vrlo privlačnom. Ništa na svijetu toliko precizno i vjerno ne prenosi sliku kao fotografija (osim možda filma, ali i film je zapravo sastavljen od fotografija).

Fotografija može biti korištena za bilježenje stvarnosti, ali može biti i stvaralačka ili umjetnička. Većina ljudi fotografiju koristi za prikazivanje stvarnosti. Obiteljske fotografije, s rođendana, vjenčanja, putovanja i slično čine najveći broj fotografija na svijetu. Nakon njih slijede novinska fotografija i klasična dokumentarna fotografija (znanstvena istraživanja, pohranjivanje podataka u arhivima, za razne dokumente, za učenje - u raznoraznim knjigama, udžbenicima i sl.). Manji broj ljudi stvara umjetničke fotografije, gdje je cilj uživati u ljepoti zarobljene slike i prenijeti neku umjetničku poruku, misao ili emociju. Fotografija je najbolji način pohranjivanja vizualnih podataka i najprecizniji medij. Znanje, vještina, maštovitost, originalnost i upornost osigurat će da bude kvalitetna i dobra, te čak i umjetnički lijepa.

Odredba točnog trenutka koji bi se mogao odabrati kao trenutak početka fotografske tehnike je gotovo nemoguća misija. Premda su neki sustavi zapisivanja slike svjetlom bili poznati čak u vrijeme faraona u Egiptu, a možda i početkom naše ere u Europi, nije moguće povezati tadašnja otkrića s razvojem fotografije kakvu poznajemo danas. Mogu se pronaći neke veze s time što je u Kini prije 3000 godina bilo poznato da svjetlo kroz mali otvor na prozoru u tamnoj prostoriji ocrta sliku na bijelom zidu. Aristotel je opisao ovaj princip stvaranja slike u svom djelu *Problematika* (oko 350. g. prije Krista), a arapski su znanstvenici u početku naše ere koristili takav princip za promatranje pomrčine Sunca (1). Leonardo da Vinci je oko 1500. godine konstruirao prijenosnu kutiju koju je nazvao kamera opskura (lat. *Camera obscura*, slika 1) koja se temelji na ovom principu. Na prednjoj strani kutije nalazio se mali otvor nasuprot kojeg je bilo mutno staklo na kojem se ocrtavala slika (2). Kamere opskure koristili su renesansni slikari kao pomoć u prikazu trodimenzionalne stvarnosti u dvodimenzionalnoj slici. Problemi s ovom kamerom bili su u tome što se jasna slika dobivala samo vrlo malim otvorom, što bi uzrokovalo mračnu sliku. Međutim, slika bi postala svjetlija, ali i izgubila oštrinu ako se otvor

poveća. Problem je u osnovi riješen 1659. godine kad je Barbaro stavio veću zbirnu leću (tzv. "objektiv") na veći otvor (3).



Slika 1. Kamera opskura


Izvor: <https://www.istockphoto.com/photos/camera-obscura>

Johann Schultze je 1727. godine proveo niz pokusa, nanoseći kredom prekrivenu srebrenim nitratom na kamen kako bi stvorio medij za zadržavanje slike koja bi se stvorila djelovanjem svjetla na nepokriveni dio kamena. Srebreni nitrat bi se potamnio od djelovanja svjetla, dok bi prekriveni dio koji nije bio osvjetljen ostao svijetao. Ovo bi rezultiralo fotogramom koji se tada nije mogao trajno zadržati, jer bi se neosvijetljeni dio slike potamnio nakon skidanja šablona.

1793. braća Nicephore i Claude Niepce pokušali su dobiti sliku zamjenom mutnog stakla kamere opskure medijem osjetljivim na svjetlo - metalnom pločom s asfaltnim slojem. Nakon izlaganja svjetlu, ploču bi postavili u petrolej, nadajući se da će se neosvijetljeni (mekani) dijelovi asfalta otopiti. Ovaj eksperiment nije uspio zbog nedovoljne količine svjetla koja je prolazila kroz otvor kamere opskure na ploču (4).

Nicephore Niepce je 1816. nabavio kameru opskuru s prikladnom sabirnom lećom te nastavio s eksperimentiranjem. Ovime je stvoren fotografski aparat koji postavlja temelje svih fotografskih aparata - kameru opskuru (tijelo fotografskog aparata) i sabirnu leću (objektiv fotografskog aparata) koja stvara sliku na samom fotoosjetljivom materijalu. Osam godina

kasnije, 1824. Nicephore Niepce je nakon dvanaest sati osvjetljavanja i obrade u petroleju dobio svoju prvu uspješnu sliku (slika 2). U Francuskoj se ovaj događaj slavi kao izum fotografije.



Slika 2. N. Niepce – Pogled kroz prozor- najstarija fotografija

Izvor: <https://studomat.ba/kako-izgleda-najstarija-fotografija-na-svijetu/90363/>

Nicephore Niepce je zajedno s Louis Jacquesom Daguerreom radio na poboljšanju fotografske tehnike od 1826. godine. Nakon Niepceove smrti 1833. godine, nastavio je raditi njegov sin Isidor. 1831. godine, Daguerre je otkrio da je srebreni jodid osjetljiv na svjetlost i počeo izrađivati fotoosjetljivi materijal nanošenjem sloja srebrenog jodida na metalnu ploču. S ovakvom pločom stavio bi je u fotografski aparat i dobio nevidljiv zapis svjetlom, odnosno osvjetljeni fotomaterijal. Nakon toga, ploča bi se stavila u ormarić u kojem bi para žive učinila sliku vidljivom i trajnom. Prva slika napravljena na ovaj način uspjela je 1837., a sustav je patentiran 1839. pod nazivom daguerotipija. Takve fotografije bile su stranično neispravne i jedinstvene, tj. nije ih se moglo kopirati. Unatoč tome, daguerotipije su davale kvalitetne slike, a vrijeme ekspozicije od 15 minuta omogućilo je da se naprave i portreti te se taj fotografski sustav brzo proširio u Europi i Americi (4).

Ernst Konig i Benno Homolka patentirali su 1903. godine pankromatski film - film osjetljiv na sve valne duljine vidljivog spektra (plavu, zelenu i crvenu). Braća Lumiere razvila su 1904. sistem autokrom za dobivanje slika u boji - prvi stvarni sistem kolor fotografije. Međutim, takve

kolor fotografije bile su tamne i imale slab kontrast, a fotomaterijali su bili niskoosjetljivi tako da taj sustav nije uspio. Godine 1923. Oscar Barnack je patentirao fotografski aparat za perforirani film, a od 1925. godine počinje proizvoditi Leicu - koja je danas jedan od vodećih proizvođača fotografskih aparata "leica formata" i nametnula se kao jedan od standarda u amaterskoj i profesionalnoj fotografiji. U to vrijeme (1929. godina - prema ideji J.P.E. Lieseganga iz 1884. godine) pojavio se i dvoooki fotografski aparat - Rolleiflex - jedno od klasičnih rješenja za fotografske aparate srednjeg formata.

1932. godine Weston je počeo proizvoditi prve električne svjetlomjere koji su omogućavali precizno određivanje elemenata ekspozicije pri snimanju pod različitim uvjetima i uz korištenje različitih filmova.

Ovaj pregled povijesnih događaja koji su obilježili postanak moderne fotografije može se okončati patentiranjem kolor dijapozitiva i negativa-pozitiva od strane tvrtki Kodak i Agfa, 1935. i 1936. godine. Ti su kolor sustavi i danas temelj za korištenje kolor fotografije (4).

## **1.2. Analogna fotografija**

Film se smatra jednim od izuma u fotografiji koji omogućuje jednostavno snimanje svjetla na određenom mediju. Film je prozirna plastična traka s tankim premazom kemikalija koje su osjetljive na svjetlo. Film se ne smije izložiti svjetlu prije nego što se razvije, jer ga to može uništiti. Film se stavlja u analogni fotoaparat koji ga zatim zatvara tako da se ne bi osvijetlio. Kada se pritisne okidač, film se kratko svijetli, a zatim se pomakne navijanjem da se kod sljedećeg okidača svijetli sljedeći dio filma (5). Jedna kutija s filmom obično sadrži dovoljno filma za 36 ekspozicija, što znači da se s jednim filmom može dobiti 36 negativa (ili pozitivna ako je film negativ) i 36 fotografija. Kad se film iskoristi, zajedno s kutijicom ide u tamnu sobu na razvijanje. Kemikalije se koriste za razvijanje i fiksiranje slike na filmu, da bi dobili negativ - film s bojama i svjetlima suprotnim onima u prirodi (5).

Analogna fotografija podrazumijeva snimanje na filmu, a digitalna na nekom fotoosjetljivom mediju (svjetlosnom senzoru) koji se pohranjuje na digitalni medij kao što su memorijska kartica, tvrdi disk ili CD-ROM, ali može se ispisati na papir. Analognu fotografiju također se može digitalno pohraniti skeniranjem filma. Filmovi su osjetljivi na svjetlo i imaju ograničen broj slika koje se mogu napraviti s jednim filmom. Filmovi mogu biti i pozitivni, tada se razvijaju i fiksiraju u pravim bojama, a upotrebljavaju se za gledanje na projekcijskom platnu. Pozitiv se naziva i dijafilm i mora se kupiti posebno jer nije isti kao i negativni film (5).

### 1.3. Digitalna fotografija

U digitalnoj se fotografiji umjesto filma i kemikalija koristi svjetlosni senzor (čip) i električna energija, pa se digitalni fotoaparati ne mogu koristiti bez izvora električne energije ili baterije. Iako su prvi digitalni fotoaparati bili puno slabije kvalitete od analognih, brzo je digitalna fotografija dostigla analognu i pokazala svoje prednosti. Digitalna je fotografija ekonomičnija i praktičnija jer se digitalna slika u realnom vremenu prikazuje na zaslonu fotoaparata, nema potrebe za filmovima, pohrana fotografija je vrlo jednostavna i brza, a potrebno je i manje prostora za pohranu fotografija. Fotografije se mogu brzo poslati bilo kome u svijetu preko Interneta, a obrada fotografije je brža, jednostavnija, a ima više mogućnosti nego kod analognih fotografija (5).

Unatoč tome, ljubitelji fotografije (i amaterski i profesionalni) pored digitalne fotografije i dalje koriste analognu. Mnogi fotografi kažu da nikad nećete stvarno "naučiti" fotografiju ako ne naučite razvijati filmove i fotografije u tamnoj komori.

### 1.4. Osnovni oblici fotografije

Fotografija se primjenjuje u mnogim društvenim, gospodarskim i stručnim djelatnostima kao što je **znanstvena fotografija**, koja je grana prirodnih znanosti, povezana s fizikom i kemijom te je usko povezana s optikom, elektricitetom, kvantnom mehanikom, fotokemijom, koloidnom kemijom, fizikalnom kemijom i mnogim drugim disciplinama. Također, postoji **profesionalna fotografija** koja se koristi kao sredstvo za predstavljanje informacija, **umjetnička fotografija** koja služi za izražavanje specifičnog likovnog izričaja i **dokumentarna fotografija** koja stvara objektivne dokumente o događajima i vremenu ili objektima fotografiranja.

Fotografija je kroz stoljeća postala moćno oruđe ljudskog rada i istraživanja i primjenjuje se u manjoj ili većoj mjeri u gotovo svim područjima ljudskog djelovanja. Fotografija se koristi u **društvenom životu** za amatersku, profesionalnu, umjetničku fotografiju i kinematografiju, a primjenjuje se i **u prirodnim i tehničkim znanostima** u područjima poput astronomije, rendgenografije, nuklearnih istraživanja, spektroskopije i svemirskih istraživanja. Također, koristi se **u medicini** za radiografiju, filmsku dozimetriju i snimanje preparata i pacijenata, **u tiskarstvu** za fototiskanje, višebojni tisak, cinkografiju, sito-tisak i fotogravuru, **u industriji** za industrijsku radiografiju i metalografiju, te **u bibliotekarstvu i informatici** za mikrofilmove i kopiranje dokumenata (6).



Unatoč svim tehnološkim naprecima, fotografija ostaje nezamjenjiva u ljudskom životu i djelovanju.

**Glavni oblici fotografije su:**

1. Umjetnička fotografija - umjetnički izraz koji služi za stvaranje specifičnog likovnog izraza
2. Komercijalna fotografija - uključuje nekoliko pod kategorija, uključujući reklamnu fotografiju, modnu fotografiju, te fotografiju proizvoda i hrane
3. Novinska fotografija - dokumentarna fotografija koja se odnosi na snimanje vijesti i događaja koji se javljaju u stvarnom vremenu.
4. Arhitektonska fotografija - koja obuhvaća snimanje zgrada, interijera i eksterijera
5. Krajolik fotografija - koja obuhvaća snimanje pejzaža, gradova te prirodnih krajolika
6. Portretna fotografija - snimanje ljudi, a često se koristi u svrhe portretiranja poznatih osoba ili u modi
7. Sportska fotografija - snimanje sportaša i sportskih događaja, često korištena u novinarstvu
8. Mikro fotografija - snimanje mikroskopskih objekata
9. Znanstvena fotografija - koristi se u akademskim i znanstvenim područjima poput biologije, astronomije, kemije i drugih.
10. Dokumentarna fotografija - snimanje događaja, mjesta, ljudi i predmeta kao dio povijesne i društvene dokumentacije (6).

## 2. KLINIČKA FOTOGRAFIJA

### 2.1. Povijest kliničke fotografije

Povijest medicinske fotografije bogata je i prati evoluciju tehnologije i medicine. Primjena fotografije u medicini postala je sve složenija s razvojem digitalne fotografije, pametnih telefona, telemedicine i lakoćom dijeljenja i pohrane fotografija. Njezina uporaba bila je od velike koristi od davnina, od komuniciranja usmenim putem i pisanim opisima, do upotrebe *moulagea* i ručnih ilustracija. Fotografija je bila među prvim valom medicinske dokumentacije u kojoj se stanje pacijenta moglo više objektivno prikazati, minimizirajući umjetničku interpretaciju. Tijekom svoje povijesti, postala je vrijedan dodatak zdravstvenoj zaštiti, istraživanju i obrazovanju.

Fotografija kakvu danas poznajemo u početku je nastala kao eksperiment u osvjetljavanju pomoću *camera obscura*, uređaja s rupom za ulaz svjetla koji je projicirao obrnutu sliku u tamnu sobu ili kutiju (7). Rani korištenje *camera obscura* rezultiralo je zrnastim i nestalnim slikama. Tijekom 1800-ih, korištenje foto-kemijskih tvari poput srebrnog nitrata omogućilo je sliku provizorno "spremiti"; međutim, to je zahtijevalo dugotrajna razdoblja ekspozicije (čak i danima!). I slike su i dalje bile loše kvalitete.

Rođenje moderne fotografije uglavnom se pripisuje Louise Daguerreu iz Francuske (1787.-1851.), koji je 1839. godine razvio proces *daguerreotype* koristeći tehnologiju i tehnike koje su bile usavršene od strane prethodnika u fotografiji (7). Sjajni i trajni *daguerreotype* prevladali su ograničenja Kamere obskure, jer su se slike mogle učinkovitije stvarati nakon samo nekoliko minuta ekspozicije. Još važnije, uhvaćena slika mogla se trajno pričvrstiti na ploču za pohranu i kasniju uporabu. Treba spomenuti da je Daguerreu uvelike pomogao njegov partner Nicéphore Niépce (1765.-1833.), koji je napravio velike pomake u otkriću fotosenzitivnih tvari, ali je umro prije završetka *daguerreotype* postupka.

Prvo zabilježeno korištenje fotografije u medicini bilo je 1839. godine od strane francuskog liječnika i citologa Alfreda François Donnée (1801.-1878.), zaslužnog za prvu fotomikrografiju (8). Donnée je dobio informacije o procesu nakon što je Daguerre predstavio svoje metode fotografije Akademiji znanosti, godine njenog izuma. Sredinom 1840-ih, Donnée je objavio atlas fotomikrografija prikazujući medicinske uzorke. Udžbenik namijenjen medicinskim studentima naslovljen *Cours de Microscopie, Complementary des Études Médicales: Anatomie Microscopique et Physiologie des Fluides de L'Economie*, sadržavao je gravure *daguerreotype* fotomikrografija, koje je dobio s pomoćnikom fotografa Jean Bernard Léon

Foucaulta (1819.-1869) (8). Donn e je tom tehnikom mogao prikazati prve fotografije trombocita, leukemije i *Trichomonas vaginalis* - stanica i organizama koje je sam otkrio. Prvi medicinski portret pacijenta slijedio je ubrzo potom s kalotipom iz 1840-ih koji prikazuje  enu s velikim gu terom, snimljenim od strane  kotskih fotografa Davida Octaviusa Hilla (1802.-1870.) i Roberta Adamsona (1821.-1848.).

Uskoro su mnoge medicinske specijalnosti prihvatile fotografiju. U psihijatriji, Englez dr. Hugh Welch Diamond (1809.-1886.) sakupio je zbirku psihijatrijskih portreta kako bi procijenio „luđake“ i jedan je od prvih stru njaka koji je koristio fotografije u dijagnosti ke svrhe, klini ke evidencije i kao medicinske slu ajeve. Tako er ih je dijelio sa svojim pacijentima nakon tretmana kao dio terapije.

Najstariji poznati dermatolo ki *daguerreotyp* objavljen je 1848. i prikazuje slu aj  rtve opekline s izobli enim licem i vratom, objavljenim od strane dr. Samuela P. Hullihena u Medicinskom pregledniku u Philadelphiji (9). Prvi poznati atlas dermatolo ke bolesti slijedio je 1865. pod naslovom Fotografije (oblo eni iz  ivota) bolesti ko e i objavio ga je britanski lije nik Alexander Balmanno Squire. Njegov poznati atlas uklju ivao je 12 albuminska otiska koji su bili ru no obojani - uobi ajena praksa prije pojave kolor-fotografije - a koji su bili izlo eni uz opise slu aja i bilje ke o dijagnosticiranju i lije enju bolesti (9).

U podru ju kirurgije, Hermann Wolff Berend stvorio je neke od najstarijih poznatih pre- i postoperacijskih fotografija pacijenata koji su trebali ortopedsku operaciju krajem 1850. (10). Bio je inspiriran fotografijom pacijenta s skoliozom poslanom mu od konzultantskog lije nika. Tako er je bio jedan od prvih lije nika koji su napisali znanstveni rad o primjeni fotografije u medicini 1855. godine, nude i savjete, uklju uju i: "kirurg bi uvijek trebao staviti pacijenta u opušteni polo aj koji bi izrazio karakteristike bolesti na slici". Svestrani plasti ni kirurg Charles Gilbert (1803.-1868.) tako er je sudjelovao u kirur koj fotografskoj literaturi, objavivši slike i opis prednjeg lopatice za rekonstrukciju  eljusti i nosa nakon uklanjanja tumora (10).

U neurologiji je poznata zbirka dr. Guillaume Amand Benjamina Duchennea (1806.-1875.), pari kog neurologa zaposlenog u bolnici Salp tri re, koja nudi fotografije pacijenata koji podlije u elektri noj stimulaciji lica u njegovoj knjizi iz 1862. godine, *M canisme de la Physionomie Humaine* (Mehanizam ljudskog izraza lica) (10). Ubrzo nakon toga objavio je i neke od prvih klini kih fotografija neurolo kih poreme aja, uklju uju i slu ajeve ataksije.

Tako er u podru ju neurologije, jedan je od prvih odjela za fotografiju u bolnici organizirao ugledni neurolog Jean-Martin Charcot, poznat po Charcotovom zglobu i Charcot-Marie-Tooth

bolesti. Charcot je fotografirao pacijente koji su posjećivali kliniku za bolesti živčanog sustava (također u bolnici Salpêtrière) uz pomoć fotografa Alberta Londea (10). Charcot i Londe zajedno su pionirski uključili medicinsku fotografiju u proučavanje neuroloških poremećaja, umjetnički dokumentirajući sve, od "histerije" do epilepsije. Čak je toliko želio otkriti umjetničke i ljudske aspekte medicinske znanosti da je gotovo odabrao *fine arts* kao karijeru te često skicirao svoje pacijente dokumentirajući značajke bolesti. Jedan je od prvih medicinskih učitelja koji koristi projektor za dijeljenje fotografija tijekom predavanja.

U Sjedinjenim Državama, prvi odjel za medicinsku fotografiju osnovao je Oscar G. Mason sredinom 1860-ih godina u Bellevue bolnici u New Yorku, najstarijoj javnoj bolnici u zemlji. Mason je poticao liječnike da liječnički slučajevi budu fotografirani umjesto ilustriranih ručno (11). Također je pomogao u održavanju legitimnosti i pouzdanosti fotografije, pokrenuvši i svjedočeći u tužbama protiv "duhovnih fotografa", posebno Williama H. Mumlera.<sup>13</sup> Nakon otkrića rendgenske fotografije 1896., Bellevue je prva američka bolnica koja je nabavila opremu, a Mason je služio kao glavni radiolog. Jedna od Masonovih najpoznatijih fotografija, poznata kao *Bellevue Venus* nekim ljudima, prikazuje ženu zahvaćenu *elephantiasisom*. Ova je fotografija objavljena u knjizi Georgea Henryja Foxa Fotografske ilustracije bolesti kože: Četrdeset osam ploča iz života obojenih ručno, premijerni atlas kože iz 1880. (6). Fotografske ploče bile su pažljivo obojene od dr. Josepha Gaertnera kako bi se poboljšali detalji bolesti.

Svaki dan, prosječna osoba izložena je više od 1000 fotografskih slika. Procjenjuje se da je do 2002. u svijetu bilo arhivirano 900 milijardi fotografija, s dodatkom 75 do 100 milijardi novih fotografija svake godine. Ove su fotografije zabilježile događaje, dokumentirale znanstvena otkrića i pružale pogled na svijet, čak i ako nikada ne napustite kuću. Kako tehnologija napreduje brzinom svjetlosti, sve više ljudi će se oslanjati na nju sve više za stjecanje znanja.

Godina 1839. bila je godina rođenja kako fotografije tako i stomatologije. Te je godine predstavljen prvi praktični proces fotografije svijetu i otisnut prvi povijesni stomatološki časopis. Par godina kasnije, obje su profesije promijenile ljudski životni stil u Sjedinjenim Državama i širom svijeta. Potaknut prvim stomatološkim časopisom osnovana su prva stomatološka učilišta kao i prvo stomatološko društvo. U isto vrijeme, otvara se i prva galerija fotografija na svijetu koju je vodio fotograf-stomatolog. Alexander Wolcott (1804.-1844.) znan kao američki pionir fotografije, ali malo tko zna da je bio i stomatolog u New York Cityju. Wolcott je imao ključnu ulogu u povijesti fotografije u Sjedinjenim Državama. Patentirao je svoje izume, uključujući i kameru 8. svibnja 1840. Također je razvio fotografiju za studijsko osvjetljenje fotografije u veljači 1840., te rekordnom brzinom nakon samo jednog mjeseca

otvorio je prvi komercijalni fotografski studio (11). Wolcott je umro prerano u dobi od 40 godina, ali njegova ljubav prema fotografiji brzo se proširila kroz uspon stomatološke profesije. Stomatolozi diljem svijeta postali su zainteresirani za fotografiju te su kupovali kamere za snimanje svojih svjetova. Američki stomatolozi bili su među prvima koji su koristili kliničke fotografije pacijenata kako bi zabilježili rezultate liječenja (11).

Doktori R. Thompson i W. E. Ide iz Columbusa, Ohio, 1848. godine, kirurški su odstranili tumor čeljusti pacijenta i maksilarnu kost, a šupljinu su popunili oralnom protezom izrađenom od gutaperče. Fotografirali su pacijenta prije i poslije operacije, napisali članak i predali ga zajedno s fotografijama u American Journal of Dental Science 1850. godine. To je prvi put da su prije i poslije fotografije zahvata u stomatologiji objavljene, otvorivši novo područje u dijagnozi i planiranju liječenja u stomatologiji.

Ortodoncija, prva specijalizacija u stomatologiji, bila je predvodnik u korištenju fotografija u dijagnostici, planiranju liječenja i dokumentiranju pacijenata. Dr. Edward Angle, jedan od nekoliko ljudi zaslužnih za otvaranje ortodontije, bio je prvi poznati ortodontist koji je fotografirao svoje pacijente kao dio njihove dijagnostičke za procjene. Edward Angle Orthodontic Papers, datiraju od 1893. do 1940., uključuju pisma, fotografije pacijenata i sama tog Angle-a, rendgenske snimke, rukopise s fotografijama i zapisnike s sastanaka i programa. To su najranije poznate fotografije korištene u ortodontiji u dijagnostičke i nastavne svrhe (12).

Danas u ortodontiji, standardna je praksa uzimanje intraoralnih i lica fotografija pacijenata kao dio početne dijagnostičke arhive te na kraju ortodontskog liječenja. Graber i Swain u svom klasiku za ortodontsku struku posvetili su cijelo poglavlje važnosti dijagnostike i dokumentiranja pacijenata.

Povijesno su se medicinski fotografi nosili s ulogom umjetnika i dokumentarista te su pomogli u širenju ovih nevjerojatnih vizualnih alata. Danas je u svijetu običaj koristiti fotografiju za dijeljenje slika, praćenje bolesti, savjetovanje o stručnom mišljenju ili obrazovanje studenata. Njegova primjena se umnožila kako bi uključila digitalnu fotografiju, telemedicinu, 3D-imaging, kartografiju madeža i još mnogo toga, svaka s svojim jedinstvenim tehničkim detaljima i značenjem. Od preokrenute i prolazne slike do visoko razlučive digitalne datoteke, medicinska fotografija i njezini tehnološki proboji puno su napredovali u tren oka (12).

## 2.2. Zašto je važna medicinska fotografija

Stručnjaci za medicinsko ilustriranje, često dobivaju zahtjeve da naprave fotografske zapise kožnih stanja, koja su uglavnom opisana kao 'rane'. Međutim, unutar općeg naziva 'rana' postoje različite klasifikacije rana koje dodatno preciziraju vrstu rane. Te kategorizacije pružaju zdravstvenim radnicima dragocjene informacije na temelju kojih mogu odrediti specifičan plan liječenja za pacijenta. Fotografije rana često su tražene od strane kliničara kako bi podržale plan liječenja pacijenta pružajući vizualnu pomoć za praćenje razvoja rane kroz dulje vremensko razdoblje. Učestalost fotografiranja ovisi o vrsti rane. Akutne rane obično se brže razvijaju pa bi ih trebalo fotografirati pri svakoj promjeni obloga. Kronične rane se razvijaju sporije pa fotografiranje ove vrste rane svakih 2-4 tjedna obično je dovoljno, inače bi procjena napretka mogla biti otežana (treba se pridržavati lokalnih smjernica za učestalost fotografiranja) (13). Međutim, važno je fotografirati ranu ako dođe do značajnijih promjena jer to može utjecati na tijek liječenja.

Iako postoji mnogo vrsta rana, neke od onih koje se često traži od medicinskih ilustratora da fotografiraju uključuju:

**Čir** - otvorena rana na vanjskoj ili unutarnjoj površini tijela, nastala zbog oštećenja kože ili sluznice. Čirevi variraju od malih, bolnih rana u ustima (afti) do dekubitusa, dijabetičkih čireva na stopalu, čireva na rožnjači i ozbiljnih lezija želuca (želučani čirevi)(14).

**Kirurška rana** - rez ili posjek koji nastaje tijekom kirurškog zahvata kako bi se liječilo određeno stanje (14).

**Ožiljak** – ponekad se naziva ogrebotina ili oguljotina. Ožiljak je posljedica trenja ili povlačenja koje rezultira oštećenjem vanjskih slojeva kože (14).

**Sinusna rana** - kanal koji vodi do površine kože iz apscesa ili neke vrste iritantnog materijala ili stranog tijela (npr. šavova) koji postane inficiran. Sinusni kanali mogu se pojaviti kod raznih stanja, uključujući *hidradenitis suppurativa* (kožna bolest koja uzrokuje apscese i ožiljke, obično pogađa preponu, pazuhe, stražnjicu i ispod dojki), dekubitus, abdominalna kirurgija kod osoba s izrazitom pretilošću i pilonidalna bolest (14).

**Rana od ugriza** - ozljeda nastala od zuba čovjeka ili životinje, koja seže od površinskih ogrebotina do probodnih rana, ozljeda uslijed stiskanja, većih pukotina i potpune avulzije kože. Ljudski ugrizi mogu se dodatno podijeliti na stvarne ugrize i ozljede stisnute šake (koje nastaju kada šaka udari u nečije zube) (14).

**Ozljeda od trganja** - rana nastala trgajući ili kidajući meko tkivo tijela (unutarnje ili vanjsko). Ovakva je ozljeda obično nepravilna i rastrgana i često je kontaminirana bakterijama i otpadom od predmeta koji je uzrokovao ozljedu (14).

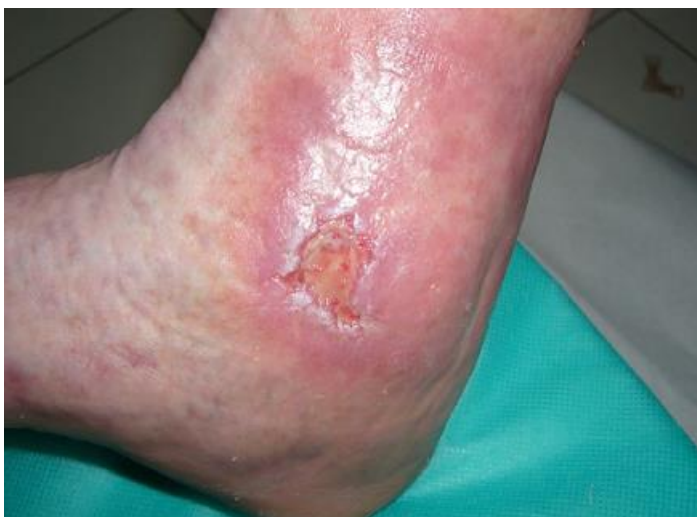**Mjehur** - tanko odjeljenje tkiva nastalo zbog toplinske ozljede, oštećenja od trenja ili akutnih upalnih reakcija. Mjehuri mogu sadržavati bistru tekućinu ili tekućinu smeđe/crne boje koja ukazuje na krvarenje (14).

**Opekline** - traumatska ozljeda kože ili drugih tkiva (mišića, tetiva ili kosti) uglavnom uzrokovana toplinom ili drugim izravnim izloženostima. Opekline nastaju kada su neke ili sve stanice kože ili drugih tkiva uništene toplinom, električnim pražnjenjem, trenjem, kemikalijama ili zračenjem (14).

**Presadak kože** - Presadak je biološko tkivo koje se uklanja s jednog dijela tijela i potom stavlja na drugi dio istog tijela. Presadak treba odgovarajuću opskrbu krvlju s novog mjesta kako bi preživio (14).

Pacijenti s bilo kojom vrstom rane obično će prvo proći početnu ocjenu koju provodi kliničar prije nego što se uspostavi plan liječenja. Ta je ocjena ključna da se rana propisno i temeljito pregleda kako bi se mogao oformiti realističan plan liječenja i pružiti odgovarajuće liječenje. Kao dio ocjene, kliničar će bilježiti sve značajke ili fizičke karakteristike rane, uključujući uzrok (ili pretpostavljeni uzrok), veličinu i anatomske lokacije rane, da li je rana akutna ili kronična, sve prisutne simptome te prevladavajuće vrste tkiva prisutne na dnu rane. Četiri vrste tkiva koje se uobičajeno opisuju prilikom ocjene rane su:

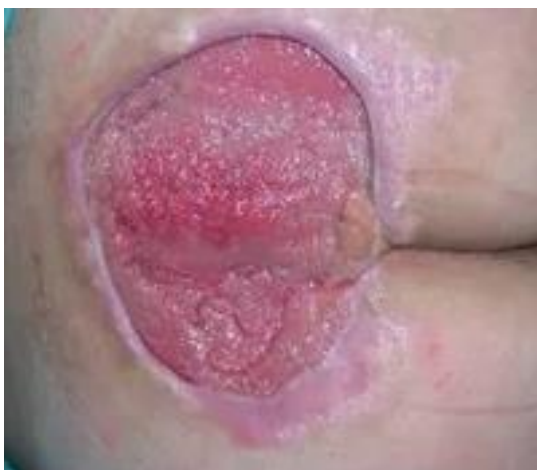**Epitelizirajuće tkivo** (Slika 3) - Ova vrsta tkiva pruža zaštitni sloj cijelom tijelu. Transparentne stanice koje se čvrsto povezuju pružaju jedan ili više slojeva prirodnog preljeva za unutarnja tkiva. Ako rana ima dosta epitelnog tkiva, to obično znači da rana dobro zacjeljuje (15).



Slika 3. Epitelizirajuće tkivo

Izvor: [https://www.kardio.hr/wp-content/uploads/2015/02/Medix113\\_114-str-210\\_214.pdf](https://www.kardio.hr/wp-content/uploads/2015/02/Medix113_114-str-210_214.pdf)

**Granulirajuće tkivo** (Slika 4) – Ova vrsta tkiva nastaje kada rana zacjeljuje. Granulirajuće tkivo je obično crveno ili roza zbog broja sitnih krvnih žila prisutnih te može biti dosta grudvasto (izgleda poput malih pupoljaka). Ova je vrsta tkiva općenito zdrava i ukazuje na to u tijelu radi na stvaranju jake, zaštitne nove sloj kože. Postoje ipak i rane koje se nazivaju pregranulirajuće ili hipergranulirajuće. Pregranulacija je definirana kao višak granuliranog tkiva, iznad količine nužne za ispravno cijeljenje rane, što može dovesti do infekcija (15).

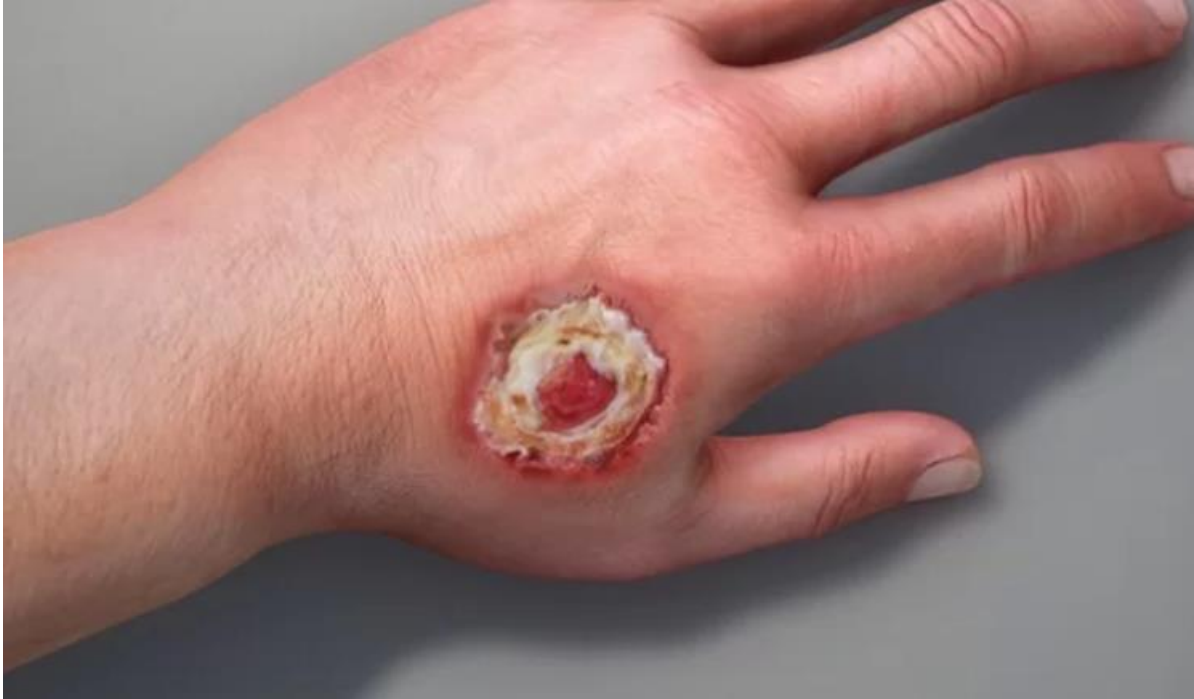

Slika 4. Granulirajuće tkivo

Izvor: <https://www.stetoskop.info/plasticna-hirurgija/hronicne-rane--nega-i-lecenje>



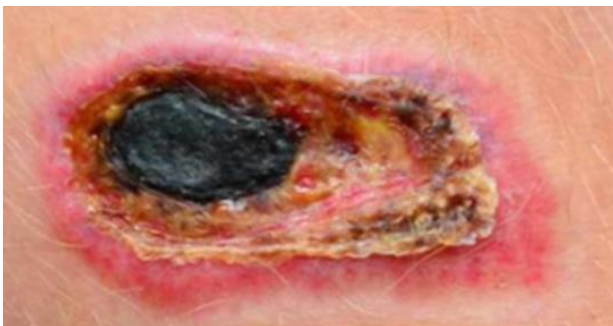
**Tkivo sa strugotinama** (Slika 5) – Ova vrsta tkiva je mješavina mrtvog tkiva i bakterija koje se odvaja od rane. Većina ove vrste tkiva je bijele, žute, zelene ili sive boje. Obično se preporuča da se ovo tkivo, koje se odvojilo od podloge na kojoj je bilo, ukloni prije nego se stavi odgovarajući preljev na to mjesto (15).



Slika 5. Tkivo sa strugotinama

Izvor: <https://idatb.com/skin-ulcers/>

**Nekrotično tkivo (Slika 6)** – Ova vrsta tkiva nije održiva (nema opskrbu krvlju i neće zacijeliti s vremenom ili liječenjem). Može biti žuta, siva, purpurna, smeđa ili crna i može biti mekana i sluzava ili tvrda i kožnata. Prisutnost nekrotičnog tkiva može odgoditi zacjeljivanje rane, a može biti potrebno kirurški ukloniti (odstraniti) nekrozu kako bi se ohrabrilo iscjeljivanje (15).



Slika 6. Nekrotično tkivo

Izvor: <https://hr.lifeafterjob.com/class-nekrose-5E7>

### 3. TEHNIČKI ASPEKTI KLINIČKE FOTOGRAFIJE

#### 3.1. Fotografska oprema

Izuzetno je važno imati kvalitetnu i pouzdanu opremu za fotografiranje koja je u ispravnom stanju. Preporučuje se upotreba digitalne profesionalne ili poluprofesionalne SLR kamere. Fiksna leća s ugrađenom makro funkcijom, poput 60mm, 90mm ili 100mm, korisna je za makro fotografije rana. Mogućnost fotografiranja subjekata s uvećanjem 1:2 korisna je za prikaz detalja unutar rane (ili za manje rane, kako bi se prikazalo cijelo pogođeno područje). Uvećanje 1:2 moguće je postići s većinom leća s dugim žarišnim duljinama, dok neke zahtijevaju dodatne produžetke. Također se preporučuje upotreba odgovarajuće bljeskalice i prstena s bljeskalicom, s opcijom kabela za produžetak bljeskalice za upotrebu izvan kamere kako bi se proširio domet bljeskalice (13).

Datum i vrijeme ugrađeni u kameru trebaju biti ispravno postavljeni i redovito provjeravani jer su ti podaci ključni ako se snimljene fotografije trebaju koristiti za pravne svrhe (ove se informacije mogu provjeriti pregledom metapodataka slike). Potrebno je ažurirati informacije o datumu i vremenu na svim kamerama što je prije moguće nakon prilagodbe vremena zbog 'ljetnog računanja vremena'. Ako se fotografije snimaju s pogrešno unesenim vremenom u metapodatke, to treba označiti u pratećoj dokumentaciji. Svi članovi osoblja koji moraju koristiti fotoaparat moraju biti temeljito obučeni za to (16). Idealno je da set fotoaparata bude uvijek dostupan u studiju, spreman za upotrebu kad god je potrebno. Također je dobro imati spremnu torbu za fotoaparat koja sadrži svu potrebnu opremu, a koja se može uzeti u druge odjele i klinike u posljednjem trenutku. Oprema bi se idealno trebala prevoziti u tvrdoj torbi koja se redovito čisti kako bi se spriječio križni prijenos infekcija između odjela/klinika. Međutim, neki odjeli za medicinsku ilustraciju koriste meke ruksake ili torbe preko ramena. Ako odjeli odluče koristiti ovu vrstu torbe, trebali bi odabrati torbu koja se može najlakše brisati i koja ima najmanje kopča, prekidača i zatvarača. Osobni mobilni telefoni (mobilni telefoni koji nisu u vlasništvu bolnice ili zdravstvenog odbora) nikada se ne bi smjeli koristiti za snimanje kliničkih fotografija, jer taj postupak uključuje značajne neprihvatljive rizike za sigurnost i povjerljivost slika, s mogućnošću da se protiv pojedinca ili organizacije pokrene pravna akcija ako je pacijentova privatnost ili prava bila ugrožena (16).

### **3.2. Klinička fotografija pametnim telefonom**

Korištenje pametnih telefona za snimanje kliničkih fotografija ima svoje prednosti i nedostatke. Neke od prednosti su lagani pristup, efikasnost i univerzalna dostupnost. Fotografije se mogu lako i brzo snimiti te se mogu jednostavno prenijeti na bilo koji drugi uređaj ili platformu. No, postoji nekoliko bitnih ograničenja koja treba imati na umu. Kvaliteta slike može varirati ovisno o tipu i marci telefona. Liječnicima loša kvaliteta slike otežava dijagnozu. Fotografije s pametnog telefona mogu biti loše konstituirane, što otežava njihovu analizu. Također, postoji vrlo bitna etička komponenta - mora se paziti na sigurnost i privatnost pacijenata, budući da takve fotografije mogu postati metom za krađu ili zloupotrebu (17).

Kliničke fotografije snimljene pametnim telefonom mogu biti korisne u različitim medicinskim granama, poput dermatologije, stomatologije, endoskopije, radiologije i oftalmologije, gdje se koriste za dokumentiranje bolesti i praćenje tijeka liječenja. Tu su vrlo korisni i različiti softveri za obradu i analizu slika koji mogu pomoći u dijagnostici. Međutim, korištenje takve tehnologije zahtijeva i temeljitu analizu pravnih i etičkih pitanja. Pacijent mora dati svoju privolu za fotografiranje, podaci moraju biti sigurni i očuvana mora biti privatnost pacijenta. Unatoč spomenutim ograničenjima, klinička fotografija putem pametnog telefona ima velik potencijal za unapređivanje medicinske prakse, ali je potrebno uzeti u obzir sve etičke i sigurnosne smjernice (17). Važno je i provesti edukaciju medicinskog osoblja o pravilnoj upotrebi tehnologije, o načinima prikupljanja i skladištenja podataka, kao i o zaštiti privatnosti pacijenata. Organizacija seminara ili treninga za medicinsko osoblje mogla bi pomoći u postizanju sigurne i učinkovite upotrebe kliničke fotografije putem pametnih telefona u medicinskoj praksi.

Kako bi se na siguran i učinkovit način koristila klinička fotografija putem pametnih telefona u medicini, potrebno je osigurati smjernice i protokole. Smjernice bi trebale sadržavati upute za prikupljanje i obradu kliničkih fotografija, uzimajući u obzir postavke kamere, osvjetljenje i kut snimanja. Također je važno uzeti u obzir i postupke za prikupljanje i obradu podataka, osiguravanje sigurnosti podataka i privatnosti pacijenta. Protokoli bi trebali osigurati sigurno prikupljanje, pohranu i dijeljenje kliničkih fotografija putem pametnih telefona. Fotografije bi trebale biti pohranjene sigurno, a samo autorizirano medicinsko osoblje bi ih smjelo pregledavati. Protokoli bi trebali također uključivati upute za sigurno dijeljenje fotografija s drugim medicinskim stručnjacima i pacijentima, s jasnim naglaskom na zaštitu privatnosti pacijenta i dijeljenje fotografija samo u medicinske svrhe (17).

### 3.3. Standardizacija

Klinička fotografija ima ulogu pri primarnoj njezi rane pripomažući u praćenju promjena s vremenom kroz stalne, komparativne prikaze. Postupci rada, oprema, osvjetljenje, pozadina, točka gledišta i povećanje moraju biti standardizirani da bi se osigurao točan niz fotografija. Na taj način, moguće je objektivno usporediti slike (a time i napredak ili pogoršanje stanja rane) tijekom cijelog tretmana (18). Toplo se preporučuje da medicinski ilustracijski odjeli slijede dogovoreni niz standardiziranih povećanja prilikom fotografiranja svakog anatomskeg područja. Prema preporukama Rukovodstva za kliničku fotografiju West Midlandsa, za odrasle osobe trebale bi se fotografirati određena područja prema skali povećanja Westminster (slika 7). Ova skala povećanja se odnosi na 'puni okvir' fotografskog čipa (18).

<b>Anatomical area</b>	<b>Magnification</b>
<b>Head</b>	<b>1:10</b>
<b>Eyes</b>	<b>1:4</b>
<b>Ear</b>	<b>1:4</b>
<b>Nose &amp; forehead</b>	<b>1:4</b>
<b>Mouth &amp; tongue</b>	<b>1:2</b>
<b>Teeth</b>	<b>1:2</b>
<b>Hands</b>	<b>1:10</b>
<b>Fingers</b>	<b>1:1 (&amp; 1:4 for all four fingers together)</b>
<b>Arms</b>	<b>1:15</b>
<b>Breasts</b>	<b>1:15</b>
<b>Torso &amp; abdomen</b>	<b>1:25</b>
<b>Genitalia</b>	<b>1:4</b>
<b>Legs</b>	<b>1:25</b>
<b>Feet</b>	<b>1:10</b>

Slika 7 Westminster ska skala povećanja

Makro leće imaju skaliran prikaz na cilindru koji se odnosi na kamere 'puni okvir'. S obzirom da je čip za snimanje kod mnogih digitalnih kamera manji od 'punog okvira', potrebno je izračunati alternativni omjer za povećanje koji će pružiti usporedive rezultate onima koji su dobiveni s kamerom 'puni okvir'. Ponekad je možda potrebno odstupiti od postavljenih omjera povećanja kako bi se uspješno fotografirali veći (bariatrijski) ili manji (adolescentni) pacijenti. Ako se koristi povećanje koje je drugačije od standardnog omjera, to se mora zabilježiti na zahtjevu za fotografiranje (18).

### **3.4.Osvjetljenje**

Bitno je da se količina svjetlosti i smjer u kojem pada na subjekt pažljivo kontroliraju. Fotografski studio je idealno mjesto za kliničku fotografiju jer pruža optimalne uvjete osvjetljenja (19). No, kada je potrebno fotografirati pacijente na bolničkim odjelima i u kliničkim prostorima, postavljanje prijenosne elektronske bljeskalice iznad leće ili što je moguće bliže leći osigurat će dovoljno ravnomjerno, ponovljivo i efikasno osvjetljenje te kontrolirati neželjene sjene. Idealno bi bilo da se za pacijente koji su višekratno fotografirani uvijek koristi isti izvor svjetlosti radi standardizacije, iako to možda neće uvijek biti moguće za pacijente koji se fotografiraju na mjestima kao što su operacijska dvorana ili u zajednici. Medicinski ilustratori trebali bi pažljivo zabilježiti sve neuobičajene tehnike osvjetljenja kako bi mogli ponovno napraviti fotografije (19).

### **3.5.Pozadina kliničke fotografije**

Pozadine bi uvijek trebale biti jednostavne i neutralne kako ne bi odvrćale pažnju s kliničkog područja. U studijskom okruženju, crna ili bijela pozadina je uobičajena, ali za fotografiranje na odjelima i klinikama, treba biti dostupna prijenosna foto-pozadina kako bi se elementi koji smetaju oko subjekta mogli izostaviti/minimizirati (20). Za pacijente koji su vezani za krevet ili pacijente/stanja koja nisu prikladna za pozicioniranje ispred pozadine, preporuča se upotreba jednokratnog sterilnog plahta (idealno plavog ili zelenog). Plaht bi trebao biti postavljen ispod ili vrlo blizu pacijenta kako bi se minimizirale sjene. Sterilni plaht također može poslužiti za očuvanje dostojanstva pacijenta ako postoji mogućnost da bi se mogle nenamjerno fotografirati osjetljive regije. Ako sterilni plahti nisu na raspolaganju ili odjel/klinika ih ne mogu osigurati za potrebe fotografiranja (zbog visokih troškova nabave), pogodna alternativa su jednokratne rollice papira (obično svijetloplave ili bijele) ili obične bijele plahte za krevet koje su obično lako dostupne, iako treba pripaziti da se izbjegne odbljesak svjetlosti(20).

### **3.6. Kontrola boja**

Vjerna reprodukcija boja ključna je u fotografiji za upravljanje ranama te može biti korisno uključiti kalibriranu skalu boja ili neutralnu sivu kartu u kadar (kada je to izvedivo) ili na početku niza slika kako bi se postavila ravnoteža bijele boje. Ispravnim postavljanjem ravnoteže bijele boje osigura se istinitost uhvaćenih boja. Također pruža stalnu referentnu točku za sitne korekcije fotografije u fazi uređivanja (21).


U fazi uređivanja, prva faza kontrole boja u digitalnom toku poslovanja je kalibracija monitora. Kalibracija monitora ima dva glavna cilja:

- a) omogućuje fotografima uređivanje slika s povjerenjem, jer su boje prikazane na zaslonu vjeran prikaz onih uhvaćenih na digitalnoj slikovnoj datoteci
- b) može pomoći u osiguranju da se boje prikazane na zaslonu što je moguće više poklapaju s ispisom (ako se planira proizvodnja *printeva*).

Postoje brojni načini kako se to može postići, a monitori i pisači redovito bi se trebali kalibrirati kako bi se osigurala dosljednost (21).

### 3.7. Mjerne skale

Idealan za upotrebu u fotografiji rana je L-oblikovana ABFO#2 skala (pod uvjetom da rana ne predstavlja značajan rizik od infekcije), pogotovo kada su u pitanju fotografije sumnjivih nenamjernih ozljeda, budući da je razvijena posebno za pravne svrhe, pružajući ključna mjerenja u horizontalnom i vertikalnom smjeru (slika 8). Skala bi trebala biti postavljena na istoj razini kao rana, a rana bi trebala biti fotografirana pod kutom od 90°. Skala se drži za kut, povodeći se tome da je kružna oznaka vidljiva kako bi se pokazalo da je ispravna perspektiva postignuta. Potrebno je paziti da se ne vrši previše pritiska na područje sa skalom, jer to može iskriviti izgled rane. L-oblikovana ABFO#2 skala je ponovno upotrebljiva te je zato potrebno dezinficirati skladu s lokalnim protokolima nakon svake upotrebe na pacijentima (22).



Slika 8. L-oblikovana ABFO#2 skala

Izvor: <https://tritechforensics.com/photomacrographic-scales-abfo-no-2/>

Jednokratne papirnate skale mogu se koristiti ako postoji značajan rizik od infekcije (slika 9). No, zbog njihove fleksibilnosti imaju tendenciju savijati se ili se iskriviti prema konturama kože

i stoga su ograničene vrijednosti. Stoga se papirnate mjerne skale ne smiju koristiti na fotografijama sumnjivih nenamjernih ozljeda jer su mjerenja manje pouzdana i stoga su neprikladne za upotrebu u bilo kakvom naknadnom pravnom postupku. Međutim, one mogu biti korisne za stjecanje dojma o opsegu rane, posebno nad velikim zakrivljenim površinama (22).

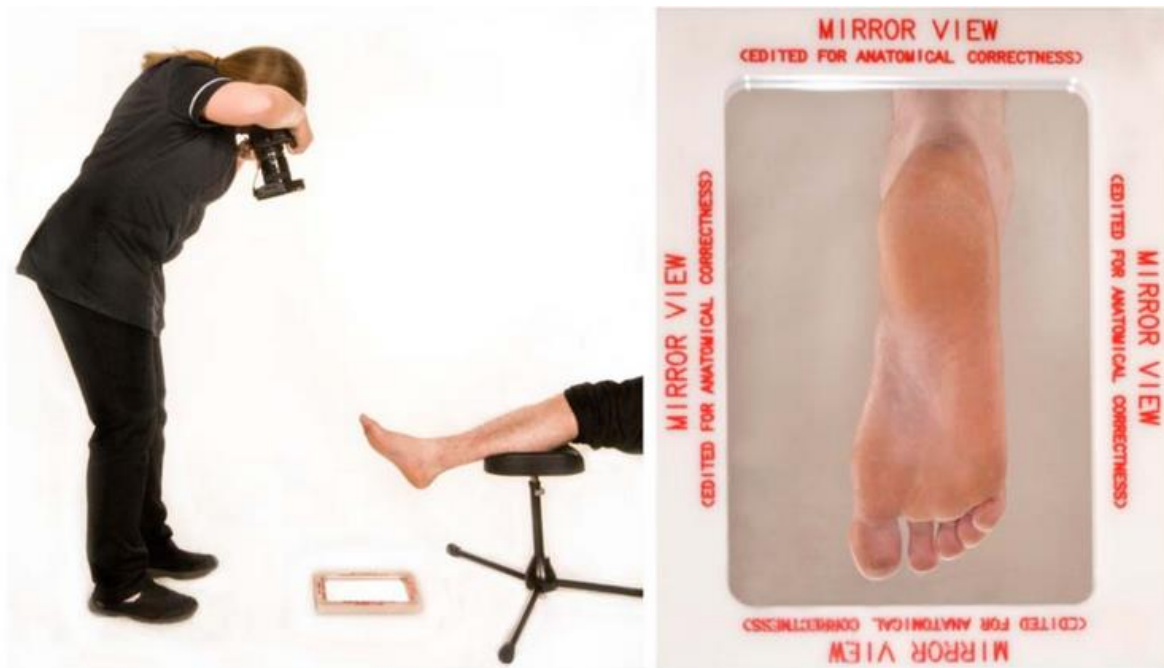


Slika 9. Jednokratne papirnate skale

Izvor: <https://www.walmart.com/ip/100pcs-Disposable-Double-sided-Paper-Tape-Measure-Wound-Measuring-Rulers/2203185791>

### 3.8. Upotreba zrcala

Ako se rana nalazi na nezgodnom mjestu ili pacijent ne može zauzeti odgovarajuću poziciju za fotografiranje, može biti korisno koristiti zrcalo za fotografiranje. Može se koristiti zrcalo posebno namijenjeno za upotrebu tijekom fotografiranja ili veliko stomatološko zrcalo. Zrcalo treba postaviti tako da fotograf može jasno vidjeti ranu bez ikakvih prepreka u odrazu (Slika 10). Fotograf može tada slikati odraz (dobivena slika treba biti obrnuta kako bi se rana vidjela normalno). Zrcalo treba očistiti sukladno lokalnim smjernicama za kontrolu infekcija prije nego što se koristi i nakon završetka fotografske sesije (16).



Slika 10. Slikanje kliničke fotografije uporabom zrcala

Izvor: [https://www.imi.org.uk/wp-content/uploads/2019/04/2019\\_Apr\\_IMINatGuidelines\\_Wound-Management.pdf](https://www.imi.org.uk/wp-content/uploads/2019/04/2019_Apr_IMINatGuidelines_Wound-Management.pdf)

### 3.9. Informativni pristanak za kliničku fotografiju

Valjani pristanak za liječenje iznimno je važan u svim oblicima zdravstvene skrbi. Pacijenti ne samo da imaju pravo znati što će se događati s njima dok su pod našom brigom, već neuspjeh u dobivanju pravilnog pristanka, u slučaju da pacijent kasnije pretrpi neku štetu, može dovesti do potraživanja za nemar protiv pojedinca i organizacije. Stoga je vrlo važno da svo osoblje uključeno u traženje pristanka pacijenata za bilo koji oblik liječenja razumije što je uključeno, tko može tražiti pristanak, što znači 'informirani pristanak', kako razgovarati s pacijentima o pristanku i što treba zapisati ili napisati u bilješkama pacijenta. Medicinski fotografi trebaju biti svjesni da postoje posebna pravila koja se primjenjuju na maloljetne osobe i djecu, te na odrasle osobe koje nemaju kapacitet (23).



### **3.10. Vođenje dokumentacije kliničke fotografije**

Prilikom fotografiranja važno je utvrditi ključne detalje o pacijentu. Treba bilježiti podatke o medicinskoj sestri/stručnjaku kod kojeg će pacijent biti pod skrbi u vrijeme fotografiranja. Treba biti zabilježena točna lokacija pacijenta unutar bolnice, kao i dogovoreno vrijeme kada će se fotografirati. Iako nije uvijek moguće striktno se držati vremena, zbog dodatnih nepredviđenih i često hitnih zahtjeva za fotografiranje koji se obično odmah rješavaju (kao što su fotografiranja na hitnom prijemu ili u operacijskoj sali) kao i mogućeg ograničenog osoblja u neka vremena, najbolje je doći u dogovoreno vrijeme, osobito ako se uklanjaju oblozi u pripremi za fotografiranje (24). Odgađanje fotografske sesije može predstavljati rizik od infekcije rane, koja može biti izložena, čekajući dolazak fotografa. Također, moglo bi povećati nelagodu pacijenta jer bi mogao biti specifično pozicioniran za fotografiranje (na primjer, ležanje sa strane da bi se otkrio sakrum). Idealno bi bilo da se fotografiranje dogovori u vrijeme kada se mijenja oblog. Ovo će manje utjecati na pacijenta i medicinsko osoblje, a također može smanjiti troškove povezane s dodatnim promjenama obloga (24).

Neki pacijenti će biti identificirani s posebnim zaprekama za kontrolu infekcija, stoga bi sve specifične restrikcije pristupa trebalo zabilježiti. Ako je pacijent izoliran kako bi se ograničilo širenje zarazne bolesti, korisno je unaprijed biti svjestan toga. Predostrožnosti kao što su pranje ruku prije i nakon kontakta s pacijentom, nošenje odgovarajuće zaštitne opreme i ostavljanje nepotrebne opreme izvan pacijentove sobe su standardne postupke za kontrolu infekcija. Medicinski fotografi trebali bi biti svjesni lokalnih politika kontrole infekcija i uvjeriti se da se strogo pridržavaju. Moglo bi biti korisno znati da li se pacijent nalazi u krevetu ili na stolici prije dolaska na odjel/kliniku (položaj nekih rana može otežavati fotografiranje dok su pacijenti sjedeći na stolici). Ako je pacijent prilično mobilan, to možda neće predstavljati problem, ali ako ima ograničenu pokretljivost, pripreme bi se možda trebale unaprijed izvršiti (24).

#### 4. PRISTUP PACIJENTU U KLINIČKOJ FOTOGRAFIJI

Fotografiranje pacijenata može biti korisno iz raznih razloga. Takve se fotografije mogu koristiti za potvrdu sumnjive dijagnoze ili mogu poslužiti kao početak cijelog niza fotografija koje dokumentiraju tijek bolesti ili nesreće. Mogu se koristiti za dijagnostičke svrhe, ali također mogu utjecati na medicinske odluke donesene na konferencijama odjela u vezi s daljnjim tretmanom i izborom metode. Fotografska ilustracija povijesti pacijentovog stanja ponekad nam može reći više od bilo kojeg detaljnog opisa. Sve to ističe značaj fotografiranja pacijenata za svrhe obuke i daljnjeg obrazovanja. U današnje vrijeme, posebno kada se audiovizualne metode obuke promoviraju kao vrhunac moderne nastave, slike pacijenata su od najveće važnosti. Isto vrijedi, naravno, za kongrese i predavanja. Međutim, autor je mišljenja da najbolji materijali za slajdove ne mogu uvijek unaprijed biti smatrani najboljim sredstvom za obuku (25). To se posebno odnosi na stanja koja se odnose na pokret, govor ili psihološko stanje pacijenta; u takvim će slučajevima uvijek biti potrebno poučavanje demonstracije na samom pacijentu, ili će se morati istražiti alternativni mediji kao što su film i televizija.

Fotografska dokumentacija pacijenta očito je od interesa za kliničke svrhe; to je još važnije ako je takva dokumentacija arhivirana na logičan način i lako dostupna svima koji imaju pravo pristupa. To podržava mnoštvo sofisticiranih sustava za arhiviranje koji su već dostupni; međutim, rasprava o tome bila bi izvan opsega ovog poglavlja. Želja za sveobuhvatnom dokumentacijom pacijenata bez praznina je razumljiva, ali stavlja preveliki teret na kapacitet fotografskih odjeljenja, posebno u velikim bolnicama. Može biti korisno razlikovati one medicinske uvjete koji su dovoljno važni da se dokumentiraju i mnoštvo kontrolnih fotografija koje se provode rutinski. Sigurno je moguće da jednostavne rutinske fotografije snimi osoblje bolnice, koristeći ili montirane sklopove ili drugu prikladnu opremu. Ovo naravno pretpostavlja fotografsku situaciju koja se može rukovati jednostavnim tehnikama i zahtijeva malo obuke osoblja (25).

Kada se pacijentu kaže da će biti fotografiran kao dio liječenja, za većinu to nije problem ako se fotografiraju ruke ili noge. Međutim, kada se treba fotografirati cijelo tijelo ili genitalije, stvari postaju osjetljivije. Osobe s tjelesnim deformitetima, pretilošću i slično, mogu biti osjetljivije i sramiti se pred kamerom. Fotografi bi trebali biti fleksibilni i prilagoditi se bolesniku kad god je to moguće. U kritičnim situacijama, fotograf bi trebao biti istog spola kao i bolesnik ili bi trebalo osigurati prisutnost druge osobe. Razgovori s bolesnikom o stanju ili posljedicama nesreće su uobičajeni, ali moraju se voditi oprezno. Liječnik bi trebao obavijestiti bolesnika o želji za fotografiranjem i pomoći u smirivanju bolesnika ako je potrebno. Fotograf

bi se trebao pripremiti za snimanje i osigurati potrebne postavke. Potrebno je osigurati privatnost bolesnika i izbjegavati prisutnost drugih osoba tijekom fotografiranja. Važno je zapamtiti da su fotografi u bolnici tu radi dobrobiti bolesnika i da bi trebali davati prioritet razumijevanju i pažnji prema njihovim osjetljivim situacijama.

Etika u kliničkoj fotografiji je vrlo važna jer se fotografije pacijenata koriste za dijagnostiku, znanstvena istraživanja, obrazovanje i druge medicinske svrhe. Važno je da medicinsko osoblje pridržava visoke etičke i profesionalne standarde u procesu kliničke fotografije. Prije svega, medicinsko osoblje bi trebalo osigurati privolu pacijenta prije bilo kakvog snimanja fotografije. U slučajevima kada pacijent nije sposoban dati privolu, potrebno je dobiti privolu od zakonskog skrbnika. Također je važno osigurati da se privatnost pacijenta očuva. Fotografije pacijenta trebaju biti pohranjene na siguran način i samo odobreni medicinski stručnjaci smiju im se pristupiti. Sve fotografije koje se prikazuju u medicinskim publikacijama trebaju biti modificirane tako da se ne može prepoznati identitet pacijenta. Kliničke fotografije bi se trebale koristiti samo u svrhu medicinskog tretmana i znanstvenih istraživanja, a pacijenti bi trebali biti svjesni svih svrha korištenja njihovih fotografija. Fotografije ne smiju biti korištene u reklamne i marketinške svrhe. Uz to, medicinsko osoblje bi trebalo imati pristup smjernicama i pravnim propisima koji se tiču kliničke fotografije, te se od njih očekuje da budu upoznati s pravilima obrade i pohrane podataka u skladu sa zahtjevima zakona o privatnosti podataka. Ukratko, etika u kliničkoj fotografiji je iznimno važna i nužna za osiguranje potpunog poštivanja privatnosti pacijenata i profesionalnosti medicinskog osoblja.

Svjetlo, jasnoća i preciznost u medicinskoj dokumentaciji imaju ključnu ulogu u dijagnostici, praćenju tijeka liječenja te edukaciji pacijenata i stručnjaka. U suvremenom dobu tehnologije, fotografiranje rana postaje sve značajniji dio medicinskog procesa. Dokumentiranje stanja rane omogućuje pružateljima zdravstvene skrbi da bilježe progresiju bolesti, uspoređuju promjene tijekom vremena i osiguravaju preciznost u procjeni terapijskog učinka.

Kliničke fotografije imaju mnoge koristi. Prvenstveno, one služe kao arhiviranje vizualnih informacija o pacijentovom stanju, omogućujući liječnicima da prate napredak liječenja i ocjenjuju učinkovitost propisanih terapija. Osim toga, medicinske fotografije igraju ključnu ulogu u edukaciji pacijenata, pružajući im uvid u vlastito zdravstveno stanje i potrebu za specifičnim tretmanima. Za istraživače i znanstvenike, ove slike pružaju dragocjen materijal za istraživanje bolesti i razvoj novih terapijskih pristupa.

U prošlim desetljećima, medicinske su se slike često snimale profesionalnim fotoaparatom, osiguravajući najvišu kvalitetu i preciznost. Međutim, s brzim napretkom tehnologije pametnih telefona, oni postaju sveprisutni i u medicinskoj praksi. Ovo dio poglavlja usmjerava se na usporedbu kvalitete fotografija jedne rane dobivene profesionalnom opremom, u ovom slučaju za potrebe pisanja rada, Canon EOS 550D fotoaparatom, i tri pametna uređaja: iPhone 14 Pro Max, Huawei P30 Pro i Samsung Galaxy A70.

## **4.1. Postupak fotografiranja**

### **4.1.1. Priprema pacijenta**

Prvi korak u postupku fotografiranja rane bio je pažljiva priprema pacijenta. Rana koja je bila predmet fotografiranja morala je biti temeljito očišćena i osušena kako bi se osigurali optimalni uvjeti za dokumentiranje.

### **4.1.2 Postavljanje Opreme**

1. Canon EOS 550D: Profesionalni fotoaparat Canon EOS 550D postavljen je na stabilan stativ kako bi se eliminirala mogućnost podrhtavanja i osigurala konzistentna pozicija aparata tijekom svakog snimanja.
2. Pametni Telefoni: Svaki od tri pametna telefona - iPhone 14 Pro Max, Huawei P30 Pro i Samsung Galaxy A70 - bio je postavljen na specijalizirane držače za mobilne uređaje kako bi se osigurala stabilnost i konzistentan položaj tijekom snimanja.

### **4.1.3 Svjetlo i okolina**

Dnevno svjetlo je ključno za postizanje najboljih rezultata pri fotografiranju rane. Kako bi osigurali konzistentno svjetlo i eliminirali oštre sjene, postavili smo uređaje na jednaku udaljenost od prozora koji je bio prekriven zastorom kako bi se raspršilo svjetlo.

### **4.1.4 Fokus i Udaljenost**

Svaki uređaj postavljen je na identičnu udaljenost od rane kako bi se osigurala usporediva slika. Fokusanje na ranu bilo je precizno kako bi se naglasila svaka karakteristika.

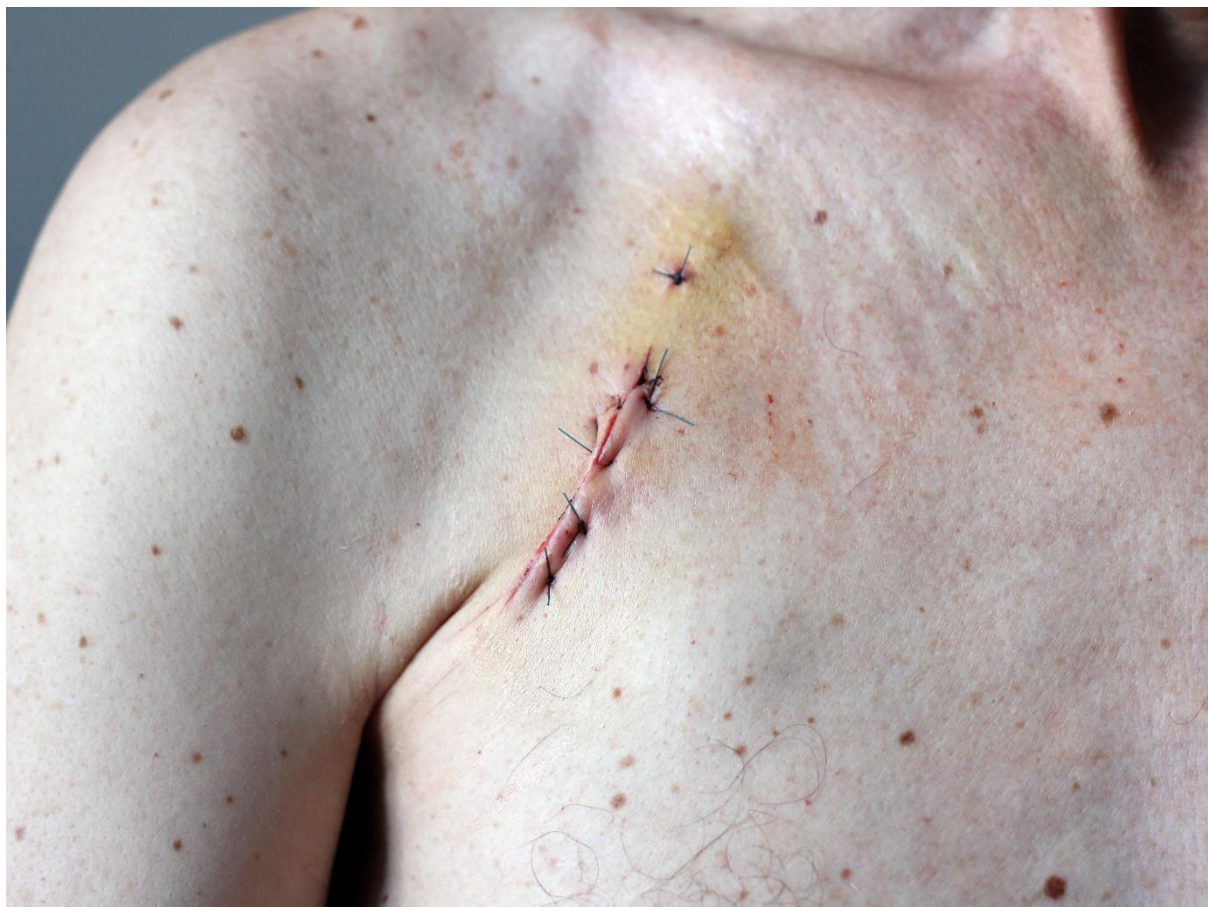### **4.1.5 Snimanje Slike**

Za svaki uređaj, snimilo se više slika iste rane, koristeći različite kutove i udaljenosti kako bi se osigurala raznolikost perspektive i detalja.

## **4.2. Rezultati testiranja opreme**

### **4.2.1 Canon EOS 550D**

Profesionalni Canon EOS 550D fotoaparatus pružio je izvanrednu kvalitetu fotografija rane. Boje su bile prirodne, kontrast je bio visok, a detalji su bili jasno vidljivi. Svaka karakteristika rane bila je precizno dokumentirana, čineći ovaj uređaj idealnim za zahtjevne kliničke scenarije.

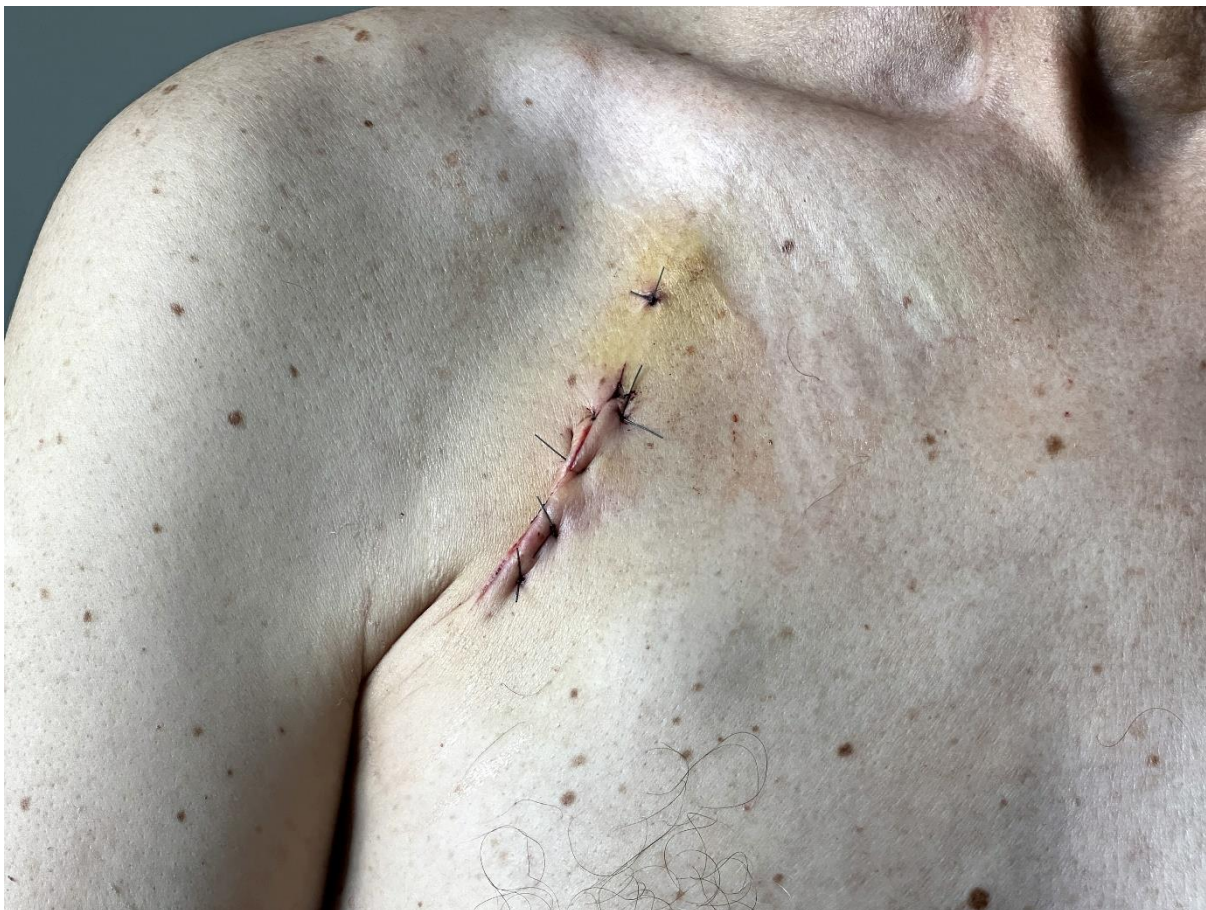

Slika 11. Rana slikana uređajem Canon EOS 550D

Izvor: autorsko vlasništvo M.R:

### **4.2.2 iPhone 14 Pro Max**

Fotografije snimljene iPhoneom 14 Pro Max također su impresionirale. Ovaj pametni telefon pružio je visoku razinu detalja i točnosti boja. Razlika u kvaliteti između Canona i iPhonea bila je minimalna, što sugerira da je iPhone 14 Pro Max izvanredan izbor za brzo i praktično dokumentiranje rane.

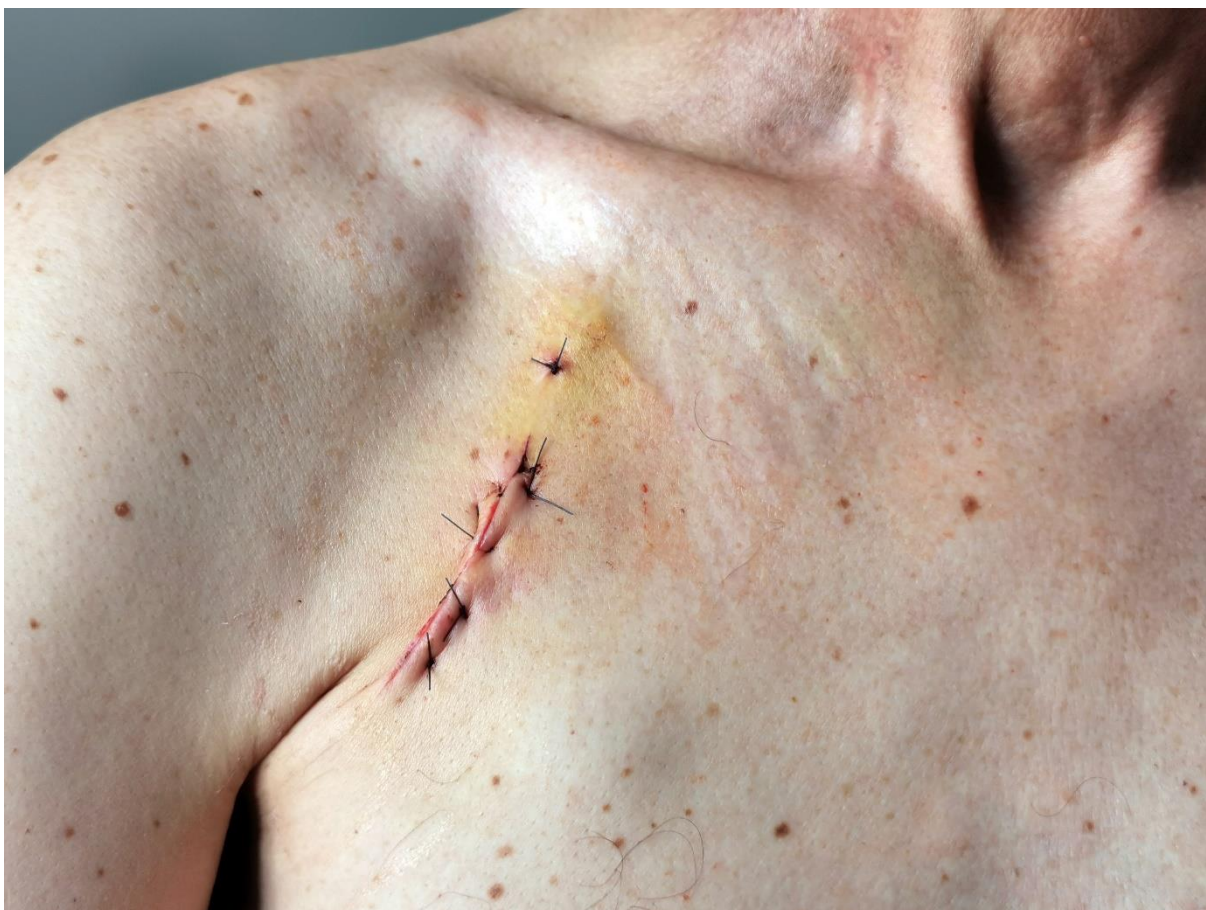

Slika 12. Rana slikana uređajem iPhoneom 14 Pro Max

Izvor: autorsko vlasništvo M.R.

#### **4.2.3 Huawei P30 Pro**

Huawei P30 Pro također je pružio izvanrednu kvalitetu fotografija rane. Detalji su bili precizni, boje vjerne, a kontrast visok. Kvaliteta slika bila je gotovo identična onoj Canona EOS 550D, potvrđujući sposobnost ovog pametnog telefona za kliničku upotrebu.

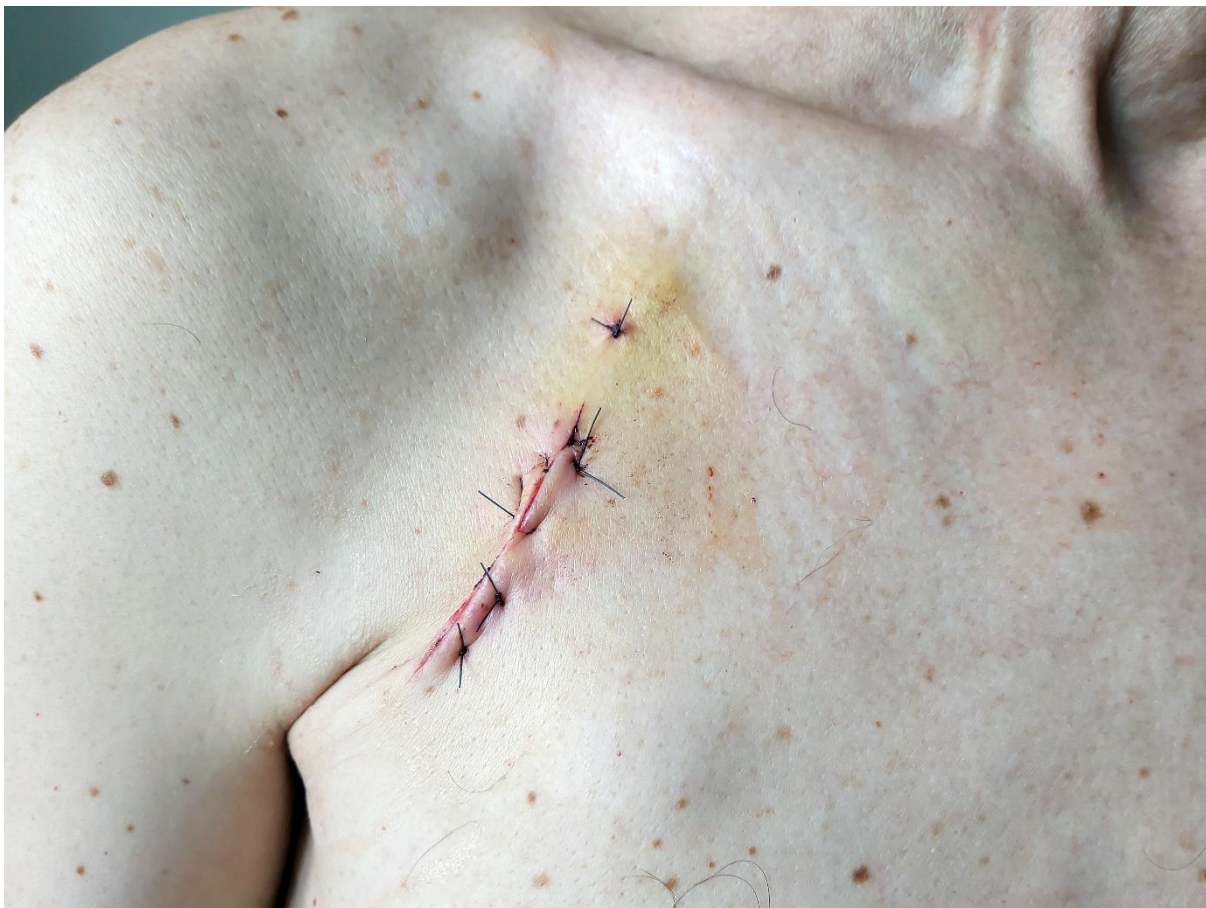

Slika 13. Rana slikana uređajem Huawei P30 Pro

Izvor: autorsko vlasništvo M.R.

#### **4.2.4 Samsung Galaxy A70**

Samsung Galaxy A70, iako je pružio dobre slike rana, ipak je zaostajao za ostalim uređajima u ovom istraživanju. Razlika u kvaliteti bila je primjetna, osobito u vidljivosti detalja. Iako je još uvijek bio koristan, nije dosegnuo razinu preciznosti Canona i drugih pametnih telefona.



Slika 14. Rana slikana uređajem Galaxy A70

Izvor: autorsko vlasništvo M.R.

Rezultati ove usporedbe pružaju dublji uvid u sposobnosti profesionalne opreme i pametnih telefona pri fotografiranju jedne rane. Ključni faktor za postizanje visokokvalitetnih fotografija bilo je dnevno svjetlo koje je bilo ravnomjerno raspršeno putem zastora, čime je osigurana optimalna vidljivost detalja.

#### **4.3. Profesionalna oprema (Canon EOS 550D)**

Prednosti su mu visoka kvaliteta slike. Profesionalni fotoaparati, kao što je Canon, obično imaju veće senzore i bolje objektivne, što rezultira visokom kvalitetom slike. Boje su prirodne, kontrast je visok, a detalji su jasno vidljivi, što je posebno korisno za dokumentiranje medicinskih stanja.

Precizna kontrola postavki, profesionalni fotoaparati omogućavaju naprednu kontrolu postavki poput ekspozicije, blende, brzine zatvarača i fokusa. To znači da se možete prilagoditi različitim kliničkim situacijama kako biste postigli najbolje rezultate.



Optički *zoom*, većina profesionalnih fotoaparata ima mogućnost optičkog zooma, što znači da možete snimati detalje na većoj udaljenosti bez gubitka kvalitete slike. Fleksibilnost i prilagodljivost, profesionalni fotoaparati često podržavaju različite vrste objektivna i dodatne opreme, što omogućava prilagodbu opreme specifičnim potrebama.

Trajnost: profesionalni fotoaparati su često izrađeni od izdržljivih materijala i dizajnirani za dugotrajnu upotrebu, što ih čini pouzdanim alatima u kliničkim okruženjima.

Mogućnost prilagodbe svjetla: fotoaparati kao Canon često omogućavaju prilagodbu bljeskalice i rasvjete, što je korisno za osvjetljavanje scena u kliničkim uvjetima s lošom rasvjetom. Održavanje i servisiranje: profesionalni fotoaparati često dolaze s podrškom za servisiranje i održavanje, što može produžiti njihov vijek trajanja i održati ih u optimalnom stanju.

Nedostaci su mu veličina i masa. Profesionalni fotoaparati, poput Canona, često su masivni i nekompaktni. To može otežati njihovu upotrebu u kliničkim prostorima gdje je ograničen prostor ili mobilnost bitna, kao što su mali ordinacije, sobe za pacijente ili operacijske dvorane.

Dezinfekcija profesionalnih fotoaparata može biti izazovna zbog njihove kompleksne konstrukcije i osjetljive elektronike. Postupci dezinfekcije moraju biti pažljivo izvedeni kako bi se spriječila kontaminacija između pacijenata i smanjio rizik prijenosa infekcija.

Troškovi i održavanje: nabava i održavanje profesionalne foto opreme obično su skupi. Osim fotoaparata, potrebno je ulagati u dodatnu opremu poput objektivna, stativa i rasvjete. Također, profesionalni fotoaparati zahtijevaju redovito održavanje i servisiranje.

Edukacija osoblja: korištenje profesionalnih fotoaparata zahtijeva od medicinskog osoblja dodatnu obuku kako bi ih ispravno koristili. To može biti vremenski i financijski izazovno. Mogućnost prijenosa infekcija: korištenje profesionalnih fotoaparata može povećati rizik od prijenosa infekcija ako se oprema ne očisti i dezinficira ispravno između pacijenata.

#### **4.4. Pametni telefoni (iPhone 14 Pro Max, Huawei P30 Pro, Samsung Galaxy A70)**

Prednosti su im kompaktnost i mobilnost: pametni telefoni su kompaktni i lagani, što ih čini idealnim za korištenje u kliničkim prostorima. Zbog svoje veličine, lako se prenose i koriste čak i u prostorima s ograničenim resursima.

**Praktičnost:** pametni telefoni su već dostupni mnogim članovima medicinskog osoblja, često kao osobna oprema. To olakšava njihovu dostupnost i upotrebu u hitnim situacijama ili tijekom brze dokumentacije. **Jednostavna upotreba:** pametni telefoni su intuitivni i jednostavni za korištenje, što smanjuje potrebu za dodatnom obukom osoblja. Kamere na ovim uređajima često imaju automatske postavke koje optimiziraju kvalitetu slike.

**Olakšana dezinfekcija:** Pametni telefoni su lakši za dezinfekciju od kompleksne profesionalne foto opreme. Mogu se brzo obrisati ili dezinficirati između pacijenata, smanjujući rizik od kontaminacije i prijenosa infekcija. **Visoka kvaliteta slike:** vrhunski pametni telefoni, poput iPhonea i Huawei uređaja, opremljeni su naprednim kamerama koje pružaju visoku razinu kvalitete slika. Ove kamere često nude preciznost boja, visok kontrast i dobru vidljivost detalja.

**Mogućnost pohrane i dijeljenja:** fotografije snimljene na pametnim telefonima lako se mogu pohraniti i dijeliti putem različitih medicinskih aplikacija i sustava. Ovo olakšava praćenje stanja pacijenata i konzultacije s drugim stručnjacima. **Smanjenje troškova:** korištenje već dostupnih pametnih telefona može značajno smanjiti troškove nabave opreme u usporedbi s profesionalnim fotoaparatom. U kliničkoj praksi, upotreba pametnih telefona za medicinsku dokumentaciju postaje sve češća zbog praktičnosti i kvalitete koju nude. Ipak, važno je obratiti pažnju na sigurnost podataka i privatnost pacijenata te osigurati pravilno čišćenje i dezinfekciju uređaja kako bi se smanjio rizik od prijenosa infekcija.

**Nedostaci** su im kvaliteta slike u određenim uvjetima. Iako su moderne kamere na pametnim telefonima izvanredne, njihova kvaliteta slike može varirati u uvjetima loše rasvjete ili zahtjevnim situacijama. U takvim slučajevima, profesionalni fotoaparati s boljim sensorima i objektivima mogu pružiti bolje rezultate.

**Ograničenja optičkog zooma:** većina pametnih telefona ima ograničen optički *zoom*, što može biti problem pri snimanju detalja na većoj udaljenosti. Profesionalni fotoaparati često imaju veći raspon *zooma*.

**Ovisnost o bateriji:** korištenje kamere na pametnom telefonu troši bateriju uređaja. U kliničkim situacijama gdje postoji potreba za dugotrajnim snimanjem, baterija pametnog telefona može biti ograničavajući faktor. **Sigurnost podataka i privatnost:** pametni telefoni sadrže velike količine osobnih podataka i slika pacijenata. Osiguravanje sigurnosti i privatnosti tih podataka može biti izazov. **Potreba za dodatnom opremom:** iako su pametni telefoni sami po sebi kompaktni, mogu zahtijevati dodatnu opremu poput držača za mobilni uređaj, dodatnog osvjetljenja ili stativa kako bi se osigurala stabilnost i kvaliteta snimljenih slika. Ovo može

povećati složenost postavljanja i upotrebe. Održavanje i trajnost: pametni telefoni su osjetljivi uređaji koji mogu biti podložni kvarovima ili oštećenjima tijekom korištenja u kliničkim okruženjima. Redovito održavanje i zaštita uređaja mogu biti potrebni kako bi se osigurala njihova dugotrajnost.

#### **4.5. Praktična primjena**

Ovisno o specifičnim potrebama i resursima medicinskog okruženja, odabir između profesionalne opreme i pametnih telefona može varirati. Za dokumentiranje jedne rane, dnevno svjetlo i odgovarajuća priprema okoline ključni su faktori za postizanje visokokvalitetnih fotografija. Pametni telefoni, kao što su iPhone 14 Pro Max i Huawei P30 Pro, pokazali su se kao izvanredni alati za ovu svrhu, gotovo jednako dobri kao i profesionalni fotoaparati Canon. Ova usporedba uređaja naglašava važnost okoline i svjetla pri fotografiranju rana u medicinskom kontekstu. Dnevno svjetlo i precizna priprema okoline ključni su faktori za postizanje visokokvalitetnih medicinskih fotografija. Dok profesionalna oprema, poput Canon, ostaje referentna točka za vrhunsku kvalitetu, pametni telefoni kao iPhone 14 Pro Max i Huawei P30 Pro mogu se smatrati izvanrednim alternativama za brzo i praktično dokumentiranje jedne rane. Konačna odluka o odabiru između profesionalne opreme i pametnih telefona ovisi o potrebama i specifičnostima svake kliničke situacije. Važno je razumjeti kako su svjetlo, okolina i priprema ključni za postizanje najboljih rezultata u medicinskom fotografiranju, neovisno o odabranom uređaju. U budućnosti, možemo očekivati daljnji napredak u kamerama pametnih telefona, što će dodatno pojačati njihovu ulogu u medicinskom dokumentiranju.

#### **4.6. Preporuke za praksu**

Na temelju ove usporedbe i razmatranja praktičnih aspekata fotografiranja rana, formulisane su nekolike preporuke za stručnjake u medicinskom polju:

##### **4.6.1 Dnevno svjetlo i priprema okoline**

Prilikom fotografiranja rana, uvijek se potruditi koristiti dnevno svjetlo ili prirodnu svjetlost kad je to moguće. Postaviti pacijenta ili ranu tako da svjetlo ravnomjerno obasjava područje koje se želi fotografirati. Ako se koristi umjetno svjetlo, razmisliti o korištenju difuzora ili zastora kako bi se raspršilo svjetlo i smanjile sjene.

#### **4.6.2 Odabir kamere**

Prilikom odabira kamere za fotografiranje rana, razmotriti dostupnost resursa i specifične potrebe situacije. Profesionalna oprema poput Canona EOS 550D pruža najvišu razinu kvalitete, ali pametni telefoni kao što su iPhone 14 Pro Max i Huawei P30 Pro također mogu pružiti izvanredne rezultate. Odluka između profesionalne opreme i pametnih telefona treba se temeljiti na praktičnim okolnostima i potrebama brze dokumentacije ili preciznih istraživanja.

#### **4.6.3 Priprema pacijenta**

Prije fotografiranja rane, pažljivo pripremiti pacijenta i područje rane. Temeljito očistiti i osušiti ranu kako bi se osigurali najbolje uvjete za snimanje.

#### **4.6.4 Stabilnost i fokus**

Osigurati stabilnost kamere ili pametnog telefona tijekom snimanja. Stabilni stativi ili držači za mobilne uređaje pomažu u sprječavanju podrhtavanja i osiguravaju konzistentnu poziciju. Fokusirati se precizno na ranu kako biste naglasili sve detalje i karakteristike.

Ova usporedba naglašava važnost svjetla, okoline i pripreme pri fotografiranju rana u medicinskom kontekstu. Dnevno svjetlo i precizna priprema okoline ključni su faktori za postizanje visokokvalitetnih medicinskih fotografija. Dok profesionalna oprema, poput Canona, ostaje referentna točka za vrhunsku kvalitetu, pametni telefoni kao iPhone 14 Pro Max i Huawei P30 Pro mogu se smatrati izvanrednim alternativama za brzo i praktično dokumentiranje rana.

Konačna odluka o odabiru između profesionalne opreme i pametnih telefona ovisi o potrebama i specifičnostima svake kliničke situacije. Važno je razumjeti kako su svjetlo, okolina i priprema ključni za postizanje najboljih rezultata u medicinskom fotografiranju, neovisno o odabranom uređaju. U budućnosti, može se očekivati daljnji napredak u kamerama pametnih telefona, što će dodatno pojačati njihovu ulogu u medicinskom dokumentiranju. Ova saznanja pomažu stručnjacima da donose informirane odluke pri odabiru alata za dokumentaciju medicinskih stanja, što rezultira preciznijom i učinkovitijom zdravstvenom skrbi. U zaključku ove usporedbe ističe se da kvalitetni pametni telefoni predstavljaju izvanredne alate za fotografiranje medicinskih stanja, uključujući i dokumentiranje rana. Ova usporedba jasno

pokazuje da su ovi pametni telefoni sposobni pružiti fotografije visoke kvalitete, često slične onima koje se dobivaju profesionalnim ili polu profesionalnim fotoaparatom.

Preciznost boja, kontrast, i vidljivost detalja koje nude ovi pametni uređaji omogućavaju stručnjacima u medicinskom polju da pouzdano dokumentiraju i analiziraju stanje rana. Osim toga, njihova praktičnost, pristupačnost i mobilnost čine ih iznimno vrijednim alatima za svakodnevne kliničke situacije, gdje brza dokumentacija može biti ključna za pravilno upravljanje pacijentima. Napredak u tehnologiji pametnih telefona, uključujući poboljšane kamere i obradu slika, dodatno će povećati njihovu ulogu u medicinskom dokumentiranju.

## **4.7. Standardizacija za snimanje kliničke fotografije**

Visokokvalitetna fotografija ključan je dio svake prakse plastične kirurgije lica. Standardizirana fotografija je ključna za dosljedne i reproducibilne rezultate, posebno u postupcima obnavljanja lica.

### **4.7.1. Fotografska oprema**

Kamera: Digitalne jednoobjektivne refleksne (DSLR) kamere. Kamere trebaju imati visokokvalitetan LCD ekran, priključak za vanjski blic i minimalno 5 megapiksela.

Objektiv: makro objektiv s žarišnom duljinom od 90 do 105 mm preporučuje se za medicinsku fotografiju. Objektivi s kraćom žarišnom duljinom, poput 50 do 55 mm, mogu izazvati distorziju.

Ekspozicija: Ručno postavljanje, uzimajući u obzir f-stop postavku, brzinu zatvarača (preporučeno 1/60 sekundi) i ISO (idealno 200). U fotografiji, f stop je izraz koji se koristi za označavanje postavke otvora blende. To je niz brojeva koji predstavljaju različite postavke veličine otvora blende koji se mogu koristiti prilikom snimanja fotografije. Što je manji broj f stop-a, to je veći otvor blende i više svjetla može prodrijeti kroz leću za fotografiranje. Osim toga, s manjim brojem f stop-a, dubina polja se smanjuje, što znači da su samo subjekti na određenoj udaljenosti od leće jasno fokusirani, dok su objekti koji su dalje ili bliže zamagljeni. S druge strane, s većim brojem f stop-a, otvor blende postaje manji, manje svjetla prodire kroz leću, ali se povećava dubina polja, što znači da će objekti na različitim udaljenostima od leće ostati jasni i oštri (26).

### **4.7.2. Pozadina**

Idealna je srednje do svijetloplava boja, koja odgovara svim tonovima kože i omogućuje veću dubinu polja. Bez nabora ili nabora.

### **4.7.3. Osvjetljenje**

Izbjegavati jednostruku blic jedinicu. Ring blic može isprati boje. Upotrijebiti više svjetlosnih jedinica i *soft boxeve* ili kišobrane za ravnomjerno osvjetljenje. Boja svjetla i bijela ravnoteža su ključne; koristiti automatsku bijelu ravnotežu za najtočnije rezultate.

### **4.7.4. Pozicioniranje pacijenta**

Ukloniti ometajuće predmete (šešire, naočale, nakit). Tamna odjeća je preferirana. Kosa treba biti povučena natrag. Neutralan izraz lica za točno ocjenjivanje kože. Koristiti Frankfurtsku ravninu za standardizaciju horizontalne ravnine. Frankfurtska ravnina je linija koja se koristi u

fotografiji lica kako bi se standardizirao položaj pacijenta. To je imaginarna linija koja povezuje gornji dio tragus (ušne školjke) i donji rub orbite (očne jabučice). Postavljanje pacijenta u odnosu na Frankfurtsku ravninu osigurava da su svi kutovi lica usklađeni i omogućuje dosljedne usporedbe prije i poslije tretmana. To pomaže u procjeni promjena lica koje su posljedica kirurške intervencije ili drugih kozmetičkih postupaka (27).

#### **4.7.5. Standardizacija**

Detalji kože moraju biti točno zabilježeni. Preporučuje se pet pogleda na pacijente s detaljnim snimkama relevantnih područja. Fotografije trebaju biti snimljene s iste udaljenosti, a pacijenti bi trebali biti udobno smješteni u pokretljivoj stolici. Slijedeći ove standardizirane smjernice, možete osigurati dosljednu i visokokvalitetnu kliničku fotografiju za sve vaše potrebe.

## 5. ETIČKE DILEME U KLINIČKOJ FOTOGRAFIJI

Fotografija se smatra standardom u mnogim vizualno orijentiranim medicinskim specijalnostima, posebice u dermatologiji, oftalmologiji, plastičnoj kirurgiji, maksilofacijalnoj kirurgiji i njezi rana. U tim se postavkama fotografija neophodna za pružanje najbolje moguće skrbi pacijentima i time se pridržava etičkog načela dobročinstva: djelovanje u korist pacijenta. Zamjenjive prednosti fotografija u ovim područjima doprinose spašavanju života i smanjenju troškova zdravstvene skrbi te potencijalno smanjuju kliničku morbiditet (28).

Upotreba fotografija dokumentirana je kao poboljšanje skrbi pacijenata u područjima dijagnostike, liječenja i obrazovanja. Na primjer, digitalno snimanje sjednice cijelog tijela kože tehnika je u kojoj se fotografira i prati cijelu površinu kože tijekom vremena uz dermoskopsku procjenu. Ova metoda identificira nove lezije ili suptilne promjene u melanocitnim lezijama koje bi se mogle propustiti tijekom tradicionalnog pregleda kože bez početne slike, čime se poboljšava rano otkrivanje melanoma, spašavanje života i smanjuje nepotrebne ekscizije (29).

Nažalost, integracija fotografija u evidenciju pacijenata i javne zapise podiže niz etičkih dilema, posebice u doba elektroničkih medicinskih zapisa (EMRs) (30). Nedostatak univerzalnih protokola tehnika fotografiranja može dovesti do nemogućnosti pružanja najbolje moguće medicinske skrbi, jer se postavke fotografiranja moraju moći reproducirati kako bi ih se moglo uspoređivati na ponovnim pregledima. Neuređeno vlasništvo, uporaba i pohrana fotografija također mogu ugroziti privatnost pacijenta. Dodatne komplikacije nastaju kada mjesto slike uključuje "privatne" dijelove (poput ženskih dojki) ili kada pacijent nije u mogućnosti dati svoj pristanak ili izraziti odbijanje, kao što je dijete ili odrasla osoba s intelektualnim oštećenjem (30). Prilazi dilemama koje uključuju upotrebu fotografija u medicini mogu se voditi implementacijom univerzalnih etičkih načela. Hipokratska prisega pruža jedno od najstarijih etičkih smjernica za moralnu i stručnu skrb o pacijentima, uključujući načela dobročinstva, neškodljivosti, autonomije, pravde, povjerljivosti, dostojanstva i iskrenosti. Međutim, definicije ovih načela mogu biti nejasne, a njihova primjena je otvorena za tumačenje liječnika, posebno kada pravna rješenja ne postoje. Strukovna društva, uključujući Američko medicinsko društvo (AMA) i Europsko vijeće medicinskih redova (ECMO), proširila su ta načela, ažurirajući ih kako bi odrazila promjene u društvenim stavovima i vrijednostima (31). Iako oba društva obrađuju elemente medicinske fotografije, primjena u kliničkoj praksi varira široko. Prepoznavanje, rasprava i obrazovanje o etici u medicinskoj fotografiji mogu potaknuti standardizirane pristupe i odgovarajuću pacijentsku skrb, posebno kada se pojave teške etičke dileme.



## 5.7. Narušavanje privatnosti i masovna distribucija

Digitalne fotografije su prirodno u opasnosti od distribucije putem sveprisutnog interneta, što je sve izglednije kako se bolnice prebacuju na elektroničke medicinske zapise (EMR) (25,32). Kršenja privatnosti i masovna distribucija mogu se ublažiti primjenom principa autonomije pacijenta i pristanka na temelju informacija. Pravo pacijenta na zadržavanje privatnosti njihovih fotografija pravno je osigurano u pravilu o privatnosti zakona o zdravstvenom osiguranju i odgovornosti (HIPAA), kojim se štite uporaba i otkrivanje identificirajućih podataka o pacijentu. HIPAA navodi da pacijenti mogu autorizirati specifične upotrebe identificirajućih informacija, pri čemu se pokazuje da je autonomija pacijenta povezana s pravom na povjerljivost (29,32). Stoga je liječnik etički i zakonski obavezan koristiti fotografije samo u svrhe na koje se pacijent složio tijekom postupka pristanka na temelju informacija, tijekom kojeg su navedene potencijalne upotrebe snimljenih slika. Ovo činjenica bi trebala biti ponovljena pacijentu radi njihove sigurnosti. Na primjer, pacijent može odabrati da dopusti da se njezina fotografija prenese na njen elektronički medicinski zapis, ali se ne dijeli za publikacije ili medicinsko obrazovanje. Pacijenti su općenito udobniji dijeliti svoje kliničke fotografije za višestruku upotrebu (npr. edukaciju, publikaciju) ako su fotografije deidentificirane. Dostupne su brojne smjernice kojima se detaljno opisuju odgovarajuće tehnike deidentifikacije. Sve označavajuće i jedinstvene tetovaže, odjeću, nakit ili prepoznatljive prirodne "orijentire" treba izrezati ili zamaskirati. Postoji opći konsenzus da je skrivanje samo pacijentovih očiju na fotografiji lica nedovoljno i da bi trebalo sakriti ili zamagliti mi što više lica. Jedna preporuka je da se sakriju oba oka i obrve ako je moguće. Slijedeći HIPAA pravilo o privatnosti, pacijentu bi trebalo dopustiti pregled konačne fotografije za odobrenje (29).

Etička dilema može nastati kada pacijent ne želi da se njegova deidentificirana fotografija koristi za istraživanje ili edukacijska predavanja. Prema HIPAA-i, jednom kada se medicinske informacije deidentificiraju pomoću odgovarajućih tehnika, više se ne smatraju pravnim "zaštićenim zdravstvenim informacijama" (33). To implicira da liječnik u teoriji može fotografiju koristiti prema vlastitom nahođenju. Međutim, poštivanje dogovora postupka pristanka na temelju informacija je važno kako bi se očuvalo povjerenje, privatnost i autonomija pacijenta i liječnik bi trebao poštovati želje pacijenta. Postupak pristanka na temelju informacija namijenjen je zaštiti autonomije pacijenta. Osigurava da pacijent razumije i kompetentno suglasan s planom liječnika za njegovu skrb, osnažujući ga da sudjeluje u kliničkom odlučivanju. Pristanak na temelju informacija može biti pisani ili usmeni; međutim, pisani pristanak je poželjniji jer pruža konkretni zapis ako treba ga pregledati. Pacijenti općenito više

vole pisanu verziju od usmenog pristanka. Iako ne postoji standardizirani obrazac za pristanak na medicinsku fotografiju, mnoge medicinske ambulante su stvorile svoje vlastite verzije. Besplatni predlošci koji uključuju osnovne elemente pristanka na temelju informacija za medicinsku fotografiju također su dostupni na internetu za preuzimanje. Ovi osnovni elementi uključuju sljedeće:

1. Svrsishodnost fotografije
2. Opis postupka
3. Otkrivanje koristi za pacijenta
4. Otkrivanje rizika za pacijenta
5. Otkrivanje alternativnih pristupa, uključujući bez fotografije
6. Opis načina na koji će fotografija biti pohranjena
7. Opis svake pojedine namjene namjeravane za fotografiju (33).

### **5.8. Privatnost pacijenta -fotografiranje osjetljivih područja**

Iako većina ispitanih pacijenata prihvaća medicinsku fotografiju, mnogi će se opravdano osjećati nelagodno tijekom fotografiranja. To je posebno istinito za fotografije osjetljivih područja (spolovila, ženske grudi) ili snimanje cijelog tijela, tijekom kojeg pacijent većinu vremena ostaje goli. Kako bi se sačuvalo dostojanstvo pacijenta i smanjila neugodnost, fotograf bi trebao profesionalno i suosjećajno provoditi fotografiranje. U istraživanju od 2014. godine, pacijenti su naglasili da značajno više preferiraju da medicinske fotografije snima liječnik, što vjerojatno smanjuje tjeskobu povezanu s interakcijom sa strancem dok su u vulnerabilnom položaju (34). Pacijenti su također bili ugodniji kada je fotograf istog spola i kada je za fotografiranje korišten fotoaparat klinike u usporedbi s liječničkim mobilnim telefonom. Kada doktor nije dostupan za dobivanje fotografija, trebao bi se osposobiti i educirati posebno obučeni fotografa klinike. Pored toga, treba koristiti prikladne tehnike pokrivanja, tako da se izlaže i fotografira samo minimalno potrebno područje. Kod bilo koje fotografske sesije, pacijentu treba biti ponudeno da ima prisutnog nadzornika. Određene institucije imaju politiku pregledavanja svih fotografija od strane trenera nadzornika u svrhu zaštite pacijenta i fotografa (34).

## **5.9. Informirani pristanak o sustavima pohrane**

Tijekom procesa informiranog pristanka treba se otkriti sve opcije za pohranu fotografija, uključujući EMR sustav, "sigurni" klinički računalni ili tiskanu kopiju za "sjenu" papirnato medicinskog kartona (30).

Načelo informiranog pristanka treba se primijeniti i za načine pohrane fotografija. Svaka metoda pohrane ima nedostatke i rizike koji bi se trebali raspravljati s pacijentom. Na primjer, fotografije u EMR-ima obično su dostupne kliničkom osoblju na različitim područjima prakse u istoj mreži, što dovodi do smanjenja privatnosti. Slike pohranjene na sigurnim kliničkim računalima mogu biti zaboravljene, pogrešno označene ili pogrešno pohranjene. Osim toga, teško ih je sigurno dijeliti kad je potreban savjet drugog liječnika. Konačno, otiskane slike za "sjenu" papirnato kartona, iako su sigurnije ako su zaključane, gube većinu detalja i kvalitete digitalnih fotografija (30). To može utjecati na sposobnost liječnika da u evaluaciji pacijenta pri ponovnom pregledu donese adekvatnu procjenu. Na kraju, pacijent bi trebao odlučiti koji način pohrane preferira, a to bi trebalo biti dokumentirano u informiranom pristanku i medicinskoj bilješci.

## **5.10. Nedostatak tehničke standardizacije**

Praktički svaki aspekt procesa fotografiranja trebao bi biti standardiziran, uključujući vrstu i marku fotoaparata, tehničke postavke, postavljanje sobe/studija i osvjetljenje te pozicioniranje pacijenta i fotografa. Nažalost, standardi medicinske fotografije široko su nedovoljno korišteni i varijabilni. Anketa među 153 dermatologa pokazala je da samo 23,7% njih pridržava protokola fotografiranja u svojoj klinici. Bez dosljednog tehničkog protokola, izvorni je cilj fotografije zastario (35).

### **5.10.1. Načelo: dobročinstvo**

Dobročinstvo je etičko medicinsko načelo koje zahtijeva preuzimanje najbolje moguće akcije za dobrobit pacijenta. Fotografija je standard u mnogim specijalnostima, stoga bi liječnici trebali pružiti beneficentnu skrb koristeći fotografiju u tim postavkama.

Primjena načela dobročinstva na medicinsku fotografiju - Standardizacija

Standardizacija medicinske fotografije ključna je za točnu dokumentaciju i jamstvo visokokvalitetnih, usporedivih i prenosivih slika. Upotreba standardiziranog postupka fotografiranja povećava pacijentovu udobnost i sigurnost da je fotografija dio medicinskog procesa. Standardi poboljšavaju kliničku skrb tako da su detalji i kvaliteta fotografije dovoljni da liječnik pravilno procijeni trenutno stanje pacijenta i kasnije prati tijek bolesti ili liječenja.

Identificiranje određenog prostora za dobivanje kliničkih fotografija i zapošljavanje obučenog fotografa klinike minimalizirat će varijacije u fotografiji (35).

Standardizacija obrade nakon fotografiranja i pohrane poput detalja pretvorbe formata datoteke, kompresije i metapodataka stvara uniformnost. DICOM je međunarodni standard za slike dobivene iz medicinskih uređaja kao što su CT snimke, rendgenske snimke i MRI, u kojem se naglašavaju specifikacije koje omogućuju prijenos ovih slika između različitih mreža. Međutim, DICOM ne pruža specifične standarde za digitalnu fotografiju koja se dobiva fotoaparatom, što može ozbiljno ugroziti kliničku korist. Standardi medicinske fotografije su teški za postizanje jer se fotografije dobivaju na različitim uređajima (npr. digitalnim fotoaparatom, pametnim telefonima ili tabletama). Odgovornost fotografa je ne uređivati sliku na način da obmanjuje promatrača (35).

### **5.10.2. Dobročinstvo nasuprot pacijentove autonomije**

Načela pacijentove autonomije i dobročinstva u medicinskoj skrbi često se križaju. Medicinski pristupi trebaju biti prilagođeni kako bi se omogućila najprikladnija skrb koja se uklapa u želje pacijenta.

Primjena beneficentne skrbi nasuprot pacijentove autonomije na medicinsku fotografiju. Primjerice, ako majka odbija da se snime početne fotografije kongenitalnog melanocitnog nevusa s nepoznatim malignim potencijalom na spolnim organima svog novorođenčeta zbog straha od dostupnosti fotografija i njihove diseminacije putem interneta, pravo majke na privatnost i autonomiju nad medicinskim informacijama njezina sina dobiva prednost pred beneficijama moderne medicinske tehnologije. Liječnik u takvim situacijama treba pronaći alternative koje bi bile prihvatljivije. Slično tome, pacijenti mogu odbiti fotografiranje svojih genitalija, grudi ili lica zbog sličnih briga za privatnost ili kulturnih običaja. Iako nedostatak fotografija može komplicirati daljnju njegu i praćenje, pravo pacijenta na autonomiju i privatnost mora prevladati. Preporučuje se detaljan opis promjena s mjerenjima područja (35).

### **5.11. Nedostatak smjernica za mobilne tehnologije i internet forum u medicini**

Postoji potreba za novim društvenim, pravnim i etičkim smjernicama za korištenje novih tehnologija i društvenih medija u skrbi o pacijentima. U većini modernih domova, pametni telefoni, tableti i drugi mobilni uređaji su uobičajeni, što je dovelo do njihove upotrebe i u medicinskom području. Korištenje mobilnih uređaja i internet foruma stvara nove prilike za

pružanje brže i integrirane skrbi o pacijentima. Međutim, stjecanje i dijeljenje fotografija u ovim formatima neizbježno dovodi u pitanje privatnost pacijenata (36).

Primjena načela dobročinstva i privatnosti pacijenata na medicinsku fotografiju na mobilnim uređajima i internet forumima: Korištenje smartphone-a kao kliničkog fotoaparata je posebno privlačno jer štedi vrijeme, a sada može fotografirati i s kvalitetom koja je potrebna za adekvatnu procjenu promjena. Međutim, rizik od kršenja privatnosti pacijenata znatno se povećava. Potencijalni gubitak mobitela ili pristup ne zdravstvenom osoblju sadržaju telefona koji sadrži slike pacijenata brine pacijente (36).

Korištenje društvenih medija, poput Facebooka ili Instagrama, ili drugih digitalnih foruma za dijeljenje fotografija pacijenata je kontroverzno. Iako prednost za pristup brojnim kliničkim mišljenjima putem digitalne rasprave, pacijenti su osjetljivi na dijeljenje njihovih fotografija na mreži, čak i ako su de-identificirane. Kršenje privatnosti, čak i na proglasila se "sigurnom" mrežnom stranicom, uvijek će biti rizik. Liječnici bi trebali paziti da poštuju privatnost pacijenata i ne sudjeluju u tim forumima, osim ako pacijent to izričito odobri.

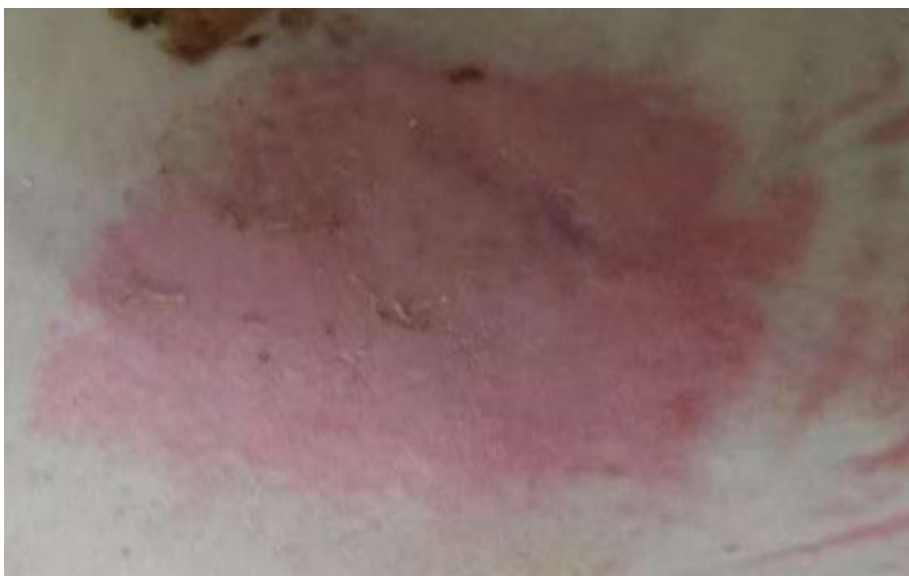## **6. KLINIČKA FOTOGRAFIJA U PRAĆENJU DEKUBITUSA**

Dekubitalne rane su vrsta oštećenja kože koje se javljaju kada se tkivo izloži dugotrajnom pritisku. Ove se rane najčešće javljaju kod osoba koje leže u istom položaju dulje vrijeme, kao što su starije osobe ili pacijenti u bolnicama. Najčešća mjesta dekubitalnih rana su područja koja su izložena najvećem pritisku, poput stražnjice, laktova, peta i kuka. Kao posljedica oštećenja krvnih žila i tkiva ispod kože, obično se javlja crvenilo, koje može dovesti do modrica. Ako se pritisak nastavi, rana se može produbiti i proširiti u tkiva ispod kože. Kasnije faze dekubitalnih rana mogu se manifestirati kao otvorene rane koje su osjetljive na infekcije te koje mogu dovesti do ozbiljnih komplikacija. Stoga je, za sprečavanje infekcija, potrebna pravilna dijagnostika i liječenje dekubitalne rana koje se mogu kategorizirati ili razvrstati, ovisno o faktoru oštećenja kože i potkožnog tkiva.

### **6.1. Kategorizacija dekubitusa pomoću kliničke fotografije**

U dijagnostici dekubitalnih rana, klinička fotografija igra važnu ulogu kao dokumentacija izgleda rane i njenog napretka tijekom liječenja. Fotografije su korisne za preciznu procjenu veličine, oblika i dubine rane te pružaju bolju vizualizaciju tkiva oko rane. Također, jasnije prikazuju kako je rana izgledala prije liječenja i omogućuju praćenje napretka te evaluaciju učinka terapije. Kliničke fotografije također su korisne u razlikovanju dekubitalnih rana od drugih oštećenja kože (37). One omogućuju liječnicima bolju procjenu stanja okolnog tkiva i pronalaženje mogućih uzroka nastanka dekubitalnih rana. Primjerice, fotografije mogu otkriti znakove infekcije što pomaže pri postavljanju točne dijagnoze i biranju odgovarajućeg načina liječenja.

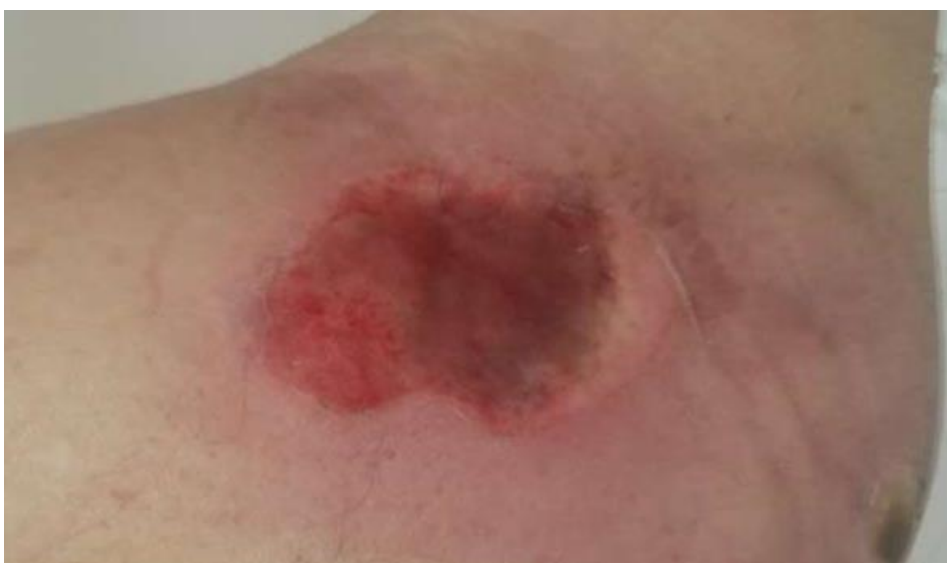Kategorija 1 (Slika 11) - koža je neoštećena, ali može biti promijenjene boje i topla s edemom. Može postojati lokalizirano područje crvenila koje ne blijedi na pritisak, obično smješteno na izbočini kosti.



Slika 15. Kategorizacija dekubitusa I

Izvor: <https://zir.nsk.hr/islandora/object/unin:55/preview>

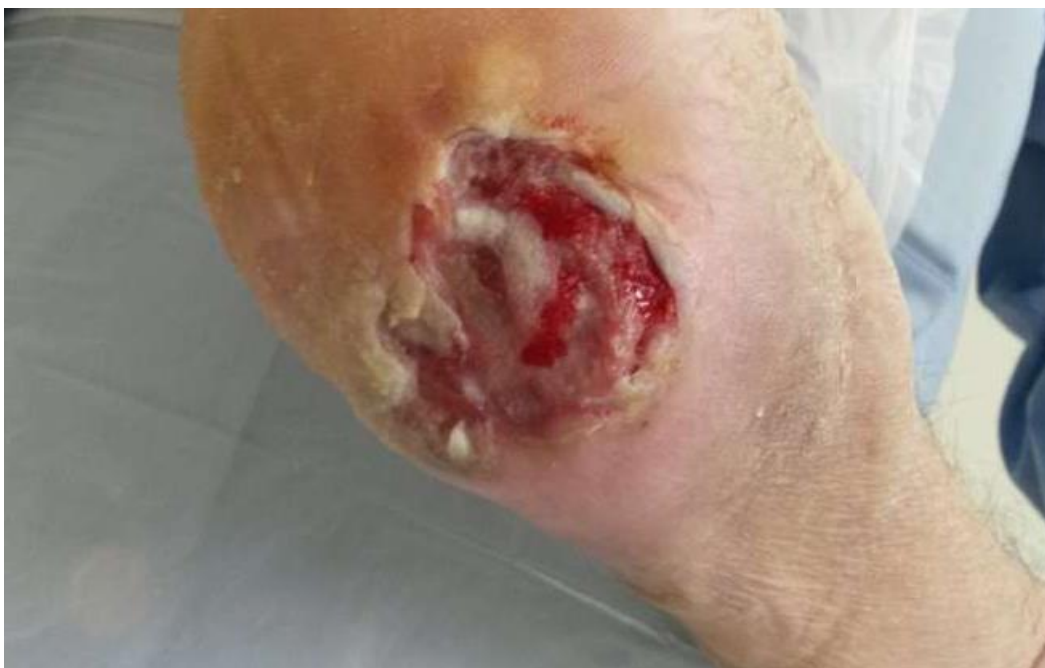Kategorija 2 (Slika 12) - predstavlja se klinički kao abrazija ili plik. Vidljiv je djelomični gubitak debljine kože koji uključuje epidermu i/ili dermis.



Slika 16. Kategorizacija dekubitusa II

Izvor: <https://zir.nsk.hr/islandora/object/unin:55/preview>

Kategorija 3 (Slika 13) - može doseći, ali ne prodire u temeljni fascija. Vidljiv je potpuni gubitak debljine kože koji uključuje oštećenje ili nekrozu potkožnog tkiva.

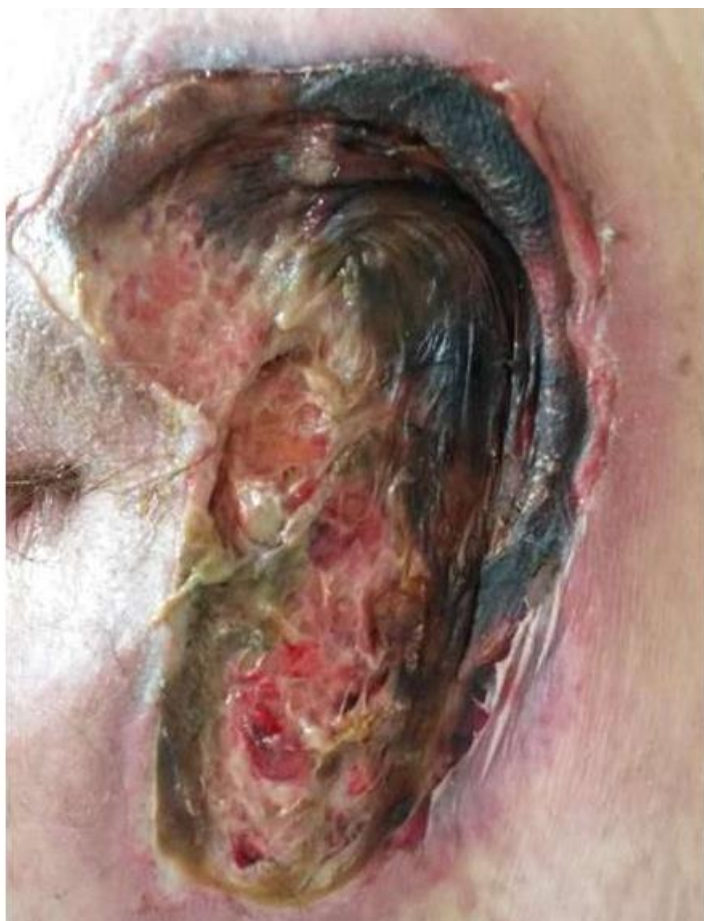

Slika 17. Kategorizacija dekubitusa III

Izvor: <https://zir.nsk.hr/islandora/object/unin:55/preview>

Kategorija 4 (Slika14) - s potpunim ili bez gubitka debljine kože. Moguće je općenito uništenje, nekroza tkiva, ili oštećenje mišića, kostiju ili potpornih struktura.





Slika 18. Kategorizacija dekubitusa IV

Izvor: <https://zir.nsk.hr/islandora/object/unin:55/preview>

Kliničke fotografije imaju ključnu ulogu u praćenju napretka liječenja dekubitalnih rana jer omogućuju detaljnije praćenje veličine, oblika i dubine rane tijekom vremena. Fotografije također pružaju jasnu vizualizaciju promjena u tkivu oko rane i omogućuju usporedbu izgleda rane prije i nakon primjene terapije što pomaže u evaluaciji učinkovitosti liječenja. Klinička fotografija također ima važnu ulogu u komunikaciji između liječnika i pacijenata. Pacijenti lakše razumiju stanje svoje rane i terapiju kada vide fotografije, a fotografije ih motiviraju i potiču na primjenu terapije i bolju skrb o svojoj rani (37,38).

## **6.2. Protokol kliničkog fotografiranja dekubitusa**

Protokoli za fotografiranje dekubitalnih rana su važni za dosljedno praćenje napretka rane tijekom liječenja. Oni sadrže korake poput pripreme pacijenta i okoline, postavljanja kamere i postavke osvjetljenja, a na kraju, standardiziranu veličinu i identifikaciju fotografija. Fotografije također pružaju dosljednu percepciju i vizualizaciju napretka rane tijekom vremena,

a mogu se koristiti i za usporedbu izgleda rane prije i poslije liječenja. Serijsko fotografiranje rana se preporučuje kako bi se procijenio učinak liječenja, a prateće informacije, poput podataka o zdravstvenom stanju pacijenta i opis perspektive, korisne su za dijagnostiku i liječenje. Fotografije privatnih dijelova pacijenata su osjetljive informacije koje zahtijevaju zaštitu privatnosti prema mjerama zakona, kao i pristanak pacijenta ili skrbnika. Standardizirani protokoli za fotografiranje dekubitalnih rana smanjuju nejasnoće i povećavaju brigu o pacijentu (23).

### **Primjer protokola za fotografiranje dekubitalnih rana:**

1. Priprema bolesnika: bolesnik treba biti smješten u položaj koji omogućuje jasan pregled rane, a neće uzrokovati dodatni pritisak na područje rane. Također, pacijenta se treba informirati o svrsi fotografiranja te treba dati pristanak za upotrebu fotografija.
2. Priprema rane: prije snimanja, rana treba biti čista i suha, bez zavojnica ili drugih smetnji koje bi mogle ometati jasan pregled rane.
3. Priprema fotoaparata: postavke fotoaparata trebaju se postaviti na standardizirane vrijednosti, uključujući postavke za fokus, ekspoziciju i balans bijele. Također, trebalo bi koristiti stabilizacijski uređaj za fotoaparat kako bi se smanjila mogućnost zamućenja slike.
4. Postavljanje položaja: fotoaparat treba biti postavljen na fiksni položaj u odnosu na bolesnika i ranu kako bi se osigurala konzistentnost u postavljanju. Također, udaljenost od rane bi trebala biti standardizirana.
5. Rasvjeta: standardizirane postavke rasvjete trebaju se koristiti kako bi se osigurala dosljednost u bojama i svjetlini slika.
6. Veličina slike: dimenzije slika trebaju biti standardizirane kako bi se omogućila usporedba i praćenje napretka rane tijekom vremena.
7. Identifikacija fotografija: svaka fotografija treba biti identificirana datumom i vremenom snimanja, kao i korištenjem standardiziranog sustava oznaka za identifikaciju pacijenta, rane i lokacije.
8. Serijsko fotografiranje: preporučuje se kontinuirano fotografiranje rane kako bi se dokumentirao tijek liječenja. Fotografije se trebaju snimati na redovitim intervalima, obično jednom tjedno ili prema potrebi.

9. Dodatne informacije: uz fotografije treba prikupiti i druge relevantne informacije, poput podataka o zdravstvenom stanju pacijenta, povijesti rane, korištenim tretmanima i drugim bilješkama koje bi mogle biti korisne za dijagnostiku i liječenje.

10. Zaštita privatnosti: prije dijeljenja ili upotrebe fotografija, potrebno je osigurati da su ispoštovane sve relevantne zakonske odredbe o zaštiti privatnosti pacijenta i da su dobiveni svi potrebni pristanak od strane pacijenta ili njegovog skrbnika.

Ovaj protokol se može opisati kao opća procedura za fotografiranje rana od dekubitusa, a može se prilagoditi za različite specifične kliničke situacije ili tretmane. Međutim, ne postoji službeno ime za ovaj protokol već se koristi kao referenca u medicinskoj praksi.

Kao što je već naglašeno, jedan od ključnih elemenata protokola za fotografiranje dekubitusa je standardizacija odnosno protokol. Osim standardiziranih postavki fotoaparata i svjetla, postoje i drugi elementi koje bi trebalo standardizirati kako bi se osigurala konzistentnost u dokumentiranju i praćenju napredovanja rana. To uključuje (39):

1. Ugao fotografiranja: Ugao iz kojeg se rana fotografira je iznimno bitan pri prikazu rane i trebao bi se držati standardiziranog postupka. Obično se koristi svojevrsni paralelni prikaz, prikazujući dvije slike rane jednu do druge. Ovo omogućava direktno uspoređivanje stanja rane u različitim vremenima i olakšava procjenu napredovanja kroz vremenski period. Preporučena udaljenost fotografiranja je između 30 i 50 cm, fotoaparat bi trebalo smjestiti okomitno na ranu. Ugao snimanja može utjecati i na način na koji se svjetlo reflektira.

2. Vrsta i oznaka snimke: Svaka fotografija trebala bi biti jasno označena kako bi se kasnije lako mogla prepoznati i uspoređivati. Označavanje fotografija uključuje datum i vrijeme snimanja, vrstu korištene kamere, kako i ime i dozvolu pacijenta. Markiranje rane oznakama na tijelu pacijenta je dodatna metoda označavanja koja pomaže u identifikaciji specifičnih dijelova rane na fotografijama.

3. Udaljenost od rane: Udaljenost od rane do fotoaparata igra veliku ulogu u stvaranju kvalitetne slike rane. Preporučena udaljenost za snimanje je između 30 i 50 cm. prevelika blizina ili udaljenost će rezultirati stvaranjem nejasne slike.

4. Fokus i jasnoća: Fokus i jasnoća su bitni za stvaranje jasnih slika rana. Preporučuju se postavke za automatski fokus kako bi sve bile jasno prikazane. Ako se koristi ručni fokus, bitno je da se usredotoči na najvažnije dijelove rane.

5. Boja: Boje su bitan faktor u prikazu rana jer mogu dati do znanja o stanju rane i njenom napretku. Boja slike rane može se promijeniti zbog osvjetljenja, položaja kamere, senzora na kameri ili postavki ravnoteže bijele. Ako se koristi automatski balans bijele, treba uzeti u obzir da senzor kamere može varirati ovisno o uvjetima osvjetljenja što može dati netočne rezultate.

6. Osvjetljenje: Osvjetljenje je jedan od ključnih faktora pri fotografiranju čireva od pritiska. Svjetlost je ključna za prepoznavanje i prikaz detalja rane. Najbolje je koristiti prirodno svjetlo, kao što je dnevno svjetlo, u kombinaciji sa umjetnim svjetlom. Osim toga, bitno je poštovati privatnost pacijenta i dobiti pristanak prije fotografiranja rane.

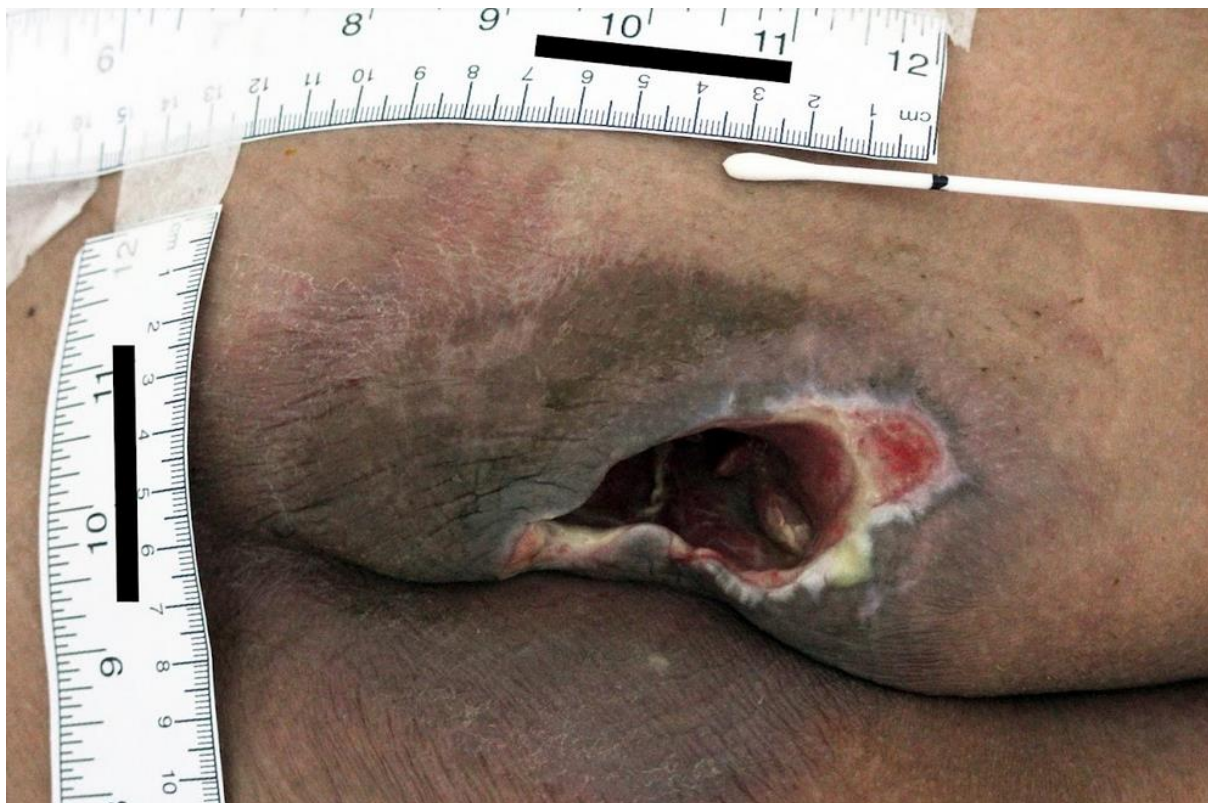Fotografije rana ne bi trebale biti uređivane u svrhu vizualne privlačnosti. Slike bi trebale biti točne, dosljedne i odražavati stvarno stanje rane. Osim toga, mora se pripaziti na privatnost pacijenta te dobiti pristanak prije nego što se krene u fotografiranje rane. Sve fotografije rana koje se koriste u medicinske svrhe moraju biti sigurne i zaštićene kako bi se osigurala privatnost pacijenta i zaštitila povjerljivost kliničkih podataka (40).

Bilježenje veličine rane pri prvom previjanju bitno je za postavljanje referentne točke koja omogućuje nadgledanje napretka i određivanje radi li se o zacjeljujućoj, propadajućoj ili statičnoj rani. Dimenzije rane mogu se mjeriti po duljini, širini, dubini i volumenu, a postoji nekoliko metoda za mjerenje rana, kao što su:

**Skeniranje u 3D** - rana se skenira, a rezultati se preuzimaju na računalo kako bi se automatski dobile mjere duljine, širine i dubine prije nego se izračunaju volumetrijske mjere.

**Kontakt folija** - konture rane se iscrtavanju na plastici za praćenje, a dubina se mjeri pomoću probne sonde. Volumetrijske mjere se računaju množenjem duljine, širine i dubine.

**Ruler metoda** - najveća duljina i širina rane se mjere pomoću jednokratnog plastičnog ravnala, a dubina se mjeri pomoću probne sonde. Volumetrijske mjere se računaju množenjem duljine, širine i dubine (slika 15).



Slika 19. Ruler metoda fotografiranja rane

Izvor: vlasništvo autorice M.R.

Iako nije pronađena apsolutno precizna metoda za mjerenje rana, skeniranje u 3D-u daje najpouzdanije rezultate, ali njihova veća cijena znači da se češće koriste u istraživanjima, gdje se evaluira određeni tretman. Kontakt folija također može biti koristan alat za upravljanje ranama, međutim, zbog svoje jednostavnosti i ekonomičnosti, ruler metoda je vjerojatnije da će se odabrati za opću svakodnevnu praksu upravljanja ranama. Najpouzdanija ruler metoda uključuje mjerenje najveće duljine od glave do pete i najveće širine okomito na duljinu. Rane mijenjaju oblik dok se zacjeljuju, a usmjeravanje od glave do pete osigurava da duljina i širina ostanu konstantne. Preporučljiva metoda za mjerenje dubine je pažljivo umetanje vrha štapića od pamuka u područje rane, a zatim hvatanje vrha na rubu rane, te mjerenje dubine umetanja protiv ravnala. Također su dostupne plastične sonde označene s cm oznakama. Ovisno o veličini rane, ruler metoda ne pruža apsolutno precizne mjere, iako pruža koristan alat za ukazivanje na promjene rane (40).

Koliko je klinička fotografija značajna pokazuje i primjer vođenja sestrinske dokumentacije. U *decursusu* (slika16) je opisan dekubitus sa slike 15, ostavljeno je veoma puno prostora subjektivnom opisivanju što je kod kliničke fotografije znatno smanjeno.

Šuniranje povijesti

Datum: 09.09.2023 08:30 Odjel: 1509000000 Rijeka - INT Odjel za hematologiju

Dekubitus[2]

Mjesto: desni gluteus

Stupanj dekubitusa: IV

Veličina rane: 5x5x10 cm  
(širina, dubina, dužina)

Okolno tkivo: Macerirano  
(macerirano, upajeno)

Rubovi rane: Crvenilo, džepovi  
(crvenilo, džepovi, granulacija)

Količina sekrecije: Mala  
(mala, srednja, jaka)

Postupak s ranom: ispiranje sa 0.9 % NaCl-om, garanugel, oblozi Betadinom

Antidekubitalna pomagala:

Učestalost prijetoja: Svaki dan te prema potrebi i češće

Evalvacija: Isto kao i prethodnog dana

Slike

Naziv	Datum

+ Dodaj sliku X Obriši sliku

Slika 20. Opisivanje dekubitalne rane u decursus

Izvor: autorsko vlasništvo

## **7. ZAKLJUČAK**

Klinička fotografija je postala važnim dijelom medicinske prakse. Njeno nastajanje povezano je s potrebom dokumentiranja bolesti, ozljeda, tijeka liječenja te postavljanja dijagnoza. U današnje vrijeme, tehnologija pametnih telefona omogućila je jednostavno i brzo snimanje kliničkih fotografija, a značajna prednost je dostupnost i praktičnost takvih uređaja. Klinička fotografija ima važnu ulogu u dijagnostici, liječenju i praćenju tijeka bolesti. Funkcionira kao važan alat za dermatologe, stomatologe, endoskopiju, radiologiju i oftalmologiju u dokumentiranju bolesti i praćenju tijeka liječenja. No, uz to, potrebno je uvesti smjernice i protokole kliničke fotografije u medicinsku praksu kako bi se osigurala pravilna primjena. Osim toga, važno je slijediti etičke smjernice i princip privatnosti i sigurnosti podataka, kako bi se zaštitila privatnost i prava pacijenta.

Također, edukacija zdravstvenog osoblja je važna kako bi se osigurao siguran i etički prihvatljiv pristup kliničkoj fotografiji u medicinskoj praksi. Potrebno je educirati medicinske stručnjake o primjeni smjernica kliničke fotografije, pravilnoj primjeni tehnoloških uređaja, privatnosti i sigurnosti podataka, te o etičkom korištenju kliničke fotografije. U cjelini, klinička fotografija je izuzetno korisna u medicinskoj praksi, ali je neophodno da se pridržava smjernica i etičkih načela te da se zdravstveno osoblje educira kako bi se pravilno primjenjivala i kako bi se zaštitila privatnost i prava pacijenta.

## 8. LITERATURA

1. Davenport A. The History of Photography: An Overview. UNM Press; 1999. 4–15 p.
2. Douglas R. History of Photography: The State of Research. Art Bull. 2001;83:548–58.
3. Hirsch R. Seizing the Light: A Social History of Photography. Buffalo, NY: Focal Press; 2008. 256–78 p.
4. Hannavy J. Encyclopedia of 19th Century Photography. New York: Routledge; 2013.
5. Milam E, Ramachandran S. 19th century dermatologic atlases in the early age of photography. JAMA Dermatol. 2015;151(9):969.
6. Gernsheim H. The Concise History of Photography. 3rd ed. Castagnola, Switzerland: Thames & Hudson; 1986.
7. Cazort M. Photography's illustrative ancestors: the printed image. In: Thomas A, editor. Beauty of another order Photography in science. New Haven: Yale University Press; p. 14–25.
8. Jose A. The arts in medicine. Anatomy and Leonardo da Vinci. Yale J Biol Med. 2001;74:185–95.
9. Topol E. The patient will see you now: the future of medicine is in your hands. New York: Basic Books; 2015.
10. Amirault C. Posing the subject of early medical photography. Discourse. 1993;16(2):51–76.
11. Kemp M. A perfect and faithful record”: mind and body in medical photography before 1900. In: Thomas A, editor. Beauty of another order Photography in science. New Haven: Yale University Press; 1998. p. 120–49.
12. Galante D. History and Current Use of Clinical Photography in Orthodontics. J Calif Dent Assoc. 2009;37(3):173–4.
13. Houghton PE i sur. Photographic assessment of the appearance of chronic pressure and leg ulcers. Ostomy Wound Manage. 2000;46(4):20–30.
14. Štimun M, Kolić M. DEFINICIJA I PODJELA ATIPIČNIH RANA [Internet]. Acta



- medica Croatica. 2012 [cited 2020 May 20]. p. 1–10. Available from: [https://hrcak.srce.hr/index.php?show=clanak&id\\_clanak\\_jezik=143681](https://hrcak.srce.hr/index.php?show=clanak&id_clanak_jezik=143681)
15. Kantor J, Margolis DJ. Efficacy and prognostic value of simple wound measurements. *Arch Dermatol.* 1998;134(12):1571–4.
  16. Bellamy K. Photography in wound assessment. *J Wound Care.* 1995;(4):7.
  17. Zoitie T i sur. The BMJ. Medical photography using mobile devices. University of Leeds, Leeds, UK. 2021. p. 1–6.
  18. Dodds SR. Shared community-hospital care of leg ulcers using an electronic record and telemedicine. *Low Extrem Wounds.* 2002;1(4):260–70.
  19. Charles H. Wound assessment: measuring the area of a leg ulcer. *Br J Nurs.* 1998;7(13):765–72.
  20. Hill K. Consent, confidentiality and record keeping for the recording and use of medical images. *ournal Vis Commun Med.* 2008;26:76–9.
  21. Plassmann P i sur. Methods of measuring wound size: A comparative study. *Ostomy Wound Manage.* 1994;40(7):50–60.
  22. Flanagan M. Wound measurement: can it help us monitor progression to healing? *J Wound Care.* 2003;12(5):189–94.
  23. Samad A i sur. Digital imaging versus conventional contact tracing for the objective measurement of venous leg ulcers. *J Wound Care.* 2002;11(4):137–40.
  24. Rajbhandari SM i sur. Digital imaging: an accurate and easy method of measuring foot ulcers. *Diabet Med.* 1999;16(4):339–42.
  25. Chandawarkar R, Nadkarni P. Safe clinical photography: best practice guidelines for risk management and mitigation. *Arch Plast Surg.* 2021;48(3):295–304.
  26. Barut C, Ertlav H. Guidelines for standard photography in gross and clinical anatomy. *Anat Sci Educ.* 2011;4(6):348–56.
  27. Jakowenko J. Clinical photography. *J Telemed Telecare.* 2009;15(1):7–22.
  28. Berk-Krauss J, Polsky D, Stein J. Mole mapping for management of pigmented skin lesions. *Dermatol Clin.* 2017;35(4):439–45.

29. Salerni G i sur. Benefits of total body photography and digital dermatoscopy (“two-step method of digital follow-up”) in the early diagnosis of melanoma in patients at high risk for melanoma. *J Am Acad Dermatol*. 2012;67(1):17–25.
30. Arbon G. Chaperones in clinical photographya review. *J Vis Commun Med*. 2016;39(3):94–8.
31. Milam E, Leger M. Use of medical photography among dermatologists: a nationwide online survey study. *J Eur Acad Dermatol Venereol JEADV*. 2018;32(10):1804–9.
32. Nayler J. Clinical photography: a guide for the clinician. *J Postgr Med*. 2003;49(3):256–2.
33. Ke M i sur. Where is it? The utility of biopsy-site photography. *Dermatol Surg*. 2010;36(2):198–202.
34. D R, Thomas C, Bickers D. The uses of digital photography in dermatology. *J Am Acad Dermatol*. 1999;41(5):749–56.
35. Archibald D, Carlson M, Friedman O. Pitfalls of nonstandardized photography. *Facial Plast Surg Clin N Am*. 2010;18(2):253–6.
36. Saidun S. Photographing human subjects in biomed- ical disciplines: an Islamic perspective. *J Med Ethics*. 2013;39(2):84–8.
37. Plassmann P, Peters JM. Recording wound care effectiveness. *J Tissue Viability*. 2001;12(1):24–8.
38. Samad A i sur. Telemedicine: an innovative way of managing patients with leg ulcers. *Br J Nurs*. 2002;11(6):137–40.
39. Vowden K. Common problems in wound care: wound and ulcer measurement. *Br J Nurs*. 1995;4(13):775–9.
40. Shah A. i sur. Wound Measurement Techniques: Comparing the use of ruler method, 2D imaging and 3D scanner. *J Am Coll Clin Wound Spec*. 2013;5(3):52–7.

## 9. PRILOZI

Slika 1 Kamera opskura .....	12
Slika 2 N. Niepce – Pogled kroz prozor- najstarija fotografija .....	13
Slika 3 Epitelizirajuće tkivo .....	23
Slika 4 Granulirajuće tkivo .....	23
Slika 5 Tkivo sa strugotinama .....	24
Slika 6 Narkotično tkivo .....	24
Slika 7 Westminster ska skala povećanja .....	27
Slika 8 L-oblikovana ABFO#2 skala .....	29
Slika 9 Jednokratne papirnate skale .....	30
Slika 10 Slikanje kliničke fotografije uporabom zrcala .....	31
Slika 11 Rana slikana uređajem Canon EOS 550D .....	36
Slika 12 Rana slikana uređajem iPhoneom 14 Pro Max .....	37
Slika 13 Rana slikana uređajem Huawei P30 Pro .....	38
Slika 14 Rana slikana uređajem Galaxy A70 .....	39
Slika 15 Kategorizacija dekubitusa I .....	54
Slika 16 Kategorizacija dekubitusa II .....	54
Slika 17 Kategorizacija dekubitusa III .....	55
Slika 18 Kategorizacija dekubitusa IV .....	56
Slika 19 Ruler metoda fotografiranja rane .....	60
Slika 20 Opisivanje dekubitalne rane u decursus .....	61

## 10. ŽIVOTOPIS

Matilda Rudec, rođena 30.07.1979. u Slavonskom Brodu.

Nakon osnovnoškolskog obrazovanja nastavljam srednjoškolsko obrazovanje i 1998. godine završavam Srednju medicinsku školu u Slavonskom Brodu. 2000.godine završavam obavezni pripravnički staž u Općoj bolnici "Dr.Josip Benčević" u Slavonskom Brodu i iste godine polažem stručni ispit. Nakon toga, 2001. godine zapošljam se u ordinaciji opće medicine u Slavonskom Brodu te nakon dvije godine rada prelazim na terenski rad za TT-KA d.o.o. Zagreb, tvrtku koja se bavi humanitarnim razminiranjem, gdje radim u službi medicinskog osoblja u vozilu saniteta. Na kratko vremensko razdoblje zapošljam se u domu za starije i nemoćne u Slavonskom Brodu i tamo ostajem raditi do kraja 2003. godine, a 2004. godine zbog posla odlučujem preseliti u Rijeku i tamo počinjem raditi u KBC-u Rijeka gdje sam zaposlena i danas.

Što se tiče hobija i usavršavanja, 2007. godine upisujem tečaj Računalnog operatera-web dizajnera u informatičkoj školi Ivora u Rijeci. U isto vrijeme počinjem se baviti koncertnom fotografijom i glazbenim novinarstvom, te kao jedan od glavnih urednika 2009. godine pokrećem Rockography Magazin, internet magazin posvećen glazbi i koncertnoj fotografiji. Na polju fotografije osim dodatnog usavršavanja u vidu raznih tečajeva fotografije, osvajam nagrade i priznanja za svoje fotografske radove.

2018. godine završavam Preddiplomski stručni studij Sestrinstva na FZSRI, a 2020.godine upisujem Sveučilišni diplomski studij Sestrinstvo – menadžment u sestrinstvu na FZSRI.