

ALOARTROPLASTIKA PRVOG KARPOMETAKARPALNOG ZGLOBA U LIJEČENJU OSTEOARTRITISA

Vuk, Tajana

Master's thesis / Diplomski rad

2023

Degree Grantor / Ustanova koja je dodijelila akademski / stručni stupanj: **University of Rijeka, Faculty of Health Studies / Sveučilište u Rijeci, Fakultet zdravstvenih studija u Rijeci**

Permanent link / Trajna poveznica: <https://um.nsk.hr/um:nbn:hr:184:234652>

Rights / Prava: [In copyright](#)/[Zaštićeno autorskim pravom.](#)

Download date / Datum preuzimanja: **2024-07-06**

Repository / Repozitorij:

[Repository of the University of Rijeka, Faculty of Health Studies - FHSRI Repository](#)



SVEUČILIŠTE U RIJECI
FAKULTET ZDRAVSTVENIH STUDIJA
SVEUČILIŠNI DIPLOMSKI STUDIJ
FIZIOTERAPIJA

Tajana Vuk

ALOARTROPLASTIKA PRVOG KARPOMETAKARPALNOG ZGLOBA U LIJEČENJU
OSTEOARTRITISA

Diplomski rad

Rijeka, 2023.
UNIVERSITY OF RIJEKA
FACULTY OF HEALTH STUDIES

GRADUATE UNIVERSITY STUDY OF PHYSIOTHERAPY

Tajana Vuk

ARTHROPLASTY OF THE FIRST CARPOMETACARPAL JOINT IN THE TREATMENT
OF OSTEOARTHRITIS

Final thesis

Rijeka, 2023.

SADRŽAJ

1. UVOD	1
2. RAZRADA RADA	2
2.1 OSTEOARTRITIS PRVOG KARPOMETAKARPALNOG ZGLOBA	2
2.1.1. <i>Dijagnostika osteoartritisa prvog karpometakarpalnog zgloba</i>	2
2.1.1.1. <i>Anamneza</i>	3
2.1.1.2. <i>Klinički pregled bolesnika s osteoartritisom prvog karpometakarpalnog zgloba</i>	3
2.1.1.3. <i>Radiološka obrada bolesnika s osteoartritisom prvog karpometakarpalnog zgloba</i>	6
2.1.1.4. <i>Artroskopija prvog karpometakarpalnog zgloba kao pomoćna dijagnostička metoda u klasifikaciji stadija uznapredovalosti osteoartritisa</i>	7
2.2. MOGUĆNOSTI LIJEČENJA OSTEOARTRITISA PRVOG KARPOMETAKARPALNOG ZGLOBA	7
2.2.1. <i>Neoperacijsko liječenje osteoartritisa prvog karpometakarpalnog zgloba</i>	8
2.2.2. <i>Operacijsko liječenje osteoartritisa prvog karpometakarpalnog zgloba</i>	9
2.3. ALOARTROPLASTIKA PRVOG KARPOMETAKARPALNOG ZGLOBA IMPLANTATOM	11
2.3.1. <i>Totalna endoproteza prvog karpometakarpalnog zgloba</i>	11
2.3.1.1. <i>Povijesni pregled totalnih endoproteza prvog karpometakarpalnog zgloba</i>	12
2.3.1.2. <i>Vrste totalnih endoproteza prvog karpometakarpalnog zgloba</i>	12
2.4. REZULTATI ALOARTROPLASTIKE PRVOG KARPOMETAKARPALNOG ZGLOBA ...	15
3. CILJ RADA	18
4. HIPOTEZE RADA	18
5. ISPITANICI I METODE	18
6. REZULTATI	21
7. ZAKLJUČAK	24
8. LITERATURA	26
9. PRILOZI	33
10. KRATKI ŽIVOTOPIS PRISTUPNIKA	34
11. ZAHVALE	35

SAŽETAK

Prvi karpometakarpalni (KMK) zglob ima značajnu ulogu u svakodnevnim aktivnostima kao što su pincetni hvat, hvatanje, štipanje i manipulacija predmetima. Zbog navedenih aktivnosti prvog KMK zgloba tijekom dugog vremenskog razdoblja vrlo je čest nastanak degenerativnog oštećenja istoga koje se naziva osteoartritis (OA). OA prvog KMK zgloba dovodi do značajnog funkcionalnog ograničenja i smanjene kvalitete života bolesnika. Liječenje OA prvog KMK zgloba može biti neoperacijsko i operacijsko. Neoperacijsko liječenje uključuje mirovanje, modifikaciju aktivnosti, uzimanje peroralnih analgetika, lokalnu primjenu analgetskih krema, primjenu ortoza ili udlaga koje uključuju prvi KMK zglob, fizikalnu terapiju te intraartikularnu primjenu kortikosteroida ili hijaluronske kiseline. U slučaju uznapredovalosti OA prvog KMK zgloba i izostanka učinka neoperacijskog liječenja, indicirano je operacijsko liječenje: djelomična ili potpuna trapeziektomija s ili bez rekonstrukcije ligamenata uz moguću interpoziciju biološkim ili sintetskim interpozitumom, aloartroplastika zgloba ili ukočenje (artrodeza) zgloba. Aloartroplastika prvog KMK zgloba posljednjih se godina sve više koristi kao opcija liječenja uznapredovalog OA. Zahvat uključuje zamjenu anatomske zgloba umjetnim (protetskim) s ciljem vraćanja normalne funkcije zgloba i ublažavanja boli. Protetski zglob obično se sastoji od metalnih i plastičnih komponenti koje su dizajnirane da oponašaju kretanje prirodnog zgloba i istovremeno daju stabilnost. Cilj ovog preglednog rada je istražiti ishode trapeziektomije s rekonstrukcijom ligamenta i tetivnom interpozicijom u odnosu na aloartroplastiku u liječenju uznapredovalog OA prvog KMK zgloba. Postojeća literatura sugerira da aloartroplastika prvog KMK zgloba omogućuje bolju funkciju gornjih ekstremiteta i poboljšanje simptoma u odnosu na trapeziektomiju s rekonstrukcijom ligamenta i tetivnom interpozicijom, ali se čini se da takvo poboljšanje nije klinički značajno.

Ključne riječi: Aloartroplastika; Osteoartritis; Palac; Šaka.

ABSTRACT

The first carpometacarpal (CMC) joint plays a significant role in everyday activities such as pinch grip, grasping, pinching and manipulation of objects. Due to the aforementioned activities of the first CMC joint over a long period of time, it is very common to develop degenerative changes in it, which is called osteoarthritis (OA). OA of the first CMC joint leads to a significant functional limitation and reduced quality of life of the patient. Treatment of OA of the first CMC joint can be non-operative or surgical. Non-operative treatment includes rest, activity modification, taking oral analgesics, local application of analgesic creams, application of orthoses or splints involving the first CMC joint, physical therapy and intra-articular application of corticosteroids or hyaluronic acid. In case of advanced OA of the first CMC joint and lack of effect of non-surgical treatment, surgical treatment is indicated: partial or complete trapeziectomy with or without reconstruction of the ligaments with possible interposition with a biological or synthetic interpositum, joint arthroplasty or joint fusion (arthrodesis). Arthroplasty of the first CMC joint has been increasingly used in recent years as a treatment option for advanced OA. The operation involves replacing the anatomical joint with an artificial (prosthetic) one with the aim of restoring normal joint function and relieving pain. A prosthetic joint usually consists of metal and plastic components that are designed to mimic the movement of a natural joint while providing stability. The aim of this review is to investigate the outcomes of trapeziectomy with ligament reconstruction and tendon interposition versus arthroplasty in the treatment of advanced OA of the first CMC joint. Existing literature suggests that arthroplasty of the first CMC joint provides better upper extremity function and symptom improvement compared to trapeziectomy with ligament reconstruction and tendon interposition, but such improvement does not appear to be clinically significant.

Key words: Arthroplasty; Hand; Osteoarthritis; Thumb.

1. UVOD

Prvi karpometakarpalni (KMK) zglob je sedlasti zglob koji povezuje prvu metakarpalnu kost s trapeznom kosti. Ima ključnu ulogu u funkciji palca, omogućava kretanje u više ravnina, uključujući fleksiju, ekstenziju, abdukciju, adukciju, opoziciju, repoziciju i cirkumdukciju. Zglob je stabiliziran složenom mrežom ligamenata i tetiva koji omogućavaju kretnje i daju stabilnost. Ligamenti odgovorni za stabilnost jesu: *lig. carpometacarpale dorsoradiale*, *lig. carpometacarpale obliquum anterius*, *lig. carpometacarpale obliquum posterius* i *lig. trapeziometacarpale*. Tetive koje prolaze uz prvi KMK zglob uključuju mišiće: *m. abductor pollicis brevis*, *m. extensor pollicis brevis*, *m. flexor pollicis longus*, *m. adductor pollicis* i *m. opponens pollicis*.

Osim svoje uloge u cjelokupnoj funkciji šake, prvi KMK zglob također ima ključnu ulogu u stabilnosti zgloba i podlaktice. Prema istraživanju Colemana i sur. (1) prvi KMK zglob osigurava stabilnost ručnog zgloba i podlaktice tijekom pokreta hvatanja i stiskanja. Ta je stabilnost ključna za obavljanje svakodnevnih životnih aktivnosti poput otvaranja staklenke, okretanja kvaka i tipkanja na tipkovnici računala. Prvi KMK zglob također je važan za sportske i druge aktivnosti koje zahtijevaju snažan stisak. Studija Huanga i sur. (2) ukazala je na činjenicu da je prvi KMK zglob uključen u širok raspon sportova i aktivnosti uključujući tenis, golf i penjanje. Ozljeđe prvog KMK zgloba mogu dovesti do značajnog funkcionalnog oštećenja i invaliditeta, što ga čini važnim područjem fokusa u sportskoj medicini. Od izuzetne važnosti je napomenuti da je prvi KMK zglob osjetljiv na osteoartritis (OA). Prema sustavnom pregledu literature Holmea i sur. (3), prvi KMK zglob učestalo je mjesto nastanka OA s prevalencijom od 11% u općoj populaciji. OA je stanje karakterizirano degeneracijom zglobne hrskavice i pripadajuće podležeće kosti, ali i zahvaćenjem svih preostalih zglobnih struktura, što posljedično dovodi do boli, ukočenosti i smanjenog opsega pokreta. Ovo degenerativno stanje može dovesti do značajnog funkcionalnog oštećenja i invaliditeta, čineći prvi KMK zglob važnim područjem u ortopedskoj kirurgiji.

Cilj ovoga preglednog rada je istražiti kliničku učinkovitost aloartroplastike prvog KMK zgloba uspoređujući ishode ovog kirurškog zahvata s drugim opcijama operacijskog liječenja uznapređovalog OA prvog KMK zgloba kao što je trapeziektomija s rekonstrukcijom ligamenta i tetivnom interpozicijom.

2. RAZRADA RADA

2.1 OSTEOARTRITIS PRVOG KARPOMETAKARPALNOG ZGLOBA

Osteoarthritis, također poznat kao degenerativna bolest zglobova, stanje je koje karakterizira degeneracija zglobne hrskavice i podležee kosti, ali i preostalih zglobnih struktura kao što su ligamenti, tetive, mišići te zglobna kapsula. To je najčešća bolest mišićno-koštanog sustava, najčešći oblik artritisa i pogađa milijune ljudi diljem svijeta. Prvi KMK zglob jedan je od najčešće zahvaćenih zglobova šake osteoartritisom. OA prvog KMK zgloba naziva se još i rizartroza, OA trapeziometakarpalnog zgloba ili OA bazalnog zgloba palca šake. To je stanje koje najčešće pogađa stariju populaciju, osobito žene.

Prema istraživanju Moriatisa i sur. (4) ukupna prevalencija OA prvog KMK zgloba je 14,2% s većom prevalencijom u žena (18,1%) u usporedbi s muškarcima (9,9%). Studija je također pokazala da se prevalencija OA prvog KMK zgloba povećava s dobi, s najvećom prevalencijom uočenom u dobi od 75. do 84. godine (22,2%).

Znakovi i simptomi OA prvog KMK zgloba su različiti. Uključuju bol i slabost uz smanjen opseg pokreta. Simptomi se obično pogoršavaju aktivnostima koje uključuju pincentni hvat i hvat šakom. Ukočenost se javlja ujutro ili nakon duljeg razdoblja neaktivnosti. Slabost može dovesti do poteškoća s finom motorikom kao što je zakopčavanje odjeće ili držanje malih predmeta. Zglob može biti otečen i osjetljiv na dodir. Kako bolest napreduje, postaje sve teže obavljati svakodnevne aktivnosti kao što je okretanje ključa ili otvaranje staklenke.

2.1.1. Dijagnostika osteoartritisa prvog karpometakarpalnog zgloba

Osteoarthritis prvog karpometakarpalnog zgloba, također poznat kao rizartroza, predstavlja degenerativnu bolest koja uzrokuje bol i ograničenje pokreta u palcu. U dijagnostici OA prvog KMK zgloba koriste se anamneza, klinički pregled i slikovna obrada bolesnika koja uključuje radiografiju, a u pojedinim graničnim slučajevima i dijagnostička artroskopija trapeziometakarpalnog zgloba.

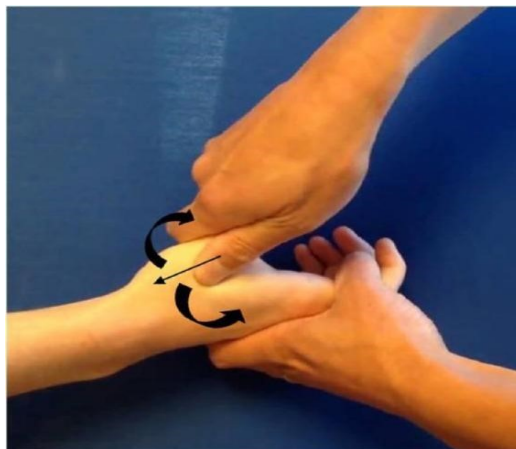2.1.1.1. Anamneza

Bolesnici s osteoartritisom prvog karpometakarpalnog zgloba najčešće navode bolove u području korijena palca koji se pojačavaju kod pincetnog hvata (npr. okretanje ključa u ključanici, pranje zubiju, češljanje, otkopčavanje i zakopačvanje gumba) te kod otvaranja poklopaca na staklenim teglicama. Uz bolove, navode i ograničenu te bolnu pokretljivost palca, ispadanje predmeta iz šake te bolnost u području tenara šake.

2.1.1.2. Klinički pregled bolesnika s osteoartritisom prvog karpometakarpalnog zgloba

Postoje brojni klinički testovi koji se koriste u dijagnostici ove bolesti. Svrha tih kliničkih testova je procijeniti prisutnost artritisa prvog karpometakarpalnog zgloba palca. Nastanak boli i/ili krepitacije kod bolesnika je pozitivan test za osteoartritis i sinovitis.

1. Test mljevenja prvog karpometakarpalnog zgloba (od engl. Thumb first carpometacarpal grind test) - izvodi se na način da ispitivač primjenjuje aksijalnu kompresiju duž ravnine prve metakarpalne kosti, pritišće bazu prve metakarpalne kosti na os trapezium i potom okreće bazu prve metakarpalne kosti prema unutra i/ili prema van (5) (Slika 1).

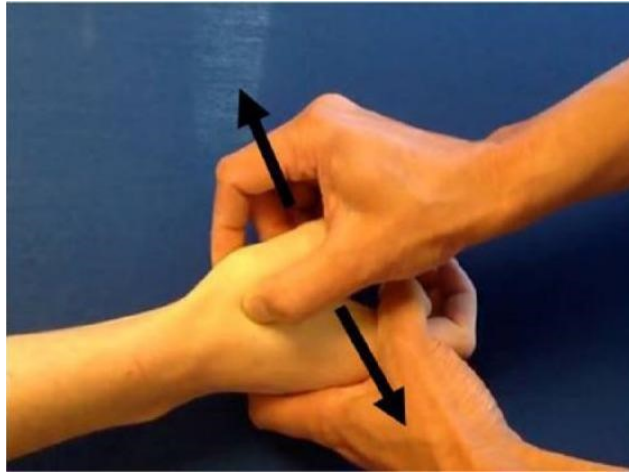


Slika 1. Test mljevenja prvog karpometakarpalnog zgloba (od engl. Thumb first carpometacarpal grind test)

Izvor: <https://www.ncbi.nlm.nih.gov/pmc/articles/PMC4920516/figure/fig1-1558944715616951/>

Preuzeto: 17.04.2023.

2. Test poluge (od engl. Lever test) - izvodi se hvatanjem prve metakarpalne kosti distalno od bazalnog zgloba i trzanjem naprijed-natrag u radijalnom i ulnarnom smjeru (5) (Slika 2).

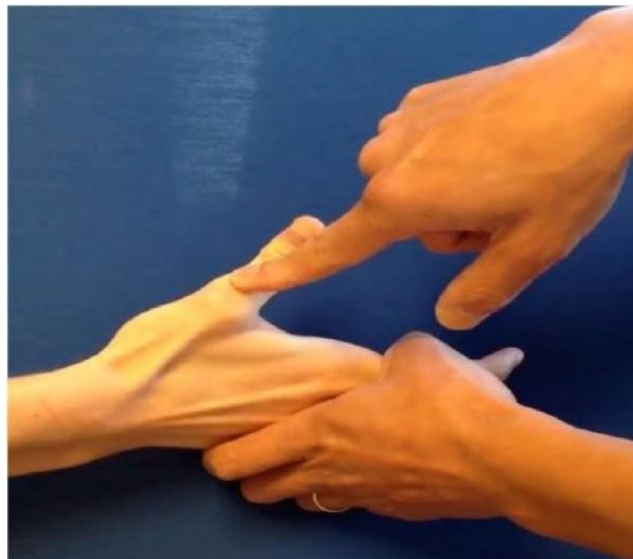

Slika 2. Test poluge (od engl. Lever test)

Izvor: <https://www.ncbi.nlm.nih.gov/pmc/articles/PMC4920516/figure/fig2-1558944715616951/>

Preuzeto: 17.04.2023.

3. Metakarpofalangealni ekstenzijski test (od engl. Metacarpophalangeal extension test) - bolesnik pokušava ispružiti palac dok ispitivač pruža otpor protiv istežanja na proksimalnoj falangi (5) (Slika 3).



Slika 3. Metakarpofalangealni ekstenzijski test (od engl. Metacarpophalangeal extension test)

Izvor: <https://www.ncbi.nlm.nih.gov/pmc/articles/PMC4920516/figure/fig3-1558944715616951/>

Preuzeto: 17.04.2023.

4. Test palpacije (od engl. Palpation test) - ovaj test se koristi za ispitivanje osjetljivosti bolesnika na dodir u području prvog karpometakarpalnog zgloba. Ispitivač nježno pritišće područje oko zgloba i bilježi bolesnikovu reakciju. Bolesnik s osteoartritisom će osjetiti bol i nelagodu u području zgloba tijekom ovog testa (5) (Slika 4).



Slika 4. Test palpacije (od engl. Palpation test)

Izvor: <https://ladanhajipour.com/conditions/hand/base-of-thumb-arthritis/>

Preuzeto: 04.02.2023.

5. Test snage pincetnog hvata (od engl. Pinch strength test) - ljudi s ranim osteoartritisom prvog karpometakarpalnog zgloba imaju slabu snagu pincetnog hvata. Tako se može procijeniti snaga pincetnog hvata zahvaćene ruke i usporediti je s snagom nezahvaćene ruke. Ovaj test koristi uređaj koji se naziva dinamometar za mjerenje snage pincetnog hvata (od engl. Pinch dynamometer) (6) (Slika 5).



Slika 5. Dinamometar za mjerenje snage pincetnog hvata (od engl. Pinch dynamometer)

Izvor: <http://www.nexgenergo.com/medical/jamar.html>

Preuzeto: 04.02.2023.

2.1.1.3. Radiološka obrada bolesnika s osteoartritisom prvog karpometakarpalnog zgloba

Nakon kliničkog pregleda bolesnika s OA prvog KMK zgloba slijedi slikovna obrada. Najčešće korištena slikovna obrada bolesnika s rizartrozom je radiografija prvog KMK zgloba. Jedna od najčešće korištenih radioloških klasifikacija uznapređovalosti OA prvog KMK zgloba je Eaton-Littlerova klasifikacija (7). Eaton-Littlerova klasifikacija opisuje četiri stadija OA na temelju prave lateralne radiografije trapeziometakarpalnog zgloba sa sezamoidnim kostima postavljenim jedna na drugu.

Stadiji navedene klasifikacije su sljedeći:

1. Stadij: Rani osteoartritis - na radiografiji se vidi smanjenje zglobnog prostora, a zglobni rubovi su lagano zadebljani. Ovaj stupanj karakterizira blaga do umjerena bol, koja se može pogoršati tijekom aktivnosti.
2. Stadij: Umjereni osteoartritis - na radiografiji se vidi daljnje smanjenje zglobnog prostora i jasno zadebljanje zglobnih rubova. Ovaj stupanj karakterizira umjerena do jaka bol i ograničenje pokreta, što može dovesti do smanjene funkcije ruke.
3. Stadij: Napredni osteoartritis - na radiografiji se vidi značajno suženje zglobnog prostora i veliko zadebljanje zglobnih rubova. U ovom stadiju skafotrapezialni zglob ostaje očuvan. Ovaj stupanj karakterizira jaka bol, smanjena funkcija ruke i mogućnost pojave cista u zglobnom području.
4. Stadij: Krajnji osteoartritis - na radiografiji se vidi gotovo potpuno uništenje zgloba, s potpunim gubitkom zglobnog prostora i deformacijom zglobnih rubova. U ovom stadiju je prisutno suženje zglobnog prostora i cistične ili sklerotične promjene u skafotrapezialnom zglobu. Ovaj stupanj karakterizira jaka i nepodnošljiva bol te potpuno ograničenje pokreta.

Tablica 1. Stadiji i značajke Eaton-Littlerove klasifikacije trapeziometakarpalnog osteoartritisa

Stadij	Značajke
1	Smanjenje zglobnog prostora, lagano zadebljanje zglobnih rubova.
2	Daljnje smanjenje zglobnog prostora, zadebljanje zglobnih rubova.
3	Značajno sužavanje zglobnog prostora, veliko zadebljanje zglobnih rubova, mogućnost pojave cista. Očuvan skafotrapezialni zglob.
4	Potpuno uništenje zgloba, gubitak zglobnog prostora, deformacija zglobnih rubova. Zahvaćen skafotrapezialni zglob.

2.1.1.4. Artroskopija prvog karpometakarpalnog zgloba kao pomoćna dijagnostička metoda u klasifikaciji stadija uznapredovalosti osteoartritisa

Velika većina bolesnika kojima se postavi dijagnoza OA prvog KMK zgloba, a koji su bez poboljšanja kliničkog stanja s istim nakon provedenog neoperacijskog liječenja, kandidati su za artroskopiju prvog KMK zgloba poradi procjene statusa zgloba i donošenja odluke o mogućim daljnjim opcijama operacijskog liječenja. Na temelju artroskopske procjene stadija uznapredovalosti rizartrize omogućava se bolja procjena ovog stanja kako bi se pružila najadekvatnija opcija daljnjeg liječenja. Alejandro Badia u svom radu (8) predložio je artroskopsku klasifikaciju OA prvog KMK zgloba. Ova klasifikacija je razvijena za procjenu stanja hrskavice i drugih struktura u navedenom zglobu i podijeljena je u 3 stadija:

1. Stadij: Intaktna zglobna hrskavica. Poremećaj dorzoradijalnog ligamenta i difuzna sinovijalna hipertrofija. Nedosljedno slabljenje prednjeg kosog ligamenta.
2. Stadij: Jaka eburnacija zglobne hrskavice na ularnoj trećini baze prve metakarpalne kosti i središnjoj trećini distalne površine trapeziuma. Poremećaj dorzoradijalnog ligamenta + intenzivnija sinovijalna hipertrofija. Konstantno slabljenje prednjeg kosog ligamenta.
3. Stadij: Rasprostranjen potpuni gubitak zglobne hrskavice s ili bez perifernog ruba na objema zglobnim površinama. Manje teški sinovitis. Raslojeni volarni ligamenti s laksitetom.

2.2. MOGUĆNOSTI LIJEČENJA OSTEOARTRITISA PRVOG KARPOMETAKARPALNOG ZGLOBA

Mogućnosti liječenja OA prvog KMK zgloba uključuju neoperacijske i operacijske opcije, pri čemu izbor liječenja ovisi o težini kliničkog stanja i radiološkom stupnju uznapredovalosti OA.

Neoperacijske mjere liječenja OA prvog KMK zgloba uključuju primjenu nesteroidnih antiinflamatornih (protuupalnih) lijekova (NSAIL) i lokalnih kortikosteroidnih injekcija, kao i fizikalnu terapiju. Analgetici mogu pomoći pri ublažavanju boli, ali njihova dugotrajna upotreba može imati nuspojave poput gastrointestinalnih i kardiovaskularnih problema. Lokalne kortikosteroidne injekcije mogu pružiti brzo olakšanje boli i upale, ali se ne preporučuju kao dugotrajna terapija zbog mogućnosti oštećenja zglobne hrskavice. Fizikalna terapija može pomoći u održavanju pokretljivosti i jačanju mišića, ali neće utjecati na degenerativne promjene u zglobu.

Operacijske opcije liječenja uključuju različite kirurške postupke poput djelomične ili potpune trapeziotomije s ili bez rekonstrukcije ligamenata uz moguću interpoziciju biološkim ili sintetskim interpozitumom, artrodezu ili aloartroplastiku prvog KMK zgloba. Resekcija se koristi za uklanjanje oštećene hrskavice i djelomično uklanjanje kostiju kako bi se poboljšala funkcija i smanjila bol. Artrodeza uključuje spajanje zglobnih površina kako bi se stabilizirao zglob i smanjila bol, ali može ograničiti pokretljivost zgloba. Aloartroplastika uključuje uklanjanje oštećenog zgloba i zamjenu umjetnim zglobovom što može poboljšati funkciju i smanjiti bol, ali je povezana s rizikom od infekcije i drugih komplikacija.

2.2.1. Neoperacijsko liječenje osteoartritisa prvog karpometakarpalnog zgloba

Medikamentozna terapija

Analgetici se često koriste u liječenju trapeziometakarpalnog OA kako bi se smanjila bol i poboljšala kvaliteta života bolesnika. Najčešći analgetici koji se koriste u ovom slučaju su acetaminofen i nesteroidni protuupalni lijekovi (NSAIL). Acetaminofen se često koristi kao prva linija terapije za bolove jer ima manje nuspojave od NSAIL. Međutim, acetaminofen ima ograničenu učinkovitost u liječenju trapeziometakarpalnog OA i može se kombinirati s drugim lijekovima kao što su NSAIL. Nesteroidni protuupalni lijekovi su učinkoviti u ublažavanju boli i upale u zglobovima, uključujući trapeziometakarpalni OA. Oni djeluju inhibirajući enzime koji proizvode upalne tvari u tijelu. Međutim, dugotrajna uporaba može imati nuspojave poput gastrointestinalnih i kardiovaskularnih problema te oštećenje bubrega. Stoga je važno da bolesnici koji uzimaju analgetike zbog trapeziometakarpalnog OA budu pod liječničkim nadzorom te da slijede preporučene doze. Također se preporučuju redoviti pregledi kako bi se pratila učinkovitost liječenja i prepoznale eventualne nuspojave.

Postavljanje udlage

Udlaga se koristi u svrhu ograničavanja pokreta prvog karpometakarpalnog zgloba i smanjenja boli (9). Nedostatci mogu uključivati potrebu za redovitom uporabom udlage što povećava mogućnost da udlaga bude neudobna ili ograničavajuća.

Fizikalna terapija

Fizikalna terapija se često koristi u liječenju trapeziometakarpalnog OA. Cilj fizikalne terapije je poboljšati pokretljivost zgloba, smanjiti bol i upalu te povećati snagu mišića koji podržavaju zglob. Uključuje razne tehnike kao što su vježbe, masaža, toplinska terapija, elektrostimulacija i druge modalitete. Važno je da bolesnici koji se podvrgavaju fizikalnoj terapiji budu pod liječničkim nadzorom i slijede preporučene protokole vježbanja i terapije. Bolesnici bi također trebali naučiti kako se sami pobrinuti za svoj zglob kroz aktivnosti kao što su vježbe i pravilna uporaba pomagala za zglob.

Injekcije kortikosteroida

Kortikosteroidi su sintetski hormoni s protuupalnim svojstvima koji se primjenjuju izravno u zglob. Lokalna primjena kortikosteroida može ublažiti bol i upalu u zglobu, smanjujući tako simptome OA prvog KMK zgloba (9). Međutim, dugotrajna uporaba kortikosteroida može uzrokovati nuspojave kao što su oštećenje kože, atrofija mišića i oštećenje kostiju. Stoga se kortikosteroidne injekcije obično koriste samo kao kratkotrajno rješenje za ublažavanje simptoma trapeziometakarpalnog OA (9). Bolesnici koji primaju ovu terapiju trebaju biti pod liječničkim nadzorom i pratiti svoje simptome kako bi se osiguralo da liječenje ima željeni učinak. Također se preporučuje redovito praćenje učinkovitosti liječenja i prepoznavanje eventualnih nuspojava.

2.2.2. Operacijsko liječenje osteoartritisa prvog karpometakarpalnog zgloba

Trapeziektomija s ili bez rekonstrukcije ligamenata uz moguću interpoziciju biološkim ili sintetskim interpozitumom

Djelomično ili potpuno uklanjanje os trapezium s ili bez rekonstrukcije ligamenata uz moguću interpoziciju biološkim (npr. tetivnim) ili sintetskim interpozitumom predstavlja jednu od mogućih opcija operacijskog liječenja uznapredovalog OA prvog KMK zgloba. Ovaj postupak se obično koristi u stadiju II i III prema Eaton-Littler radiološkoj klasifikaciji OA prvog KMK zgloba (7). Prednost ovog operacijskog zahvata uključuje mogućnost ublažavanja boli i poboljšanje funkcije

zgloba. Nedostaci mogu uključivati komplikacije poput ukočenosti, slabosti pincetnog hvata i ozljede živca (osjetnih ogranaka n. radialis), kao i potrebu za poslijeoperacijskom rehabilitacijom (10).

Artrodeza prvog karpometakarpalnog zgloba

Artrodeza prvog KMK zgloba je indicirana u liječenju uznapredovalog stadija OA (stadij III prema Eaton-Littler radiološkoj klasifikaciji) kada je oštećenje hrskavice značajno i kada izostane učinak neoperacijskog liječenja u kontroliranju boli i poboljšanju funkcionalnosti zgloba. Artrodeza uključuje uklanjanje oštećene hrskavice u području baze prve metakarpalne kosti i distalne površine trapeziuma. Nakon toga, navedene se kosti međusobno dovedu u kontakt i fiksiraju u željenom položaju metalnom pločicom i vijcima ili Kirschnerovim žicama ili metalnim klanfama, itd. Ova fiksacija uzrokuje spajanje dviju kostiju u jednu, čime se smanjuje bol. Nakon zahvata bolesnici moraju nositi imobilizaciju kroz 4-6 tjedana kako bi mjesto artrodeze moglo zarasti. Artrodeza može biti učinkovita u liječenju uznapredovalog stadija trapeziometakarpalnog OA kod bolesnika koji ne uspiju reagirati na neoperacijsko liječenje, ali kao i kod svakog operacijskog zahvata, postoji rizik od komplikacija (npr. odgođeno srašćavanje ili nesrašćavanje).

Aloartroplastika prvog karpometakarpalnog zgloba implantatom

Ovaj postupak uključuje zamjenu prirodnog zgloba protetskim. Obično se primjenjuje kod uznapredovalog stadija trapeziometakarpalnog OA (stadij III prema Eaton-Littler radiološkoj klasifikaciji). Prednosti uključuju mogućnost ublažavanja boli i poboljšanje funkcije. Sustavni pregled literature Holme i sur. (3) ukazao je da ovakva vrsta zahvata ima visoku stopu zadovoljstva i nisku stopu komplikacija. Nedostaci mogu uključivati potencijalne komplikacije kao što su odbacivanje implantata, infekcija i potreba za revizijskom operacijom (2).

2.3. ALOARTROPLASTIKA PRVOG KARPOMETAKARPALNOG ZGLOBA IMPLANTATOM

Aloartroplastika prvog karpometakarpalnog zgloba implantatom alternativna je opcija trapeziektomiji (s ili bez rekonstrukcije ligamenata) za liječenje uznapredovalog stadija OA (11). Godine 1968. Swanson (12) je predstavio koncept aloartroplastike prvog KMK zgloba silikonskim implantatom koji se koristi kao zglobna razmaknica (od engl. articular spacer). Cilj je bio sačuvati duljinu palca nakon trapeziektomije. Silikonski implantati postali su vrlo popularni, no unatoč dobrim funkcionalnim rezultatima imali su visoke stope komplikacija povezanih s nestabilnošću i lomom materijala (13). Također, ostali implantati s različitim vrstama sintetičkog materijala [Dacron, Artelon, Gore-Tex, Poli-L-laktična kiselina (od engl. Poly-L-Lactic Acid - PLLA), Poli-L, D-laktična kiselina (od engl. Poly-L, D-Lactic Acid - PLDLA)] bili su korišteni za interpozicijsku aloartroplastiku KMK zgloba. Međutim, visoke stope ranih komplikacija poput reakcije stranog tijela i kronični sinovitis doveli su do brzog napuštanja navedenih implantata od strane kirurga i proizvođača (14-16). Trenutno najčešći korišteni implantati za aloartroplastiku prvog KMK zgloba su totalna endoproteza ili pirokarbonski implantati. U narednom potpoglavlju bit će dan pregled totalnih endoproteza prvog KMK zgloba za liječenje uznapredovalog OA s obzirom na modele, njihove indikacije, kirurške tehnike i ishode.

2.3.1. Totalna endoproteza prvog karpometakarpalnog zgloba

Totalna endoproteza prvog karpometakarpalnog zgloba je endoproteza dizajnirana po principu kugličnog zgloba (od engl. „ball-and-socket joint design“) (11). Ovakav dizajn predložen je još početkom 70.-tih godina prošlog stoljeća (17). Cilj ovakvog dizajna bio je pružiti stabilnu uporišnu točku između os trapezium i prve metakarpalne kosti, što omogućuje očuvanje centara rotacije zgloba za optimalno djelovanje mišića te očuvanje duljine prve zrake (od engl. first ray length) (11).

2.3.1.1. Povijesni pregled totalnih endoproteza prvog karpometakarpalnog zgloba

Jean-Yves de La Caffinière je francuski ortoped koji je 1971. godine osmislio, a 1973. godine i publicirao (17) rad o totalnoj endoprotezi prvog karpometakarpalnog zgloba. Početni rezultati bili su razočaravajući s velikom učestalošću razlabavljena čašice koja se ugrađuje u os trapezium (18). De la Caffiniere (19) i ostali (20-23) su modificirali ovaj implantat. Braun je 1982. godine analizirao rezultate 29 "Braun-Cutter" implantata (11), a kasnije je Badia (24) analizirao 26 slučajeva s dobrim rezultatima te je preporučio ovu tehniku za manje zahtjevne bolesnike.

Druga generacija totalne endoproteze prvog karpometakarpalnog zgloba dizajnirana po principu kugličnog zgloba razvijena je 1990.-tih godina uz modifikacije dizajna i načina fiksacije u odnosu na prvu generaciju. Neke od vrsta druge generacije bile su evolucija implantata prve generacije (GUEPAR), dok su ostale vrste druge generacije bile modifikacija implantata prve generacije (Maia, modifikacija početne Arpe endoproteze, Isis evolucija GUEPAR II). Neki od ovih implantata nestali su s tržišta zbog komercijalnog neuspjeha ili su imali visoke stope komplikacija (25-29). Dugoročno praćenje nekih od ovih endoproteza (30-37) omogućilo je točan odabir implantata, a zatim su uslijedile modifikacije [poluretencija, dvostruka pokretljivost (od engl. dual mobility)] u dizajnu endoproteza.

Većina totalnih endoproteza prvog karpometakarpalnog zgloba razvijena je u Europi, što može objasniti razliku u obrascima prakse u liječenju uznapredovalog stadija OA prvog KMK zgloba u svijetu. Naime, trapeziotomija (s ili bez rekonstrukcije ligamenta) ostaje najčešća kirurška opcija liječenja uznapredovalog stadija OA prvog KMK zgloba za američke kirurge - samo 2% njih nudi totalnu endoprotezu kao opciju liječenja uznapredovalog stadija OA prvog KMK zgloba (38). Za razliku od američkih kirurga, francuski i belgijski kirurzi šake ugrađuju totalnu endoprotezu kod uznapredovalog stadija OA prvog KMK zgloba 2 do 3,5 puta češće nego što čine trapeziotomiju (39).


2.3.1.2. Vrste totalnih endoproteza prvog karpometakarpalnog zgloba

Totalne endoproteze prvog KMK zgloba se temelje na principu kugličnog zgloba za zamjenu približnog centra rotacija normalnog trapeziometakarpalnog zgloba (40, 41). Većina njih imaju centar rotacije u trapeziumu, ali u jednom tipu (Rubis II) centar rotacije je u bazi prve metakarpalne

kosti (11). Princip kugličnog zgloba je pojednostavljeno normalne anatomske kinematike trapeziometakarpalnog zgloba. Za razliku od trapeziotomije, totalna endoproteza prvog KMK zgloba obnavlja točku oslonca između trapeziuma i prve metakarpalne kosti uz očuvanje strukture trapeziuma, tetiva i ligamenata oko palca (11).

Većina totalnih endoproteza prvog KMK zgloba imaju anatomski dizajn stema koji se ugrađuje u medularni kanal prve metakarpalne kosti s nekoliko veličina, nekoliko vrsta vratova različitih duljina i orijentacija, nekoliko veličina i oblika čašica (hemisferične, konične, navojne, itd.) koje se ugrađuju u trapezium te modularnu konstrukciju (stem, vrat, čašica i polietilenski uložak za čašicu). Većina vrsta ovih endoproteza imaju kontakt između vrata i čašice metal-na-polietilen, dok neke od njih imaju kontakt između vrata i čašice metal-na-metal. Neki modeli predlažu polusapeti dizajn između vrata i čašice kako bi se poboljšala stabilnost endoproteze. Osteointegracija nakon ugradnje metodom umetanja pritiskom (od engl. press-fit) postiže se pokrivanjem čašice i stema hidroksiapatitom i/ili poroznim premazivanjem (od engl. porous coating). Neki modeli predlažu fiksaciju komponenti endoproteze cementom kod primarne ugradnje ili za revizijske slučajeve (11).

Posljednje modifikacije totalnih endoproteza prvog KMK zgloba su primjene principa dvostruke pokretljivosti, inspirirane istim konceptom kod totalne endoproteze kuka, kao što su endoproteze Moovis i Touch (Slika 6), kako bi se poboljšala stabilnost (11).



Slika 6. Totalna endoproteza prvog KMK zgloba s dvostrukom pokretljivošću

Izvor: [https://www.hand.theclinics.com/article/S0749-0712\(21\)01565-1/fulltext](https://www.hand.theclinics.com/article/S0749-0712(21)01565-1/fulltext)

Preuzeto: 21.05.2023.

Postoje brojne vrste totalnih endoproteza prvog karpometakarpalnog zgloba koje su, zbog pojednostavljenog prikaza, navedene u tablici 2.

Tablica 2. Glavne vrste totalnih endoproteza prvog karpometakarpalnog zgloba kroz povijest (11)

Godina uvođenja u kliničku praksu	Naziv totalne endoproteze (proizvođač)
1971.	Caffinière (Formerly Howmedica, UK)
1982.	Braun-Cutter (SBI/Avanta Orthopaedics, San Diego, CA, USA)
1985.	Guepar I (Alnot) - nije komercijalizirana
1986.	Steffee
1987.	Cooney (endoproteza klinike Mayo)
1989.	Roseland 2 (DePuy International Ltd, Leeds, England) – nije komercijalizirana
1990.	Moje Acamo®
1990.	Ledoux/Carrat® (DIMSO/Stryker) – prva bescementna endoproteza, nije komercijalizirana
1991.	Arpe® (Zimmer Biomet, Warsaw, IN, USA)
1994.	Ivory® (Stryker Corporate Kalamazoo, MI, USA)
1996.	Elektra® (formerly, SBI Inc, Morrisville, PA, USA)
1996.	Avanta® (Avanta Orthopaedics, San Diego, CA, USA)
1997.	Rubis II®
1999.	Maia® (Lepine, Lyon, France)
1999.	Nahigian
2000.	Camargue® (France) - nije komercijalizirana
2003.	Guepar II
2006.	Isis® (Biotech, Evolutis)
2013.	Moovis® (Stryker Corporate Kalamazoo, MI, USA)
2014.	Touch® (KeriMedical, Geneva, Suisse)

2.4. REZULTATI ALOARTROPLASTIKE PRVOG KARPOMETAKARPALNOG ZGLOBA

Aloartroplastika prvog KMK zgloba koristi se kao kirurška opcija liječenja za bolesnike s uznapredovalim stadijem OA kod kojih izostaje učinak neoperacijskog liječenja. Uspješnost aloartroplastike prvog KMK zgloba može se procjenjivati kroz različite kriterije uključujući poboljšanje funkcionalnosti, smanjenje boli, oporavak bolesnika i komplikacije postupka. U svom radu autori Duerinckx i Verstreken (42) ističu prednosti aloartroplastike prvog KMK zgloba:

1. **Brži oporavak** - nakon ugradnje totalne endoproteze (TEP) prvog KMK zgloba imobilizacija palca nije potrebna ili je ona samo kratkotrajna, a normalne aktivnosti se potiču čim je prije moguće te nema potrebe za provođenjem fizikalne terapije (43). Funkcionalni oporavak nakon ugradnje TEP prvog KMK zgloba znatno je brži u usporedbi s trapeziektomijom (44, 45). Podaci iz švedskog registra pokazuju da je bolovanje bilo znatno kraće nakon ugradnje TEP prvog KMK zgloba (u prosjeku 94 dana kod muškaraca i 109 dana kod žena) (46). Nakon trapeziektomije, većini bolesnika treba godinu dana da postignu dobar ishod (47).
2. **Uspostava duljine i usmjerenja palca uz dobar kozmetski rezultat** - uspostava duljine palca i usmjerenja palca s os trapezium bolje je korigirana nakon ugradnje TEP prvog KMK zgloba nego nakon trapeziektomije (45, 48). Također, ugradnjom TEP prvog KMK zgloba može se izbjeći dodatni kirurški zahvat za ispravljanje hiperekstenzijskog deformiteta metakarpofalangealnog zgloba. (49). Ovo također rezultira boljim kozmetskim ishodom. Šest mjeseci nakon operacije, zadovoljstvo bolesnika kliničkim izgledom palca je značajno bolje nakon ugradnje TEP prvog KMK zgloba u usporedbi s trapeziektomijom i interpozicijskom artroplastikom (45). Boljem kozmetskom izgledu palca pridonosi korekcija duljine palca i subluksacije baze prve metakarpalne kosti te hiperekstenzije metakarpofalangealnog zgloba (42).
3. **Prevenција nestabilnosti mediokarpalnog zgloba** - trapeziektomija može dovesti do gubitka visine karpusa s ekstenzijom lunatuma i skafoida te do posljedičnog nastanka dorzalnog interkaliranog segmentalnog instabiliteta (DISI) (50, 51). Ugradnjom TEP prvog KMK zgloba i očuvanjem visine os trapezium, stabilnost karpusa nije ugrožena (42).
4. **Prevenција daljnje degeneracije skafo-trapezio-trapezoidnog (STT) zgloba** - uklanjanje os trapezium (kod trapeziektomije) može dovesti do napredovanja osteoartritisa u području STT

zgloba (50-52). Očuvanjem trapeziuma kod ugradnje TEP prvog KMK zgloba sprječava se napredovanje STT osteoartritisa.

5. **Nema potrebe za uzimanjem donorske tetive** - većina kirurga kombinira trapeziektomiju s mekotkivnim procedurama u svrhu stabilizacije bazalnog zgloba palca (53). Takve mekotkivne procedure stabilizacije bazalnog zgloba palca izvode se uzimanjem djelomične ili cijele debljine pojedinih tetiva iz podlaktice. Dokazano je da takvo uzimanje tetive iz podlaktice u svrhu stabilizacije bazalnog zgloba palca povećava broj komplikacija. Ovakve mekotkivne procedure nisu potrebne kod ugradnje TEP prvog KMK zgloba.
6. **Veće zadovoljstvo bolesnika** - iako se dugoročno ublažavanje boli i prihvatljiva uspostava funkcije palca može očekivati u 85% slučajeva trapeziektomije (54), često je potrebno dugo vrijeme oporavka i samo 76% bolesnika bi se ponovno odlučilo na ovaj zahvat pod sličnim uvjetima (42). Ovaj podatak ukazuje na činjenicu da značajan udio bolesnika nije zadovoljan nakon reseksijske artroplastike. Naprotiv, 89% bolesnika kod kojih je ugrađena TEP prvog KMK zgloba modela ARPE bi to preporučila (55).
7. **Ugradnja TEP prvog KMK zgloba zadržava mogućnost sekundarne trapeziektomije** - u slučaju neuspjeha nakon ugradnje TEP prvog KMK zgloba, u odabranim slučajevima moguća je revizija s novim implantatom uz očuvanje trapeziuma. Ukoliko se to ne može postići, operacija spašavanja sastoji se od uklanjanja trapeziuma (reseksijske artroplastike). Objavljeni poslijeoperacijski rezultati takvih zahvata slični su onima nakon primarne trapeziektomije (56, 57).

Nedostatci aloartroplastike prvog KMK zgloba su sljedeći (42):

1. **Tehnički zahtjevan postupak** - ugradnja TEP prvog KMK zgloba tehnički je zahtjevan postupak s krivuljom učenja i malo prostora za pogreške. Nužna je odgovarajuća edukacija prije nego li se upušta u ovaj postupak. Kako bi se izbjegle komplikacije, ključan je probir bolesnika, precizna priprema zahvata i pozicioniranje komponenti (58). Krivulja učenja ugradnje TEP prvog KMK zgloba procjenjuje se na 30 slučajeva. Dumartinet-Gibaud i sur. (59) uočili su da je broj komplikacija i revizija zbog tehničkih grešaka visok u početnoj seriji, ali se broj komplikacija i revizija nakon tog razdoblja značajno smanjio.
2. **Viša stopa komplikacija** - u usporedbi s reseksijskom artroplastikom, stopa komplikacija kod ugradnje TEP prvog KMK zgloba je veća. Većina komplikacija je posljedica lošeg planiranja ili loše kirurške tehnike i može se izbjeći. Nedostatna visina trapeziuma ili loša kvaliteta kosti

trapeziuma može dovesti do problema s fiksacijom čašice i njenog ranog razlabavljenja. Moguć je i prijelom trapeziuma najčešće uzrokovan nepravilnim položajem čašice. Najčešća rana komplikacija nakon ugradnje TEP prvog KMK zgloba je dislokacija u ranom poslijeoperacijskom radoblju, a pripisuje se tehničkoj pogrešci. Glavni razlozi za ovu ranu komplikaciju su nepotpuna resekcija osteofita i loše pozicioniranje i orijentacija čašice. Razvojem implantata s dvostrukom mobilnošću i većom glavom značajno je povećana stabilnost i smanjen rizik ranih dislokacija (60). Kasne dislokacije obično su uzrokovane uznapredovalim trošenjem polietilena ili traumom i mogu se liječiti revizijom čašice ili konverzijom u trapeziotomiju. Uspostava duljine palca je glavna prednost ugradnje TEP prvog KMK zgloba. Iako je preporučljivo postići dobro usmjerenje i stabilan zglob, prekomjerno produljenje palca treba izbjegavati. Prekomjerno produljenje može uzrokovati ograničenu pokretljivost, neravnotežu tetiva i stalnu bol. Stoga je korisno usporediti duljinu palca, u odnosu na duljinu drugog prsta prije i poslije ugradnje TEP prvog KMK zgloba.

3. **Povećani trošak** - potreba za implantatom značajno povećava cijenu liječenja uznapredovalog OA prvog KMK zgloba, što je jedan od glavnih razloga zašto osiguravajuća društva oklijevaju osigurati pokriće za ovaj postupak unatoč sve brojnijim dokazima o njegovim prednostima.

Uzimajući u obzir sve navedene prednosti i nedostatke ugradnje TEP prvog KMK zgloba, ova procedura značajno poboljšava pokretljivost i smanjuje bol u prvom KMK zglobu te povećava zadovoljstvo bolesnika nakon takvog zahvata (2-4, 11, 31). Nadalje, implantati nove generacije s bescementnom fiksacijom obje komponente i jednim središtem rotacije u trapeziumu imaju stopu preživljavanja nakon 10 godina od 95% za endoprotezu Ivory (43) i 93% za endoprotezu ARPE (61). Ovi rezultati dolaze blizu 10-godišnje stope preživljavanja od 97% za primarne bescementne totalne endoproteze kuka, što je standardna referenca u ortopedskoj totalnoj zamjeni zglobova (62). Štoviše, ovi implantati dostižu britansko mjerilo za implantate kuka koje je postavio Nacionalni institut za zdravlje i izvrsnost njege u 2014. godini, a koji je izjavio da se „pojedine komponente zamjene kuka preporučuju samo ako ih je potrebno revidirati 5% ili manje nakon 10 godina” (63). Dugotrajne studije su pokazale da se preživljavanje implantata prvog KMK zgloba ravnomjerno smanjuje nakon 10 godina. U 15 godina praćenja, kumulirana stopa preživljenja ARPE endoproteze iznosi 85% (59).

3. CILJ RADA

Cilj ovog preglednog rada je istražiti ishode trapeziektomije s rekonstrukcijom ligamenta i tetivnom interpozicijom u odnosu na aloartroplastiku u liječenja uznapredovalog osteoartritisu prvog karpometakarpalnog zgloba.

4. HIPOTEZE RADA

Hipoteza 1: Aloartroplastikom prvog karpometakarpalnog zgloba kod osoba s uznapredovalim osteoartritisom postiže se poboljšanje funkcije u odnosu na trapeziektomiju s rekonstrukcijom ligamenta i tetivnu interpoziciju.

Hipoteza 2: Aloartroplastikom prvog karpometakarpalnog zgloba kod osoba s uznapredovalim osteoartritisom postiže se značajno smanjenje boli u odnosu na trapeziektomiju s rekonstrukcijom ligamenta i tetivnu interpoziciju.

5. ISPITANICI I METODE

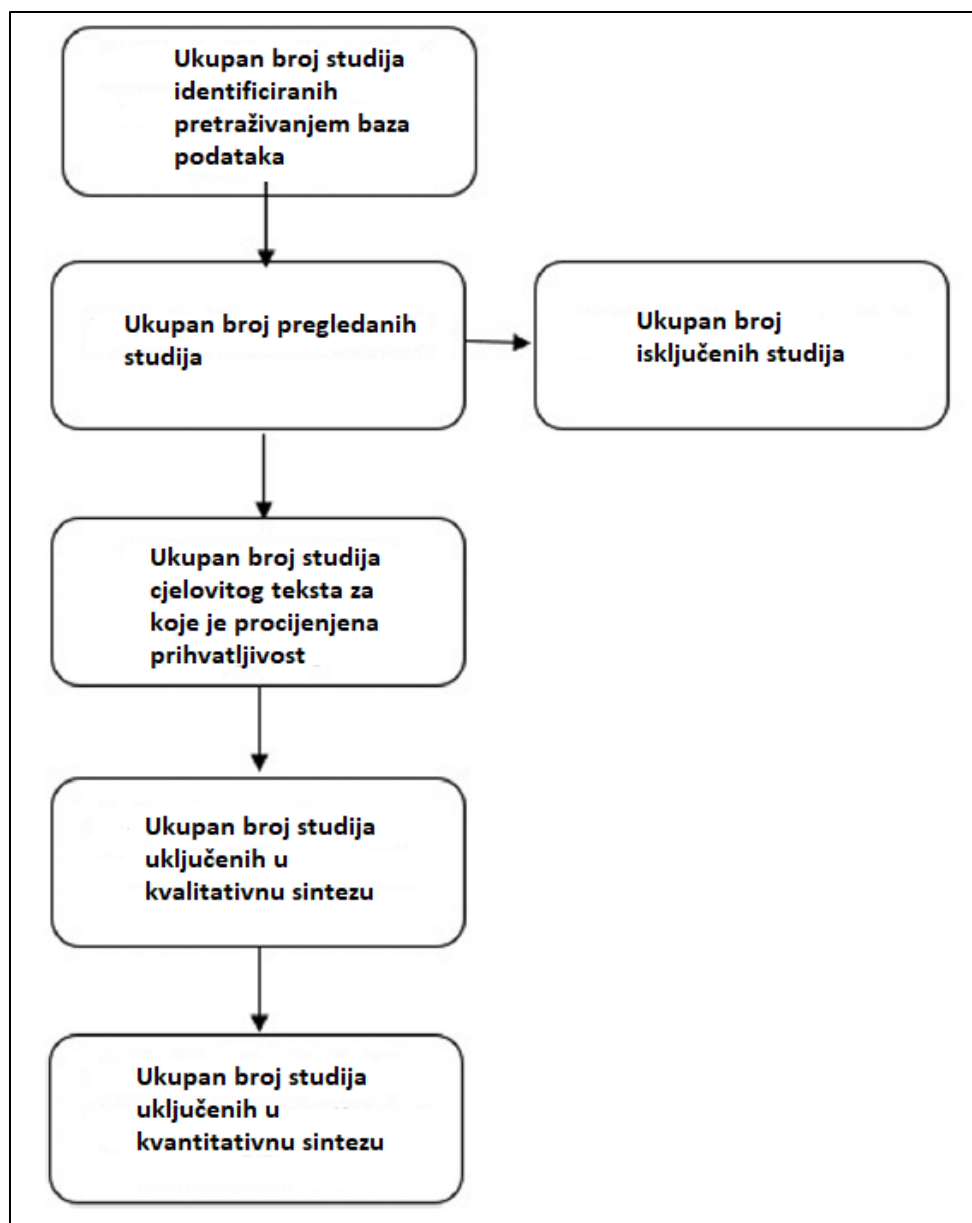
U dosadašnjim istraživanjima usporedbe trapezijektomije s rekonstrukcijom ligamenta i tetivnom interpozicijom u odnosu na aloartroplastiku prvog karpometakaraplanog zgloba uključeni su ispitanici u dobi 50-70 godina pretežito ženskog spola sa simptomatskim idiopatskim (primarnim) osteoartritisom prvog karpometakarpalnog zgloba stadija po Eaton-Littlerovoj radiološkoj klasifikaciji II-III, dobrog općeg zdravlja, bez osteoartritisu u skafotrapeziotrapezoidnom zglobu ili velikih cisti u os trapeziumu, bez drugih ozljeda palca ili karpusa te bez prethodnih operacija na zahvaćenom prvom karpometakarpalnom zglobu.

Kao mjere ishoda trapeziektomije s rekonstrukcijom ligamenta i tetivnom interpozicijom u odnosu na aloartroplastiku u liječenju uznapredovalog osteoartritisu prvog karpometakarpalnog zgloba, a u svrhu procjene poboljšanja funkcije i smanjenja boli analizirat će se:

1. Kao primarna mjera ishoda - funkcionalni ishodi liječenja brzim upitnikom za procjenu poteškoća ruke, ramena i šake (engl. Quick Disabilities of the Arm, Shoulder and Hand score - QDASH score) prije i nakon operacijskog liječenja,
2. Kao sekundarne mjere ishoda - razina boli prije i nakon operacijskog liječenja prema vizualnoj analognoj skali (VAS) te klinički ishodi liječenja mjerenjem snage stiska šake (engl. grip

strength) i mjerenje snage pincetnog hvata (engl. pinch strength) prije i nakon operacijskog liječenja.

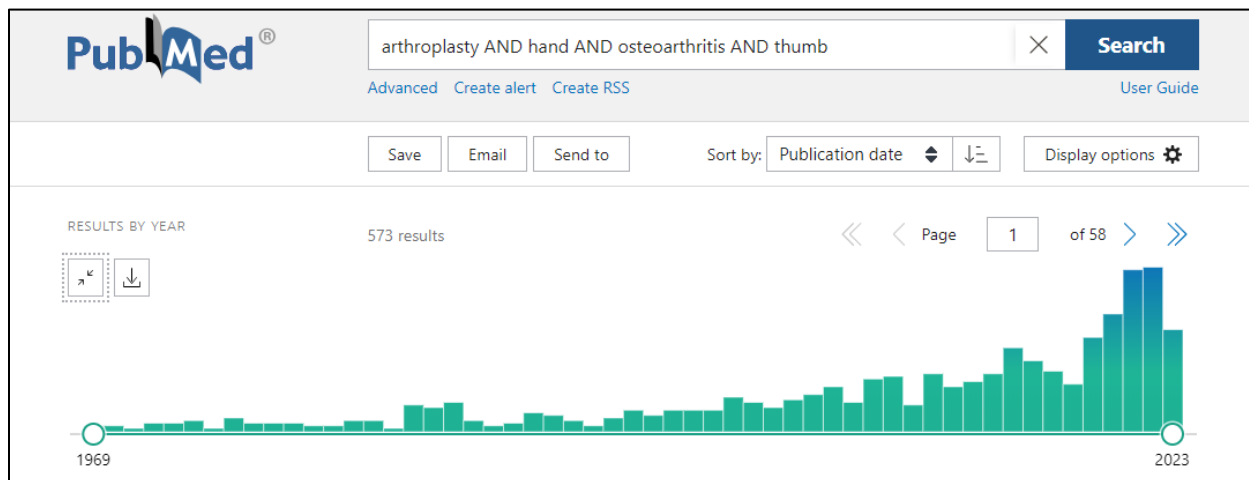
U postupku prikupljanja radova pretražit će se istraživačke baze podataka za medicinu i zdravstvo PubMed, MEDLINE, EMBASE i Cochrane knjižnica po sljedećim ključnim riječima: arthroplasty, hand; osteoarthritis; thumb. U obzir će se uzeti klinička istraživanja, meta analize, randomizirane kontrolirane studije, pregledni radovi i sistemski pregledni radovi na engleskom jeziku. Pretraga neće biti ograničena godinom izdanja, vrstom časopisa ili razinom dokaza. Sva literatura od uključenih članaka dodatno će se provjeriti zbog moguće uključivanja dodatnih relevantnih studija. Nakon čitanja sažetaka dostupne literature odabrani su radovi na temelju kojih su donešeni zaključci vezani za ciljeve i hipoteze ovog preglednog diplomskog rada. Način na koji je bilježen broj članaka uključenih u analizu objašnjen je na slici 7.



Slika 7. PRISMA dijagram - kako je bilježen broj članaka uključenih u analizu

6. REZULTATI

Navedene istraživačke baze podataka za medicinu i zdravstvo pretražene su po navedenim ključnim riječima dana 16. rujna 2023. godine. Najveći broj studija identificiran je u bazi podataka PubMed i to njih ukupno 573 (slika 8).



Slika 8. Rezultati pretraživanja istraživačke baze podataka za medicinu i zdravstvo PubMed po zadanim ključnim riječima na dan 16. rujna 2023.

Od ukupno 573 identificirane studije, njih dvije su zadovoljile uključne kriterije za ovaj pregledni diplomski rad.

Prva identificirana studija predstavlja sustavni pregled literature i meta-analizu, a objavljena je u 7. mjesecu 2021. godine (64). Navedena studija uključila je jedno randomizirano kontrolirano istraživanje (65), jednu prospektivnu kohortnu studiju (66) i dvije retrospektivne kohortne studije (67, 68). Ukupan broj ispitanika uključenih u ova 4 istraživanja bio je 583. Od njih 583, 358 ispitanika podvrgnuto je trapeziektomiji s rekonstrukcijom ligamenta i tetivnom interpozicijom, a njih 225 bilo je podvrgnuto aloartroplastici prvog KMK zgloba. Postotak ispitanica bio je 84%. Prosječno razdoblje praćenja bilo je 54 mjeseca.

Kao primarna mjera ishoda istraživanja, QDASH rezultat zabilježen je u sve četiri studije (65-68). Postojala je značajna razlika u QDASH rezultatu između skupine u kojoj je učinjena trapeziektomija s rekonstrukcijom ligamenta i tetivnom interpozicijom i skupine s aloartroplastikom prvog KMK zgloba. Skupina kojoj je učinjena aloartroplastika prvog KMK zgloba pokazala je bolje QDASH rezultate od skupine u kojoj je učinjena trapeziektomija s

rekonstrukcijom ligamenta i tetivnom interpozicijom. Smatra se da je heterogenost među studijama niska. Srednja razlika u QDASH rezultatu bila je 4,32 (95% CI:1,80–6,83) u korist aloartroplastika prvog KMK zgloba.

Kao sekundarne mjere ishoda istraživanja analizirani su vizualna analogna skala (VAS), snaga stiska šake (engl. grip strength) i snaga pincetnog hvata (engl. pinch strength) prije i nakon operacijskog liječenja. VAS rezultat zabilježen je u tri studije (66-68) koje su uključivale 543 ispitanika. Nije bilo značajne razlike u VAS rezultatu između skupine u kojoj je učinjena trapeziektomija s rekonstrukcijom ligamenta i tetivnom interpozicijom i skupine s aloartroplastikom prvog KMK zgloba. Heterogenost se smatra visokom između studija. Srednja razlika u VAS rezultatu bila je 0,39 (95% CI: -0,47 do 1,25) u korist aloartroplastike prvog KMK zgloba. Snaga stiska šake zabilježena je u dvije studije (65, 66) u kojima je sudjelovalo 186 ispitanika. Nije bilo značajne razlike u snazi stiska šake između skupine u kojoj je učinjena trapeziektomija s rekonstrukcijom ligamenta i tetivnom interpozicijom i skupine s aloartroplastikom prvog KMK zgloba. Smatra se da je heterogenost među studijama niska. Srednja razlika u snazi stiska šake bila je -0,61 (95% CI: -2,71 do 1,48) u korist trapeziektomije s rekonstrukcijom ligamenta i tetivnom interpozicijom. Snaga pincetnog hvata zabilježena je u tri studije (65-67) u kojima je sudjelovao 251 ispitanik. Nije bilo značajne razlike u snazi pincetnog hvata između skupine u kojoj je učinjena trapeziektomija s rekonstrukcijom ligamenta i tetivna interpozicija i skupine s aloartroplastikom prvog KMK zgloba. Heterogenost se smatra visokom između studija. Prosječna razlika u snazi pincetnog hvata bila je -0,87 (95% CI: -2,67 do 0,93) u korist trapeziektomije s rekonstrukcijom ligamenta i tetivnom interpozicijom.

Rezultati ovog sustavnog pregleda literature i meta-analize pokazali su da se aloartroplastikom prvog KMK zgloba postiže statistički značajno bolji rezultat u tjelesnoj funkciji i simptomima u usporedbi s trapeziektomijom uz rekonstrukciju ligamenta i tetivnom interpozicijom, a što dokazuje bolji rezultat QDASH upitnika kao primarne mjere ishoda istraživanja. Međutim, kada se koriste drugi alati za proučavanje određenih aspekata funkcije i simptoma, razlike između dva načina liječenja postaju manje jasne. Ova meta-analiza nije pokazala značajne razlike u snazi stiska šake ili snazi pincetnog hvata. Štoviše, niti jedan od ova dva modaliteta liječenja ne omogućuje superiornije ublažavanje boli s obzirom na njihove slične VAS rezultate. Sveukupno, trenutni skup dokaza ne otkriva uvjerljive podatke koji bi pokazali da

bi aloartroplastika prvog KMK zgloba trebala zamijeniti trapeziektomiju s rekonstrukcijom ligamenta i tetivnom interpozicijom.

Druga identificirana studija također predstavlja sustavni pregled literature i meta-analizu, a objavljena je u 8. mjesecu 2022. godine (69). Navedena studija uključila je 14 istraživanja (65-68, 70-79). U ovom sustavnom pregledu literature i meta-analizi, samo je jedna studija [65] bila randomizirano kontrolirano istraživanje; pet studija [66, 72, 75, 76, 78] bile su prospektivne kohortne studije, a njih osam [67, 68, 70, 71, 73, 74, 77, 79]) bile su retrospektivne kohortne studije. Razdoblje uključivanja ispitanika u navedena istraživanja kretalo se od 1995. do 2016. godine, a sve studije objavljene su nakon 2000. godine. To je rezultiralo s ukupno 1 005 ispitanika (srednja dob 59,2 godine), od kojih je 521 podvrgnuto aloartroplastici prvog KMK zgloba (prosječan period praćenja bio je 45,5 mjeseci), a 484 je imalo neku vrstu trapeziektomije (prosječan period praćenje bio je 48,2 mjeseca). Postotak ispitanica nije definiran.

Kao primarna mjera ishoda istraživanja, QDASH rezultat zabilježen je u šest studija (65-68). Četiri studije [65-68] koje su uspoređivale aloartroplastiku prvog KMK zgloba s trapeziektomijom uz rekonstrukciju ligamenta i tetivnu interpoziciju bile su prikladne za meta-analizu, koja je otkrila značajnu srednju razliku između aloartroplastike prvog KMK zgloba i trapeziektomije u korist aloartroplastike prvog KMK zgloba (srednja razlika -4,86; 95% CI -7,57 do -2,15, $p = 0,0004$).

Kao sekundarne mjere ishoda istraživanja analizirani su također vizualna analogna skala (VAS), snaga stiska šake (engl. grip strength) i snaga pincetnog hvata (engl. pinch strength). Jedanaest studija (66-68, 70, 72-76, 78, 79) objavilo je VAS rezultate. Pet studija (66-68, 70, 78) uključeno je u meta-analizu, koje su otkrile neznačajnu razliku između aloartroplastike prvog KMK zgloba i trapeziektomije (srednja razlika -0,49; 95% CI -1,27 do 0,28, $p = 0,21$). Jedna podskupina (70) pokazala je niže ocjene boli u korist Ivory aloartroplastike prvog KMK zgloba u usporedbi s resekcijsko-suspenzivnom aloartroplastikom (srednja razlika -2,00; 95% CI -3,95 do -0,05, $p = 0,04$). Od šest studija (65, 66, 74-76, 79) koje su uspoređivale snagu poslijeoperacijskog stiska šake, samo je jedna (76) koja je uspoređivala bescementnu Elektra aloartroplastiku prvog KMK zgloba s *abductor pollicis longus* tetivnom interpozicijom pokazala značajno bolju snagu stiska šake za skupinu s aloartroplastikom prvog KMK zgloba ($p < 0,05$). Osam studija (65-67, 71, 74-76, 79) zabilježilo je snagu pincetnog hvata. Tri (66, 67, 71) od ovih studija bile su prihvatljive za meta-analizu, sve uspoređuju aloartroplastiku prvog KMK zgloba s

trapeziektomijom uz rekonstrukciju ligamenta i tetivnu interpoziciju. Meta-analiza je pokazala značajno bolju poslijeoperacijsku snagu pincetnog hvata u korist aloartroplastike prvog KMK zgloba (srednja razlika 0,95; 95%CI 0,36 do 1,53, $p = 0,001$).

Zaključno, ovaj sustavni pregled literature i meta-analiza istraživao je funkcionalne i nepovoljne ishode između postupaka aloartroplastike prvog KMK zgloba i trapeziektomije. Utvrđeno je da je liječenje aloartroplastikom prvog KMK zgloba dovelo do značajno boljih QDASH rezultata i jačine pincetnog hvata, ali se metode liječenja ne razlikuju u razini smanjenja bolnosti.

7. ZAKLJUČAK

Alortroplastika prvog KMK zgloba kirurški je postupak koji se koristi u liječenju uznapredovalog osteoartritisa. Zahvat uključuje zamjenu oštećenih zglobnih površina prvog KMK zgloba totalnom endoprotezom. Indikacije za zahvat uključuju jaku bol, ograničen opseg pokreta i funkcionalno oštećenje koje se ne može riješiti neoperacijskim mjerama. Ishodi postupka uključuju ublažavanje boli, bolji opseg pokreta i bolju funkcionalnost palca šake. Dugoročni rezultati pokazali su da je postupak učinkovit u smanjenju boli, poboljšanju opsega pokreta i funkcionalnosti kod bolesnika s uznapredovalim OA prvog KMK zgloba. Istraživanja sugeriraju da je postupak aloartroplastike prvog KMK zgloba učinkovita opcija liječenja za bolesnike s uznapredovalim OA prvog KMK zgloba kod kojih neoperacijske mjere nisu dale rezultate.

Postavlja se pitanje, na temelju trenutno dostupnih dokaza u stručnoj literaturi, može li alortroplastika prvog KMK zgloba zamijenti standardni način operacijskog liječenja za osteoartritis prvog KMK zgloba stadija II-III po Eaton-Littlerovoj klasifikaciji kao što je trapeziektomija s rekonstrukcijom ligamenta i tetivnom interpozicijom? Stoga je cilj ovog preglednog diplomskog rada bio istražiti ishode trapeziektomije s rekonstrukcijom ligamenta i tetivnom interpozicijom u odnosu na aloartroplastiku u liječenju uznapredovalog OA prvog KMK zgloba. Testirane su 2 hipoteze: postiže li aloartroplastika prvog KMK zgloba kod osoba s uznapredovalim OA poboljšanje funkcije (1) i značajno smanjenje boli (2) u odnosu na trapeziektomiju s rekonstrukcijom ligamenta i tetivnu interpoziciju. Temeljeno na dokazima vrlo niske do umjerene kvalitete, liječenje uznapredovalog OA prvog KMK zgloba aloartroplastikom može rezultirati boljom funkcijom i usporedivim rezultatima boli (VAS).

Aloartroplastika ima određene prednosti u odnosu na druge kirurške metode liječenja uznapredovalog osteoartritisa prvog KMK zgloba, uključujući uspostavu duljine i usmjerenja palca, brži oporavak funkcije palca te prevenciju jatrogenih komplikacija kod susjednih zglobova. Nedostaci uključuju tehničke poteškoće kod izvođenja ove operacije i moguću veću stopu komplikacija. Stoga je kod ovog zahvata nužna precizna kirurška tehnika. U kombinaciji bescementne fiksacije i primjene principa dvostruke pokretljivosti s metal-na-polietilen kontaktom, može se očekivati 10-godišnja stopa preživljavanja veća od 90%. Buduća istraživanja trebala bi se usredotočiti na dugoročne studije praćenja kako bi se bolje razumjela trajnost različitih vrsta dostupnih endoproteza. Nadalje, istraživanja bi se trebala usredotočiti na prepoznavanje najprikladnijih kandidata za ovaj postupak i razvoj objektivnih kriterija za probir bolesnika. Također, bilo bi korisno istražiti isplativost samog postupka u usporedbi s drugim opcijama liječenja uznapredovalog osteoartritisa prvog KMK zgloba. Nužno je provesti daljnja istraživanja kako bi se procijenio učinak postupka na kvalitetu života bolesnika i kako bi se identificirali čimbenici koji mogu utjecati na ishode postupka.

8. LITERATURA

1. Coleman BD, Khan KM, Maffulli N, Cook JL, Wark JD; Studijska grupa za tetive Viktorijskog instituta za sport. Studije kirurškog ishoda nakon tendinopatije patele: klinički značaj metodoloških nedostataka i smjernice za buduća istraživanja. *Scand J Med Sci*.
2. Huang K, Hollevoet N, Giddins G. Thumb carpometacarpal joint total arthroplasty: a systematic review. *J Hand Surg Eur Vol*. 2015;40(4):338-50.
3. Holme TJ, Karbowski M, Clements J, Sharma R, Craik J, Ellahee N. Thumb KMKJ prosthetic total joint replacement: a systematic review. *EFORT Open Rev*. 2021;6(5):316-330.
4. Moriatis Wolf J, Turkiewicz A, Atroshi I, Englund M. Prevalence of doctor-diagnosed thumb carpometacarpal joint osteoarthritis: an analysis of Swedish health care. *Arthritis Care Res (Hoboken)*. 2014;66(6):961-5.
5. Model Z, Liu AY, Kang L, Wolfe SW, Burket JC, Lee SK. Evaluation of Physical Examination Tests for Thumb Basal Joint Osteoarthritis. *Hand (N Y)*. 2016;11(1):108-12.
6. Villafañe JH, Valdes K. Reliability of pinch strength testing in elderly subjects with unilateral thumb carpometacarpal osteoarthritis. *J Phys Ther Sci*. 2014;26(7):993-5.
7. Eaton RG, Glickel SZ. Trapeziometacarpal osteoarthritis. Staging as a rationale for treatment. *Hand Clin*. 1987;3(4):455-71.
8. Badia A. Trapeziometacarpal arthroscopy: a classification and treatment algorithm. *Hand Clin*. 2006;22(2):153-63.
9. Shridhar V, Williams S. Basal thumb arthritis: Treatment strategies for managing pain. *Aust J Gen Pract*. 2020;49(11):702-706.
10. Robles-Molina MJ, López-Caba F, Gómez-Sánchez RC, Cárdenas-Grande E, Pajares-López M, Hernández-Cortés P. Trapeziectomy With Ligament Reconstruction and Tendon Interposition Versus a Trapeziometacarpal Prosthesis for the Treatment of Thumb Basal Joint Osteoarthritis. *Orthopedics*. 2017;40(4):e681-e686.
11. Bellemère P, Lussiez B. Thumb Carpometacarpal Implant Arthroplasty. *Hand Clin*. 2022;38(2):217-230.
12. Swanson AB. Silicone rubber implants for replacement of arthritic or destroyed joints in the hand. *Surg Clin North Am*. 1968;48:1113-26.

13. Minami A, Iwasaki N, Kutsumi K, Suenaga N, Yasuda K. A long-term follow-up of silicone-rubber interposition arthroplasty for osteoarthritis of the thumb carpometacarpal joint. *Hand Surg.* 2005;10(1):77-82.
14. Greenberg JA, Mosher JF Jr, Fatti JF. X-ray changes after expanded polytetra-fluoroethylene (Gore-Tex) interpositional arthroplasty. *J Hand Surg Am.* 1997;22:658–63.
15. Nilsson A, Liljensten E, Bergström C, Sollerman C. Results from a degradable TMC joint Spacer (Artelon) compared with tendon arthroplasty. *J Hand Surg Am.* 2005;30(2):380-9.
16. Mattila S, Ainola M, Waris E. Bioabsorbable poly-L/D-lactide (96/4) scaffold arthroplasty (RegJoint™) for trapeziometacarpal osteoarthritis: a 3-year follow-up study. *J Hand Surg Eur.* 2018;43:413–9.
17. Caffinière de la JY. Prothèse totale trapézo-métacarpienne. *Rev Chir Ortho.* 1973;59:299–308.
18. Wachtl SW, Guggenheim PR, Sennwald GR. Cemented and non-cemented replacements of the trapeziometacarpal joint. *J Bone Joint Surg Br.* 1998;80:121–5.
19. De La Caffinière JY. Facteurs de longévité des prothèses totales trapezométacarpiennes. *Chir Main.* 2001;20:63–7.
20. Johnston P, Getgood A, Larson D, Chojnowski AJ, Chakrabarti AJ, Chapman PG. De la Caffinière thumb trapeziometacarpal joint arthroplasty: 16-26 year follow-up. *J Hand Surg Eur Vol.* 2012;37(7):621-4.
21. Chakrabarti AJ, Robinson AH, Gallagher P. De la Caffinière thumb carpometacarpal replacements. 93 cases at 6 to 16 years follow-up. *J Hand Surg Br.* 1997;22(6):695-8.
22. Jager T, Barbary S, Dap F, Dautel G. Analyse de la douleur postopératoire et des résultats fonctionnels précoces dans le traitement de la rhizarthrose. Étude prospective comparative de 74 patientes trapézectomie-interposition vs prothèse MAIA(®). *Chir Main.* 2013;32(2):55-62.
23. van Cappelle HG, Elzenga P, van Horn JR. Long-term results and loosening analysis of de la Caffinière replacements of the trapeziometacarpal joint. *J Hand Surg Am.* 1999;24(3):476-82.
24. Badia A, Sambandam SN. Total joint arthroplasty in the treatment of advanced stages of thumb carpometacarpal joint osteoarthritis. *J Hand Surg Am.* 2006;31(10):1605-14.
25. Hernández-Cortés P, Pajares-López M, Robles-Molina MJ, Gómez-Sánchez R, Toledo-Romero MA, De Torres-Urrea J. Two-year outcomes of Elektra prosthesis for trapeziometacarpal osteoarthritis: a longitudinal cohort study. *J Hand Surg Eur Vol.* 2012;37(2):130-7.

26. Klahn A, Nygaard M, Gvozdenovic R, Boeckstyns ME. Elektra prosthesis for trapeziometacarpal osteoarthritis: a follow-up of 39 consecutive cases. *J Hand Surg Eur Vol.* 2012;37(7):605-9.
27. Kaszap B, Daecke W, Jung M. High frequency failure of the Moje thumb carpometacarpal joint arthroplasty. *J Hand Surg Eur Vol.* 2012;37(7):610-6.
28. Huang K, Hollevoet N, Giddins G. Thumb carpometacarpal joint total arthroplasty: a systematic review. *J Hand Surg Eur Vol.* 2015;40(4):338-50.
29. Thillemann JK, Thillemann TM, Munk B, Krøner K. High revision rates with the metal-on-metal Motec carpometacarpal joint prosthesis. *J Hand Surg Eur Vol.* 2016;41(3):322-7.
30. Aparé T, Saint-Cast Y. Résultats à plus de cinq ans du traitement de la rhizarthrose par la prothèse Arpe. *Chir Main.* 2007;26(2):88-94.
31. Martin-Ferrero M. Ten-year long-term results of total joint arthroplasties with ARPE® implant in the treatment of trapeziometacarpal osteoarthritis. *J Hand Surg Eur Vol.* 2014;39(8):826-32.
32. Semere A, Vuillerme N, Corcella D, Forli A, Moutet F. Results with the Roseland(®) HAC trapeziometacarpal prosthesis after more than 10 years. *Chir Main.* 2015;34(2):59-66.
33. Dehl M, Chelli M, Lippmann S, Benaissa S, Rotari V, Moughabghab M. Results of 115 Rubis II reverse thumb carpometacarpal joint prostheses with a mean follow-up of 10 years. *J Hand Surg Eur Vol.* 2017;42(6):592-598.
34. Cootjans K, Vanhaecke J, Dezillie M, Barth J, Pottel H, Stockmans F. Joint Survival Analysis and Clinical Outcome of Total Joint Arthroplasties With the ARPE Implant in the Treatment of Trapeziometacarpal Osteoarthritis With a Minimal Follow-Up of 5 Years. *J Hand Surg Am.* 2017;42(8):630-638.
35. Toffoli A, Teissier J. MAÏA Trapeziometacarpal Joint Arthroplasty: Clinical and Radiological Outcomes of 80 Patients With More than 6 Years of Follow-Up. *J Hand Surg Am.* 2017;42(10):838.e1-838.e8.
36. Vissers G, Goorens CK, Vanmierlo B, Bonte F, Mermuys K, Fils JF, Goubau JF. Ivory arthroplasty for trapeziometacarpal osteoarthritis: 10-year follow-up. *J Hand Surg Eur Vol.* 2019;44(2):138-145.
37. Andrzejewski A, Ledoux P. Maïa® trapeziometacarpal joint arthroplasty: Survival and clinical outcomes at 5 years' follow-up. *Hand Surg Rehabil.* 2019;38(3):169-173.
38. Lussiez B. Introduction. *Hand Surg Rehabil* 2021;40:S1–2.

39. Wolf JM, Delaronde S. Current trends in nonoperative and operative treatment of trapeziometacarpal osteoarthritis: a survey of US hand surgeons. *J Hand Surg Am.* 2012;37(1):77-82.
40. Hollister A, Buford WL, Myers LM, Giurintano DJ, Novick A. The axes of rotation of the thumb carpometacarpal joint. *J Orthop Res.* 1992;10(3):454-60.
41. Comtet JJ, Cheze L, Rumelhart C, Dumas R. Proposition d'un système d'axes articulaires pour l'étude des mobilités de l'articulation trapézo-métacarpienne. *Chir Main.* 2006;25:22
42. Duerinckx J, Verstreken F. Total joint replacement for osteoarthritis of the carpometacarpal joint of the thumb: why and how? *EFORT Open Rev.* 2022;7(6):349-355.
43. Tchurukdichian A, Guillier D, Moris V, See LA, Macheboeuf Y. Results of 110 IVORY® prostheses for trapeziometacarpal osteoarthritis with a minimum follow-up of 10 years. *J Hand Surg Eur Vol.* 2020;45(5):458-464.
44. Ulrich-Vinther M, Pugaard H, Lange B. Prospective 1-year follow-up study comparing joint prosthesis with tendon interposition arthroplasty in treatment of trapeziometacarpal osteoarthritis. *J Hand Surg Am.* 2008;33(8):1369-77.
45. Jager T, Barbary S, Dap F, Dautel G. Evaluation of postoperative pain and early functional results in the treatment of carpometacarpal joint arthritis. Comparative prospective study of trapeziectomy vs. MAIA(®) prosthesis in 74 female patients. *Chir Main.* 2013;32(2):55-62.
46. Wolf JM, Atroshi I, Zhou C, Karlsson J, Englund M. Sick Leave After Surgery for Thumb Carpometacarpal Osteoarthritis: A Population-Based Study. *J Hand Surg Am.* 2018;43(5):439-447.
47. Vadstrup LS, Schou L, Boeckstyns ME. Basal joint osteoarthritis of the thumb treated with Weilby arthroplasty: a prospective study on the early postoperative course of 106 consecutive cases. *J Hand Surg Eur Vol.* 2009;34(4):503-5.
48. Robles-Molina MJ, López-Caba F, Gómez-Sánchez RC, Cárdenas-Grande E, Pajares-López M, Hernández-Cortés P. Trapeziectomy With Ligament Reconstruction and Tendon Interposition Versus a Trapeziometacarpal Prosthesis for the Treatment of Thumb Basal Joint Osteoarthritis. *Orthopedics.* 2017;40(4):e681-e686.
49. Degeorge B, Dagneaux L, Andrin J, Lazerges C, Coulet B, Chammas M. Do trapeziometacarpal prosthesis provide better metacarpophalangeal stability than trapeziectomy and ligamentoplasty? *Orthop Traumatol Surg Res.* 2018;104(7):1095-1100.

50. Rectenwald JP, Green DP, Dobyns JH. Symptomatic carpal collapse after trapeziectomy and partial trapeziectomy: report of two cases. *J Hand Surg Am.* 2005;30(4):706-10.
51. Paul AW, Athens CM, Patel R, Rizzo M, Rhee PC. Effect of Trapeziectomy on Carpal Stability. *Hand (N Y).* 2022;17(3):432-439.
52. Yuan BJ, Moran SL, Tay SC, Berger RA. Trapeziectomy and carpal collapse. *J Hand Surg Am.* 2009;34(2):219-27.
53. Ottenhoff JSE, Teunis T, Janssen SJ, Mink van der Molen AB, Ring D. Variation in Offer of Operative Treatment to Patients With Trapeziometacarpal Osteoarthritis. *J Hand Surg Am.* 2020;45(2):123-130.e1.
54. Salem H, Davis TR. Six year outcome excision of the trapezium for trapeziometacarpal joint osteoarthritis: is it improved by ligament reconstruction and temporary Kirschner wire insertion? *J Hand Surg Eur Vol.* 2012;37(3):211-9.
55. Craik JD, Glasgow S, Andren J, Sims M, Mansouri R, Sharma R, Ellahee N. Early Results of the ARPE Arthroplasty Versus Trapeziectomy for the Treatment of Thumb Carpometacarpal Joint Osteoarthritis. *J Hand Surg Asian Pac Vol.* 2017;22(4):472-478.
56. Lenoir H, Erbland A, Lumens D, Coulet B, Chammas M. Trapeziectomy and ligament reconstruction tendon interposition after failed trapeziometacarpal joint replacement. *Hand Surg Rehabil.* 2016;35(1):21-6.
57. Kaszap B, Daecke W, Jung M. Outcome comparison of primary trapeziectomy versus secondary trapeziectomy following failed total trapeziometacarpal joint replacement. *J Hand Surg Am.* 2013;38(5):863-871.e3.
58. Borgers A, Verstreken A, Vanhees M, Verstreken F. Primary endoprosthetic replacement of the arthritic KMK-1 joint. *Oper Orthop Traumatol.* 2021;33(3):228-244.
59. Dumartinet-Gibaud R, Bigorre N, Raimbeau G, Jeudy J, Saint Cast Y. Arpe total joint arthroplasty for trapeziometacarpal osteoarthritis: 80 thumbs in 63 patients with a minimum of 10 years follow-up. *J Hand Surg Eur Vol.* 2020;45(5):465-469.
60. Tchurukdichian A, Gerenton B, Moris V, See LA, Stivala A, Guillier D. Outcomes of Double-Mobility Prosthesis in Trapeziometacarpal Joint Arthritis With a Minimal 3 Years of Follow-Up: An Advantage for Implant Stability. *Hand (N Y).* 2021;16(3):368-374.

61. Martin-Ferrero M, Simón-Pérez C, Coco-Martín MB, Vega-Castrillo A, Aguado-Hernández H, Mayo-Iscar A. Trapeziometacarpal total joint arthroplasty for osteoarthritis: 199 patients with a minimum of 10 years follow-up. *J Hand Surg Eur Vol.* 2020;45(5):443-451.
62. Chaudhry H, MacDonald SJ, Howard JL, McCalden RW, Naudie DD, Vasarhelyi EM. Clinical Outcomes and Midterm Survivorship of an Uncemented Primary Total Hip Arthroplasty System. *J Arthroplasty.* 2020;35(6):1662-1666.
63. National Institute of Health and Care Excellence. (dostupno na: www.nice.org.uk/guidance/ta304). Pristupljeno 25.06.2023.
64. Qureshi MK, Halim UA, Khaled AS, Roche SJ, Arshad MS. Trapeziectomy with Ligament Reconstruction and Tendon Interposition versus Trapeziometacarpal Joint Replacement for Thumb Carpometacarpal Osteoarthritis: A Systematic Review and Meta-Analysis. *J Wrist Surg.* 2021;11(3):272-278.
65. Thorkildsen RD, Røkkum M. Trapeziectomy with LRTI or joint replacement for KMK1 arthritis, a randomised controlled trial. *J Plast Surg Hand Surg.* 2019;53(6):361-369.
66. Cebrian-Gomez R, Lizaur-Utrilla A, Sebastia-Forcada E, Lopez-Prats FA. Outcomes of cementless joint prosthesis versus tendon interposition for trapeziometacarpal osteoarthritis: a prospective study. *J Hand Surg Eur Vol.* 2019;44(2):151-158.
67. Robles-Molina MJ, López-Caba F, Gómez-Sánchez RC, Cárdenas-Grande E, Pajares-López M, Hernández-Cortés P. Trapeziectomy With Ligament Reconstruction and Tendon Interposition Versus a Trapeziometacarpal Prosthesis for the Treatment of Thumb Basal Joint Osteoarthritis. *Orthopedics.* 2017;40(4):e681-e686.
68. Vandenberghe L, Degreef I, Didden K, Fiews S, De Smet L. Long term outcome of trapeziectomy with ligament reconstruction/tendon interposition versus thumb basal joint prosthesis. *J Hand Surg Eur Vol.* 2013;38(8):839-43.
69. Raj S, Clay R, Ramji S, Shaunak R, Dadrewalla A, Sinha V, Shaunak S. Trapeziectomy versus joint replacement for first carpometacarpal (KMK 1) joint osteoarthritis: a systematic review and meta-analysis. *Eur J Orthop Surg Traumatol.* 2022;32(6):1001-1021.
70. Froschauer SM, Holzbauer M, Schnelzer RF, Behawy M, Kwasny O, Aitzetmüller MM, Machens HG, Duscher D. Total arthroplasty with Ivory® prosthesis versus resection-suspension arthroplasty: a retrospective cohort study on 82 carpometacarpal-I osteoarthritis patients over 4 years. *Eur J Med Res.* 2020;25(1):13.

71. De Smet L, Sioen W, Spaepen D. Changes in key pinch strength after excision of the trapezium and total joint arthroplasty. *J Hand Surg Br.* 2004;29(1):40-1.
72. Froschauer SM, Holzbauer M, Hager D, Schnelzer R, Kwasny O, Duscher D. Elektra prosthesis versus resection-suspension arthroplasty for thumb carpometacarpal osteoarthritis: a long-term cohort study. *J Hand Surg Eur Vol.* 2020;45(5):452-457.
73. Erne H, Scheiber C, Schmauss D, Loew S, Cerny M, Ehrl D, Schmauss V, Machens HG, Muhl P. Total Endoprosthesis Versus Lundborg's Resection Arthroplasty for the Treatment of Trapeziometacarpal Joint Osteoarthritis. *Plast Reconstr Surg Glob Open.* 2018;6(4):e1737.
74. Martínez-Martínez F, García-Hortelano S, García-Paños JP, Moreno-Fernández JM, Martín-Ferrero MÁ. Estudio clínico comparativo de 2 técnicas quirúrgicas de rizartrosis del pulgar [Comparative clinical study of 2 surgical techniques for trapeziometacarpal osteoarthritis]. *Rev Esp Cir Ortop Traumatol.* 2016;60(1):59-66.
75. Jager T, Barbary S, Dap F, Dautel G. Analyse de la douleur postopératoire et des résultats fonctionnels précoces dans le traitement de la rhizarthrose. Étude prospective comparative de 74 patientes trapézectomie-interposition vs prothèse MAIA(®) [Evaluation of postoperative pain and early functional results in the treatment of carpometacarpal joint arthritis. Comparative prospective study of trapeziectomy vs. MAIA(®) prosthesis in 74 female patients]. *Chir Main.* 2013;32(2):55-62.
76. Ulrich-Vinther M, Puggaard H, Lange B. Prospective 1-year follow-up study comparing joint prosthesis with tendon interposition arthroplasty in treatment of trapeziometacarpal osteoarthritis. *J Hand Surg Am.* 2008;33(8):1369-77.
77. Craik JD, Glasgow S, Andren J, Sims M, Mansouri R, Sharma R, Ellahee N. Early Results of the ARPE Arthroplasty Versus Trapeziectomy for the Treatment of Thumb Carpometacarpal Joint Osteoarthritis. *J Hand Surg Asian Pac Vol.* 2017;22(4):472-478.
78. De Smet L, Sioen W. Basal joint osteoarthritis of the thumb: trapeziectomy, with or without tendon interposition, or total joint arthroplasty? A prospective study. *Eur J Orthop Surg Traumatol* 2007;17(5):431-436.
79. Santos C, Pereira MA, Silva LF, Claro RM, Trigueiros MN, da Silva JC. Surgical treatment of rhizarthrosis: trapeziectomy with or without ligamentoplasty versus total prosthesis. *Rev Bras Ortop.* 2015;46(1):83-6.

9. PRILOZI

Prilog A: Popis ilustracija

Tablice

Tablica 1. Stadiji i značajke Eaton-Littlerove klasifikacije trapeziometakarpalnog osteoartritisa.....	6
Tablica 2. Glavne vrste totalnih endoproteza prvog karpometakarpalnog zgloba kroz povijest.....	14

Slike

Slika 1. Test mljevenja prvog karpometakarpalnog zgloba (od engl. Thumb first carpometacarpal grind test).....	3
Slika 2. Test poluge (od engl. Lever test).....	4
Slika 3. Metakarpofalangealni ekstenzijski test (od engl. Metacarpophalangeal extension test).....	4
Slika 4. Test palpacije (od eng. Palpation test).....	5
Slika 5. Dinamometar za mjerenje snage pincetnog hvata (od eng. Pinch dynamometer).....	5
Slika 6. Totalna endoproteza prvog KMK zgloba s dvostrukom pokretljivošću.....	13
Slika 7. PRISMA dijagram - kako je bilježen broj članaka uključenih u analizu.....	20
Slika 8. Rezultati pretraživanja istraživačke baze podataka za medicinu i zdravstvo PubMed po zadanim ključnim riječima na dan 16. rujna 2023.	21

10. KRATKI ŽIVOTOPIS PRISTUPNIKA

Rođena sam u Slavonskom Brodu. 23. prosinca 1979. godine. Osnovnu školu dr. Stjepan Ilijašević polazila sam od 1985./1986. do 1993./1994. u Slavonskom Kobašu. Upisala sam Srednju medicinsku školu u Slavonskom Brodu 1994. godine i maturirala 1998. godine.

Iste godine upisala sam Visoko zdravstveno veleučilište u Zagrebu, smjer fizioterapije. Od 2002. do 2003. godine pohađam pripravnički staž na Klinici za ortopediju, KBC-a Zagreb gdje sam do danas u stalnom radnom odnosu. Od 2006. do 2008. godine radim kao vanjski suradnik Srednje medicinske škole u Zagrebu. 2022. godine upisujem Diplomski studij fizioterapije u Rijeci.

11. ZAHVALE

Zahvaljujem svojoj obitelji, roditeljima, posebno teti na bezuvjetnoj podršci kroz protekle dvije godine.

Posebno se zahvaljujem svome mentoru izv. prof dr. sc. Zdravku Jotanoviću na stručnim savjetima, vodstvu i strpljenju proteklih godinu dana.