

Određivanje vrijednosti doznih indikatora za postupke planarne mamografije i digitalne tomosinteze dojke

Zahtila, Magdalena

Undergraduate thesis / Završni rad

2023

Degree Grantor / Ustanova koja je dodijelila akademski / stručni stupanj: **University of Rijeka, Faculty of Health Studies / Sveučilište u Rijeci, Fakultet zdravstvenih studija u Rijeci**

Permanent link / Trajna poveznica: <https://um.nsk.hr/um:nbn:hr:184:376968>

Rights / Prava: [In copyright](#)/[Zaštićeno autorskim pravom.](#)

Download date / Datum preuzimanja: **2025-02-03**

Repository / Repozitorij:

[Repository of the University of Rijeka, Faculty of Health Studies - FHSRI Repository](#)



SVEUČILIŠTE U RIJECI
FAKULTET ZDRAVSTVENIH STUDIJA
PRIJEDIPLOMSKI STRUČNI STUDIJ
RADIOLOŠKA TEHNOLOGIJA

Magdalena Zahtila

ODREĐIVANJE VRIJEDNOSTI DOZNIH INDIKATORA ZA POSTUPKE PLANARNE
MAMOGRAFIJE I DIGITALNE TOMOSINTEZE DOJKE

Završni rad

Rijeka, 2023.

UNIVERSITY OF RIJEKA
FACULTY OF HEALTH STUDIES
UNDERGRADUATE PROFESSIONAL STUDY OF RADIOLOGIC TECHNOLOGY

Magdalena Zahtila

DETERMINATION OF DOSE INDICATORS FOR FULL-FIELD MAMMOGRAPHY AND
DIGITAL BREAST TOMOSYNTHESIS

Final thesis

Rijeka, 2023.

Mentor rada: Doris Šegota Ritoša, mag. educ. phys. et inf.

Komentor rada: izv.prof.dr.sc. Slaven Jurković, spec.med.fiz.

Završni rad obranjen je dana 02.11.2023. na Fakultetu zdravstvenih studija Sveučilišta u Rijeci, pred povjerenstvom u sastavu:

1. Maja Karić, bacc. med. radiol., univ. mag. admin. sanit.
2. doc.dr.sc. Petra Valković Zujić, dr.med.
3. Doris Šegota Ritoša, mag. educ. phys. et inf.
4. izv.prof.dr.sc. Slaven Jurković, spec.med.fiz.

Izvešće o provedenoj provjeri izvornosti studentskog rada

Opći podatci o studentu:

Sastavnica	Fakultet zdravstvenih studija
Studij	Prijediplomski stručni studij Radiološka tehnologija
Vrsta studentskog rada	Završni rad
Ime i prezime studenta	Magdalena Zahtila
JMBAG	351010188

Podatci o radu studenta:

Naslov rada	ODREĐIVANJE VRIJEDNOSTI DOZNIH INDIKATORA ZA POSTUPKE PLANARNE MAMOGRAFIJE I DIGITALNE TOMOSINTEZE DOJKE
Ime i prezime mentora	Doris Šegota Ritoša
Datum predaje rada	28.09.23
Identifikacijski br. podneska	2206783640
Datum provjere rada	25.10.23
Ime datoteke	Magdalena_Zahtila_-zavr_ni_rad
Veličina datoteke	693.77K
Broj znakova	43608
Broj riječi	6709
Broj stranica	33

Podudarnost studentskog rada:

Podudarnost (%)	7%
-----------------	----


Izjava mentora o izvornosti studentskog rada

Mišljenje mentora	
Datum izdavanja mišljenja	25.10.23
Rad zadovoljava uvjete izvornosti	<input checked="" type="checkbox"/> DA
Rad ne zadovoljava uvjete izvornosti	<input type="checkbox"/>
Obrazloženje mentora (po potrebi dodati zasebno)	

Datum

25.10.23

Potpis mentora



SADRŽAJ

1. UVOD	11
2. RAK DOJKE	12
3. MAMOGRAFIJA	13
3.1. MAMOGRAFSKI UREĐAJ	14
3.2. DIGITALNA MAMOGRAFIJA	16
3.3. DIGITALNA TOMOSINTEZA DOJKE	18
4. OSIGURANJE KVALITETE U MAMOGRAFIJI	21
4.1. DIJAGNOSTIČKE REFERENTNE RAZINE	23
5. CILJEVI I HIPOTEZE	25
6. ISPITANICI I METODE	26
6.1. ISPITANICI	26
6.2. POSTUPAK	26
6.3. ETIČKI ASPEKTI ISTRAŽIVANJA	27
7. REZULTATI	27
8. RASPRAVA	29
9. ZAKLJUČAK	30
LITERATURA	31
PRIVITCI	34
KRATAK ŽIVOTOPIS PRISTUPNIKA	35

POPIS KRATICA

AEC–engl., *automatic exposure control* (automatska kontrola ekspozicije)

AGD–engl., *average glandular dose* (srednja glandularna doza)

BI-RADS–engl., *Breast Imaging-Reporting and Data System*

CC–engl., *craniocaudal* (kraniokaudalna projekcija)

DBT-engl., *digital breast tomosynthesis* (digitalna tomosinteza dojke)

DEL-engl., *detector element*

DRL-engl., *diagnostic reference level* (dijagnostička referentna razina)

ESAK-engl., *entrance surface air kerma* (ulazna kerma)

FBP-engl., *filtered back projection*

FFDM-engl., *full-field digital mammography* (digitalna mamografija)

HVL-engl., *half value layer* (debljina sloja poluapsorpcije)

HZJZ-Hrvatski zavod za javno zdravstvo

KBC-Klinički bolnički centar

MLO-engl., *mediolateral oblique* (kosa mediolateralna projekcija)

MTF-engl., *modulation transfer function*

NPS-engl., *noise power spectrum*

WHO-engl., *World Health Organization* (Svjetska zdravstvena organizacija)

SAŽETAK

Periodično praćenje apsorbirane doze predane pacijentu tijekom dijagnostičkih postupaka te određivanje tipičnih vrijednosti doznih indikatora za najčešće pretrage jedan je od važnih koraka u procesu optimizacije. Za mamografske postupke u Republici Hrvatskoj dozni indikator za koji se uspostavlja tipična vrijednost je srednja glandularna doza. Dijagnostička referentna razina za srednju glandularnu dozu po jednoj projekciji je definirana za debljinu dojke $5,5 \text{ cm} \pm 0,5 \text{ cm}$ za standardne mamografske postupke. Trenutno nije definirana tipična vrijednost srednje glandularne doze za digitalnu tomosintezu dojke. Klinički bolnički centar Rijeka prva je zdravstvena ustanova u Republici Hrvatskoj u kojoj je uspostavljen sustav osiguranja kvalitete te su fizičari sa Zavoda za medicinsku fiziku i zaštitu od zračenja čiji su poslovi i radni zadaci vezani za primjenu fizike u dijagnostičkoj i intervencijskoj radiologiji odredili tipične vrijednosti doznih indikatora za najčešće dijagnostičke postupke koji se temelje na primjeni snopova X-zraka. Budući da je te vrijednosti potrebno periodično revidirati i usporediti s nacionalnim referentnim razinama, u sklopu ovog rada provedena je revizija tipičnih vrijednosti srednje glandularne doze na uređaju za mamografiju Hologic Selenia Dimensions koji se koristi na Kliničkom zavodu za dijagnostičku i intervencijsku radiologiju, KBC Rijeka. Osim tipičnih vrijednosti za standardne mamografske postupke izračunate su i vrijednosti za digitalnu tomosintezu dojke. Dobivene vrijednosti su uspoređene s podacima iz recentne međunarodne literature.

Ciljevi ovog rada bili su odrediti tipične vrijednosti doznih indikatora za postupke planarne mamografije i digitalne tomosinteze dojke na Kliničkom zavodu za dijagnostičku i intervencijsku radiologiju, KBC Rijeka, utvrditi postoji li statistički značajna razlika u vrijednostima doznih indikatora za planarne mamografske postupke i digitalnu tomosintezu dojke u KBC Rijeka, usporediti dobivene tipične vrijednosti doznih indikatora za planarne mamografske postupke s vrijednostima nacionalnih dijagnostičkih referentnih razina u Republici Hrvatskoj te usporediti dobivene tipične vrijednosti doznih indikatora za digitalnu tomosintezu dojke s vrijednostima objavljenim u recentnim međunarodnim publikacijama.

Ukupan broj pacijenata kojima je učinjena mamografija u zadanom razdoblju bio je 1891. Nakon isključenja određenih grupa pacijenata analizirani su podaci za ukupno 135 žena podvrgnutih standardnom mamografskom postupku te 285 žena kojima je učinjena digitalna tomosinteza.

Medijan vrijednosti srednje glandularne doze za standardnu mamografiju za debljinu komprimirane dojke $5,5 \text{ cm} \pm 0,5 \text{ cm}$ u KBC Rijeka iznosi 1,51 mGy po jednoj projekciji, dok za digitalnu tomosintezu iznosi 1,99 mGy. Rezultat t-testa za nezavisne uzorke pokazao je da postoji statistički značajna razlika između srednje glandularne doze za standardnu mamografiju i digitalnu tomosintezu na razini značajnosti od 5%. Utvrđeno je da su dobivene tipične vrijednosti doznih indikatora u KBC Rijeka za planarne mamografske postupke manje od nacionalnih dijagnostičkih referentnih razina u Republici Hrvatskoj. Dobivene tipične vrijednosti doznih indikatora za digitalnu tomosintezu dojke usporedive su s podacima objavljenim u recentnim međunarodnim publikacijama. Rezultati ovog rada pokazali su da su vrijednosti srednje glandularne doze u KBC Rijeka u skladu s nacionalnim i međunarodnim preporukama.

Ključni pojmovi: digitalna tomosinteza dojke, dijagnostičke referentne razine, planarna mamografija, osiguranje kvalitete uporabe ionizirajućeg zračenja, tipične vrijednosti doznih indikatora.

SUMMARY

Regular monitoring of the absorbed dose delivered to the patient during diagnostic procedures and determination of typical values of dose indicators is an important step of the optimization process. In the Republic of Croatia, the dose indicator for mammography procedures is the average glandular dose. The national diagnostic reference value for average glandular dose per projection is defined for a breast thickness of $5,5 \text{ cm} \pm 0,5 \text{ cm}$ for standard mammography procedures. The national diagnostic reference value for average glandular dose for digital breast tomosynthesis has not yet been defined. Clinical Hospital Center Rijeka was the first healthcare facility in the Republic of Croatia to implement a comprehensive quality assurance program and to establish typical values of dose indicators for the most common diagnostic procedures based on the use of X-ray beams. Since a regular review of typical values and comparison with national reference values is necessary, a review of typical values of mean glandular dose for the Hologic Selenia Dimensions mammography device used in the Department of Diagnostic and Interventional Radiology at Clinical Hospital Center Rijeka was performed as part of this work. In addition to typical values for standard mammography procedures, typical values for digital breast tomosynthesis were also determined. The determined values were compared with recently published data from.

The objectives of this work were: to determine the typical values of dose indicators for planar mammography procedures and digital breast tomosynthesis at the Department of Diagnostic and Interventional Radiology of Clinical Hospital Center Rijeka, to examine a statistically significance of the difference in the values of dose indicators for planar mammography procedures and digital breast tomosynthesis in the Clinical Hospital Center Rijeka, to determine whether the obtained typical values of dose indicators for planar mammographic procedures are in confidence with the national diagnostic reference values in the Republic of Croatia, and to determine whether the obtained typical values of dose indicators for digital breast tomosynthesis are comparable with the data published in recent publications.

The total number of patients in the indicated period was 1891, and after exclusion of certain groups of patients, data from a total of 135 women who underwent standard mammography and 285 women who underwent digital tomosynthesis were analyzed.

The median value, i.e., the typical value of the average glandular dose for standard mammography with a compressed breast thickness of $5,5 \text{ cm} \pm 0,5 \text{ cm}$ at the Clinical Hospital Center Rijeka is 1,51 mGy per projection, while for digital tomosynthesis it is 1,99 mGy. The

result of the independent samples t-test showed that there is a statistically significant difference between the mean glandular dose for standard mammography and digital tomosynthesis at the 5% significance level. It was found that the typical values of dose indicators established in the Clinical Hospital Center Rijeka for planar mammography procedures are lower than the national diagnostic reference values in the Republic of Croatia. The determined typical values of dose indicators for digital breast tomosynthesis are comparable with the values published in recent publications. The results of this work show that mammography practice in Clinical Hospital Center Rijeka is in accordance with national and international recommendations.

Key words: diagnostic reference levels, digital breast tomosynthesis, mammography, quality assurance, typical values of dose indicators.

1. UVOD

Osiguranje kvalitete u radiološkoj dijagnostici obuhvaća sve planirane i sustavne aktivnosti koje omogućavaju da dijagnostički slikovni podaci budu dovoljno visoke kvalitete da omoguće dobivanje dijagnostičke informacije kako bi moglo biti odgovoreno na postavljeno kliničko pitanje, uz što je manje moguće izlaganje pacijenta ionizirajućem zračenju (1). U Republici Hrvatskoj, obaveza uspostave programa osiguranja kvalitete uporabe ionizirajućeg zračenja i njegova provedba propisana je Zakonom o radiološkoj i nuklearnoj sigurnosti (2), a sadržaj programa osiguranja kvalitete propisan je Pravilnikom o uvjetima i mjerama zaštite od ionizirajućeg zračenja za obavljanje djelatnosti s izvorima ionizirajućeg zračenja (3). Funkcionalan sustav osiguranja kvalitete u radiološkoj dijagnostici između ostalog uključuje ispunjavanje niza zahtjeva na rad radiološke opreme (4,5,6), optimizaciju fizikalnih parametara i procedura.

Periodično praćenje apsorbirane doze predane pacijentu tijekom dijagnostičkih postupaka te određivanje tipičnih vrijednosti doznih indikatora za najčešće pretrage jedan je važan korak u procesu optimizacije. Tipične vrijednosti doznih indikatora trebaju biti određene za najčešće provedene dijagnostičke postupke koji se temelje na primjeni ionizirajućeg zračenja, za standardnog pacijenta. Dobivene vrijednosti uspoređuju se s nacionalnim dijagnostičkim referentnim razinama (2) i ukoliko budu utvrđena statistički značajna odstupanja od nacionalnih vrijednosti treba poduzeti korake daljnje optimizacije pojedinog postupka oslikavanja uporabom snopova X-zraka.

Za mamografske postupke u Republici Hrvatskoj dozni indikator za koji se uspostavlja tipična vrijednost je srednja glandularna doza (eng. Average Glandular Dose – AGD). AGD predstavlja srednju vrijednost apsorbirane doze na jednoliko komprimiranu dojku (7). Dijagnostička referentna razina srednje glandularne doze po jednoj projekciji je definirana za debljinu dojke $5,5 \text{ cm} \pm 0,5 \text{ cm}$ za standardne mamografske postupke (3). Trenutno nije definirana tipična vrijednost srednje glandularne doze za digitalnu tomosintezu (DBT) na nacionalnom nivou.

Klinički bolnički centar (KBC) Rijeka prva je zdravstvena ustanova u Republici Hrvatskoj u kojoj je uspostavljen sustav osiguranja kvalitete te su fizičari sa Zavoda za medicinsku fiziku i zaštitu od zračenja čiji su poslovi i radni zadaci vezani za primjenu fizike u dijagnostičkoj i intervencijskoj radiologiji odredili tipične vrijednosti doznih indikatora za najčešće dijagnostičke postupke koji se temelje na uporabi snopova X-zraka. Budući da je te vrijednosti potrebno periodično revidirati i ponovo usporediti s nacionalnim referentnim razinama (3), u

sklopu ovog rada bit će provedena revizija tipičnih vrijednosti AGD-a na uređaju za mamografiju Hologic Selenia Dimensions koji je u upotrebi na Kliničkom zavodu za dijagnostičku i intervencijsku radiologiju, KBC Rijeka. Osim tipičnih vrijednosti za standardne mamografske postupke bit će analizirane i AGD vrijednosti za digitalnu tomosintezu dojke. Dobivene vrijednosti će biti uspoređene s podacima iz recentnih međunarodnih publikacija (8,9,10).

2. RAK DOJKE

Rak dojke je najčešća zloćudna bolest u žena. U oko 80% slučajeva otkrije se u ranoj fazi (11). Prema podacima Svjetske zdravstvene organizacije, u 2020. godini, kod 2,3 milijuna žena dijagnosticiran je rak dojke te je iste godine zabilježeno 685 000 smrti u svijetu. Krajem iste godine, sveukupno je bilo 7,8 milijuna žena s pozitivnom dijagnozom u posljednjih 5 godina, što ga čini najprevalentnijim rakom i zahvaća žene svih dobi od puberteta do starosti (12).

Prema Registru za rak, Hrvatskog zavoda za javno zdravstvo (HZJZ), u Republici Hrvatskoj je 2020. godine zabilježeno 2869 slučajeva, a u 2021. godini 711 žena umrlo je od raka dojke. Prema ovim podacima rak dojke je najčešće sijelo raka u Republici Hrvatskoj (13).

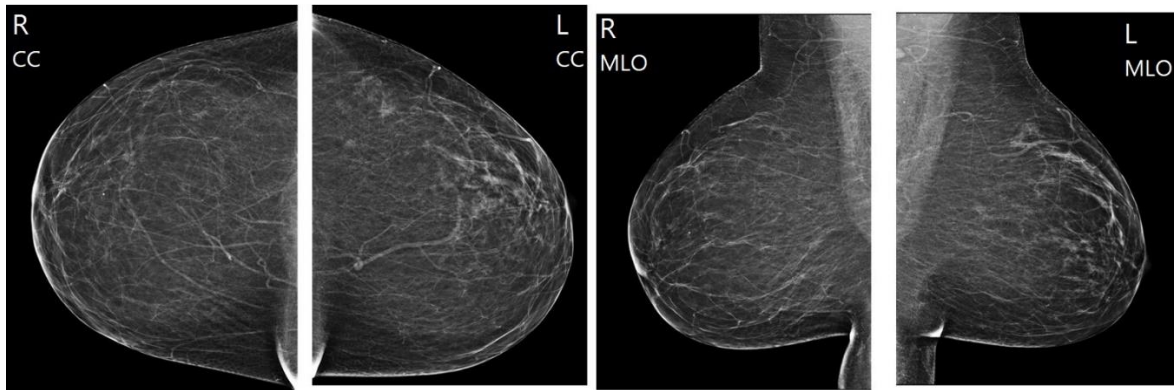
Postavljanje dijagnoze započinje anamnezom i kliničkim pregledom. Osim vizualnog pregleda dojki, ključnu ulogu u dijagnosticiranju imaju mamografija i ultrazvučni pregled dojki te magnetna rezonancija u mlađih žena (14).

3. MAMOGRAFIJA

Planarna mamografija je „zlatni standard“ u otkrivanju raka dojke. Mamografija je radiološko dijagnostička metoda oslikavanja koja se provodi na mamografskom uređaju korištenjem snopova X-zraka niskih energija.

Postoje dvije vrste mamografskog postupka: dijagnostička i probirna (tzv. *screening*) mamografija. Dijagnostička mamografija koristi se kod simptomatskih pacijenata ili kod pacijenata s povišenim rizikom za oboljenje dok se probirna mamografija provodi na asimptomatskim ženama određenih dobnih skupina.

U standardnom mamografskom postupku rade se dvije projekcije, kraniokaudalna projekcija – CC (eng. *craniocaudal*) i kosa mediolateralna projekcija – MLO (eng. *mediolateral oblique*). (Slika 1).



Slika 1. Kraniokaudalna projekcija desne (R-cc) i lijeve (L-cc) dojke, kosa mediolateralna projekcija desne (R-mlo) i lijeve (L-mlo) dojke. Izvor: arhiva Kliničkog zavoda za dijagnostičku i intervencijsku radiologiju, Klinički bolnički centar Rijeka (preuzeto 04.09.2023.)

Osim za dijagnosticiranje raka dojke, mamografija ima važnu ulogu u preoperativnoj lokalizaciji sumnjivih lezija i u vodstvu biopsije (15).

Dojka je u potpunosti mekotkivni organ, stoga radiografija dojke spada u radiografiju mekih tkiva čija se tehnika bitno razlikuje od konvencionalne radiografije. Kod konvencionalne radiografije oslikavaju se tkiva koja imaju različite gustoće te različita svojstva apsorpcije X-zraka. Zbog toga je prikazani kontrast oslikanog dijela tijela na slikovnim podacima veći nego kod oslikavanja mekotkivnih organa. Kod radiografije mekih tkiva oslikavaju se samo mišićno i masno tkivo koji su građeni od elemenata čiji su atomski brojevi i gustoća niski i vrlo slični. Posljedično tome, tehnike oslikavanja mekih tkiva, poput mamografije, koriste niže vrijednosti

napona odnosno snopove X-zraka nižih energija nego konvencionalna radiografija kako bi različita tkiva bila prikazana različitim nivoima sive skale (17).

Rak dojke se na mamogramu prikazuje kao (15):

- i. Karakteristična morfologija tumorske mase, koja može uključivati nepravilne rubove i spikulacije;
- ii. Presentacije mineralnih naslaga, vizualizirane kao mrlje zvane mikrokalifikacije;
- iii. Distorzije normalnih uzoraka tkiva uzrokovane bolešću;
- iv. Asimetrija između odgovarajućih regija lijeve i desne dojke.

3.1. Mamografski uređaj

Mamografski uređaj je posebno građen rendgenski uređaj za oslikavanje tkiva dojke. Sastoji se od rendgenske cijevi s mikrofokusom i prijemnika slike postavljenih jedno nasuprot drugome s mogućnošću rotacije, pomagala za kompresiju dojke, rešetke, sustava za automatsku kontrolu ekspozicije (AEC) i visokofrekventnog generatora (15,16).

Za mamografsko oslikavanje koriste se snopovi X-zraka vršne energije između 14 i 23 keV, ovisno o debljini i glandularnosti dojke te se u tu svrhu koriste anode građene od molibdena, rodija ili volframa. Kao i u konvencionalnoj radiologiji, i u mamografiji se koriste metalni filteri za apsorpciju dijela X-zraka vrlo niskih energija koje ne doprinose kvaliteti dijagnostičke informacije. Kod mamografskog uređaja koriste se filteri od molibdena, rodija, aluminijske i srebra. Kod konvencionalne mamografije najčešće se koriste kombinacije molibdena i rodija dok se u novije vrijeme kod digitalne mamografije koriste kombinacije volframa s rodijem, aluminijem ili srebrom (18,19).

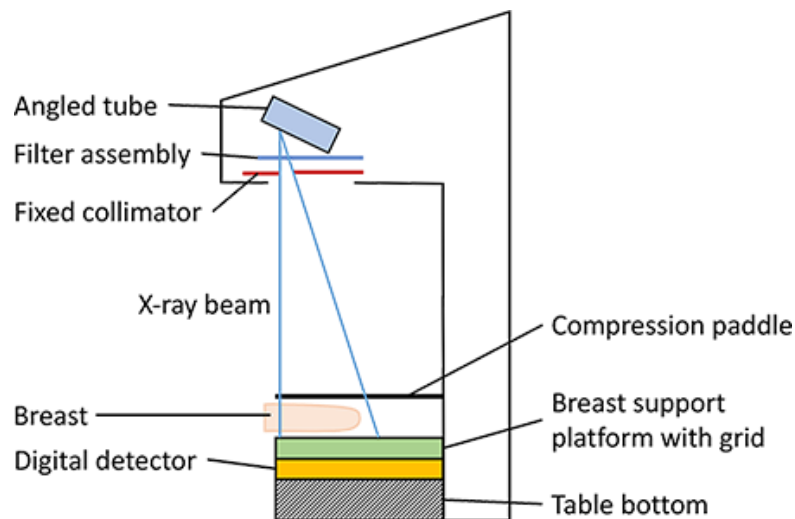
Veličina žarišta je izuzetno bitna karakteristika rendgenskih cijevi kod mamografskih uređaja zbog toga što mamografija zahtijeva veliku prostornu rezoluciju. Za prikaz mikrokalifikata potrebna je mala veličina žarišta. Žarišta kod mamografskog uređaja veličine su 0,1 mm i 0,3 mm. Kako bi se postigla čim manja veličina žarišta i prikladan intenzitet snopa X-zraka duž polja zračenja rendgenska cijev mamografskog uređaja postavljena je pod određenim kutem prema okomici. Efektivne veličine žarišta od 0,3/0,1 mm se postižu postavljanjem kuta anode

na 23° te rendgenske cijevi na 6° (16). Uobičajeno se katoda rendgenske cijevi mamografskog uređaja postavlja na stranu pacijentovog prsnog koša zbog toga što je na strani katode snop X-zraka jačeg intenziteta te je slabljenje snopa X-zraka veće u blizini stijenke prsnog koša (15). Kada je rendgenska cijev nagnuta prema okomici, efektivna veličina žarišta je mala, intenzitet snopa X-zraka jednoličniji i svo područje od interesa obuhvaćeno (16).

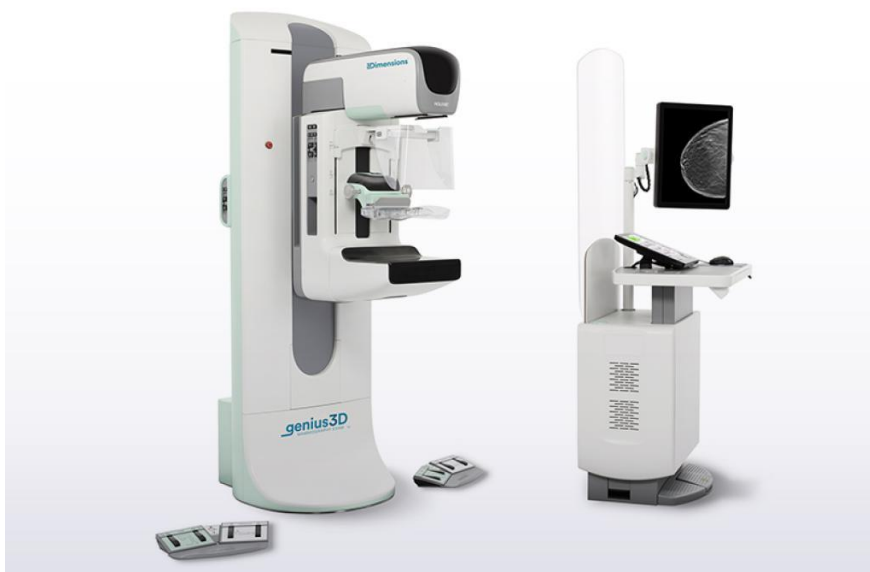Kompresija dojke je izuzetno bitna kod mamografije. Čvrsta, ali ne i bolna kompresija, omogućuje da se tkiva dojke rasporede u jednoliku debljinu, što umanjuje preklapanje različitih ravnina čime se poboljšava uočljivost i mogućnost razlučivanja struktura. Komprimiranjem dojke smanjuje se debljina. Kompresija dojke umanjuje doprinos raspršene komponente snopa X-zraka te zbog smanjene udaljenosti između ravnine dojke i prijemnika slike također umanjuje geometrijske neoštine (15). Svi mamografski uređaji imaju nekoliko različitih veličina lopatica za kompresiju ovisno o veličini dojke kod žena. Kompresijske lopatice su izrađene od materijala malog atomskog broja kako ne bi utjecale na kvalitetu slikovnog zapisa dojke i izrađene su od materijala malog atomskog broja (16).

Rešetka je sastavni dio mamografa i služi za smanjenje doprinosa raspršene komponente snopa X-zraka na detektor. Raspršena komponenta snopa X-zraka utječe na smanjenje kontrasta i oštrinu slikovnih podataka. Kod mamografskih uređaja koriste se linearne rešetke sa omjerima od 3,5:1 do 5:1. koje se tijekom ekspozicije pomiču (15).

Mamografski uređaji opremljeni su i sustavom za automatsku kontrolu ekspozicije koji su postavljeni nakon prijemnika slike (16). Senzori uređaja za automatsku kontrolu ekspozicije mjere apsorbiranu dozu te prekidaju ekspoziciju kada je dostignuta unaprijed zadana vrijednost (15).



Slika 2. Dijelovi mamografskog uređaja, preuzeto 24. 06. 2023. s: <https://www.radiologycafe.com/frcr-physics-notes/x-ray-imaging/mammography/>



Slika 3. Mamografski uređaj (Hologic 3Dimensions® mamografski sustav), preuzeto 24. 06. 2023. s: <https://www.hologic.com/hologic-products/breast-health-solutions/3dimensions-mammography-system>

3.2. Digitalna mamografija

Kod digitalne mamografije (eng. *full-field digital mammography* – FFDM), za razliku od konvencionalne mamografije, kao prijemnici slike koriste se ravni detektori. Prolaskom snopa

X-zraka kroz detektor dolazi do pretvorbe X-zraka u elektroničke signale koji se šalju u računalo. Računalo zatim te elektroničke signale pretvara u slikovne podatke koje se mogu prikazati na monitoru i pohraniti (20).

Digitalna mamografija prevladala je mnoga tehnička ograničenja konvencionalne mamografije sa sustavom film-folija. Akvizicija slike izvodi se s detektorima od amorfnog selena ili silicija, niskog šuma koji imaju široki dinamički raspon (15). Potrebno je da detektor digitalnog mamografskog sustava ima učinkovitu apsorpcija upadnog snopa zračenja, linearnu ili logaritamsku ovisnost odziva o apsorbiranoj dozi, niski intrinzični šum, visoku prostornu rezoluciju te mora biti postavljen na način da je omogućeno oslikavanje neposredno uz stijenku prsnog koša.

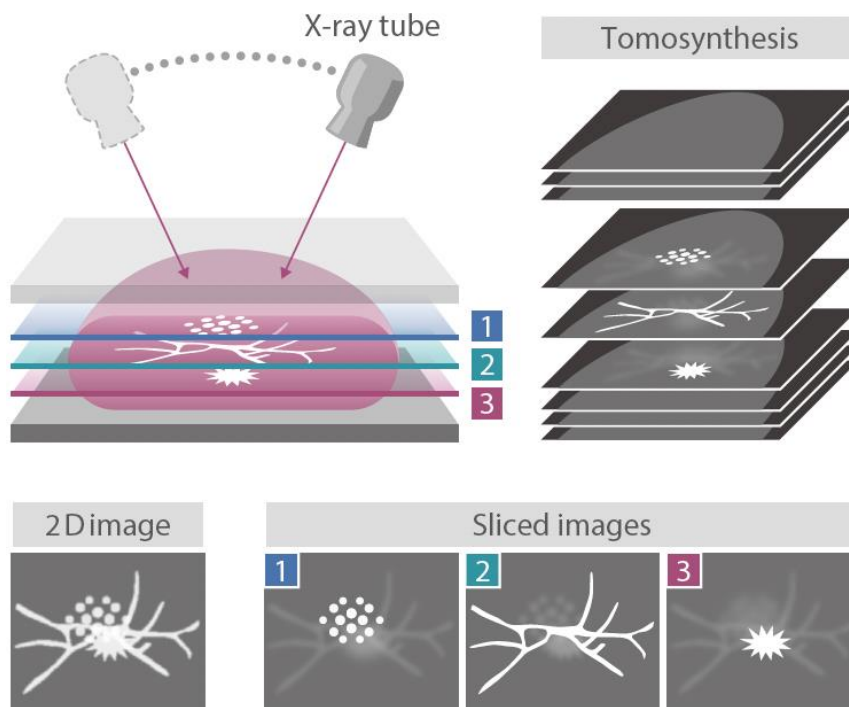
Digitalni detektori u mamografiji dijele se na direktne i indirektne. Indirektni digitalni detektori koriste neizravnu metodu prikazivanja učinka slabljenja snopa X-zraka zbog njihova međudjelovanja s tkivom. Apsorpcijom X-zraka u scintilatoru stvaraju se bljeskovi svjetla koji su detektirani nizom fotodioda. Nedostatak indirektnih sustava je degradacija rezolucije uzrokovana širenjem svjetlosti u scintilatoru i lošom kvantnom efikasnosti kod tankih scintilatora. Direktne digitalne detektore koriste metodu izravnog prikazivanja učinka slabljenja snopa X-zraka pri čemu se njihovo apsorbiranje i stvaranje električnih signala stvara u jednom koraku. U digitalnoj mamografiji koriste se sustavi s amorfnim selenom kao direktni detektori. Selen je idealan materijal za detektore koji se koriste u mamografiji zbog njegove visoke učinkovitosti apsorpcije X-zraka, iznimno visoke intrinzične rezolucije i niske razine šuma (22).

Mnoge su prednosti digitalne mamografije u odnosu na mamografiju sa sustavom film-folija. Digitalna mamografija omogućuje širi raspon svjetline i kontrasta radi bolje prilagodbe oku radiologa koji očitava slikovne podatke te mogućnost korištenja računalno potpomognute detekcije lezija i mogućnost jednostavnog prijenosa digitalnih podataka. Kao rezultat toga, apsorbirana doza predana pacijentu u pravilu je niža kod digitalnih sustava uz istu ili veću kvalitetu dijagnostičke informacije.

3.3. Digitalna tomosinteza dojke

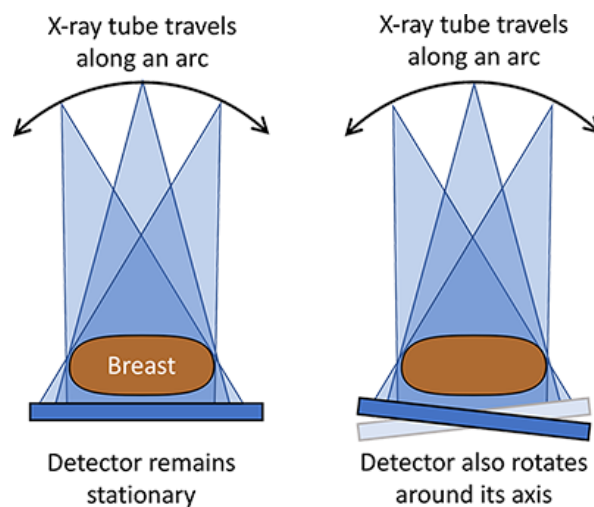
Digitalna tomosinteza dojke (eng. *digital breast tomosynthesis* – DBT) je napredni oblik mamografije koji koristi sustav niskoenergetskih X-zraka i računalnu rekonstrukciju za stvaranje trodimenzionalnih slikovnih prikaza.

Kod konvencionalne mamografije izvodi se oslikavanje u četiri planarne projekcije dojke: dvije kraniokaudalne projekcije i dvije kose mediolateralne projekcije s kompresijom. Iako je kompresija neophodna, može uzrokovati preklapanje tkiva u kojem lezija može biti skrivena, a superponirano normalno tkivo može izgledati abnormalno. Kod digitalne tomosinteze, rendgenska cijev se pomiče lučno oko komprimirane dojke oslikavajući ju iz više različitih kutova. Digitalne podatke računalno rekonstruira ili „sintetizira“ u skup trodimenzionalnih slikovnih podataka koji pomažu minimizirati preklapanje tkiva koje može sakriti određenu patologiju ili otežati razlikovanje normalnog preklapanja tkiva dojke od patološkog procesa (22). (Slika 4).



Slika 4. Digitalna tomosinteza dojke, preuzeto 06.07.2023. s: <https://www.fujifilm.com/au/en/healthcare/x-ray/mammography/amulet-innovality/tomosynthesis>

Slikovni podaci tomosintezom dobivaju se na modificiranom digitalnom mamografskom sustavu gdje se rendgenska cijev okreće oko komprimirane nepomične dojke. Detektor se također može okretati, ovisno o sustavu. (Slika 5). Tipično se mali broj niskodoznih projekcija (9-25) dobiva u ograničenom rasponu kutova ($\pm 7^\circ$ do $\pm 30^\circ$) oko normale na željenu ravninu slike (15).



Slika 5. Rendgenska cijev i detektor kod tomosinteze, preuzeto 06.07.2023. s: <https://www.radiologycafe.com/fcr-physics-notes/x-ray-imaging/mammography/>

Rendgenska cijev kod tomosinteze može se pomicati kontinuirano ili u koracima (eng. „*step and shoot*“), stoga se koriste kratki impulsi s većim intenzitetom snopa X-zraka. Kao i kod klasične mamografije, ukupno vrijeme oslikavanja mora biti optimizirano kako bi se izbjegla degradacija slike zbog pomicanja pacijenta (15).

Planarni slikovni podaci različitih presjeka rekonstruiraju se pomoću iterativnog rekonstrukcijskog algoritma ili pomoću FBP algoritma (eng. *filtered back projection*). Prostorna rezolucija slikovnih podataka dobivenih tomosintezom je anizotropna; tomosinteza ima najveću rezoluciju u oslikanoj ravnini i manju rezoluciju između ravnina. Kao rezultat toga, rekonstruirani vokseli općenito su neizotropni, s veličinom piksela približno jednakom veličini DEL-a (eng. „*detector element*“) i s rekonstruiranim razmakom između slojeva koji je obično veličine 1 mm. Zbog ograničenog opsega kutova akvizicije, projekcijski podaci za tomosintezu

ne čine cjeloviti skup, tako da rekonstruirane slike nisu točna trodimenzionalna reprezentacija anatomije dojke. To rezultira artefaktima koji se mogu vidjeti na slikovnim podacima (15).

Iako se tomosinteza izvodi zajedno sa kombinacijom tomosinteze i FFDM, DBT je povezana sa produljenim vremenom akvizicije i zahtjeva duže vrijeme interpretacije zbog većeg broja slikovnih podataka. Zabrinutost zbog povećane apsorbirane doze predane pacijentu potaknula je razvoj sintetske mamografije, u kojoj se dvodimenzionalni slikovni podaci rekonstruiraju iz skupa podataka tomosinteze kako bi se zamijenio FFDM dio pregleda (22).

4. OSIGURANJE KVALITETE U MAMOGRAFIJI

Osiguranje kvalitete u radiologiji obuhvaća provedbu planiranih i sustavnih aktivnosti potrebnih za dobivanje kvalitetnih dijagnostičkih informacija koje su nužne za odgovor na postavljeno kliničko pitanje, odnosno postavljanje dijagnoze. S obzirom da se za dobivanje dijagnostičke informacije u radiologiji najčešće koriste snopovi X-zraka važno je voditi računa o apsorbiranoj dozi koja je predana pacijentu tijekom takvog dijagnostičkog postupka (1). Dojka, odnosno žljezdano tkivo dojke je jedno od radiosenzitivnijih tkiva u ljudskome tijelu, stoga je podatak o predanoj apsorbiranoj dozi tokom mamografije izuzetno bitan (24).

Prema Svjetskoj zdravstvenoj organizaciji (eng. *World Health Organization*, WHO), osiguranje kvalitete u dijagnostičkoj radiologiji definira se kao: „organizirani napor osoblja radiološkog odjela koji osigurava da su slikovni podaci dovoljno dobre kvalitete te da omogućuju postavljanje dijagnoze uz što je manje moguće izlaganje pacijenta ionizirajućem zračenju (1).“

U Republici Hrvatskoj, obaveza uspostave programa osiguranja kvalitete uporabe ionizirajućeg zračenja i njegova provedba propisana je Zakonom o radiološkoj i nuklearnoj sigurnosti (2), a sadržaj programa osiguranja kvalitete propisan je Pravilnikom o uvjetima i mjerama zaštite od ionizirajućeg zračenja za obavljanje djelatnosti s izvorima ionizirajućeg zračenja (3).

U pravilniku je navedeno sljedeće: „Za svaki dijagnostički ili intervencijski postupak proveden uporabom rendgenskog uređaja u pacijentov nalaz o postupku ili u medicinsku dokumentaciju potrebno je upisati dozu pacijenta ili odgovarajući skup relevantnih podataka na temelju kojih je moguće procijeniti dozu pacijenta“. Relevantni skup podataka iz ovog stavka za mamografiju jest:

- Napon rendgenske cijevi (kV)
- Jakost struje i vremensko trajanje ekspozicije ili umnožak jakosti struje i vremenskog trajanja ekspozicije (mA, s)
- Debljina komprimirane dojke
- Udio žljezdanog tkiva
- Kombinacija materijala anode i filtera

Pravilnikom je također propisana obaveza provođenja kontrole kvalitete svih uređaja i opreme koji u svom radu koriste ionizirajuće zračenje. Procedure kontrole kvalitete niže razine izvode radiološki tehnolozi, a one više razine medicinski fizičari. Radiološki tehnolozi su zaduženi za provedbu dnevnih i mjesečnih procedura, dok medicinski fizičari provode godišnje procedure osiguranja kvalitete te procedure prihvata i pripreme uređaja za kliničku upotrebu. Na mamografskom uređaju koji se koristi na Kliničkom zavodu za dijagnostičku i intervencijsku radiologiju, KBC Rijeka dodatno se, prema preporuci proizvođača uređaja provode i tjedne procedure kontrole kvalitete. Ispitivanja koja se provode na digitalnom mamografskom uređaju propisana Pravilnikom (4):

- Odstupanje visokog napona
- Debljina sloja poluapsorpcije (engl. *half value layer* – HVL) pri 28 kV
- Dozni izlaz rendgenske cijevi
- Kerma u zraku za referentnu snimku
- Poravnanje polja zračenja i detektora slike
- Sila kompresije
- Artefakti i pokretljivost rešetke
- Prag vidljivog kontrasta
- Automatska kontrola ekspozicije (AEC)
 - Ponovljivost - referentna snimka
 - Kompenzacija debljine

Dodatno se provode i sljedeće procedure u skladu s europskim smjernicama (25,26):

- Ponovljivost visokog napona
- Automatska kontrola ekspozicije
 - Provjera raspona kontrole ekspozicije
 - Kratkoročna ponovljivost
- Paralelnost kompresijske ploče
- Detektor
 - Odziv detektora
 - Homogenost detektora
- Srednja glandularna doza za različite debljine
- Modulation Transfer Function i Noise Power Spectrum
- Geometrijska distorzija i procjena artefakata

- Postojanje rezidualnog signala
- Kvaliteta slike kod tomosinteze – rezolucija, kontrast, širina sloja, širina pomaka između slojeva

Osim samog uređaja Programom osiguranja kvalitete obuhvaćeni su i dijagnostički monitori koji se periodično provjeravaju kao i uvjeti u kojima se očitavaju nalazi (4).

4.1. Dijagnostičke referentne razine

Pravilnik o uvjetima za primjenu izvora ionizirajućeg zračenja u svrhu medicinskog i nemedicinskog ozračenja (3) propisuje upotrebu dijagnostičkih referentnih razina u svrhu optimizacije. Dijagnostičke referentne razine (eng. *Diagnostic Reference Levels – DRLs*) su vrijednosti doznih indikatora u medicinskom oslikavanju koje se koriste za ukazivanje na to je li u rutinskim uvjetima aposrbirana doza predana pacijentima u određenom radiološkom postupku u skladu s preporučenim vrijednostima za taj postupak (27). Nacionalne dijagnostičke referentne razine u radiologiji utvrđuju se za najčešće radiografske postupke kao treći kvartil srednjih vrijednosti propisanih doznih indikatora određenih za skupinu standardnih pacijenata (27).

U pravilniku je navedeno: „dijagnostičke referentne razine nisu obvezne vrijednosti za radiodijagnostički postupak i postupak intervencijske radiologije te ih treba smatrati smjernicama koje se odnose na tipičnog odraslog pacijenta tj. standardnog pacijenta. Za svakog pojedinog pacijenta tijekom planiranja i pripreme radiodijagnostičkog postupka ili postupka intervencijske radiologije potrebno je uzeti u obzir njegovu dob, visinu i masu (3)“.

Važno je imati određenu standardizaciju pacijentove veličine ako je broj pacijenata za koje se prikupljaju podaci ograničen. Standardizacija veličine pacijenta se obično postiže ograničenjem tjelesne mase. Odabrana srednja masa treba biti blizu prosječne mase u populaciji koja se razmatra. Srednja masa od 70 ± 10 kg je prikladna za većinu europskih država (28).

Prema pravilniku (3), „pravna ili fizička osoba, tijelo državne uprave i drugo državno tijelo ili tijelo jedinice lokalne i područne (regionalne) samouprave koja provodi radiodijagnostičke postupke i/ili postupke intervencijske radiologije obvezna je uspostaviti tipične vrijednosti doznih indikatora i revidirati ih jednom godišnje“. Dobivene vrijednosti treba usporediti s nacionalnim dijagnostičkim referentnim razinama (2) i ukoliko su iznad nacionalnih vrijednosti treba poduzeti potrebne korake za optimizaciju sustava za oslikavanje.

Za mamografske postupke dozni indikator za koji se uspostavlja tipična vrijednost je srednja glandularna doza (eng. *average glandular dose* – AGD).

Za određivanje srednje glandularne doze potrebni su podaci o debljini i glandularnosti dojke, debljini sloja poluapsorpcije te ulaznoj KERMA-i (eng. *Kinetic Energy Realised per unit Mass*) za koju se koristi skraćenica ESAK (eng. *entrance surface air kerma*). Ulazna KERMA je kerma na središnjoj osi snopa X-zraka na mjestu gdje snop ulazi u pacijenta ili fantom, uključuje raspršeno zračenje te se mjeri u miligrejima (mGy). Kod suvremenih mamografskih uređaja nije potrebno računati vrijednosti srednje glandularne doze pošto sam uređaj ispisuje te podatke. Točnost ispisanih vrijednosti srednje glandularne doze na takvim mamografskim uređajima provjerava medicinski fizičar na godišnjoj razini u sklopu periodičnih procedura kontrole kvalitete (28).

U Republici Hrvatskoj dijagnostička referentna razina srednje glandularne doze po jednoj projekciji definirana je za debljinu komprimirane dojke od $5,5 \text{ cm} \pm 0,5 \text{ cm}$ za standardne mamografske postupke te iznosi 3 mGy (3). Trenutno nije definirana dijagnostička referentna razina srednje glandularne doze za digitalnu tomosintezu dojke.

5. CILJEVI I HIPOTEZE

Glavni cilj ovog rada je odrediti tipične vrijednosti doznih indikatora za postupke planarne mamografije i digitalne tomosinteze dojke na Kliničkom zavodu za dijagnostičku i intervencijsku radiologiju, KBC Rijeka.

Specifični ciljevi:

1. Utvrditi postoji li statistički značajna razlika u vrijednostima doznih indikatora za planarne mamografske postupke i digitalnu tomosintezu dojke u KBC Rijeka.
2. Utvrditi jesu li dobivene tipične vrijednosti doznih indikatora za planarne mamografske postupke u skladu s nacionalnim dijagnostičkim referentnim razinama u Republici Hrvatskoj.
3. Utvrditi jesu li dobivene tipične vrijednosti doznih indikatora za digitalnu tomosintezu dojke u skladu s podacima objavljenim u recentnim međunarodnim publikacijama.

Hipoteze:

1. Nema statistički značajne razlike između dobivenih vrijednosti i tipičnih vrijednosti doznih indikatora za planarne mamografske postupke i digitalnu tomosintezu dojke u KBC Rijeka.
2. Tipične vrijednosti doznih indikatora za planarne mamografske postupke su manje od nacionalnih dijagnostičkih referentnih razina.
3. Tipične vrijednosti doznih indikatora za digitalnu tomosintezu dojke usporedive su s vrijednostima u recentnim međunarodnim publikacijama.

6. ISPITANICI I METODE

6.1. Ispitanici

Podaci su retrospektivno prikupljeni za pacijentice koje su bile podvrgnute mamografskom postupku u periodu od 1.2.2023. do 1.4.2023. na Kliničkom zavodu za dijagnostičku i intervencijsku radiologiju, KBC Rijeka. Iz istraživanja su isključene žene kojima je učinjena mamografija u sklopu Nacionalnog programa probira, kao i pacijentice koje su podvrgnute operaciji dojki ili biopsiji, pacijentice koje imaju ugrađene implantate u dojka te muškarci.

6.2. Postupak

Tipične vrijednosti srednje glandularne doze određene su za planarne mamografske postupke te digitalnu tomosintezu dojke na uređaju Hologic Selenia Dimensions (Hologic, Bedford, Mass) koji je instaliran na Kliničkom zavodu za dijagnostičku i intervencijsku radiologiju, KBC Rijeka. Uređaj je uključen u program osiguranja kvalitete kao i svi uređaji koji proizvode ili u radu koriste ionizirajuće zračenje u KBC Rijeka. Na uređaju se redovito provode dnevne, tjedne, mjesečne, polugodišnje i godišnje procedure kontrole kvalitete što osigurava da je rad uređaja pravilan. Prikupljanje i analiza podataka učinjeni su pomoću sustava za nadzor predane apsorbirane doze pacijenata tokom dijagnostičkog postupka koji je dio sustava za upravljanje kvalitetom QAELUM (QAELUM NV, Leuven, Belgija) koji se koristi na Kliničkom zavodu za dijagnostičku i intervencijsku radiologiju, KBC Rijeka. U sustavu se prikupljaju podaci o ekspozicijskim parametrima dijagnostičkog postupka. Retrospektivno su prikupljeni podaci o mamografskim postupcima u navedenom periodu i to:

- Ekspozicijski parametri postupka:
 - Napon (kV)
 - Naboj (mAs)
- Debljina komprimirane dojke
- Srednja glandularna doza.

S obzirom da je nacionalna dijagnostička referentna razina (2) dana za dojke čija je komprimirana debljina $5,5 \text{ cm} \pm 0,5 \text{ cm}$, tipična vrijednost srednje glandularne doze izračunata je kao medijan raspodjele samo za te debljine komprimirane dojke (24). Podaci su statistički obrađeni u programu Statistica 14.0.0.15 (TIBCO Software Inc.). Za ispitivanje jesu li podaci o srednjoj glandularnoj dozi u skladu s normalnom raspodjelom korišten je Kolmogorov-

Smirnovljev test. Za testiranje prve hipoteze korišten je t-test za nezavisne uzorke na razini značajnosti od 5%.

6.3. Etički aspekti istraživanja

Svi potrebni podaci prikupljeni su pomoću sustava za nadzor predane apsorbirane doze pacijenata – QAELUM. Dozvola etičkog povjerenstva nije potrebna jer se u sustavu ne nalaze osobni podaci pacijenata već samo parametri postupka što osigurava potpunu anonimnost ispitanika.

7. REZULTATI

Ukupan broj pacijentica u razdoblju od 1.2.2023. do 1.4.2023. kojima je učinjena mamografija bio je 1891. Nakon isključenja određenih grupa analizirani su podaci za ukupno 135 žena podvrgnutih standardnom mamografskom postupku te 285 žena kojima je učinjena digitalna tomosinteza. Raspon dobi pacijentica kojima je učinjena standardna mamografija bila je od 37 do 86 godina, dok je raspon dobi onih kojima je učinjena digitalna tomosinteza bila od 36 do 85 godina. Analiza ekspozicijskih parametara te procjena srednje glandularne doze provedena je samo za debljinu komprimirane dojke $5,5 \text{ cm} \pm 0,5 \text{ cm}$. Prosječna vrijednost napona i naboja za standardnu mamografiju i digitalnu tomosintezu za debljinu komprimirane dojke $5,5 \text{ cm} \pm 0,5 \text{ cm}$ dane su u Tablici 1.

Tablica 1. Usporedba prosječnih vrijednosti napona i naboja za standardnu mamografiju i digitalnu tomosintezu za debljinu komprimirane dojke $5,5 \text{ cm} \pm 0,5 \text{ cm}$.

	Srednja vrijednost kV \pm SD	kV raspon	Srednja vrijednost mAs \pm SD	mAs raspon
Standardna mamografija	$29,2 \pm 0,8$	28,0 - 31,0	$14,8 \pm 24,7$	110,0 - 180,0
Digitalna tomosinteza	$31,2 \pm 0,4$	31,0 - 32,0	$61,5 \pm 4,2$	56,8 - 71,9

Medijan vrijednosti tj. tipična vrijednost srednje glandularne doze za standardnu mamografiju za debljinu komprimirane dojke $5,5 \text{ cm} \pm 0,5 \text{ cm}$ na uređaju Hologic Selenia Dimensions iznosi $1,51 \text{ mGy}$ po jednoj projekciji, dok za digitalnu tomosintezu dojke iznosi $1,99 \text{ mGy}$. U Tablici 2 prikazani su medijani srednje glandularne doze (AGD) za standardnu mamografiju i digitalnu tomosintezu dojke po jednoj projekciji za debljinu dojke $5,5 \text{ cm} \pm 0,5 \text{ cm}$, nacionalna dijagnostička referentna razina (DRL) te rezultati iz recentnih publikacija. S obzirom da autori Bowman et al (10) imaju podatak o srednjoj vrijednosti AGD za debljine $5,5 \text{ cm} \pm 0,5 \text{ cm}$, a ne medijan, radi usporedbe izračunata je i srednja vrijednost AGD za digitalnu tomosintezu u KBC Rijeka.

Tablica 2. Usporedba medijana i srednjih vrijednosti srednje glandularne doze za standardnu mamografiju i digitalnu tomosintezu sa nacionalnom dijagnostičkom referentnom razinom i rezultatima iz recentnih publikacija.

	KBC Ri Medijan AGD / mGy	KBC Ri Srednja vrijednost AGD / mGy	HR DRL AGD / mGy	Asbeutah et al (8) medijan AGD / mGy	Osteras et al (9) medijan AGD / mGy	Bouwman et al (10) Srednja vrijednost AGD / mGy
Standardna mamografija	1,51	1,52	3			
Digitalna tomosinteza	1,99	1,96	-	3	2,06	2,28

Kolmogorov-Smirnovljevim testom utvrđeno je da su AGD vrijednosti za standardnu mamografiju i digitalnu tomosintezu u skladu s normalnom raspodjelom. Rezultat t-testa za nezavisne uzorke pokazao je da postoji statistički značajna razlika između srednje glandularne doze za standardnu mamografiju i digitalnu tomosintezu na razini značajnosti od 5%.

8. RASPRAVA

Vrijednosti doznih indikatora za standardne mamografske postupke na uređaju Hologic Selenia Dimensions na Kliničkom zavodu za dijagnostičku i intervencijsku radiologiju, KBC Rijeka za debljine komprimirane dojke $5,5 \text{ cm} \pm 0,5 \text{ cm}$ niže su od nacionalne dijagnostičke referentne razine čime je potvrđena druga hipoteza.

S obzirom da u Republici Hrvatskoj još uvijek nije definirana dijagnostička referentna razina za digitalnu tomosintezu dojke, podaci o AGD iz ovog rada uspoređeni su s AGD vrijednostima iz međunarodnih publikacija. Dobivene AGD vrijednosti za digitalnu tomosintezu u KBC Rijeka usporedive su s vrijednostima danim u radovima od Bouwman et al (10) i Osteras et al (9) no niže su od vrijednosti od Asbeutah et al (8). Time je potvrđena treća hipoteza. Mogući razlog za odstupanje između AGD vrijednosti u KBC Rijeka i Asbeutah et al (8) može biti zbog razlike u mamografskim uređajima. Naime, uređaj za koji su izračunate AGD vrijednosti kod Asbeutah et al (8) ima drugačiju konfiguraciju detektora, koristi različitu kombinaciju filtera, različite debljine sloja i pomak između njih u odnosu na uređaj u KBC Rijeka.

Statističkom analizom utvrđeno je da se AGD vrijednosti za standardnu mamografiju i digitalnu tomosintezu dojke u KBC Rijeka statistički razlikuju na razini značajnosti od 5% što je opovrgnulo prvu hipotezu. Iako se vrijednosti AGD između standardne mamografije i digitalne tomosinteze dojke statistički razlikuju, medijan (1,99 mGy) i srednja vrijednost (1,96 mGy) AGD kod digitalne tomosinteze dojke u KBC Rijeka ispod su nacionalne dijagnostičke referentne razine uspostavljene za standardnu mamografiju (3 mGy). Razlog veće vrijednosti AGD kod digitalne tomosinteze dojke je zbog toga što se za svaku projekciju koristi serija niskodoznih ekspozicija (do 15) dok se rendgenska cijev pomiče iznad dojke te se rekonstrukcijom dobiva trodimenzionalni slikovni prikaz dojke za razliku od standardnog mamografskog oslikavanja gdje se za jednu projekciju koristi jedna ekspozicija. Kod standardne mamografije preklapanje tkiva može otežati dijagnosticiranje nekih lezija, a ponekad se može i preklapanje tkiva krivo interpretirati kao lezija. Karakteristika oslikavanja digitalnom tomosintezom je značajno veća osjetljivost, specifičnost i točnost naspram standardne mamografije u dijagnostici neodređenih lezija dojke. Primjeri iz kliničke prakse (29,30) pokazuju da radiolozi prilikom dijagnosticiranja kod digitalne tomosinteze rjeđe klasificiraju BI-RADS 0 (BI-RADS – „*Breast Imaging-Reporting and Data System*“), odnosno nejasne nalaze kod kojih su potrebne dodatne pretrage. Dobivanjem veće dijagnostičke kvalitete slikovnih podataka kod digitalne tomosinteze opravdana je nešto veća apsorbirana doza predana pacijenticama.

9. ZAKLJUČAK

Periodično praćenje doznih indikatora nužnih za izračun predane apsorbirane doze pacijentu sastavni je dio programa osiguranja kvalitete i njihovo praćenje propisano je za sve dijagnostičke postupke koji koriste ionizirajuće zračenje. Dijagnostičke referentne razine nisu obavezne vrijednosti za radiodijagnostički postupak već ih treba koristiti kao smjernice. Ukoliko neka ustanova nema vrijednosti u skladu s nacionalnim referentnim razinama potrebno je utvrditi uzrok i, po potrebi, dodatno optimizirati dosadašnju praksu.

S obzirom da je tkivo dojke vrlo radiosenzitivno praćenje doznih indikatora kod postupaka standardne mamografije i digitalne tomosinteze dojke iznimno je važno. Time se osigurava dobivanje kvalitetne dijagnostičke informacije.

Redovito provođenje procedura kontrole kvalitete i praćenje doznih indikatora važno je jer može ukazati na eventualne probleme i nedostatke i samih mamografskih jedinica čije je pravilno funkcioniranje ključno za kvalitetu slikovnih podataka i točno postavljanje dijagnoze. Također, pomaže u osiguranju konzistentnosti i učinkovitosti programa za probir raka dojke.

Ovo istraživanje pokazalo je da iako postoji statistički značajna razlika u vrijednostima doznih indikatora za planarne mamografske postupke i digitalnu tomosintezu dojke u KBC Rijeka na razini značajnosti od 5%, međutim oni ne prelaze nacionalne dijagnostičke referentne razine uspostavljene za standardnu mamografiju. AGD vrijednosti za digitalnu tomosintezu dojke u KBC Rijeka usporedive su s podacima iz recentnih međunarodnih publikacija.

Rezultati ovog rada pokazali su da je mamografska praksa uspostavljena u KBC Rijeka u skladu s međunarodnim preporukama.

LITERATURA

1. WORLD HEALTH ORGANIZATION (WHO). Quality assurance in Diagnostic Radiology (WHO, Geneva, 1982)
2. Hrvatski sabor, Zakon o radiološkoj i nuklearnoj sigurnosti, NN 141/2013
3. Državni zavod za radiološku i nuklearnu sigurnost. Pravilnik o uvjetima za primjenu izvora ionizirajućeg zračenja u svrhu medicinskog i nemedicinskog ozračenja, NN 42/18, 8/22
4. Državni zavod za radiološku i nuklearnu sigurnost. Pravilnik o uvjetima i mjerama zaštite od ionizirajućeg zračenja za obavljanje djelatnosti s izvorima ionizirajućeg zračenja, NN 53/2018
5. European Council Directive 2013/59/Euratom on basic safety standards for protection against the dangers arising from exposure to ionising radiation and repealing Directives 89/618/Euratom, 90/641/Euratom, 96/29/Euratom, 97/43/Euratom and 2003/122/Euratom. OJ of the EU. L13; 57: 1-73
6. International Commission on Radiological Protection (2007) ICRP Publication 103. The 2007 Recommendations of the International Commission on Radiological Protection. Ann. ICRP 37(2-4):1-332
7. ICRP, 2017. Diagnostic reference levels in medical imaging. ICRP Publication 135. Ann. ICRP 46(1).
8. Asbeutah AM, AlMajran AA, Brindhavan A, Asbeutah SA. Comparison of radiation doses between diagnostic full-field digital mammography (FFDM) and digital breast tomosynthesis (DBT): a clinical study. J Med Radiat Sci. 2020 Sep;67(3):185-192. doi: 10.1002/jmrs.405. Epub 2020 Jun 3.
9. Østerås BH, Skaane P, Gullien R, Martinsen ACT. Average glandular dose in paired digital mammography and digital breast tomosynthesis acquisitions in a population based screening program: effects of measuring breast density, air kerma and beam quality. Phys Med Biol. 2018;63(3):035006. Published 2018 Jan 25. doi:10.1088/1361-6560/aaa614
10. Bouwman RW, van Engen RE, Young KC, et al. Average glandular dose in digital mammography and digital breast tomosynthesis: comparison of phantom and patient data. Phys Med Biol. 2015;60(20):7893-7907. doi:10.1088/0031-9155/60/20/7893
11. Rak dojke statistika [Internet]. 2017. [citirano 08. lipnja 2023.] Dostupno na: <https://www.onkologija.hr/rak-dojke/rak-dojke-statistika/>
12. Breast cancer, World Health Organization [Internet]. 2021. [citirano 08. lipnja 2023.] Dostupno na: <https://www.who.int/news-room/fact-sheets/detail/breast-cancer>

13. Odjel za programe probira raka dojke | Hrvatski zavod za javno zdravstvo [Internet]. [citirano 09. lipnja 2023.] Dostupno na: <https://www.hzjz.hr/sluzba-epidemiologija-prevencija-nezaraznih-bolesti/odjel-za-programe-probira-raka-dojke/>
14. Vrdoljak E, Belac Lovasić I, Kusić Z, Gugić D, Juretić A, Ban M, Bezić J, Boban M, Boraska Jelavić T, Bošković L et al. Klinička Onkologija. 3. obnovljeno i dopunjeno izdanje. Zagreb: Medicinska naklada; 2018.
15. INTERNATIONAL ATOMIC ENERGY AGENCY, Diagnostic Radiology Physics, Non-serial Publications , IAEA, Vienna: 2014.
16. Bushong SC. Radiologic Science for Technologists: Physics, Biology, and Protection, Tenth edition. 2013.
17. Miletić, Damir ; Rumboldt, Zoran ; Roić, Goran ; Kukuljan, Melita ; Borić, Igor ; Kuhelj, Dimitrij ; Jurković, Slaven ; Antulov, Ronald ; Valković Zujić, Petra ; Kovačić, Slavica ; Veljković Vujaklija, Danijela ; Nadarević, Tin ; Dodig, Doris ; Matana Kaštelan, Zrinka ; Grubešić, Tijana ; Žuža, Iva ; Višković, Adriana ; Tkalčić, Lovro ; Miletić Rigo, Dina ; Holjar Erlić, Izidora: Osnove kliničke radiologije. Rijeka: Medicinski fakultet Sveučilišta u Rijeci; 2022
18. Songsaeng C., Krisanachinda A, Theerakul K: Effect of filter on average glandular dose and image quality in digital mammography, Journal of Physics Conference Series 694(1):012039, 2016, doi: 10.1088/1742-6596/694/1/012039
19. Alkhalifah K, Asbeutah A, Brindhaban A. Image quality and radiation dose for fibrofatty breast using target/filter combinations in two digital mammography systems. J Clin Imaging Sci 2020;10:56.
20. Mammography | National Institute of Biomedical Imaging and Bioengineering [Internet]. [citirano 02. srpnja 2023.] Dostupno na: <https://www.nibib.nih.gov/science-education/science-topics/mammography>
21. American Association of Physicists in Medicine (AAPM), Fundamentals of digital mammography [Internet]. [citirano 04.07.2023.] Dostupno na: <https://www.aapm.org/meetings/03am/pdf/9877-37003.pdf>
22. Breast tomosynthesis [Internet]. [citirano 05.07.2023.] Dostupno na: <https://www.radiologyinfo.org/en/info/tomosynthesis>
23. Chong A, Weinstein SP, McDonald ES, Conant EF. Digital Breast Tomosynthesis: Concepts and Clinical Practice. *Radiology*. 2019;292(1):1-14.

24. ICRP . Statement on Tissue Reactions and Early and Late Effects of Radiation in Normal Tissues and Organs e Threshold Doses for Tissue Reactions in a Radiation Protection Context. ICRP publication 118 Ann (12012)
25. Van Engen RE, Bosmans H, Bouwman RW, et al. Protocol for the Quality Control of the Physical and Technical Aspects of Digital Breast Tomosynthesis Systems. 2018.
26. Van Engen RE, Heid P, Baldelli P, et al. EFOMP protocol: Quality control in digital breast tomosynthesis (DBT). 2023.
27. Diagnostic Reference Levels (DRLs) | IAEA (International Atomic Energy Agency) [Internet]. [citirano 11.07.2023.] Dostupno na: <https://www.iaea.org/resources/rpop/health-professionals/radiology/diagnostic-reference-levels>
28. ICRP, 2017. Diagnostic reference levels in medical imaging. ICRP Publication 135. Ann. ICRP 46(1).
29. Basha MAA, Safwat HK, Alaa Eldin AM, Dawoud HA, Hassanin AM. The added value of digital breast tomosynthesis in improving diagnostic performance of BI-RADS categorization of mammographically indeterminate breast lesions. Insights Imaging. 2020 Feb 14;11(1):26. doi: 10.1186/s13244-020-0835-2. PMID: 32060736; PMCID: PMC7021879.
30. Drukteinis JS, Mooney BP, Flowers CI, Gatenby RA. Beyond mammography: new frontiers in breast cancer screening. Am J Med. 2013;126(6):472-479. doi:10.1016/j.amjmed.2012.11.025

PRIVITCI

Slike

Slika 1. Kraniokaudalna projekcija desne i lijeve dojke, kosa mediolateralna projekcija desne i lijeve dojke

Slika 2. Dijelovi mamografskog uređaja

Slika 3. Mamografski uređaj

Slika 4. Digitalna tomosinteza dojke

Slika 5. Rendgenska cijev i detektor kod tomosinteze

Tablice

Tablica 1: Usporedba prosječnih vrijednosti napona i naboja za standardnu mamografiju i digitalnu tomosintezu za debljinu komprimirane dojke $5,5 \text{ cm} \pm 0,5 \text{ cm}$.

Tablica 2: Usporedba medijana i srednjih vrijednosti srednje glandularne doze za standardnu mamografiju i digitalnu tomosintezu sa nacionalnom dijagnostičkom referentnom razinom i rezultatima iz recentnih publikacija.

KRATAK ŽIVOTOPIS PRISTUPNIKA

Rođena sam 16.07.2000. u Puli. Završila sam Osnovnu školu Ivo Lola Ribar u Labinu, potom Srednju školu Mate Blažine, također u Labinu, smjer opća gimnazija. 2019. godine završila sam svoje srednjoškolsko obrazovanje te upisala Prijediplomski studij radiološke tehnologije na Fakultetu Zdravstvenih Studija u Rijeci. Tijekom pandemije COVID-19 volontirala sam na Kliničkom zavodu za dijagnostičku i intervencijsku radiologiju, KBC Rijeka.