

Usporedba veličine tumora dojke kod kontrastne mamografije i magnetske rezonancije

Andreškić, Andrea

Undergraduate thesis / Završni rad

2024

Degree Grantor / Ustanova koja je dodijelila akademski / stručni stupanj: **University of Rijeka, Faculty of Health Studies / Sveučilište u Rijeci, Fakultet zdravstvenih studija**

Permanent link / Trajna poveznica: <https://um.nsk.hr/um:nbn:hr:184:742512>

Rights / Prava: [In copyright](#)/[Zaštićeno autorskim pravom.](#)

Download date / Datum preuzimanja: **2025-03-19**

Repository / Repozitorij:

[Repository of the University of Rijeka, Faculty of Health Studies - FHSRI Repository](#)



SVEUČILIŠTE U RIJECI
FAKULTET ZDRAVSTVENIH STUDIJA
PRIJEDIPLOMSKI STRUČNI STUDIJ RADIOLOŠKE TEHNOLOGIJE

Andrea Andreškić

USPOREDBA VELIČINE TUMORA DOJKE KOD KONTRASTNE MAMOGRAFIJE I
MAGNETSKE REZONANCIJE

Završni rad

Rijeka, 2024.

UNIVERSITY OF RIJEKA
FACULTY OF HEALTH STUDIES
UNDERGRADUATE PROFESSIONAL STUDY OF RADIOLOGIC TECHNOLOGY

Andrea Andreškić

COMPARISON OF BREAST TUMOR SIZE IN CONTRAST MAMMOGRAPHY AND
MAGNETIC RESONANCE IMAGING

Bachelor's thesis

Rijeka, 2024.

ZAHVALA

Iskreno zahvaljujem svojoj mentorici, izv. prof. dr. sc. Petri Valković Zujčić, dr. med., na neizmjerne podršci, stručnom vodstvu i neprocjenjivom savjetovanju tijekom izrade ovog završnog rada. Vaša stručnost, preciznost i posvećenost bili su ključni u oblikovanju i realizaciji ovog istraživanja. Hvala Vam na svakom savjetu, konstruktivnoj kritici i ohrabrenju koji su mi pomogli u prevladavanju svih izazova. Vaše znanje i entuzijazam inspirirali su me i dodatno motivirali da dam svoj maksimum. Bez Vaše pomoći, ovaj rad ne bi bio moguć!

Iskrenu zahvalnost također upućujem i svojoj komentorici, mag. educ. phys. et inf. Doris Šegota Ritoša, na iznimnoj pomoći i stručnom vodstvu u statističkom dijelu završnog rada. Vaša stručnost u analizi podataka, precizni savjeti i strpljenje bili su od ključne važnosti za kvalitetu i uspješnost ovog istraživanja. Hvala Vam što ste uvijek bili dostupni i što ste mi pružali jasne i korisne smjernice. Bez Vašeg doprinosa, ovaj rad ne bi bio isti!

Također, zahvaljujem se Ivanu Topaloviću za nesebičnu pomoć tijekom studiranja. Tvoji savjeti i moralna podrška bili su neprocjenjivi. Hvala ti što si uvijek bio tu da me saslušáš, pomogneš i ohrabriš kad god sam sumnjala u sebe. Bez tebe, ne bih uspjela savladati sve prepreke i izazove koje mi je fakultet donosio.

Posebnu zahvalu, onu iz dubine srca, želim izraziti svojoj majci. Tvoje nesebično zalaganje i neprestano ohrabrivanje tijekom studiranja znači mi više nego što to riječi mogu opisati. Ti si moj heroj, moj oslonac i inspiracija. Bez tebe, ne bih bila tu gdje sam danas. Hvala ti što si uvijek tu za mene, što vjeruješ u mene i što me bezuvjetno voliš.

Mentor rada: izv. prof. dr. sc. Petra Valković Zujić, dr. med.

Komentor rada: Doris Šegota Ritoša, prof. fizike i informatike

Završni rad obranjen je dana _____ na Fakultetu zdravstvenih studija Sveučilišta u Rijeci,
pred povjerenstvom u sastavu:

1. izv. prof. dr. sc. Petra Valković Zujić, dr. med.
2. dr. sc. Lovro Tkalčić, dr. med.
3. Ivan Brumini, dr. med.

Izvješće o provedenoj provjeri izvornosti studentskog rada

Opći podaci o studentu:

Sastavnica	
Studij	PREDDIPLOMSKI STRUČNI STUDIJ RADIOLOŠKA TEHNOLOGIJA
Vrsta studentskog rada	Istraživački rad
Ime i prezime studenta	Andrea Andreškić
JMBAG	

Podatci o radu studenta:

Naslov rada	
Ime i prezime mentora	izv. prof. dr. sc. Petra Valković Zujić, dr. med.
Datum predaje rada	20.6.2024.
Identifikacijski br. podneska	1610680363
Datum provjere rada	24.6.2024.
Ime datoteke	USPOREDBA VELIČINE TUMORA DOJKE KOD KONTRASTNE MAMOGRAFIJE I MAGNETSKE REZONANCIJE
Veličina datoteke	5.15M
Broj znakova	82032
Broj riječi	13335
Broj stranica	62

Podudarnost studentskog rada:

Podudarnost (%)	
	12%

Izjava mentora o izvornosti studentskog rada

Mišljenje mentora	
Datum izdavanja mišljenja	24.6.2024.
Rad zadovoljava uvjete izvornosti	<input checked="" type="checkbox"/> DA
Rad ne zadovoljava uvjete izvornosti	<input type="checkbox"/>
Obrazloženje mentora (po potrebi dodati zasebno)	

Datum
24.6.2024.

Potpis mentora
izv. prof. dr. sc. Petra Valković Zujić, dr.
med.

Sadržaj

1. UVOD	1
1.1. Radiološka dijagnostika dojki	2
1.2. Mamografija	3
1.2.1 Indikacije za mamografski pregled	6
1.2.2. Kontraindikacije za mamografski pregled.....	7
1.2.3. Priprema pacijenta za mamografski pregled	8
1.3. Digitalna tomosinteza dojke	9
1.3.1. Indikacije za digitalnu tomosintezu dojki.....	11
1.3.2. Kontraindikacije za digitalnu tomosintezu dojki.....	11
1.3.3. Priprema pacijenta za digitalnu tomosintezu dojki	12
1.4. Kontrastna mamografija	12
1.4.1. Indikacije za CEM	14
1.4.2. Kontraindikacije za CEM	14
1.4.3. Priprema pacijenta za pregled CEM.....	14
1.5. Ultrazvuk	15
1.5.1. Indikacije za ultrazvuk dojki	17
1.5.2. Kontraindikacije za ultrazvuk dojki	18
1.5.3. Priprema pacijenta za ultrazvuk dojki.....	19
1.6. Magnetska rezonancija	19
1.6.1. Indikacije za MR dojki	20
1.6.2. Kontraindikacije za MR dojki.....	22
1.6.3. Priprema pacijenta za MR dojki	23
1.7. Tumori dojke	23
1.7.1. Benigni tumori dojke.....	24
1.7.2. Maligni tumori dojke.....	25
1.7.3. Metastaze dojke.....	26
1.8. Klasifikacija karcinoma dojke	27

2. CILJEVI I HIPOTEZE.....	30
3. ISPITANICI (MATERIJALI) I METODE	31
3.1. Ispitanici.....	31
3.2. Postupak	31
3.3. Etički aspekti istraživanja.....	32
4. REZULTATI.....	33
5. RASPRAVA.....	36
6. ZAKLJUČAK.....	40
LITERATURA.....	41
PRIVITCI	48
KRATAK ŽIVOTOPIS PRVOSTUPNIKA	51

POPIS KRATICA

CEM - kontrastna mamografija (*engl. Contrast-Enhanced Mammography*)

DBT - digitalna tomosinteza dojke (*engl. Digital Breast Tomosynthesis*)

DICOM – engl. Digital Imaging and Communications in Medicine

FFDM - digitalna mamografija s punim poljem (*engl. Full-Field Digital Mammography*)

MIP – engl. Maximum Intensity Projection

MR - magnetska rezonancija (*engl. Magnetic Resonance*)

PCC - Pearsonov koeficijent korelacije

PHD - patohistološki nalaz

MRI - magnetska rezonancija (*engl. Magnetic Resonance Imaging*)

SM - sintetska mamografija (*engl. Synthetic Mammography*)

UZV - ultrazvuk (*engl. Ultrasound*)

SAŽETAK

Uvod: Rak dojke predstavlja značajan javnozdravstveni problem zbog visoke smrtnosti među ženama. Rano otkrivanje i precizna procjena veličine tumora ključni su za uspješno liječenje. Efikasne metode dijagnostike omogućuju bolje planiranje terapije i potencijalno poboljšavaju ishode liječenja. U ovom su kontekstu, kontrastna mamografija (CEM) i magnetska rezonancija (MR) dvije metode oslikavanja dojki koje se koriste za procjenu veličine tumora.

Cilj istraživanja: Cilj je ovog istraživanja bio usporediti preciznost kontrastne mamografije (CEM) i magnetske rezonancije (MR) u procjeni veličine tumora dojke.

Materijali i metode: U istraživanje su uključene dvadeset i dvije pacijentice kod kojih se patohistološki potvrdila maligna lezija u dojci, a koje su prije operacije podvrgnute oslikavanju CEM-om i MR-om dojki. Podaci su prikupljeni i analizirani retrospektivno kako bi se utvrdila razlika u procijenjenoj veličini tumora između CEM-a i MR-a u odnosu na patohistološki nalaz. Analizom su obuhvaćeni slijedeći parametri: veličina tumora na CEM-u, na MR-u te na konačnom patohistološkom nalazu. Evidentirani su status estrogenskih receptora (ER), progesteronskih receptora (PR), indeks proliferacije Ki67, ekspresija HER2 receptora te status limfnih čvorova. U statističkoj obradi koristio se Pearsonov koeficijent korelacije za usporedbu različitih slikovnih modaliteta te statistička značajnost razlika uz pomoć t-testa.

Rezultati: Obje metode imaju tendenciju precjenjivanja veličine tumora u odnosu na konačnu, patohistološki određenu veličinu tumora. Statistički značajna razlika između veličina tumora određenih pomoću CEM-a i MR-a nije pronađena ($p=0,08$). Međutim, CEM je pokazao veću preciznost u određivanju veličine tumora u odnosu na PHD u usporedbi s MR-om. Ova otkrića sugeriraju da, iako su obje metode korisne za preoperativnu procjenu, postoji potreba za poboljšanjem njihove preciznosti u odnosu na PHD.

Zaključak: Istraživanje je pokazalo da su i CEM i MR korisni alati za preoperativnu procjenu proširenosti raka dojke, no s tendencijom precjenjivanja veličine tumora. Obje metode komplementarne su te se nadopunjuju no u slučaju kontraindikacija za MR, može se koristiti CEM i obrnuto, čime se osigurava sveobuhvatan pristup preoperativnoj procjeni proširenosti raka dojke. Daljnja istraživanja su potrebna kako bi se optimizirali protokoli za precizno mjerenje tumora i smanjila varijabilnost među različitim slikovnim metodama u cilju bolje kliničke prakse i povoljnijih ishoda za pacijente.

Ključne riječi: kontrastna mamografija (CEM), magnetska rezonancija (MR), procjena proširenosti, rak dojke

ABSTRACT

Introduction: Breast cancer represents a significant public health issue due to its high mortality rate among women. Early detection and precise assessment of tumor size are crucial for successful treatment. Effective diagnostic methods enable better therapy planning and potentially improve treatment outcomes. In this context, contrast-enhanced mammography (CEM) and magnetic resonance imaging (MRI) are two imaging methods used to assess breast tumor size.

Research objective: The objective of this study was to compare the accuracy of contrast-enhanced mammography (CEM) and magnetic resonance imaging (MRI) in assessing breast tumor size.

Materials and Methods: The study included twenty – two patients with pathologically confirmed malignant breast lesions, who underwent preoperative breast imaging both CEM and MRI. Data were collected and analyzed retrospectively to determine the difference in estimated tumor size between CEM and MRI in relation to the pathological findings. The analysis covered the following parameters: tumor size on CEM, tumor size on MRI, and the final pathological tumor size; estrogen receptor (ER) status, progesterone receptor (PR) status, Ki67 proliferation indeks, HER2 receptor expression, and lymph node status were recorded. Pearson correlation coefficient was used for comparing different imaging modalities, and the statistical significance of differences were assessed using the t-test.

Results: Both methods tend to overestimate tumor size compared to the final pathologically determined tumor size. No statistically significant difference was found between the tumor sizes determined by CEM and MRI ($p=0.08$). However, CEM showed greater accuracy in determining tumor size compared to the pathological findings than MRI. These findings suggest that, although both methods are useful for preoperative assessment, there is a need to improve their accuracy relative to pathological findings.

Conclusion: The study demonstrated that both CEM and MRI are valuable tools for preoperative assessment of breast cancer extent, though with a tendency to overestimate tumor size. The methods are complementary and can be used interchangeably in case of contraindications for MRI or CEM, ensuring a comprehensive approach to preoperative assessment of breast cancer extent. Further research is needed to optimize protocols for

precise tumor measurement and reduce variability among different imaging methods to achieve better clinical practice and more favorable patient outcomes.

Keywords: breast cancer, contrast-enhanced mammography (CEM), magnetic resonance imaging (MRI), staging

1. UVOD

Unatoč razvoju dijagnostičkih metoda i implementacijom programa ranog otkrivanja raka dojke, karcinom dojke predstavlja vodeći uzrok smrti među ženama u razvijenim zemljama, što naglašava značaj što ranije dijagnoze s ciljem poboljšanja prognoze i povećanje stope preživljenja (1).

U Hrvatskoj, jedna od deset žena oboljet će od karcinoma dojke, pri čemu je primjetan porast incidencije među ženama mlađe životne dobi, čak i onih mlađih od 30 godina (2). Budući da ne postoji način da se bolest spriječi, ključno je otkriti tumor dojke u ranoj fazi s obzirom na to da je izlječenje uspješno u 98% slučajeva. Smatra se da je tumor otkriven na vrijeme ako veličina ne prelazi 1 cm te ukoliko pazušni limfni čvorovi nisu zahvaćeni tumorskim procesom (2). Petogodišnje preživljavanje u uznapredovanim stadijima bolesti iznosi između 35 % i 75 % (2). Za prognozu bolesti, osim veličine tumora i zahvaćenosti limfnih čvorova, važni su i drugi faktori poput imunofenotipa tumora, stupnja agresivnosti (gradusa), statusa estrogenskih i progesteronskih receptora te status HER-2 receptora. Svi ovi parametri bitni su i za odabir vrste liječenja te izbor terapije (2). Pravovremena detekcija raka dojke jedan je od prioriteta Međunarodne agencije za istraživanje raka i Vijeća Europe te ključni parametar u domeni zdravstvene politike s obzirom na to da predstavlja ključan javnozdravstveni imperativ. U svrhu ranog otkrivanja raka dojke, mnoge su države implementirale nacionalne programe probira (NPP) koji su usmjereni na rano prepoznavanje malignih procesa u dojci poznatih kao programi probira ili tzv. „*screening*“. Cilj NPP-a je otkriti rak dojke u početnom stadiju kod asimptomatskih korisnica zdravstvene usluge te poboljšati kvalitetu življenja bolesnica s rakom dojke (3). Provedba NPP ranog otkrivanja raka dojke u Republici Hrvatskoj započela je 2006. godine, a obuhvaćene su žene u dobi od 50 do 69 godina s ciljem smanjenja smrtnosti od raka dojke za 15 – 25 %. Prevencija i rano otkrivanje su dokazani, znanstveno utemeljeni pristupi u borbi protiv raka dojke te su sastavni dio cjelokupne strategije razvoja zdravstva u cilju poboljšanja kvalitete života i smanjenja smrtnosti (4).

Kao i u RH, danski NPP ranog otkrivanja raka dojke uključuje žene u dobi od 50 do 69 godina. Program obuhvaća mamografske preglede svake dvije godine. Žene koje imaju abnormalne nalaze upućuju se na daljnje pretrage (5,6).

Švedska također ima dobro uspostavljen program probira raka dojke, započet 1986. godine, koji je pokazao značajno smanjenje smrtnosti od raka dojke. Program uključuje redovite mamografske preglede za žene u dobi od 40 do 74 godine, a istraživanja su pokazala da se rizik od smrti raka dojke smanjio za 41 % unutar deset godina od dijagnoze (7).

U zemljama koje provode probir za rak dojke, mamografija se najčešće koristi kao zlatni standard za otkrivanje istog (8).

U balkanskim zemljama koje nemaju organizirane programe probira, pristup ranom otkrivanju i liječenju raka dojke može biti ograničen što može rezultirati kasnijom dijagnozi, kada je bolest u uznapređovalom stadiju. Tada su mogućnosti liječenja manje učinkovite, što povećava smrtnost od raka dojke. Nedostatak organiziranih programa probira može biti posljedica više faktora od kojih su najvažniji: ograničeni resursi, nedostatak opreme i liječnika te nedostatak svijesti i edukacije (9).

Primjerice, Bosna i Hercegovina nema nacionalni program probira, ali postoje lokalne inicijative i kampanje koje promoviraju važnost mamografskih pregleda. Albanija također nema sustavni program probira, iako postoje napori da se povećaju kapaciteti i svijest o raku dojke kroz različite projekte i inicijative (10).

Mnoge zemlje, posebno one s niskim i srednjim prihodima, prema podacima Svjetske zdravstvene organizacije i istraživanjima o globalno ustaljenim probirima raka, nemaju uspostavljene programe probira raka dojke što je često posljedica ograničenih financijskih resursa, nedostatka aparata potrebnih za provođenje pregleda, ali i liječnika te ostalog medicinskog osoblja. Primjeri takvih zemalja su u Africi, dijelovima Azije i Latinskoj Americi. U tim regijama je fokus obično na osnovnim zdravstvenim potrebama umjesto na preventivnim mjerama poput probira. Kao rezultat toga, rak dojke se često dijagnosticira u kasnijim fazama, što dovodi do veće smrtnosti u usporedbi sa zemljama s visokim prihodima gdje su programi probira češći i dostupniji (11, 12).

1.1. Radiološka dijagnostika dojki

Slikovne dijagnostičke metode imaju ključnu ulogu u detekciji i procjeni bolesti dojke te služe kao osnova za planiranje terapije i praćenje uspješnosti liječenja. Metode za dijagnosticiranje i određivanje lokalne proširenosti raka dojke obuhvaćaju mamografiju, digitalnu tomosintezu dojke (engl., Digital Breast Tomosynthesis DTB), ultrazvuk (UZV),

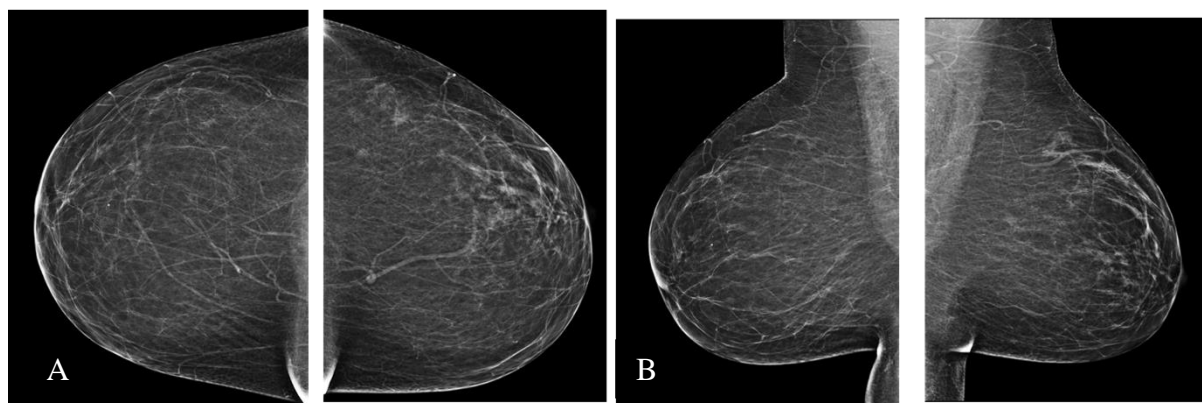
kontrastnu mamografiju (engl., Contrast Enhanced Mammography CEM) i magnetsku rezonanciju (MR, engl., Magnetic Resonance) (1).

1.2. Mamografija

Unatoč kontinuiranom napretku u dijagnostičkim tehnikama, mamografija i dalje ostaje osnovna dijagnostička metoda u detekciji raka dojke, posebno u žena starijih od 40 godina. U starijoj životnoj dobi, hormonski uvjetovane involutivne promjene na dojkama pružaju optimalne uvjete za kvalitetno mamografsko oslikavanje (13).

Prema preporukama Američkog udruženja za borbu protiv raka, prva mamografija se preporučuje u dobi od 35 godina, dok se za žene koje se smatraju visokorizičnom skupinom preporučuje u 30. godini. Žene mlađe od 40 godina bi, prema istim smjernicama, trebale obaviti pregled svake dvije godine, dok se za žene starije od 50 godina preporučuje pregled jednom godišnje. Većina zdravstvenih ustanova, koje podržavaju probir za rak dojke, preporučuje mamografski pregled barem jednom u dvije godine za žene u dobi od 40 godina, dok se za žene u dobi od 50 do 70 godina preporučuje godišnji mamografski pregled. Ova preporuka od posebne je važnosti s obzirom na to da žene u dobi od 50 do 70 godina predstavljaju populaciju s povećanim rizikom zbog najveće incidencije raka dojke u tom životnom razdoblju (14, 15).

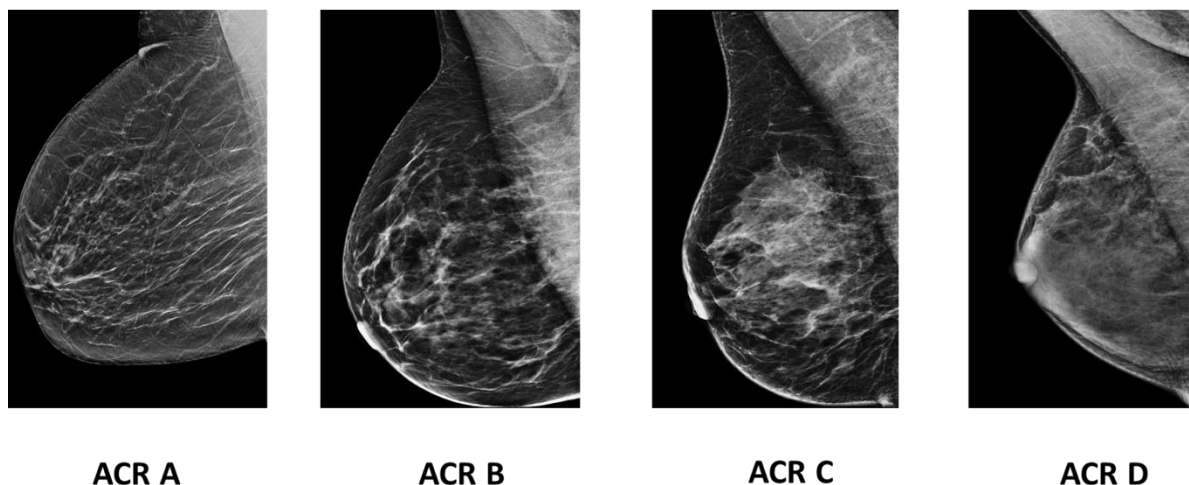
Standardna mamografija uključuje dvije projekcije svake dojke: kраниокаудалну (CC) i kosu mediolateralnu (MLO) (Slika 1).



Slika 1 Obostrana standardna mamografija u kраниокаудалnoj (A) i kosoj mediolateralnoj (B) projekciji. Dojke su involutivno promijenjene, gustoće ACR A. Izvor: arhiva Kliničkog zavoda za dijagnostičku i intervencijsku radiologiju, Klinički bolnički centar Rijeka (preuzeto 21.6.2024.)

Nestandardne projekcije, kao što su postranična mediolateralna (ML) projekcija, postranična lateralno-medijalna (LM) projekcija, pretjerana medijalna projekcija (XCCM), pretjerana lateralna projekcija (XCCL), zaokretna ili *rolled-on* projekcija, dekolte projekcija ili *cleavage view* te tangencijalna projekcija, indiciraju se prema odluci radiologa, najčešće kada standardna mamografija nije dovoljna za pouzdanu dijagnozu ili u specifičnim slučajevima (npr. kada suspektna lezija nije vidljiva na standardnoj mamografiji). Za razliku od UZV i MR-a, mamografski se pregled izvodi uz kompresiju tkiva dojke. Cijeli postupak za obje dojke, uključujući pripremu, traje oko 5 do 10 minuta. Za žene u generativnoj dobi, mamografija se preporučuje u prvoj fazi menstrualnog ciklusa (od 5. do 12. dana) kada je gustoća žljezdanog tkiva manja (16).

Mamografija uključuje primjenu X-zraka koje prolaze kroz tkivo dojke, a ta prodornost ovisi o gustoći tkiva i različitim svojstvima apsorpcije X-zraka što utječe na razinu osjetljivosti mamografskog pregleda. Osjetljivost mamografije veća je kod dojki s višim udjelom masnog tkiva te iznosi gotovo 100 %. Isporučena doza zračenja koju dojka apsorbira ovisi o debljini tkiva dojke, pri čemu se povećanjem debljine tkiva povećava i apsorbirana doza rendgenskog zračenja (16) (Slika 2).



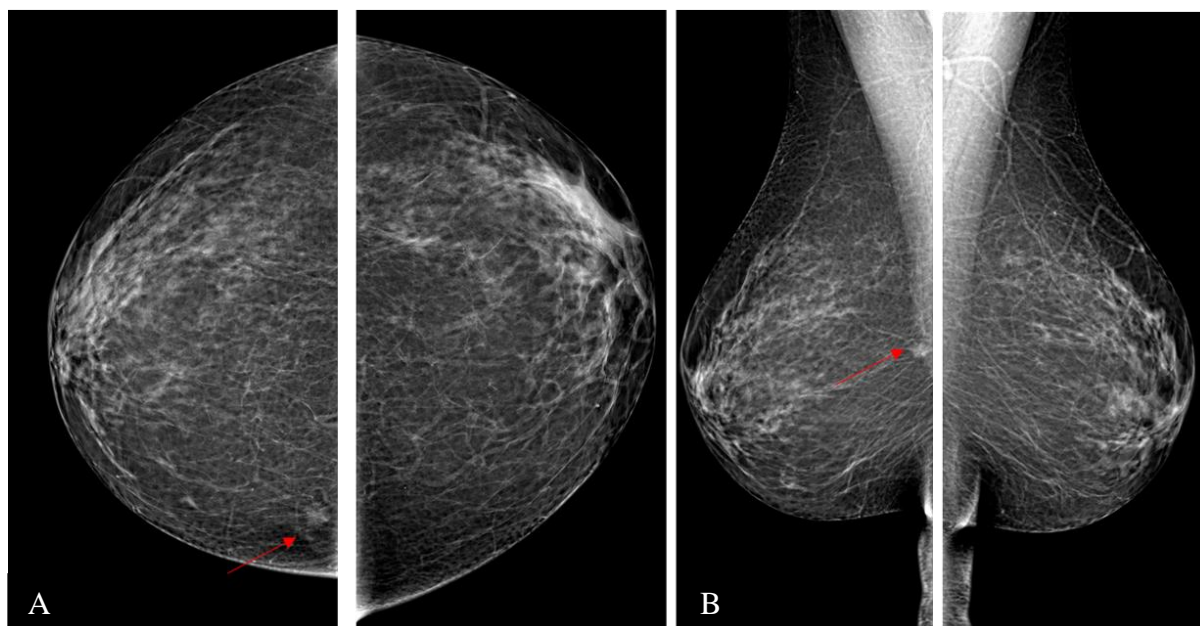
Slika 2 Prikazane su kose mediolateralne projekcije desne dojke različitih gustoća. Osjetljivost mamografije opada s gustoćom. Najveća je u dojkama gustoće ACR A, a najmanja u ACR D. Izvor: arhiva Kliničkog zavoda za dijagnostičku i intervencijsku radiologiju, Klinički bolnički centar Rijeka (preuzeto 21.6.2024.)

Mamografija je jedna od najzahtjevnijih konvencionalnih metoda oslikavanja, zahtijeva značajnu vještinu i iskustvo radiološkog tehnologa za postizanje adekvatnih

projekcija. Preciznost i kvaliteta mamografskih projekcija ključni su za ranu detekciju raka dojke, a pravilno pozicioniranje pacijentice i podešavanje opreme od iznimne su važnosti za dijagnostičku vrijednost (17).

Mamografski medicinski dijagnostički monitori su posebno dizajnirani monitori koji zadovoljavaju stroge standarde kvalitete mamograma neophodne za preciznu dijagnostiku. Dijagnostički medicinski monitori za očitavanje mamografskih nalaza moraju imati minimalnu rezoluciju od 5 megapiksela (MP) s mogućnošću prikaza najsitnijih detalja i nijansi, što je neophodno za otkrivanje sitnih lezija u tkivu dojke. Ovi monitori nude konstantnu i ujednačenu svjetlinu i kontrast, omogućavajući radiolozima da pouzdano razlikuju čak i najmanje varijacije u tkivu. Pored toga, ovi monitori često uključuju napredne funkcije kao što su kalibracija prema DICOM (engl., *Digital Imaging and Communications in Medicine*) standardu, automatsko praćenje osvjetljenja u prostoriji i prilagođavanje svjetline monitora, što doprinosi dugoročnoj preciznosti i pouzdanosti prikaza. Visoko-rezolucijski monitori ključni su alat u dijagnostici dojki, omogućavajući radiolozima da obavljaju svoje zadatke s većom preciznošću i efikasnošću, što može značajno poboljšati rezultate probira i ranog otkrivanja raka dojke (18,19)

Jedna je od najvažnijih prednosti mamografskog pregleda njegova sposobnost ranog otkrivanja raka dojke. Mamografija može identificirati tumore koji su premali da bi se osjetili palpacijom. Rano otkrivanje raka dojke značajno povećava mogućnosti za uspješno liječenje i može smanjiti smrtnost od raka dojke za 25-30 % kod žena starijih od 50 godina (20) (Slika 3).



Slika 3 Obostrana standardna mamografija u kraniokaudalnoj (A) i kosoj mediolateralnoj (B) projekciji. Strijelicom je označena pektoralno smještena sjena povećane gustoće, nepravilnih rubova na granici medijalnih kvadranta desne dojke. Patohistološki je potvrđen luminalni A tumor, pT1b N0. Izvor: arhiva Kliničkog zavoda za dijagnostičku i intervencijsku radiologiju, Klinički bolnički centar Rijeka (preuzeto 21.6.2024.)

Prednosti mamografije su široka dostupnost uređaja u medicinskim centrima diljem svijeta, reproducibilnost, prihvatljiva cijena te mogućnost prijenosa digitalnih podataka telemedicinom i usporedba sa prethodnim mamografijama. Također, izvođenje procedure je vremenski prihvatljivo što ovu važnu dijagnostičku metodu čini dostupnom (21, 22).

Iako mamografski pregledi imaju mnoge prednosti, postoje i određeni nedostaci. Jedan od glavnih nedostataka su lažno pozitivni rezultati koji mogu dovesti do dodatnih pregleda i biopsija koje mogu biti stresne za pacijenticu (23) ili se dijagnosticiraju tumori koji nikada ne bi uzrokovali kliničke probleme tijekom života pacijentice.

Mamografija također ima ograničenja u smislu osjetljivosti kod žena s gustim tkivom dojke. Gusto tkivo može otežati otkrivanje tumora, što može smanjiti učinkovitost pregleda za čak 50% za dojke izrazito povećane gustoće (24).

1.2.1 Indikacije za mamografski pregled

Jedna od primarnih indikacija za mamografski pregled je preventivni pregled kod žena starijih od 40 godina. Prema Američkom društvu za rak (American Cancer Society), ženama u

dobi između 40 i 44 godine preporučuje se godišnji mamografski pregled, dok se ženama u dobi od 45 do 54 godine preporučuju godišnji pregledi (21). Nakon 55. godine, žene mogu birati između nastavka godišnjih pregleda ili prelaska na preglede svake dvije godine, dokle god su u dobrom zdravstvenom stanju i imaju očekivani životni vijek od 10 ili više godina (21).

Mamografija je također indicirana kod žena koje imaju povećan rizik za rak dojke zbog pozitivne obiteljske anamneze. Žene koje imaju bliske srodnike (majku, sestru ili kćer) s rakom dojke imaju povećan rizik od razvoja bolesti i trebaju započeti s mamografskim pregledima ranije od preporučene dobi za opću populaciju. Smatra se da bi prvi mamografski pregled valjalo uraditi deset godina prije nego je bliski srodnik obolio, tj. ukoliko je majka oboljela sa 45 godina, preporuka je da se kćer podvrgne mamografskom oslikavanju s 35 godina. Ova strategija ranog probira omogućava otkrivanje raka u njegovoj najranijoj fazi, kada su šanse za uspješno liječenje najveće (25).

Apsolutna indikacija za mamografski pregled je prisutnost simptoma tumora: palpabilna kvržica u dojci ili pazušnoj jami, promjena u veličini ili obliku dojke, krvavi iscjedak iz bradavice, uvlačenje kože (26).

Redoviti mamografski pregled indiciran je kod žena koje su preboljele rak dojke te se njima preporuča mamografija jednom godišnje. Nakon uspješnog liječenja raka dojke, redoviti mamografski pregledi su ključni za rano otkrivanje recidiva ili pojave novog raka dojke u slučaju pošteđenih operacija ili na suprotnoj strani (27).

Mamografija je također indicirana kod žena koje su imale terapiju zračenjem u području prsnog koša, posebno ako su bile izložene zračenju u mlađoj dobi zbog liječenja nekog drugog oblika raka, kao što je Hodgkinov limfom. Te su žene su pod povećanim rizikom od razvoja raka dojke i trebaju započeti s mamografskim pregledima ranije i možda češće od opće populacije (28).

1.2.2. Kontraindikacije za mamografski pregled

Trudnoća je najvažnija kontraindikacija za mamografski pregled ukoliko nije od presudne važnosti ili se sumnja na maligni proces. Zbog izloženosti dojki ionizirajućem zračenju tijekom mamografije, postoji potencijalni rizik za plod. Iako je doza zračenja mala, trudnicama se savjetuje izbjegavanje mamografije osim u slučajevima potvrde ili visoke sumnje na maligni

proces. U slučajevima potrebe mamografskog oslikavanja trudnica, neophodno je poduzeti sve zaštitne mjere u cilju izbjegavanja izlaganja ploda X-zračenju (29).

Još je jedna kontraindikacija za mamografski pregled dojenja. Tijekom dojenja, tkivo dojke je gušće zbog prisutnosti mlijeka, što može otežati interpretaciju mamograma i smanjiti njegovu učinkovitost. U tim situacijama, ultrazvuk dojki često se koristi kao metoda izbora jer ne koristi ionizirajuće zračenje (30).

Žene s umecima dojke također predstavljaju poseban izazov za mamografski pregled. Iako umeci nisu apsolutna kontraindikacija, oni mogu ometati pregled tkiva dojke, smanjujući osjetljivost mamografije. Postoje specijalizirane tehnike za oslikavanja dojki s umecima, no u nekim slučajevima može biti potrebno koristiti dodatne metode kao što su ultrazvuk ili magnetsku rezonanciju dojki kako bi se postigla preciznija dijagnoza (31).

Kod akutnih upala dojke, kao što je mastitis, mamografski pregled nije preporučljiv zbog izrazite osjetljivosti i bolnosti dojke. Tijekom akutne infekcije, tkivo dojke je upaljeno i bolno, što može otežati pregled i uzrokovati dodatnu nelagodu pacijentici. U takvim slučajevima, pregled se obično odgađa dok se upala ne smiri, a alternativna metoda za oslikavanje dojki u slučajevima upale je ultrazvuk (32).

1.2.3. Priprema pacijenta za mamografski pregled

Prvi korak u pripremi pacijenta za mamografski pregled je informiranje o samom postupku. Važno je da korisnik zdravstvene usluge razumije što je mamografija, kako se izvodi i zašto je taj postupak važan. Informiranost pomaže u smanjenju anksioznosti, osigurava suradnju i opuštenost koja je neophodna za adekvatno namještanje tijekom pregleda s ciljem ostvarivanja dobrih standardnih projekcija koje su presudne za adekvatnu interpretaciju nalaza (21). Pacijentice bi također trebale biti informirane o mogućim osjećajima nelagode tijekom pregleda. Kompresija dojki može biti neugodna, ali je neophodna za dobivanje kvalitetnih projekcija. Pacijentica treba obavijestiti radiološkog tehnologa ako bol postane neizdrživa kako bi se prilagodila količina pritiska ili razmotrile druge opcije (33).

Koža prije oslikavanja mora biti čista, bez nanošenja dezodoransa, parfema, losiona ili pudera na dan pregleda. Neki kozmetički proizvodi mogu sadržavati sitne čestice metala koje na mamografiji imitiraju abnormalnosti što može dovesti do krive interpretacije nalaza, lažno pozitivnih klasifikacija nalaza čak i do nepotrebnih biopsija (29).

Optimalno vrijeme za zakazivanje mamografije je između 5. i 12. dana ciklusa, kada su dojke manje osjetljive i manje natečene. Pravovremeno zakazivanje ima dvostruke dobrobiti: smanjenju nelagodu tijekom pregleda te poboljšati kvalitetu projekcija. Ova preporuka posebno je korisna za žene koje imaju osjetljive dojke ili doživljavaju značajnu bol tijekom menstrualnog ciklusa (34).

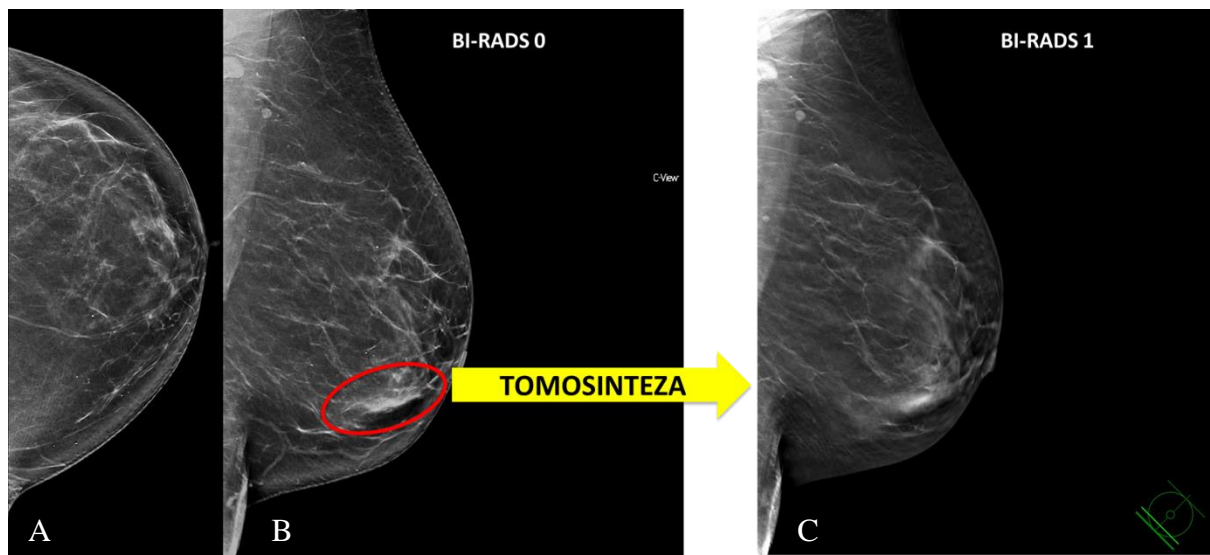
Prije samog pregleda valja saznati radi li se o prvoj ili kontrolnoj mamografiji, postoji li povijest raka dojke u obitelji, je li prethodno izvršena operacija na dojci, kada i s kakvim ishodom te o trenutnom prisustvu simptoma ili promjena u dojkama. Ove informacije pomažu radiologu u procjeni rizika i interpretaciji mamograma (35).

Postupak namještanja dojki može biti neugodan, naročito ako su bolesnice teže pokretne ili imaju neko tjelesno ograničenje (npr. ukočeno rame). Radiološki tehnolog će pritisnuti dojku između dvije kompresijske ploče kako bi ju ravnomjerno komprimirao i na taj način jednakomjerno rasporedio tkivo dojke što omogućuje bolju vizualizaciju tkiva i detekciju abnormalnosti (36).

Nakon pregleda, pacijentica može odmah nastaviti sa svojim dnevnim aktivnostima. Važno je informirati pacijenticu da je tehnički mamografija ispravna te kako i kada će dobiti nalaz (20).

1.3. Digitalna tomosinteza dojke

Digitalna tomosinteza dojke (engl., Digital Breast Tomosynthesis), predstavlja tomografsku, slojevnu metodu oslikavanja dojki. Korištenjem slojevnog oslikavanja, DBT omogućuje analizu svakog pojedinog sloja sa smanjenim efektom superpozicije žljezdanog tkiva, što rezultira poboljšanom vizualizacijom lezija u dojci i povećanom osjetljivošću za detekciju benignih i malignih promjena. Uređaj za DBT-a omogućuju rekonstrukciju svih projekcija iz 3D podataka u sintetsku mamografiju (SM), koja je usporediva sa standardnom 2D mamografijom (FFDM) (16) (Slika 4).



Slika 4 Standardna mamografija lijeve dojke u kraniokaudalnoj (A) i kosoj mediolateralnoj projekciji (B). U projekciji donjeg vanjskog kvadranta vidljiv je areal gušćeg parenhima koji zahtjeva dodatnu obradu, nalaz je klasificiran BI-RADS 0. Tomosinteza u kosoj mediolateralnoj projekciji (C) pokazuje uredan parenhim, bez patološkog supstrata. Konačna klasifikacija nalaza je BI-RADS 1, uredan nalaz. Izvor: arhiva Kliničkog zavoda za dijagnostičku i intervencijsku radiologiju, Klinički bolnički centar Rijeka (preuzeto 21.6.2024.)

DBT uključuje oslikavanje u više projekcija iz različitih kutova, koje se zatim rekonstruiraju u niz slojevitih slika. Tijekom postupka DBT-a, rendgenska cijev kreće se u luku čiji se kut može razlikovati ovisno o proizvođaču, varirajući između 15 ° (uži raspon) i 60 ° (širi raspon), u ravnini koja je poravnata sa stijenkom prsnog koša. Općenito, veći kutni raspon rezultira s više tomografskih podataka i omogućuje bolju razlučivost presjeka ili vertikalnu (z-os) rezoluciju. Neovisno o rasponu kretanja rendgenske cijevi, slojevite projekcije pružaju podatke o lokalizaciji i poboljšanu karakterizaciju lezija, potencijalno smanjujući ili uklanjajući potrebu za dodatnom dijagnostičkom obradom. Oslikavanje DBT-om povezano je s dužim vremenom ekspozicije i zahtijeva više vremena za interpretaciju nalaza (37).

DBT također ima potencijalnu ulogu u personalizaciji probira raka dojke. Budući da omogućava detaljniji pregled tkiva dojke, DBT se može koristiti za prilagodbu učestalosti i metoda probira prema individualnim rizicima pacijentica. To može dovesti do učinkovitijeg i ciljanog probira, smanjujući nepotrebne preglede i intervencije (38).

1.3.1. Indikacije za digitalnu tomosintezu dojki

Jedna od primarnih indikacija za digitalnu tomosintezu dojki je probir kod žena s gustim tkivom dojke. Gustoća tkiva dojke može otežati otkrivanje tumora na standardnoj dvodimenzionalnoj (2D) mamografiji jer gusto tkivo može sakriti abnormalnosti. DBT smanjuje problem preklapanja tkiva omogućavajući pregled dojke sloj po sloj (39).

DBT je također indicirana za žene koje imaju povećan rizik od raka dojke zbog obiteljske povijesti bolesti ili visok rizik zbog genetskih mutacija (nosioci BRCA1 ili BRCA2 mutacija). U ovim slučajevima, DBT može pružiti detaljniji pregled tkiva dojke, omogućujući rano otkrivanje tumora koji bi mogli biti propušteni na standardnoj mamografiji (40).

Žene koje su imale abnormalne nalaze na prethodnim mamogramima također su kandidati za DBT. Ako je standardna mamografija pokazala sumnjive lezije ili kalcifikacije koje zahtijevaju daljnju evaluaciju, DBT može pomoći u boljoj karakterizaciji tih abnormalnosti i određivanju njihove prirode (41).

DBT se smatra superiornijom od 2D mamografije te se preporučuje za praćenje žena koje su prethodno liječene od raka dojke (42). Nakon liječenja, redoviti pregledi su ključni za otkrivanje mogućih recidiva ili razvoja novog raka dojke. DBT omogućava detaljniji pregled preostalog tkiva dojke i može pomoći u ranom otkrivanju recidiva, čime se povećavaju mogućnosti za uspješno liječenje (42).

DBT je također korisna za žene koje su imale problema s interpretacijom standardne mamografije zbog anatomskih varijacija ili tehničkih problema. Na primjer, žene s prethodnim kirurškim zahvatima na dojnama, kao što su lumpektomije ili rekonstrukcije, mogu imati promijenjeno tkivo koje je teško interpretirati na 2D mamografiji. U ovim slučajevima, DBT može pružiti jasnije slike i poboljšati dijagnostičku točnost (43).

1.3.2. Kontraindikacije za digitalnu tomosintezu dojki

Većina kontraindikacija za DBT je istovjetna kontraindikacijama za standardnu mamografiju. Primarna kontraindikacija za digitalnu tomosintezu dojki je trudnoća. Iako je doza zračenja korištena u DBT-u relativno mala, postoji rizik za plod zbog ionizirajućeg zračenja. Trudnicama se obično savjetuje da izbjegavaju sve vrste dijagnostičkih postupaka koji uključuju zračenje, osim ako nisu apsolutno nužni. U slučajevima gdje je mamografija ili

DBT nužna tijekom trudnoće, potrebno je poduzeti sve mjere zaštite kako bi se minimalizirala izloženost fetusa zračenju (29).

Kao i kod mamografskog oslikavanja, DBT se ne preporuča za vrijeme dojenja s obzirom na to da je tkivo dojke gušće i ispunjeno mlijekom, što može otežati interpretaciju nalaza. Iako sama prisutnost mlijeka nije štetna, gustoća tkiva može smanjiti dijagnostičku učinkovitost DBT-a, pa se alternativne metode, poput ultrazvuka, često preferiraju u ovim slučajevima (44).

Pacijentice koje su nedavno imale operacije ili biopsije dojke također mogu predstavljati kontraindikaciju za DBT. Kirurški zahvati i biopsije mogu uzrokovati promjene u tkivu dojke koje mogu otežati interpretaciju i dovesti do lažno pozitivnih rezultata. U tim slučajevima, može biti potrebno pričekati određeno vrijeme nakon zahvata prije no što se provede DBT, kako bi se omogućilo tkivu da se stabilizira (45).

Žene s ugrađenim metalnim implantatima u području prsnog koša mogu također predstavljati izazov za DBT. Metalni implantati mogu uzrokovati artefakte te ometati interpretaciju nalaza, stoga valja prilagoditi tehniku oslikavanja za postizanje adekvatnog prikaza (46).

1.3.3. Priprema pacijenta za digitalnu tomosintezu dojki

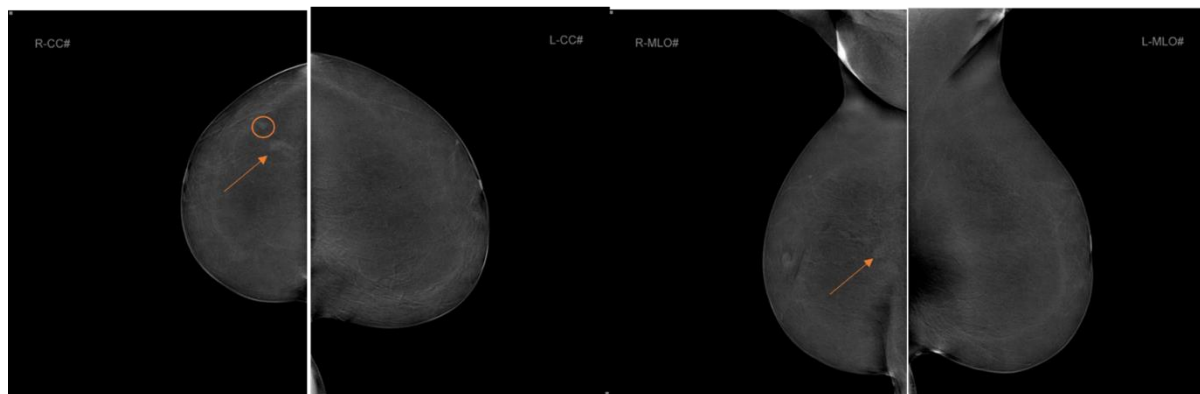
Priprema pacijenta za digitalnu tomosintezu dojke gotovo je identična pripremi za mamografski pregled. Informiranje pacijentice, izbjegavanje upotrebe određenih proizvoda na dan pregleda, zakazivanje pregleda u optimalno vrijeme, pružanje relevantnih medicinskih informacija, te priprema i postavljanje tijekom pregleda, sve su to ključne komponente koje pridonose uspješnosti oba postupka (21, 36).

1.4. Kontrastna mamografija

Rak dojke, poput većine zloćudnih tumora, obilježava tumorska angiogeneza, što znači da tumor ima sposobnost stvaranja vlastite mreže krvnih žila. Ova mreža krvnih žila često ima propusniju stijenku, što omogućuje kontrastnom sredstvu da se nakupi u vanstaničnom prostoru tumora. Kontrastna mamografija (engl., Contrast – Enhanced Mammography) koristi tehniku oslikavanja sa snopovima X–zraka nižih i viših energija koja se temelji na razlici u

apsorpciji X-zraka između tkiva dojke i joda. Ova tehnika koristi se kako bi se poboljšao prikaz područja unosa kontrastnog sredstva koja mogu biti povezana s rakom dojke (16).

Postupak izvođenja pretrage uključuje intravensku primjenu neionskog, niskoosmolarnog jodnog kontrastnog sredstva u dozi od 1,5 ml/kg, s brzinom iniciranja od 3 ml/s, dok dojka nije podvrgnuta kompresiji. Nakon dvije minute od primjene kontrastnog sredstva, dojka se postavlja na mamografski uređaj i komprimira se pomoću kompresijske ploče. Svaka akvizicija uključuje dobivanje parnih standardnih mamografskih projekcija, CC i MLO, niskoenergetskih (23–32 kVp) i visokoenergetskih (45–49 kVp). Prema smjernicama proizvođača, preporučuje se obavljanje akvizicija unutar 8 minuta od primjene kontrastnog sredstva. Rekombinirane projekcije dobivaju se oduzimanjem niskoenergetskih od visokoenergetskih projekcija, što smanjuje signal iz pozadinskog tkiva dojke i ističe područja unosa joda. Budući da se izvodi više ekspozicija nego kod standardne mamografije (FFDM), srednja glandularna doza (engl., *Average Glandular Dose*, AGD) je nešto veća od FFDM i DBT po svakoj projekciji. Dobivanjem veće dijagnostičke kvalitete slikovnih podataka kod CEM-a opravdana je nešto veća apsorbirana doza predana pacijenticama (16) (Slika 5).



Slika 5 Kontrastna mamografija, supstrakcijske projekcije obje dojke u standardnim projekcijama. U desnoj dojci areal nakupljanja kontrasta (strelica). Patohistološki je potvrđen invazivni lobularni tumor, luminalni A. Krugom je označena lezija postkontrastne opacifikacije koja odgovara intramamarnom limfnom čvoru. Izvor: arhiva Kliničkog zavoda za dijagnostičku i intervencijsku radiologiju, Klinički bolnički centar Rijeka (preuzeto 21.6.2024.)

Rezultati istraživanja ukazuju na poboljšanu osjetljivost i povećanu specifičnost CEM-a u usporedbi s konvencionalnom mamografijom kod žena s gušćim parenhimom dojke te u manjem broju rezultira lažno negativnim nalazima (1,16).

1.4.1. Indikacije za CEM

Budući da je princip oslikavanja kontrastnom mamografijom primjena intravenskog jodnog kontrasta te bolji prikaz benignih i malignih lezija u dojci, ova metoda nadmašuje osjetljivost mamografije, poglavito kod žena s povećanom gustoćom žljezdanog parenhima. Ujedno, smanjuje se broj lažno negativnih nalaza. Najčešće indikacije za primjenu CEM-a su: nadopuna nejasnih ili sumnjivih nalaza nakon konvencionalnih pretraga poput mamografije i/ili ultrazvuka te zamjena za oslikavanje dojki MR-om kada je isti kontraindiciran (npr. kod klaustrofobije) ili nedostupan. Studije su pokazale da je procjena odgovora na neoadjuvantnu terapiju CEM-om istovjetna procjeni magnetskom rezonancijom te se pouzdano može koristiti kod pacijentica koje ne mogu obaviti MR pretragu ili kada MR nije dostupan. CEM je pouzdana metoda za procjenu recidiva bolesti. Istraživanja pokazuju da su specifičnosti i pozitivna prediktivna vrijednost (PPV) CEM-a u otkrivanju raka dojke u visokorizičnoj populaciji usporedive s onima MR-a dojke u istoj populaciji, što CEM čini alternativnom u probiru visokorizičnih populacija u situacija kada MR nije dostupan ili je kontraindiciran (16).

1.4.2. Kontraindikacije za CEM

Kontraindikacije za kontrastnu mamografiju su preosjetljivost na jod te poremećaj bubrežne funkcije jer se kontrastno sredstvo izlučuje preko bubrega. Prisutnost umetaka predstavlja kontraindikaciju jer može ometati kvalitetu mamograma. Ovi čimbenici trebaju se uzeti u obzir prilikom planiranja kontrastne mamografije kako bi se osigurala sigurnost i učinkovitost postupka (51).

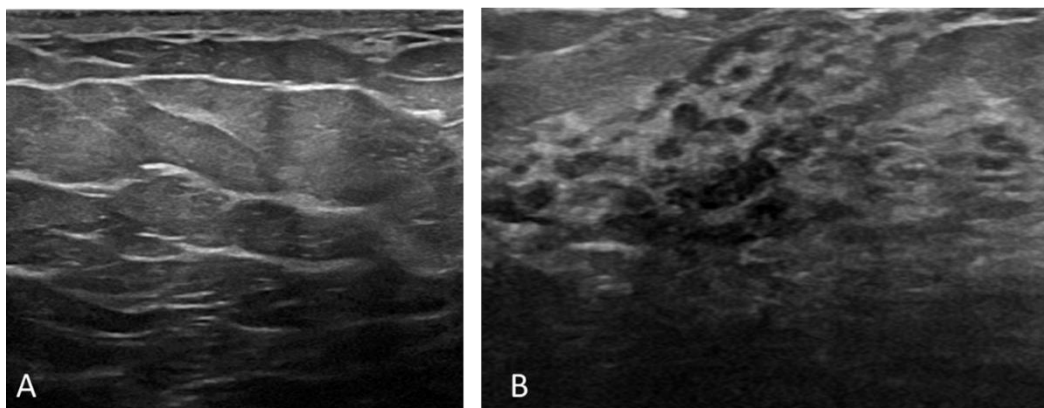
1.4.3. Priprema pacijenta za pregled CEM

Za kontrastnu mamografiju, pacijentice ne moraju poduzimati složene pripreme. Primjenjuju se jednostavni protokoli pripreme, uključujući dobrovoljni informirani pristanak i ispunjavanje obrasca za pregled. Prije samog pregleda, pacijentica treba ispuniti anketu koja obuhvaća informacije o lijekovima koje uzima, medicinsku povijest (uključujući bolesti bubrega, srca, štitnjače i pluća), hipertenzija, astma, giht ili šećerna bolest. Posebna pažnja posvećuje se vrijednostima ureje i kreatinina te prepoznavanju eventualnih alergijskih reakcija na jod.

Nakon potpisivanja upitnika i informiranog pristanka, radiološki tehnolog preuzima odgovornost za pripremu potrebne opreme za pregled. To uključuje pripremu mamograma i kompresijske ploče, pripremu injektora kontrasta te unos podataka o pacijentu na radnu stanicu. Osim osobnih podataka, unose se specifični podaci koji uključuju: količina apliciranog kontrastnog sredstva, volumen fiziološke otopine te brzina protoka kontrastnog sredstva, prilagođene tjelesnoj težini pacijenta. Tijekom apliciranja kontrasta, pacijenta se upozorava na osjećaj vrućine i nagon za mokrenjem što predstavljaju uobičajene reakcije na primjenu kontrasta (51).

1.5. Ultrazvuk

Ultrazvuk dojki tehnika je koja koristi ultrazvučne valove za prikazivanje akustičnih svojstava tkiva dojke. Za razliku od mamografije, UZV ne koristi X-zračenje te pregled nije bolan; obično se koristi nježan pritisak i većina bolesnica ga dobro podnosi. Ne postoje apsolutne kontraindikacije za UZV, osim eventualne nemogućnosti bolesnice da zauzme ležeći položaj. UZV je metoda koja podliježe subjektivnoj procjeni, a njezina učinkovitost ovisi o vještini ispitivača, stoga je važno da pregled ultrazvuka dojki obavlja radiolog koji je adekvatno educiran o slikovnoj dijagnostici dojki. Posebno je koristan za mlade žene i žene s gušćim parenhimom dojki, kod kojih je osjetljivost mamografije u otkrivanju promjena smanjena (Slika 6).



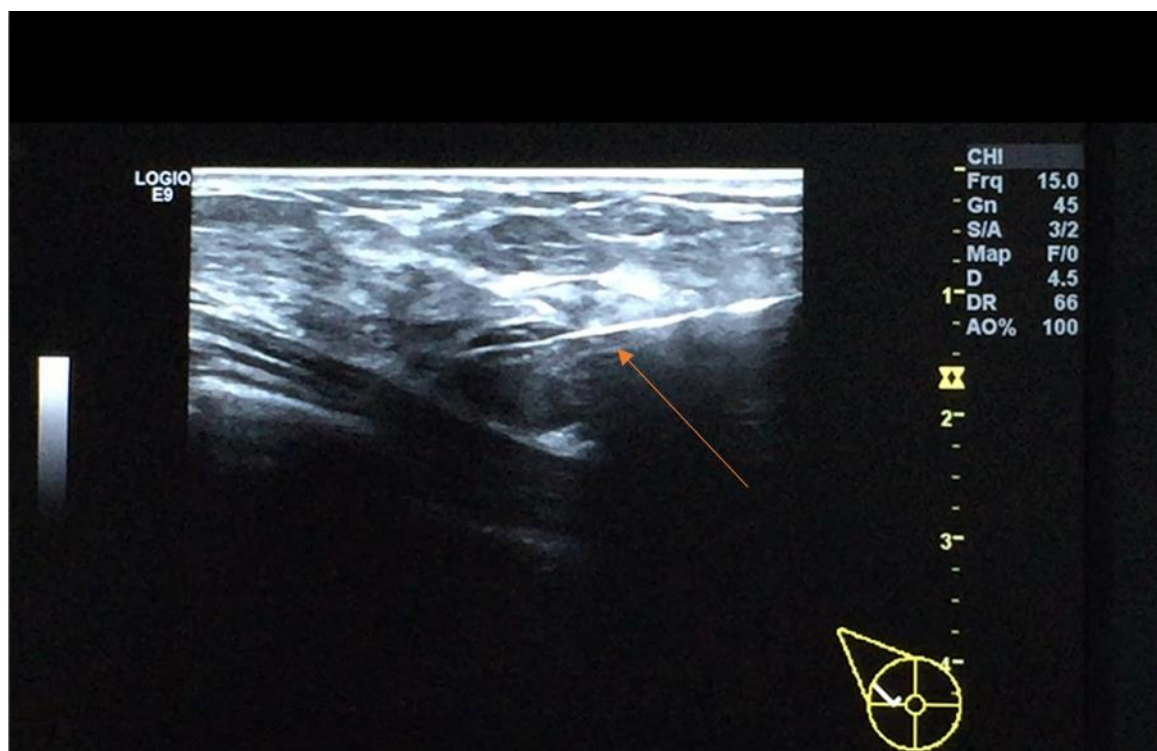
Slika 6 Razlika u ultrazvučnom prikazu involutivno (masne) supstituirane dojke (A) i dojke gustog žljezdanog parenhima (B) (prikazan je parenhim žene stare 20 godina). Izvor: arhiva Kliničkog zavoda za dijagnostičku i intervencijsku radiologiju, Klinički bolnički centar Rijeka (preuzeto 21.6.2024.)

Radiolog koji izvodi ultrazvuk dojki trebao bi imati opsežno znanje o drugim dijagnostičkim metodama koje se koriste za ispitivanje bolesti dojke kako bi mogao obaviti ciljani ultrazvučni pregled nakon prethodno provedene dijagnostike drugim metodama poput mamografije ili magnetske rezonancije. Ciljani ultrazvuk omogućuje skraćivanje vremena pregleda, pri čemu se umjesto pregleda obje dojke fokusira samo na jednu dojku ili određeni kvadrant dojke. Ultrazvuk aksilarne regije preferirana je metoda za procjenu zahvaćenosti limfnih čvorova kod pacijentica s karcinomom dojke (16).

Prilikom ultrazvučnog pregleda dojki koristi se kontaktni gel koji se nanosi na kožu pacijentice. Gel ima nekoliko važnih funkcija: smanjuje zračnu barijeru između sonde i kože čime se omogućava prijenos zvučnih valova te osigurava kvalitetu prikaza. Bez kontaktnog medija zrak koji se nalazi između sonde i kože reflektirao bi ultrazvučni val što bi naposljetku rezultira akustičnom muklinom (47).

Ultrazvučni pregled dojki uključuje i pregled pazušnih jama gdje se uz vaskularne strukture nalaze limfni čvorovi. Limfni čvorovi u pazušnim jamama mogu biti mjesta širenja raka dojke, stoga je njihov pregled ključan za određivanje stadija bolesti. Ultrazvučna procjena statusa pazušnih limfnih čvorova kod žena sa novo dijagnosticiranim tumorom dojke pomaže u otkrivanju metastaza i određivanju stadija bolesti (38).

Ultrazvuk je metoda izbora za izvođenje biopsija zbog svoje preciznosti i sigurnosti te omogućava vizualizaciju igle u realnom vremenu tijekom postupka što olakšava izvođenje biopsije. Takva kontrola položaja igle osigurava točnost uzorkovanja i smanjuje rizik od oštećenja okolnog tkiva ili kože. Biopsije vođene ultrazvukom manje su invazivne, brže se izvode i udobnije su za pacijente u usporedbi s kirurškim biopsijama (48) (Slika 7).



Slika 7 Ultrazvuk omogućuje pregled u realnom vremenu. Prikazana je hiperehogena tvorba s posteriornim pojačanjem snopa, patohistološki potvrđen fibroadenom. Hiperehogena linija (strelica) je biopsijska igla koja se jasno vizualizira za vrijeme intervencije. Izvor: arhiva Kliničkog zavoda za dijagnostičku i intervencijsku radiologiju, Klinički bolnički centar Rijeka (preuzeto 21.6.2024.)

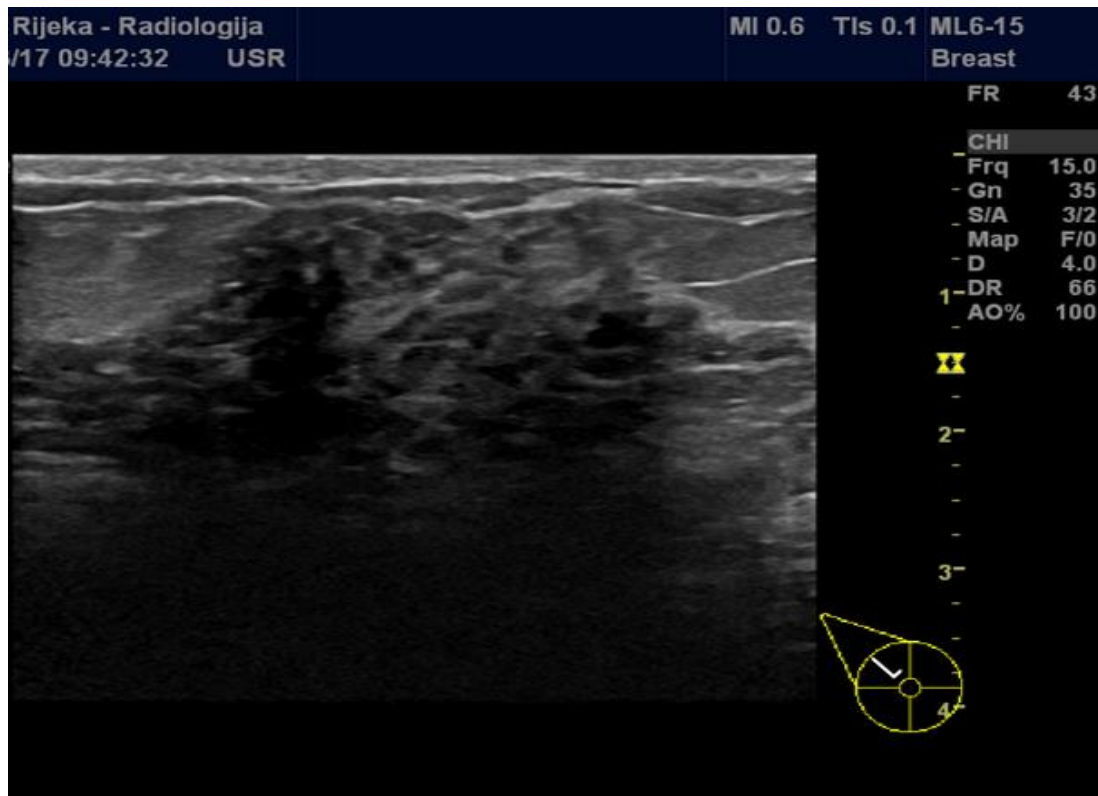
Ultrazvuk dojki prvotno je razvijen za razlikovanje cisti od solidnih lezija. Ciste su tekućinom ispunjene strukture koje se na ultrazvuku pojavljuju kao anehogene (crne) s jasnim granicama, dok solidne lezije pokazuju različite uzorke refleksije zvučnih valova. Razlikovanje solidnih od cističnih lezija omogućava liječnicima brzo i neinvazivno određivanje prirode lezija i planiranju daljnjih postupaka (49).

Za pregled dojki važno je koristiti visokofrekventne sonde (10-18 MHz) koje omogućuju detaljniji prikaz tkiva dojke, što je ključno za otkrivanje malih lezija i procjenu njihove prirode. Poglavito je to važno kod dojki povećane gustoće kada manje lezije mogu biti neuočljive standardnim metodama (47).

1.5.1. Indikacije za ultrazvuk dojki

Ultrazvuk dojki neinvazivna je dijagnostička metoda koja se koristi za procjenu različitih promjena u tkivu dojke. Glavne indikacije za ultrazvuk dojki uključuju palpabilne

tvorbe, nejasne mamografske nalaze, bol u dojci, iscjedak iz bradavice te procjenu implantata. Ova je metoda također korisna za diferencijaciju cista od solidnih lezija, praćenje poznatih benignih lezija te navođenje intervencijskih zahvata. Ultrazvuk je posebno koristan kod žena s gustim dojkama gdje mamografija može biti manje pouzdana (Slika 8).



Slika 8 Ultrazvučni prikaz tkiva dojke povećane gustoće. Izvor: arhiva Kliničkog zavoda za dijagnostičku i intervencijsku radiologiju, Klinički bolnički centar Rijeka (preuzeto 21.6.2024.)

Preporučuje se kao dopunska metoda mamografiji, a u nekim slučajevima i kao primarna metoda kod mladih žena i trudnica. Osim toga, ultrazvuk je važan u evaluaciji aksilarnih limfnih čvorova kod sumnje na metastaze (47,50).

1.5.2. Kontraindikacije za ultrazvuk dojki

Ultrazvuk dojki općenito je sigurna i neinvazivna dijagnostička metoda te stoga ima vrlo malo kontraindikacija. Međutim, postoje određeni uvjeti i situacije u kojima ultrazvuk dojki može biti manje koristan ili neprikladan. Primarne kontraindikacije uključuju akutne kožne infekcije na području dojki gdje bi primjena ultrazvučne sonde mogla pogoršati stanje.

Također, ultrazvuk dojki nije idealan za ispitivanje kalcifikacija, koje se bolje vide mamografijom. Pacijenti s teškim opeklinama ili otvorenim ranama na području dojki također su kontraindicirani za ultrazvuk. Osim toga, vrlo gusto fibroglandularno tkivo može ograničiti učinkovitost ultrazvuka, što može zahtijevati dodatne dijagnostičke metode. Na kraju, ultrazvuk može biti manje pouzdan u prepoznavanju malih lezija, stoga se ne preporučuje kao jedina metoda probira kod asimptomatskih žena (46,47).

1.5.3. Priprema pacijenta za ultrazvuk dojki

Priprema pacijenata za ultrazvuk dojki je relativno jednostavna i ne zahtijeva posebne mjere. Prije pregleda, pacijentima se savjetuje da izbjegavaju nanošenje losiona, krema ili pudera na područje dojki. Pacijenti bi trebali nositi udobnu odjeću koja se lako može skinuti s gornjeg dijela tijela kako bi se omogućio pristup koži zbog primjene medija između sonde ultrazvuka i kože. Nema posebnih prehrambenih ili drugih ograničenja prije ultrazvuka dojki, te se može obaviti u bilo kojem trenutku menstrualnog ciklusa. U slučaju da je planirana biopsija tijekom ultrazvuka, pacijent bi trebao obavijestiti liječnika o svim lijekovima koje uzima, posebno onima koji utječu na zgrušavanje krvi. Važno je da pacijent ponese prethodne mamografske ili ultrazvučne nalaze na pregled radi usporedbe i boljeg uvida u promjene kroz vrijeme (46, 50).

1.6. Magnetska rezonancija

Magnetska rezonancija (MR) je značajna metoda za slikovno prikazivanje dojki, s različitim kliničkim indikacijama (1). Iako se mamografija općenito smatra zlatnim standardom u dijagnosticiranju raka dojke, MR dojki trenutno predstavlja najosjetljiviju dijagnostičku metodu u detekciji tumora dojke. MR dojki najčešće se provodi na uređajima snage 1.5 T uz primjenu posebnih zavojnica za dojke te izvodi uz intravensku aplikaciju paramagnetskog kontrastnog sredstva (52).

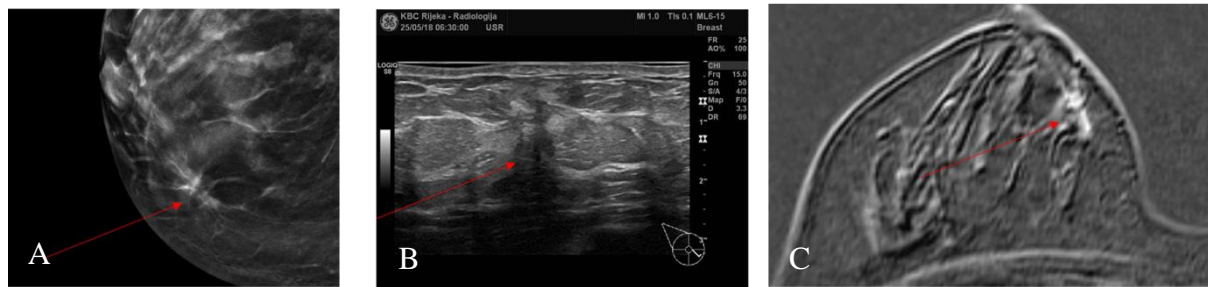
Postoje različite tehnike oslikavanja magnetske rezonancije dojki, ali se općenito smatra da je najkorisnija T1-sekvencija koja se vrši prije i nakon intravenske primjene paramagnetskog kontrasta (53). Obično se za procjenu bubrežne funkcije zahtijevaju

vrijednosti ureje i kreatinina zbog toga jer pacijentica prima intravenski kontrast koji se izlučuje putem bubrega (16). Ovaj kontrast skraćuje vrijeme relaksacije T1 i rezultira pojačanim intenzitetom signala. Pojačani signal unutar 2 minute nakon primjene kontrasta na određenom području tkiva dojke ukazuje na razvijeniju mikrocirkulaciju ili veću propusnost krvnih žila, što su karakteristike tumorske neoangiogeneze. Iako većina malignih tumora dojke pokazuje pojačani signal na T1-sekvenci ne mora uvijek označavati malignu leziju. Zbog toga magnetska rezonancija dojke ima visoku osjetljivost, ali nižu specifičnost. Nedostatak MR-a dojke s kontrastom je nemogućnost pouzdanog prikaza kalcifikacija, što su najraniji znakovi *in situ* karcinoma. Budući da je mamografija vrlo osjetljiva u otkrivanju kalcifikacija, a promjene mikrocirkulacije povezane s tumorskom angiogenezom dobro se vide na magnetskoj rezonanciji, ove dvije metode se smatraju komplementarnima u dijagnostici tumora dojke. CEM je odlična fuzija mamografije i MR-a dojki, jer kombinira visoku osjetljivost mamografije za otkrivanje kalcifikacija i sposobnost magnetske rezonancije da prikaže promjene mikrocirkulacije povezane s tumorskom angiogenezom. Time se postiže sveobuhvatan pristup u dijagnostici tumora dojke. Mamografija je posebno korisna za pregled dojki koje su prošle involutivne promjene, što znači da su dojke izgubile dio žljezdanog tkiva i postale masnije, što se obično događa kod starijih žena. U takvim slučajevima, mamografija može jasno prikazivati promjene i moguće lezije. S druge strane, MR je izuzetno korisna dijagnostička metoda za premenopauzalne žene koje još uvijek imaju gust žljezdani parenhim. Gust parenhim može otežati otkrivanje abnormalnosti mamografijom zbog veće gustoće tkiva, ali MR može bolje prikazivati ove guste strukture zahvaljujući svojoj visokoj kontrastnoj rezoluciji i detaljnom prikazu mekih tkiva. Kombinacija ovih dviju metoda pruža sveobuhvatan pregled omogućavajući precizniju dijagnozu različitih tipova tkiva dojke i potencijalnih promjena ili lezija (53).

1.6.1. Indikacije za MR dojki

MR dojki neinvazivna je dijagnostička metoda koja koristi magnetska polja i radiofrekventne valove za stvaranje visokokvalitetnih i detaljnijih prikaza tkiva dojke. Ova tehnika se koristi kao dopunska metoda u dijagnostici i praćenju različitih stanja dojke, posebno u slučajevima kada su mamografija i ultrazvuk nedostatni.

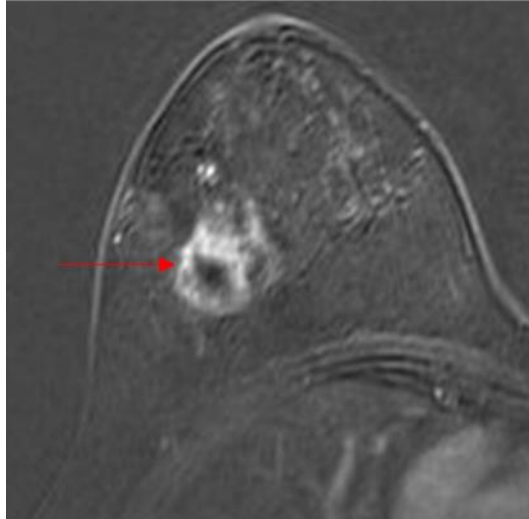
Jedna od glavnih indikacija za MR dojki je evaluacija sumnjivih nalaza iz mamografije ili ultrazvuka. Naime, MR dojki omogućava detaljniji prikaz tkiva, što pomaže u razlikovanju benignih od malignih lezija. Ova metoda se pokazala izuzetno korisnom u slučajevima kada su mamografski nalazi nejasni ili kada ultrazvuk ne može pružiti dovoljnu informaciju o prirodi promjene u dojci (53) (Slika 9).



Slika 9 Uvećan jedan sloj tomosinteze desne dojke (A) prikazuje distorziju tkiva (strijelica) koja ima korelat na ultrazvuku (B) u vidu hipoehogenog areala atenuacije UZV snopa (strijelica). Na MR (C) područje pokazuje patološko nakupljanje kontrasta koje ne zadovoljava kriterij tvorbe (strijelica). Izvor: arhiva Kliničkog zavoda za dijagnostičku i intervencijsku radiologiju, Klinički bolnički centar Rijeka (preuzeto 21.6.2024.)

Druga važna indikacija za MR dojki je probir žena s visokim rizikom za razvoj raka dojke. Ova grupa uključuje osobe sa mutacijama BRCA1 ili BRCA2 gena, kao i one s višestruko pozitivnom obiteljskom anamnezom raka dojke ili jajnika. Žene koje su u mladosti bile podvrgnute terapiji zračenjem prsnog koša također spadaju u visokorizičnu skupinu te je MR dojki posebno koristan u ovoj populaciji zbog visoke osjetljivosti u detekciji karcinoma, što omogućava ranije otkrivanje i bolje ishode liječenja (53).

MR dojki se također koristi za procjenu proširenosti već dijagnosticiranog karcinoma dojke (Slika 10).



Slika 10 MR desne dojke, aksijalni presjek. Na drugoj suptrakciji prikazana je rubno imbibirana, centralno nekrotična masa (strijelica) malignih karakteristika koja odgovara trostruko negativnom tumoru. Izvor: arhiva Kliničkog zavoda za dijagnostičku i intervencijsku radiologiju, Klinički bolnički centar Rijeka (preuzeto 21.6.2024.)

MR-om se precizno određuje veličina tumora, zahvaćenost limfnih čvorova i prisutnost multifokalnih ili bilateralnih lezija. To je ključno za planiranje kirurškog zahvata i drugih oblika liječenja. Potonja indikacija dolazi do izražaja kod invazivnog lobularnog karcinoma (ILC) dojke koji predstavlja jednu od indikacija za preoperativni MR s obzirom na to da je MR precizniji od mamografije i UZV-a u procjeni veličine te je ILC češće multifokalan ili multicentričan te bilateralan. Uz ove indikacije, MR dojki je korisna i u praćenju odgovora na neoadjuvantnu kemoterapiju, što omogućava prilagođavanje terapijskog plana u realnom vremenu. MR dojki je neprocjenjiv alat u dijagnostici i praćenju bolesti dojke. Njegova upotreba je posebno važna u evaluaciji sumnjivih nalaza, probiru visokorizičnih pacijentica, procjeni proširenosti karcinoma te praćenju odgovora na terapiju (54,55).

1.6.2. Kontraindikacije za MR dojki

Kontraindikacije za primjenu magnetske rezonancije u dijagnostici dojki uključuju: nemogućnost pacijentice da zauzme ležeći položaj na trbuhu, trudnoću ili dojenje, prisutnost elektrostimulatora ili stranog metalnog tijela nepoznatog sastava koje nije stabilno u magnetskom polju. Također, nije preporučljivo provoditi pregled MR-om kod pacijentica koje

su nedavno operirane (osim u slučaju sumnje na preostali tumor) ili koje su nedavno primile radijacijsku terapiju zbog potencijalno smanjene pouzdanosti pregleda (16).

1.6.3. Priprema pacijenta za MR dojki

Priprema pacijenata za MR dojki zahtijeva nekoliko specifičnih koraka kako bi se osigurala visoka kvaliteta dijagnostičke informacije i sigurnost pacijenta. Prije svega, pacijentice bi trebale obavijestiti radiološkog tehnologa o bilo kakvim metalnim implantatima, kao što su srčani elektrostimulatori, metalne proteze, ili bilo koji drugi metalni predmeti unutar tijela, iz razloga što oni mogu predstavljati kontraindikaciju za MR pregled. Također, pacijentice bi trebale prijaviti moguće trudnoće jer se MR dojki obično izbjegava tijekom trudnoće osim u hitnim slučajevima (1).

Na dan pregleda, pacijentice bi trebale izbjegavati korištenje dezodoransa, losiona, krema ili parfema na području dojki i pazuha, zato što ti proizvodi mogu sadržavati čestice metala koje mogu utjecati na kvalitetu slike. Pacijentice će biti zamoljene da uklone sav nakit i odjenu bolnički ogrtač. Prije pregleda, medicinsko osoblje će uzeti anamnezu uključujući informacije o menstrualnom ciklusu, jer se MR dojki često planira između 7. i 14. dana ciklusa radi optimalne vizualizacije tkiva (56, 57).

Ako je planirano kontrastno sredstvo, pacijentice bi trebale obavijestiti liječnika o svim alergijama, posebno na kontrastna sredstva, te o bubrežnoj funkciji jer se kontrast izlučuje putem bubrega. Pacijentice će biti obaviještene o mogućim nuspojavama kontrastnog sredstva i potpisat će obrazac za informirani pristanak (56, 57). Za uspješno oslikavanje MR, pacijentica mora mirno ležati te se ne micati kako pokreti tijela ne bi uzrokovali artefakte i rezultirali krivom interpretacijom nalaza.

1.7. Tumori dojke

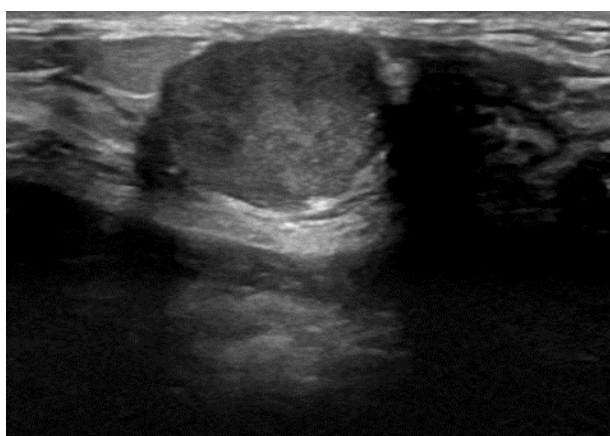
Tumori dojke mogu se podijeliti na benigne i maligne. Oni se histološki mogu razviti iz epitelnog ili stromalnog tkiva, pri čemu su tumori epitelnog tkiva znatno češći od stromalnih (58). Zloćudni tumori, među kojima je najučestaliji karcinom dojke, ključni su patološki procesi

koji pogađaju dojku, stoga rano otkrivanje ima iznimnu važnost. Benigni tumori dojke nemaju istu kliničku relevantnost, no bitno ih je razlikovati ih od karcinoma dojke (59).

1.7.1. Benigni tumori dojke

Osnovna razlika benignih i zloćudnih tumora je u tome što se stanice benignih tumora ne šire, ne metastaziraju na druge dijelove tijela i rijetko se moraju liječiti. Solidni benigni tumori dojke češći su kod mlađih žena i, osim fibroadenoma i lipoma, relativno rijetki (60). Benigni tumori dojke mogu uzrokovati nelagodne simptome ili promjene u izgledu dojke. Ključno je redovito provoditi samopreglede dojki, pridržavati se zakazanih mamografskih pregleda i konzultirati se s liječnikom u slučaju uočavanja bilo kakvih promjena (60).

Fibroadenom je najčešća benigna novotvorovina dojke, posebno među mladim ženama a sastoji se od stromalog i epitelnog dijela (61). Fibroadenom se manifestira kao bezbolna, pojedinačna, čvrsta, sporo rastuća, pomična i jasno definirana kvržica, a rjeđe može nastati kao skupina manjih čvorića (60) (Slika 11).



Slika 11 Ultrazvučni prikaz fibroadenoma. Tvorba je lobulirana, oštro ograničena, hiperehogenija u odnosu na okolni parenhim kojeg ne infiltrira sa posteriornim pojačanjem UZV snopa. Izvor: arhiva Kliničkog zavoda za dijagnostičku i intervencijsku radiologiju, Klinički bolnički centar Rijeka (preuzeto 21.6.2024.)

Hamartom dojke rijedak je benigni tumor koji se sastoji od različitih vrsta tkiva, uključujući žljezdano, masno i fibrozno tkivo zbog čega se razlikuju fibroadenolipomi, adenolipomi i lipofibroadenomi. Ovaj tumor ima dobro ograničene granice i može varirati u veličini. Hamartomi su često bezbolni i otkrivaju se slučajno tijekom rutinskih mamografskih

pregleda. Iako su hamartomi benigni i ne zahtijevaju liječenje osim u slučaju simptoma ili značajnog rasta, važna je njihova diferencijacija od drugih benignih i malignih lezija dojke (62,63).

Lipomi su benigni tumori sastavljeni od masnog tkiva (64). Rijetko uzrokuju simptome i obično se otkrivaju slučajno tijekom rutinskih pregleda (65). Liječenje je potrebno samo ako rastu ili uzrokuju nelagodu (66).

Intraduktalni papilomi male su, bradavičaste tvorbe unutar mliječnih kanala dojke (65). Mogu uzrokovati iscjedak iz bradavice koji može biti krvav (64). Kirurško uklanjanje obično je preporučeno kako bi se spriječile komplikacije i potvrdila dijagnoza (66).

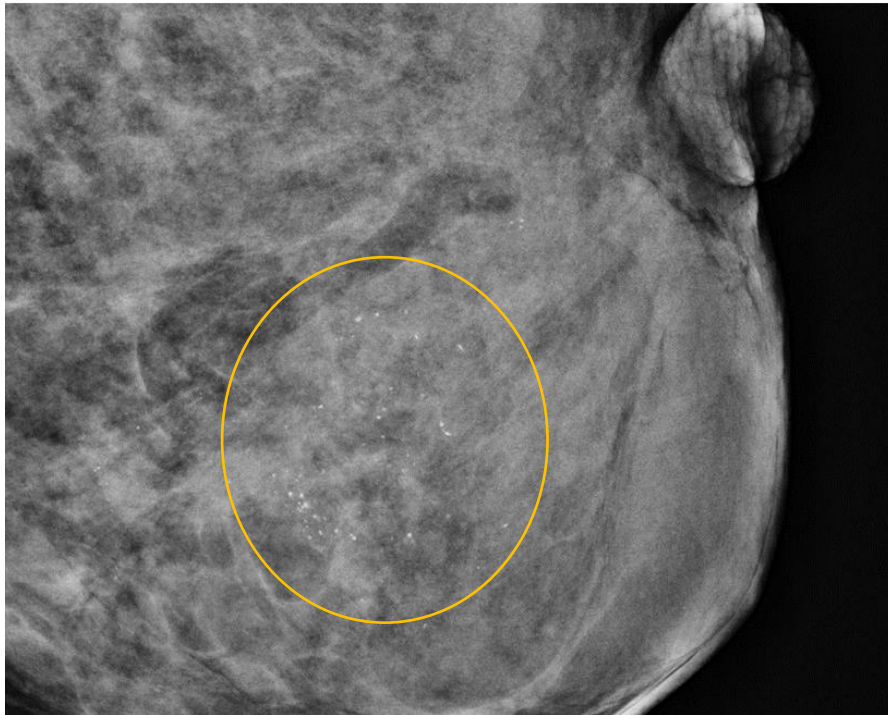
1.7.2. Maligni tumori dojke

Kod malignih tumora karakteristične su zloćudne stanice koje se brzo dijele i šire na okolna tkiva i organe u cijelom tijelu (67).

Neinvazivni ili duktalni karcinom *in situ* (DCIS) vrsta je karcinoma koja se ne širi i ne prelazi bazalnu membranu. U zemljama s organiziranim programima za probir, DCIS čini od 10 do 77 % svih slučajeva karcinoma dojke (63).

Neinvazivni ili lobularni karcinom *in situ* (LCIS) oblik je karcinoma koji ne prodire kroz bazalnu membranu mliječnih režnjića. LCIS se pojavljuje u dojkama i karakterizira prisutnost atipičnih stanica unutar mliječnih lobula. Kod žena s dijagnozom LCIS-a, preporučuje se samo promatranje jer je rizik od razvoja invazivnog karcinoma nizak i iznosi manje od 15 % tijekom sljedećih 15 godina (68).

Invazivni duktalni karcinom (IDC) vrsta je karcinoma koja prodire kroz bazalnu membranu i infiltrira okolno tkivo. Veći invazivni tumori često su okruženi manjim invazivnim žarištima koji histološki i po imunofenotipu odgovaraju indeks leziji. Ova vrsta tumora najčešće se lokalizira u mliječnim kanalićima i postupno se širi u okolno tkivo dojke, a zatim se može proširiti i na limfne čvorove te na udaljene dijelove tijela. Otkrivanje invazivnog duktalnog karcinoma često se događa putem mamografskih pregleda, kliničkih pregleda ili drugih metoda nakon što se primijete abnormalnosti (69) (Slika 12).



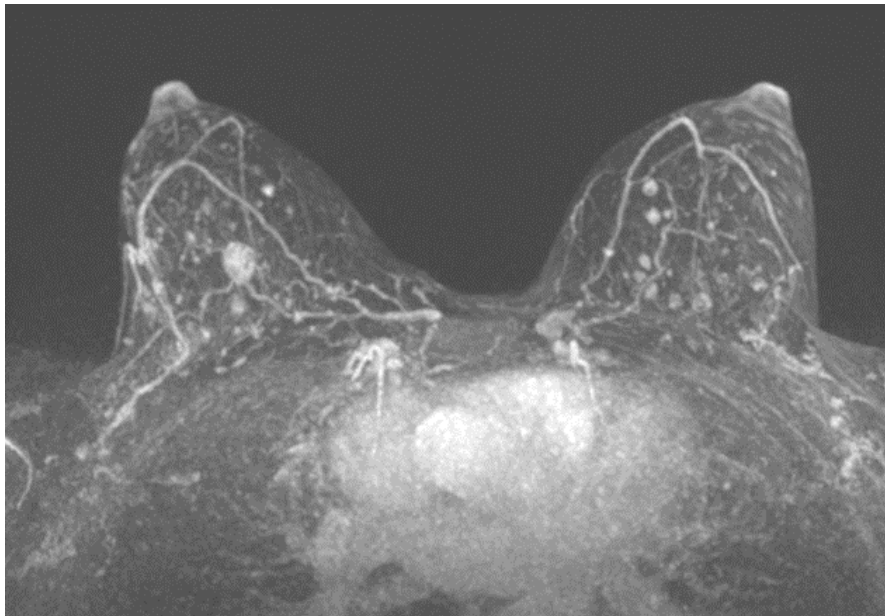
Slika 12 Uvećana projekcija lijeve dojke. Unutar gustog parenhima vidljive su sitne kalcifikacije (krug). Patohistološki je verificiran duktalni karcinom in situ. Izvor: arhiva Kliničkog zavoda za dijagnostičku i intervencijsku radiologiju, Klinički bolnički centar Rijeka (preuzeto 21.6.2024.)

Invazivni lobularni karcinom (ILC) čini 5-15 % svih invazivnih karcinoma dojki. Ovaj tip karcinoma obično je bilateralan ili multicentričan. ILC se često širi u kosti, kožu, gastrointestinalni trakt, maternicu, jajnike, moždane ovojnice i serozne šupljine, dok se invazivni duktalni karcinom najčešće širi u pluća, jetru i kosti (70).

1.7.3. Metastaze dojke

Metastaze u dojka su rijetke i najčešće potječu od primarnih tumora koji su locirani izvan dojke. Takvi tumori uključuju malignome pluća, melanom, gastrointestinalne tumore, bubrežne karcinome i ne-Hodgkinove limfome (slika 13) (71).

Metastatski tumori dojke obično se pojavljuju kao nodozne lezije dojke ili kao difuzna promjena strukture tkiva, često oponašajući primarne karcinome dojke, što može otežati dijagnozu. Klinička prezentacija i patološka analiza su ključni za ispravno prepoznavanje ovih metastaza i razlikovanje od primarnih malignih tumora dojke (73).



Slika 13. Aksilni MR MIP (engl., maximum intensity projection) prikaz obje dojke. Multiple, politopno smještene ovalne lezije postkontrastne opacifikacije odgovaraju presadnicama uvelanog melanoma dojke u 43-godišnje bolesnice. Izvor: arhiva Kliničkog zavoda za dijagnostičku i intervencijsku radiologiju, Klinički bolnički centar Rijeka (preuzeto 21.6.2024.)

1.8. Klasifikacija karcinoma dojke

Za određivanje opsega bolesti i određivanje stadija raka dojke koristi se TNM klasifikacija (53):

Primarni tumor (T):

Tx – primarni tumor se ne može odrediti

T0 – nema dokaza o postojanju primarnog tumora

Tis – karcinom in situ

Tis (DCIS) – duktalni karcinom in situ

Tis (LCIS) – lobularni karcinom in situ

Tis (Paget) – Pagetova bolest bradavice bez tumora

T1 – tumor ≤ 20 mm u najvećem promjeru

T1mi – tumor ≤ 1 mm u najvećem promjeru

T1a – tumor promjera od 1 do 5 mm

T1b – tumor promjera od 5 do 10 mm

T1c – tumor promjera od 10 do 20 mm

T2 – tumor promjera od 20 do 50 mm

T3 – tumor \geq 50 mm u najvećem promjeru

T4 – tumor bilo koje veličine koji zahvaća kožu i/ili stjenku prnog koša

T4a- infiltracija stjenke prsnog koša (osim m. pectoralis major)

T4b – edem kože (peau d' orange) i/ili egzulcerirani tumor i/ili satelitski čvorići

T4c – T4a i T4b

T4d – inflamatorni karcinom dojke

Regionalni limfni čvorovi (N):

Nx – regionalni limfni čvorovi ne mogu se pregledati

N0 – nema metastaza u regionalnim limfnim čvorovima

N1 – metastaze u pomičnim limfnim čvorovima ipsilateralne pazušne jame

N2 – metastaze u limfnim čvorovima ipsilateralnog pazuha koji

N2a – limfni čvorovi su međusobno fiksirani i/ili infiltriraju okolno tkivo

N2b – klinički manifestne metastaze uz a. mammariu internu, bez metastaza u pazušnim limfnim čvorovima

N3 – metastaze u

N3a – ipsilateralnim infraklavikularnim limfnim čvorovima ili uz a. mammariju internu

N3b – metastaze u ipsilateralnim limfnim čvorovima uz a. mammariju internu i u pazušnim limfnim čvorovima

N3c – metastaze u ipsilateralnim supraklavikularnim limfnim čvorovima

Udaljene metastaze (M):

Mx – udaljene metastaze se ne mogu ustanoviti

M0 – bez udaljenih metastaza

M1 – postoje udaljene metastaze

Stadij bolesti određuje se prema TNM klasifikaciji (tablica 1) te je ključan za terapiju i prognozu bolesti (53):

Tablica 1. Stadij bolesti određeni prema TNM klasifikaciji

Stadij bolesti	T	N	M
Stadij 0	Tis	N0	M0
Stadij IA	T1	N0	M0
Stadij IB	T0	N1mi	M0
	T1	N1mi	M0
Stadij IIA	T0	N1	M0
	T1	N1	M0
	T2	N0	M0
Stadij IIB	T2	N1	M0
	T3	N0	M0
Stadij IIIA	T0	N2	M0
	T1	N2	M0
	T2	N2	M0
	T3	N1	M0
	T3	N2	M0
Stadij IIIB	T4	N0	M0
	T4	N1	M0
	T4	N2	M0
Stadij IIIC	bilo koji T	N3	M0
Stadij IV	bilo koji T	bilo koji N	M1

2. CILJEVI I HIPOTEZE

Ciljevi ovog istraživanja su:

C1: Usporediti procijenjenu veličinu tumora dojke pomoću kontrastne mamografije i magnetske rezonancije.

C2: Istražiti u kojoj mjeri magnetska rezonancija podcjenjuje ili precjenjuje veličinu tumora u odnosu na konačnu, patohistološki određenu veličinu tumora.

C3: Istražiti u kojoj mjeri kontrastna mamografija podcjenjuje ili precjenjuje veličinu tumora u odnosu na konačnu, patohistološki određenu veličinu tumora.

Hipoteze:

H1: Veličina tumora dojke procijenjena pomoću magnetske rezonancije bit će statistički značajno veća od veličine procijenjene pomoću kontrastne mamografije.

H2: Magnetska rezonancija precjenjuje veličinu tumora u odnosu na konačnu, patohistološki određenu veličinu tumora.

H3: Kontrastna mamografija podcjenjuje veličinu tumora u odnosu na konačnu, patohistološki određenu veličinu tumora.

3. ISPITANICI (MATERIJALI) I METODE

3.1. Ispitanici

Podaci su retrospektivno prikupljeni za pacijentice koje su u razdoblju od ožujka 2018. do siječnja 2024. godine u Centru za prevenciju i dijagnostiku kroničnih bolesti Doma zdravlja Primorsko-goranske županije (PGŽ) podvrgnute oslikavanju kontrastnom mamografijom te kod kojih je postavljena dijagnoza maligne lezije u dojci. U svrhu procjene proširenosti bolesti indicirana im je magnetska rezonancija dojki koja je izvršena na Odjelu za abdominalnu radiologiju i radiologiju dojki Kliničkog bolničkog centra (KBC) Rijeka.

3.2. Postupak

Pregledana dokumentacija za obradu podataka sadrži matični broj ispitanika, dob i spol te mamografsku gustoću dojki koja se prema Američkom koledžu za radiologiju klasificira u četiri stupnja (A, B, C ili D). Evidentiran je najveći promjer tumora izražen u milimetrima (mm) određen na CEM-u, MR-u i konačnom patohistološkom nalazu. Od PHD podataka za potrebe istraživanja evidentirani su status estrogenskih receptora (ER), progesteronskih receptora (PR), indeks proliferacije Ki67, ekspresija HER2 receptora te status limfnih čvorova (pN).

Za statističku obradu podataka korišten je programski paket Statistica 14.0.0.15 (TIBCO Software Inc.).

Za ispitivanje jesu li podaci o veličini tumora određeni na MR, CEM i patohistološki u skladu s normalnom raspodjelom korišten je Kolmogorov-Smirnovljev test. Test je pokazao da su podaci za sve tri varijable u skladu s normalnom raspodjelom te su kao mjere centralne tendencije i varijabilnosti podataka korišteni aritmetička sredina i standardna devijacija. S obzirom na to da podaci slijede normalnu raspodjelu za testiranje hipoteza H1, H2 i H3 korišten je t-test za nezavisne uzroke na razini značajnosti od 5 %. Dodatno, izračunat je Pearsonov koeficijent korelacije (PCC) između veličine tumora određene MR-om i PHD-om te između veličine tumora određene CEM-om i PHD-om.

3.3. Etički aspekti istraživanja

Za ovo je istraživanje zatraženo odobrenje Etičkog povjerenstva te je isto odobreno uz potvrdu Etičkog povjerenstva KBC-a Rijeka (Klasa: 003-05/24-1/14, Ur. Broj: 2170-29-02/1-24-2). Istraživanje je provedeno u skladu s etičkim smjernicama i standardima propisanim za istraživanja u medicini i zdravstvu, uključujući osnove dobre kliničke prakse, Helsinšku deklaraciju, Zakon o zdravstvenoj zaštiti Republike Hrvatske (NN 150/80, 71/10, 139/10, 22/11, 84/11, 154/11, 12/12, 35/12, 70/12, 144/12, 82/13, 159/13, 22/14, 154/14), Zakon o zaštiti prava pacijenata Republike Hrvatske (NN 169/04, 37/08) i Zakon o zaštiti osobnih podataka (GDPR).

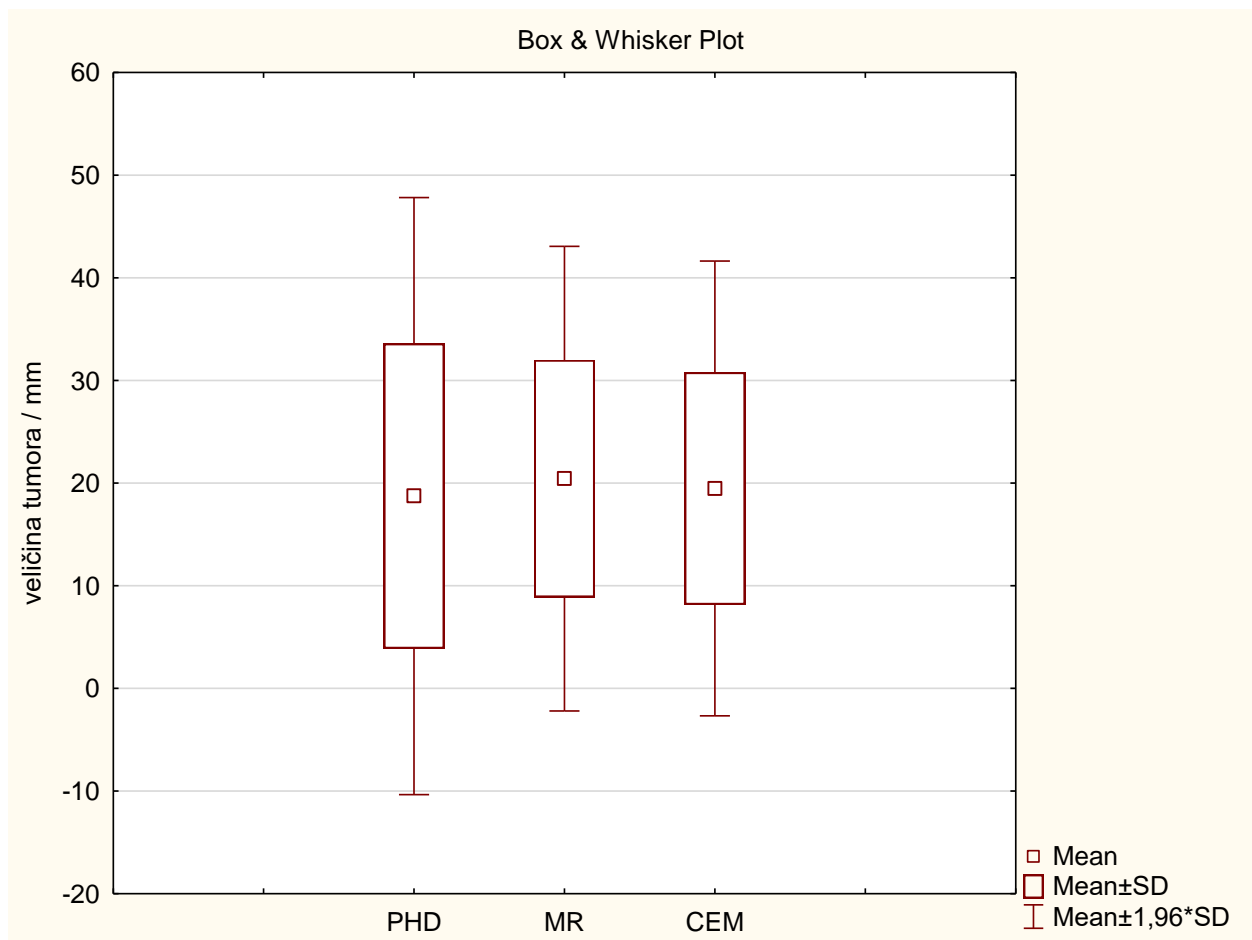
4. REZULTATI

Za provođenje ovog istraživanja analizirani su podaci za ukupno 250 žena koje su bile podvrgnute CEM-u. Od ukupnog broja ispitanica, 23 pacijentice zadovoljile su uključne kriterije. Uključni kriteriji obuhvaćali su: provedenu pretragu CEM, MR dojki, operativni zahvat koji je izvršen u KBC Rijeka te dostupan patohistološki nalaz (PHD).

Isključni kriteriji su: pacijentice koje su bile podvrgnute neoadjuvantnoj kemoterapiji (n = 2) s obzirom na to da je terapija smanjila tumor, čime nije bilo moguće usporediti mjere na MR-u i CEM-u s konačnim PHD nalazom. Pacijentice kod kojih je konačan PHD nalaz ukazao na leziju nejasnog malignog potencijala (B3 lezija), kao što su papilom i radijalni ožiljak, isključene su iz istraživanja s obzirom na to da se ne radi o malignim lezijama (n = 2). Od ukupno 250 pacijentica podvrgnute CEM-u, njih 223 nije imalo MR dojki.

Tablica 2. Veličine tumora određene PHD-om , MR-om i CEM-om prikazane aritmetičkom sredinom i standardnom devijacijom

	Veličina tumora / mm
PHD	18,7±14,8
MR	20,4±11,5
CEM	19,5±11,3



Grafikon 1. Prikaz veličine tumora određene PHD-om, MR-om i CEM-om

Prosječne vrijednosti izmjerenih tumora korištenjem MR-a i PHD-a ukazuju na to da MR precjenjuje stvarnu veličinu tumora, što je u skladu s drugom hipotezom (H2). Nadalje, prosječne vrijednosti tumora izmjerene pomoću CEM-a veće su od onih izmjerenih pomoću PHD-a, što također sugerira da CEM precjenjuje stvarnu veličinu tumora, čime je treća hipoteza opovrgnuta (H3).

Kako bi se utvrdilo postoji li statistički značajna razlika u veličinama tumora određenih pomoću MR-a i CEM-a, korišten je t-test za nezavisne varijable. Rezultati t-testa pokazali su da nema statistički značajne razlike u veličinama tumora određenih pomoću MR-a i CEM-a ($p=0,8$). Iako je srednja vrijednost veličine tumora izmjerena pomoću MR-a bila nešto veća od one izmjerene pomoću CEM-a, ta razlika nije statistički značajna na razini značajnosti od 5%, čime je prva hipoteza odbačena.

Rezultati t-testa za veličinu tumora određenu pomoću MR-a i konačnu veličinu tumora određenu pomoću PHD-a pokazali su da ne postoji statistički značajna razlika između ove dvije varijable ($p=0,7$). Slično tome, t-test između veličine tumora određene pomoću CEM-a i veličine određene pomoću PHD-a također nije pokazao statistički značajnu razliku ($p=0,9$).

Pearsonov koeficijent korelacije iznosio je 0,73 ($p<0,001$) između veličine tumora određene MR-om i PHD-om te 0,75 ($p<0,001$) između veličine tumora određene CEM-om i PHD-om. Oba koeficijenta korelacije pokazuju jaku pozitivnu korelaciju.

5. RASPRAVA

Rak dojke najčešća je zloćudna bolest među ženama u razvijenim zemljama. Radi se o heterogenoj bolesti koja se razlikuje po patohistološkim karakteristikama, odgovoru na terapiju i ishodu (73).

Kod žena s novodijagnosticiranim rakom dojke, preoperativna procjena proširenosti (tzv. *staging*) omogućuje optimalnu strategiju liječenja. Za to je potrebno procijeniti opseg tumora unutar dojke te prisutnost metastaza u pazušnim limfnim čvorovima. Zbog sličnosti u temeljnom principu, CEM se sve više razmatra kao alternativa MR-u svrhu *staginga* (74).

CEM je obećavajuća tehnika oslikavanja koja pokazuje visoku dijagnostičku učinkovitost u otkrivanju raka dojke. Ova metoda koristi intravensku primjenu jednog kontrastnog sredstva, pružajući pritom i anatomske i funkcionalne informacije u istom pregledu. Projekcije generirane snopom X-zraka niže energije usporedive su s projekcijama kod standardne digitalne mamografije, dok rekombinirana projekcija prikazuje poboljšanja slična onima na magnetskoj rezonanci dojke. Osim visoke dijagnostičke učinkovitosti, CEM je financijski pristupačnija i dostupnija opcija u usporedbi s magnetskom rezonancijom, što ga čini potencijalno šire primjenjivim dijagnostičkim alatom. Manji nedostaci uključuju primjenu ionizirajućeg zračenja i nešto veću apsorbiranu dozu predanu pacijentu u odnosu na standardnu mamografiju te rizik od alergijskih reakcija na kontrast (60).

S druge strane, MR dojki nedvojbeno je najosjetljivija metoda za otkrivanje raka dojke s izvrsnom osjetljivošću i dobrom specifičnošću. Koristi se za procjenu opsega bolesti i dodatnih lezija u ipsilateralnoj i kontralateralnoj dojci (1).

Precizno predviđanje veličine tumora ključno je za planiranje optimalnog kirurškog liječenja. Precjenjivanje veličine tumora može dovesti do nepotrebnog uklanjanja zdravog tkiva dojke, dok podcjenjivanje može rezultirati zahvaćanjem tumora u kirurškim rubovima, što znači da ekscizija nije radikalna (76).

Kako bi istražili točnost mjerenja veličine tumora između CEM- a i MR-a, Fallenberg i suradnici izračunali su Pearsonov koeficijent korelacije za oba modaliteta, koristeći PHD veličinu kirurškog uzorka kao zlatni standard. Utvrdili su da je Pearsonov koeficijent korelacije između CEM-a i PHD-a iznosio 0,733 ($p < 0,0001$), što je bolje od 0,654 ($p < 0,0001$) za MRI dojke (75). Cheung i suradnici zabilježili su Pearsonov koeficijent korelacije od 0,77 za CEM i 0,84 za MRI dojke ($p \leq 0,001$) (76). Lobbes i suradnici ne samo da su izračunali PCC, koji je

iznosio 0,905 za CEM i 0,915 za MRI (oba $p < 0,0001$), već su također pokazali da MR dojke ima tendenciju lagano precjenjivati veličinu tumora (srednja razlika +2 mm), dok CEM nema tendenciju precjenjivanja veličine tumora. Uz to, istraživali su bi li dodatni MR dojke bio koristan uz CEM kada se razmatra onkološki siguran kirurški rub od 1 cm. U svojoj analizi otkrili su da MR dojke nije pružio relevantne dodatne informacije u vezi s mjerenjem veličine tumora u niti u jednom od 57 slučajeva (77). Stoga se čini da mjerenja veličine tumora pomoću CEM-a pokazuju visoku korelaciju i slaganje s konačnim PHD rezultatima, s točnošću usporedivom s MR-om dojke (74).

Naše vrijednosti također pokazuju sličnu tendenciju kao i rezultati Cheung i suradnika, s vrijednostima koje ukazuju na visoku korelaciju između CEM-a i PHD-a. Međutim, naši su rezultati nešto niži u usporedbi s radom Lobbes i suradnika. Kada je koeficijent korelacije između 0,5 i 0,7 znači da je korelacija umjerena i pozitivna. S obzirom na to da su neki od autora imali vrijednosti $r < 0,7$ jedan je od mogućih razloga razlike u rezultatima manji broj ispitanika u našem istraživanju. U većim istraživanjima obično postoji veća statistička značajnost koja može rezultirati preciznijim i pouzdanijim rezultatima.

Rezultati ovog istraživanja pružaju važan doprinos postojećim istraživanjima o točnosti mjerenja veličine tumora pomoću različitih slikovnih metoda. Utvrdili smo da MR precjenjuje veličinu tumora u odnosu na konačnu, PHD određenu veličinu tumora, što je u skladu s drugim istraživanjima poput istraživanja Fallenberg i suradnika, koji su također zabilježili precjenjivanje tumora pomoću MR-a. Pearsonov koeficijent korelacije od 0,654 između MR-a i PHD-a, zabilježen u njihovom istraživanju, ukazuje na sličan trend precjenjivanja kao što je prikazano u ovom istraživanju.

Rezultati istraživanja za CEM pokazali su da, suprotno našoj hipotezi, i CEM precjenjuje veličinu tumora. Ovo je u suprotnosti s rezultatima nekih ranijih studija, poput Cheungi i suradnika, koji su našli visoku korelaciju između CEM-a i PHD mjerenja s PCC-om od 0,77, no nisu spomenuli značajno precjenjivanje. Lobbes i suradnici također su prikazali visoku korelaciju s PCC-om od 0,905 za CEM, ali su pokazali da MRI ima tendenciju precjenjivanja, dok to za CEM nije bio slučaj. Moguće je da razlike u tehnologiji, protokolima skeniranja ili populaciji pacijenata između različitih studija doprinose ovim razlikama u rezultatima. Nedostatak statistički značajne razlike između veličina tumora određenih pomoću MR-a i CEM-a ($p=0,8$) u našem istraživanju u skladu je s nekim prethodnim istraživanjima, ali ukazuje na potrebu za daljnjim istraživanjima kako bi se preciznije odredila točnost navedenih

metoda. Moguće je da varijabilnost u procjeni veličine tumora između različitih modaliteta proizlazi iz inherentnih karakteristika svakog modaliteta, kao što su različite razlučivosti tkiva, kontrastna sredstva, te subjektivna interpretacija od strane radiologa.

Naši t-testovi nisu pokazali statistički značajnu razliku između veličina tumora određenih pomoću MR-a i PHD-a ($p=0,7$), niti između CEM-a i PHD-a ($p=0,9$), što može ukazivati na to da, unatoč precjenjivanju, obje metode pružaju relativno dosljedne rezultate u usporedbi s PHD nalazima. Ovaj rezultat je također u skladu s nalazima Lobbes i suradnika, koji su pokazali visoku korelaciju između oba slikovna modaliteta i PHD nalaza, ali s različitim tendencijama u precjenjivanju.

Rezultati podržavaju korištenje i MR-a i CEM-a kao korisnih alata za preoperativni *staging* tumora dojke, ali naglašavaju potrebu za oprezom pri interpretaciji rezultata, posebno s obzirom na to da postoji tendencija precjenjivanja veličine tumora. Daljnja istraživanja su potrebna kako bi se bolje razumjela varijabilnost među različitim slikovnim modalitetima i kako bi se optimizirali protokoli za točno mjerenje tumora.

Istraživanje ima nekoliko ograničenja koja treba uzeti u obzir pri interpretaciji rezultata. Prvo, provedena je retrospektivna analiza, što može dovesti do određenih pristranosti u prikupljanju i interpretaciji podataka. Retrospektivne studije često ovise o dostupnosti i kvaliteti postojećih podataka, što može ograničiti pouzdanost zaključaka.

Uzorkovanje u ovom istraživanju također predstavlja ograničenje s obzirom na to da je relativno malen i može biti nereprezentativan za širu populaciju. Osim toga, uzorak je selektivan, što znači da su uključeni samo ispitanici iz određene ustanove ili regije, čime se smanjuje mogućnost generalizacije rezultata na druge populacije.

Pri stranost može nastati i zbog različitih faktora povezanih s tehnikom i interpretacijom slikovnih metoda. Na primjer, već spomenuta, subjektivna interpretacija od strane radiologa može utjecati na rezultate, kao i varijacije u protokolima oslikavanja između različitih uređaja i centara. Također, prisutnost interoperatorne varijabilnosti može utjecati na točnost i dosljednost mjerenja.

Konačno, ograničenje predstavlja i nedostatak longitudinalnih podataka koji bi omogućili praćenje promjena veličine tumora tijekom vremena i utjecaj različitih terapija na rezultate mjerenja. Bez ovih podataka, teško je procijeniti dugoročne učinke različitih slikovnih metoda na ishod liječenja pacijenata.

Uzimajući u obzir navedena ograničenja, naši rezultati pružaju vrijedne uvide, ali je potrebna oprezna interpretacija i daljnja istraživanja kako bi se potvrdili ovi nalazi i unaprijedilo razumijevanje točnosti različitih slikovnih metoda u mjerenju veličine tumora dojke.

6. ZAKLJUČAK

Na temelju provedenog istraživanja utvrđeno je nekoliko ključnih zaključaka. Magnetska rezonancija i kontrastna mamografija pokazuju tendenciju precjenjivanja veličine tumora dojke u odnosu na konačnu patohistološki veličinu. Unatoč tome, postojanje jake pozitivne korelacije između obje metode i veličine tumora određene patohistološki ($p < 0,001$) sugerira da su obje metode relativno dosljedne u procjeni veličine tumora.

Ovi rezultati podržavaju upotrebu MR-a i CEM-a kao korisnih alata za preoperativni *staging* tumora dojke. Međutim, potrebna je oprezna interpretacija rezultata zbog tendencije precjenjivanja veličine tumora, što može utjecati na kirurško planiranje i odluku o liječenju. Dodatna istraživanja su potrebna kako bi se bolje razumjela varijabilnost među različitim slikovnim modalitetima i kako bi se optimizirali protokoli za precizno mjerenje tumora.

Ograničenja ovog istraživanja uključuju retrospektivni pristup, relativno mali uzorak i selektivnost ispitanika iz određene regije, što može utjecati na generalizaciju rezultata. Također, varijabilnost u interpretaciji i tehnici oslikavanja može doprinijeti razlikama u rezultatima. Unatoč tim ograničenjima, rezultati pružaju vrijedne uvide u točnost različitih slikovnih metoda u mjerenju veličine tumora dojke.

Za daljnje unapređenje dijagnostike raka dojke, potrebno je provesti dodatna istraživanja s većim uzorkom i uključiti longitudinalne podatke kako bi se bolje razumjeli dugoročni učinci različitih slikovnih metoda na ishod liječenja pacijenata.

LITERATURA

1. Hodler J, Kubik – Huch RA, von Schulthess GK, editors. Diseases of the Chest, Breast, Heart and Vessels 2019-2022: Diagnostic and Interventional Imaging. Department of Radiology, School of Clinical Medicine, University of Cambridge; 2019.
2. Hrvatska liga protiv raka. Rak dojke [Internet]. 2023 [citirano 20.12.2023]. Dostupno na: <https://hlpr.hr>
3. Gelardi F, Ragaini EM, Sollini M, Bernardi D, Chiti A. Contrast-Enhanced Mammography versus Breast Magnetic Resonance Imaging: A Systematic Review and Meta-Analysis. *Diagnostics (Basel)*. 2022;12(8):1890.
4. Hrvatski zavod za javno zdravstvo. Rano otkrivanje raka [Internet]. 2023 [citirano 20.12.2023]. Dostupno na: <https://hzjz.hr>
5. Lynge E, Bak M, von Euler-Chelpin M, Kroman N, Lernevall A, Mogensen NB, et al. Outcome of breast cancer screening in Denmark. *BMC Cancer*. 2017 Dec 28;17(1):897.
6. Danish Health Authority. National Screening Programme [Internet][citirano 27.5.2024]. Dostupno na: <https://sundhedsstyrelsen.dk>
7. Sectra Medical. The Story of Mammography Screening in Sweden. [Internet] citirano 27.5.2024]. Dostupno na: <https://sectra.com>
8. NYU Langone Health. Breast Cancer Screening. [Internet] citirano 27.5.2024]. Dostupno na: <https://nyulangone.org>
9. Todorovic J, Stamenkovic Z, Stevanovic A, Terzic N, Kissimova-Skarbek K, Tozija F, et al. The burden of breast, cervical, and colon and rectum cancer in the Balkan countries, 1990–2019 and forecast to 2030. *Archives of Public Health*. 2023 Aug 24;81(1):156.
10. Ebell MH, Thai TN, Royalty KJ. Cancer screening recommendations: an international comparison of high income countries. *Public Health Rev*. 2018 Dec 2;39(1):7.
11. Trieu PDY, Mello-Thoms CR, Barron ML, Lewis SJ. Look how far we have come: BREAST cancer detection education on the international stage. *Front Oncol*. 2023 Jan 4;12:108
12. Tavakoli B, Feizi A, Zamani-Alavijeh F, Shahnazi H. Factors influencing breast cancer screening practices among women worldwide: a systematic review of observational and qualitative studies. *BMC Womens Health*. 2024 Apr 27;24(1):268.
13. Vrdoljak E et al. Klinička onkologija. Zagreb: Medicinska naklada; 2006.

14. Katedra za radiologiju KBC Rijeka. Mamografija (brošura). Rijeka: Katedra za radiologiju KBC Rijeka; 2017.
15. Fajdić J. Suvremeni pristupi u dijagnostici i liječenju bolesti dojke. Osijek: Medicinska naklada; 2006.
16. Prutki M, Petrovečki M, Valković Zujčić P, Ivanac G, Tadić T, Miletić D, et al. . Smjernice za radiološko dijagnosticiranje i praćenje bolesnica oboljelih od raka dojke. Liječnički vjesnik. 2022;144(1–2).
17. Dumky H, Leifland K, Fridell K. The Art of Mammography with Respect to Positioning and Compression—A Swedish Perspective. J Radiol Nurs. 2018;37(1):1–48.
18. EIZO Corporation. Radiforce GX540 [Internet]. [citirano 27.5.2024]. Dostupno na: <https://eizo.com>
19. EIZO Corporation. Mammography [Internet]. [citirano 27.5.2024]. Dostupno na: <https://eizo.com>
20. Smith RA, Duffy SW, Gabe R, Tabar L, Yen AMF, Chen THH The randomized trials of breast cancer screening: what have we learned? Radiol Clin North Am. 2013;42(5):793–806.
21. American Cancer Society. Cancer Facts & Figures 2021. Atlanta: American Cancer Society; 2021.
22. Kim EY, Youn I, Lee KH, Yun JS, Park YL, Park CH et al. Diagnostic Value of Contrast-Enhanced Digital Mammography versus Contrast-Enhanced Magnetic Resonance Imaging for the Preoperative Evaluation of Breast Cancer. J Breast Cancer. 2018;21(4):453–62.
23. Elmore JG, Barton MB, Moceri VM, Polk S, Arena PJ, Fletcher SW. Ten-year risk of false positive screening mammograms and clinical breast examinations. New England Journal of Medicine. 2005;338(16):1089–96.
24. Boyd NF, Guo H, Martin LJ, Sun L, Stone J, Fishell E et al. Mammographic density and the risk and detection of breast cancer. New England Journal of Medicine. 2007;356(3):227–2336.
25. Bevers TB, Helvie M, Bonaccio E, Calhoun KE, Daly MB, Farrar WB et al. Breast Cancer Screening and Diagnosis, Version 3.2018, NCCN Clinical Practice Guidelines in Oncology. Journal of the National Comprehensive Cancer Network. 2018;16(11):1362–1389.
26. D’Orsi CJ, Sickles EA, Mendelson EB, Morris EA et al. ACR BI-RADS® Mammography. In: ACR BI-RADS® Atlas, Breast Imaging Reporting and Data System. Reston, VA: American College of Radiology; 2017.

27. Mandelblatt JS, Corin KA, Bailey S, Berry DA, de Koning HJ, Draisma G, et al. Effects of mammography screening under different screening schedules: model estimates of potential benefits and harms. *Ann Intern Med.* 2009;151(10):738–747.
28. Travis LB, Hill DA, Dores GM, Gospodarowicz M, van Leeuwen FE, Holowaty E, et al. Breast cancer following radiotherapy and chemotherapy among young women with Hodgkin disease. *JAMA.* 2005;290(4):465–475.
29. American College of Radiology. *ACR Practice Parameter for the Performance of Screening and Diagnostic Mammography.* Reston, VA: American College of Radiology; 2018.
30. Baker JA, SooMS. Breast ultrasound: characteristics and technique. In: Berg WA editor. *Diagnostic Imaging: Breast.* Philadelphia: Elsevier; 2018. p. 1-20
31. Silverstein MJ, Feldman SH, Wazer DE, Morrow M. Ductal Carcinoma In Situ of the Breast (DCIS): Consensus Conference II. *J Am Coll Surg.* 2015;201(4):616–628.
32. Houssami N, Sanders C. Mammographic–histologic correlation of breast carcinoma in situ. *Breast J.* 2007;13(1):65–67.
33. Nass SJ, Henderson IC, Lashof JC. *Mammography and Beyond: Developing Technologies for the Early Detection of Breast Cancer.* Washington, DC: National Academies Press; 2016.
34. Berg WA, Butler PF. Optimizing Mammographic Techniques for Improved Diagnostic Accuracy and Reduced Discomfort. *Journal of the American College of Radiology.* 2014;11(12):1157–1166.
35. Harvey JA, Jacobson D, Roth S, et al.. Impact of Patient Instructions on Mammography Artifact Rates. *Radiology.* 2018;287(2):435–441.
36. Mayo Clinic. *Mammogram.* Rochester, MN: Mayo Clinic; 2021.
37. Chong A, Weinstein SP, McDonald ES, Conant EF. Digital Breast Tomosynthesis: Concepts and Clinical Practice. *Radiology.* 2019;292(1):1–14.
38. Michell MJ, Iqbal A, Wasan RK, Evans DR, Peacock C, Lawinski CP, et al. A comparison of the accuracy of film-screen mammography, full-field digital mammography, and digital breast tomosynthesis. *Clin Radiol.* 2012;67(10):976–981.
39. Bernardi D, Ciatto S, Pellegrini M, Anesi V, Fanto C, Valentini M, et al. Application of breast tomosynthesis in screening: incremental effect on mammography acquisition and reading time. *Br J Radiol.* 2012;85(1020):1174–1178.

40. Conant EF, Barlow WE, Herschorn SD, Weaver DL, Beaber EF, Tosteson ANA, et al. Association of digital breast tomosynthesis vs digital mammography with cancer detection and recall rates by age and breast density. *JAMA Oncol.* 2016;2(6):725–732.
41. McDonald ES, Oustimov A, Weinstein SP, et al. Effectiveness of digital breast tomosynthesis compared with digital mammography: outcomes analysis from 3 years of breast cancer screening. *JAMA Oncol.* 2016;2(6):737–743.
42. Philpotts LE. Can Digital Breast Tomosynthesis Improve Screening Outcomes in Women With Dense Breast Tissue? *JAMA Oncol.* 2017;3(1):133–134.
43. Skaane P, Bandos AI, Gullien R, Eben EB, Ekseth U, Haakenaasen U, et al. Comparison of digital mammography alone and digital mammography plus tomosynthesis in a population-based screening program. *Radiology.* 2013;267(1):47–56.
44. Berg WA. Breast ultrasound: characteristics and technique. In: Berg WA, Leung JW, editors. *Diagnostic Imaging: Breast.* 3rd ed. Philadelphia: Elsevier; 2018. p 1-20
45. Davenport MS, Khalatbari S, Dillman JR, Cohan RH, Caoili EM, Ellis JH. Contrast material-induced nephrotoxicity and intravenous low-osmolality iodinated contrast material. *Radiology.* 2013;267(1):94–105.
46. Lee CI, Dershaw DD, Kopans D, Evans P, Monsees B, et al. Breast cancer screening with imaging: recommendations from the Society of Breast Imaging and the ACR on the use of mammography, breast MRI, breast ultrasound, and other technologies for the detection of clinically occult breast cancer. *J Am Coll Radiol.* 2014;11(1):18-27
47. Stavros AT, Thickman D, Rapp CL, Dennis MA, Parker SH, Sisney GA. Solid breast nodules: use of sonography to distinguish between benign and malignant lesions. *Radiology.* 2004;196(1):123–134.
48. Kim SH, Choi JS, Kim EK. Ultrasound-Guided Core Needle Biopsy of the Breast: A Review of Current Techniques and Literature. *Ultrasonography.* 2018;37(3):185–91.
49. Berg WA, Gutierrez L, NessAiver MS, Carter WB, Bhargavan M, Lewis RS, et al. Diagnostic accuracy of mammography, clinical examination, US, and MR imaging in preoperative assessment of breast cancer. *Radiology.* 2008;233(3):830–49.
50. Mendelson EB, Böhm-Vélez M, Berg WA, et al. *ACR BI-RADS® Atlas—Ultrasound.* American College of Radiology; 2013.
51. Matas A, Kusić ZR. Kontrastna mamografija. [Split]: Sveučilište u Splitu, Odjel za zdravstvene studije; 2022.

52. Hebrang A, Kusić ZR. Radiologija. In: Radiologija. Zagreb: Medicinska naklada; 2007. p. 349–60
53. Morris EA, Liberman L. Breast MRI Diagnosis and Intervention. New York: Springer; 2005.
54. Berg WA, Zhang Z, Lehrer D, et al. Detection of breast cancer with addition of annual screening ultrasound or a single screening MRI to mammography in women with elevated breast cancer risk. JAMA. 2012;
55. Sardanelli F, Giuseppetti GM, Panizza P et al. Sensitivity of MRI versus mammography for screening women with familial risk of breast cancer: the Italian Trial. J Clin Oncol. 2010.
56. Mann RM, Balleyguier C, Baltzer PA et al. Breast MRI: EUSOBI recommendations for women's information. Eur Radiol. 2015;25(12):3669–78.
57. Kuhl C. The current status of breast MR imaging part I. Choice of technique, image interpretation, diagnostic accuracy, and transfer to clinical practice. Radiology. 2007;244(2):356–78.
58. Damjanov I, Jukić S, Nola M, Marušić M. Patologija. In: Patologija. Zagreb: Medicinska naklada; 2011. p. 771–94.
59. Brkljačić B. Dojka i bolesti dojke. In: Šimunić V, editor. Ginekologija. Zagreb: Naklada Ljevak; 2021. p. 497–504.
60. Fajdić J. i sur. Operativna biopsija u benignih bolesti dojke. Medicinski vjesnik. 1990;22(4):133–6.
61. Lenicek T, Kusumović D, Stajduhar E, Dzombeta T, Jukić Z, Kruslin B. Expression of growth hormone and growth hormone receptor in fibroadenomas of the breast. Acta Clin Croat. 2013;52:235–9.
62. Dahnert W. Radiology Review Manual. 7th ed. Philadelphia, PA: Wolters Kluwer Health/Lippincott Williams & Wilkins; 2011.
63. Van Bockstal MR, Agahozo MC, Koppert LB, van Deurzen CHM, et al. A retrospective alternative for active surveillance trials for ductal carcinoma in situ of the breast. Int J Cancer. 2020;146(5):1189–97.
64. Carty NJ, Carter C, Rubin C, Ravichandran D, Royle GT, Taylor I. Management of fibroadenoma of the breast. Ann R Coll Surg Engl. 1995;77(2):127-30.
65. Guray M, Sahin AA. Benign breast diseases: classification, diagnosis, and management. Oncologist. 2006;11(5):435-49.

66. Dupont WD, Page DL. Risk factors for breast cancer in women with proliferative breast disease. *N Engl J Med*. 1985;312(3):146-51.
67. Šamija M, Jonjić N, Švajger A, Vrbanec D. *Tumori dojke*. Zagreb: Medicinska naklada; 2007.
68. Brnić Z, Brkljačić B, Drinković I, et al. Kliničke smjernice za neinvazivni rak dojke. *Liječnički Vjesnik*. 2012;134.
69. Brkljačić B, Brnić Z, Grgurević – Dujmić E, Jurković S, et al. Nacionalni program ranog otkrivanja raka dojke: Hrvatske smjernice za osiguranje kvalitete probira i dijagnostike raka dojke. 2017.
70. Miše I. Odnos i razlike između temeljnih kliničkih i tumorskih parametara invazivnog dukalnog i invazivnog lobularnog karcinoma dojke. *Zdravstveni glasnik*. 2022;8(1):45–58.
71. Lee SJ, Choi JW, Kim J, Lee JW, Kim HK, Chang JM et al. Characteristics of Metastatic Tumors to the Breast. *Cancer Res Treat*. 2018;
72. Arpino G, Weiss H, Lee AV, Schiff R, De Placido S, Osborne C, et al. Estrogen receptor-positive, progesterone receptor-negative breast cancer: association with growth factor receptor expression and tamoxifen resistance. *J Natl Cancer Inst*. 2004;
73. Černeka E, Valković Zujić P, Grebić D, Avirović M, Miletić D. Podudarnost procijenjene veličine rezidualnog tumorskog procesa magnetskom rezonancijom i patohistološkom dijagnostikom u pacijentica s karcinomom dojke nakon provedene neoadjuvantne kemoterapije. *Medicina Fluminensis*. 2020;56(2):147–56.
74. Lobbes MBI, Heuts EM, Moosdroff M, van Nijnatten TJA . Contrast enhanced mammography (CEM) versus magnetic resonance imaging (MRI) for staging of breast cancer: The pro CEM perspective. *Eur J Radiol*. 2021;142.
75. Fallenberg EM, Dromain C, Diekmann F, Engelken F, Krohn M, Singh JM, et al. Contrast-enhanced spectral mammography versus MRI: Initial results in the detection of breast cancer and assessment of tumour size. *Eur Radiol*. 2014;24:256–64.
76. Cheung YC, Juan YH, Lo YF, Lin YC, Yeh CH, Yuan SS, et. al. Preoperative Assessment of Contrast-Enhanced Spectral Mammography of Diagnosed Breast Cancers after Sonographic Biopsy: Correlation to Contrast-Enhanced Magnetic Resonance Imaging and 5-Year Postoperative Follow-Up. *Medicine (Baltimore)*. 2020;99(5).
77. Lobbes MBI, Lalji UC, Nelemans P, Houben I, Smidt ML, et al. The Quality of Tumor Size Assessment by Contrast-Enhanced Spectral Mammography and the Benefit of Additional Breast MRI. *J Cancer*. 2015;6(2):144–50.

PRIVITCI

Slike

Slika 1 Obostrana standardna mamografija u kraniokaudalnoj (A) i kosoj mediolateralnoj (B) projekciji. Dojke su involutivno promijenjene, gustoće ACR A. Izvor: arhiva Kliničkog zavoda za dijagnostičku i intervencijsku radiologiju, Klinički bolnički centar Rijeka (preuzeto 21.6.2024.)	3
Slika 2 Prikazane su kose mediolateralne projekcije desne dojke različitih gustoća. Osjetljivost mamografije opada s gustoćom. Najveća je u dojkama gustoće ACR A, a najmanja u ACR D. Izvor: arhiva Kliničkog zavoda za dijagnostičku i intervencijsku radiologiju, Klinički bolnički centar Rijeka (preuzeto 21.6.2024.).....	4
Slika 3 Obostrana standardna mamografija u kraniokaudalnoj (A) i kosoj mediolateralnoj (B) projekciji. Asterikom je označena pektoralno smještena sjena povećane gustoće, nepravilnih rubova u donjem medijalnom kvadrantu desne dojke. Patohistološki je potvrđen luminalni A tumor, pT1b N0. Izvor: arhiva Kliničkog zavoda za dijagnostičku i intervencijsku radiologiju, Klinički bolnički centar Rijeka (preuzeto 21.6.2024.)	6
Slika 4 Standardna mamografija lijeve dojke u kraniokaudalnoj (A) i kosoj mediolateralnoj projekciji. U projekciji donjeg vanjskog kvadranta vidljiv je areal gušćeg parenhima koji zahtjeva dodatnu obradu, nalaz je klasificiran BI-RADS 0. Tomosinteza u kosoj mediolateralnoj projekciji pokazuje uredan parenhim, bez patološkog supstrata. Konačna klasifikacija nalaza je BI-RADS 1, uredan nalaz. Izvor: arhiva Kliničkog zavoda za dijagnostičku i intervencijsku radiologiju, Klinički bolnički centar Rijeka (preuzeto 21.6.2024.)	10
Slika 5 Kontrastna mamografija, supstrakcijske projekcije obje dojke u standardnim projekcijama. U desnoj dojci areal nakupljanja kontrasta (strelica). Patohistološki je potvrđen invazivni lobularni tumor, luminalni A. Izvor: arhiva Kliničkog zavoda za dijagnostičku i intervencijsku radiologiju, Klinički bolnički centar Rijeka (preuzeto 21.6.2024.)	13
Slika 6 Razlika u ultrazvučnom prikazu involutivno (masne) supstituirane dojke (A) i dojke gustog žljezdanog parenhima (B) (prikazan je parenhim žene stare 20 godina). Izvor: arhiva Kliničkog zavoda za dijagnostičku i intervencijsku radiologiju, Klinički bolnički centar Rijeka (preuzeto 21.6.2024.)	15

Slika 7 Ultrazvuk omogućuje pregled u realnom vremenu. Prikazana je hiperehogena tvorba s posteriornim pojačanjem snopa, patohistološki potvrđen fibroadenom. Hiperehogena linija (strelica) je biopsijska igla koja se jasno vizualizira za vrijeme intervencije. Izvor: arhiva Kliničkog zavoda za dijagnostičku i intervencijsku radiologiju, Klinički bolnički centar Rijeka (preuzeto 21.6.2024.)	17
Slika 8 Ultrazvučni prikaz tkiva dojke povećane gustoće. Izvor: arhiva Kliničkog zavoda za dijagnostičku i intervencijsku radiologiju, Klinički bolnički centar Rijeka (preuzeto 21.6.2024.)	18
Slika 9 Uvećan jedan sloj tomosinteze desne dojke (A) prikazuje distorziju tkiva (strelica) koja ima korelat na ultrazvuku (B) u vidu hipoehogenog areala atenuacije UZV snopa (strelica). Na MR (C) područje pokazuje patološko nakupljanje kontrasta koje ne zadovoljava kriterij tvorbe (strelica). Izvor: arhiva Kliničkog zavoda za dijagnostičku i intervencijsku radiologiju, Klinički bolnički centar Rijeka (preuzeto 21.6.2024.).....	21
Slika 10 MR desne dojke, aksijalni presjek. Na drugoj suptrakciji prikazana je rubno imbibirana, centralno nekrotična masa malignih karakteristika koja odgovara trostruko negativnom tumoru. Izvor: arhiva Kliničkog zavoda za dijagnostičku i intervencijsku radiologiju, Klinički bolnički centar Rijeka (preuzeto 21.6.2024.)	22
Slika 11 Ultrazvučni prikaz fibroadenoma. Tvorba je lobulirana, oštro ograničena, hiperehogenija u odnosu na okolni parenhim kojeg ne infiltrira sa posteriornim pojačanjem UZV snopa. Izvor: arhiva Kliničkog zavoda za dijagnostičku i intervencijsku radiologiju, Klinički bolnički centar Rijeka (preuzeto 21.6.2024.).....	24
Slika 12 Uvećana projekcija lijeve dojke. Unutar gustog parenhima vidljive su sitne kalcifikacije. Patohistološki je verificiran duktalni karcinom in situ. Izvor: arhiva Kliničkog zavoda za dijagnostičku i intervencijsku radiologiju, Klinički bolnički centar Rijeka (preuzeto 21.6.2024.)	26

Tablice

Tablica 1 Stadij bolesti određeni prema TNM klasifikaciji	29
Tablica 2 Veličine tumora određene PHD-om , MR-om i CEM-om prikazane aritmetičkom sredinom i standardnom devijacijom	33

Grafikoni

Grafikon 1 Prikaz veličine tumora određene PHD-om, MR-om i CEM-om.....	34
--	----

KRATAK ŽIVOTOPIS PRVOSTUPNIKA

Rođena sam 1.10.2002. godine u Rijeci. Završila sam Osnovnu školu Ivana Rabljanina Rab, potom sam pohađala srednju školu Markantuna de Dominisa Rab, smjer Opća gimnazija. Upisala sam Preddiplomski stručni studija Radiološka tehnologija na Fakultetu zdravstvenih studija Sveučilišta u Rijeci 2021. godine.