

Indirektna radionuklidna cistografija kod djece

Đaković, Lorena

Undergraduate thesis / Završni rad

2024

Degree Grantor / Ustanova koja je dodijelila akademski / stručni stupanj: **University of Rijeka, Faculty of Health Studies / Sveučilište u Rijeci, Fakultet zdravstvenih studija**

Permanent link / Trajna poveznica: <https://um.nsk.hr/um:nbn:hr:184:854271>

Rights / Prava: [In copyright](#)/[Zaštićeno autorskim pravom.](#)

Download date / Datum preuzimanja: **2024-11-22**

Repository / Repozitorij:

[Repository of the University of Rijeka, Faculty of Health Studies - FHSRI Repository](#)



SVEUČILIŠTE U RIJECI
FAKULTET ZDRAVSTVENIH STUDIJA
PRIJEDIPLOMSKI STRUČNI STUDIJ RADIOLOŠKE TEHNOLOGIJE

Lorena Đaković

INDIREKTNA RADIONUKLIDNA CISTOGRAFIJA KOD DJECE

Završni rad

Rijeka, 2024.

UNIVERSITY OF RIJEKA
FACULTY OF HEALTH STUDIES
UNDERGRADUATE STUDY OF RADIOLOGIC TECHNOLOGY

Lorena Đaković
INDIRECT RADIONUCLIDE CYSTOGRAPHY IN CHILDREN
Final thesis

Rijeka, 2024.

Ovaj završni rad napravljen je na Kliničkom zavodu za nuklearnu medicinu, Kliničkog bolničkog centra Rijeka.

Mentor rada: izv. prof. dr. sc. Neva Giroto, dr. med.

Komentor rada: doc. dr. sc. Maja Ilić Tomaš, dr. med.

Završni rad obranjen je dana _____ u/na _____ pred
povjerenstvom u sastavu:

1. izv. prof. dr. sc. Tatjana Bogović Crnčić, dr. med.
2. izv. prof. dr. sc. Ivan Bubić, dr. med
3. izv. prof. dr. sc. Neva Giroto, dr. med.

Izvešće o provedenoj provjeri izvornosti studentskog rada

Opći podatci o studentu:

Sastavnica	FAKULTET ZDARVSTVENIH STUDIJA
Studij	PREDDIPLOMSKI STRUČNI STUDIJ RADIOLOŠKA TEHNOLOGIJA
Vrsta studentskog rada	ZAVRŠNI RAD
Ime i prezime studenta	LORENA ĐAKOVIĆ
JMBAG	0351013863

Podatci o radu studenta:

Naslov rada	INDIREKTNA RADIONUKLIDNA CISTOGRAFIJA KOD DJECE
Ime i prezime mentora	NEVA GIROTTO
Datum predaje rada	26.6.2024.
Identifikacijski br. podneska	2409344838
Datum provjere rada	27.6.2024.
Ime datoteke	INDIREKTNA RADIONUKLIDNA CISTOGRAFIJA KOD DJECE
Veličina datoteke	4.75 M
Broj znakova	40750
Broj riječi	6482
Broj stranica	43

Podudarnost studentskog rada:

Podudarnost (%)	11%
-----------------	-----

Izjava mentora o izvornosti studentskog rada

Mišljenje mentora	
Datum izdavanja mišljenja	27.6.2024.
Rad zadovoljava uvjete izvornosti	<input type="checkbox"/> DA
Rad ne zadovoljava uvjete izvornosti	<input type="checkbox"/>
Obrazloženje mentora (po potrebi dodati zasebno)	

Datum

27.6.2024.

Potpis mentora

Prof. M. Neven

Sadržaj

1. UVOD.....	1
1.1. <i>Mokraćni sustav</i>	1
1.2. <i>Bolesti mokraćnog sustava kod djece</i>	2
1.3. <i>Vezikoureteralni refluks kod djece</i>	4
1.4. <i>Dijagnostika vezikoureteralnog refluksa.....</i>	5
2. INDIREKTNA RADIONUKLIDNA CISTOGRAFIJA	6
2.1. <i>Nuklearna medicina</i>	6
2.2. <i>Gama kamera</i>	7
2.3. <i>Radiofarmaci</i>	9
2.4. <i>Dinamička scintigrafija bubrega i indirektna radionuklidna cistografija- izvođenje.....</i>	10
2.5. <i>Analiza scintigrama.....</i>	12
3. CILJEVI I HIPOTEZE	14
4. ISPITANICI I METODE	14
4.1. <i>Ispitanici</i>	14
4.2. <i>Metode</i>	14
5. RASPRAVA.....	23
6. ZAKLJUČAK	25
LITERATURA	26
PRIVITCI	28
ŽIVOTOPIS.....	35

POPIS KRATICA

AC - akutni cistitis

APN - akutni pijelonefritis

IMS - infekcije mokraćnog sustava

KeV - kilo elektronvolt, mjerna jedinica za energiju u atomskoj fizici

⁹⁹Mo - molibden-99

NaI - natrijev jodid

RN- refleksna nefropatija

^{99m}Tc- tehnećij-99m

^{99m}Tc-DTPA - tehnećij-99m dietilen-triamino-pentaoctena kiselina

^{99m}Tc-MAG3 - tehnećij-99m merkapt-acetil-triglicin

VUR - vezikoureteralni refluks

SAŽETAK

Dinamička scintigrafija bubrega slikovni je dijagnostički nuklearno medicinski postupak koji služi za prikaz morfologije, funkcije i drenaže kroz odvodni sustav bubrega. Kao nastavak dinamičke scintigrafije, moguć je dodatni segment snimanja, indirektna radionuklidna cistografija (IRC), kojom se detektira i procjenjuje vezikoureteralni refluks (VUR), povrat urina iz mokraćnog mjehura u ureter ili pijelom. Izvodi se bez kateterizacije mokraćnog mjehura i najčešće se primjenjuje kod djece. U radu je opisana priprema radiofarmaka i pacijenta te je detaljno opisan način izvođenja pretrage. Cilj je ovog istraživanja ustanoviti učestalost upućivanja djeteta na pretragu prema spolu, uputnoj dijagnozi, učestalost izvođenja uz dinamičku scintigrafiju, učestalost izvođenja drugih dijagnostičkih metoda te otkrivanje vezikoureteralnog refluksa ovom metodom.

Retrospektivno je analizirana dokumentacija 79 pacijenata (djece) od ukupno 302 djece upućene u Klinički zavod za nuklearnu medicinu Kliničkog bolničkog centra Rijeka na dinamičku scintigrafiju bubrega, tijekom 2022. i 2023. godine, kojima je učinjena i indirektna radionuklidna cistografija.

Zaključeno je da je indirektna radionuklidna cistografija nuklearno medicinski dijagnostički postupak koji se često izvodi kao nastavak dinamičke scintigrafije bubrega. Pretraga je pouzdanija u stupnjevanju i praćenju VUR-a, a rjeđe se koristi kod postavljanja dijagnoze. Istraživanje potvrđuje da se VUR najčešće klinički prezentira uroinfekcijom te da je češći kod djece ženskog spola, pa je i učestalost izvođenja pretrage kod njih veća. Manje izlaganje zračenju i izbjegavanje kateterizacije čine indirektnu radionuklidnu cistografiju prihvatljivijom dijagnostičkom metodom od drugih kojima se može otkriti VUR, što je naročito važno kod djece.

Ključne riječi: dinamička scintigrafija bubrega, indirektna radionuklidna cistografija, vezikoureteralni refluks

SUMMARY

Dynamic renal scintigraphy is an imaging diagnostic nuclear medicine procedure used to display the morphology, function, and drainage through the renal collecting system. As a follow-up to dynamic scintigraphy, an additional imaging segment, indirect radionuclide cystography (IRC), is possible, which evaluates and detects vesicoureteral reflux (VUR), the backward flow of urine from the bladder into the pyelon or ureter. It is performed without bladder catheterization and is most often used in children. This paper describes the preparation of radiopharmaceuticals and the patient and the detailed examination procedure. This research aims to establish the frequency of referral of children for examination by gender, referral diagnosis, the frequency of performing the procedure in addition to dynamic scintigraphy, the frequency of performing other diagnostic methods, and the detection of vesicoureteral reflux using this method.

Documentation of 79 patients (children) who underwent indirect radionuclide cystography out of a total of 302 children referred to the Clinical Department of Nuclear Medicine of the Clinical Hospital Center Rijeka for dynamic renal scintigraphy during 2022 and 2023 was retrospectively analyzed.

It was concluded that indirect radionuclide cystography is a nuclear medicine diagnostic procedure often performed as an extension of dynamic renal scintigraphy. The examination is more reliable in grading and monitoring VUR, but it is used less frequently in establishing a diagnosis. The research confirms that VUR most commonly presents clinically with urinary tract infection and is more frequent in female children, resulting in a higher frequency of examination in this group. Lower radiation exposure and the avoidance of catheterization make indirect radionuclide cystography a more acceptable diagnostic method than others that can detect VUR, which is especially important in children.

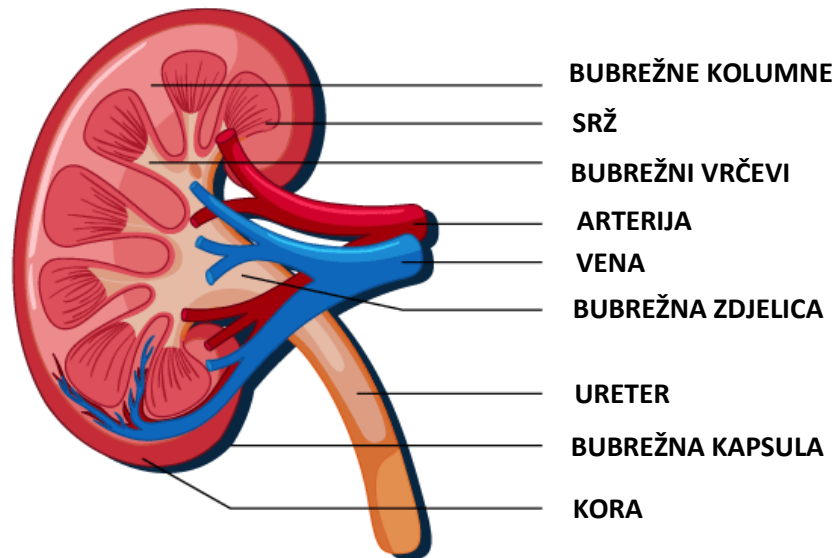
Keywords: dynamic renal scintigraphy, indirect radionuclide cystography, vesicoureteral reflux

1. UVOD

1.1. *Mokraćni sustav*

Mokraćnom sustavu pripadaju bubrezi, mokraćovod (ureter), mokraćni mjehur i mokraćna cijev (uretra). Sustav ima vitalnu ulogu u stvaranju i izlučivanju mokraće tj. održavanju homeostaze u tijelu, putem filtracije krvi, eliminacije otpadnih tvari i toksina, regulacije volumena i sastava tjelesnih tekućina, elektrolita te održavanja acidobazne ravnoteže (1,2).

Bubrezi su parni parenhimatozni organ oblika zrna graha, smješteni lumbalno u retroperitonealnom prostoru, postranično uz kralješke od posljednjeg torakalnog do 3.lumbalnog, pri čemu je desni bubreg zbog prisutnosti jetre uvijek nešto niže položen od lijevog. U odrasla čovjeka bubreg ima težinu 120-300 g, približno je veličine stisnute šake. Izgrađuju ga srž i kora, dvije različite komponentne, što je vidljivo na uzdužnom presjeku (1). Svaki bubreg obložen je slojem masnog tkiva koji djeluje kao zaštita i sadrži više od milijun nefrona. Oni su osnovne morfološke i funkcijske jedinice bubrega koje se sastoje od Malpighijeva tjelešca i bubrežnih kanalića (tubula). Malpighijevo tjelešce izgrađeno je od dvaju dijelova, glomerula i glomerularne (Bowmannove) čahure. Glomerul jest klupko krvnih kapilara koje filtriraju krv, okruženo Bowmannovom čahuricom. Na medijalnom rubu bubrega nalazi se hilus, mjesto gdje ulazi bubrežna arterija, a izlaze mokraćovod, limfne žile i vene. To je ujedno i mjesto gdje započinje sustav odvodnih mokraćnih kanala. U navedenom dijelu bubrega gornji dio mokraćovoda je spljošten, ljevkast (tzv. bubrežna zdjelica) te se u njega otvaraju bubrežne čašice. Filtriranjem krvi u glomerulima započinje proces stvaranja mokraće, koja se dalje prenosi u Bowmannovu čahuru. Nakon što se filtrat sakupi u čahuri, putuje kroz mokraćovode do mokraćnog mjehura, gdje se privremeno zadržava. Konačno, mokraća napušta tijelo putem mokraćne cijevi.



Slika 1. Anatomija bubrega

(Izvor: modificirano prema: <https://byjus.com/biology/kidney-structure-function-and-related-diseases/>)

1.2. *Bolesti mokraćnog sustava kod djece*

Razlikujemo dvije osnovne kategorije bolesti mokraćnog sustava: benigne i maligne. U benignu skupinu spadaju stanja poput opstrukcije mokraćnih puteva i infekcije, dok u malignu kategoriju ubrajamo prisutnost zloćudnih tumora (3).

Najčešće bolesti mokraćnog sustava kod djece su razvojne anomalije pojedinih dijelova te infekcije.

Infekcije mokraćnog sustava su češće u djevojčica, javljaju se u oko 5% te u 1,5% dječaka. Ipak, tijekom prvih 12 mjeseci života rizik za nastanak uroinfekcije veći je u dječaka nego u djevojčica iako se cirkumcijom u novorođenačkom razdoblju taj rizik može smanjiti za deset puta (4). U djevojčica su češće i opetovane uroinfekcije, bez obzira postoji li u podlozi razvojna anomalija. *Escherichia coli*, kao dominantni patogen, odgovorna je za većinu slučajeva urinarnih infekcija, do 85%.

S obzirom na lokalizaciju, infekcije se dijele na one koje zahvaćaju donji dio mokraćnog sustava tj. akutni cistitis (AC) i one koja zahvaćaju i parenhim bubrega, tzv. akutni pijelonefritis (APN). Kod djece s AC-om, uobičajeni simptomi uključuju polakisuriju (učestalo mokrenje), dizuriju (bolno mokrenje) te neugodan miris i zamućenost urina.

Djeca s APN-om obično imaju visoku temperaturu uz tresavice. Suprapubična ili lumbalna bol, povraćanje, proljev te kod starije djece intenzivna glavobolja, česti su popratni simptomi APN-a. Međutim, klinička slika može biti složena. Kod starije djece često nije moguće razlikovati AC od APN, jer oko četvrtine bolesnika sa simptomima cistitisa ima istovremeno upalu bubrega. Zbog toga se preporuča da se svako dijete s infekcijom mokraćnog sustava i povišenom temperaturom tretira kao bolesnik s APN-om, sve dok se dijagnoza ne potvrdi slikovnim pretragama. Infekcije se mogu klasificirati kao akutne (inicijalne) ili recidivirajuće. Čimbenici koji povećavaju rizik od nastanka recidivirajućih uroinfekcija uključuju prisutnost vezikoureteralnog refluksa (VUR), opstrukcije urotrakta, disfunkcije mokrenja i opstipacije (5).

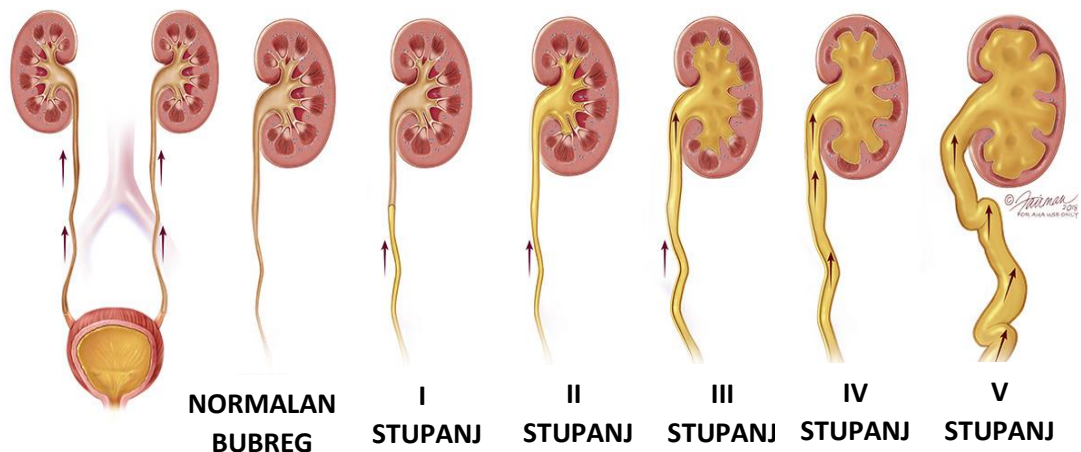
S obzirom na složenost embrionalnog razvoja, postoje mnogobrojne razvojne anomalije bubrega. One uključuju varijacije broja bubrega, smještaja i oblika te količine funkcionalnog bubrežnog tkiva. Pojedine anomalije nisu spojive s životom, dok druge ne utječu značajno na njegovo trajanje ili kvalitetu. U usporedbi s anomalijama broja bubrega, anomalije položaja i oblika bubrega često imaju bolju prognozu (4).

Jedna od najčešćih razvojnih anomalija mokraćnog sustava je hidronefroza. To je stanje progresivnog širenja bubrežne zdjelice i čašica, uz povećanje bubrega i atrofiju kore, kao posljedica djelomične ili potpune opstrukcije u području pijeloureteričnoga vrata ili ureterovezikalnog spoja. Smetnje drenaže urina se mogu otkriti već tijekom razvoja fetusa, a blaži oblici, kojih je i najviše, najčešće nestaju u prvim mjesecima života, no mogu se postepeno i pogoršavati. U početnoj fazi dolazi do širenja bubrežne zdjelice, potom bubrežnih čašica, uz posljedičnu redukciju bubrežnog parenhima. Ukoliko se ne liječi, u terminalnoj fazi, dolazi do značajnog gubitka bubrežne funkcije i zatajenja bubrega. Ovu anomaliju treba razlikovati od izolirane dilatacije pijelona koja može biti udružena s vezikoureteralnim refluksom (VUR) (3,4).

VUR se primarno povezuje s prirođenim anomalijama ureterovezikalnog ušća. Anomalija neadekvatnog zatvaranja ureteralnog otvora, omogućuje retrogradni protok urina tijekom mokrenja. Uz tu prirođenu anomaliju, kronične ili recidivirajuće infekcije mokraćnog sustava mogu rezultirati oštećenjem uretera i ureterovezikalnog ušća, što također može povećati rizik od razvoja refluksa (4).

1.3. Vezikoureteralni refluks kod djece

Vezikoureteralni refluks jedno je od najčešćih patoloških stanja u dječjoj urologiji. To je pojava retrogradnog tijeka urina iz mokraćnog mjehura u ureter ili pijelon, što omogućuje širenje bakterija iz donjeg mokraćnog sustava u sterilni gornji segment mokraćnog sustava. Ovisno o ozbiljnosti, kategorizira se u pet stupnjeva (I-V). Prvi stupanj (I) označava refluks u distalni dio uretera. Drugoi stupanj (II) označava povrat u čitav ureter i bubrežnu zdjelicu s čašicama, bez dilatacije. Treći stupanj (III) uključuje umjerenu dilataciju uretera i bubrežne zdjelice, dok čašice ostaju nepromijenjene. Četvrti stupanj (IV) uključuje dilataciju bubrežne zdjelice i čašica. Peti stupanj (V) dodatno uključuje i značajno stanjenje bubrežnog parenhima (hidronefrozu) (6).



Slika 2. Pet stupnjeva vezikoureteralnog refluksa. I stupanj: djelomično ispunjen ureter bez dilatacije; II stupanj: ispunjen ureter i bubrežna zdjelica, bez dilatacije; III stupanj: umjerena dilatacija i izvijuganost uretera i bubrežne zdjelice; IV stupanj: dilatacija bubrežne zdjelice i čašica; V stupanj: značajna hidronefroza i izvijugan ureter (*Modificirano prema: <https://www.urologyhealth.org/urology-a-z/v/vesicoureteral-reflux-%28vur%29>*)

Refluks je krajnji rezultat više anomalija povezanih s funkcionalnom cjelovitošću uretera, dinamikom pražnjenja mjehura i građom ureterovezikalnog ušća. Može biti asimptomatski, no može se javiti uz znakove upale, čak pijelonefritis (7). VUR praćen infekcijom češće je prisutan kod djevojčica, osim u prvoj godini života kada je nešto češći u dječaka (4).

Refluks je glavni uzrok razvoja ožiljaka bubrega kod djece te mogućeg kasnijeg oštećenja bubrežne funkcije i razvoja hipertenzije. Ožilčenje bubrežnog parenima nastalo kao posljedica VUR-a, naziva se refluksna nefropatija (RN), a može napredovati do kronične bubrežne insuficijencije (8).

Dijagnostika VUR-a temelji se na radiološkim slikovnim metodama, međutim pretraga ultrazvukom postaje sve značajnija dijagnostička metoda jer omogućuje dijagnostičke informacije bez štetnog učinka zračenja (9). Važno mjesto u dijagnostici imaju i nuklearno medicinske slikovne metode – indirektna i direktna radionuklidna cistografija (10).

Donedavno je reimplanacija uretera bila prihvaćena kao standardna terapija vezikoureteralnog refluksa. Međutim, napredak u razumijevanju patogeneze refluksne nefropatije i prirode VUR-a doveo je do usvajanja konzervativnijeg pristupa u liječenju VUR-a i prihvaćanja selektivnijih indikacija za operativni zahvat (8).

1.4. Dijagnostika vezikoureteralnog refluksa

Dijagnostičke metode kojima je moguće otkriti i pratiti VUR su radiološka, mikcijska cistoureterografija (MCUG) i mikcijska ultrazvučna cistografija s kontrastom (eng. *voiding urosonography-VUS, contrast-enhanced voiding urosonography- ceVUS*). Niti jedna od navedenih dijagnostičkih metoda nije idealna za dijagnostiku VUR-a. Naime, MCUG je invazivna metoda jer uključuju kateterizaciju mokraćnog mjehura, a uključuje ionizirajuće zračenje. VUS, odnosno ceVUS, ne uključuju ionizirajuće zračenje, no slabije je osjetljivosti. Dijagnostika, ali češće praćenje VUR-a, mogu se izvoditi i nuklearno medicinskim slikovnim dijagnostičkim metodama – direktnom i indirektnom radionuklidnom cistografijom (DRC i IRC). DRC je invazivnija, jer uključuje kateteriziranje mokraćnog mjehura i primjenu radiofarmaka kroz urinarni kateter direktno u mokraćni mjehur (11,12). Međutim, izlaganje zračenju je manje nego kod MCUG. Izbjegavanje kateterizacije mokraćnog mjehura čine indirektnu radionuklidnu cistografiju prihvatljivijom dijagnostičkom metodom od DRC i MCUG, a manje ozračenje pacijenta je naročito važno kod djece (13). Senzitivnost i specifičnost IRC u odnosu na MCUG procjenjuje se na 74.1% ali je specifičnost viša, 90.5% (14).

Pouzdanija je u stupnjevanju i praćenju VUR-a, no rjeđe se koristi kod postavljanja dijagnoze (15). Izvodi se, međutim, samo kod djece koja su stekla kontrolu nad mokraćnim mjehurom te mogu mokriti na zahtjev, iako postoji mogućnost slučajne detekcije VUR-a i u manje djece kod dinamičke scintigrafije bubrega, ukoliko se dijete spontano pomokri tijekom snimanja (9,15).

2. INDIREKTNA RADIONUKLIDNA CISTOGRAFIJA

2.1. Nuklearna medicina

Nuklearna medicina je specijalistička medicinska grana koja koristi radioaktivne tvari, radionuklide i radiofarmake u dijagnostičke i terapijske svrhe. Radioaktivni materijal koji je otvoreni izvor zračenja izravno se aplicira pacijentima. Za razliku od otvorenog, zatvoreni izvor smješten je unutar nepropusnog kućišta i ne dolazi u direktni kontakt s okolinom (11).

Razvoj teorije o strukturi atoma te otkriće prirodne radioaktivnosti igrali su ključnu ulogu u napretku nuklearne medicine. Georg von Hevesy, istaknuti mađarski kemičar, 1923. godine istraživanjem je dokazao da se radioaktivni atomi mogu koristiti kao obilježivači za proučavanje stabilnih atoma istog elementa. Dodatno je potvrdio da tvari s istim kemijskim sastavom, bez obzira na njihovu radioaktivnost, prolaze kroz organizam istim putem, što ukazuje da se radioaktivne varijante mogu koristiti za istraživanje. Nepovoljne fizikalne osobine i potencijalna štetnost za ljudski organizam čine prirodne radionuklide nepogodnim za dijagnostiku i terapiju. Stoga je izumom ciklotrona, čestičnog akceleratora (Ernest Orlando Lawrence, 1931.) omogućena proizvodnja umjetnih radionuklida prihvatljivijih dozimetrijskih osobina (16).

Radionuklid je element nestabilne radioaktivne atomske jezgre koja ima višak energije. Takav element stabilnost postiže radioaktivnim raspadom, promjenom jezgre iz nestabilnog u stabilno stanje. Raspad radioaktivnih jezgri je nepredvidiv pa nije moguće precizno odrediti trenutak kada će se pojedina jezgra raspasti.

Radiofarmaci su spojevi radionuklida i farmaka te imaju svojstva ili strukturu sličnu molekulama prisutnim u ljudskom tijelu, stoga prate iste biološke puteve, što ih čini korisnim u dijagnostici i terapiji.

Tehnecij-99m (^{99m}Tc) je metastabilni radionuklid, gama emiter, često korišten u dijagnostičkoj nuklearnoj medicini. Potječe od molibdena-99 (^{99}Mo), koji nastaje fisijom urana u nuklearnim reaktorima. Vrijeme poluraspada molibdena-99 je 67 sati. Njegovim beta- minus raspadom u molibdensko-tehnecijskom generatoru (tzv. generatorskoj koloni) nastaje metastabilni ^{99m}Tc .

Unutar generatora, u masivnom olovnom štitu, nalazi se ^{99}Mo u obliku amonijeva molibdenata, adsorbiran na aluminijskoj koloni. ^{99m}Tc nastaje raspadom ^{99}Mo , a jednostavnim ispiranjem kolone fiziološkom otopinom postiže se njihovo odvajanje. Tehnecij se vakuumom usiše u bočicu u obliku pertehnetata. Vrijeme poluraspada je 6 sati i emitira gama-zračenje energije od 140 keV.

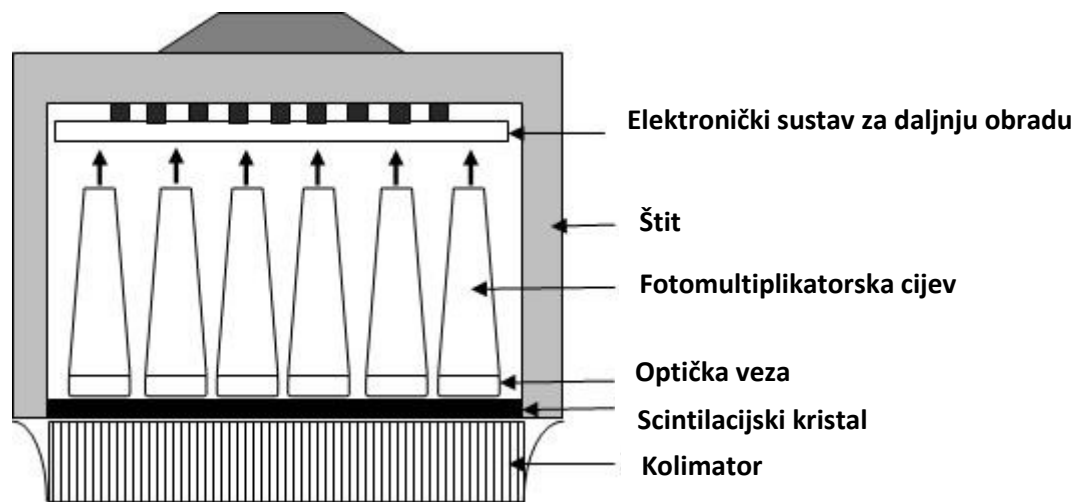
Vrijeme poluraspada dovoljno je dugo da omogući provedbu dijagnostičkih testova, a dovoljno kratko da se smanje rizici izloženosti ionizirajućem zračenju. Energija gama-zraka također je zadovoljavajuća, nije previsoka, ali je dovoljna da one izađu iz tijela i budu detektirane gama kamerom. ^{99m}Tc - pertehnetat se može koristiti samostalno kao radiofarmak ili kao radioaktivni obilježivač za sintezu drugih ^{99m}Tc radiofarmaka.

Radiofarmaci korišteni u području nuklearno medicinskih ispitivanja bubrega i mokraćnog sustava su tehnecijem obilježeni merkapto-acetil-triglicin (^{99m}Tc -MAG3) i dietilen-triamino-pentaocena kiselina (^{99m}Tc -DTPA) (11,17).

2.2. *Gama kamera*

Radiofarmak se nakon aplikacije akumulira u određenim dijelovima tijela. Informacije o raspodjeli radiofarmaka, odnosno prikazu morfologije i funkcije organa dobivaju se detekcijom gama-zračenja koje se emitira iz tijela. Ključni je uređaj u slikovnoj dijagnostici nuklearne medicine je gama kamera (Hal Anger, 1957.). Omogućuje detekciju vrlo male količine radioaktivnosti kako bi se dobila dvodimenzionalna slika raspodjele u tijelu pacijenta, odnosno scintigram. Masivni detektor gama kamere sastoji se od kolimatora, scintilacijskog kristala, fotomultiplikatorskih cijevi, pojačala te

elektroničkog sustava važnog za obradu podataka i slikovni prikaz. Olovni kolimatori selektivno prikupljaju samo one podatke koji su potrebni za dobivanje precizne dijagnostičke informacije. Kroz otvore kolimatora prolaze samo gama zrake koje su paralelne s njim, dok ostale bivaju apsorbirane (do 95%). Kolimator je postavljen na površinu scintilacijskog kristala natrijevog jodida (NaI), tako da ionizirajuće zračenje koje prođe kroz otvore kolimatora pada okomito na izloženi kristal i emitira scintilaciju tj. fotone. Na poledini scintilacijskog kristala smještene su vakumske cijevi, fotomultiplikatori, gdje pristigli fotoni izazivaju emisiju elektrona. Elektroni se multipliciraju, signal se pojača i prenosi elektroničkim sustavom radi stvaranja i daljnje obrade slike. Konačni rezultat je dvodimenzionalni prikaz trodimenzionalne raspodjele radiofarmaka u tijelu, na zaslonu kompjutera (10, 18).



Slika 3. Osnovne komponente gama kamere

(Izvor: modificirano prema <https://www.intechopen.com/chapters/43519>)

Postoje statičke i dinamičke tehnike snimanja gama kamerom. Statička scintigrafija snima se određeno vrijeme nakon od aplikacije radiofarmaka, kako bi se prikazala akumulacija radiofarmaka u organu, odnosno njegova morfologija i identificiralo područje s povećanim ili smanjenim nakupljanjem. Dinamička scintigrafija omogućuje procjenu funkcije organa, praćenjem kretanja radiofarmaka u tijelu pri čemu se prati, dotok putem krvi, akumulacija i u konačnici eliminacija kroz odvodni sustav. Rezultat navedene tehnike su nizovi dvodimenzionalnih slika (scintigrama) snimljeni u kratkim vremenskim intervalima, obično u sekundama ili minutama iz kojih je moguće konstruirati krivulje i dobiti kvantitativne podatke (11).

2.3. *Radiofarmaci*

Za dinamičku scintigrafiju bubrega koriste se tehnecijem obilježeni radiofarmaci MAG3 (merkaptocetil-triglicin) i DTPA (dietilentriamino-pentaocetna kiselina). Važne karakteristike ovih radiofarmaka uključuju vezanje na plazmatske proteine nakon intravenskog injiciranja te način izlučivanja - tubularnom sekrecijom ili glomerularnom filtracijom. Odabir radiofarmaka ovisi o tome koji se dio bubrežne funkcije želi ispitati.

Komercijalni pripravak za pripremu ^{99m}Tc -MAG3 sastoji se od dvije bočice. Prva sadrži 0.2 mg merkaptocetiltriglicina u obliku sterilnog praška, zajedno s kositrenim kloridom koji služi za reduciranje pertehnetata. Druga bočica sastoji se od 2.5 mL otopine fosfatnog pufera. Postupak se provodi na sobnoj temperaturi, no postupak ovisi o proizvođaču. U prvi spremnik s merkaptocetiltriglicinom, dodaje se 8 mL otopine pertehnetata, maksimalno do 2500 MBq aktivnosti i pomiješa. Nakon 15 minuta, dodaje se 2 ml otopine pufera kako bi se zaustavio proces obilježavanja. ^{99m}Tc -MAG3 iskoristiv je tijekom sljedećih 8 sati.

^{99m}Tc -MAG3 se primarno eliminira procesom tubularne sekrecije, dok oko 10% prolazi kroz proces glomerularne filtracije. U uvjetima normalne bubrežne funkcije, oko 70 % aplicirane aktivnosti izlučuje se unutar 30 minuta, dok se više od 95% aktivnosti izluči u roku od 3 sata. Dinamička scintigrafija bubrega i indirektna radionuklidna cistografija kao nastavak navedenoj pretrazi izvode se najčešće s MAG3.

Uvjeti za pripremu ^{99m}Tc -DTPA isti su kao i kod pripreme ^{99m}Tc -MAG3. Prema uputama proizvođača, priprema uključuje dodavanje sterilne otopine tehnecij pertehnetata aktivnosti do 1100 MBq, volumena 2-10 ml suhom pripravku DTPA u obliku sterilnog praška. Nakon dodavanja, sadržaj bočice se dobro izmiješa te ostavlja 10 minuta na sobnoj temperaturi. Pripremljeni radiofarmak iskoristiv je unutar sljedećih 6 do 8 sati. Pojedinačne doze se izvlače iz bočice za svakog pacijenta te se prema potrebi mogu razrijediti fiziološkom otopinom. Nakon intravenske primjene, ^{99m}Tc -DTPA se procesom glomerularne filtracije izlučuje iz tijela. Ekstrakcijska frakcija iznosi 20%. Budući da se sva ekstrahirana količina potpuno izlučuje glomerularnom filtracijom, DTPA omogućuje procjenu te vrste klirensa. Unutar 24 sata, 96% primijenjene aktivnosti izluči se iz tijela urinom (11, 20).

2.4. *Dinamička scintigrafija bubrega i indirektna radionuklidna cistografija - izvođenje*

Priprema pacijenta uključuje dobru hidraciju. Prije pretrage, pacijent treba popiti približno 0.5 litre vode. Za djecu se preporuča unos tekućine (vode) od 15 ml po kilogramu tjelesne mase, dok je za novorođenčad i dojenčad idealno prethodno ih nahraniti kao bi tijekom snimanja hidrirani i mirni, jer pomicanje tijekom snimanja umanjuje kvalitetu dijagnostičke informacije. ^{99m}Tc -MAG3 priprema se prema uputi proizvođača, kao što je prethodno opisano. Liječnik određuje aktivnost radiofarmaka za aplikaciju, prilagođenu tjelesnoj težini pacijenta. Aktivnost u šprici prije početka snimanja treba izmjeriti na praznom ležaju na 30 cm udaljenosti od detektora.

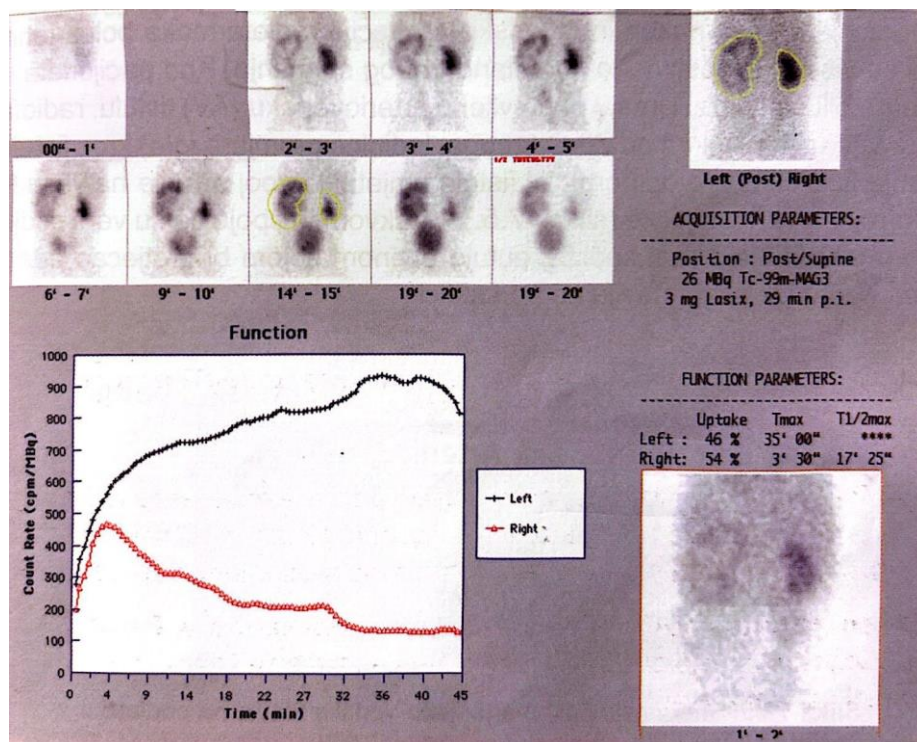
Pacijent se postavlja u ležeći položaj na leđima s rukama uz tijelo, a detektor se pozicionira ispod tijela, tj. ležaja za snimanje, tako da su u vidnom polju bubrezi i mokraćni mjehur. Koristi se gama kamera velikog vidnog polja opremljena niskoenergetskim kolimatorom visoke razlučivosti, LEHR (eng. *low-energy high-resolution*). Koristi se matrica 128 x 128 sa funkcijom uvećanja slike (zoom) tako da je veličina piksela manja od 4 mm. Manju djecu, odnosno novorođenčad i dojenčad težine do 7 kg, moguće je smjestiti izravno na detektor kamere uz korištenje funkcije zoom-a (20).

Radiofarmak se aplicira direktno u venu ili u prethodno postavljen venski put, tzv. braunilu, najčešće na ruci. S ciljem ublažavanja nelagode kod manje djece, venski put postavlja se obično na dječjem odjelu ili ga postavlja iskusno osoblje neposredno prije snimanja. Dozvoljena je prisutnost roditelja. Ako nije moguće postaviti venski put na gore opisani način, npr. kod novorođenčadi i dojenčadi, radiofarmak se može aplicirati putem „leptirić“ sustava.

Dinamičko snimanje započinje odmah nakon primjene radiofarmaka i traje 30 - 45 minuta. Sličice u prvoj minuti snimaju se svake sekunde radi procijene perfuzije bubrega. Nakon prve faze, sličice se snimaju svakih 30 sekundi. U slučaju sumnje na hidronefrozu ili otežanu drenažu urina tijekom snimanja, primjenjuje se diuretik putem istog venskog pristupa. Doza diuretika varira ovisno o dobi djeteta, kod starijih ona standardno iznosi 20 mg. Obično se primjenjuje između dvadesete i tridesete minute

snimanja, no može se primijeniti prije radiofarmaka ili istovremeno s njim. Ukoliko se aplicira diuretik, trajanje pretrage je 45 minuta (Slika 4.).

Na kraju pretrage potrebno je ponovno izmjeriti aktivnost u šprici nakon injiciranja. Navedeni podatak, uz informaciju o aktivnosti u šprici prije aplikacije, koristi se za procjenu klirensa bubrega pomoću gama kamere, bez potrebe za uzimanjem uzoraka krvi. Nakon pretrage, preporučuje se pacijentima da tijekom dana unose veće količine tekućine kako bi se više radioaktivnosti izlučilo iz organizma (10, 19).



Slika 4. Dinamička scintigrafija bubrega kod dojenčeta, ^{99m}Tc MAG3, stražnja projekcija. Vidljiva je izrazita hidronefroza lijevo, nema reakcije na diuretik. Desni bubreg je uredan. (Izvor: Klinički zavod za nuklearnu medicinu, KBC Rijeka)

Indirektna radionuklidna cistografija izvodi se u nastavku dinamičke scintigrafije bubrega, samo je na početku ispitivanja potrebno aplicirati veću količinu aktivnosti, dodatnih 5 – 10 MBq. Nakon završene dinamičke scintigrafije bubrega s ^{99m}Tc -MAG3, pacijent se pozicionira u sjedeći položaj kako bi mogao mokriti, s leđima prslonjenim uz detektor koji se postavlja u vertikalni položaj (Slika 5.). Kod manje djece, moguće je i snimanje u ležećem položaju. Za uspješno izvođenje pretrage ključno je da pacijent

suraduje, stoga se ne može izvoditi kod djece mlađe od 3 godine. Snimanje započinje istovremeno s mokrenjem, u posteriornoj projekciji, s bubrežima i mokraćnim mjehurom u vidnom polju. Snima se tijekom mokrenja i svaka sličica traje jednu sekundu. Snimanje se zaustavlja kada pacijent isprazni mokraćni mjehur u potpunosti (10,15).




Slika 5. Stolica za izvođenje Indirektne radionuklidne cistografije. Pacijent se leđima može osloniti na detektor. U vidnom polju trebaju biti bubrezi i mokraćni mjehur. (Izvor: Klinički zavod za nuklearnu medicinu, KBC Rijeka)

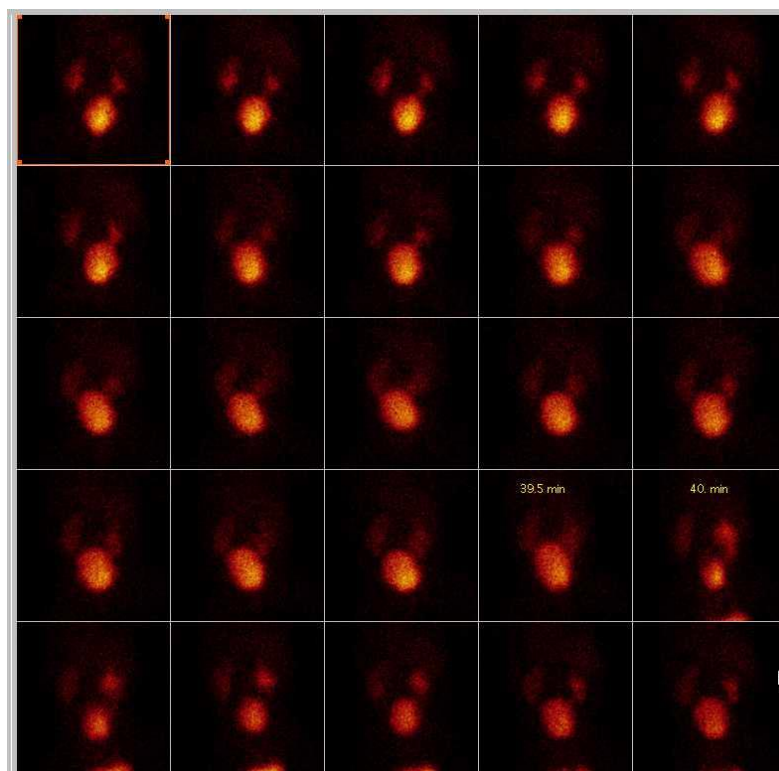
2.5. *Analiza scintigrama*

Nakon snimanja slijedi analiza snimljenih podataka. Slike se vizualno analiziraju, potom se ocrtaju konture bubrega i računalno konstruiraju renografske krivulje čiji se segmenti također vizualno ali i kvantitativno analiziraju. Također se interpretiraju i računalno dobiveni kvantitativni podatci o bubrežnoj funkciji.

Snimke indirektne radionuklidne cistografije se vizualno procjenjuju na prisustvo VUR-a, koji se prikazuje kao naknadno intenziviranje aktivnosti u regiji uretera ili bubrega, najčešće tijekom mikcije (Slika 6.). Oko regije bubrega i u toj se fazi pretrage mogu ocrtati regije interesa i analizirati konstruirane krivulje na kojima se refluks prikazuje kao strmi kratkotrajni porast krivulje (10,15).



Slika 4. Indirektna radionuklidna cistografija, stražnja projekcija. Na sličicama (51. F i 52. F) uočava se povrat obilježenog urina u ureter i pijelon desnog bubrega tijekom mokrenja – aktivni VUR (Izvor: Klinički zavod za nuklearnu medicinu, KBC Rijeka)



Slika 7. Dinamička scintigrafija bubrega, stražnja projekcija. Na sličici tijekom mokrenja (40. min) uočava se ponovno intenziviranje aktivnosti u ureteru i pijelonu desnog bubrega – aktivni VUR. (Izvor: Klinički zavod za nuklearnu medicinu, KBC Rijeka)

3. CILJEVI I HIPOTEZE

Prvi cilj ovog istraživanja bio je utvrditi koji je udio izvedenih IRC-a u ukupnom broju djece upućene na dinamičku scintigrafiju bubrega uz hipotezu da se IRC izvodi približno u trećine. Nadalje, cilj je bio utvrditi učestalost izvođenja IRC-a s obzirom na spol kod djece, s pretpostavkom da je značajno veći broj učinjenih IRC-a učinjen kod djece ženskog spola. Posljednji cilj istraživanja bio je utvrditi kod koje uputne dijagnoze je prisutan najveći broj refluksa otkrivenih IRC-om, s hipotezom da su to recidivirajuće uroinfekcije.

4. ISPITANICI I METODE

4.1. *Ispitanici*

U ovo istraživanje uključeno je 79 ispitanika (djece) od ukupno 302 upućenih na dinamičku scintigrafiju bubrega tijekom 2022. i 2023. godine u Klinički zavod za nuklearnu medicinu, Kliničkog bolničkog centra Rijeka, kojima je u nastavku pretrage snimljena i Indirektna radionuklidna cistografija. Uključeni su ispitanici oba spola, od 3 do 18 godina starosti.

Po dobivenom odobrenju Etičkog povjerenstva KBC-a Rijeka, izdvojena je dokumentacija pacijenata (djece) upućene na dinamičku scintigrafiju bubrega i indirektnu radionuklidnu cistografiju u navedenom periodu. Iz radne liste analizirani su podaci: dob, spol i uputna dijagnoza pacijenata. Zabilježeni su podaci o eventualno prisutnoj infekciji mokraćnog sustava i prisustvu vezikoureteralnog refluksa prethodno otkrivenog drugim dijagnostičkim postupcima (MCUG, VUS/ceVUS). Zabilježeno je je li nalaz IRC pozitivan ili negativan te je li vezikoureteralni refluks jednostran ili obostran. Tijekom istraživanja, strogo su se poštovali bioetički principi te je osigurana potpuna zaštita i privatnost svih identifikacijskih podataka.

4.2. *Metode*

Postupak izvođenja pretrage izveden je prema *protokolu za dinamičku scintigrafiju bubrega s ^{99m}Tc-MAG3 (Privitak B) i protokolu za dinamičku scintigrafiju bubrega uz*

indirektnu radionuklidnu cistografiju s $^{99m}\text{Tc-MAG3}$ (**Privitak C**) Kliničkog zavoda za nuklearnu medicinu KBC Rijeka koji je sastavljen u skladu Protokolom Europskog udruženja nuklearne medicine (eng. *European Association of Nuclear Medicine, EANM*).

Prilikom zakazivanja termina ili dolaska na pretragu roditelji su dobili detaljne *Upute i potpisali Suglasnost za izvođenje pretrage* (**Privitak D**). Osim već spomenute dobre hidracije te postavljenog venskog puta, nije bila potrebna druga priprema djeteta. Nadležni liječnik je uzeo anamnestičke podatke te pregledao dokumentaciju pacijenta, uključujući sve dostupne kliničke, laboratorijske i slikovne podatke. Uzeti su u obzir podaci o eventualnim korektivnim operativnim zahvatima (ranije korekcije refluksa, postavljena nefrostoma, JJ sonda i sl.) što bi moglo utjecati na interpretaciju nalaza.

Prije početka pretrage, radiološki tehnolog popunio je *Radnu listu* (**Privitak E**) osnovnim podacima o pacijentu (visina i težina, podaci o pripremi radiofarmaka, izmjerena doza, ostatak nakon aplikacije, vrijeme aplikacije diuretika), a ostale informacije zapisao je liječnik (anamneza, podaci o pretragama, zadana aktivnost radiofarmaka, doza diuretika). Procedura je ukratko i usmeno objašnjena roditeljima i djeci dovoljno staroj da razumiju. Roditelji su bili poticani da ostanu uz dijete tijekom cijelog pregleda.

Aktivnost za aplikaciju liječnik je odredio prema tablicama Pedijatrijske grupe Europskog udruženja nuklearne medicine, uz predviđen ostatak u šprici od 5 - 7 MBq (**Privitak F**). U tablici je navedeno kolika bi aktivnost (u MBq) bila potrebna s obzirom na tjelesnu težinu i površinu tijela pacijenta, no konačnu vrijednost odabire liječnik zadužen za pretragu. Dodatno se za indirektnu radionuklidnu cistografiju aktivnost za aplikaciju povećava za 5 do 10 MBq.

Ukoliko je bilo potrebno, tijekom studije se intravenski aplicirao diuretik furosemid. Do prve godine života djeteta, prema uputama EANM (lit) aplicira se 1 mg diuretika po kilogramu tjelesne težine, a starijoj djeci 0.5 mg po kilogramu tjelesne težine, do maksimalno 20 mg.

^{99m}Tc -MAG3 pripremljen je na način opisan u poglavlju *Radiofarmaci*. Snimanja su izvedena prema uputama opisanim u poglavljima *Dinamička scintigrafija bubrega- izvođenje* i *Indirektna radionuklidna cistografija- izvođenje*. Nakon pretrage, pacijentima je usmeno data preporuka da tijekom dana unose veće količine tekućine.

Po završetku snimanja, vizualno su analizirane snimke IRC-e te je zabilježeno ukoliko je vidljiv povrat obilježenog urina u uretere ili pijelone te je li jednostran (lijevo ili desno) ili obostran. Sociodemografski podaci (dob, spol, uputna dijagnoza) prikazani su deskriptivno u tablici. Kvantitativni (numerički) podaci za dokazivanje hipoteze 1 prikazani su tablično i grafički, s naznačenim apsolutnim frekvencijama i postocima. Hipoteza 2, kao i hipoteza 3, prikazane su deskriptivnom statistikom, prikazom frekvencija i postotaka. Za sve statističke testove razina značajnosti postavljena je na $P < 0,05$.

REZULTATI

Od ukupno 302 ispitanika tj. djece (N=302) upućene na dinamičku scintigrafiju bubrega, kod 79 ispitanika (N=79), odnosno u 26.2% je dodatno učinjena indirektna radionuklidna cistografija (Tablica 1.).

Tablica 1. Udio izvedenih IRC u ukupnom broju djece upućenih na dinamičku scintigrafiju

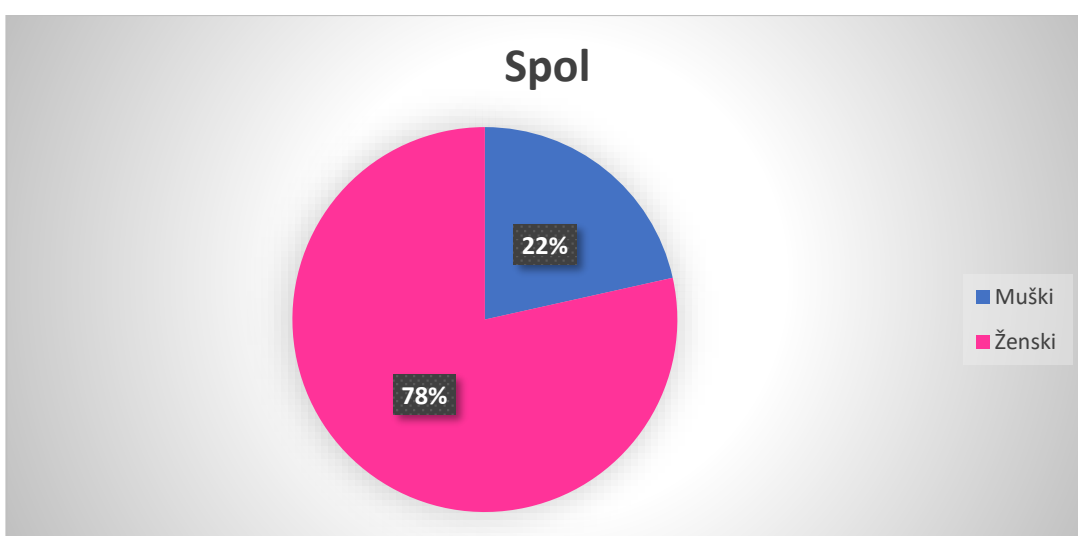
Indirektna radionuklidna cistografija	Broj ispitanika (N)	Postotak (%)
Da	79	26.2
Ne	223	73.8
Ukupno	302	100

Sedamnaest ispitanika (N=17), je bilo muškog, a 62 ženskog spola (N=62) (Tablica 2., Grafikon 1.).

Tablica 2. Raspodjela ispitanika prema spolu

Spol ispitanika	Broj ispitanika (N)	Postotak (%)
Muški	17	21.5
Ženski	62	78.5
Ukupno	79	100

Grafikon 1. Grafički prikaz raspodjele ispitanika prema spolu



Grafikon prikazuje da je od ukupno 79 ispitanika, 62 (78%) bilo ženskog spola, a 17 (22%) muškog. Postoji statistički značajna razlika u broju izvedenih IRC-a s obzirom na spol ($X^2=73,27$, $df=1$, $p \leq 0,05$).

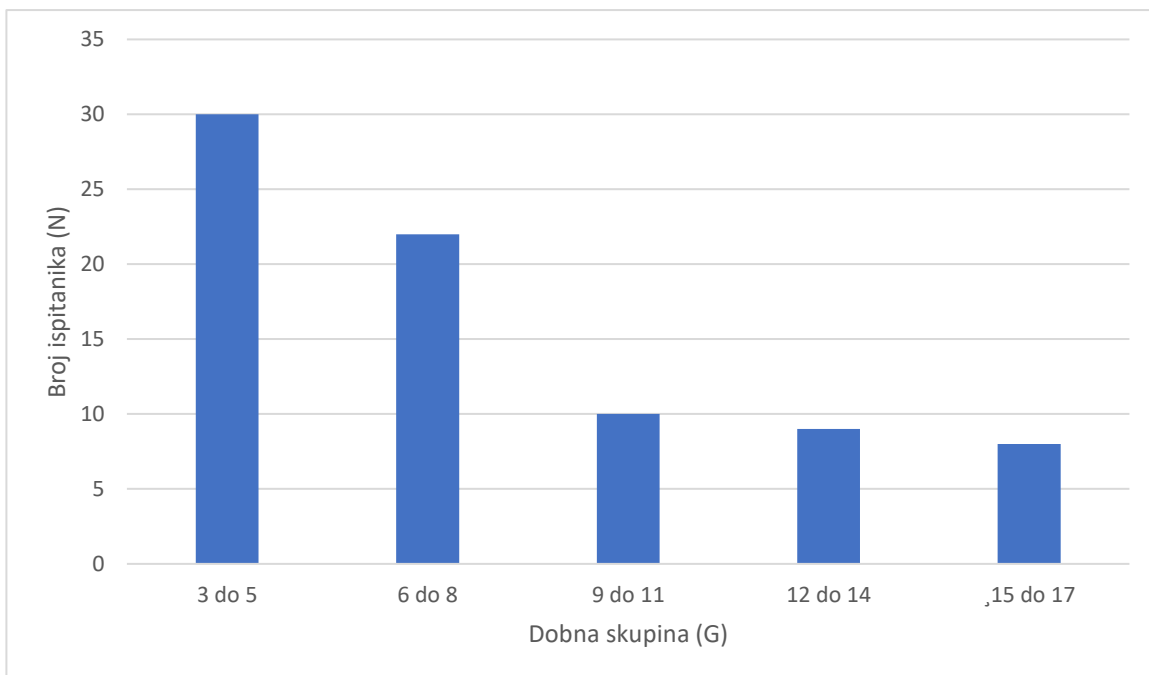
Od ukupnog broja ispitanika ($N=79$), najmlađi ispitanik bio je star 3 godine i dva dana, a najstariji 17 godina i 11 mjeseci (Tablica 3., Grafikon 2.). Prosječna dob svih ispitanika u ovom istraživanju bila je 7 godina, a medijan dobi 10.

Tablica 3. Raspodjela ispitanika u dobne skupine

Dobna skupina (G)	Broj ispitanika (N)	Postotak (%)
3-5	30	37.9

6-8	22	27.8
9-11	10	12.8
12-14	9	11.4
15-17	8	10.1
Ukupno	79	100

Grafikon 2. Grafički prikaz raspodjele ispitanika prema dobnim skupinama



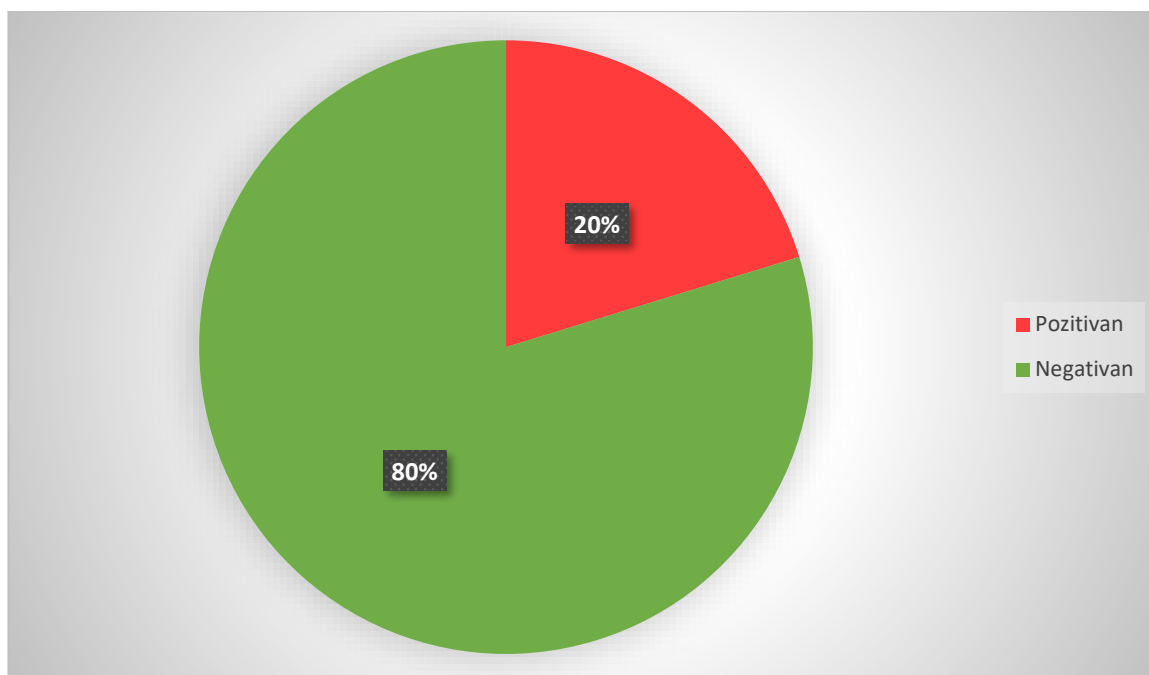
Iz grafikona je vidljivo da je najveći postotak ispitanika u istraživanju pripadalo dobnoj skupini od 3 do 5 godina. Najmanji postotak ispitanika bio je u dobnoj skupini od 15 do 17 godina.

Prema nalazu indirektne radionuklidne cistografije, od ukupnog broja ispitanika tj. djece (N=79), kod 16 ispitanika (20.3 %) nalaz je bio pozitivan tj. utvrđen je vezikoureteralni refluks, a kod 63 (79.7%) nalaz je bio negativan, tj. nije bilo znakova vezikoureteralnog refluksa (Tablica 4., Grafikon 3.).

Tablica 4. Nalaz indirektne radionuklidne cistografije

Rezultat nalaza	Broj ispitanika (N)	Postotak (%)
Pozitivan	16	20.3
Negativan	63	79.7
Ukupno	79	100

Grafikon 3. Grafički prikaz pozitivnih i negativnih nalaza indirektne radionuklidne cistografije

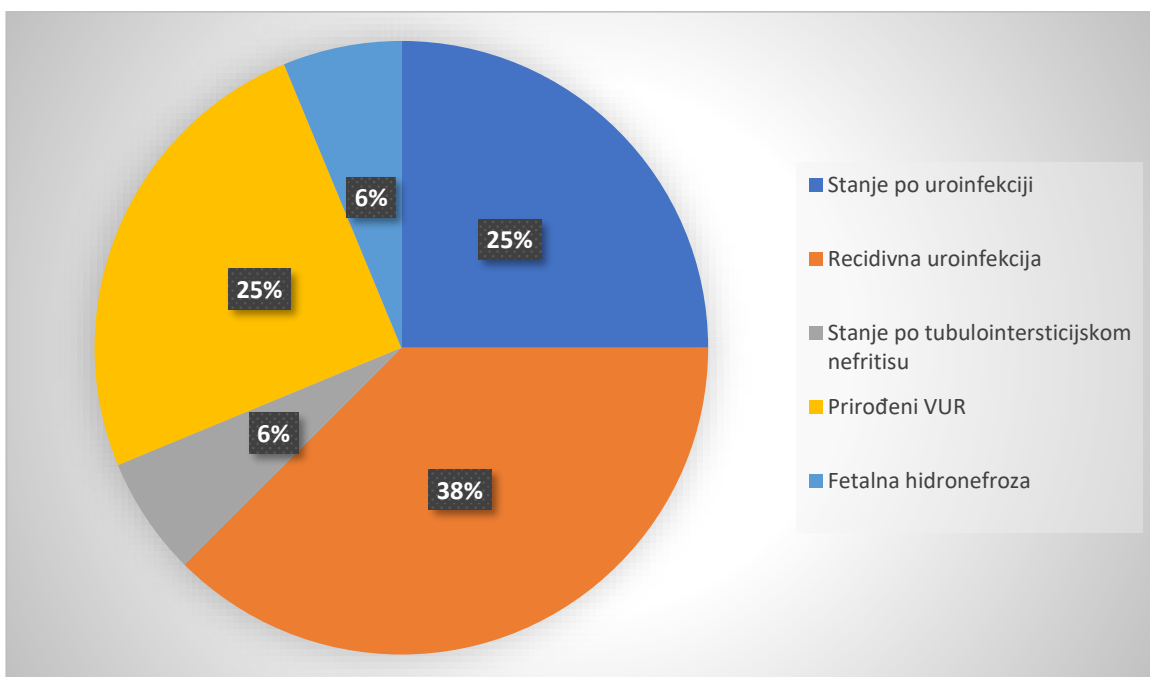


Vezikoureteralni refluks bio je povezan s uputnom dijagnozom infekcije u 11 ispitanika, u 4 ispitanika (N=4) je uputna dijagnoza bila stanje po uroinfekciji, u 6 ispitanika (N=6) recidivirajuće uroinfekcije, te u 1 ispitanika stanje po tubulointersticijskom nefritisu. Nalaz je bio pozitivan i kod 4 ispitanika s već poznatim prirođenim VUR-om te kod jednog ispitanika s fetalnom hidronefrozom kao uputnom dijagnozom, kod svih pet bez uputne dijagnoze infekcije. Pojedini ispitanici imali su po dvije uputne dijagnoze, prirodni VUR i recidivne uroinfekcije (Tablica 5., Grafikon 4.).

Tablica 5. Uputne dijagnoze kod pozitivnih nalaza IRC

Uputna dijagnoza	Broj ispitanika (N)	Postotak (%)
Stanje po uroinfekciji	4	25
Recidivirajuća uroinfekcija	6	37.5
Stanje po tubulointersticijskom nefritisu	1	6.25
Prirođeni VUR	4	25
Fetalna hidronefroza	1	6.25
Ukupno	16	100

Grafikon 4. Grafički prikaz uputnih dijagnoza kod pozitivnih nalaza IRC

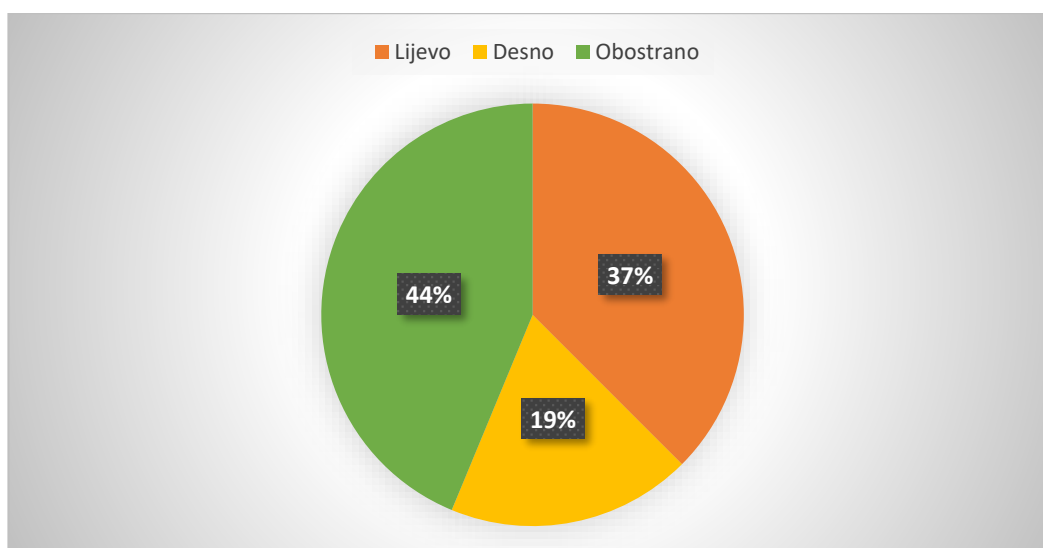


Od ukupno 16 nalaza pozitivnih na vezikoureteralni refluks (N=16), kod 6 ispitanika je refluks bio detektiran na lijevoj strani (37.5%), kod 3 ispitanika (N=3) na desnoj (18.8%), a kod 7 ispitanika (N=7) je bio registriran obostrano (43.7%) (Tablica 6., Grafikon 5.).

Hi- kvadrat testnom dodatno je dokazano da postoji statistički značajna povezanost između pozitivnog nalaza IRC-a i prisustva uroinfekcije ($\chi^2=9.66$, $df=1$, $p\leq 0,05$).

Tablica 6. Prisustvo vezikoureteralnog refluksa

Prisustvo VUR-a	Broj ispitanika (N)	Postotak (%)
Lijevostrano	6	37.5
Desnostrano	3	18.8
Obostrano	7	43.7
Ukupno	16	100

Grafikon 5. Grafički prikaz prisustva vezikoureteralnog refluksa

Od ukupno 16 pozitivnih nalaza (N=16) indirektno radionuklidne cistografije, vezikoureteralni refluks je bio potvrđen i metodom MCUG kod 3 ispitanika (N=3) (18.75%), ceVUS-om kod 5 ispitanika (N=5) (31.25%), dinamičkom scintigrafijom bubrega kod 2 ispitanika (N=2) (12.5%), a preostali pozitivni nalazi (N=6) (37.5%) otkriveni su isključivo indirektnom radionuklidnom cistografijom (Tablica 7.).

Tablica 7. VUR potvrđen IRC-om i drugim dijagnostičkim metodama

Dijagnostičke metode	Broj ispitanika (N)	Postotak (%)
MCUG	3	18.75
ceVUS	5	31.25
Dinamička scintigrafija bubrega	2	12.5

Indirektna radionuklidna cistografija	6	37.5
Ukupno	16	100

5. RASPRAVA

U ovo istraživanje bilo je uključeno 79 ispitanika (djece) kojima je učinjena indirektna radionuklidna cistografija od ukupno 302 upućene na dinamičku scintigrafiju bubrega tijekom 2022. i 2023. godine u Klinički zavod za nuklearnu medicinu Kliničkog bolničkog centra Rijeka. Dakle, od ukupno 302 djece upućene na dinamičku scintigrafiju bubrega, IRC je dodatno snimljena kod 26.2%.

Od ukupnog broja, 62% su bile djevojčice, dok je 17% djece bilo muškog spola. Navedeno potvrđuje podatak iz literature da se na pretragu češće upućuju ispitanici ženskog spola, kod kojih je i učestalost infekcija mokraćnog sustava veća (4).

Pretraga je kod svih ispitanika izvedena na isti način, prema *Protokolu za izvođenje dinamičke scintigrafije bubrega uz indirektnu radionuklidnu cistografiju s ^{99m}Tc-MAG3* Kliničkog zavoda za nuklearnu medicinu KBC Rijeka (Privitak B).

Najviše ispitanika kojima je učinjena IRC pripadalo je dobnoj skupini od 3 do 5 godina (27.8%), što upućuje na zaključak da je potreba za obradom VUR-a najčešća upravo u toj dobnoj skupini, te se tada VUR najčešće i dijagnosticira (13). Najmanji postotak ispitanika (10.1%) pripadao je skupini od 15 do 17 godina. Nije bilo ispitanika mlađih od 3 godine, budući da se IRC ne izvodi kod djece koja još nisu stekla kontrolu nad mokrenjem u smislu da mogu mokriti na zahtjev.

Pozitivan nalaz na VUR bio je prisutan u 16 (20.3%) ispitanika kojima je učinjena IRC, odnosno postavljena sumnja na VUR.

Najveći broj refluksa otkrivenih IRC-om, nešto više od dvije trećine, bilo je povezano s infekcijom mokraćnog sustava, a najviše s uputnom dijagnozom recidivirajućih uroinfekcija (37.5%), što je u skladu s već poznatim podacima da je VUR važan predisponirajući faktor za nastanak infekcija mokraćnog sustava (5).

U najvećem broju slučajeva, gotovo u polovici ispitanika s VUR-om, VUR je bio obostran, a u preostalim ispitanika je nešto češće registriran na lijevoj u odnosu na desnu stranu.

U polovici ispitanika kojima je učinjena IRC zbog sumnje na VUR i kod kojih je nalaz bio pozitivan (20.3%), VUR je bio viđen samo nuklearno medicinskim slikovnim metodama (u dvoje već tijekom dinamičke scintigrafije bubrega, a u šest IRC-om). U svega troje djece je bila prethodno učinjena i MCUG. Navedeno upućuje na zaključak da se ta dijagnostička

metoda u novije vrijeme izvodi rjeđe od ceVUS koji je bio učinjen kod petero djece, kao i od IRC. Prije uvođenja ceVUS, unatoč invazivnosti i značajnijem radijacijskom opterećenju izvodila se značajno češće jer je bila jedina dijagnostička metoda kojom se moglo postaviti dijagnozu VUR-a.

Do slučajne detekcije VUR-a može doći i tijekom snimanja dinamičke scintigrafije bubrega, najčešće ukoliko se tijekom snimanja dijete pomokri, što je bio slučaj kod dvoje ispitanika. Takva je detekcija, dakako moguća i kod djece mlađe od tri godine koja nisu bila uključena u istraživanje.

Značajno manje radijacijsko opterećenje, od velike važnosti kod manje djece, čini IRC prihvatljivijom dijagnostičkom metodom od MCUG, a izbjegavanje kateterizacije mokraćnog mjehura od MCUG i ceVUS. Ipak, zbog veće osjetljivosti ceVUS, češće se preporuča u praćenju nego u postavljanju dijagnoze VUR-a (15).

6. ZAKLJUČAK

Indirektna radionuklidna cistografija s ^{99m}Tc -MAG3 predstavlja važnu dijagnostičku metodu za za kontinuirano praćenje djece s već postavljenom dijagnozom VUR-a, a za postavljanje dijagnoze VUR-a kada postoji sumnja, a VUR nije dokazan drugim dijagnostičkim metodama.

Zaključeno je da se indirektna radionuklidna cistografija izvodi u gotovo trećine djece upućene na dinamičku scintigrafiju bubrega, što potvrđuje prvu hipotezu.

Postoji značajna razlika u broju učinjenih IRC-a s obzirom na spol, i to u korist djece ženskog spola, što potvrđuje drugu hipotezu.

Treća hipoteza, da je najveći broj refluksa otkrivenih IRC-om prisutan u djece s recidivirajućim uroinfekcijama, također je potvrđena.

LITERATURA

1. Bajek S, Bobinac D, Jerković R, Malnar D, Marić I. Sustavna anatomija čovjeka. Rijeka: Sveučilište u Rijeci; 2007.
2. Guyton A. Fiziologija čovjeka i mehanizmi bolesti, peto izdanje. Zagreb: Medicinska naklada; 1995.
3. Jakić-Razumović J, Šarčević B, Seiwerth S. Patologija. Zagreb: Zdravstveno veleučilište, Naklada Slap; 2009.
4. Župančić B. Dječja urologija. Zagreb: Medicinska naklada; 2018.
5. Tešović G, Batinić D. Infekcije mokraćnog sustava u djece. *Medicus*. 2006;15(2):275-82.
6. Lesjak N, Petračić, Birt A, Stipić D, Čolić T. Endoskopsko liječenje primarnog vezikoureteralnog refluksa u Klinici za dječje bolesti Zagreb. *Pediatr. Croat*. 2019;63:75-81.
7. Blais A S, Bolduc S, Moore K. Vesicoureteral reflux: From prophylaxis to surgery. *Can Uro Assoc J*. 2017;11(1-2Suppl1):S13-S18.
8. Cvitković Roić, Roić G, Valent Morić B, Palčić I. Vezikoureteralni refluks i poremećaji funkcije donjeg mokraćnog sustava. *Pediatr Croat*. 2014;58: 47-50.
9. Bedenik F. Suvremeni stavovi u dijagnostici i liječenju primarnog vezikoureteralnogrefluksa u djece [diplomski rad]. [Zagreb]: Medicinski fakultet Sveučilišta u Zagrebu; 2019. 40 p.
10. Likartsis C, Printza N, Notopoulos A. Radionuclide techniques for the detection of vesicoureteral reflux and their clinical significance. *Hell J Nucl Med*. 2020;23(2):180-87.
11. Giroto N, Bogović Crnčić T. Nuklearna medicina za studente preddiplomskih studija. Rijeka: Sveučilište u Rijeci, Medicinski Fakultet, Fakultet zdravstvenih studija; 2022.
12. Fettich J, Colarinha P, Fischer S, Frökier J, Gordon I, Hahn K, et al. Guidelines for direct radionuclide cystography in children. *Eur J Nucl Med Mol Imaging*. 2003;28(5):BP39-BP44.
13. Roić G, Cvitković Roić A, Palčić I, Miletić D. Mikcijska ultrazvučna cistografija uz softver osjetljiv na kontrast u dijagnostici vezikouretralnog refluksa. *Med Flum*. 2014;50(2):188-96.bindi
14. Gordon I, Peters A M, Morony S. Indirect radionuclide cystography: a sensitive technique for the detection of vesicoureteral reflux. *Pediatr Nephrol*. 1990;4(6):604- 06.
15. Gordon I, Colarinha P, Fettich J, Fischer S, Frökier J, Hahn K, et al. Guidelines for indirect radionuclide cystography. *Eur J Nucl Med Mol Imaging*. 2001;28(3):BP16-BP20.
16. Primc C. Povijest nuklearne medicine. *Glasnik pulske bolnice*, Vol.4 No. suppl. 1, 2007.
17. Huić D, Dodig D, Kusić Z. Klinička nuklearna medicina, treće, obnovljeno i dopunjeno zdanje. Zagreb: Medicinska naklada; 2023.
18. Komazec M, Temeljni fizikalni principi oslikavanja gama kamerom [završni rad]. [Rijeka]:Fakultet zdravstvenih studija Sveučilišta u Rijeci; 2019. 40 p.

19. Dynamic renal imaging in obstructive renal pathology, a Technologist's Guide [Internet]. Vienna: European Association of Nuclear Medicine. 2009- [cited 2024 May 2]. Available from: [EANM Techn. guide Dynamic renal_191109_C.indd](#)
20. Majd M, Bar-Sever Z, Santos A, De Palma D. The SNMMI and EANM Procedural Guidelines for Diuresis Renography in Infants and Children. J Nucl Med.2018;59(10):1636-1640.

PRIVITCI

Privitak A: Popis ilustracija

Slike

Slika 1. Anatomija bubrega.....	2
Slika 2. Pet stupnjeva vezikoureteralnog refluksa.	4
Slika 3. Osnovne komponente gama kamere	8
Slika 4. Stolica za izvođenje IRC-a	12
Slika 5. Dinamička scintigrafija bubrega kod dojenčeta.....	11
Slika 6. Indirektna radionuklidna cistografija.....	13

Tablice

Tablica 1. Udio izvedenih IRC u ukupnom broju djece upućenih na dinamičku scintigrafiju	16
Tablica 2. Raspodjela ispitanika prema spolu.....	17
Tablica 3. Raspodjela ispitanika u dobne skupine	17
Tablica 4. Nalazi indirektna radionuklidne cistografije.....	19
Tablica 5. Uputne dijagnoze kod pozitivnih nalaza IRC	19
Tablica 6. Prisustvo vezikoureteralnog refluksa	21
Tablica 7. VUR dodatno potvrđen drugim dijagnostičkim metodama	21

Grafikoni

Grafikon 1. Grafički prikaz raspodjele ispitanika prema spolu	17
Grafikon 2. Grafički prikaz raspodjele ispitanika prema dobnim skupinama.....	18
Grafikon 3. Grafički prikaz pozitivnih i negativnih nalaza indirektna radionuklidne cistografije	19
Grafikon 4. Grafički prikaz uputnih dijagnoza kod pozitivnih nalaza IRC	20
Grafikon 5. Grafički prikaz prisustva vezikoureteralnog refluksa	21

Privitak B: Protokol za dinamičku scintigrafiju bubrega s ^{99m}Tc -MAG3

23.4.2019

DINAMIČKA SCINTIGRAFIJA BUBREGA s ^{99m}Tc MAG3

Klinički zavod za nuklearnu medicinu KBC Rijeka, Predstojnik: Prof.dr.Svjetlana Grbac-Ivanković

Indikacije za pretragu:	<ul style="list-style-type: none"> • kongenitalne dilatativne anomalije urotakta kod djece (hidronefroza, hidroureter, megaureter) • opstruktivno dilatativni poremećaji urinarnog trakta odraslih • febrilne infekcije urinarnog trakta (akutni i kronični pijelonefritis) kod djece i odraslih
Kontraindikacije:	<ul style="list-style-type: none"> • relativne: trudnoća i dojenje
Komentar: kod djece postoji dogovor da se venski put postavlja na odjelu dječje nefrologije važna je suradnja roditelja ili pratitelja da se izbjegne sedacija jer dijete tijekom pretrage mora mirno ležati.	

Radiofarmak	<ul style="list-style-type: none"> • Merkaptoacetil triglicin, MAG3 (Rotop) obilježen s ^{99m}Tc • Fizikalni poluživot 6 sati • energija 140 Kev
Priprema pacijenta i postupka	<ul style="list-style-type: none"> • Pacijent mora donijeti uputnicu i medicinsku dokumentaciju • Tehnolog upisuje opće podatke o pacijentu u radnu listu • Nadležni liječnik pregledava dokumentaciju pacijenta i popunjava radnu listu • Na dan snimanja pacijent treba biti dobro hidriran, popiti oko pola litre tekućine, a oko pola litre ponijeti sa sobom, kod djece je dovoljno da prije pretrage popiju oko 10 - 15 ml/kg tt
Aktivnost	<p>ODREĐUJE LIJEČNIK</p> <ul style="list-style-type: none"> • Za odrasle: 37 - 200 MBq, prema tjelesnoj težini, obično 1.85 MBq (0.5 mCi)/kgtt • Za djecu do 5 kg = 18,5 MBq <ul style="list-style-type: none"> 6 - 10 kg = 33,3 MBq 11 - 15 kg = 40,7 MBq 16 - 20 kg = 55,5 MBq 21 - 30 kg = 66,6 MBq 31 - 40 kg = 74 MBq preko 40 kg = 1,8 MBq/ kg tt <p>ili prema tablici Pediatric Task group EANM</p> <ul style="list-style-type: none"> • Kod pripreme aktivnosti za djecu treba uračunati mogući ostatak u šprici, naročito ako se rabi koncentrirani pripravak (za perfuziju); po potrebi treba aktivnost razrijediti fiziološkom otopinom, ali o tome treba konzultirati glavnog tehnologa ili liječnika
Priprema radiofarmaka	<ul style="list-style-type: none"> • Pripravak sadrži dvije bočice • 1.Mag 3 - 24,09 mg suhe supstance • 2.Pufer - 2,5 ml pufer supstance • Upotrijebiti svježi eluat; kolona treba biti eluirana unutar 24 sata • Uzeti bočicu s MAG3, prebrisati alkoholom i pustiti da se osuši, staviti u olovni kontejner. • Maksimalna aktivnost 2,5 GBq (70 mCi), stavi se u bočicu sa MAG3 i izvuče ista količina zraka, miješa se dok se sve ne rastopi i stoji 15 minuta. • Iz bočice s puferom navuče se 2 ml i to stavi u bočicu s MAG3, također treba izvući 2 ml zraka i miješati. • Napraviti kontrolu kvalitete radiofarmaka • Ukoliko pripremate radiofarmak prema ovoj uputi, prethodno treba postupak provjeriti u Knjizi pripravaka u vrućem laboratoriju. • Aktivnost za injiciranje može se razrijediti fiziološkom otopinom.
Aplikacija <i>DIURETIK:</i> <i>20mg / 2ml</i> <i>40mg / 4ml</i> <i>125mg / 10ml</i>	<ul style="list-style-type: none"> • Prije injiciranja i snimanja još jednom treba provjeriti osobne podatke pacijenta • Položaj pacijenta pri snimanju je ležeći na leđima, detektor je ispod kreveta (posteriorna projekcija), a prije snimanja treba provjeriti da li pravilno pozicioniran - sredina udaljenosti između ilijačnog grebena i rebranog luka treba biti sredina vidnog polja • Dojenčad težine do 6 - 7 kg snima se izravno na detektoru • Kod djece i adolescenata koja imaju postavljeni venski put treba pripremiti nekoliko šprica od 2 ml s fiziološkom otopinom (barem dvije) • Radiofarmak se aplicira intravenski - injicira liječnik - • Ukoliko treba snimiti i perfuzijsku fazu, na gornji otvor braunile se postavlja šprica s dozom (u štitniku), a na donji veća šprica s većim volumenom fiziološke otopine.

	<ul style="list-style-type: none"> Nakon injiciranja treba izmjeriti ostatak u šprici i u braunili. Pripremiti ampule diuretika (Fursemid, 20 mg/ml) kod diuretskih studija, ali navući u špricu tek kod odredi liječnik. <p>Doza za odrasle je 20 mg, za dojenčad (do 1 god.starosti): 1 mg fursemida /1kg tt - za djecu stariju od 1 godine: 0,5 mg fursemida /1kg tt</p> <ul style="list-style-type: none"> Diuretik injicira liječnik ili tehnolog pod nadzorom liječnika, nakon 50. frema, tj. 25.minute, a najčešće 30 min po aplikaciji radiofarmaka
Kolimator, pikiranje	<p>LEHR (low energy high resolution)</p> <ul style="list-style-type: none"> 140 KeV
Snimanje	<ul style="list-style-type: none"> Kod snimanja na ECAM i Symbia kamerama prije snimanja pacijenta treba izmjeriti špricu s dozom na krevetu, na udaljenosti od detektora 30 cm (detektor je ispod kreveta) Snimanje započinje odmah nakon injiciranja traje 30 min, diuretska studija traje 45 min po potrebi se po završetku studije snima i Postmikcijska studija od 10 min
Tehnika snimanja ECAM/SYMBIA	<ul style="list-style-type: none"> Upisati pacijenta u predefrirani akvizicijski protokol: KLASIČNI MAG3
STATIKA	<ul style="list-style-type: none"> Snima se doza (preinjection syringe) tako da se kolimator detektora udalji od doze, tj. kreveta 30 cm matrica: 256 x 256, zoom: 1.00, detector 2, time: 60 sec Obavezno upisati visinu stola : 8 cm Kad je akvizicija gotova: DONE
DINAMIKA	<ul style="list-style-type: none"> matrica: 128x128 zoom: 1.00 detector 2 FAZA I: 60 fremova, 1s ili 60 f x 500 ms, FAZA II: 89 fremova, 30s Radiofarmak injicira liječnik Ukoliko nije potrebno aplicirati diuretik na početku 61. frema studija se prekida na slijedeći način: DONJI STOP - SAVE - YES
STATIKA	<ul style="list-style-type: none"> matrica : 256x256, zoom : 1.0, detector 2, time : 60s Snima se doza zajedno s aktivnošću u braunili (postinjection syringe) tako da se kolimator detektora udalji od doze (odnosno kreveta) kao na početku, 30 cm Obavezno upisati visinu stola : 8 cm Kad je akvizicija gotova kliknemo DONE
Postmikcijska dinamika	<ul style="list-style-type: none"> matrica: 128x128; zoom: 1.0; detector 2; time : 30 sec; frem: 10
Upute pacijentu nakon snimanja	<ul style="list-style-type: none"> Na dan pretrage piti više tekućine i izbjegavati prislan kontakt s malom djecom Reći pacijentu kada može podići nalaz POTREBNO JE PREKINUTI DOJENJE NA 4 SATA, PRVO IZDAJANJE BACITI

doc.dr. N. Giroto, pročelnik Odjela
N.Finka, bacc.radiol techn , gl.inženjer Odjela

Privitak C: Protokol za dinamičku scintigrafiju bubrega uz indirektnu radionuklidnu cistografiju s ^{99m}Tc -MAG3

23.4.2019

DINAMIČKA SCINTIGRAFIJA BUBREGA UZ INDIREKTNU RADIONUKLIDNU CISTOGRAFIJU s ^{99m}Tc MAG3

Klinički zavod za nuklearnu medicinu KBC Rijeka, Predstojnik: Prof.dr.Svjetlana Grbac-Ivanković

Indikacije za pretragu:	<ul style="list-style-type: none"> Sumnja ili procjena već poznatog vezikoureteralnog refluksa
Kontraindikacije:	<ul style="list-style-type: none"> relativne: trudnoća i dojenje kod odraslih kod djece nema
Komentar:	<ul style="list-style-type: none"> Važna je suradnja roditelja ili pratitelja. Pretragu bi trebalo izvoditi samo kod djece koja imaju kontrolu mokrenja.
Aktivnost, priprema radiofarmaka, aplikacija, kolimator i pikiranje	<p>Jednaka pripremi za dinamičku scintigrafiju bubrega s MAG3 (vidjeti Uputu)</p> <p>Obično po završetku ili ako se djetetu jako mokri tijekom dinamičke scintigrafije bubrega moguće je prekinuti studiju i nastaviti snimati po protokolu za indirektnu MCUG. Za djevojčice treba pripremiti kanticu na kojoj će sjediti tijekom snimanja, leđima oslonjene o detektor. Dječaci mogu stajati i mokriti u posudu - "guskicu"</p>
SYMBIA, ECAM	<ul style="list-style-type: none"> Nakon klasičnog snimanja MAG3, upisati pacijenta u protokol <i>INDIREKTNNA MCUG, najčešće se snima u sjedećem položaju, pripaziti na orijentaciju</i> <u>Uvjeti snimanja:</u> matrica: 128x128, zoom: 1.0 (kod male djece zoom se može mjenjati u dogovoru s liječnikom), 1 s/frame, 300 fremova U vidnom polju moraju biti bubrezi i mokraćni mjehur. Snimanje započinje neposredno prije nego što dijete počne mokriti u kanticu Za dječake se može koristiti „guskica“ nekoliko fremova nakon završetka mikcije snimanje se može prekinuti po završetku snimanja treba vratiti dokumentaciju. Nalaz se obično dostavlja u dječju bolnicu
<u>Upute pacijentu nakon snimanja</u>	<ul style="list-style-type: none"> Na dan pretrage piti malo više tekućine Reći pacijentu kada može doći po nalaz NIJE POTREBNO PREKIDATI DOJENJE

Doc.dr. N. Giroto, pročelnik odjela
N.Finka, bacc.radiol techn , gl.inženjer Odjela

Privitak D: Suglasnost pacijenta



KLINIČKI BOLNIČKI CENTAR RIJEKA
Krešimirova 42, 51000 Rijeka, Republika Hrvatska
Klinički zavod za nuklearnu medicinu
Predstojnica: prof. dr. sc. Svjetlana Grbac-Ivanković, dr. med.
Klinička jedinica za funkcijsku dijagnostiku i zaštitu od zračenja
Pročelnica: doc.dr.sc. Neva Giroto, dr. med.
Tel: +385 (0)51 658-363 • Fax: +385 (0)51 658-365
nuklearna@kbc-rijeka.hr • www.kbc-rijeka.hr



SUGLASNOST

kojom se prihvaća preporučeni dijagnostički postupak

Ime i prezime pacijenta _____

Datum i mjesto rođenja _____

Spol M Ž

Adresa stanovanja _____

Matični broj osigurane osobe u obveznom zdravstvenom osiguranju _____

Ime i prezime zakonskog zastupnika, odnosno skrbnika (za pacijenta koji nije pri svijesti, za pacijenta s težom duševnom smetnjom, za poslovno nesposobnog ili maloljetnog pacijenta)

Suglasan/suglasna sam da se podaci dobiveni ovom pretragom mogu koristiti u svrhu kliničkih znanstvenih istraživanja uz potpunu zaštitu privatnosti (bez navođenja osobnih podataka).

DA

NE

Negira trudnoću (za žene u fertilnoj dobi) _____

Pročitao/pročitala sam upute za izvođenje pretrage i suglasan/suglasna sam s postupkom:

Potpis pacijenta/zakonskog zastupnika/skrbnika

Potpis i faksimil liječnika

Datum _____

Privitak E: Radna lista

KBC RIJEKA – KLINIČKI ZAVOD ZA NUKLEARNU MEDICINU
DINAMIČKA SCINTIGRAFIJA BUBREGA S ^{99m}Tc -MAG 3

Dat. pretrage _____ Redni br. _____ Upućen od _____
Prezime i ime _____ Dat. rođenja _____
Visina _____ cm Težina _____ kg Spol M / Ž Z.M _____
Zadana doza _____ MBq RF pripremljen _____ Izmjerena doza _____ MBq
Vol. _____ ml Ostatak _____ MBq Čista doza _____ Mbq Ing/Teh _____
Mjesto injiciranja _____ IV kanila DA / NE Para _____
Vrijeme snimanja _____ kamera _____ zoom _____ Ing/Teh _____
Količina popijene tekućine _____ l, diuretik _____ mg apliciran u _____ frame-u
RR _____ t° _____ Kreatinin _____ Cl.creat _____
Urea _____ diureza _____ Urin _____
UTZ _____

IVU _____
MCUG _____
Ostalo _____

Medikamentozna terapija (doza!) _____

Ranije scintigrafije bubrega (MAG-3, DMSA, druge ustanove) _____
Klinička dijagnoza _____

REZULTAT _____

Privitak F: Aktivnost za aplikaciju kod dinamičke scintigrafije bubrega s pomoću ^{99m}Tc -MAG3

KBCRI
KLINIČKI BOLNIČKI CENTAR RIJEKA

KLINIČKI BOLNIČKI CENTAR RIJEKA
Krešimirova 42, 51000 Rijeka, Republika Hrvatska
Klinički zavod za nuklearnu medicinu
Predstojnica: izv. prof. dr. sc. Svjetlana Grbac-Ivanković, dr. med.
Odjel za slikovnu dijagnostiku i zaštitu od zračenja
Pročelnica: doc. dr. sc. Neva Giroto, dr. med.
Tel: +385 (0)51 658-363 • Fax: +385 (0)51 658-365
nuklearna@kbc-rijeka.hr • www.kbc-rijeka.hr

MEDRI
MEDICINSKI FAKULTET RIJEKA
Katedra za nuklearnu medicinu

**AKTIVNOST ZA APLIKACIJU KOD SCINTIGRAFIJE BUBREGA
DJECA I ODRASLI**

DINAMIČKA SCINTIGRAFIJA BUBREGA ^{99m}Tc MAG3

DJECA – PREMA TABLICAMA PEDIJATRIJSKE GRUPE EANM UZ PREDVIĐEN OSTATAK OD 5 - 7 MBq

< 6 kg.....	20 MBq
6 – 9 kg.....	25 MBq
10 – 12 kg.....	30 MBq
13 – 18 kg.....	37 MBq
19 – 25 kg.....	40 MBq
26 - 35 kg.....	45 MBq
36 - 40 kg.....	50 MBq
41 – 50 kg.....	60 MBq

ODRASLI:

50 – 59 kg.....	111 MBq (3 mCi)
60 – 69 kg.....	130 MBq (3.5 mCi)
70 – 79 kg.....	150 MBq (4 mCi)
80 – 89 kg.....	167 MBq (4.5 mCi)
90 – 99 kg.....	185 MBq (5 mCi)
> 100 kg.....	204 MBq (5.5 mCi)

INDIREKTNA RADIONUKLIDNA CISTOGRAFIJA:

Aktivnost za aplikaciju je ista kao kod dinamičke scintigrafije bubrega s MAG3 uz dodatak još 5 MBq

APLIKACIJA DIURETIKA

ODRASLI: 20 mg
DJECA: do 1 godine života **1mg/kgtt**, za stariju djecu **0.5 mg/kg tt**, do **max 20 mg**

OPREZ: kontraindikacija je alergija na sulfonamide!

KLINIČKI BOLNIČKI CENTAR RIJEKA • MB 3368041 • IBAN HR8823900011100366384 • OIB 40237608715

1

ŽIVOTOPIS

Rođena sam 4.7. 2002. godine u Varaždinu. Nakon završene osnovne škole, osnovne glazbene škole i opće gimnazije u Varaždinu, 2021. godine upisujem Prijediplomski stručni studij Radiološke tehnologije na Fakultetu zdravstvenih studija u Rijeci.

Kroz osnovnoškolsko i srednjoškolsko obrazovanje bavila sam se sviranjem bubnjeva i klavira te često nastupala. Tijekom studiranja povremeno se bavim fitnessom, radim poslove preko „Student servisa“ i putujem.