

Uloga kompjutorizirane tomografije u dijagnosticiranju normotenzivnog hidrocefalusa

Dragović, Lara

Undergraduate thesis / Završni rad

2024

Degree Grantor / Ustanova koja je dodijelila akademski / stručni stupanj: **University of Rijeka, Faculty of Health Studies / Sveučilište u Rijeci, Fakultet zdravstvenih studija**

Permanent link / Trajna poveznica: <https://um.nsk.hr/um:nbn:hr:184:720207>

Rights / Prava: [In copyright](#) / [Zaštićeno autorskim pravom.](#)

Download date / Datum preuzimanja: **2024-11-23**

Repository / Repozitorij:

[Repository of the University of Rijeka, Faculty of Health Studies - FHSRI Repository](#)



SVEUČILIŠTE U RIJECI
FAKULTET ZDRAVSTVENIH STUDIJA
PREDDIPLOMSKI STRUČNI STUDIJ RADIOLOŠKE TEHNOLOGIJE

Lara Dragović

ULOGA KOMPJUTORIZIRANE TOMOGRAFIJE U
DIJAGNOSTICIRANJU NORMOTENZIVNOG HIDROCEFALUSA

Završni rad

Rijeka, 2024.

UNIVERSITY OF RIJEKA
FACULTY OF HEALTH STUDIES
GRADUATE UNIVERSITY OF RADIOLOGIC TECHNOLOGY

Lara Dragović

THE ROLE OF COMPUTED TOMOGRAPHY IN THE DIAGNOSIS OF
NORMOTENSIVE HYDROCEPHALUS

Final thesis

Rijeka, 2024.

Ovaj završni rad izveden je na Kliničkom zavodu za dijagnostičku i intervencijsku radiologiju,
Kliničkog bolničkog centra Rijeka.

Mentor rada: Ivan Brumini, dr. med.

Završni rad obranjen je dana _____ u/na _____
_____ pred povjerenstvom u sastavu:

Izvešće o provedenoj provjeri izvornosti studentskog rada

Opći podatci o studentu:

Sastavnica	
Studij	Radiološka tehnologija
Vrsta studentskog rada	Završni rad – rad s istraživanjem
Ime i prezime studenta	Lara Dragović
JMBAG	0351013468

Podatci o radu studenta:

Naslov rada	Uloga kompjutorizirane tomografije u dijagnosticiranju normotenzivnog hidrocefalusa
Ime i prezime mentora	Ivan Brumini, dr.med.
Datum predaje rada	25.6.2024.
Identifikacijski br. podneska	2393105400
Datum provjere rada	25.6.2024.
Ime datoteke	Završni rad, Lara Dragović
Veličina datoteke	548.1K
Broj znakova	35,058
Broj riječi	5,581
Broj stranica	36

Podudarnost studentskog rada:

Podudarnost (%)	13%
-----------------	-----

Izjava mentora o izvornosti studentskog rada

Mišljenje mentora	
Datum izdavanja mišljenja	
Rad zadovoljava uvjete izvornosti	<input checked="" type="checkbox"/> DA
Rad ne zadovoljava uvjete izvornosti	<input type="checkbox"/>
Obrazloženje mentora (po potrebi dodati zasebno)	

Datum

25.6.2024

Potpis mentora



Sadržaj

SAŽETAK

1. UVOD.....	1
2. HIDROCEFALUS	2
2.1. Hipertenzivni i normotenzivni hidrocefalus.....	2
2.2. Komunicirajući i nekomunicirajući hidrocefalus.....	3
3. ANATOMIJA MOZGA	3
3.1. Moždane ovojnice.....	4
3.2. Lateralne moždane komore.....	5
3.3. Treća moždana komora	5
3.4. Četvrta moždana komora.....	6
4. CEREBROSPINALNI LIKVOR I UNUTARKOMORSKI TLAK.....	6
4.1. Cirkulacija CSL-a komornim sustavom.....	7
5. NORMOTENZIVNI HIDROCEFALUS U ODRASLOGA.....	7
5.1. Epidemiologija i klinička slika.....	8
5.2. Etiologija i patofiziologija.....	8
6. DIJAGNOSTIČKE METODE – CT mozga.....	9
7. LIJEČENJE iNTH.....	10
8. CILJEVI I HIPOTEZE	10
9. ISPITANICI (MATERIJALI) I METODE	11
9.1. Ispitanici	11
9.2. Postupak.....	11
10. REZULTATI.....	17
11. RASPRAVA	22
12. ZAKLJUČAK.....	24
13. LITERATURA.....	25
14. PRIVITCI	27
15. ŽIVOTOPIS.....	28

POPIS KRATICA

NTH – normotenzivni hidrocefalus

iNTH – idiopatski normotenzivni hidrocefalus

CSL – cerebrospinalni likvor

CT – kompjutorizirana tomografija

MR – magnetska rezonancija

VA – ventrikuloatrijska drenaža

VPL – ventrikulo-peritonealna drenaža

SAŽETAK

Uvod: Hidrocefalus (ventrikulomegalija) je poremećaj uzrokovan prekomjernim nakupljanjem cerebrospinalnog likvora (CSL) u moždanim komorama, što može povećati intrakranijalni tlak, stoga se dijeli na normotenzivni i hipertenzivni hidrocefalus. Normotenzivni hidrocefalus (NTH) često pogađa stariju populaciju i karakteriziraju ga apraksija hoda, urinarna inkontinencija i demencija. Dijagnosticira se magnetskom rezonancijom (MR) ili kompjutoriziranom tomografijom (CT). Liječenje uključuje uklanjanje uzroka opstrukcije ili simptomatsko liječenje pomoću drenažnih sustava ili endoskopske ventrikulostomije.

Cilj: Ciljevi ovog istraživanja su utvrditi veličinu kaloznog kuta CT-om mozga kod bolesnika s radiološki postavljenom sumnjom na iNTH-om, analizirati učestalost pojave iNTH-a s obzirom na spolnu i dobnu distribuciju te odrediti povezanost između Evansovog indeksa i kaloznog kuta na CT-u mozga kod pacijenata s radiološki postavljenom sumnjom na iNTH-om.

Ispitanici i metode: U ovo retrospektivno istraživanje uključeni su svi pacijenti koji su u razdoblju od 1. siječnja 2020. do 31. prosinca 2023. bili podvrgnuti CT pregledu mozga u KBC-u Rijeka, a kod kojih je radiološki postavljena sumnja na normotenzivni hidrocefalus. Iz elektroničkih medicinskih zapisa (dobivenih iz IBIS-a) zabilježit ćemo demografske podatke (dob i spol). Putem radiološkog informatičkog sustava – ISSA, na CT pregledima mozga (aksijalni, koronarni i sagitalni presjeci) analizirat ćemo i izračunati mjere za procjenu veličine komornog sustava (kalozni kut, cella media indeksa, Evans indeks te veličina temporalnog roga postranične komore).

Rezultati: U 107 pacijenata radiološki je postavljena sumnja na iNTH, među kojima je značajno više muškaraca (69 vs 38; $P=0,003$). Prosječna dob pacijenata bila je 75 ± 12 godina. Također, 98 (91,59%) pacijenata ima kalozni kut manji od 90 stupnjeva ($P<0,01$). Utvrđena je statistički značajna korelacija između Evans indeksa i kaloznog kuta ($\rho=-0,318$, $P<0,001$). Srednja vrijednost kaloznog kuta iznosi $69,4 \pm 18,7$ stupnjeva, potom srednja vrijednost Evans indeksa iznosi $0,39 \pm 0,05$ te cella media indeksa $51,4 \pm 7,99$.

Srednja vrijednost veličine temporalnog roga desno iznosi $11,5 \pm 4,14$ mm, a lijevo $12,7 \pm 6,91$ mm.

Zaključak: U vremenskom periodu od četiri godine u 107 pacijenata radiološki je postavljena sumnja na iNTH, statistički značajno učestalije u muškaraca ($P < 0,001$). Od ukupnog broja pacijenata njih 98 (91,59%) ima kalozni kut manji od 90 stupnjeva što ide u prilog dijagnozi iNTH. Isto tako, utvrđena je statistički značajna povezanost između kaloznog kuka i Evans indeksa, parametara koji ukazuju na ventrikulomegaliju.

Ključne riječi: Evansov index, kalozni kut, kompjuterizirana tomografija, normotenzivni hidrocefalus

SUMMARY

Introduction: Hydrocephalus (ventriculomegaly) is a disorder caused by the excessive accumulation of cerebrospinal fluid (CSF) in the brain ventricles, which can increase intracranial pressure. It is divided into normotensive and hypertensive hydrocephalus. Normotensive hydrocephalus (NTH) often affects the elderly population and is characterized by gait apraxia, urinary incontinence, and dementia. Diagnosis is made using magnetic resonance imaging (MRI) or computed tomography (CT). Treatment includes removing the cause of obstruction or symptomatic treatment using drainage systems or endoscopic ventriculostomy.

Aim: To determine the size of the callosal angle using CT brain scan in patients diagnosed with iNPH, then analyze the frequency of iNPH occurrence with respect to gender and age distribution, as well as determine the correlation between Evans' index and the callosal angle on brain CT in patients diagnosed with iNPH.

Subjects and methods: In this retrospective study, all patients who underwent brain CT examinations at KBC Rijeka from January 1, 2020, to December 31, 2023, and were radiologically diagnosed with normotensive hydrocephalus, will be included. Demographic data (age and gender) will be recorded from electronic medical records obtained from IBIS. Using the radiological information system ISSA, brain CT scans (axial, coronal, and sagittal sections) will be analyzed and measurements (callosal angle, cella media index, Evans' index, size of the temporal horn of the lateral ventricle) will be calculated.

Results: In 107 patients, radiological suspicion of iNTH was established, with significantly more men (69 vs. 38; $P=0,003$). The average age of the patients was 75 ± 12 years. Additionally, 98 (91,59%) patients had a callosal angle less than 90 degrees ($P<0,01$). A statistically significant correlation was found between the Evans index and the callosal angle ($\rho=-0,318$, $P<0,001$). The mean value of the callosal angle was $69,4 \pm 18,7$ degrees, the mean value of the Evans index was $0,39 \pm 0,05$, and the mean value of the Cella Media index was $51,4 \pm 7,99$.

Conclusion: Over a four-year period, radiological suspicion of iNTH was established in 107 patients, with a statistically significant higher prevalence in men ($P<0,001$). Of the total number of patients, 98 (91,59%) had a callosal angle less than 90 degrees, supporting the diagnosis of

iNTH. A statistically significant correlation was found between the callosal angle and the Evans index, parameters indicative of ventriculomegaly.

Key words: callosal angle, computed tomography, Evans indeks, normal pressure hydrocephalus

1. UVOD

Hidrocefalus (ventrikulomegalija) je poremećaj središnjeg živčanog sustava kojega obilježava preveliko ($> 25\text{-}30\text{ mL}$) nakupljanje cerebrospinalnog likvora (CSL) unutar moždanih komora (6). Posljedično možemo imati porast intrakranijalnog tlaka. Glavni uzroci koji dovode do ovog stanja su pretjerano nakupljanje likvora u moždanim komorama zbog poremećaja u lučenju, tijeku ili apsorpciji CSL-a. Hidrocefalus možemo podjeliti s obzirom na mjesto proširenja. Kada dolazi do proširenja ventrikularnog sustava to nazivamo unutarnji hidrocefalus i on je češći od vanjskog hidrocefalusa koji podrazumijeva proširenje subarahnoidalnog prostora. Prema tlaku unutar lubanje hidrocefalus dijelimo na normotenzivni i hipertenzivni hidrocefalus (8). Normotenzivni hidrocefalus (NTH) je vrsta proširenja ventrikularnog sustava s normalnim tlakom likvora (6). Zbog nedefiniranog uzorka najčešće se naziva idiopatski normotenzivni hidrocefalus (iNTH). U jednom od istraživanja provedenom na 3000 uzastopno kirurški liječenih pacijenata od NTH-a u Švedskoj, 60% pacijenta pripada muškoj populaciji, a 79% ispitanika ima između 70 i 80 godina (12). Navedeno patološko stanje karakterizirano je trijasom simptoma (Hakim-Adamsov trijas) uključujući apraksiju hoda, inkontinenciju urina i demenciju (6). Kako se navedeni simptomi javljaju među starijom populacijom i kod drugih stanja (Parkinsonova bolest, Alzheimerova bolest) važno je potvrditi dijagnozu iNTH-a pomoću pregleda magnetske rezonancije (MR) ili kompjutorizirane tomografije (CT) mozga. Parametri koji ukazuju na ventrikulomegaliju na CT pregledu su: povećana vrijednost Evans indeksa ($>0,3$) smanjen kalozni kut ($< 90^\circ$) i povećan cella medija indeks.

2. HIDROCEFALUS

Hidrocefalus (grč. *hydrocephalus*) je medicinsko stanje koje se javlja kao posljedica prekomjernog nakupljanja cerebrospinalnog likvora (CSL) u moždanih komorama. Zbog početnog povećanja volumena CSL-a (>25-30 mL) dolazi do širenja moždanih komora. Stanje proširenih komora nazivamo ventrikulomegalija i takvo stanje ukazuje na prisutnost hidrocefalusa u oboljelih osoba. S obzirom na mjesto opstrukcije dijeli se na komunicirajući i nekomunicirajući hidrocefalus, a prema intrakranijalnom tlaku postoji hipertenzivni i normotenzivni hidrocefalus.

2.1. Hipertenzivni i normotenzivni hidrocefalus

Postoji nekoliko patogenetskih oblika hidrocefalusa koji se klinički mogu podijeliti u dvije skupine : 1) hidrocefalus s povišenim intrakranijalnim tlakom, 2) hidrocefalus s normalnim intrakranijalnim tlakom (5). Hidrocefalus s povišenim intrakranijalnim tlakom je iznimno rijetka bolest koja može biti urođena ili stečena. Urođeni nastaje intrauterino ili u novorođenačkoj dobi kao posljedica urođenih anomalija mozga (5). Za razliku od urođenih malformacija, stečeni hidrocefalus pogađa djecu ili odrasle ,a obično nastaje kao posljedica oštećenja cirkulacije CSL-a zbog tumora, infekcije, krvarenja ili traume. Hidrocefalus s normalnih intrakranijalnih tlakom dijeli su u idiopatski ili primarni normotenzivni hidrocefalus (iNTH) i sekundarni normotenzivni hidrocefalus (sNTH). Sekundarni NTH može se razviti nakon traumatske ozljede mozga, moždanog udara, subarahnoidalnog krvarenja, meningitisa i ostalih patoloških stanja. Suprotno tomu, postoji primarna manifestacija bolesti nepoznatog uzorka kod koje patofiziološki mehanizam nije upotpunosti jasan i takvo stanje nazivamo idiopatski normotenzivni hidrocefalus (iNTH). Postoje razni poznati i nepoznati mehanizmi koji dovode do razvoja hidrocefalusa ,a neki od njih su povećano lučenje CSL-a, opstrukcije odvodnih kanala (stenoza akvedukta) kroz koje otječe CSL u moždanim komorama, hiperdinamičko kretanje cerebrospinalnog likvora kroz akvedukt, poremećaj reapsorpcije u području arahnoidalnih granulacija ili abnormalno mjesto resorpcije cerebrospinalnog likvora

(transependimalno) te prekomjerno proširenje moždanih komora nepoznatog uzorka. Prema tome hidrocefalus se patogenetski može podijeliti u četiri skupine: a) hipersekrecijski, b) opstruktivski, c) aresorptivni, d) hidrocefalus koji nastaje zbog atrofije mozga (5).

2.2. Komunicirajući i nekomunicirajući hidrocefalus

S obzirom na mjesto patologije razlikujemo komunicirajući i nekomunicirajući hidrocefalus. Nekomunicirajući hidrocefalus nastaje kao posljedica opstrukcije likvora u komorama, akveduktu i na graničnom području između unutarnjeg i vanjskog likvorskog prostora (5). Što znači da likvor zaostaje u moždanim komorama te dolazi do povećanog tlaka CSL-a proksimalno od opstrukcije uz povećano proširenje zahvaćenog dijela komore. Kod komunicirajućeg hidrocefalusa opstrukcija je na razini subarahnoidalnog prostora ili je uzorkovana oštećenjem na razini arahnoidalnih resica, CSL može izaći iz unutarnjeg (komore) u vanjski (subarahnoidalni prostor) likvorski prostor (5).

3. ANATOMIJA MOZGA

Središnji živčani sustav izgrađuju mozak i kralježnička moždina. Morfološki, mozak je podijeljen na veliki mozak (lat. *cerebrum*), mali mozak (lat. *cerebellum*) i moždano deblo (lat. *truncus cerebri*). Veliki mozak dijeli se na krajnji mozak (lat. *telencephalon*) i međumozak (lat. *diencephalon*), a moždano deblo dijelimo na srednji mozak (lat. *mesencephalon*), most (lat. *pons*) i produljenu moždinu (lat. *medulla oblongata*). Glavnu ulogu u mehaničkoj zaštiti mozga i kralježničke moždine imaju moždane ovojnice zajedno s cerebrospinalnom tekućinom i kostima lubanje. To su tri vezivne opne koje obavijaju mozak: tvrda moždana ovojnice (lat. *dura mater*), paučinasta ovojnica (lat. *arachnoidea*) i meka ovojnice (lat. *pia mater*).

3.1. Moždane ovojnice

U tvrdoj se ovojnici mozga između periostalnog i meningealnog sloja nalaze kanali, sinus durae matris, koji vode venoznu krv (2). Od vena se bitno razlikuju time što nemaju zalistaka, a stijenka im ne sadrži mišićna vlakna i nije kontraktilna (2). Subduralni prostor je prostor između tvrde i paučinaste moždane ovojnice koji je također ispunjen tekućinom. Srednja moždana ovojnica sadrži sitne arahnoidne granulacije (Pacchionijeve granulacije) koje su mjesto resorpcije cerebrospinalne tekućine i prodiru u tvrdu moždanu ovojnicu. Spomenute granulacije imaju zadaću u prevođenju likvora u venoznu krv koja putuje preko sigmoidnog sinusa u *v. jugularis internu* i na taj način odvođuju krv iz mozga. Subarahnoidnim prostorom prolaze brojni vezivni tračci koji povezuju srednju i unutarnju moždanu ovojnicu. Kroz vezivne tračke prolaze velike krvne žile, a prostor je potpuno ispunjen cerebrospinalnom tekućinom. Na izbočenim mjestima, arachnoidea i pia mater mjestimično su adhezivne, dok se u području moždanih brazda razdvajaju, jer pia mater prodire u sve udubine i sulkuse, dok arachnoidea samo prelazi preko njih (3). Najširi dijelovi subarahnoidnog prostora odgovaraju velikim udubinama na površini mozga, a nazivaju se cisterne (2). Najveća i najvažnija cisterna je *cisterna cerebellomedullaris* koja se nalazi između malog mozga i produljene moždine. Preko otvora, *apertura mediana verticuli quarti*, izravno komunicira s četvrtom moždanom komorom (3). Cerebrospinalna tekućina prisutna je u moždanim komorama, cisternama oko mozga, u centralnom spinalnom kanalu, te u subarahnoidnom prostoru koji okružuje mozak i leđnu moždinu (1). Ventrikularni sustav u moždanom parenhimu komunicira sa subarahnoidnim prostorom kranijuma, centralnim kanalom u leđnoj moždini i subarahnoidnim prostorom spinalnog kanala. (1). Za daljnje razumijevanje teme bitno je objasniti ventrikularni sustav, način na koji nastaje cerebrospinalna tekućina i kako putuje moždanim komorama. Sustav moždanih komora dijeli se na dve lateralne ili bočne komore te na treću i četvrtu komoru.

3.2. Lateralne moždane komore

U dubini moždanog parenhima sa svim okolnim strukturama nalaze se dvije lateralne moždane komore. Na njima razlikujemo četiri glavna dijela a, to su zavijeni prednji rog (*cornu frontale*), središnji dio (*pars centralis*), zatiljni rog (*cornu occipitale*) i slijepoočni rog (*cornu temporale*). Šupljina unutar mozga omeđena je okolnim strukturama koje čine stijenke lateralnih moždanih komora. *Nucleus caudatus* ima kao i lateralne komore potkovičastu formu te cijelom svojom dužinom sudjeluje u izgradnji stijenki lateralnih komora (2). Prednji rog, s lateralne strane omeđuje *caput nuclei caudati*, medijalnu stijenku čini *septum pellucidum*, a krov, dno i prednju stijenku *radiato corporis callosi*. Središnji dio bočne komore s lateralne strane omeđen je *caudom nuclei caudati*, medijalna stijenka čini *septum pellucidum* i gornju stijenku čini *radiato corporis callosi*. Zatim, lateralnu stijenku i krov zatiljnog roga čini *radiato corporis callosi*, medijalnu stijenku čini *calcar avis*, a u dnu roga leži *trigonum collaterale*. Lateralna stijenka slijepoočnog roga čini *radiato corporis callosi*, u krovu se nalazi *cauda nuclei caudati* dok s medijalne strane se nalazi *plexus choroideus*.

3.3. Treća moždana komora

Treća moždana komora (*ventriculus tertius*) nalazi se između voluminoznim masama desnog i lijevog talamusa. Prednju stijenku treće moždane komore izgrađuje *telencephalon medium* odnosno njegovi derivati (2). Kaudalno, treća komora ostvaruje komunikaciju s četvrtom moždanom komorom preko *aqueductusa cerebri*, dok se na njenom prednjem dijelu, sa svake strane, nalazi po jedan otvor, *foramen interventriculare*, koji vodi u lateralne komore.

3.4. Četvrta moždana komora

Četvrta moždana komora jedini je dio ventrikularnog sustava mozga koji komunicira sa subarahnoidalnim prostorom. Komunikaciju ostvaruje preko triju otvora: jednog neparnog središnjeg- *apertura mediana ventriculi quarti (foramen Magendie)* i dva parna – *aperturae laterales ventriculi quarti (foramina Luschkae)*. Magendijev otvor povezuje četvrtu moždanu komoru s najvećom subduralnom cisternom, *cisterna cerebellomedullaris*, dok se lateralni otvori otvaraju u području pontocerebelarnog kuta i povezuju četvrtu komoru s *cisternom pontis*.

4. CEREBROSPINALNI LIKVOR I UNUTARKOMORSKI TLAK

Unutar opisanog ventrikularnog sustava nalazi se koroidni pleksus koji stvara većinu cerebrospinalne tekućine. Jedna od najvažnijih funkcija CSL-a je mehanička zaštita mozga od naglih pokreta glave. Od ukupnog volumena šupljeg prostora u kojem se nalazi mozak i leđna moždina, oko 150 ml čini cerebrospinalna tekućina. (8). U zdrave odrasle osobe ukupni volumen CSL-a je oko 140-150 mL. Preko dana se izluči oko 500 mL CSL-a, od toga 2/3 nastaje lučenjem iz koroidnog pleksusa u komorama, a dodatne količine likvora stvaraju ependimske stanice svih komora i arahnoidalne membrane (4). Naizmjeničnim udaranjem mikrovila oblažućih ependimskih stanica, prethodno stvoreni volumen se potiskuje kroz komorni sustav, omogućavajući cerebrospinalnoj tekućini da otječe iz komora u subarahnoidni prostor (6). Koroidni pleksus sadrži fibrovaskularne resice obložene kubičnim stanicama sa mnogo krvnih žila iz kojih se izlučuje cerebrospinalna tekućina (normalan tlak CSL-a iznosi 1,3 kPa). Ta struktura se proteže u temporalni rog obje lateralne komore, stražnji dio treće komore i krov četvrte komore. (4). Tlak cerebrospinalne tekućine ovisi o proizvodnji likvora i otporu resorpciji likvora u arahnoidnim granulacijama. (8). Posljedično ako dođe do povećanja jednog od faktora dolazi do porasta intrakranijalnog tlaka.

4.1. Cirkulacija CSL-a komornim sustavom

Koroidni pleksus lateralnih komora stvara najveću količinu likvora koji cirkulira preko *foramina interventricularia Monroi* u treću komoru te izlazi iz njega putem *acqueductusa mesencephali Sylvii* u četvrtu komoru. Potom, likvor izlazi kroz tri mala otvora četvrte komore (2 lateralna Luschkina otvora i Magendijev otvor) u bazalnu cisternu i zatim u subarahnoidalni prostor te se konačno apsorbira u venski sustav preko arahnoidalnih vilusa. Nakupine više vilusa čine arahnoidalne granulacije (Pacchioni) koje su „uvučene“ u gornji sagitalni sinus. To je tzv. teorija treće cirkulacije koju je Harvey Cushing predložio 1900. godine. Opasnost od začepjenja cirkulacije cerebrospinalne tekućine najveća je u uskim dijelovima ventrikularnog sustava, kao što su *foramina interventricularia*, *aqueductus mesencephali*, *apertura mediana* i *aperturae laterales*.

5. NORMOTENZIVNI HIDROCEFALUS U ODRASLOGA

Idiopatski normotenzivni hidrocefalus u odrasloga smatra se kroničnim komunikacijskim hidrocefalusom čija se učestalost povećava s povećanjem dobi. Ono što je zanimljivo kod ovog stanja je to da dolazi do povećanja ventrikularnog sustava bez značajnih povišenja intrakranijalnog tlaka. Idiopatski hidrocefalus normalnog tlaka neurološka je bolest koja se sporo razvija ,a njezinu kliničku sliku definirali su 1960-tih Salomon Hakim i Raymond Adams. U to vrijeme gotovo da nije ni bilo interesa za hidrocefalus u odrasloga pa je tako i dostupna literatura bila vrlo oskudna. Etiologija i patogeneza ove bolesti su do sada slabo shvaćene.

5.1. Epidemiologija i klinička slika

Kliničke značajke iNTH-a uobičajene su kod starijih osoba u rasponu od 60-80 godina. Simptomi koji su karakteristični u dijagnozi iNTH-a su apraksija hoda, demencija i urinarna inkontinencija bolje poznato kao Hakim - Adams trijas simptoma. Navedeni simptomi mogu se javiti i kod drugih medicinskih stanja kao što su Parkinsonova bolest, Alzheimerova bolest, vaskularna demencija i sl. Upravo zato je bolest iNTH slabo dijagnosticirana u starijoj populaciji. Prema istraživanju provedenom u Švedskoj od njih 117 bolesnika koji su prijavili najmanje dva simptoma u upitniku njih 25 dobilo je dijagnozu vjerojatnog iNTH-a što odgovara prevalenciji od 3,7%. Prevalencija iNTH-a bila je četiri puta veća među osobama u dobi od 65 do 89 godina i starijima (7). Što se tiče podataka o prevalenciji za muškarce i žene bili su 1,8% odnosno 1,2% ($P = 0,53$). Velika većina istraživanja pokazuje kako je pobol češći među muškarcima nego što je to slučaj među osoba ženskog spola. U različitim epidemiološkim studijama temeljenim na populaciji procjenjuje se da se učestalost NTH kreće od 0,3 do 3% među pacijentima starijim od 61 godine (Jaraj i sur. 2014) (10). Istraživanja pokazuju kako postoje dokazi o značajnom povećanju učestalosti NPH povećanjem godina. Među starijima od 80 godina iznosila je 5,9% (Rabiei i sur. 2016) (10).

5.2. Etiologija i patofiziologija

Fokus ovog rada je normotenzivni hidrocefalus nepoznatog uzorka koji uglavnom pogađa starije osobe u rasponu od 60-80 godina pa nadalje. Zbog nepoznate etiologije naziva se još i idiopatski normotenzivni hidrocefalus za kojeg je karakterističan Hakimov trijas simptoma. Glavna teorija koja objašnjava razvoj iNTH-a je hidrodinamički koncept koji je predložio D. Greitz 2004. godine (Greitz, 2004) (10). Prema Greitzu, neravnoteža između izlučivanja i reapsorpcije likvora ključna je značajka patogeneze NTH-a (10). Ipak velike zasluge pripadaju Salomonu Hakimu ,kolumbijskom liječniku, koji je 1965. godine objavio članak o hidrocefalusu s normalnim tlakom što je izazvalo brojne kontroverze (6). S. Hakim je u

suradnji s američkim neurokirurgom Raymondom Delesyjem Adamsom dalje razvijao ideje i provodio istraživanja u svrhu poboljšanja u dijagnosticiranju NTH-a. Kako je moguće da se komore šire bez povećanja intrakranijalnog tlaka? Odgovor na paradoks širenja komora uz normalan tlak likvora, Hakim je objasnio pomoću Pascalovog zakona koji kaže : *“u tekućini koja se nalazi u zatvorenoj posudi vanjski tlak širi se jednako na sve strane, to jest čestice tekućine prenose tlak u svim pravcima jednako”* (6). Ovu pojavu možemo objasniti teorijom hidraulične preše temeljenom na teoriji o gradijentu tlaka. Početni porast unutarkomorskog tlaka CLS-a uzrokuje proširenje komora tj. ventrikulomegaliju . Nakon početnog kratkotrajnog proširenja komora tlak se s vremenom spušta na normalnu razinu inače bi došlo do kompresije moždanog parenhima. Upravo pozitivna korelacija unutarkomorskog tlaka i veličine površine komora objašnjava paradoks. Što znači da na početku povišeni unutarkomorski tlak se polako spušta na normalnu razinu u ventrikulomegaliji i sada CSL tlači veću površinu (6).

6. DIJAGNOSTIČKE METODE – CT mozga

Prvi izbor metode koji se koristi u dijagnosticiranju iNTH-a je CT neurokranija. Možemo reći da je CT mozga uz MR mozga zlatni standard u dijagnosticiranju ove bolesti koja je sve više otkrivena među starijom populacijom zahvaljujući razvoju radiološke tehnologije. Dijagnoza iNTH-a ovisi o prisutnosti ventrikulomegalije. Parametri koji ukazuju na ventrikulomegaliju na CT-u mozga su: proširenje temporalnih rogova postraničnih komora bez hipokampalne atrofije (16), suženje kaloznog kut (17) ($<90^\circ$; normalno iznosi $100-120^\circ$), Evansov indeks >0.3 (18) i cella media indeks <4 (19). Evansov indeks izračunavamo tako da podijelimo bifrontalni indeks (najširi dio frontalnih rogova bočnih komora) i maksimalni unutarnji promjer lubanje na istoj razini aksijalnog presjeka. Cella media je izraz koji označava tijelo lateralne klijetke, a proteže se od foramina Monro do ventrikularnog atrijsa. Kod procjene veličine temporalnog roga postranične komore mjerimo njegov najveći poprečni promjer, a veličina veća od 6 mm smatra se indikativnom na iNTH.

Kalozni kut je kut između krovova bočnih komora koje čine corpus callosum, njegova normalna vrijednost iznosi između 100 i 120 stupnjeva, a kod pacijenata s iNTH-om veličina kaloznog kuta je manja od 90 stupnjeva.

7. LIJEČENJE iNTH

Liječenje hidrocefalusa ovisi o vrsti uzorka. Kod opstruktivskog hidrocefalusa potrebno je ukloniti uzrok opstrukcije, primjerice tumor. Ako je uzrok nedovoljna resorpcija likvora ili opstrukcija koja se ne može kirurški ukloniti, potrebno je primijeniti simptomatsko liječenje, odnosno uklanjanje viška likvora (8). Liječenje se provodi postavljanjem drenažnih sustava ili izvođenjem endoskopske ventrikulostomije (8). Drenažni sustavi mogu biti vanjski ili unutarnji. Unutarnje drenaže odvedu likvor u druge tjelesne šupljine, poput peritonealne šupljine, pleuralne šupljine ili desnog atrija. U tim slučajevima govorimo o ventrikuloperitonealnom (VP) šantu, ventrikulopleuralnom (VPL) šantu, ventrikuloatrijalnom (VA) šantu i sinus šantu (8). Mali kateter se postavlja u prostor ispunjen tekućinom u ventrikularnom sustavu. Nakon toga, kateter se spušta do abdomena gdje se omogućava da višak tekućine „iscuri“ iz mozga i ponovno se apsorbira unutar trbuha.

8. CILJEVI I HIPOTEZE

Cilj 1: Utvrditi veličinu kaloznog kuta u pacijenata s radiološki postavljenom sumnjom na normotenzivni hidrocefalus.

Cilj 2: Utvrditi spolnu distribuciju pacijenata u kojih je radiološki postavljena sumnja na normotenzivni hidrocefalus.

Cilj 3: Odrediti povezanost između kaloznog kuta i Evansovog indeksa dobivenih kompjutoriziranom tomografijom mozga u pacijenata s radiološki postavljenom sumnjom na normotenzivni hidrocefalus.

Hipoteza 1: U više od polovine pacijenata kalozni kut iznosi manje od 90° .

Hipoteza 2: Više od polovine pacijenata su muškog spola.

Hipoteza 3: Postoji statistički značajna povezanost između Evansovog indeksa i kaloznog kuta.

9. ISPITANICI (MATERIJALI) I METODE

9.1. Ispitanici

U istraživanje su uključeni svi pacijenti koji su u razdoblju od 1. siječnja 2020. do 31. prosinca 2023. bili podvrgnuti CT pregledu mozga u KBC-u Rijeka, a kod kojih je radiološki postavljena sumnja na normotenzivni hidrocefalus.

9.2. Postupak

Analizirali su se podaci o pacijentima koji su prikupljeni retrospektivno, u Kliničkom bolničkom centru, na lokalitetu Sušak, na Kliničkom zavodu za dijagnostičku i intervencijsku radiologiju, putem radiološkog informatičkog sustava – ISSA i integriranog bolničkog informacijskog sustava – IBIS. U istraživanje su uključeni svi pacijenti koji su učinili CT pregled mozga u razdoblju od 1.1.2020. do 31.12.2023., a kod kojih je radiološki postavljena sumnja na normotenzivni hidrocefalus. Demografski podaci (dob i spol) prikupljeni su iz elektroničkih medicinskih zapisa dobivenih iz IBIS-a. Putem radiološkog informatičkog sustava – ISSA, na CT pregledima mozga (aksijalni, koronarni i sagitalni presjeci) analizirane su i izračunate mjere koje upućuju na ventrikulomegaliju.

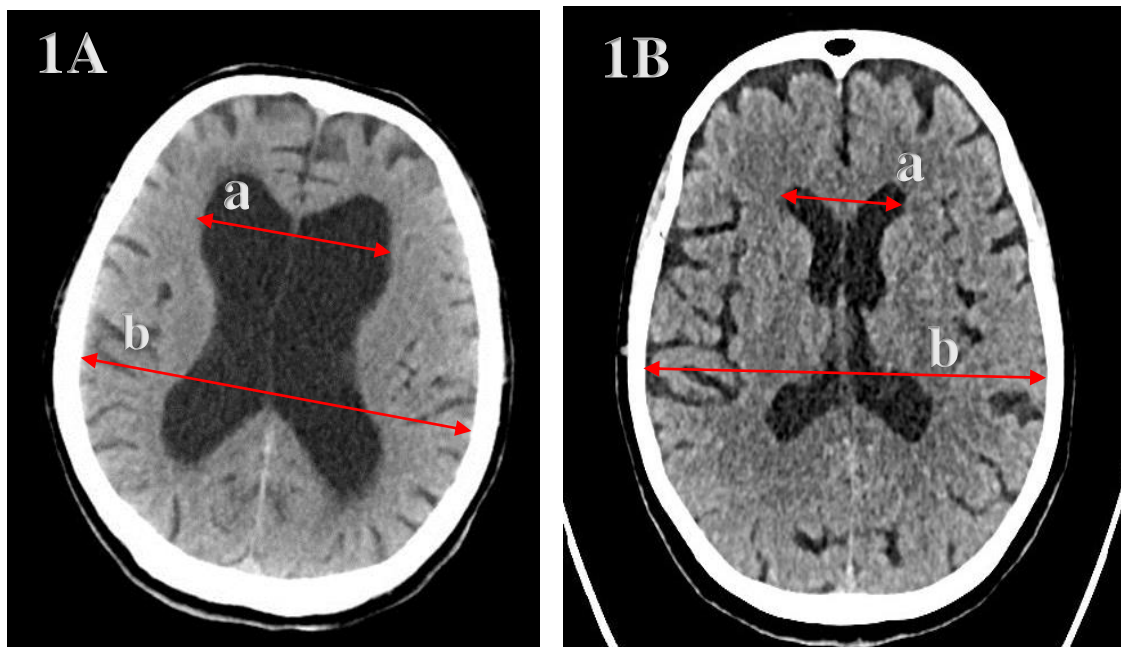
Mjere koje smo računali, a ukazuju na ventrikulomegaliju na CT pregledu mozga su:

- a) veličina temporalnog roga desne i lijeve postranične komore (16)
- b) veličina kaloznog kuta (17)
- c) Evans indeks (18)
- d) Cella media indeks (19)

Evansov indeks izračunavamo tako da podijelimo bifrontalni indeks (najširi dio frontalnih rogova bočnih komora) i maksimalni unutarnji promjer lubanje na istoj razini aksijalnog presjeka (prikazano na slici 1). Cella media je izraz koji označava tijelo lateralne klijetke, a proteže se od foramena Monroa do ventrikularnog atrija. Cella media indeks je omjer maksimalnog vanjskog promjera lubanje i najvećeg vanjskog promjera tijela bočnih komora (cella media) (prikazano na slici 2).

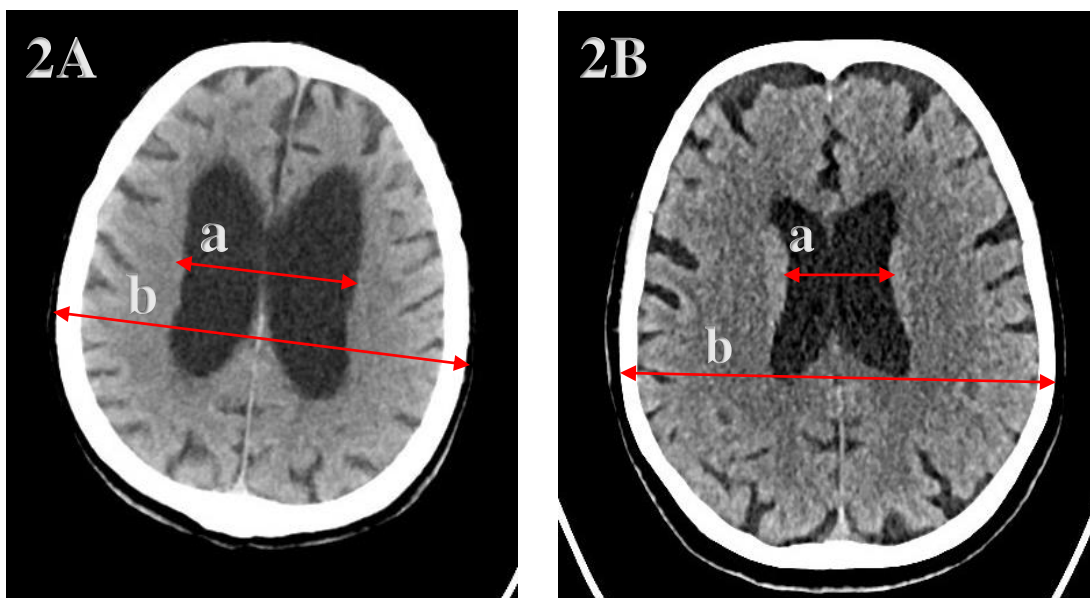
Kalozni kut je kut između krovova bočnih komora koje čini corpus callosum, a mjeri se na koronalnim presjecima okomito na ravninu koja spaja prednju i stražnju komisuru, u razini stražnje komisure (prikazano na slici 3).

Kod mjerenja temporalnog roga postranične komore mjerimo najveći poprečni promjer (prikazano na slici 4).



*Slika 1. Prikaz mjerenja Evans indeksa na aksijalnom presjeku CT pregleda mozga
1A) pacijent s normotenzivnim hidrocefalusom, 1B) pacijent s normalnom širinom komornog
sustava*

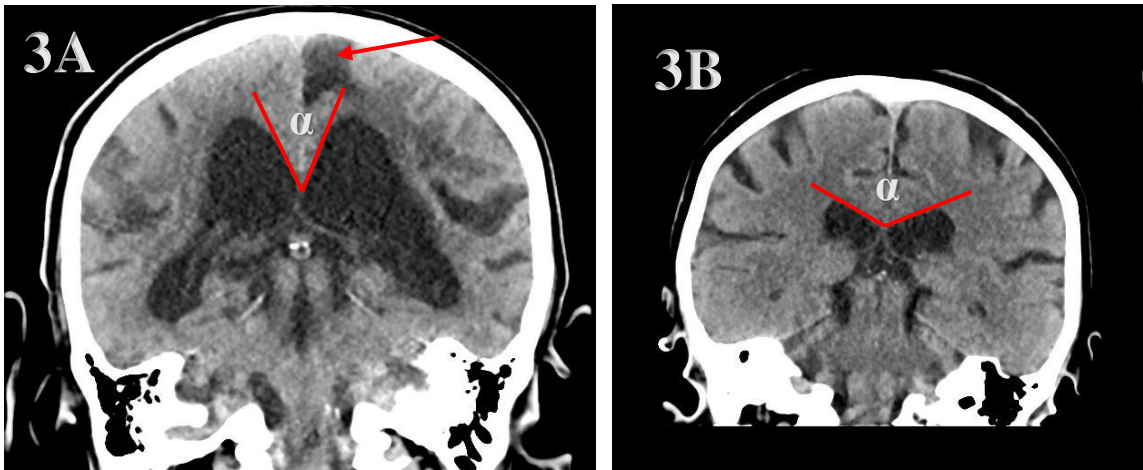
*a) maksimalna širina frontalnih rogova (bifrontalni indeks), b) maksimalni unutarnji promjer lubanje na istom aksijalnom presjeku; Evans indeks = a/b
(preuzeto iz programa ISSA Kliničkog bolničkog centra Rijeka)



*Slika 2. Prikaz mjerenja cella media indeksa na aksijalnom presjeku CT pregledu mozga
2A) pacijent s normotenzivnim hidrocefalusom, 2B) pacijent s normalnom širinom komornog
sustava*

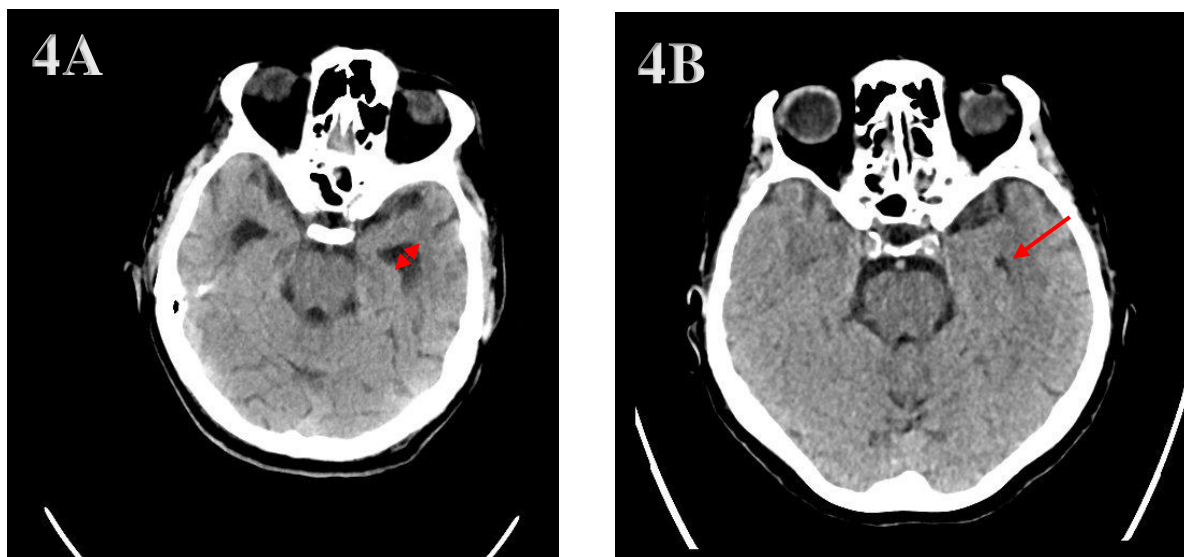
*a) vanjski promjer postraničnih komora u razini celle medije, b) biparijetalni promjer
lubanje; cella media indeks = b/a

(preuzeto iz programa ISSA Kliničkog bolničkog centra Rijeka)



*Slika 3. Prikaz mjerenja kaloznog kuta na koronarnom presjeku CT pregleda mozga
2A) pacijent s normotenzivnim hidrocefalusom, 2B) pacijent s normalnom širinom komornog
sustava*

*α) kalozni kut; strelica na slici 3A označava područje encefalomalacije u lijevom parijetalnom režnju posljedično ranijoj ishemiji
(preuzeto iz programa ISSA Kliničkog bolničkog centra Rijeka)



Slika 4. Prikaz mjerenja poprečnog promjera temporalnih rogova na aksijalnom presjeku CT pregleda mozga

2A) pacijent s normotenzivnim hidrocefalusom, 2B) pacijent s normalnom širinom komornog sustava

*strelica označava temporalni rog lijeve postranične komore
(preuzeto iz programa ISSA Kliničkog bolničkog centra Rijeka)

9.3. Statistička obrada podataka

Statistička obrada podataka bit će provedena uz pomoć statističkog programa Statistica 14.0.0.15. (StatSoft Inc., Tulsa, SAD).

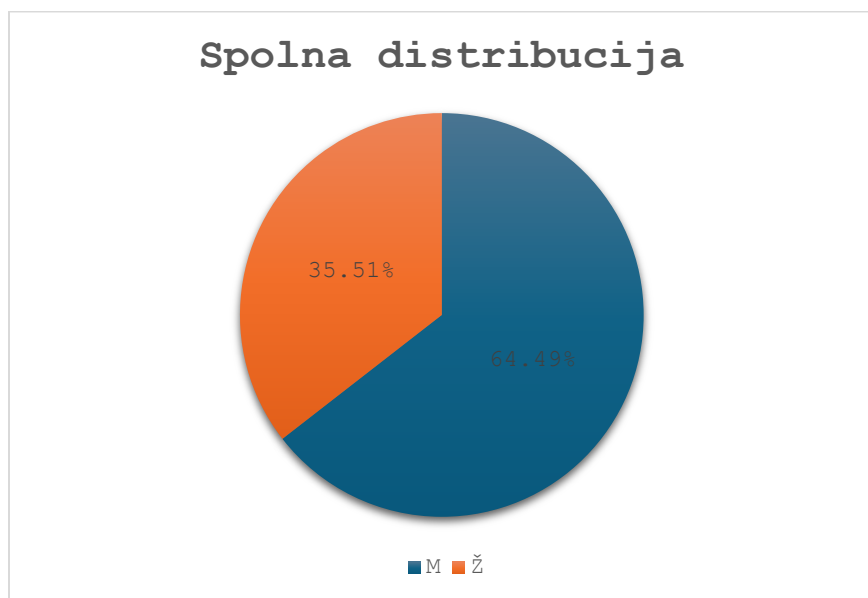
Odabir mjera centralne tendencije i mjera varijabilnosti za ispitivane varijable čije vrijednosti pripadaju u intervalnu ili omjernu mjernu ljestvicu (dob, kalozni kut, Evansov indeks) odredit će se s Kolmogorov-Smirinovljevim testom. Ukoliko će se testom utvrditi normalna raspodjela srednje vrijednosti biti će prikazane aritmetičkom sredinom i standardnom devijacijom (SD), a za varijable koje nemaju normalnu raspodjelu koristiti će se medijan i (5ta-95ta) percentila.

Kategorijski podaci pripadaju u nominalnu mjernu ljestvicu (spol) i prikazat će se frekvencijama i/ili postotno. Međusobna povezanost (korelacija) između Evans indeksa i kaloznog kuta ispitat će se pomoću Pearsonovog ili Spearmanovog koeficijenta korelacije ovisno o normalnosti raspodjele podataka. Za testiranje prve i druge hipoteze koristit će se Chi kvadrat test, dok će se za testiranje treće hipoteze koristiti koeficijent korelacije. Kao kriterij za određivanje statističke značajnosti uzeti će se vrijednost $P < 0,05$.

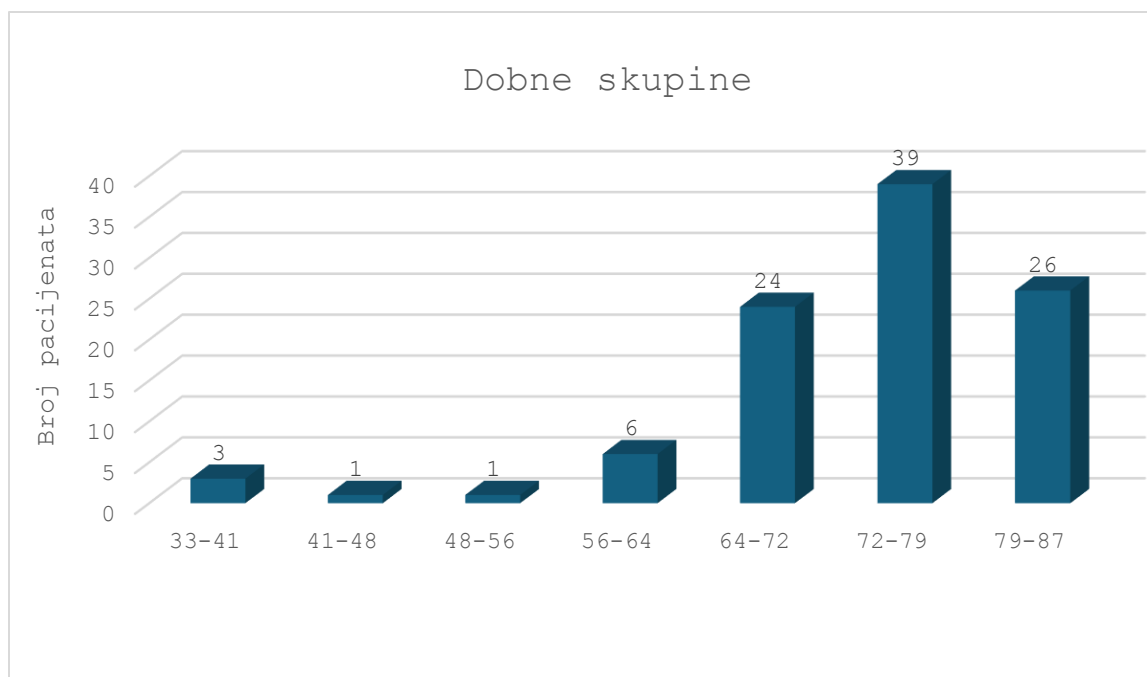
10. REZULTATI

U istraživanju je uključeno 107 pacijenata s radiološki postavljenom sumnjom na idiopatski normotenzivni hidrocefalus. Većina pacijenata je bila muškog spola, njih 69 (64,9%) dok je preostalih 38 (35,51%) bilo ženskog spola ($P=0,003$). Prosječna dob pacijenata bila je 75 ± 12 godina. Distribucija po spolu i dobi prikazana je u grafikonu 1 i 2.

Grafikon 1. *Raspodjela pacijenata po spolu*

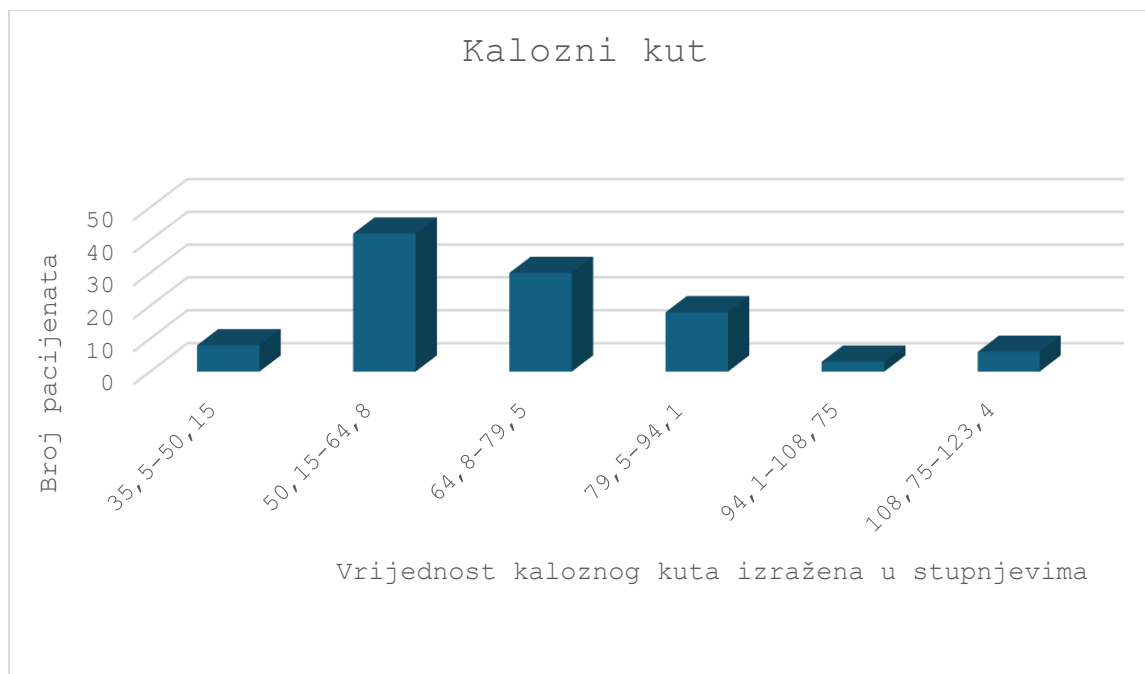


Grafikon 2. *Grafički prikaz raspodjele pacijenata po dobi*



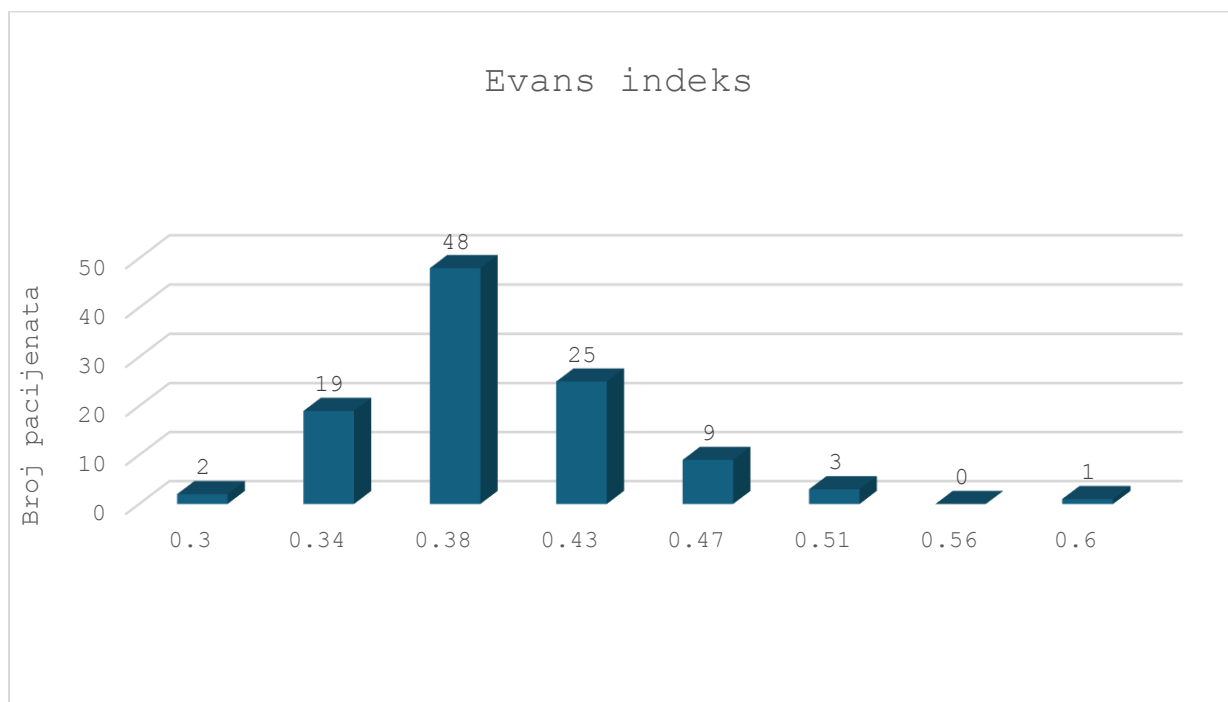
Prosječna vrijednost kaloznog kuta iznosi $66 \pm 21,3$ stupnjeva, a distribucija je prikazana u grafikonu 3.

Grafikon 3. Grafički prikaz raspodjele vrijednosti kaloznog kuta



Prosječna vrijednost Evans indeksa iznosi $0,39 \pm 0,05$, a distribucija je prikazana u grafikonu 4.

Grafikon 4. Grafički prikaz raspodjele vrijednosti Evans indeksa



Rezultati korelacijske analize pokazuju da postoji statistički značajna negativna korelacija između Evans indeksa i kaloznog kuta ($\rho=-0,318$, $p<0,001$). Odnosno, povećanjem vrijednosti Evans indeksa, smanjuje se kalozni kut.

Tablica 1. Vrijednosti mjera za procjenu širine komornog sustava

Varijabla	Minimum	Maksimum	Aritmetička sredina	SD*
Temporalni rog desno/ mm	4,30	25,90	11,50	4,14
Temporalni rog lijevo/ mm	5,10	50,10	12,70	6,91
Kalozni kat/ °	35,50	153,00	69,40	18,70
Bifrontalni indeks/ mm	35,20	74,00	53,00	7,18
Maksimalni unutarnji promjer lubanje/ mm	107,00	152,00	135,00	7,33

Evans indeks	0,27	0,62	0,39	0,05
Cella media indeks	31,30	76,5	51,40	7,99
Maksimalni vanjski promjer ljuhanje/ mm	123,00	169,00	149,00	6,71
Cella media indeks	1,92	4,59	2,95	0,42

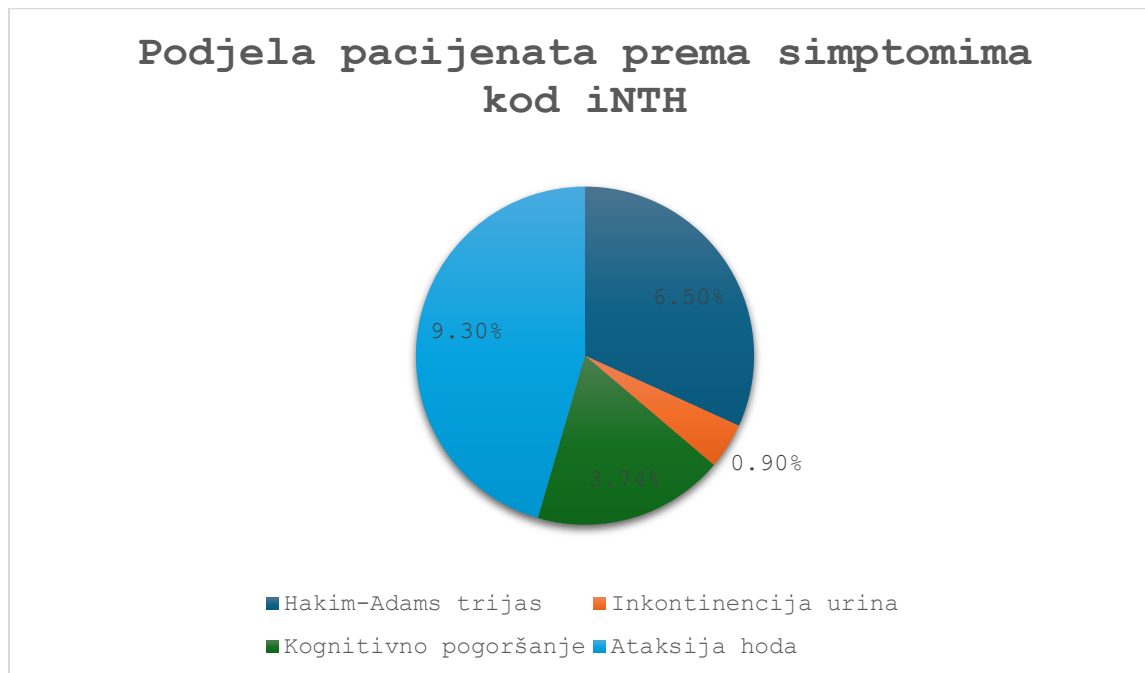
*SD, standardna devijacija

Tablica 2. *Klinička slika pacijenata u kojih je radiološki postavljena sumnja na normotenzivni hidrocefalus*

	Hakim-Adams trijas	Inkontinencija urina	Kognitivno pogoršanje	Ataksija hoda
Broja pacijenata	7	1	4	10
Postotak od ukupnog broja pacijenata (n=107)	6,5%	0,9%	3,74%	9,3%

Analizom arhive ranijih nalaza u IBIS-u kod 62 pacijenata je u neurološkim i/ili neurokirurškim nalazima zabilježena prisutnost ili odsustvo Hakim-Adams trijasa simptoma, dok kod 45 pacijenata u specijalističkim nalazima nije bila određena prisutnost ili odsustvo navedenog trijasa. Sveukupno 7 (6,5%) pacijenata imalo je klasičan Hakim-Adamsov trijas simptoma koji uključuje inkontinenciju urina, kognitivno pogoršanje (demencija) i ataksiju hoda. Kod 10 (9,3%) pacijenata je uočena samo ataksija hoda, dok se kognitivno pogoršanje (demencija) kao izolirani simptom prezentiralo u ukupno 4 pacijenta (3,74%), a samo jedan pacijent se prezentirao s urinarnom inkontinencijom kao izdvojenim simptomom. Klinička prezentacija pacijenata u kojih je postavljena sumnja na iNTH prikazana je u tablici 2 i grafikonu 5.

Grafikon 5. Grafički prikaz raspodjele simptoma u pacijenata kod kojih je radiološki postavljena sumnja na normotenzivni hidrocefalus



11. RASPRAVA

Ova retrospektivna studija obuhvatila je 107 pacijenata s dijagnozom idiopatskog normotenzivnog hidrocefalusa koji su u razdoblju od 1. siječnja 2020. do 31. prosinca 2023. bili podvrgnuti CT pregledu mozga u KBC-u Rijeka. Analizirali su se demografski podaci (dob i spol) te mjere kaloznog kuta, Evans indeks, cella media indeks i poprečni promjeri lijevog i desnog temporalnog roga čije smo vrijednosti dobili na aksijalnim i koronarnim presjecima CT pregleda mozga.

Utvrđeno je da je od ukupnog broja pacijenata koji su uključeni u istraživanje njih 69 (64,49%) pripada osobama muškog spola, a preostalih 38 (35,51%) osobama ženskog spola. U jednom od istraživanja provedenom na 3000 uzastopno kirurški liječenih pacijenata oboljelih od iNTH-a u Švedskoj, 60% pacijenta pripada muškoj populaciji (12). Također, druga prospektivna studija

provedena u Švedskoj ističe da od ukupno 117 bolesnika koji su prijavili najmanje dva simptoma u upitniku njih 25 dobilo je dijagnozu vjerojatnog iNTH-a što odgovara prevalenciji od 3,7% (7). Navedena studija ističe podatke o prevalenciji za muškarce i žene koji su bili 1,8% odnosno 1,2% (P=0,53). U ovom istraživanju većina promatranih pacijenata je muškog spola, njih 69 (64,49%) i rezultati hi kvadrat testa pokazuju da je taj postotak statistički značajno veći od 50% (P=0,003). Prosječna dob pacijenata bila je 75 ± 12 godina.

Nadalje, jedan od važnijih parametra koji upućuje na ventrikulomegaliju i koji nam govori u prilog dijagnosticiranju iNTH je kalozni kut manji od 90 stupnjeva. Prema jednoj prospektivnoj populacijskoj studiji koja je provela istraživanje o dijagnosticiranju iNTH vodeći se američko-europskim smjernicama, među mjerljivim radiološkim parametrima nalazi se mjera kaloznog kuta koja mora biti manja od 90 stupnjeva. Ukupno 98 od 107 (91,59%) promatranih pacijenata ima kalozni kut manji od 90 stupnjeva i rezultati hi kvadrat testa ($\chi^2=74,028$, $P<0,01$) pokazuju da je taj postotak statistički značajno veći od 50%. Dakle, rezultati podržavaju prvu hipotezu koja je glasila da više od polovine pacijenata s dijagnosticiranim normotenzivnim hidrocefalusom ima kalozni kut manji od 90 stupnjeva.

Treći cilj je bio odrediti povezanost između kaloznog kuta i Evansovog indeksa dobivenih kompjutoriziranom tomografijom mozga. Za ispitivanje korelacije između Evans indeksa i kaloznog kuta koristili smo Spearmanov koeficijent korelacije jer varijabla kalozni kut nije normalno distribuirana. Rezultati korelacijske analize, $\rho=-0,318$, $P<0,01$ pokazuju da postoji statistički značajna negativna korelacija između Evans indeksa i kaloznog kuta. Odnosno, povećanjem Evans indeksa ($>0,3$), smanjuje se kalozni kut ($<90^\circ$) što govori u prilog dijagnozi iNTH-a. Rezultati istraživanja jedne studije provedenoj u Singapuru u kojoj je sudjelovalo devet osoba u rasponu od 57 do 79 godina s ciljem preoperativnog očitavanja MRI markera kao što je Evans indeks pokazuju kako je dobivena srednja vrijednost Evans indeksa iznosila 0,33 (20). Uspoređujući rezultate sa ovim istraživanjem čija je dobivena srednja vrijednost Evans indeksa 0,39 zaključujemo kako je vrijednost nešto niža u odnosu na navedenu studiju. Nadalje, što se tiče istraživanja kliničkog utjecaja kaloznog kuta u dijagnostici iNTH provedena je studija koja se bavi istraživanjem korisnosti mjerenja kaloznog kuta za dijagnozi iNTH. U istraživanju je sudjelovalo 34 bolesnika s iNTH kod kojih je izračunata srednja vrijednost kaloznog kuta od $66 \pm$

14° (21). Usporednom dolazimo do zaključka kako nema značajnijeg odstupanja od srednje vrijednosti kaloznog kuta u ovom istraživanju koja iznosi $69,4 \pm 18,7$ stupnjeva. Rezultati podržavaju treću hipotezu da postoji statistički značajna povezanost između Evansovog indeksa i kaloznog kuta. Kod procjene veličine temporalnog roga postranične komore mjerimo njegov najveći poprečni promjer. Prospektivna studija provedena u Švedskoj u svojim rezultatima ističe kako veličina temporalnih rogova veća od 6 mm smatra se indikativnom na iNTH (7). U ovom istraživanju srednja vrijednost veličine temporalnog roga desno iznosi $11,5 \pm 4,14$ mm, a lijevo $12,7 \pm 6,91$ mm. Također, parametar koji ukazuje na ventrikulomegaliju je cella media indeks čija srednja vrijednost u ovom istraživanju iznosi $51,4 \pm 7,99$. Dobivene vrijednosti su značajno veće u odnosu na vrijednosti dobivene u istraživanju kod kojih je bilo 35 ispitanika s klinički potvrđenim iNTH. Cilj te studije bio je utvrditi varijabilnost radioloških biomarkera iNTH s obzirom na angulaciju slikovne ravnine (22). Dobivena je srednja vrijednost cella media indeksa koja iznosi 34,5 što je značajno manja vrijednost u odnosu na ovo istraživanje u kojem srednja vrijednost cella media indeksa iznosi $51,4 \pm 7,99$.

12. ZAKLJUČAK

Ova retrospektivna studija obuhvatila je 107 pacijenata s dijagnozom idiopatskog normotenzivnog hidrocefalusa (iNTH) koji su u razdoblju od 1. siječnja 2020. do 31. prosinca 2023. bili podvrgnuti CT pregledu mozga u KBC-u Rijeka. Analizirani su demografski podaci (dob i spol) te mjere kaloznog kuta, Evans indeks, cella media indeks i poprečni promjeri lijevog i desnog temporalnog roga.

Analizom demografskih podataka možemo zaključiti da od ukupnog broja pacijenata ($n=107$) koji su bili podvrgnuti CT mozga njih 69 (64,49%) je muškog spola, a 38 (35,51%) pacijenata su pripadnice ženskog spola. Što znači da iNTH većinom pogađa osobe muškog spola. Najveći broj ispitanika je u dobi između 70-80 godina, a srednja dob iznosi 75 godina. Nalaz o većoj prevalenciji iNTH-a među muškarcima i starijim pacijentima može pomoći u boljim ciljanim

dijagnostičkim metodama i pravovremenom liječenju ovog stanja. Također, od ukupnog broja pacijenata njih 98 (91,59%) ima kalozni kut manji od 90 stupnjeva što ide u prilog dijagnozi iNTH. Isto tako, dokazana je statistički značajna povezanost između kaloznog kuta i Evans indeksa, parametara koji ukazuju na ventrikulomegaliju.

13. LITERATURA

1. Bajek S, Bobinac D, Jerković R, Malnar D, Marić I. Sustavna anatomija čovjeka. Rijeka: Sveučilište u Rijeci; 2007.
2. Križan Z. Pregled građe glave, vrata i leđa. Zagreb: Školska knjiga; 1978.
3. Krmpotić – Nemanić J, Marušić A. Anatomija čovjeka. Zagreb: Medicinska naklada; 2002.
4. Gamulin S, Marušić M, Kovač Z i suradnici. Patofiziologija. Zagreb: Medicinska naklada; 2011.
5. Brinar V i suradnici. Neurologija za medicinare. Zagreb: Medicinska naklada; 2009.
6. Tudor KI. Liječenje idiopatskog normotenzivnog hidrocefalusa [disertacija]. [Split]: Medicinski fakultet Sveučilište u Splitu; 2020. 92 p.
7. Andersson J, Rosell M, Kockum K, Lilja-Lund O, Sođderstroöm L, Laurell K (2019) Prevalence of idiopathic normal pressure hydrocephalus: Aprospective, population-based study. PLoS ONE 14(5): e0217705. <https://doi.org/10.1371/journal.pone.0217705>.
8. Gavranić A, Šimić H, Vukas D, Stanković B, Bajek G, Kolić Z. Neurokirurški postupci liječenja hidrocefalusa. Medicina fluminensis. 2011;47(2):180-184.
9. Missori P, Paolini S, Curra A. From congenital to idiopathic adult hydrocephalus a historical research. A Journal od neurology. 2010;133(1):1836-1849

10. Gavrilov GV, Gaydar BV, Svistov DV, Korovin AE, Samarcev IN, Churilov LP, Tovpeko DV. Idiopathic normal pressure hydrocephalus (hakim-adams syndrome): Clinical symptoms, diagnosis and treatment. *Psychiatria Danubina*. 2019;31(5):737-744.
11. Andersson J, Rosell M, Kockum K, Soderstrom L, Laurell K. Challenges in diagnosing normal pressure hydrocephalus: Evaluation of the diagnostic guidelines. *eNeurologicalSci*. 2017;7(1):27-31.
12. Sundström N, Lundin F, Arvidsson L, Tullberg M, Wikkelsø C. The demography of idiopathic normal pressure hydrocephalus: data on 3000 consecutive, surgically treated patients and a systematic review of the literature. *J Neurosurg*. 2022;137(1):1310–1320.
13. Keats TE, Siström C. Atlas of radiologic measurement [Internet]. Michigan: University of Michigan; 2001 Apr (cited 2024 Feb 16). 637 p. Available from: [Indeks cella medija | Referentni članak radiologije | Radiopaedia.org](#)
14. Yamada S, Ishikawa M, Nozak K. Exploring mechanisms of ventricular enlargement in idiopathic normal pressure hydrocephalus: a role of cerebrospinal fluid dynamics and motile cilia. Yamada et al. *Fluids Barriers CNS*. 2021;18:20
15. Kockum K, Lilja-Lunda O, Larsson EM, Rosella M, Soderstr L, Virhammar J, Laurella K. The idiopathic normal-pressure hydrocephalus Radscale: a radiological scale for structured evaluation. *European Journal of Neurology*. 2018;25(1):569–576
16. Singh G, Sharma R, Catchpole S, et al. Normal pressure hydrocephalus. Reference article, Radiopaedia.org (Accessed on 26 Jun 2024) Available from: <https://doi.org/10.53347/rID-6306>
17. Gaillard F, Murphy A, Lukies M, et al. Callosal angle. Reference article, Radiopaedia.org (Accessed on 26 Jun 2024) Available from: <https://doi.org/10.53347/rID-37405>
18. Venkatesh M, Yap J, Gaillard F, et al. Evans index. Reference article, Radiopaedia.org (Accessed on 26 Jun 2024) Available from: <https://doi.org/10.53347/rID-26125>
19. Goel A, Hacking C, Scheurecker A, et al. Cella media index. Reference article, Radiopaedia.org (Accessed on 26 Jun 2024) Available from: <https://doi.org/10.53347/rID-24036>
20. Samuel E.S, Angela M.S., Kok Kee Tang, Chan, Robert K. Kwok. Value of Quantitative MRI Biomarkers (Evans' Index, Aqueductal Flow Rate, and Apparent Diffusion Coefficient) in

Idiopathic Normal Pressure Hydrocephalus. Journal of magnetic resonance imaging. 2009;30(4):708 –715

21. Ishii K, Kanda T, Harada A, Miyamoto N, Kawaguchi T, Shimada K, Ohkawa S, Uemura T, Yoshikawa T, Mori E. Clinical impact of the callosal angle in the diagnosis of idiopathic normal pressure hydrocephalus. *Eur Radiol.* 2008;18(1):2678–2683
22. Ryska P, Slezak O, Eklund A, Salzer J, Malm J, Zizka J. Variability of Normal Pressure Hydrocephalus Imaging Biomarkers with Respect to Section Plane Angulation: How Wrong a Radiologist Can Be? *American Journal of Neuroradiology* July. 2021;42 (7):1201-1207

14. PRIVITCI

Slike:

- Slika 1.** Prikaz mjerenja Evans indeksa na aksijalnom presjeku CT pregleda mozga.....13
- Slika 2.** Prikaz mjerenje cella media indeksa na aksijalnom presjeku CT pregledu mozga14
- Slika 3.** Prikaz mjerenja kaloznog kuta na koronarnom presjeku CT mozga. **Error! Bookmark not defined.**
- Slika 4.** Prikaz mjerenja poprečnog promjera temporalnih rogova na aksijalnom presjeku CT mozga **Error! Bookmark not defined.**

Grafikoni:

- Grafikon1.** Raspodjela pacijenata po spolu.....17
- Grafikon 2.** Grafički prikaz raspodjele pacijenata po dobi.....18
- Grafikon 3.** Grafički prikaz raspodjele vrijednosti kaloznog kuta.....19
- Grafikon 4.** Grafički prikaz raspodjele vrijednosti Evans indeks.....20
- Grafikon 5.** Grafički prikaz raspodjele simptoma u pacijenata kod kojih je radiološki postavljena sumnja na normotenzivni hidrocefalus.....22

Tablice:

Tablica 1. <i>Vrijednost mjera za procjenu širine komornog sustava</i>	20
Tablica 2. <i>Klinička slika pacijenata u kojih je radiološki postavljena sumnja na normotenzivni hidrocefalus</i>	21

15. ŽIVOTOPIS

Rođena sam 14. siječnja 2003. godine u Rijeci. Završila sam osnovnu školu Kozala nakon čega sam upisala Prvu riječku gimnaziju u Rijeci, opći smjer. Nakon završene srednje škole upisala sam preddiplomski stručni studij Radiološke tehnologije na Fakultetu Zdravstvenih studija u Rijeci.