

Zadovoljstvo pacijenata nakon ugradnje dentalnih implantata

Čečura, Suzana

Undergraduate thesis / Završni rad

2024

Degree Grantor / Ustanova koja je dodijelila akademski / stručni stupanj: **University of Rijeka, Faculty of Health Studies / Sveučilište u Rijeci, Fakultet zdravstvenih studija**

Permanent link / Trajna poveznica: <https://um.nsk.hr/um:nbn:hr:184:349670>

Rights / Prava: [In copyright](#)/[Zaštićeno autorskim pravom.](#)

Download date / Datum preuzimanja: **2025-03-23**

Repository / Repozitorij:

[Repository of the University of Rijeka, Faculty of Health Studies - FHSRI Repository](#)



SVEUČILIŠTE U RIJECI
FAKULTET ZDRAVSTVENIH STUDIJA
PREDDIPLOMSKI STRUČNI STUDIJ SESTRINSTVA
DISLOCIRANI STUDIJ U KARLOVCU

Suzana Čečura

ZADOVOLJSTVO PACIJENATA NAKON UGRADNJE DENTALNIH
IMPLANTATA

Završni rad

Karlovac, 2024.

UNIVERSITY OF RIJEKA
FACULTY OF HEALTH STUDIES
UNDERGRADUET STUDY OF NURSING
DISLOCATED STUDY IN KARLOVAC

Suzana Čečura

PATIENT SATISFACTION AFTER INSTALLATION OF DENTAL
IMPLANTS

Finalthesis

Karlovac, 2024.

Mentor rada: Hrvojka Stipetić, mag. med. techn.

Završni rad obranjen je dana na Fakultetu zdravstvenih studija Sveučilišta u Rijeci,
dislocirani studij sestrinstva u Karlovcu pred povjerenstvom u sastavu:

ZAHVALA

Ovim putem želim izraziti svoju zahvalnost mentorici Hrvojkici Stipetić, mag.med.techn. za sav uloženi trud i savjete koje mi je pružila prilikom izrade ovoga rada.

Zahvaljujem se svojoj obitelji i prijateljima koji su podupirali moje ideje i ciljeve tijekom cijelog studiranja.

Također se zahvaljujem svom poslodavcu te radnim kolegicama koji su mi izlazili u susret na radnom mjestu kako bi mi olakšali pohađanje studija.

Veliko hvala i svim profesorima, predavačima i mentorima Stručnog studija sestriinstva na prenesenom znanju i vještinama koje su pridonijele kvaliteti mog obrazovanja.

Izvješće o provedenoj provjeri izvornosti studentskog rada

Opći podatci o studentu:

Sastavnica	
Studij	SVEUČILIŠTE U RIJECI, FAKULTET ZDRAVSTVENIH STUDIJA, STUDIJ SESTRINSTVA
Vrsta studentskog rada	Završni rad
Ime i prezime studenta	Suzana Čečura
JMBAG	

Podatci o radu studenta:

Naslov rada	ZADOVOLJSTVO PACIJENATA NAKON UGRADNJE DENTALNIH IMPLANTATA
Ime i prezime mentora	Hrvojka Stipetić, mag.med.techn.
Datum predaje rada	27. kolovoz 2024. godine
Identifikacijski br. podneska	2438956000
Datum provjere rada	27-Aug-2024 10:28 PM(UTC+0200)
Ime datoteke	suzana-završni.docx
Veličina datoteke	101.8K
Broj znakova	62248
Broj riječi	10049
Broj stranica	38

Podudarnost studentskog rada:

Podudarnost (%)	18 %
-----------------	------

Izjava mentora o izvornosti studentskog rada

Mišljenje mentora	
Datum izdavanja mišljenja	27. kolovoz 2024.g
Rad zadovoljava uvjete izvornosti	<input checked="" type="checkbox"/>
Rad ne zadovoljava uvjete izvornosti	<input type="checkbox"/>
Obrazloženje mentora (po potrebi dodati zasebno)	

Datum

27. kolovoz 2024

Potpismentora

SADRŽAJ

1. UVOD	1
1.1. Morfologija zubi.....	2
1.2. Embriologija.....	5
1.3. Podjela usne šupljine	7
1.4. Zubne infekcije.....	10
1.5. Zubni implantat	11
1.6. Osteointegracija.....	14
1.7. Komplikacije nakon ugradnje implantata.....	17
2. CILJEVI I HIPOTEZE	20
3. ISPITANICI I METODE	21
3.1. Ispitanici/materijali.....	21
3.2. Postupak i instrumentarij-.....	21
3.3. Statistička obrada podataka	21
3.4. Etički aspekt istraživanja	22
4. REZULTATI.....	23
5. RASPRAVA.....	29
6. ZAKLJUČAK	31
7. POPIS LITERATURE	32

SAŽETAK

Zubni implantat je struktura izrađena od aloplastičnih materijala ugrađenih u oralna tkiva ispod sluznice i/ili periosta ili kroz kost kako bi se osigurala retencija i potpora za fiksnu ili uklonjivu zubnu protezu (1). Implantologija je druga najstarija stomatološka profesija; a egzodoncija (oralna kirurgija) je najstarija. Zubni implantati postali su znanstveni kamen temeljac nakon slučajnog izuma dr. Branemarka koji je pomogao u evoluciji koncepta oseointegracije, a to je izravno, kruto pričvršćivanje implantata za kost bez ikakvog intervenirajućeg tkiva između dva implantata (2). Ispravno poznavanje anatomskih obilježja i njihovih varijacija prije postavljanja implantata neophodno je kako bi se osigurao precizan kirurški postupak i zaštitio pacijenta od jatrogenih komplikacija (3). Precizna procjena pojedinih anatomskih čimbenika kao što su položaj mandibularnog kanala, maksilarnog sinusa, širina kortikalnih ploča, postojeća gustoća kosti i sl. vrlo je važna u pravilnom odabiru implantata i planiranju najprikladnijeg položaja implantata u postojećem kliničkom stanju. Važne anatomske strukture u maksili su dno nosa, nazopalatinalni kanal sprijeda i maksilarni sinus straga. Jatrogena perforacija sinusa česta je komplikacija. Ovaj se problem može riješiti izborom kratkih implantata te zahvatom sinus lifta i augmentacije kosti (4).

Najvažnije anatomske razmatranje pri postavljanju implantata u luk mandibule je mjesto inferiornog alveolarnog kanala koji sadrži inferiorni alveolarni živac i arteriju. Ozljeda ovih vitalnih struktura tijekom ugradnje implantata može uzrokovati bol, promjenu osjeta, prekomjerno krvarenje itd. Stoga je važno odrediti lokaciju kao i konfiguraciju mandibularnog kanala prije ugradnje implantata (5).

Cilj rada je istražiti, prikazati i opisati zadovoljstvo pacijenata nakon ugradnje dentalnih implantata i povezanost zadovoljstva sa spolom, životnom dobi, kroničnim bolestima i mogućim komplikacijama. Rad doprinosi znanosti i struci kroz prikaz uzroka zadovoljstva pacijenata u odnosu na spol, životnu dob, bolesti i komplikacije. Rezultati istraživanja upućuju na intervencije kojima bi se potencijalno umanjili uzroci koji dovode do nezadovoljstva te smanjile komplikacije do kojih može doći. Rad može poslužiti kao izvor podataka za izradu drugih stručnih te znanstvenih radova.

Ključne riječi: dentalni implantant, oseointegracija, jatrogene komplikacije

SUMMARY

A dental implant is a structure made of alloplastic materials embedded in the oral tissues under the mucosa and/or periosteum or through the bone to provide retention and support for a fixed or removable dental prosthesis (1). Implantology is the second oldest dental profession; and exodontia (oral surgery) is the oldest. Dental implants became a scientific cornerstone after Dr. Branemark's accidental invention that helped evolve the concept of osseointegration, which is the direct, rigid attachment of an implant to bone without any intervening tissue between the two implants (2). Correct knowledge of anatomical features and their variations before implant placement is necessary to ensure a precise surgical procedure and protect the patient from iatrogenic complications (3). A precise assessment of individual anatomical factors such as the position of the mandibular canal, maxillary sinus, width of the cortical plates, existing bone density, etc. is very important in the correct selection of implants and planning the most suitable position of the implant in the existing clinical condition. Important anatomical structures in the maxilla are the floor of the nose, the nasopalatine canal anteriorly and the maxillary sinus posteriorly. Iatrogenic sinus perforation is a common complication. This problem can be solved by choosing short implants and sinus lift and bone augmentation (4).

The most important anatomical consideration when placing an implant in the mandibular arch is the location of the inferior alveolar canal containing the inferior alveolar nerve and artery. Injury to these vital structures during implant placement can cause pain, altered sensation, excessive bleeding, etc. Therefore, it is important to determine the location as well as the configuration of the mandibular canal before implant placement (5).

The aim of the work is to investigate, present and describe the satisfaction of patients after the installation of dental implants and the connection of satisfaction with gender, age, chronic diseases and possible complications. The work contributes to science and the profession by showing the causes of patient satisfaction in relation to gender, age, diseases and complications. The results of the research point to interventions that could potentially reduce the causes that lead to dissatisfaction and reduce the complications that may occur. The paper can serve as a source of data for the preparation of other professional and scientific works.

Key words: dental implant, osseointegration, iatrogenic complications

1. UVOD

Dentalna implantacija je kirurški postupak čeljusne kosti za podupiranje krunice, mosta, proteze i proteze za lice. Osnova suvremene dentalne implantacije naziva se oseointegracija, a to je izravna strukturna i funkcionalna veza između žive kosti i površine nosivog implantata. Osteointegrirani implantati koriste se za liječenje raznih stanja, od bezubosti do rekonstrukcije glave i vrata. Zubni implantati koriste se za olakšavanje retencije aurikularnihmandibularnih, maksilarnih, nosnih i orbitalnih implantata. Implantat se prvo postavlja tako da se oseointegrira, a zatim se dodaje zubna proteza. Konvencionalna praksa implantacije bazira se na odnosu između vađenja zuba i postavljanja implantata, dijeleći tretman u dva različita koraka (1).

Uspjeh ili neuspjeh implantata ovisi o cjelokupnom zdravlju pacijenta, odnosno lijekovima koji ometaju metabolizam kostiju te negativno utječu na oseointegraciju. Položaj implantata određen je kutom susjednih zuba. Preduvjeti za dugoročni uspjeh oseointegriranih zubnih implantata su zdrava kost i gingiva. Budući da oba mogu atrofirati nakon vađenja zuba, ponekad su potrebni postupci predproteze kao što su sinus lifting ili gingivalni transplantati za ponovno stvaranje kosti i gingive. Konačna protetika može biti fiksna ili mobilna. U svakom slučaju, abutment je pričvršćen na učvršćenje implantata. Tamo gdje je protetski rad fiksiran, krunica, most ili proteza fiksirani su na nosač ili vijcima za zatezanje ili zubnim cementom. Ako je proteza uklonjena, u protezu se postavlja odgovarajući adapter tako da se dva dijela mogu učvrstiti zajedno (2).

Tijekom proteklih nekoliko godina, zbog prednosti neposredne ugradnje implantata i njegove visoke stope uspjeha u mnogim slučajevima, ovaj se postupak sve više koristi rutinski. Imedijantna ugradnja implantata, prije svega, smanjuje broj operativnih zahvata. Ova činjenica je jako popularna među pacijentima i povećava njihovo prihvaćanje i manje kirurških intervencija. U skladu s kliničkim načinom, implantati na svježem mjestu vađenja mogu se postaviti na isto mjesto kao i izvađeni zub, smanjujući potrebu za kutnim nosačima i olakšavajući pozicioniranje konačnog nadomjeska. Oseointegracija je također povoljna kod postavljanja implantata neposredno nakon vađenja. Širina i visina alveolarne kosti su očuvane. Trenutna ugradnja implantata daje bolju estetiku pacijentu (2).

Bazalna dentalna implantologija napredniji je implantološki sustav koji koristi bazalno-kortikalni dio čeljusne kosti za zadržavanje zubnih implantata koji su jedinstveno

dizajnirani za smještaj u bazalno-kortikalnim područjima kosti. Bazalna kost (kortikalna kost) osigurava izvrsnu kvalitetu kosti za zadržavanje i funkcioniranje vrlo naprednih implantata. Bazalna implantologija također je poznata kao kortikalnaimplantologija. Prednost bazalnog zubnog implantata s trenutnim opterećenjem je u tome što se proteza fiksira unutar 72 sata od operacije implantacije, čime se značajno štedi vrijeme i troškovi. Potreba za privremenim protezama potpuno je eliminirana, uz izbjegavanje drugog kirurškog zahvata za izlaganje implantata kako bi se fiksirao nosač preko implantata, stoga se može reći da je to minimalno invazivan i manje kompliciran postupak (2). Kako bi se bolje objasnila sama funkcija dentalnog implantata, u daljnjem tekstu definirat će se morfologija zubi, embriologija i podjela usne šupljine.

1.1.Morfologija zubi

Ljudska dentalna morfologija vrlo je raznolika i razlikuje se među pojedincima i populacijama. Zubi su najtvrdje tkivo u ljudskom tijelu i kao takvi, njihovi su ostaci općenito dobro očuvani nakon smrti, čak i kada je očuvanje kosturne i endogene DNK loše. Kao rezultat toga, morfologija zuba naširoko se koristi za zaključivanje o biogeografskom podrijetlu preminulih pojedinaca, osobito kada nisu dostupni nikakvi drugi biološki markeri. Tipične primjene u proučavanju dentalne morfologije uključuju identifikaciju porijekla nepoznatih pojedinaca u forenzičkim slučajevima, procjenu strukture stanovništva u prošlosti i povijesti u arheološkim kontekstima, te rekonstrukciju filogenije hominina u paleontološkim studijama (3).

Morfologija zuba rutinski se karakterizira korištenjem nemetričkih svojstava prema standardiziranim protokolima bodovanja kao što je Sustav dentalne antropologije Sveučilišta Arizona State (ASUDAS). ASUDAS katalogizira velik broj uobičajenih varijanti oblika krunica i korijena za stalnu denticiju odraslih, za koje je utvrđeno da su različito izražene u modernim ljudskim populacijama i stoga korisne za usporedbu populacije. Primjeri uobičajenih varijanti zuba uključuju broj kvržica i korijena, relativnu veličinu kvržica ili uzorak fisura, grebena i utora na krunama zuba. Općenito se pretpostavlja da su varijante zuba ASUDAS vrlo nasljedne, selektivno neutralne i evolucijski konzervativne te da je raznolikost ljudskih zuba diljem svijeta nastala nasumičnim evolucijskim procesima koji se sastoje od učinaka osnivača i genetskog pomaka. Nedavna istraživanja populacijske i kvantitativne

genetike pokazala su da su neutralne genetske varijacije i dentalne morfološke varijacije u modernim ljudskim populacijama značajno povezane (3).

Kad je riječ o samoj definiciji zubi, može se reći kako su zubi višenamjenski dodaci koji su ključni za osnovne ljudske funkcije, poput jedenja i govora. Zubi se sastoje od više jedinstvenih tkiva različite gustoće i tvrdoće što im omogućuje da podnose značajne sile i trošenje žvakanjem. Pričvršćeni su za maksilu (gornju čeljust) i mandibulu (donju čeljust) u ustima. Ljudi imaju četiri različite vrste zuba od kojih svaki ima određenu funkciju, koja je klasificirana prema strukturi i položaju. Osim toga, ljudi tijekom života imaju dvije generacije zuba: 20 mliječnih i 32 trajna zuba (4).

Ljudski zubi su heterodontni i karakteriziraju ih četiri klase zuba: sjekutići, očnjaci, pretkutnjaci i kutnjaci. Ljudski zubi također su difiodontni jer postoje dvije generacije zuba tijekom života: 20 mliječnih zuba i 32 trajna zuba. Mliječnu denticiju čine dvije vrste sjekutića, središnji i bočni, očnjaci te dvije vrste kutnjaka, prvi i drugi. Primarni sjekutići, očnjaci i kutnjaci zamjenjuju se sukcesivnim stalnim sjekutićima, očnjacima i pretkutnjacima. Trajnu denticiju čine i dodatni zubi koji su tri vrste kutnjaka, prvi, drugi i treći. Proces identifikacije zuba koristi Univerzalni nacionalni sustav. U maksili, stalni zubi odraslih označeni su brojevima od 1 do 16 s desna na lijevo, a mliječni zubi označeni su slovima od A do J s desna na lijevo. U donjoj čeljusti, stalni zubi odraslih označeni su brojevima od 17 do 32 s lijeva nadesno, a mliječni zubi označeni su slovima od K do T s lijeva nadesno (4).

Anatomija zuba dijeli se na dva glavna dijela: krunu i korijen. Kruna zuba je ono što je vidljivo u usnoj šupljini, a korijen zuba je preko pripoja na periodontalni ligament usađen u koštani greben gornje i donje čeljusti koji se naziva alveolarni nastavak. Gingiva prekriva granicu alveolarnog nastavka koji je uz zube. Cementno-caklinski spoj je anatomska granica između caklinom prekrivene krunice i cementom prekrivenog korijena. Dentin čini jezgru cijelog zuba koja okružuje pulpu, koja sadrži neurovaskularne strukture (5).

Apikalniforamen na vrhu korijena je mjesto gdje neurovaskularne strukture ulaze u zub i putuju uz korijenski kanal do proširene komore pulpe na kruni. Korijen zuba varira ovisno o vrsti zuba. Kutnjaci obično imaju tri korijena: lingvalni korijen s lingvalne strane te meziobukalni korijen i distobukalni korijen s bukalne strane. Kruna zuba ima pet površina. Površina koja je okrenuta prema usnici ili obrazu naziva se ploha lica za sjekutiće i očnjake, a bukalna ploha za pretkutnjake i kutnjake. Površina okrenuta prema unutrašnjosti usta naziva se palatinalna površina u maksili i lingvalna površina u mandibuli. Plohe koje se odnose na

granice susjednih zuba nazivaju se mezijalne i distalne. Mezijalno se odnosi na površinu bližu središnjoj liniji lica, a distalno se odnosi na površinu udaljenu od središnje linije lica (5).

Grizna površina naziva se okluzalna površina. Kruna zuba ima pet površina. Površina koja je okrenuta prema usnici ili obrazu naziva se ploha lica za sjekutiće i očnjake, a bukalna ploha za pretkutnjake i kutnjake. Površina okrenuta prema unutrašnjosti usta naziva se palatinalna površina u maksili i lingvalna površina u mandibuli. Plohe koje se odnose na granice susjednih zuba nazivaju se mezijalne i distalne. Mezijalno se odnosi na površinu bližu središnjoj liniji lica, a distalno se odnosi na površinu udaljenu od središnje linije lica (5).

Struktura zuba sastoji se od specijaliziranih tkiva koja mu omogućuju da preživi sile žvakanja uz zadržavanje retencije u usnoj šupljini. Caklina je najtvrdje tkivo u tijelu i služi kao zaštitni vanjski pokrov za krunu zuba. Caklina se sastoji od 96% minerala po težini, prvenstveno složene, visoko organizirane strukture karbonatom supstituiranog minerala hidroksiapatita raspoređenog u isprepletene prizme koje mu daju njegovu karakterističnu čvrstoću. Dentin je najzastupljenije tkivo u zubu i ono je najviše odgovorno za veličinu i oblik zuba. Dentin se sastoji od 60% mineralne mase i 20% organske komponente raspoređene u složenu organizaciju tubula ispunjenih tekućinom. Struktura dentina može se savijati i apsorbirati silu što mu omogućuje da funkcionira kao podstruktura za caklinu. Pulpa je specijalizirano tkivo u srži zuba koje sadrži krvne žile, živce, odontoblaste, fibroblaste i izvanstaničnimatriks koji zubu osigurava neurosenzornu funkciju i reparativni potencijal. Cement je specijalizirano tvrdo tkivo koje prekriva korijen zuba i povezuje se s parodontalnim ligamentom pričvršćenim za alveolarnu kost; ovo funkcionira kao sustav pričvršćivanja za držanje zuba na mjestu pod fiziološkim opterećenjem žvakanja (5).

Osnovna funkcija žvakanja hrane zubima je stvaranje bolusa hrane za gutanje. Zubi također igraju ključnu ulogu u govoru i estetici lica. Zubi čine žvačni sustav koji funkcionira pri rezanju, kidanju i mljevenju hrane. Svjetska zdravstvena organizacija (WHO) smatra broj zubi ključnim pokazateljem stanja oralnog zdravlja. Zadržavanje funkcije, estetike i prirodne denticije najmanje 20 zuba s devet do deset okludirajućih pari (uključujući prednje zube) povezano je s odgovarajućom žvačnom učinkovitošću i sposobnošću. Zubi također igraju ulogu u zadovoljstvu i estetici lica. Pokazalo se da gubitak prednjih zuba narušava estetiku i zadovoljstvo većine ljudi. Iako potpuna denticija nije neophodna za zadovoljenje potreba oralne funkcije (6).

1.2.Embriologija

Osnova razvoja ljudske denticije počinje u šestom tjednu embriološkog razvoja kada primarna epitelna trakanastaje proliferacijom oralnog ektoderma. Primarni epitelni pojas razvija se u vestibularnu i dentalnu laminu. Vestibularna lamina čini slobodni prostor između obraza i alveolarnog nastavka. Zubna lamina je greben zadebljalog epitela u obliku potkove koji prekriva čeljusti i iz kojeg nastaje ljudska denticija (6).

Zubi nastaju procesom odontogeneze. Ljudska denticija je difiodontna, što znači da tijekom života postoje dvije generacije funkcionalnih zuba: mliječni zubi i trajni zubi. Ljudi imaju 20 mliječnih ili privremenih mliječnih zuba koje zamjenjuju 32 sukcesivna ili stalna zuba odrasle osobe. Oko šestog do osmog tjedna embrionalnog razvoja počinje odontogeneza mliječnih zuba. U dvadesetom tjednu embrionalnog razvoja počinje odontogeneza trajnih zuba. Svaki zub se razvija iz ektoderma i ektomezenhima. Caklina nastaje iz ektoderma. Dentin, cement, periodontalni ligament i pulpa nastaju iz ektomezenhima, koji uključuje transformaciju stanica neuralnog grebena u razvoj maksilarnih i mandibularnih lukova (6).

Formiranje zuba započinje lokaliziranim zadebljanjem zubnog epitela koji invaginira u mezenhim koji leži ispod i formira zubnu laminu. Ovaj proces formira deset plakoda ili žarišnih zadebljanja oralnog epitela, svaki na mandibularnom i maksilarnom luku. Plakode se razvijaju u zubne pupoljke, koji se na kraju razvijaju u zube. Tijekom razvoja mliječnih zubi, zubi se formiraju počevši od prednjeg dijela maksile i donje čeljusti i nastavljaju se posteriorno. S obzirom da je ljudska denticija heterodontna, što znači da postoje četiri različite klase zuba, različiti zubi izbijaju u različito vrijeme, ali slijede isti obrazac odontogeneze. Lingvalno mliječnim zubima su zubni pupoljci trajnih zuba smješteni u luku u obliku potkove. Svaki pupoljak zuba, osim drugog i trećeg trajnog kutnjaka, prisutni su i počeli su se razvijati prije rođenja. Većina aktivnosti dentalne lamine događa se tijekom pet godina, ali aktivnost dentalne lamine u blizini trećih kutnjaka nastavlja se do otprilike 15. godine života (7).

Zubni pupoljak poprima oblik kapice dok raste putem invaginacijemezenhima. Ovaj kompleks oralnog epitela i mezenhima naziva se zubna klica. Ektodermalne stanice zubnog pupoljka tvore caklinski organ koji sadrži vanjski caklinski epitel, zvjezdasti retikulum i unutarnji caklinski epitel. Kondenzirane mezenhimske stanice koje oblažu unutarnji sloj epitela cakline nazivaju se zubna papila. Zubna papila kasnije tvori tkivo zubne pulpe i

odontoblaste. Drugi mezenhim obuhvaća organ cakline i zubnu papilu za uspostavljanje zubnog folikula, fibrozne vrećice koja podupire zubnu klicu i koja će se diferencirati u potporne strukture zuba: periodontalni ligament, cement i alveolarnu kost (7).

Zubni pupoljak dobiva oblik zvona kada zubna klica postane samostalno tkivo zbog nestanka veze između caklinskog organa i oralnog epitela. Stanice zubne papile koje su pričvršćene na unutarnje epitelne stanice na bazalnoj membrani počinju se diferencirati u odontoblaste na budućem području kvržice. Unutarnje epitelne stanice koje su pričvršćene na odontoblaste diferenciraju se u ameloblaste. Odontoblastični proces nastaje kada se odontoblasti diferenciraju i kreću prema zubnim papilama dok ostaju pričvršćeni na bazalnu membranu dentalne lamine, koja nestaje kada započne mineralizacija dentina. Kasnije u stadiju zvona, taloženje minerala počinje kada odontoblasti proizvode dentin pokrećući ameloblaste da proizvode caklinu. Ova promjena počinje na vrhu zuba i nastavlja se u smjeru vrha ili korijena zuba. Kada se unutarnji i vanjski epitel cakline spoje i tvore cervikalnu petlju, zubne papile postaju obuhvaćene epitelnom ovojnicom korijena i inducira stvaranje korijena. Kako se proizvodnja dentina nastavlja povećavati, šupljina pulpe se puni i sužava kako bi se formirao korijenski kanal. Proizvodnja cakline događa se samo u zubima prije nicanja, dok se dentin može stvarati tijekom cijelog života (8).

Nicanje zuba je proces u kojem zub u razvoju prodire u meko tkivo usne šupljine da bi ušao u usnu šupljinu. Izbijanje se događa kada su mineralizacija i formiranje krošnje uglavnom završeni, ali prije potpunog formiranja korijena. Kada zubi koji niču više nisu ometani mekim tkivom usne šupljine, oni brzo izbijaju i potpuno izbiju unutar šest mjeseci, sve dok za njih ima mjesta. Obično su prvi mliječni zubi koji niču središnji sjekutići donje čeljusti u dobi od 6 do 10 mjeseci. Zatim, primarni maksilarni središnji sjekutići i bočni sjekutići izbijaju između 8 i 13 mjeseci starosti. Primarni mandibularni bočni sjekutići izbijaju između 10. i 16. mjeseca starosti. Primarni očnjaci izbijaju između 16. i 23. mjeseca starosti. Mliječni prvi kutnjaci niču u dobi od 13 do 19 mjeseci. Mliječni drugi kutnjaci niču u dobi od 23 do 33 mjeseca (8).

Primarni središnji sjekutići ispadaju između 6. i 7. godine starosti i nasljeđuju ih nicanje stalnih središnjih sjekutića donje čeljusti u dobi od 6 do 7 godina i maksilarnih središnjih sjekutića u dobi od 7 do 8 godina. Primarni bočni sjekutići ispadaju između 7. i 8. godine starosti i nasljeđuju ih nicanje trajnih bočnih sjekutića mandibule između 7. i 8. godine starosti i maksilarnih bočnih sjekutića između 8. i 9. godine života. Primarni očnjaci linjaju između 9. i 12. godine starosti i nasljeđuju ih nicanje trajnih mandibularnih očnjaka između 9.

i 10. godine starosti i maksilarnih očnjaka između 11. i 12. godine. Mlačni prvi kutnjaci ispadaju između 9. i 11. godine života, a nasljeđuju ih nicanje trajnih prvih pretkutnjaka donje čeljusti između 10. i 12. godine života i maksilarnih prvih pretkutnjaka između 10. i 11. godine. Primarni drugi kutnjaci otpadaju između 10. i 12. godine života, a nasljeđuju ih nicanje trajnih drugih pretkutnjaka između 10. i 12. godine života. Trajni prvi kutnjaci izbijaju u dobi od 6 do 7 godina. Trajni drugi kutnjaci izbijaju između 11. i 13. godine života. Trajni treći kutnjaci izbijaju između 17. i 21. godine života ako za njih ima mjesta. Trajni prvi kutnjaci izbijaju u dobi od 6 do 7 godina. Trajni drugi kutnjaci izbijaju između 11. i 13. godine života. Trajni treći kutnjaci izbijaju između 17. i 21. godine života ako za njih ima mjesta. Trajni prvi kutnjaci izbijaju u dobi od 6 do 7 godina. Trajni drugi kutnjaci izbijaju između 11. i 13. godine života. Trajni treći kutnjaci izbijaju između 17. i 21. godine života ako za njih ima mjesta (9).

1.3.Podjela usne šupljine

Usna šupljina, poznatija kao usta ili bukalna šupljina, služi kao prvi dio probavnog sustava. Sastoji se od nekoliko anatomski različitih aspekata koji zajedno učinkovito i djelotvorno rade na obavljanju nekoliko funkcija. Ovi aspekti uključuju usne, jezik, nepce i zube. Iako mali odjeljak, usna je šupljina jedinstvena i složena struktura s nekoliko različitih živaca i krvnih žila unutar nje. Ova zamršena mreža neophodna je zbog svoje jedinstvene i raznolike uloge u ljudskom životu (10).

Usna šupljina je okružena usnama i sastoji se od dva odvojena područja, predvorja, područja između obraza, zuba i usana te usne šupljine. Prava usna šupljina najvećim je dijelom ispunjena jezikom, a sprijeda i sa strane ograničena je alveolarnim nastavcima u kojima se nalaze zubi, a sa stražnje strane tjesnac fauksa. Sprijeda, krov čini tvrdo nepce, a straga meko nepce. Uvula visi prema dolje s mekog nepca. Milohioidni mišići čine dno usne šupljine. Sluznica poznata kao oralna sluznica sastoji se od slojevitog pločastog epitela i čini unutarnju sluznicu usta. Nekoliko submandibularnih i sublingvalnih žlijezda slinovnica luče viskoznu i mukoidnu tekućinu za podmazivanje i održavanje usne šupljine vlažnom (11).

Usta ne samo da igraju vitalnu ulogu u početnom unosu i probavi hrane i vode, već su također neophodna za formiranje govora i normalnog disanja. Zubi, koji su glavne strukture usne šupljine, kidaju i melju progutanu hranu u komadiće dovoljno male za probavu. Jezik

omogućuje probavu hrane sabijanjem i pritiskanjem hrane na nepce; to dovodi do stvaranja bolusa hrane koji se kasnije proguta jednjakom. Jezik također služi za pružanje percepcije okusa ljudima budući da sadrži različite papile na dorzalnoj površini koje služe kao okusni pupoljci. Štoviše, jezik je najvažniji artikulatork govora, jer sam manipulira zubima i nepcem kako bi oblikovao riječi. Nepce služi kao mehanička barijera koja odvaja usnu šupljinu od nosnog respiratornog trakta, a također omogućuje istovremeno disanje i uzimanje hrane (12).

Embriološka komponenta jezika potječe iz nekoliko različitih faringealnih lukova, od kojih svaki pridonosi razvoju drugog dijela jezika. U petom tjednu razvoja, otekline, poznate kao "jezične otekline", razvijaju se na desnoj i lijevoj strani prvog faringealnog luka. Oni rastu i razvijaju se kako bi postali prednje dvije trećine jezika. Žlijeb koji označava područje spajanja između dviju lingvalnih oteklina poznat je kao srednji sulkus. Stražnju trećinu jezika čini kopula, oteklina koja nastaje od drugog faringealnog luka, drugog i trećeg faringealnog luka i malog dijela četvrtog faringealnog luka. Granica između prednjeg i stražnjeg dijela jezika je žlijeb u obliku slova V poznat kao terminalni sulkus (13).

Nepce se sastoji od primarnih i sekundarnih embrioloških izvora i formira se između šestog i dvanaestog tjedna. Primarno nepce nastaje iz embrionalnih frontonazalnih izbočina i sadrži filtrum, područje gornjih sjekutića i prednju gornju čeljust. Sekundarno nepce nastaje spajanjem uparenih maksilarnih izbočina i sadrži ostatak tvrdog i mekog nepca. Ti se nepčani izdanci zatim okomito šire i postaju nepčane police. Te se police uzdižu vodoravno iznad dorzuma jezika i stapaju se s primarnim nepcem i nosnim septumom kako bi oblikovale netaknuti krov usne šupljine (14).

Gornja usna se oblikuje tijekom rane embriogeneze iz maksilarnih, lateralnih nosnih i medijalnih nosnih facijalnih izbočina. Ove izbočine lica razvijaju se iz anteriornomigrirajućih stanica neuralnog grebena u kombinaciji s mezodermom i ektodermom glave. Zatim prolaze kroz rast i širenje, što na kraju dovodi do njihove fuzije i formiranja struktura lica. Mandibularni nastavci stapaju se u donju usnicu (15).

Usna šupljina se proteže između usne pukotine (sprijeda, otvor između usana) i orofaringealnog istmusa (straga, otvor orofarinksa). Podijeljena je na dva dijela gornjim i donjim zubnim lukom (tvore ga zubi i njihova koštana skela). Dva dijela usne šupljine su predvorje i prava usna šupljina. Predvorje u obliku potkove nalazi se sprijeda. To je prostor između usana/obraza i desni/zuba. Predvorje komunicira s ustima preko prostora iza trećeg kutnjaka, a s eksterijerom preko oralne fisure. Promjer oralne fisure kontroliraju mišići izraza

lica, uglavnom orbicularis oris. Nasuprot gornjeg drugog kutnjaka, kanal parotidne žlijezde otvara se u predvorje, izlučujući salivatorne sokove.

Različite grane vanjske karotidne arterije osiguravaju opskrbu krvi usnoj šupljini. Jezična arterija osigurava značajnu vaskularnu opskrbu oralnog jezika. Tvrdo nepce opskrbljuje velika nepčana i gornja alveolarna arterija. Alveolarne arterije proizlaze iz završnih grana maksilarne arterije i također osiguravaju opskrbu krvlju gingive i gornje denticije. Vaskularna opskrba usana su labijalne arterije koje izlaze iz arterije lica. Konačno, donja denticija i mandibula opskrbljeni su inferiornom alveolarnom arterijom, koja ulazi u mandibularni foramen duž medijalne strane ramusamandibule zajedno s inferiornim alveolarnim živcem (16).

Inervacija usne šupljine je izrazita i dolazi primarno od maksilarnog i mandibularnog dijela trigeminalnog živca. Oralna sluznica, zubi i potporne strukture dobivaju svoju inervaciju iz maksilarnog i mandibularnog dijela trigeminalnog živca. Veliki nepčani i nazopalatinalni živci, obje grane maksilarnog živca inerviraju tvrdo nepce, dok manja palatinska grana maksilarnog živca opskrbljuje meko nepce (17).

Inervacija jezika je složena. Motorna inervacija svih intrinzičnih i ekstrinzičnih mišića, osim palatoglosusa, dolazi od hipoglosalnog živca. Palatoglossus prima inervaciju od nervus vagusa. Prednji i stražnji dio jezika imaju različit okus i osjetnu inervaciju zbog različitog embriološkog podrijetla. Prednje dvije trećine jezika dobivaju osjet okusa preko grane facijalnog živca koji se naziva chordatympani živac, dok je opći osjet prednje dvije trećine jezika lingvalni živac, koji je grana mandibularne grane trigeminusa (18).

Bukalni živac, također ogranak mandibularnog odjela trigeminalnog živca, inervira obraz. Unutar usne šupljine postoji nekoliko mišića. Dno usne šupljine čine milohioid i geniohioid, koji djeluju na podizanje hioidno-laringealnog kompleksa tijekom gutanja. Gornja granica usne šupljine uključuje meko nepce koje se sastoji od pet različitih mišića: tensor veli palatini, musculus uvulae, levator veli palatini, palatopharyngeus, palatoglossus. Svi ovi mišići dobivaju inervaciju od faringealne grane živca vagusa osim tensor veli palatini, koji je inerviran od strane mandibularne grane trigeminalnog živca (17).

1.4.Zubne infekcije

Zubne infekcije nastaju u zubu ili njegovim potpornim strukturama i mogu se proširiti na okolna tkiva. Kada su strukture lica ugrožene, infekcija potječe iz nekrotične pulpe, paradontnih džepova ili perikoronitisa. Zubne infekcije oduvijek su bile česte i bile su jedan od vodećih uzroka smrti prije više stotina godina. Srećom, zbog poboljšane dentalne higijene, moderne stomatologije i antibiotika, dentalne infekcije danas su rijetko opasne po život (15). Od svih stomatoloških posjeta, zubni apscesi čine većinu slučajeva. Pacijenti se često javljaju na hitni prijem umjesto u stomatološku ordinaciju zbog niza razloga, uključujući financijska ograničenja ili nedostatak stomatološke pomoći. Kao rezultat toga, liječnici koji nisu stomatolozi moraju liječiti dentalne infekcije, a vrlo često imaju ograničeno znanje o dentalnim infekcijama, zbog čega je upravljanje ovim stanjima izazovno. Nadalje, liječnici u okruženju primarne zdravstvene zaštite imaju jedinstvenu priliku identificirati rane faze dentalnih infekcija, pružiti oralnu edukaciju i uputiti pacijenta na odgovarajućeg stomatologa (16).

Najčešća infekcija zubi je zubni karijes, koji nastaje kao posljedica interakcije između strukture zuba, zubnog plaka na površini zuba i fermentirajućih ugljikohidrata. Slina i genetski čimbenici također utiču na razvoj zubnog karijesa. Bakterije biofilma metaboliziraju fermentabilne ugljikohidrate (glukozu, fruktozu, saharozu i maltozu) iz prehrane, proizvodeći organske kiseline, uglavnom mliječnu kiselinu. Ovi krajnji produkti bakterijskog metabolizma smanjuju pH i demineraliziraju vanjski sloj zubne strukture. Nakon što se šećeri očiste gutanjem i otapanjem sline, kiselina se neutralizira puferskim kapacitetom sline, a pH biofilma vraća se na neutralnost. Biofilm je sada zasićen ionima kalcija, fosfata i fluorida, zaustavljajući demineralizaciju i pogodujući remineralizaciji površine zuba (16).

Ovaj se proces događa svaki put kada se unese šećer, što objašnjava zašto su osobe sa smanjenim protokom krvi izložene povećanom riziku od zubnog karijesa. Međutim, ako prevladavaju kiseli uvjeti zbog česte konzumacije šećera, dolazi do pomaka u mikroorganizmima biofilma prema više acidogenim i kariogenim bakterijama. Stopa gubitka minerala veća je od taloženja minerala, što rezultira prvim kliničkim znakom bolesti, „bijelom mrljom“, također poznatom kao početna lezija (16).

Važno je napomenuti da su bijele mrlje reverzibilne karijesne lezije koje se mogu remineralizirati neinvazivnim postupcima poput primjene fluorida i promjena ponašanja,

poput poboljšanja dentalne higijene i smanjenja unosa šećera. Stoga je rano upućivanje stomatologu ključno ako se te lezije otkriju tijekom kliničkog pregleda. Nasuprot tome, ako se početne lezije ne zbrinu, one će postupno napredovati do mikrokaviteta u caklini i ostaviti makroskopski kavitet (17).

Pulpitis je upala zubne pulpe koja može biti uzrokovana bakterijskim nusproizvodima koji dopiru u pulpu od zubnog karijesa, bakterijama koje ulaze u pulpu kroz apikalniforamen od parodontne infekcije ili kroz frakturu zuba. Nadalje, traumatske i kemijske ozljede također mogu rezultirati upalom pulpe. Rani stadij pulpitisa izaziva blagu povremenu bol u zubima, obično potaknutu toplinskim podražajima, poput hladnih pića, ali bez spontane boli, a to je poznato kao reverzibilni pulpitis i liječenje uključuje uklanjanje karijesnog tkiva i postavljanje restauracije. Zubna pulpa može biti nepovratno oštećena zbog perzistentne upale, što dovodi do stalne, spontane, akutne zubne boli, koja je loše lokalizirana. Ireverzibilni pulpitis jedan je od glavnih razloga javljanja pacijenata hitnoj službi. Ireverzibilni pulpitis mora se uputiti stomatologu, budući da je standardno liječenje djelomično ili potpuno uklanjanje pulpe (18).

Parodontne infekcije najviše zahvaćaju gingivalno tkivo, uzrokujući gingivitis, koji kod osjetljivih osoba može evoluirati u parodontitis. Parodontna bolest nastaje zbog loše dentalne higijene, nakupljanja plaka i kamenca te naknadne upale tkiva koje okružuje i podupire zube: gingive, parodontnog ligamenta i alveolarne kosti. Etiologija parodontitisa je višestruka. Dok je bakterija inicirana, klinička slika i ishod različitih oblika bolesti određeni su upalnim odgovorom te modificirajućim i predisponirajućim čimbenicima. Glavni čimbenici rizika za nastanak parodontnih bolesti su pušenje duhana i dijabetes melitus. Čini se da je napredovanje bolesti regulirano okolišnim i genetskim čimbenicima specifičnim za svakog bolesnika (19).

1.5. Zubni implantat

Zubni implantat je jedan od tretmana za nadoknadu zuba koji nedostaju. Njihova primjena u liječenju potpune i djelomične bezubosti postala je sastavni način liječenja u stomatologiji. Zubni implantati imaju brojne prednosti u odnosu na konvencionalne fiksne djelomične proteze. Zubni implantat je struktura izrađena od aloplastičnih materijala ugrađenih u oralna tkiva ispod sluznice i/ili periosta i/ili unutar ili kroz kost kako bi se

osigurala retencija i potpora za fiksnu ili uklonjivu zubnu protezu. Implantologija je druga najstarija stomatološka profesija; egzodoncija (oralna kirurgija) je najstarija (20).

Ispravno poznavanje anatomskih obilježja i njihovih varijacija prije postavljanja implantata neophodno je kako bi se osigurao precizan kirurški postupak i zaštitilo se pacijenta od jatrogenih komplikacija. Precizna procjena pojedinih anatomskih čimbenika kao što su položaj mandibularnog kanala, maksilarnog sinusa, širina kortikalnih ploča, postojeća gustoća kosti i dr. vrlo je važna u pravilnom odabiru implantata i planiranju najprikkladnijeg položaja implantata u postojećem kliničkom stanju. Važne anatomske strukture u maksili su dno nosa, nazopalatinalni kanal sprijeda i maksilarni sinus straga. Jatrogena perforacija sinusa česta je komplikacija. Ovaj se problem može riješiti izborom kratkih implantata te zahvatom sinus lifta i augmentacije kosti (20).

Najvažnije anatomske razmatranje pri postavljanju implantata u luk mandibule je mjesto inferiornog alveolarnog kanala koji sadrži inferiorni alveolarni živac i arteriju. Ozljeda ovih vitalnih struktura tijekom ugradnje implantata može uzrokovati bol, promjenu osjeta, prekomjerno krvarenje, itd. Stoga je važno odrediti lokaciju kao i konfiguraciju mandibularnog kanala prije ugradnje implantata.

Općenito je prihvaćeno da se liječenje zubnim implantatima provodi u restaurativne svrhe. Važnost predkirurške komunikacije i suradnje između restorativnog stomatologa, parodontologa, dentalnog tehničara i implantologa dobro je prepoznata u suvremenoj implantologiji. Predvidljivi ishod funkcije i estetike intraoralne rehabilitacije može se i mora odrediti i kontrolirati prije kirurškog zahvata, s cijelim restauracijskim timom (parodontolog, kirurg, restaurativni stomatolog i pacijent). Kompetentan međuprofesionalni timski rad neophodan je za uspješan završetak restauracija na implantatima (20).

Ugradnja implantata trebala bi biti usmjerena na restauraciju kako bi se ispunili ciljevi pacijenta. Prvo treba projektirati protezu, a tek nakon što je proteza izrađena, mogu se odrediti upornjaci, tijela implantata i raspoloživi zahtjevi za kosti kako bi se podržala posebno unaprijed određena restauracija. Pacijent se medicinski procjenjuje na kardiovaskularne bolesti (hipertenzija, kongestivno zatajenje srca, subakutni bakterijski endokarditis itd.), endokrine poremećaje (šećerna bolest, poremećaji štitnjače itd.), trudnoću, poremećaje krvi i bolesti kostiju (20).

Sveobuhvatna i točna radiografska procjena pruža sve potrebne kirurške i protetske podatke potrebne za uspjeh pothvata. Za snimanje zubnih implantata koriste se različiti načini snimanja, a to su:

- 1) periapeksna radiografija
- 2) panoramska radiografija
- 3) okluzalna radiografija
- 4) kefalometrijska radiografija
- 5) kompjuterizirana tomografija (medicinski CT i konusni CT)
- 6) interaktivni CT (21).

Kirurška priprema na standardni sterilan način preporučuje se za sve postupke implantacije. Cilj je minimizirati mehaničke i toplinske ozljede kosti. Osteotomije treba dovršiti pod obilnom količinom hladne fiziološke otopine pomoću oštih i novih svrdla za osteotomiju s velikim zakretnim momentom i malom brzinom. Treba slijediti inkrementalni redoslijed bušenja. Tijekom osteotomije temperatura kostiju ne smije prelaziti 47 stupnjeva kako bi se izbjegle nepovratne promjene. Nekroza kosti i neuspjeh integracije mogu se pojaviti kada temperatura prijeđe 47 stupnjeva C. D1 kost predstavlja najveći rizik od pregrijavanja (21).

Postoje tri kirurška pristupa koji se koriste tijekom godina u implantologiji, a to su dvostupanjski, jednostupanjski i trenutačno opterećenje. Dvostupanjski kirurški postupak prvo postavlja tijelo implantata ispod mekog tkiva sve dok kost ne počne zacjeljivati (obično 2 do 3 mjeseca za mandibulu i 3 do 6 za maksilu). Tijekom druge faze operacije, meka tkiva se reflektiraju kako bi se pričvrstio permukozni element ili abutment. Kod jednostupanjskog kirurškog pristupa, tijelo implantata u kost i permukozni element iznad mekog tkiva postavljaju se istovremeno dok ne dođe do početnog sazrijevanja kosti. Nosač implantata tada zamjenjuje permukozni element bez potrebe za sekundarnom operacijom mekog tkiva. Pristup neposredne restauracije postavlja tijelo implantata i protetski nosač na početnu operaciju, a restauracija (uglavnom prijelazna) se nakon toga pričvršćuje na nosač (21).

Dugoročni uspjeh dentalnih implantata ovisi o njihovoj stabilnosti u oralnom okruženju. Stabilnost implantata ima izravan utjecaj na funkcionalnost, estetiku i sveukupno zadovoljstvo pacijenata s restauracijama poduprtim implantatima. Stabilni zubni implantati osiguravaju sigurno učvršćenje, osiguravajući učinkovito žvakanje i govorne sposobnosti. Dodatno, pomažu u održavanju integriteta okolne kosti i mekih tkiva. Oseointegracija je

proces stvaranja jake veze između žive kosti i površine implantata, a to se postiže stvaranjem novog koštanog tkiva koje okružuje implantat i pričvršćuje ga, pružajući potrebnu mehaničku stabilnost. Uspjeh oseointegracije ovisi o nekoliko čimbenika, kao što su dizajn implantata, karakteristike površine, kirurške tehnike i čimbenici vezani uz pacijenta. Stabilnost dentalnih implantata i njihov dugoročni uspjeh izravno su povezani sa stupnjem postignute oseointegracije. Kako bi se osigurali predvidljivi i trajni rezultati u implantološkoj stomatologiji, bitno je postići optimalnu osteointegraciju (21).

1.6.Osteointegracija

Osteointegracija uključuje niz staničnih i molekularnih događaja koji dovode do izravne strukturne i funkcionalne veze između površine implantata i kosti. Proces osteointegracije može se podijeliti u četiri faze. Prva faza se naziva početna faza ozdravljenja; ova faza nastupa odmah nakon postavljanja implantata. Implantat dolazi u kontakt s okolnom kosti i oko površine implantata stvara se krvni ugrušak. U roku od nekoliko sati, trombociti i upalne stanice migriraju na površinu implantata, pokrećući upalni odgovor. Drugi stadij, nazvan upalni stadij, pokreće regrutiranje različitih stanica na mjesto implantata, uključujući neutrofile i makrofage. Ove stanice uklanjaju ostatke, bakterije i oštećeno tkivo. Upala također potiče otpuštanje faktora rasta i citokina koji su ključni u kasnijim procesima cijeljenja. Treća faza je proliferativna faza. Tijekom ove faze, osteoblasti, koji su stanice koje tvore kost, počinju migrirati i razmnožavati se u okolnoj kosti. Oni polažu novu koštanu matricu oko površine implantata. Osteoblasti postupno formiraju mineraliziranu matricu, premošćujući implantat i kost. Posljednja faza je faza remodeliranja. U ovoj završnoj fazi, novonastala kost prolazi kroz remodeliranje, što uključuje uklanjanje stare i oštećene kosti i zamjenu nove zrele kosti. Proces remodeliranja pomaže dodatno ojačati sučelje kosti i implantata i optimizirati mehanička svojstva integriranog implantata (22).

Na proces osteointegracije utječu različiti stanični i molekularni događaji koji zajedno pridonose njegovom uspjehu. Jedan važan događaj je angiogeneza, gdje se formiraju nove krvne žile koje dostavljaju kisik, hranjive tvari i stanice na mjesto implantata. Ova pojava u ranoj fazi uspostavlja potrebnu vaskularnu opskrbu za kasnije procese cijeljenja. Drugi kritični događaj je diferencijacija osteoblasta i formiranje kosti. Osteoblasti, izvedeni iz mezenhimalnih matičnih stanica, igraju ključnu ulogu u stvaranju novih kostiju. Čimbenici

rasta i signalne molekule, kao što su koštani morfogenetski proteini (BMP) i transformirajući faktor rasta-beta (TGF- β), potiču diferencijaciju mezenhimalnih matičnih stanica u osteoblaste. Ovi osteoblasti proizvode matricu bogatu kolagenom, koja se na kraju mineralizira i postaje nova kost (22).

Dodatno, aktivnost osteoklasta vitalna je tijekom faze remodeliranja osteointegracije. Osteoklasti su specijalizirani za resorpciju kosti, razgradnju stare ili oštećene kosti. Ovaj proces omogućuje osteoblastima prostor za taloženje nove kosti, osiguravajući održavanje kvalitete kosti i olakšavajući prilagodbu na spoju kosti i implantata.

Studije su pokazale da biokompatibilnost, oblik i dizajn implantata, zajedno s karakteristikama njegove površine, imaju značajan utjecaj na osteointegraciju implantata. Površinske karakteristike implantata igraju ključnu ulogu u pomaganju ili ometanju integracije kosti utječući na interakcije proteina i stanica. Studija koju su proveli Zhu i sur. klasificira različite pristupe površinskoj modifikaciji u četiri kategorije: mehanička modifikacija, fizička modifikacija, kemijska modifikacija i biološka modifikacija (22).

Metode mehaničke modifikacije kao što su brušenje, poliranje, pjeskarenje i vakuumsko žarenje koriste se za promjenu stanja površine biomaterijala, uključujući zubne implantate, od glatkih do hrapavih. Ove tehnike značajno utječu na različita svojstva površine, uključujući biološku adheziju, hidrofilitet, afinitet prema koštanom tkivu, električnu potencijalnu energiju i površinsku napetost. Inducirana hrapavost površine može se precizno kategorizirati u makro, mikro i nano skale, od kojih svaka ima različite implikacije na interakciju materijala s okolinom i cjelokupnu izvedbu u stomatološkim primjenama (22).

Makrohrapavost u zubnim implantatima odnosi se na površinske nepravilnosti u većoj mjeri, obično u rasponu od milimetara do mikrometara. Izravno je povezana s ukupnim dizajnom i strukturom implantata, uključujući makroskopske značajke poput niti i poroznih struktura, koje pridonose početnoj stabilnosti implantata poboljšavajući primarnu fiksaciju. Mikrohrapavost, koju karakteriziraju manje površinske nepravilnosti obično na mikrometarskoj razini, postiže se tehnikama poput pjeskarenja i jetkanja kiselinom. Ova razina teksture igra ključnu ulogu u uspjehu zubnih implantata. Pospješujući bolju adheziju i rast koštanih stanica, mikrohrapavost je ključna za osteointegraciju, izravno pridonoseći dugoročnoj stabilnosti i ukupnom uspjehu zubnih implantata (22).

Nanohrapavost, za razliku od mikrohrapavosti, je površinska karakteristika zubnih implantata. Karakteriziraju je malene nepravilnosti veličine manje od 100 nanometara. Ova

sitna hrapavost nije samo strukturalna osobitost, ona duboko utječe na proces oseointegracije. Studije su pokazale da nano-hrapave površine potiču oseointegraciju stvaranjem povoljnog mikrokruženja za proliferaciju osteoblasta koji stvaraju kost, čime se poboljšava kontakt između kosti i implantata. Ove površine također potiču povećanu adsorpciju proteina, integrirajući ključne molekule poput fibronektina i vitronektina. Značajna prednost nanohrapavosti je njezina sposobnost otpornosti na bakterijsku adheziju i stvaranje biofilma, čime se značajno smanjuje rizik od periimplantitisa. I mikro i nanohrapavost na površinama titana igraju ključnu ulogu u različitim aspektima integracije kosti i titana, utječući na parametre kao što su aktivnost alkalne fosfataze (ALP), snagu integracije, osteokonduktivnost i broj osteoblasta koji se pričvršćuju na te površine (22).

ALP je enzim koji podržava stvaranje kostiju. Nedavne studije su pokazale da nanostrukturirane površine od titana mogu povećati aktivnost ALP u osteoblastima, potičući njihovu diferencijaciju i procese mineralizacije. Snaga integracije kosti i titana presudna je za stabilnost implantata. Hrapavost u nano mjerilu poboljšava integraciju povećanjem kontaktne površine između kosti i titana, čime se u konačnici poboljšava mehanička stabilnost implantata. Ovaj učinak međusobnog blokiranja uvelike doprinosi dugoročnom uspjehu implantata, osiguravajući da oni ostanu čvrsto usidreni u koštanom tkivu (22).

Osteokonduktivnost se odnosi na sposobnost materijala da podupre urastanje kosti, dok je osteointegracija izravna strukturalna veza između kosti i površine implantata. Nanostrukturirane površine od titana, sa svojom povećanom površinom i povoljnom topografijom, potiču osteokonduktivnost i poboljšavaju oseointegraciju. Ove površine pružaju idealno okruženje za koštane stanice za pričvršćivanje, razmnožavanje i stvaranje čvrste veze s implantatom, što u konačnici pridonosi njegovom dugoročnom uspjehu (21). Važan je i broj pričvršćenih osteoblasta. Hrapavost na mikro i nano skali povećava dostupna mjesta vezivanja osteoblasta na titanskim površinama, što dovodi do pričvršćivanja više osteoblasta na implantat. Ovo je bitno za početak integracije kosti i titana i poboljšanje stabilnosti implantata i uspješnu integraciju (22).

Tehnike fizičke izmjene uključuju modificiranje površina uz minimalne ili nikakve kemijske reakcije. Ove tehnike uključuju tehnologiju prskanja plazmom (PST), plazma imerzijsku ionsku implantaciju (PIII), lasersko oblaganje i hidroksiapatitne (HA) prevlake. PST koristi plazma luk za ionizaciju inertnog plina, stvarajući visokotemperaturni plazma plamen. Ovaj plamen topi ili polutopi materijale poput keramike, metala i legura, koji se

zatim raspršuju na prethodno obrađenu površinu implantata kako bi se stvorio izdržljivi premaz. PST ima prednosti brze stope taloženja, velike debljine taloženja i niske cijene (22).

Premazi HA, koji se koriste u kliničkim postavkama za promicanje oseointegracije, stvaraju se raspršivanjem čestica HA na površinu implantata pri visokim temperaturama i njihovim brzim hlađenjem. Međutim, HA prevlake imaju određene nedostatke, a ključno ograničenje je njihova snažna vezanost za koštano tkivo, ali relativno slaba povezanost sa podlogom od legure metala (22).

Tehnike kemijske modifikacije obično uključuju intenzivne kemijske reakcije, posebno kada se primjenjuju na podlogu od titana (Ti). To se događa na spoju metalne površine i okolnog medija, bilo da se radi o tekućoj otopini ili plinu. Ovaj proces često uključuje luminiscenciju, zagrijavanje, redoks reakcije i druge učinke. Metode kao što su pjeskarenje i jetkanje kiselinom, toplinska oksidacija, hidrotermalna obrada, anodna oksidacija i mikrolučna oksidacija intenzivno su korištene za stvaranje površina s jedinstvenim topografskim strukturama i zamršenim sastavima (22).

1.7. Komplikacije nakon ugradnje implantata

Komplikacije u ranom stadiju mogu uključivati maksilarni sinus ili mandibularnu kost, meka tkiva i živčana debla u blizini mjesta implantata. Nisu poznati svi mehanizmi odgovorni za ove komplikacije, ali najčešći uzroci su pretjerano traumatičan kirurški pristup, pregrijavanje kosti tijekom osteotomije i bakterijska kontaminacija mjesta domaćina. Infekcije koje se javljaju tijekom prvih nekoliko postoperativnih dana manifestiraju se edemom, eksudatom i boli. Uzrokovane su bakterijskom kontaminacijom tijekom operacije, bilo izravno putem slučajnog kontakta s implantatima ili neizravno iz rukavica ili instrumenata. Rizici od takve komplikacije mogu se smanjiti slijedeći kirurška načela asepsa (23).

Osim sterilnog radnog prostora i čistog okoliša, aseptični protokol uključuje dezinfekciju perioralne kože otopinama koje sadrže povidon-jod i alkohol, dezinfekciju oralne sluznice 0,2% klorheksidinom (što značajno smanjuje broj bakterija u slini za više od 4 sata) i čišćenje kirurških rukavica u sterilnoj fiziološkoj otopini za uklanjanje prašine ili onečišćenja. Daljnje preventivne mjere su primjena antibiotske terapije prije i poslije zahvata te propisivanje pravilne oralne higijene kod kuće s vodicama za ispiranje usta s 0,12% klorheksidina tijekom prva dva tjedna nakon zahvata. Nedavna studija je objavila da je

uporaba klorheksidina bila povezana sa značajnim smanjenjem infekcija pokazujući smanjenje od 4,1% u testnoj skupini i 8,7% smanjenje u kontrolnoj skupini (23).

Edem je nakupljanje viška tekućine plazme (transudata) u intersticijskim prostorima (povećanje od najmanje 10%). Povezan je s opsegom kirurške traume i trajanjem operacije. Edem je komplikacija kod većeg nakupljanja tekućine jer to može negativno utjecati na cijeljenje i stvarati nelagodu pacijentu tijekom uzimanja hrane i održavanja oralne higijene. Atraumatske kirurške tehnike koje minimiziraju oštećenje tkiva, primjena ledenih obloga i primjena kortikosteroida spriječit će ili ograničiti edem nakon operacije implantacije (23).

Izljevi krvi koji infiltriraju površinska tkiva (ekhimoze) i ograničene nakupine krvi (hematomi) nisu uobičajeni nakon operacije implantata. Posebno dugi i složeni zahvati, nepridržavanje pacijentovih uputa u neposrednom postoperativnom razdoblju (primjena ledenih obloga, kompresija i tamponada te hladna tekuća dijeta), krhkost krvnih žila, osobito tipična u starijih bolesnika, te neukidanje antiagregacijske terapije prije operacije može pogodovati pojavi ekhimoza i hematoma.

Iako su povezani s većim rizikom od infekcije, ekhimoze i hematomi općenito ne zahtijevaju nikakav poseban tretman. Lokalna primjena lijekova koji sadrže heparin na kožu pomoći će im da se resorbiraju. Ako postoji nedavni hematoma između kosti i mukoperiostalnog režnja, potrebno ga je drenirati i primijeniti vanjsku kompresiju na meka tkiva kako bi se izbjegli recidivi (23).

Emfizem je vrlo rijetka komplikacija koja je posljedica naglog porasta intraoralnog tlaka. To se može dogoditi kada pacijent kihne i zrak se progura kroz mukoperiostalno tkivo nesavršeno aproksimiranog režnja i u mišićne međuprostore na sučelju između mišićne fascije i mekih tkiva. Klinički se očituje otokom polovice lica, koji se povremeno širi do vrata i prsnog koša. Palpacijom se javlja karakterističan zvuk pucketanja. Masaže i kompresije s ledenim oblozima pomoći će u resorpciji zraka zarobljenog u tkivima te tako dovesti do brzog i spontanog povlačenja emfizema (23).

Neuspjeh u stabilizaciji režnja, kidanje mekih tkiva uzrokovano tijesnim ili oštrim materijalom za šavove, traume žvakanja i traume nastale zbog rane temporizacije ili neprikladno modificirane privremene proteze uzroci su postoperativnog krvarenja. Liječenje će se sastojati od uklanjanja uzroka krvarenja i provođenja uobičajenih postupaka za pospješivanje hemostaze (kompresija i tamponada kirurškim gazama natopljenim

traneksamičnom kiselinom). Ako se krvarenje ne zaustavi, režanj će se ponovno podići, zgrušana krv ukloniti i staviti nove šavove kako bi se u potpunosti imobiliziralo meko tkivo i pospješilo stvaranje i stabilizacija ugruška (23).

Dehiscencija režnja je otvaranje rubova kirurške rane pri čemu se otkriva dio ili cijela glava implantata i/ili okolno koštano tkivo. Etiološki, dehiscencija režnja može biti posljedica niza uzročnih čimbenika: vrlo tanka sluznica; neuspjeh u osiguravanju pasivne reaproksimacije i zatvaranja rubova režnja, koji se stoga neće moći suprotstaviti intramuralnom mehaničkom stresu zbog interakcije mišića i kosti; prisutnost velikog edema ili hematoma; nedovoljna ili prekomjerna napetost na šavu, uzrokujući nekrozu mekog tkiva zbog oslabljene opskrbe krvlju; funkcionalni pokreti, kao što su žvakanje, fonacija ili gutanje; prethodna protetska operacija ili terapija zračenjem koja utječe na vaskularnost režnja; iznenadna trauma bezubih segmenata suprotnom denticijom; prerano korištenje uklonjive proteze; nepotpuno zatezanje pokrovnog vijka, često kao rezultat prisutnosti ostataka krvi unutar implantata; koštani ostaci nastali tijekom osteotomije ili umetanja implantata i zarobljeni ispod periosta; pušenje cigareta i lokalni učinci nikotina (prisutnost citotoksičnih i vazoaktivnih tvari) kao i njegovi sustavni učinci (promijenjeni granulociti i T stanice, poremećena proizvodnja protutijela i vazomotornih tvari) (23).

2. CILJEVI I HIPOTEZE

Glavni cilj istraživanja je utvrditi zadovoljstvo ispitanika nakon ugradnje dentalnih implantanata u ordinaciji Dentim Karlovac. Specifični ciljevi rada usmjereni su na sljedeća pitanja:

C1 – Ispitati ukupni broj ispitanika nakon ugradnje dentalnih implantanata obzirom na dobnu skupinu ispitanika.

C2 - Ispitati ukupni broj ispitanika nakon ugradnje dentalnih implantanata obzirom na spolnu skupinu ispitanika

C3 – Ispitati prisutnost straha i boli kod zahvata/ugradnje dentalnih implantanata u odnosu na dobnu skupinu ispitanika

C4 – Ispitati kvalitetu života ispitanika nakon ugradnje dentalnih implantanata

Hipoteze su:

H1 – Učestalost ugradnje dentalnih implantanata veći je kod mlađe dobne skupine ispitanika u odnosu na stariju dobnu skupinu ispitanika

H2 – Učestalost ugradnje dentalnih implantanata veći je kod ženske populacije ispitanika u odnosu na mušku populaciju ispitanika

H3 – Učestalost straha i boli kod ugradnje dentalnih implantanta veće je kod mlađe dobne skupine ispitanika u odnosu na stariju dobnu skupinu ispitanika

H4 – Kvaliteta života nakon ugradnje dentalnih implantanata značajno se poboljšala.

3. ISPITANICI I METODE

3.1. Ispitanici/materijali

Istraživanje je provedeno anketnim upitnikom pripremljenim za ispitanike – pacijente starosti od 18 do 60 godina, muškog i ženskog spola, koji su bili podvrgnuti ugradnji dentalnih implantanata. Planirani uzorak ispitanika je 100 pacijenata. Podaci su prikupljeni u razdoblju od 01. ožujka do 30. lipnja 2024. godine. Pacijenti su ispunjavali anketni obrazac nakon ugradnje dentalnih implantanata. Anketa je bila anonimna se ispunjavala u ordinaciji Dentim u Karlovcu. Isključni kriteriji su pacijenti mlađi od 18 godina te osobe koje nisu bile podvrgnute traženom operativnom zahvatu – ugradnji dentalnih implantanata.

3.2. Postupak i instrumentarij

Podatci za izradu istraživačkog dijela rada su prikupljeni iz anonimne ankete koja je provedena u ordinaciji Dentim Karlovac. Anketni upitnik sadržavao je 20 pitanja (Privitak A) od kojih su prvih deset pitanja anamnestička (pitanja o dobi, spolu, navikama pacijenata - pušenje, škripanje zubima u snu), komorbiditetima, vrsti ugrađenog implantanta i komplikacijama prilikom i nakon ugradnje. Pitanja se sastoje od više ponuđenih odgovora od kojih je samo jedan točan. Tri pitanja odnosila su se na jačinu boli tijekom i nakon zahvata te na razinu straha tijekom zahvata. Kod pitanja o razini boli/strahu ispitanici su odgovarali pomoću Likertove ljestvice koja je stupnjevana od 10 stupnjeva u rasponu od 1 (uopće se ne bojim/nema boli) do 10 (izuzetno se bojim/neizdrživa bol). Očekivano vrijeme za ispunjavanje ankete bilo je 5-10 minuta, a moguća ograničenja istraživanja su nepotpuno ispunjeni anketni upitnici koji su se isključili iz statističke obrade podataka. Anketni upitnik bio je dostupan za ispunjavanje u razdoblju od 01. ožujka do 30. lipnja 2024. godine u ordinaciji Dentim u Karlovcu.

3.3. Statistička obrada podataka

Za potrebe istraživanja korištena je anonimna anketa. Prikupljeni podaci su unijeti u Microsoft Office Excel datoteku te su analizirani i objašnjeni pomoću deskriptivne statistike.

Statistička značajnost razlika aritmetičkih sredina između ispitivanih varijabli analizirana je jednosmjernom analizom varijanci-ANOVA. Rezultati su interpretirani na razini značajnosti od $\alpha < 0,05$. Statistička obrada podataka izvršena je pomoću programa IBM StatisticalPackage for theSocialSciences (SPSS Statistics) verzija 25.

3.4. Etički aspekt istraživanja

U istraživanju se poštovala privatnost svih sudionika prema Općoj odredbi o zaštiti podataka (GDPR) uz pridržavanje etičkih načela. Ispunjavanjem upitnika smatra se da su ispitanici dali svoj informirani pristanak na sudjelovanje te potvrđuju kako su prethodno pročitali i razumjeli informacije o cilju, vrsti i načinu provedbe istraživanja.

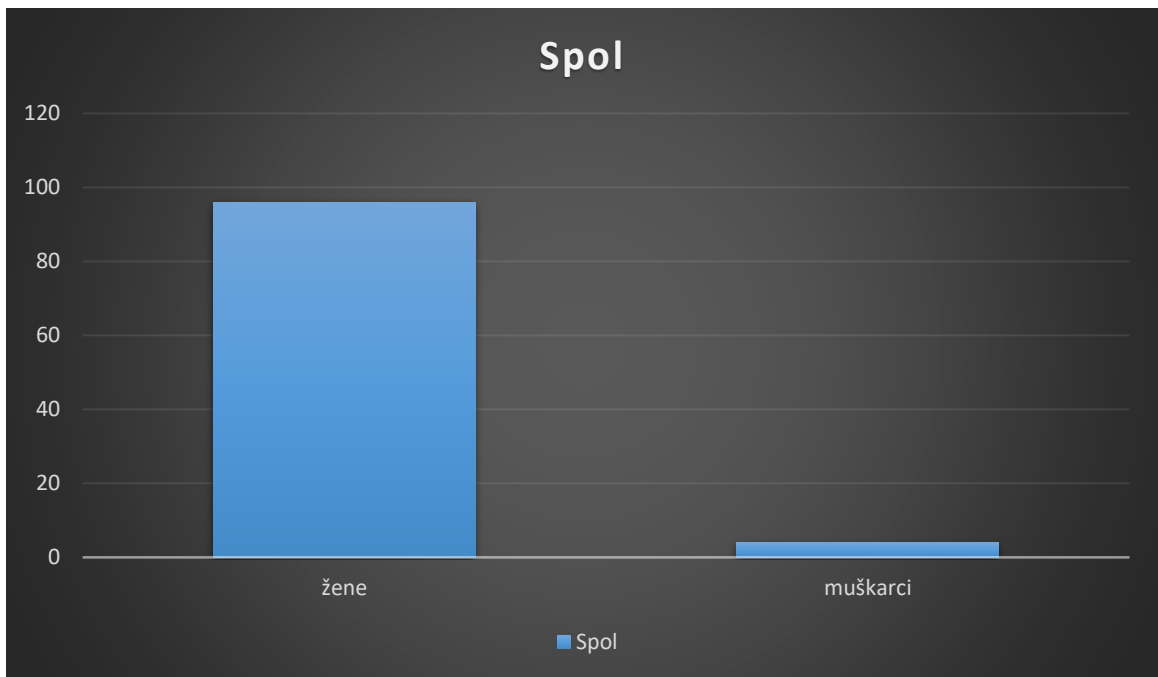
4. REZULTATI

U tablici 1. prikazat će se sociodemografski pokazatelji ispitanika.

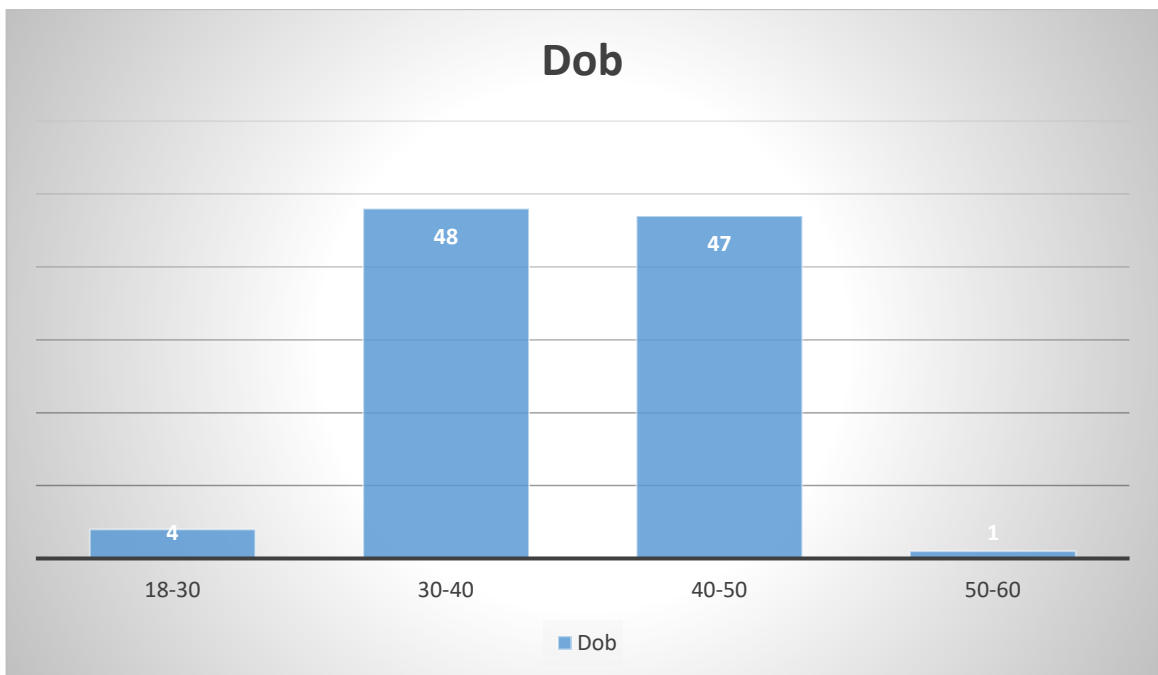
Tablica 1: Sociodemografski pokazatelji

Spol	Ž	96	96%
	M	4	4%
	Ukupno	100	100,0%
Koliko imate godina	18-30	4	4%
	30-40	48	48%
	40-50	47	47%
	50-60	1	1%
	Ukupno	100	100,0%
Koja je Vaša razina obrazovanja	srednja stručna sprema	83	83%
	viša stručna sprema	11	11%
	visoka stručna sprema	6	6%

Pogledaju li se podatci za spol ispitanika može se uočiti kako je 96% ispitanika ženskog spola, dok je 4% ispitanika muškog spola, kod dobi ispitanika 4% ispitanika ima 18-30 godina, 48% ima 30-40, 47% ima 40-50, dok 1% ima 50-60 godina, kod pitanja koja je Vaša razina obrazovanja 83% ima srednju stručnu sprema, 11,0% ima višu stručnu sprema, dok 6% ima visoku stručnu sprema.



Slika 1. Prikaz rezultata ovisno o spolu



Slika 2. Prikaz rezultata ovisno o dobi ispitanika

Na sljedećim stranicama biti će prikazani deskriptivni pokazatelji na postavljena pitanja, a za svako će pitanje biti prikazane frekvencije i postotci, aritmetička sredina i standardna devijacija. Komentirat će se pitanja kod kojih je zabilježena najmanja i najveća vrijednost aritmetičke sredine odgovora ispitanika. Najvišu vrijednost aritmetičkih sredina odgovora ispitanika zabilježilo je pitanje: Pušač sam, gdje aritmetička sredina odgovora ispitanika iznosi 3,84 dok varijanca iznosi 0,84. Za pitanje: Nakon ugradnje implantata mi je poboljšana kvaliteta života, aritmetička sredina odgovora ispitanika iznosi 3,60, a varijanca iznosi 0,93.

Najnižu vrijednost aritmetičkih sredina odgovora ispitanika zabilježilo je pitanje: Tijekom zahvata sam se osjećao/la ugodno, gdje aritmetička sredina odgovora ispitanika iznosi 1,01, dok varijanca iznosi 0,51.

Tablica 2. Statistički prikaz rezultata ankete

	Aritmetička sredina	Varijanca	Cronbach's Alpha
Pušač sam.	3,84	,868	,956
Škripim i stišćem zubima dok spavam.	3,30	,226	,956
Imam kroničnu bolest (dijabetes, hipertenziju i sl.).	1,54	,163	,955
Ne znam je li mi rađena ugradnja kosti sa PGRF-om.	1,79	,784	,955
Implatantat mi se nalazi na prednjemzubu.	1,24	,371	,956
Više od dvije godine imam nedostatak zubi u čeljusti.	1,44	,084	,956
Na zahvat sam se odlučio/la iz estetskih razloga.	1,90	,832	,956
Tijekom zahvata sam se osjećao/la ugodno.	1,01	,513	,955
U tijeku samog zahvata su nastale komplikacije.	1,74	,159	,955

Nakon zahvata su nastale komplikacije.	1,53	,546	,956
Imao/la sam veliku razinu boli tijekom zahvata.	3,22	,926	,955
Imao/la sam veliku razinu straha tijekom zahvata.	3,01	,525	,956
Imao/la sam veliku razinu boli neposredno nakon zahvata.	3,42	,541	,955
Nakon ugradnje implantata mi je poboljšana kvaliteta života.	3,60	,934	,955
Održavanje oralne higijene mi je olakšano nakon zahvata.	3,32	,203	,955
Žvakanje hrane nakon ugradnje implantata mi je otežano.	1,33	,284	,955
Preporučio/la bih ugradnju implantata drugim ljudima.	1,86	,746	,955

Nadalje, u tablici 3. prikazani su prosječni pokazatelji za promatrani faktor, kako bi se uočile razlike s obzirom na sociodemografske varijable ispitanika u svrhu testiranja hipoteza postavljenih u istraživanju.

Tablica 3. Učestalost ugradnje dentalnih implantata ovisno o spolu

Ugradnja implantata	Spol	\bar{x}	Sd	p
	Ž	96	2,58	,61
	M	4	2,36	
				0,78

Uočena je značajna razlika kod faktora *ugradnje implantata* obzirom na *spol ispitanika*, pri čemu je vrijednost faktora viša kod ispitanika ženskog spola (t-test, $p = 0,78$).

U tablici 4. prikazat će se usporedba obzirom na dob ispitanika

Tablica 4. Učestalost ugradnje dentalnih implantata s obzirom na dob ispitanika

	N	\bar{x}	Sd	p*
18-30	4	1,18	,39	0,04
30-40	48	2,95	,46	
40-50	47	2,59	,57	
50-60	1	1,01	,81	

*ANOVA

Pogleda li se razina signifikantnosti kod *ugradnje implantata ovisno o dobu* može se uočiti kako vrijednost signifikantnosti iznosi manje od 0,05 ($p > 0,04$), što znači da nije uočena statistički značajna razlika s obzirom na *dob ispitanika* te kako je najviša vrijednost zabilježena u skupini od 30-40 godina.

U tablici 5. prikazat će se učestalost straha i boli ovisno o dobi ispitanika, koji su radi jednostavnosti analize podijeljeni u skupine mlađih i starijih od 40 godina.

Tablica 5. Učestalost straha i boli obzirom na dob

Učestalost straha i boli	Dob	\bar{x}	Sd	p
Mlađi od 40	52	2,69	,92	0,03
Stariji od 40	49	2,56	,54	

Pogleda li se razina signifikantnosti kod učestalosti boli i straha može se uočiti kako vrijednost signifikantnosti iznosi manje od 0,05 ($p > 0,03$), što znači da nije uočena statistički značajna razlika s obzirom na dob ispitanika.

U tablici 6. prikazat će se kvaliteta života nakon ugradnje implantata obzirom na to je li se ista poboljšala ili pogoršala.

Tablica 6. Kvaliteta života nakon ugradnje implantata

Kvaliteta života se poboljšala	N	\bar{x}	Sd	p
Da	92	3,44	,89	0,77
Ne	8	1,24	,27	

Pogleda li se razina signifikantnosti kod *kvalitete života* može se uočiti kako vrijednost signifikantnosti iznosi više od 0,05 ($p > 0,77$), što znači da je uočena statistički značajna razlika s obzirom na *poboljšanje kvalitete*.

5. RASPRAVA

Preživljavanje implantata i uspjeh implantata (sloboda od bioloških komplikacija) važni su čimbenici u procjeni uspjeha implantološke terapije. Međutim, ti čimbenici nisu jedine determinante. Zadovoljstvo pacijenata također igra vrlo važnu ulogu u svakodnevnoj praksi. Stoga je cilj ovog rada bio istražiti, prikazati i opisati zadovoljstvo pacijenata nakon ugradnje dentalnih implantata i povezanost zadovoljstva sa spolom, životnom dobi, kroničnim bolestima i mogućim komplikacijama. Prema rezultatima istraživanja može se zaključiti kako postoji značajna razlika kod faktora ugradnje implantata s obzirom na spol ispitanika, pri čemu je vrijednost faktora viša kod ispitanika ženskog spola (t-test, $p = 0,78$).

Pogleda li se razina signifikantnosti kod ugradnje implantata ovisno o dobi može se uočiti kako vrijednost signifikantnosti iznosi manje od 0,05 ($p > 0,04$), što znači da nije uočena statistički značajna razlika s obzirom na dob ispitanika te kako je najviša vrijednost zabilježena u skupini od 30-40 godina. Samim time može se zaključiti kako je ugradnja implantata prvenstveno estetski razlog, a što je potkrijepljeno u upitniku kojeg su ispitanici ispunjavali.

Pogleda li se razina signifikantnosti kod učestalosti boli i straha može se uočiti kako vrijednost signifikantnosti iznosi manje od 0,05 ($p > 0,03$), što znači da nije uočena statistički značajna razlika s obzirom na dob ispitanika. Iz navedenog slijedi kako se bol i strah podjednako javljaju u obje skupine. Pogleda li se razina signifikantnosti kod kvalitete života može se uočiti kako vrijednost signifikantnosti iznosi više od 0,05 ($p > 0,77$), što znači da je uočena statistički značajna razlika s obzirom na poboljšanje kvalitete života nakon ugradnje implantata.

Restauracije potpomognute implantatima postale su standard za terapiju izgubljenih ili oštećenih zubi. Stope preživljavanja implantata su visoke. Međutim, vrijeme koje implantat ostaje in situ nije jedini faktor koji određuje uspjeh implantološke terapije. Mnogo važnije za uspjeh implantata je jesu li tvrda i meka tkiva oko implantata bez upale. Ostali važni aspekti su funkcionalni i estetski rezultati nadomjestaka poduprtih implantatima. Sve u svemu, ovi su kriteriji ključni za željeno poboljšanje kvalitete života. Bolesnici individualno doživljavaju poboljšanje kvalitete života. Taj se fenomen naziva zadovoljstvom pacijenata (23).

Zdravlje je jedna od važnih dimenzija kvalitete života. Iako oralne bolesti s lokalnim simptomima, poput boli ili gubitka zuba, općenito nisu opasne po život, mogu uvelike utjecati

na kvalitetu života povezanu sa zdravljem (nazvanu kvalitetom života povezanom s oralnim zdravljem). Opseg oštećenja ovisi o položaju i rasporedu zahvaćenih ili izgubljenih zuba. Pacijenti traže rješenja kako bi nadoknadili takvu vrstu oštećenja i ponovno uspostavili kvalitetu života. Otkako su uvedeni zubni implantati, jedno od najčešćih oštećenja, nedostatak zuba, može se vrlo učinkovito liječiti. Stoga je poboljšanje kvalitete života glavni cilj liječenja za restauracije potpomognute implantatima, a zadovoljstvo pacijenata treba smatrati središnjom značajkom kvalitete liječenja i uspjeha terapije (22).

Samosvijest pacijenata odražava njihovu potrebu za terapijom; mjere ishoda koje su prijavili pacijenti (PROMs) mogu pokazati je li liječenje moglo poboljšati njihovu kvalitetu života, na primjer korištenjem restauracije podržane implantatima. Dodatno, PROM se može koristiti za procjenu pacijentovog razumijevanja provedenog tretmana; dovoljno dobro razumijevanje može pozitivno utjecati na predanost pacijenta. Također, PROM-ovi mogu biti od pomoći za komunikaciju među donositeljima odluka unutar sustava zdravstvene skrbi, budući da se terapije kao što su restauracije podržane implantatima mogu prezentirati pacijentu jezikom koji je lakše razumjeti. Osim toga, PROM su također potencijalno korisni za ekonomsku procjenu različitih metoda liječenja (23).

Budući da pacijenti više nisu usredotočeni na proces ozdravljenja s mogućom boli, oteklinom ili krvarenjem, dugoročne studije praćenja tijekom pet ili više godina koje uključuju ispitivanje zadovoljstva pacijenata daju razumne informacije o stvarnoj dobrobiti liječenja. Iako je dostupno nekoliko dugoročnih podataka o preživljenju i stopama uspjeha tijekom razdoblja od najmanje deset godina za različite sustave implantata, dugoročni rezultati o zadovoljstvu pacijenata i individualnom poboljšanju kvalitete života još uvijek su rijetki pa je to jedno od ograničenja ovog istraživanja. Osim toga, ovi rezultati istraživanja upućuju na intervencije kojima bi se potencijalno umanjili uzroci koji dovode do nezadovoljstva te smanjile komplikacije do kojih može doći. Rad može poslužiti kao izvor podataka za izradu drugih stručnih te znanstvenih radova.

6. ZAKLJUČAK

Temeljem rezultata istraživanja može se zaključiti sljedeće:

Odbija se: H1 – Učestalost ugradnje dentalnih implantanata veći je kod mlađe dobne skupine ispitanika u odnosu na stariju dobnu skupinu ispitanika

Prihvaća se: H2 – Učestalost ugradnje dentalnih implantanata veći je kod ženske populacije ispitanika u odnosu na mušku populaciju ispitanika

Odbija se: H3 – Učestalost straha i boli kod ugradnje dentalnih implantanta veća je kod mlađe dobne skupine ispitanika u odnosu na stariju dobnu skupinu ispitanika

Prihvaća se: H4 – Kvaliteta života nakon ugradnje dentalnih implantanata značajno se poboljšala.

7. POPIS LITERATURE

Zoremchhingi, Joseph T, Varma B, Mungara J. A study of root canal morphology of human primary molars using computerized tomography: An invitro study. J Indian Soc Pedod Prev Dent. 2005;23:7–12.

Sempira HN, Hartwell GR. Frequency of second mesiobuccal canals in maxillary molars as determined by use of an operating microscope: A clinical study. J Endod. 2000;26:673–4.

Newman MG, Takei HH, Carranza FA. Carranza's Clinical Periodontology. 9th ed. Philadelphia: WB Saunders Co; 2002. pp. 481–3.

Carr AB, Brown DT, McGivney GP. McCracken's Removable Partial Prosthodontics. 11th ed. St. Louis MO: Mosby/Elsevier; 2005. pp. 189–229.

Gava MM. What the general practitioners should know about cone beam computed tomography technology. Oral Health Dent Manage Black Sea Countries. 2009;8:14–21.

Kim SY, Lim SH, Gang SN, Kim HJ. Crown and root lengths of incisors, canines, and premolars measured by cone-beam computed tomography in patients with malocclusions. Korean J Orthod. 2013;43:271–8.

Tsai HH. Morphological characteristics of the deciduous teeth. J Clin Pediatr Dent. 2001;25:95–101.

Gulabivala K, Opananon A, Ng YL, Alavi A. Root and canal morphology of Thai mandibular molars. Int Endod J. 2002;35:56–62.

Ahmed HA, Abu-Bakr NH, Yahia NA, Ibrahim YE. Root and canal morphology of permanent mandibular molars in a Sudanese population. Int Endod J. 2007;40:766–71.

Guelmann M, McEachern M, Turner C. Pulpotomies in primary incisors using three delivery systems: An invitro study. J Clin Pediatr Dent. 2004;28:323–6.

Laing E, Ashley P, Naini FB, Gill DS. Space maintenance. Int J Paediatr Dent. 2009;19:155–62.

Salama FS, Anderson RW, McKnight-Hanes C, Barenie JT, Myers DR. Anatomy of primary incisor and molar root canals. *Pediatr Dent*. 1992;14:117–8.

Allen PF. Assessment of oral health related quality of life. *Health Qual. Life Outcomes*. 2003;1:40. doi: 10.1186/1477-7525-1-40.

McGrath C, Lam O, Lang N. An evidence-based review of patient-reported outcome measures in dental implant research among dentate subjects. *J Clin Periodontol*. 2012;39(Suppl 12):193–201. doi: 10.1111/j.1600-051X.2011.01841.x.

Tonetti M, Palmer R. Clinical research in implant dentistry: study design, reporting and outcome measurements: consensus report of Working Group 2 of the VIII European Workshop on Periodontology. *J Clin Periodontol*. 2012;39(Suppl 12):73–80. doi: 10.1111/j.1600-051X.2011.01843.x.

Gerritsen AE, Allen PF, Witter DJ, Bronkhorst EM, Creugers NH. Tooth loss and oral health-related quality of life: a systematic review and meta-analysis. *Health Qual. Life Outcomes*. 2010;8:126. doi: 10.1186/1477-7525-8-126.

Buch RS, Weibrich G, Wegener J, Wagner W. Patient satisfaction with dental implants. *Mund-, Kiefer- und Gesichtschirurgie*. 2002;6(6):433–436. doi: 10.1007/s10006-002-0434-z.

Rimondini L, Baroni C. Morphologic criteria for root canal treatment of primary molars undergoing resorption. *Endod Dent Traumatol*. 1995;11:136–41.

Lund H, Gröndahl K, Gröndahl HG. Cone beam computed tomography for assessment of root length and marginal bone level during orthodontic treatment. *Angle Orthod*. 2010;80:466–73.

Murray H, Locker D, Mock D, Tenenbaum HC. Pain and the quality of life in patients referred to a craniofacial pain unit. *J. Orofac. Pain*. 1996;10(4):316–323.

Slade GD. Assessing change in quality of life using the oral health impact profile. *Commun Dent Oral Epidemiol*. 1998;26(1):52–61. doi: 10.1111/j.1600-0528.1998.tb02084.x.

Slade GD, Spencer AJ. Social impact of oral conditions among older adults. *Aust Dent J*. 1994;39(6):358–364. doi: 10.1111/j.1834-7819.1994.tb03106.x.

Slade GD, Spencer AJ. Development and evaluation of the oral health impact profile. *Commun Dent Health*. 1994;11(1):3-11.