

# Incidencija traume femura u Ličko- senjskoj županiji

---

**Majer, Magdalena**

**Undergraduate thesis / Završni rad**

**2024**

*Degree Grantor / Ustanova koja je dodijelila akademski / stručni stupanj:* **University of Rijeka, Faculty of Health Studies / Sveučilište u Rijeci, Fakultet zdravstvenih studija**

*Permanent link / Trajna poveznica:* <https://um.nsk.hr/um:nbn:hr:184:604051>

*Rights / Prava:* [In copyright](#)/[Zaštićeno autorskim pravom.](#)

*Download date / Datum preuzimanja:* **2025-02-20**

*Repository / Repozitorij:*

[Repository of the University of Rijeka, Faculty of Health Studies - FHSRI Repository](#)



SVEUČILIŠTE U RIJECI  
FAKULTET ZDRAVSTVENIH STUDIJA  
STRUČNI STUDIJ SESTRINSTVA

Magdalena Majer

INCIDENCIJA TRAUME FEMURA U LIČKO-SENJSKOJ ŽUPANIJI

Završni rad

UNIVERSITY OF RIJEKA  
FACULTY OF HEALTH STUDIES  
UNDERGRADUATE STUDY OF NURSING

Magdalena Majer

INCIDENCE OF FEMUR TRAUMA IN LIKA-SENJ COUNTY

Final thesis

Mentor rada: doc.dr.sc. Kata Ivanišević

Završni rad obranjen je dana \_\_\_\_\_ na Fakultetu zdravstvenih studija Sveučilišta u Rijeci,  
pred povjerenstvom u sastavu:

1. \_\_\_\_\_

2. \_\_\_\_\_

3. \_\_\_\_\_



# SADRŽAJ

POPIS KRATICA

SAŽETAK

ABSTRACT

str.

1. UVOD.....	1
1.1. Anatomija bedrene kosti .....	1
1.1.1. Proksimalni femur .....	3
1.1.2. Dijafiza femura.....	6
1.1.3. Distalni femur.....	7
1.2. Klasifikacija prijeloma bedrene kosti .....	11
1.3. Epidemiologija prijeloma bedrene kosti .....	15
1.4. Mehanizam ozljede.....	19
1.5. Dijagnoza.....	20
1.6. Liječenje .....	22
1.7. Metoda tromboprofilakse .....	24
2. CILJEVI I HIPOTEZE .....	26
3. MATERIJALI I METODE .....	27
4. REZULTATI.....	29
4.1. Sociodemografski rezultat .....	29
4.2. Rezultati analiziranih podataka.....	30
4.3. Razlike u rezultatima.....	32
5. RASPRAVA .....	35
6. ZAKLJUČAK .....	37

LITERATURA

PRIVITCI

ŽIVOTOPIS

## **POPIS KRATICA**

AO - Arbeitsgemeinschaft für Osteosynthesefragen

RTG – rentgen

CT - kompjutorizirana tomografija

MR - magnetska rezonanca

OTA - Orthopedic Trauma Association

## SAŽETAK

**Uvod i cilj istraživanja:** S godinama, učestalost prijeloma bedrene kosti stalno raste. Iako se često ispituju različiti načini liječenja, malo se zna o uzrocima i predisponirajućim čimbenicima. Kod starijih osoba prijelomi vrata bedrene kosti najčešće su traumatske ozljede koje mogu dovesti do teške invalidnosti. Provedeno istraživanje imalo je za cilj utvrditi razlike u stopi incidencije traume femura među spolovima te dobnim skupina, također imalo je za cilj utvrditi najčešći uzrok traume femura.

**Materijali i metode:** U istraživanje su bili uključeni pacijenti oba spola koji su stariji od 20 godina, s prijelomom bedrene kosti, vratom bedrene kosti, peritrohanteričnim prijelomom te prijelomom donjeg dijela bedrene kosti te s nespecificiranim dijelom prijeloma bedrene kosti kojima je pružena medicinska skrb od strane djelatnika Zavoda za hitnu medicinu Ličko-senjske županije, ispostava Otočac u razdoblju od 01.01.2023. do 31.12.2023. godine.

**Rezultati:** Raspodjelom ispitanika s prijelomom prema dobi vidljivo je da su većim dijelom Prijelom bedrene kosti – S72 imali ispitanici >65 godina, njih 76,19% (n= 16), odnosno 23,81% (n= 5) ispitanika između 20 - 64 godine. Također, Prijelom vrata bedrene kosti (femura) – S72.0 imalo je 90,91% (n= 10) ispitanika starijih od 65 godina, odnosno 9,09% (n= 1) ispitanika između 20 – 64 godine. Raspodjelom ispitanika s prijelomom prema spolu vidljivo je da skoro podjednak broj ženskih ispitanika, njih 47,62% (n= 10) te broj muških ispitanika, njih 52,38% (n= 11) zadobilo Prijelom bedrene kosti (femura) – S72. Vidljiva razlika među spolovima je kod Prijeloma vrata bedrene kosti (femura) – S72.1 gdje je 81,82% (n= 9) ispitanika ženskog spola te 18,18% (n= 2) muškog spola. Broj ispitanika koji je prijelom zadobio u prometnoj nezgodi te u nezgodi van prometa je n= 33. Nezgoda van prometa koje su uzrokovale prijelom bilo je 90,91% (n= 30) te 9,09% (n= 3) je bilo prijeloma uzrokovanih prometnom nezgodom. Prometne nezgode su uzrokovale samo Prijelom bedrene kosti – S72, dok ostali prijelomi nisu zabilježeni.

**Zaključak:** Potrebne su intervencije za prevenciju prijeloma kuka. Budući da se većina prijeloma kuka događa nakon pada. S obzirom na globalnu incidenciju, u budućnosti bi trebalo provesti istraživanja na većem području s većim, u dužem razdoblju kako bi se dobio veći broj ispitanika kako bi se na samom kraju dobili relevantni podatci u ovom području.

Ključne riječi: trauma, femur, incidencija, nezgoda, epidemiologija



## ABSTRACT

**Introduction and research objective:** With age, the frequency of femur fractures is constantly increasing. Although various treatments are often tested, little is known about the causes and predisposing factors. In the elderly, femoral neck fractures are the most common traumatic injuries that can lead to severe disability. The purpose of the conducted research was to determine differences in the incidence rate of femur trauma among genders and age groups, and also to determine the most common cause of femur trauma.

**Materials and methods:** The study included patients of both sexes who are older than 20 years, with femur fracture, femoral neck fracture, peritrochanteric fracture and fracture of the lower part of the femur and with an unspecified part of the femur fracture who were provided medical care by employees of the Institute for Emergency Medicine of the Lika-Senj County, Otočac branch in the period from 01.01.2023. until 31.12.2023. year.

**Results:** The distribution of subjects with a fracture according to age shows that the majority of subjects >65 years of age, 76.19% (n= 16) and 23.81% (n= 5) of subjects between 20 - 64 years old. Also, 90.91% (n= 10) of subjects over 65 years of age, or 9.09% (n= 1) of subjects between 20 and 64 years of age had Fracture of the neck of the femur (femur) – S72.0. The distribution of subjects with a fracture according to gender shows that an almost equal number of female subjects, 47.62% (n= 10) and the number of male subjects, 52.38% (n= 11), suffered a femur fracture - S72. A visible difference between the sexes is in the fracture of the neck of the thigh bone (femur) - S72.1, where 81.82% (n= 9) of the respondents are female and 18.18% (n= 2) are male. The number of respondents who suffered a fracture in traffic accidents and non-traffic accidents is n= 33. Non-traffic accidents that caused a fracture were 90.91% (n= 30) and 9.09% (n= 3) were fractures caused by a traffic accident. Traffic accidents caused only Femur Fracture – S72, while other fractures were not recorded.

**Conclusion:** Interventions are needed to prevent hip fractures. Because most hip fractures occur after a fall. Considering the global incidence, in the future, research should be carried out in a larger area with a larger, longer period in order to obtain a larger number of respondents in order to obtain relevant data in this area at the very end.

Key words: trauma, femur, incidence, accident, epidemiology

## 1. UVOD

Prijelomi bedrene kosti su ozljede koje se često vide u hitnoj službi. Prema 11-godišnjoj populacijskoj kohortnoj studiji, prilagođena standardna stopa incidencije prijeloma kuka je između 5,01 i 11,70 na milijun osoba. Kao najduža kost u ljudskom tijelu, bedrena kost podijeljena je na nekoliko različitih dijelova uključujući glavu, vrat, veliki i mali trohanter, trup i distalne kondile. Prijelomi se mogu pojaviti u bilo kojem od ovih područja. Mjesto prijeloma određeno je silom, točkom udara i načinom na koji se sile prenose kroz kost (1). Osim toga, mjesto prijeloma bedrene kosti također se može odrediti strukturom i čvrstoćom kosti. Mjesto prijeloma bedrene kosti može se kategorizirati prema klasifikaciji Arbeitsgemeinschaft für Osteosynthesefragen (AO) kao prijelomi proksimalnog femura (tip A: trohanterni; tip B: vrat; tip C: glava), prijelom dijafize bedrene kosti i distalni prijelom bedrene kosti (2).

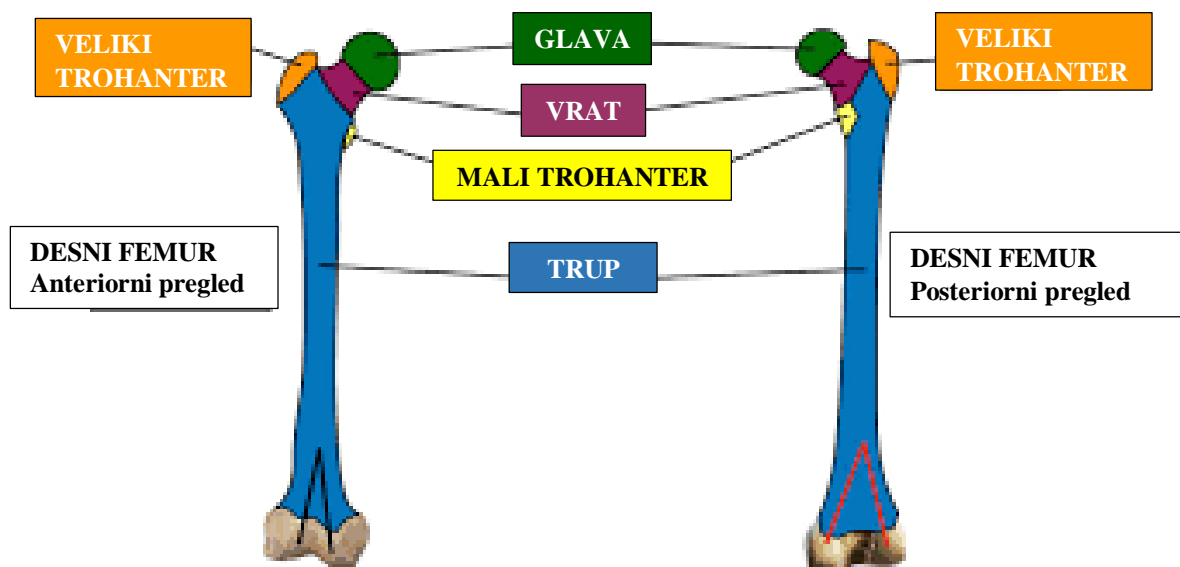
S godinama, učestalost prijeloma bedrene kosti stalno raste. Iako se često ispituju različiti načini liječenja, malo se zna o uzrocima i predisponirajućim čimbenicima. Kod starijih osoba prijelomi vrata bedrene kosti najčešće su traumatske ozljede koje mogu dovesti do teške invalidnosti (3, 4). S produljenjem očekivanog životnog vijeka opće populacije, očekuje se porast broja pacijenata s traumom, osobito kod starijih osoba (5). Već 1997. Gullberg i suradnici izračunali su da će se prijelomi femura udvostručiti od 1990. do 2025. u cijelom svijetu i ponovno udvostručiti do 2050. s rasponom između 7,3 i 21,3 milijuna prijeloma u cijelom svijetu (6). Incidencija prijeloma vrata bedrene kosti približno je jednaka učestalosti pertrohanternih prijeloma, a u kombinaciji čine preko 90% svih prijeloma proksimalnog dijela femura (7, 8, 9, 10). Preostalih 5-10% čine subtrohanterni prijelomi. U mlađih odraslih osoba ove vrste prijeloma prilično su rijetke sa samo 2% u bolesnika mlađih od 50 godina, koji uglavnom nastaju iz traumatske etiologije (11). U dobi iznad 50 godina dolazi 2 do 3 puta već učestalosti, prvenstveno pogađajući ženski spol (4). Učestalost prijeloma kuka nakon mnogo godina stalnog porasta zapravo se stabilizirala u nekoliko zapadnih populacija, pa čak i smanjila tijekom posljednjih desetljeća, što je posebno vidljivo u Skandinaviji (12, 13, 14). Iako su rjeđi od prijeloma kuka, sugerira se da su prijelomi dijafize i distalne bedrene kosti u porastu (15).

### *1.1. Anatomija bedrene kosti*

Femur je najduža, najteža i najjača kost u tijelu. Podupire svu težinu tijela tijekom stajanja, hodanja i trčanja. Femur artikulira s acetabulumom *os coxae*. Distalno se artikulira s patelom i proksimalnom tibijom. Radnje noge u kuku uključuju medijalnu i lateralnu rotaciju, abdukciju,

adukciju, fleksiju i ekstenziju. U koljenu je kretanje daleko ograničenije, uglavnom ograničeno na fleksiju i ekstenziju. Iako je glavna radnja koljena klizna zglobnica, ovaj je zglob jedan od najsloženijih u tijelu (16).

Femur djeluje kao mjesto nastanka i pričvršćivanja mnogih mišića i ligamenata, a može se podijeliti u tri dijela; proksimalni, osovinski (dijafiza) i distalni dio (17). Proksimalni femur se sastoji se od glave, vrata, velikog trohantera i malog trohantera. Anteriorni i posteriorni prikaz desne bedrene kosti prikazan je na Slici 1. Glava femura artikulira s acetabulumom zdjelice stvarajući zglob kuka (18, 19). Tijelo bedrene kosti je gotovo cilindričnog oblika, malo je šire prema gore i blago zaobljeno, što mu daje konveksitet sprijeda i konkavitet straga koji ima istaknuti uzdužni greben kosti, *linea aspera*. Različiti mišići potiču iz dijafize bedrene kosti i ulaze u nju (svi, osim *gluteusa maximusa* i *vastus intermedia*, djeluju na stražnju površinu kosti) (18). Istaknuti lateralni i medijalni kondili nalaze se na distalnom kraju femura. Iz svakog kondila strši epikondil koji djeluje kao mjesto pričvršćivanja kolateralnih ligamenata. Lateralni i medijalni kondil odvojeni su interkondilarnim usjekom (19).



Slika 1: Anteriorni i posteriorni prikaz desne bedrene kosti

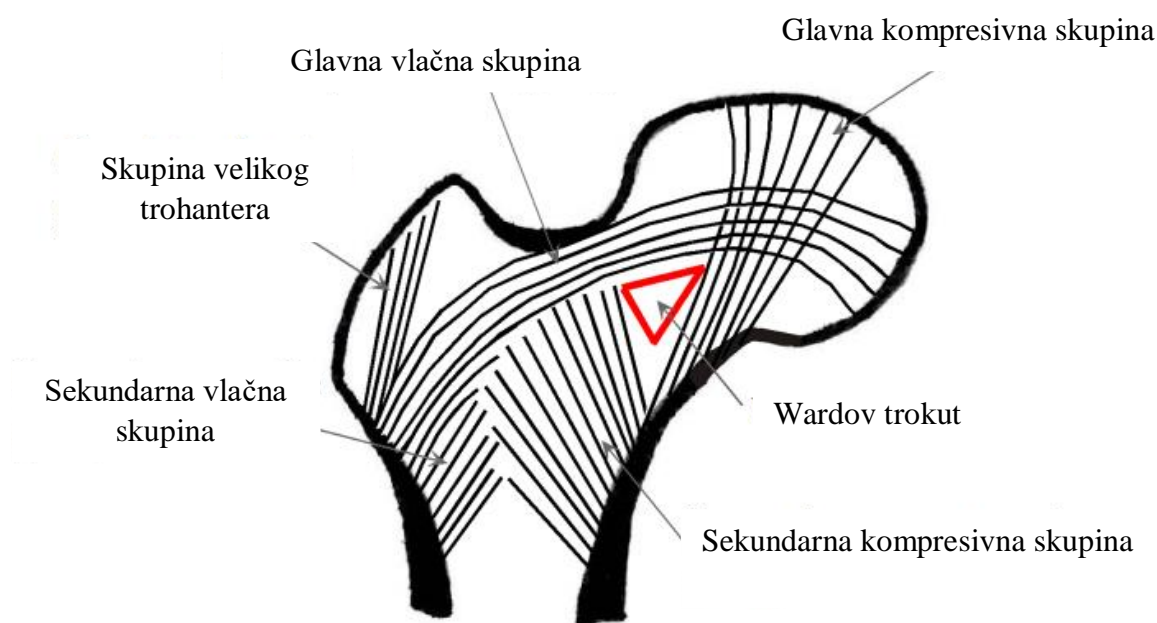
Izvor:

<https://www.google.com/url?sa=i&url=https%3A%2F%2Fwww.ezmedlearning.com%2Fblog%2Ffemur-bone-anatomy-labeled-diagram&psig=AOvVaw1OoeWzAQzGQcZ71Cm2A76S&ust=1723746430227000&source=images&cd=vfe&opi=89978449&ved=0CBQQjRxqFwoTCPDMnIKO9YcDFQAAAAAdAA AAABAE>

### 1.1.1. Proksimalni femur

Proksimalni femur sastoji se od glave femura, vrata femura, intertrohanternog i subtrohanternog područja. Glava femura artikulira s acetabulumom i oblikuje kuglasti zglob kuka. Glava bedrene kosti okrugla je struktura spužvaste kosti obložene zglobnom hrskavicom, a karakterizirana je gustom mrežom trabekularnih kostiju koja apsorbira i ravnomjerno raspoređuje težinu na vrat bedrene kosti i proksimalni dio bedrene kosti. Glava femura nije savršena kugla, a zglob je kongrueran samo u položaju nošenja težine (20, 21). Veličina glave bedrene kosti varira u odnosu na tjelesnu masu i kreće se otprilike od 38 do 58 mm u promjeru i prekrivena je zglobnom hrskavicom prosječne debljine od 3 do 4 mm (21).

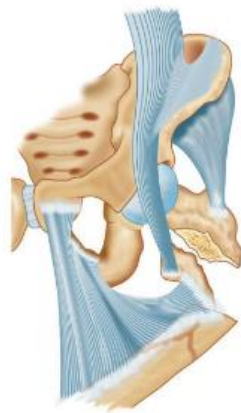Vrat bedrene kosti nalazi se između glave bedrene kosti i intertrohanterne linije sprijeda i intertrohanterne kriste straga. Vrat bedrene kosti čini kut s dijafizom bedrene kosti u anteroposteriornj ravnini u rasponu od  $125^{\circ}$  do  $140^{\circ}$  i kut anteverzije od  $10$  do  $15^{\circ}$  u lateralnoj ravnini. Godine 1938. Ward je opisao unutarnji trabekularni sustav glave bedrene kosti koji je prikazan na Slici 2. Spongiozna kost vrata femura ima poseban trabekularni raspored koji je organiziran u medijalni i lateralni trabekularni sustav. Orijentacija je duž linije naprezanja, a deblje linije dolaze od kalkara i uzdižu se prema gore u kupolu glave bedrene kosti koja nosi težinu (22).



Slika 2: Uzorak trabekularne strukture ljudske bedrene kosti

Izvor: <https://www.intechopen.com/chapters/38239>

Sile koje djeluju u ovoj arkadi su uglavnom kompresijske. Manji trabekularni uzorci protežu se od inferiornog područja fovealnog područja preko glave i gornjeg dijela vrata femura u trohanter i lateralni korteks. Prisutnost osteoporoze je važna, posebno kada se pacijent razmatra za unutarnju fiksaciju, jer je sposobnost osteoporotične kosti da drži unutarnju fiksaciju slaba i takva kost može utjecati na alternative liječenja. Trohanterna regija je područje visoke koncentracije naprezanja koje je podložno višestrukim deformirajućim silama, što otežava anatomske redukcije prijeloma. Intertrohanterno područje proksimalnog femura sastoji se od velikog i malog trohantera i predstavlja prijelaznu zonu od vrata femura do dijafize. Ovo područje prvenstveno karakterizira gusta mreža trabekularne kosti koja služi za prijenos i raspodjelu sile, slično vratu bedrene kosti (21). Glavni mišići glutealne regije umetnuti su u veliki trohanter; *gluteus medius*, *gluteus minimus* i kratki vanjski rotatori, dok je mišić iliopsoas umetnut u mali trohanter. Veliki trohanter mjesto je ugradnje snažnih abduktora kuka, *gluteusa mediusa* i *minimusa* i kratkih vanjskih rotatora kuka. Mali trohanter je posteromedijalna koštana eminencija na inferiornom dijelu intertrohanternog grebena koja osigurava pričvršćivanje na iliacus i psoas fleksore kuka. Hvatišta mišića u trohanternom području prikazana su na Slici 3. Ovi mišići djeluju na proksimalni fragment subtrohanterne frakture bedrene kosti, što rezultira flektiranim, abduciranim i vanjsko rotiranim položajem. Distalni fragment je skraććen i aduciran tetivama koljena i aduktorima kuka, što rezultira cjelokupnom deformacijom varusa i prednjeg vrha na mjestu prijeloma. Kalkar bedrene kosti, gusta kost koja se proteže od posteromedijalnog aspekta proksimalne dijafize bedrene kosti do stražnjeg dijela vrata bedrene kosti, tvori snažnu potporu na donjem dijelu vrata bedrene kosti i intertrohanternom području i služi kao snažan kanal za težinu prijenosa. Kalkar je deblji medijalno i postupno se stanjuje kako prolazi lateralno (22).



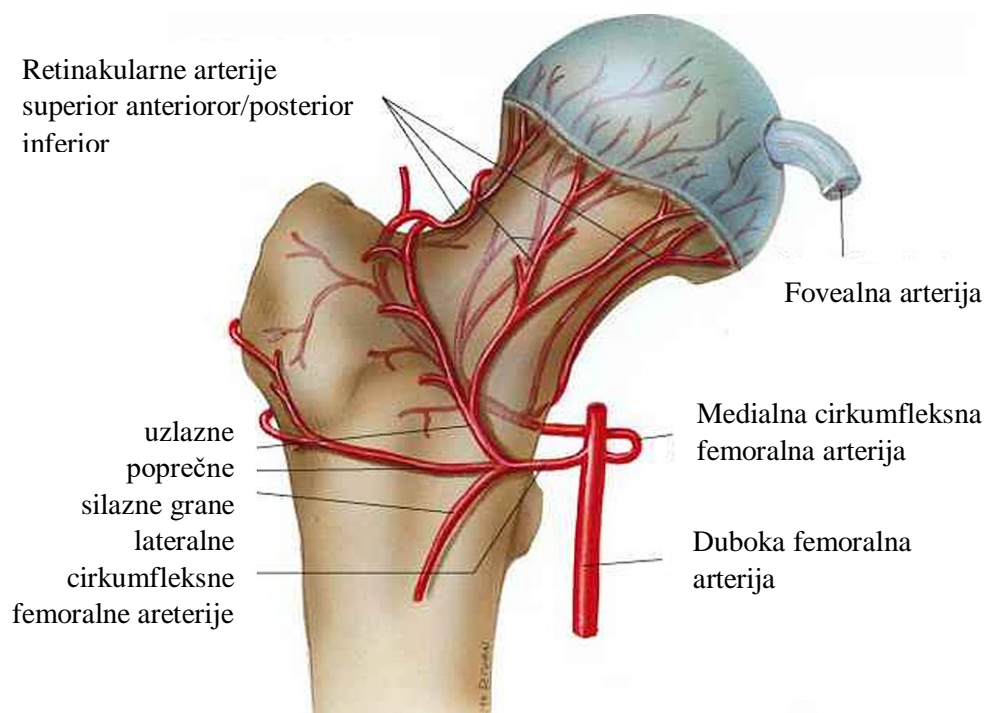
Slika 3: Hvatišta mišića u trohanternom području

Izvor: <https://www.jaypeedigital.com/eReader/chapter/9789350903711/ch1>

Subtrohanterna regija proteže se od malog trohantera do područja 5 cm distalno i sastoji se prvenstveno od debele, guste kortikalne kosti. Ovo je područje visoke koncentracije naprezanja, s velikim tlačnim silama medijalno i vlačnim silama lateralno. Gusta kortikalna kost omogućuje učinkovit prijenos opterećenja (22).

Kapsula kuka je pričvršćena proksimalno na acetabulum i distalno na medijalnu stranu velikog trohantera, intertrohanterna linija sprijeda, gore i medijalno na mali trohanter i na bazu vrata bedrene kosti posteriorno. Cijeli prednji dio vrata femura i proksimalne dvije trećine njegovog stražnjeg dijela leže unutar čahure. Tri istaknuta ligamenta, iliofemoralni, ischiofemoralni, pubofemoralni i jedan manji ligament - zona orbicularis spajaju se s čahurom zgloba kuka (20).

Zglobna čahura kuka jaka je fibrozna struktura koja obuhvaća glavu bedrene kosti i veći dio njezina vrata. Kapsula je pričvršćena sprijeda na intertrohanternoj liniji; posteriorno, međutim, lateralna trećina vrata femura je izvan čahure. Taj dio vrata koji se nalazi unutar kapsule zapravo nema sloj kambija u svojoj vlaknastoj ovojnici koji bi sudjelovao u formiranju perifernog kalusa tijekom procesa zacjeljivanja. Stoga, cijeljenje područja vrata femura ovisi samo o endostealnom srastanju. Opskrba krvlju glave i vrata bedrene kosti je složena. Glava bedrene kosti dobiva krv iz dvaju najvećih pritoka *arterie profunda femoris*. Medijalne i lateralne femoralne cirkumfleksne arterije šalju grane koje anastomoziraju tvoreći ekstrakapsularni arterijski prsten na bazi vrata bedrene kosti. Iz ovog arterijskog prstena šalje uzlazne cervikalne arterije koje se nazivaju retinakularne arterije koje probijaju čahuru zgloba kuka i prolaze duž vrata bedrene kosti duboko do sinovijalne membrane. Postoje četiri glavne retinakularne arterije, od kojih je lateralna retinakularna arterija najvažnija krvna opskrba glave i vrata bedrene kosti. Glava bedrene kosti također dobiva krv iz arterije ligamenta glave bedrene kosti, koja se grana iz arterije začepnice (22). Na Slici 4 prikazana je arterijska opskrba glave bedrene kosti.



Slika 4: Arterijska opskrba glave bedrene kosti

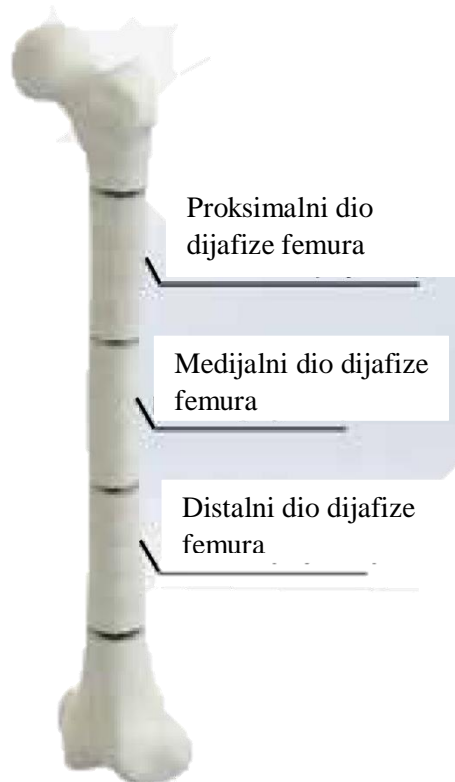
Izvor:

<https://www.google.com/url?sa=i&url=https%3A%2F%2Fwww.cureus.com%2Farticles%2F13561-osteonecrosis-of-the-femoral-head-etiology-investigations-and-management&psig=AOvVaw21EYs5gKsA5hIGW1cwX-bf&ust=1723115797113000&source=images&cd=vfe&opi=89978449&ved=0CBEQjRxqFw oTCPD7wdrg4ocDFQAAAAAdAAAAABAE>

### 1.1.2. Dijafiza femura

Tijelo bedrene kosti također je poznato kao femoralna dijafiza. To je onaj dio kosti koji leži između dijela 5 cm distalno od malog trohantera i točke 8 cm proksimalno od aduktornog tuberkula. Dijeli se na proksimalnu, srednju i distalnu trećinu (23). Trećine dijafize femura prikazane se na Slici 4.

Istmus je dio gdje debeli korteks bedrene kosti zadire u medularni kanal i stoga odgovara najužem dijelu medularnog kanala kao i spoju proksimalne i srednje trećine dijafize (24). Prijelom dijafize bedrene kosti je, dakle, prekid u kontinuitetu bedrene kosti bilo gdje između točke 5 cm distalno od malog trohantera i točke 8 cm proksimalno od aduktora.



Slika 5: Podjela dijafize femura

Izvor:

[https://www.google.com/imgres?q=proximal%2C%20medial%20and%20distal%20part%20diaphysis%20of%20femur&imgurl=https%3A%2F%2Fminio.scielo.br%2Fdocumentstore%2F1413-7852%2FKZc4Phdd5t8R4BpJdh5VhSn%2Fe1f9efa3aeb430e95b11b402e99447bcfeaa3228.jpg&imgrefurl=https%3A%2F%2Fwww.scielo.br%2Fj%2Faob%2Fa%2FKZc4Phdd5t8R4BpJdh5VhSn%2F%3Flang%3Den&docid=vnHY9GGFJxYhFM&tbnid=MFRczaiycP211M&vet=12ahUKEwi5iLmw\\_vOHaxVogP0HHW9NCwQQM3oECDsQAA..i&w=2081&h=1638&hcb=2&ved=2ahUKEwi5iLmw\\_vOHaxVogP0HHW9NCwQQM3oECDsQAA](https://www.google.com/imgres?q=proximal%2C%20medial%20and%20distal%20part%20diaphysis%20of%20femur&imgurl=https%3A%2F%2Fminio.scielo.br%2Fdocumentstore%2F1413-7852%2FKZc4Phdd5t8R4BpJdh5VhSn%2Fe1f9efa3aeb430e95b11b402e99447bcfeaa3228.jpg&imgrefurl=https%3A%2F%2Fwww.scielo.br%2Fj%2Faob%2Fa%2FKZc4Phdd5t8R4BpJdh5VhSn%2F%3Flang%3Den&docid=vnHY9GGFJxYhFM&tbnid=MFRczaiycP211M&vet=12ahUKEwi5iLmw_vOHaxVogP0HHW9NCwQQM3oECDsQAA..i&w=2081&h=1638&hcb=2&ved=2ahUKEwi5iLmw_vOHaxVogP0HHW9NCwQQM3oECDsQAA)

### 1.1.3. Distalni femur

Predloženi su različiti opisi za definiranje granica koje uključuju distalni femur, ali jedan od najčešće korištenih je definiranje distalnog femura kao kvadratnog segmenta s bočnom udaljenošću koja je jednaka prostoru između oba epikondila (25).

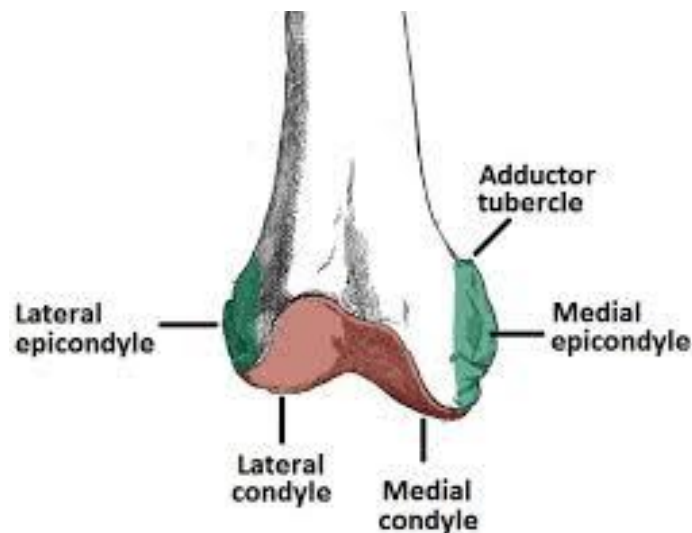
Ovaj segment je posebno relevantan iz nekoliko razloga i to je:

- dio je koljenskog zgloba, a njegove ozljede mogu utjecati na njegovu mehaniku i kinetiku



- zajedno s proksimalnom tibijom, čini segment donjeg ekstremiteta koji je najviše zahvaćen nepravilnim srastanjem, pa će neanatomska redukcija u većoj mjeri modificirati osi ekstremiteta.
- distalni femur je dio zgloba čija stabilnost i kongruencija ovisi o nekoliko elemenata, a ističu se ligamentni kompleksi, meniskusi i ekstenzorni aparat koljena; liječenje i očuvanje ovih struktura ključni su za očuvanje funkcije koljena, a mnoge ozljede distalnog femura mogu ih ugroziti (25).

Oblikom, dijafiza distalnog femura širi se u oblik stošca s trapezoidnom projekcijom koja odgovara medijalnom i lateralnom kondilu (26). Medijalni femoralni kondil je veći i proteže se distalno u usporedbi s lateralnim femoralnim kondilom (27). Prikaz epikondila i kondila distalnog dijela femoralne kosti prikazani su na Slici 6. Iz tog razloga, anatomska os distalnog femura, koja se formira između distalne linije zgloba i osi dijafize, ima 6-11° valgus (27, 28). Lateralni i medijalni korteks su nagnuti oko 25° odnosno 10° u aksijalnoj ravnini prema središnjoj liniji, što će uvjetovati umetanje osteosintetskog materijala u ovom području. Stražnje polovice kondila su posteriorno od stražnjeg korteksa bedrene kosti (25). Medijalni i lateralni kolateralni ligament izlaze iz medijalnog, odnosno lateralnog epikondila.



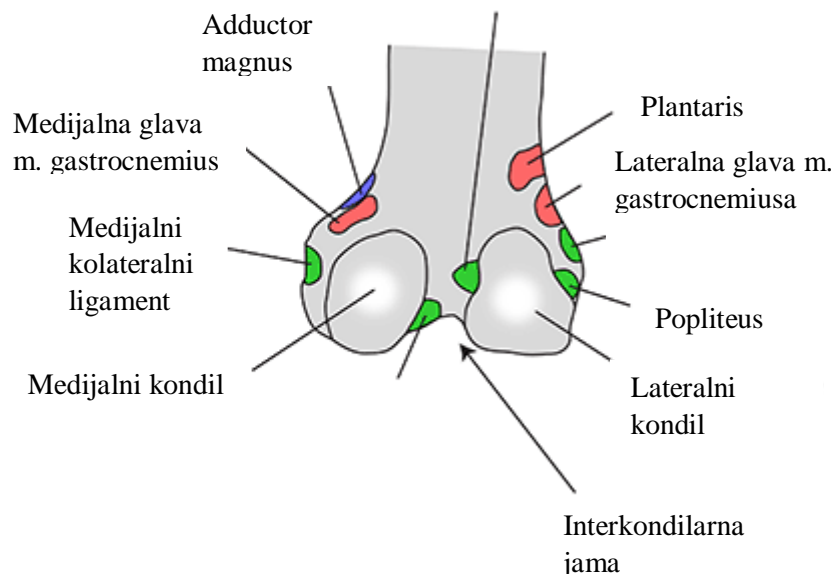
Slika 6: Distalni dio bedrene kosti

Izvor: <https://www.google.com/url?sa=i&url=https%3A%2F%2Fteachmesurgery.com%2Forthopaedic%2Fhip%2Fdistal-femur-fracture%2F&psig=AOvVaw3hpCLeSQmLWWMTTVq9kUg5&ust=1723705795860000&source=images&cd=vfe&opi=89978449&ved=0CBQQjRxqFwoTCIDLh9X284cDFQAAAAAdAAAAABAE>

Oko bedrene kosti nalazimo veliki dio mišića koji pridonose pokretljivosti donjeg ekstremiteta, uzrokujući u slučajevima prijeloma pomak koštanih fragmenata i uvjetujući deformaciju ovisno o mjestu prijeloma:

- kvadriceps i tetive koljena pogoduju skraćivanju ekstremiteta
- aduktori pomažu skraćivanju i mogu pospješiti disaksaciju varusa, osobito ako postoji metafizna kominucija
- *gastrocnemius* uzrokuje deformaciju sa stražnjim vrhom distalnog fragmenta koji može ugroziti neurovaskularni snop (28).

Prikaz hvatišta mišića na distalnom dijelu femura prikazan je na Slici 7.



Slika 7: Hvatišta mišića za distalni dio bedrene kosti

Izvor:

<https://www.google.com/url?sa=i&url=https%3A%2F%2Fm.instantanatomy.net%2Fleg%2Fmuscles%2Ffemur.php&psig=AOvVaw1qH1orD6lW03O6rMtE7kRA&ust=1723706014071000&source=images&cd=vfe&opi=89978449&ved=0CBQQjRxqFwoTCPCV8Mj384cDFQAAAAAdAAAAABAt>

Koljeno je složeni modificirani zglobovi s najvećim opsegom pokreta u fleksiji i ekstenziji oko sagitalne ravnine, kao i varus i valgus rotacije oko frontalne ravnine. Također, olakšava medijalnu rotaciju na kraju fleksije koljena i lateralnu rotaciju na terminalnoj ekstenziji koljena

u transverzalnoj ravnini. Koljeno održava stabilnost i kontrolu tijekom različitih situacija opterećenja. Sastoji se od dva koštana zgloba; artikulacija između femura i tibije nosi većinu tjelesne težine, dok artikulacija između patele i femura stvara prijenos bez trenja preko koljena sila koje nastaju kontrakcijom mišića kvadricepsa femorisa (29). Koljeno se sastoji od dva glavna zgloba: femorotibijalnog zgloba i patelofemoralnog zgloba, koji omogućuju koljenu da se kreće u tri različite ravnine (sagitalnoj, transverzalnoj i frontalnoj). Ovo nudi raspon kretanja od šest stupnjeva slobode, uključujući fleksiju, ekstenziju (sagitalne ravnine), unutarnju, vanjsku rotaciju (poprečna ravnina), varus i valgus stres (frontalna ravnina). Položaj koljena između dva najduža kraka poluge u tijelu, femura i tibije, i njegova uloga u podnošenju težine čine ga podložnim ozljedama.

Interkondilarna zglobna šupljina koljena obavijena je fibroznom zglobnom čahurom. Dva fibrokartilaginozna meniskusa, medijalni i lateralni, smještena su između medijalnog i lateralnog femoralnog kondila i tibije, koji se prilagođavaju promjenama oblika zglobnih površina tijekom aktivnosti. Oni pružaju dobro 'sjedalo' na kondilima tibije za odgovarajuće kondile bedrene kosti. Zglobna hrskavica pokriva i femoralni i tibijalni kondil i osigurava površinu bez trenja koja omogućuje pokretljivost zglobova. Oni također djeluju kao amortizeri opterećenja tijela i dinamičkih pokreta. Lateralni menisci mnogo su pokretljiviji od medijalnih meniskusa, a to se odražava u višoj stopi ozljeda medijalne strane (30). To može biti zbog toga što je fiksni meniskus manje sposoban kompenzirati sile zgloba i rotacije tijekom kretanja. Unatoč tome, pruža veće ograničenje prednje translacije tibije na femur (31).

Većina mišića oko koljena koji su monoartikularni prvenstveno mobiliziraju i sekundarno stabiliziraju koljeno. Neki od ovih mišića imaju dodatnu aktivnost u zglobu kuka (biartikularni) gdje imaju dvojaku aktivnost i na koljenu i na kuku. Prednji dio koljena pretežno se sastoji od mišića kvadricepsa, naime *rectusa femorisa* (biartikularnog), *vastus lateralis* (monoartikularnog), *vastus medialis* i *vastus intermedius*, a primarna funkcija ovih mišića je istezanje zgloba koljena.

Stražnji dio koljena sastoji se od bicepsa femorisa (biartikularnog), semimembranosusa (monoartikularnog) i semitendinosusa (monoartikularnog), koji tvore skupinu mišića koljena koja funkcionira kao fleksori koljena. Mišić plantaris te medijalna i lateralna glava gastrocnemiusa također su dio stražnje muskulature koljena. Soleus mišić također se opire prednjoj translaciji koljena. Oni prvenstveno djeluju kao plantarni fleksori, a sekundarno kao fleksori koljena (32).

Koljeno je inervirano ograncima opturatornog, femoralnog, tibijskog i zajedničkog fibularnog živca. Svaku strukturu unutar koljena inervira zajednički ili specifični živac. Vaskularna opskrba koljena sastoji se od mreže mnogih arterija. Genikularne grane femoralne i poplitealne arterije, cirkumfleksne fibularne arterije i rekurentne grane prednje tibijalne arterije opskrbljuju krvlju koljeno. Prokrvljenost medijalne i lateralne hrskavice koljena (meniskusa) razlikuje se. Medijalni meniskusi dobivaju veću opskrbu krvlju nego lateralni meniskusi, pa stoga ozljede koje uključuju lateralne meniskuse zahtijevaju dužu rehabilitaciju. Nadalje, lateralni menisci su mnogo pokretljiviji od medijalnih meniskusa, a to se odražava u većoj stopi ozljeda medijalne strane (30). To može biti zbog toga što je fiksni meniskus manje sposoban kompenzirati sile zgloba i rotacije tijekom kretanja (31).

### **1.2. Klasifikacija prijeloma bedrene kosti**

Gotovo polovica prijeloma kuka su ekstrakapsularni i potklasificirani su kao intertrohanterni i subtrohanterni (8). Stabilnost prijeloma ili sustavi klasifikacije prijeloma koriste se za preporuku liječenja intertrohanternih prijeloma. Takve se klasifikacije također koriste za preporuku odgovarajućih tehnika implantata ili kirurških tehnika.

Idealan sustav klasifikacije omogućuje interakciju između liječnika, usmjerava planiranje, predviđa ishod liječenja i primjenjiv je u kliničkoj praksi i istraživanju. Ispitivanje procjene prijeloma od strane istog liječnika i različitih liječnika trebalo bi svaki put dati isti rezultat.

Nekoliko klasifikacijskih sustava koristi se za klasifikaciju ekstrakapsularnih prijeloma kuka. (33-35). Najviše se koristi Evansov klasifikacijski sustav koji su modificirali Jensen i Michaelsen (34). Nedavno je uveden sustav klasifikacije AO. Unatoč širokoj upotrebi ovih sustava i tisućama publikacija o prijelomu kuka, malo je studija procijenilo pouzdanost klasifikacijskih sustava, a još je manje studija istraživalo pouzdanost iskusnih liječnika koji koriste klasifikacijske sustave (36).

Evans je opisao anatomske klasifikacije na temelju broja fragmenata i toga je li mali trohanter odvojen kao zaseban fragment. Jensenova modifikacija Evansove klasifikacije sastoji se od pet podtipova koji se odnose na pomak, broj fragmenata prijeloma te posteromedijalnu i medijalnu potporu (33, 35). Tronzo je ove prijelome podijelio u pet tipova prema stabilnosti, posteromedijalnoj kominuciji i proširenju linije prijeloma (37). Boyd i Griffin opisali su još jednu klasifikaciju prema većem ili manjem proširenju linije prijeloma, kominuciji, subtrohanternom zahvaćanju i proširenju na trup (33).

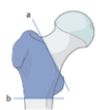Klasifikacija AO tradicionalno se koristi u postavljanju dijagnoze i još uvijek je najpouzdaniji sustav, unatoč slabom slaganju među promatračima na razini podgrupe. Ovaj dogovor se poboljšava sa širim klasifikacijskim grupama unutar sustava. Klasifikacija ekstrakapsularnih prijeloma kuka revidirana je 2018. godine kako bi se sustav pojednostavio uklanjanjem rijetkih obrazaca, reorganizacijom skupina i daljnjim pojašnjavanjem uzoraka prijeloma 31-A2 (38).

Izvorna klasifikacija prijeloma 31-A iz 1990. godine u skupine 31-A1 i 31-A2 ovisila je o broju međufragmenta, pri čemu su "jednostavni" prijelomi koji se sastoje od jedne linije prijeloma klasificirani kao prijelomi 31-A1 i oni s prisutnošću najmanje jednim međufragmentom je uzorak 31-A2. Podjela prijeloma 31-A2 u njihove podskupine ovisila je o broju prisutnih intermedijarnih fragmenata (podskupina 31-A2.1 naspram podskupina 31-A2.2 ili 31-A2.3), s produženjem linije prijeloma do razina ispod malog trohantera predstavlja razgraničenje između podskupina 31-A2.2 i 31-A2.3. Sve podskupine definirane su kao one koje imaju konstantan posteromedijalni fragment koji uključuje medijalni korteks i mali trohanter (39).

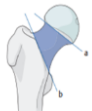Klasifikacija iz 2018. godine redefinirala je prijelome 31-A1 i 31-A2 na temelju debljine bočne stijenke. Prijelomi 31-A1 imaju minimalnu debljinu bočne stijenke od 20,5 mm kada se mjere od točke 30 mm distalno od neimenovanog tuberkula velikog trohantera pod kutom od 135° prema liniji prijeloma. Grupacija 31-A1 je revidirana kako bi uključila prijelome s više od jedne linije prijeloma. Ozljede 31-A1.3 sada uključuju neovisni fragment malog trohantera. Dok su frakture 31-A2 ostale one s intermedijarnim fragmentima na velikom trohanteru uz nekompetentnu lateralnu stijenku (38). Ova diferencijacija temeljena na "debljini" bočne stijenke ima potencijal promijeniti smjernice liječenja na temelju stabilnosti bočne stijenke, budući da intertrohanterni prijelomi kuka s debljinom bočne stijenke <20,5 mm imaju veći rizik od sekundarnog prijeloma pri postavljanju kliznog kuka vijak (40).

Dijagram 1, 2 i 3 prikazuju klasifikaciju prijeloma femura prema AO klasifikaciji.

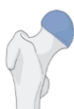## 31 PROKSIMALNI SEGMENT FEMURA



**31A PRIJELOM TROHANTERNE REGIJE** -svaki prijelom sa središtem ispod intertrohanterne linije i iznad horizontalne crte na donjoj granici malog trohantera



**31B PRIJELOM VRATA** - bilo koji prijelom u središtu između linije povučene na distalnom dijelu zglobne hrskavice glave femura i intertrohanterne linije distalno



**31C PRIJELOM GLAVE** - prijelomi kroz dio proksimalnog segmenta prekrivenog zglobnom hrskavicom

Dijagram 1: Klasifikacija prijeloma proksimalnog segmenta femura prema AO klasifikaciji

## 32 PRIJELOM DIJAFIZNOG SEGMENTA



**32A JEDNOSTAVAN PRIJELOM**



**32B KLINASTI PRIJELOM**



**32C MULTIFRAGMENTARNI PRIJELOM**

Dijagram 2: Klasifikacija prijeloma dijafiznog segmenta femura prema AO klasifikaciji

## 33 DISTALNI SEGMENT FEMURA



**33A IZVANZGLOBNI PRIJELOM**



**33B DJELOMIČNI ZGLOBNI PRIJELOM**



**33C POTPUNI ZGLOBNI PRIJELOM**

Dijagram 3: Klasifikacija prijeloma distalnog segmenta femura prema AO klasifikaciji

Trenutno je AO klasifikacija najčešće korištena klasifikacija u kliničkoj praksi i istraživanju, budući da dopušta upotrebu alfanumeričkog kodnog sustava koji olakšava pohranu podataka i pruža hijerarhiju ozbiljnosti (41). Šifra 33 je određena za mjesto prijeloma. Osim toga, ovi se prijelomi dijele na izvanzglobne (tip A), djelomično zglobne ili unikondilarne (tip B) i intraartikularne (tip C) (27). Podskupine od 1 do 3 daju informacije o stupnju kominucije kod prijeloma tipa A i C. Kod prijeloma tipa B, međutim, podskupine se odnose na obrazac prijeloma; tip B1 su sagitalni prijelomi lateralnog kondila, tip B2 su sagitalni prijelomi medijalnog kondila, a tip B3 su koronalni prijelomi poznati kao Hoffini prijelomi, opisani 1907. godine i obično zahvaćaju lateralni kondil (42).

Postoje različiti sustavi klasifikacije distalnih prijeloma bedrene kosti, ali prijelomi se općenito mogu klasificirati kao oni koji nastaju sa ili bez ekstenzije u zglob koljena (intra- i ekstra-artikularni). Izvanzglobni prijelomi su najčešći, a često su multifragmentalni (43, 44). Prijelomi oko metafize rasta distalnog dijela bedrene kosti kod koštano nezrelih ljudi stvaraju predispoziciju za visoku učestalost zastoja u rastu. Djeca zahtijevaju vrlo različito kirurško liječenje i praćenje u usporedbi s odraslima s ovim prijelomima (45). Za periprotetske prijelome, dodatno razmatranje je je li nadomjestak koljena još uvijek funkcionalan (tj. nije labav nakon ozljede) i kompatibilnost kirurškog pristupa i implantata s komponentama artroplastike koljena koje su in situ.

Ne postoji univerzalno prihvaćena klasifikacijska shema za prijelome dijafize bedrene kosti. Prijelomi uzrokovani traumom, isključujući periprotetske prijelome ili patološke prijelome uzrokovane malignomom ili osteoporozom, kategorizirani su kao ozljeda mekog tkiva. U odnosu na njihovu lokaciju, prijelomi dijafize bedrene kosti mogu se kategorizirati kao prijelomi proksimalne trećine, središnje trećine ili distalne trećine (46).

Orthopedic Trauma Association (OTA) klasificirali su prijelome dijafize bedrene kosti u tri glavne vrste (jednostavne, klinaste i složene) s tri glavna skupine i tri podskupine prema mjestu prijeloma, s dodatnih dva do pet grananja u složenom tipu prijeloma (47). Jednostavni se prijelomi dijele prema nagibu pojedinačne linije prijeloma na spiralne, kose ili poprečne prijelome. Klinasti prijelomi mogu imati spiralnu, savijajuću ili fragmentiranu konfiguraciju. Složeni prijelomi uključuju spiralne i segmentne prijelome te prijelome s opsežnom kominucijom dugog segmenta dijafize. Pouzdanost AO/OTA sustava klasifikacije prijeloma bedrene kosti uzrokovanih hicima u usporedbi s onima uzrokovanim tupim predmetom nedavno je kritizirana zbog slabog slaganja među promatračima o skupini prijeloma (48).

### **1.3.Epidemiologija prijeloma bedrene kosti**

Posljednjih godina postoji značajan interes za epidemiologiju prijeloma u starijih osoba. U mnogim zemljama učestalost visokoenergetskih prijeloma kao posljedica prometnih nesreća smanjila se, dok je učestalost prijeloma u starijih osoba porasla. Međutim, velik dio literature o prijelomima u starijoj populaciji bavio se uobičajenim osteoporotičnim ili fragilnim prijelomima proksimalnog femura, proksimalnog humerusa, zdjelice, kralježnice i distalnog radijusa (49).

Prijelomi distalnog dijela bedrene kosti čine 3-6% svih prijeloma bedrene kosti (50, 51). Postoji mala incidencija nakon visokoenergetske traume u mlađoj populaciji, ali to je pretežno niskoenergetski prijelom u starijih osoba, koji se obično zadobi nakon pada s visine (52). Uz stariju kohortu koja često ima više komorbiditeta, ovaj prijelom niske energije može rezultirati višestrukim komplikacijama. Smrtnost nakon 30 dana, šest mjeseci i godinu dana ranije je prijavljena kao 6%, 17-18%, odnosno 18-30%, s petogodišnjom smrtnošću od čak 48% (53). Ove su brojke slične objavljenim stopama mortaliteta za proksimalne prijelome bedrene kosti (54).

Učestalost prijeloma kuka u stalnom je porastu diljem svijeta. Nedavna studija predviđa da će se broj prijeloma kuka kod starijih osoba udvostručiti ili utrostručiti u sljedećih 20 godina. Razni čimbenici utječu na rizik od prijeloma kuka, uključujući dob, spol, etničku pripadnost, koštanu masu, prehranu, visinu, težinu, korištenje lijekova itd.

Gotovo svaka studija navodi dob kao važan faktor rizika. Samo 2 do 3 posto pacijenata mlađih od 50 godina zadobije prijelom kuka. Međutim, u posljednje vrijeme bilježi se porast broja mladih, aktivnih odraslih osoba s prijelomom kuka nakon prometnih nesreća. To se obično vidi kao rezultat korištenja manjih automobila s nižim pločama s instrumentima gdje vozač zauzima takav položaj da nakon sudara sile kulminiraju proksimalnim prijelomima bedrene kosti (22).

Prijelomi kuka često se viđaju kod žena. Većina istraživača otkrila je omjer žena i muškaraca od 2:1 kod pacijenata starijih od 65 godina. Melton je razliku u riziku prijeloma kuka pripisao nižoj koštanoj masi kod žena, nižoj gustoći kostiju i većoj učestalosti padova (55).

Medicinski komorbiditeti, hipertoničari, dijabetičari, pacijenti s kroničnom terapijom koji utječu na mentalni status, osjetilnu percepciju, ravnotežu i kretanje povezani su s povećanim rizikom od prijeloma kuka. Cerebrovaskularne epizode poput moždanog udara povezane su s povećanim rizikom od prijeloma kuka. Svako zdravstveno stanje koje rezultira ubrzanom gubitkom koštane mase, poput dijabetesa i disfunkcije štitnjače, povećava rizik od prijeloma



kuka. Slično tome, pacijenti s artritismom, parkinsonizmom, dijabetesom i epilepsijom povezani su s većim rizikom od prijeloma kuka. Pacijenti koji uzimaju dugodjelujuće lijekove mogu imati nuspojave uključujući zbunjenost, ataksiju, vrtoglavicu i poremećaj koordinacije te su izloženi većem riziku od prijeloma kuka (22).

Gustoća kostiju pokazuje jaku negativnu korelaciju s rizikom prijeloma; čvrstoća i gustoća kostiju opadaju s godinama, što rezultira povećanim rizikom od prijeloma. Rizik prijeloma kuka povećava se dva do tri puta za svako smanjenje standardne devijacije mineralne gustoće kostiju. Nedostatak tjelesne aktivnosti faktor je rizika za prijelom kuka jer rezultira smanjenom gustoćom kostiju, smanjenom mišićnom masom i mišićnom snagom. Slično tome, neadekvatan unos kalcija hranom povećava rizik od prijeloma kuka. Pothranjenost se javlja kod starije populacije i povećava rizik od prijeloma kuka. To dovodi do poremećaja mišićne koordinacije i smanjenja snage, a oboje povećava šanse za pad. Pothranjenost smanjuje debljinu potkožnog tkiva koje prekriva kuk i trohanterno područje, čime se smanjuje sila potrebna da izazove prijelom kuka (22).

Utvrđivanje utjecaja dobi na učestalost prijeloma bedrene kosti u bilo kojem dijelu kosti je složeno, jer bi mnogi čimbenici povezani s dobi, uključujući spol, mehanizam traume, tjelesnu težinu i gustoću kostiju, također utjecali na pojavu prijeloma bedrene kosti. Čimbenici koji utječu na mjesto prijeloma bedrene kosti međusobno su povezani i nisu neovisni. Na primjer, sve veća dob povezana je s osteoporotičnim promjenama kostiju, za koje se vjeruje da povećavaju stopu prijeloma bedrene kosti; padovi se češće događaju kod starijih osoba (56, 57), ali prijelomi povezani s prometom uzrokovani nesrećama motocikla ili bicikla češće se događaju kod mlađih odraslih osoba, a stopa njihove pojave razlikuje se među spolovima (57, 58). U nesreći pri padu, sila izravno utječe na posterolateralni aspekt velikog trohantera, ali točka udara nije ograničena samo na ovo mjesto u nesreći bez pada. Stoga su prijelomi proksimalnog tipa A i B dominantni kod padova, ali u nesrećama motociklista prijelom dijafize bedrene kosti čini najčešće mjesto prijeloma, a slijede distalni prijelomi bedrene kosti (57). Osim toga, raspodjela udarne sile kroz kuk koja je povezana s padovima s visine veća je od prosječne energije potrebne za prijelom kuka starije osobe, ali ne i one mlađe odrasle osobe (59). Nadalje, spol je još jedan važan čimbenik rizika koji utječe na pojavu prijeloma bedrene kosti, kao što je nagli pad mineralne gustoće kostiju kod žena tijekom prijelaza iz 5. u 6. desetljeće što ukazuje na povezanost menopauze s osteoporozom (60). Pretilost je još jedan od najvažnijih čimbenika koji određuju moguću osteoporotičnu promjenu femura (61, 62). Prethodne studije su pokazale da se veličina traumatske udarne sile povećava proporcionalno

tjelesnoj težini i stoga bi povećala učestalost prijeloma oko koljena (63). Međutim, neke studije pokazuju da pretili pacijenti imaju nižu stopu prijeloma kuka (64, 65), što može biti posljedica povećane amortizacije kosti masnim naslagama preko područja trohantera i krila ilijake (66), i još važnije, povećana gustoća kostiju i manje osteoporotične kosti (67).

Obično se smatra da su prijelomi dijafize bedrene kosti prvenstveno povezani s teškom traumom kod mladih osoba. Prijelom dijafize bedrene kosti uzrokovan neizravnom niskoenergetskom traumom razlikuje se od prijeloma izravnog udarca u mladih osoba (68). Iako je incidencija prijeloma dijafize bedrene kosti u starijih osoba znatno niža nego kod mnogih drugih prijeloma među starijim osobama, broj starijih osoba raste, a kliničari će biti sve češće suočeni sa specifičnim problemima povezanim s tim prijelomima (69). Prijelomi uslijed zamora ili stresa koji se uglavnom nalaze u proksimalnom ili središnjem području dijafize obično se javljaju kod vojnih obveznika koji su podvrgnuti značajnom i produljenom povećanju tjelesne aktivnosti (46). Smatra se da učestalost stresnih prijeloma dijafize bedrene kosti u civilnoj populaciji raste zajedno s nedavnim naglaskom na tjelesnu spremnost. Trčanje je odgovorno za većinu takvih prijeloma (70), koji su se također javljali nakon triatlona i aerobnog plesanja (71).

Omjer muškaraca i žena u Denckerovoj studiji o prijelomima dijafize bedrene kosti bio je 2,7:1, ali je odnos uvelike varirao u različitim dobnim skupinama (72). U studiji Kootstra, 22,2% pacijenata bile su žene, u usporedbi s 21,5% - 27% u ranijim studijama (72, 73). Rizik od prijeloma dijafize bedrene kosti bio je najveći u muškaraca u dobi između 20 i 29 godina, dok je u žena bio najveći između 80 i 89 godina (72, 74). U Denckerovoj studiji distribucija je bila prilično ujednačena u muškim skupinama od 30 do 39, 40 do 49 i 50 do 59 godina.. U ženskim dobnim skupinama od 20 do 29, 30 do 39, 40 do 49 i 50 do 59 godina, raspodjela je ravnomjerna. Broj prijeloma se povećao u žena iznad 60 godina (72). Kod pacijenata starijih od 60 godina prijelomi su bili dvostruko češći u žena nego u muškaraca. Prema studiji Kootstre, prijelomi dijafize bedrene kosti najčešće su se javljali u ranoj dobi kod muškaraca. Incidencija se postupno smanjivala s dobi, a najnižu vrijednost postigla je u dobnj skupini 70-79 godina, nakon čega dolazi do ponovnog porasta (74). Značajan porast učestalosti prijeloma dijafize bedrene kosti u žena nakon 50. godine može se objasniti samo na temelju konstitucijskog čimbenika, odnosno hormonalne promjene tijekom i nakon menopauze, koja je povezana s osteoporozom i povećanom lomljivošću dijafize bedrene kosti. Postotak pacijenata u dobi od 70 ili više godina koji su zadobili prijelom dijafize bedrene kosti bio je 14,9%-15% (72, 73).

Sezonska učestalost svježih prijeloma dijafize bedrene kosti je varirala: učestalost je bila najmanja u siječnju (2,7%), a najveća u srpnju (10,6%) (74).

Distalni prijelom bedrene kosti (stopa incidencije od 13 na  $10^5$  osoba godišnje), sveukupno jednako je čest kao i prijelom dijafize bedrene kosti. Prijelom pokazuje sve znakove osteoporotičnog prijeloma s obzirom na dob i spolnu distribuciju, s porastom učestalosti kod žena starijih od 60 godina i naglim porastom s godinama. Zanimljivo je da je učestalost prijeloma kod muškaraca niska tijekom cijelog života, a manja od 20% učestalosti kod žena čak i među vrlo starim osobama (75, 76).

U slučajevima kada je trauma uzrokovana padom, sila izravno utječe na posterolateralni aspekt velikog trohantera, čineći vrat femura posebno osjetljivim na prijelome (77). Prema jednoj studiji zabilježeno je da je pad glavni uzrok prijeloma intrakapsularnog vrata i peritrohanternih prijeloma bedrene kosti (78), koji su usko povezani s teškim generaliziranim gubitkom koštane mase i predstavljaju značajan udio prijeloma bedrene kosti u starijih osoba (79). U pretilih pacijenata, povećana podloga mekog tkiva oko kuka umanjuje veće udarne sile koje proizlaze iz padova i smanjuje silu koja se prenosi na kost (66). Nasuprot tome, pretili pacijenti imaju veći rizik od prijeloma dijafize i distalnog dijela bedrene kosti u nesrećama pri padu (57). U ovoj vrsti scenarija, tjelesna težina povezana s pretilošću povećala bi silu udarca, ali bi pružila manju zaštitu u trupu i distalnom dijelu bedrene kosti.

Prijelomi dijafize bedrene kosti i distalnog prijeloma mogu se pojaviti u mlađih pacijenata bez ikakvih znakova osteoporoze, obično kao posljedica visokoenergetske traume kao što je prometna nesreća ili motociklistička nesreća (61, 62, 80). Utjecaj energije koja se prenosi na kost općenito je veći u prometnim nesrećama nego u nesrećama pri padu, a točka udara u bedrenu kost nije ograničena na veliki trohanter, što se obično događa pri padovima. U slučajevima koji uključuju visokoenergetske traume na različitim mjestima bedrene kosti, pretilost ne smanjuje udar, a može čak povećati traumu primjenom nepodnošljivog opterećenja na kost, budući da se veličina udarne sile povećava proporcionalno tjelesnoj težini. Na primjer, dokazano je da u nesrećama motornih vozila povišeni indeks tjelesne mase smanjuje rizik od ozljeda u bočnim udarima, ali povećava rizik od ozljeda donjih ekstremiteta u frontalnim sudarima (66, 81).

Zabilježeno je da je sve veća dob povezana s povećanjem incidencije prijeloma proksimalnog tipa A u žena i povećanjem incidencije prijeloma proksimalnog tipa B i C u muškaraca (82). Osim toga, prethodne studije su pokazale da se udio trohanternih prijeloma povećava s dobi u

žena, ali ne i u muškaraca. Vjeruje se da je ovaj fenomen posljedica izraženijeg gubitka koštane mase kod starijih pacijentica u usporedbi s muškarcima, što žene čini osjetljivijima na peritrohanterne prijelome nego na intrakapsularne prijelome (8, 80).

Prema jednoj provedenoj studiji glava bedrene kosti je dio femura za koji postoji najmanja vjerojatnost da će biti slomljena, zato što je relativno skrivena u acetabulumu, stoga moguće ju je slomiti samo ako bi se udarna sila prenijela s bedrene kosti na hemi zdjelicu i acetabulum. Međutim teško je donositi zaključke o prijelomima na ovom mjestu zbog malog broja pacijenata s tom vrstom prijeloma te manjem broj provedenih studija (2).

#### **1.4.Mehanizam ozljede**

Većina prijeloma kuka u starijih osoba zadobiva se padom tijekom hodanja ili stajanja te u kupaonici. Kao posljedica pada može doći do izravnog udarca u kuk koji može dovesti do prijeloma. Pad s visine kod tipične starije osobe generira najmanje 16 puta više energije od potrebne za prijelom proksimalne bedrene kosti. Međutim, mehanizam pada važan je u određivanju hoće li nakon pada doći do prijeloma (22).

Četiri su čimbenika važna u određivanju hoće li određeni pad rezultirati prijelomom kuka:

1. ako je pad izravan i osoba doskoči na ili blizu kuka
2. neadekvatni zaštitni refleksi za apsorpiranje energije pada
3. neadekvatni amortizeri poput mišića i masnog tkiva oko bokova
4. nedovoljna čvrstoća kosti u kuku (22).

Osoba mora sletjeti na ili blizu kuka kako bi se energija pada prenijela na kuk. Izravni pad na lateralnu stranu bedra ili na veliki trohanter vjerojatnije će uzrokovati prijelom kuka. Vjerojatnije je da će se takvi padovi dogoditi kada starija osoba stoji ili sporo hoda, jer je vrijeme reakcije dulje, a snaga mišića manja. Zaštitne reakcije starijih osoba obično su premale i prekasne da bi spriječile pad. Slično, mišići koji okružuju kuk i masno tkivo mogu apsorbirati veliku količinu energije od udarca i služiti kao zaštitno tkivo, što je smanjeno kod starije populacije (6).

Ciklička mehanička naprezanja također mogu rezultirati prijelomom kuka, prijelomom uslijed zamora ili stresnog prijeloma. Obično se javlja kao posljedica ponavljalog mehaničkog stresa ili opterećenja. Kod starijih osoba kod kojih je otpornost kostiju smanjena zbog osteoporoze ili drugih bolesnih stanja, manji broj ciklusa opterećenja može dovesti do frakture proksimalnog

femura, što se naziva fraktura insuficijencije. Ovaj stresni prijelom proksimalnog dijela bedrene kosti rezultat je promjena normalnog uzorka naprezanja i istezanja proksimalnog dijela bedrene kosti, kao posljedica povećanog mehaničkog opterećenja ili zamora mišića. Tim prijelomima ne mora prethoditi pad. Prijelomi proksimalnog femura mogu biti posljedica pada, unutarnjih čimbenika ili cikličkog mehaničkog opterećenja (prijelomi insuficijencije) (22).

Prijelomi distalnog dijela femura mogu se podijeliti na prijelome visoke energije koji se obično javljaju kod mladih odraslih osoba (pretežno 30-godišnjih muškaraca) i rezultiraju intraartikularnim prijelomima. Mehanizam ozljede obično uključuje nesreće motornih vozila, ozljede od projektila velike brzine i/ili mehanizam izravnog udara. Te na niskoenergetske prijelome koji se uglavnom javljaju kod starijih osoba, kao posljedica osteoporoze (pretežno kod žena starijih od 65 godina) (83). Ovi se prijelomi najčešće javljaju pri uvijanju ili padovima. 4-6% svih prijeloma bedrene kosti su distalni prijelomi bedrene kosti, a više od 85% tih pojava su niskoenergetski prijelomi u starijih osoba (84).

Uzročna ozbiljnost prijeloma dijafize bedrene kosti može se podijeliti na visokoenergetske ozljede: nesreće koje uključuju motorna vozila, nalet motornog vozila na pješaka, nesreće motocikala, padovi s visine veće od tri do četiri metra (85), te prostrijelne rane (46), kao i ozljede niske energije: poskliznuće ili posrtanje u razini tla, padovi s visine manje od jednog metra i većina sportskih ozljeda. Bedrena kost, poput drugih dugih kostiju tijela, lomi se kao rezultat izravnog ili neizravnog nasilja ili mišićnog djelovanja.

Obično se smatra da su prijelomi dijafize bedrene kosti u mladih osoba prvenstveno povezani s traumom visoke energije (46, 74). Prijelom dijafize bedrene kosti izazvan neizravnom niskoenergetskom traumom entitet je koji se razlikuje od frakture izravnog udarca kod mladih, a posebno kod starijih osoba.

Prometne nesreće odgovorne su za 57-74% svih prijeloma dijafize bedrene kosti, dok se preostali prijelomi sastoje od ozljeda na radu i nesreća u kućanstvu (72, 73). Prijelomi su većinom uključivali starije pacijente: 65% pacijenata u dobi od 70 godina ili starijih ozlijeđeno je kod kuće (74).

### **1.5. Dijagnoza**

Klinička slika proksimalnih prijeloma bedrene kosti uvelike varira ovisno o vrsti, težini i uzroku prijeloma. Pacijent s pomakom ulomaka jednostavno ne može stajati, a pokušaji pokreta kuka su bolni i ograničeni. Bolesnici s pomaknutim ulomcima ne mogu stajati, nositi težinu niti hodati. Pacijenti s impaktiranim prijelomom ili prijelomima bez pomaka mogu biti pokretni uz

minimalnu bol. U bolesnika kod kojih trauma nije uzrok, treba uzeti u obzir patološki prijelom, osobito u osoba koja sjedi i nema ozljede u anamnezi. Važno je pribaviti pažljivu anamnezu komorbiditeta, jer to može utjecati i na liječenje i na prognozu. Za uspostavljanje razumnog protokola liječenja potrebno je pribaviti detaljnu povijest stanja pacijenta prije ozljede. Fizikalni pregled ekstremiteta pokazuje količinu kliničke deformacije, koja odražava stupanj pomaka prijeloma. Kod prijeloma s pomakom, ekstremitet obično pokazuje klasičnu prezentaciju vanjsko rotiranog ekstremiteta sa skraćanjem. Postoji izražena osjetljivost oko kuka i velikog trohantera, a može biti povezana s ekhimozom. Pokušaji pokreta kukom vrlo su bolni i treba ih izbjegavati (22).

Bolesnika treba podvrgnuti standardnom rendgenskom pregledu, koji uključuje rendgensku (RTG) snimku zdjelice, oba kuka i bočno. RTG zdjelice omogućuje usporedbu zahvaćene strane s kontralateralnom stranom, čime se mogu dijagnosticirati nepomaknuti i impaktirani prijelomi. Lateralni rendgenski snimak je neophodan za traženje posteriorne kominucije u vratu femura i proksimalnom femuru. Iako je bočni pogled od pomoći, teško ga je dobiti kod bolnog pacijenta i stoga ga treba proučavati uglavnom pod anestezijom. Potrebno je napraviti prikaz unutarnje rotacije ozlijeđenog kuka kako bi se vidjela puna duljina vrata bedrene kosti, što može biti potrebno za identifikaciju nepomaknutog ili impaktiranog prijeloma vrata bedrene kosti. Kada se sumnja na prijelom kuka, ali nije vidljiv na standardnim rendgenskim snimkama, može biti potrebno obaviti kompjutoriziranu tomografiju (CT), radioizotopsko skeniranje kostiju ili magnetsku rezonanciju (MR). Obično su potrebna dva do tri dana da snimka kostiju postane pozitivna, dok magnetska rezonanca može biti preciznija u identificiranju okultnih prijeloma kuka (86).

Dijagnoza distalnog prijeloma bedrene kosti obično je jasna u većini slučajeva, nalaze se mladi pacijenti s visokoenergetskom traumom s očitom deformitetom ili stariji pacijenti s manjim deformitetom, ali s bolovima i ekhimozama koje olakšavaju dijagnozu, što se lako potvrđuje na dva nalaza. plane radiološki test. Osnovne radiološke studije trebale bi uključivati jednostavne rendgenske snimke cijele bedrene kosti kako bi se isključila prisutnost dislokacije ili prijeloma acetabuluma, kuka, dijafize femura, patele i kuka. Ako postoji prekomjerno skraćenje ili deformacija, trakcijski pregledi mogu pomoći u dijagnozi (87). U tim situacijama, kod parcijalnih prijeloma, osobito u koronarnim ravninama, dijagnoza je komplicirana. U mnogim slučajevima izvođenje CT-a omogućit će dovršetak dijagnoze i pružit će informacije o složenoj trodimenzionalnoj strukturi distalnog femura, osobito kod traume s kominucijom zgloba (87).

Korištenje MR-a općenito je ograničeno kada se sumnja na hondralne, tetivne, meniskusne i ligamentne ozljede povezane s traumom. Posebno je koristan kod nestabilnosti koljena i ozljeda ekstenzornog aparata budući da su one često praćene visokoenergetskom traumom.

Također treba pregledati vaskularni status uda i sumnjati na ozljedu u prisutnosti bilo kojeg od četiri znaka vaskularne ozljede, kao što je pulsirajuće krvarenje, hematoma koji se širi, opipljivo titranje/čujni šum ili ud bez pulsa. Kada su ova četiri znaka prisutna, potrebna je hitna kirurška eksploracija. U bolesnika s jednim od četiri znaka preporučuje se brahijalni indeks gležnja. Ako je veći od 0,9, kliničko praćenje može se provesti bez daljnjih intervencija. Ako je manji ili jednak 0,9, potrebno je učiniti arteriografiju ili ultrazvučni Doppler (88).

Klinička dijagnoza prijeloma dijafize bedrene kosti obično je očita, s boli, deformacijom, oteklinom i skraćanjem bedra. Temeljit fizički pregled je imperativ, jer je većina prijeloma posljedica traume velikom brzinom, a pridružene ozljede su česte. Ortopedska procjena cijelog uda treba biti sustavna i potpuna (46).

### **1.6.Liječenje**

Primarni cilj liječenja prijeloma je vratiti pacijenta u stanje prije ozljede. Konzervativno liječenje ima vrlo ograničenu ulogu u nekolicine, odabranih, nehodajućih pacijenata koji imaju minimalnu nelagodu od ove ozljede. Ove pacijente treba brzo mobilizirati kako bi se izbjegle komplikacije dugotrajnog ležanja: dekubitalni ulkusi, plućne komplikacije, infekcije mokraćnog sustava i tromboflebitis (22).

Svi pacijenti s proksimalnim prijelomom bedrene kosti trebaju hospitalizaciju. Nogu je poželjno održavati u laganoj fleksiji i vanjskoj rotaciji s jastukom ispod koljena, u udobnom položaju. Trakcija nije potrebna ako se operacija planira rano. Ako pacijent ima bolove koje ne može tolerirati, hitna epiduralna analgezija je dobra opcija. Operaciju prijeloma treba izvesti unutar jednog ili dva dana nakon stabilizacije komorbidnih medicinskih poremećaja. Utvrđeno je da je lokalna anestezija sigurnija u usporedbi s općom anestezijom kod starije populacije. Istraživanja su pokazala učinkovitost spinalne i epiduralne anestezije, te primjene pneumatskih pumpi u profilaksi duboke venske tromboze i plućne embolije. Bolesnici s proksimalnim prijelomom bedrene kosti imaju povećan rizik od tromboflebitisa (22).

Distalni prijelomi bedrene kosti mogu se liječiti kirurški ili konzervativno (nekirurški). Nekirurški tretman, koji je obično rezerviran za manje teške ozljede kao što su prijelomi bez pomaka, općenito uključuje neku vrstu imobilizacije kao što su zglobni steznici za koljeno za stabilnije prijelome do imobilizacije u gipsu na 6 do 12 tjedana. Stabilizacija je početni korak

u liječenju distalnih prijeloma bedrene kosti. Dostupne su razne opcije uključujući dugu udlagu za nogu, gips, kožnu ili skeletnu trakciju. Kod osoba s politraumom može se koristiti vanjski fiksator dok se ne uspostavi konačno liječenje. Ove intervencije smanjuju nelagodu i sprječavaju daljnje ozljede mekog tkiva (89).

Konačne kirurške intervencije uključuju:

- intramedularne čavlice s antegradnim ili retrogradnim pristupom, obično fiksirani isprepletenim vijcima;
- otvorenu repoziciju i postavljanje osteosintetskog materijala s jednim fiksnim kutom kao što je kutna ploča s oštricom ili dinamički kondilarni vijak);
- neizravna redukcija pomoću poliaksijalne ploče za zaključavanje, na primjer, potporna ploča bez zaključavanja;
- neizravna redukcija pomoću potporne ploče kondila;
- unutarnja fiksacija pomoću ploče ili vijaka;
- vanjska fiksacija s prstenastim ili aksijalnim okvirima;
- potpuna zamjena koljena (zamjena i distalne bedrene kosti i proksimalne tibije). To obično zahtijeva upotrebu zglobne proteze ili revizijske femoralne nadomjesne komponente (89).

Liječenje ovih prijeloma, bilo kirurško ili nekirurško, nastoji stabilizirati prijelom kako bi se omogućio prirodni proces cijeljenja. Zacjeljivanje kosti zahtijeva odgovarajuću 'biologiju' u obliku opskrbe krvlju na mjestu prijeloma – to se može pogoršati operacijom ako se meka tkiva odstrane od kosti ili potencijalno poboljšati operacijom presađivanjem kosti, dovodeći osteoprogenitorne stanice na mjesto prijeloma. Zacjeljivanje kosti također zahtijeva odgovarajuće mehaničko okruženje; krajevi prijeloma moraju biti reducirani i dovoljno suprotstavljeni da dopuste novoj kosti da premosti prazninu, a prijelom se mora držati dovoljno čvrsto da dođe do cijeljenja. Koliko kruto ove prijelome treba držati ovisi o obrascu prijeloma i još uvijek je predmet rasprave. Ako ne dođe do zacjeljivanja prijeloma, ljudi mogu osjetiti bol, a metalni dijelovi se mogu slomiti (89).

Nekirurške intervencije imaju za cilj držati prijelom u prihvatljivom položaju dok ne zaraste dovoljno da omogući kretanje koljena i nošenje težine. To može potrajati dugo, a produljena imobilizacija može dovesti do ukočenosti koljena i boli, kao i drugih komplikacija kao što su dekubitusi, infekcije prsnog koša i venske tromboembolije (90). Može biti teško postići odgovarajuću redukciju prijeloma, a držanje dovoljno mirnim da se prijelom spoji možda



također nije moguće, osobito kod pretelih ljudi. U usporedbi s kirurškim zahvatom, nekirurško liječenje može imati veći rizik od komplikacija u smislu nezarastanja i pogrešnog srastanja, s ozbiljnim funkcionalnim posljedicama (91).

Cilj kirurškog liječenja je repozicija slomljene kosti, uključujući smanjivanje zglobnih površina unutar koljenskog zgloba ako su poremećeni, vraćanje udova u poravnanje i držanje u tom položaju do koštanog srastanja. Iako prijelomi distalnog femura mogu biti usitnjeni (multifragmentarni) čineći anatomsku redukciju svih fragmenata prijeloma nemogućim ili nepraktičnim, ponovno uspostavljanje sagitalnog, koronarnog i rotacijskog poravnanja kosti trebalo bi biti moguće postići u svim slučajevima bez obzira na složenost prijeloma. Kirurška fiksacija trebala bi omogućiti mehaničko okruženje pogodno za cijeljenje kosti. Također bi trebao omogućiti raniji raspon pokreta koljena i potencijalno ranije nošenje težine. Starije osobe s osteoporozom koje su pod visokim rizikom od neuspjeha fiksacije prijeloma, kao što su distalni prijelomi ili intraartikularni prijelomi, mogu imati koristi od totalne artroplastike koljena, kao i osobe s već postojećim simptomatskim artritismom zahvaćenog zgloba (92). Glavni nedostatak kirurške intervencije je mogućnost kirurških komplikacija uključujući otkazivanje implantata i dodatno oštećenje lokalne opskrbe krvlju što rezultira nezarastanjem i infekcijom (93).

Prijelomi dijafize bedrene kosti kod odraslih podložni su različitim modalitetima liječenja koji mogu biti operativni ili neoperativni. Neoperativna terapija ostala je relevantna u odabranim slučajevima usprkos potrebi za produljenim tijekom terapije i incidenciji prepoznatih komplikacija kao što su gubitak pokretljivosti koljena, hondromalacija patele, odgođeno cijeljenje i nepravilan položaj (94). Neoperativne metode uključuju samo skeletnu trakciju i skeletnu trakciju praćenu standardnim gipsanim steznikom koji se zglobno pričvrsti na koljeno. Operativne metode liječenja uključuju vanjsku fiksaciju i unutarnju fiksaciju. Mogućnosti interne fiksacije uključuju intramedularno učvršćivanje čavlima i fiksaciju pločama i vijcima. Unutarnja fiksacija vraća poravnanje, ispravlja rotaciju, vraća duljinu i smanjuje boravak u bolnici. Na izbor načina liječenja u svakom pojedinom slučaju utječu različiti čimbenici (24).

### **1.7. Metoda tromboprofilakse**

Razmatraju se dva pristupa za sprječavanje smrtonosne plućne embolije: rano otkrivanje subkliničke venske tromboze probirom visokorizičnih pacijenata i primarna profilaksa davanjem heparina niske molekularne težine i drugih lijekova ili fizikalnim metodama koje su učinkovite u sprječavanju duboke venske tromboze poput korištenja elastičnih čarapa i

povremena pneumatska kompresija. Primjena aspirina u kombinaciji s intermitentnom pneumatskom kompresijskom pumpom sigurna je i učinkovita metoda tromboprofilakse. Jedini razlog za izbjegavanje neposredne postoperativne kemijske profilakse je hemoragija na mjestu operativne rane koje se može pojaviti (22).

Smatra se da kemijsku profilaksa treba uskratiti dva ili tri dana nakon operacije i onda započeti; ako se pojavi hemoragija nakon početka profilakse, lijekove treba privremeno prekinuti. Fizikalnu antiprofilaksu treba nastaviti dok se rana ne stabilizira. Kemijska profilaksa može se nastaviti nakon što se rana stabilizira(22).

## **2. CILJEVI I HIPOTEZE**

### **Ciljevi istraživanja su:**

C1: Utvrditi incidenciju traume femura među dobnim skupinama.

C2: Utvrditi incidenciju traume femura s obzirom na spol.

C3: Istražiti najčešći uzrok traume femura.

### **Hipoteze:**

H1: Stariji ispitanici iznad 60 godina imaju višu incidenciju traume femura u odnosu na mlađe ispitanike.

H2: Incidencija traume femura je veća kod žena nego kod muškaraca.

H3: Najčešći uzrok traume femura je pad.

### 3. MATERIJALI I METODE

U ovom radu učinjena je retrospektivna analiza podataka. U istraživanju su bili uključeni pacijenti oba spola koji su stariji od 20 godina, s prijelomom bedrene kosti, vratom bedrene kosti, peritrohanteričnim prijelomom te prijelomom donjeg dijela bedrene kosti te s nespecificiranim dijelom prijeloma bedrene kosti kojima je pružena medicinska skrb od strane djelatnika Zavoda za hitnu medicinu Ličko-senjske županije, ispostava Otočac u razdoblju od 01.01.2023. do 31.12.2023. godine. Iz navedenih dijagnoza analizirani su podaci o dobi i spolu pacijenata te uzroku ozljede iz informacijskog sustava eHitna. Učinjeno je sustavno uzorkovanje gdje su pacijenti podijeljeni po muškom i ženskom spolu, prema uzroku traume te prema dobnim skupina.

Uvidom u dokumentaciju ispitanika dobili su se potrebni podaci:

- a) dob ispitanika
- b) spol
- c) vrsta prijeloma.

Za potrebe ovog istraživanja, iz analize su isključene sljedeće skupine osoba: osobe mlađe od 18 godina, politraumatizirane osobe, osobe koje imaju druge ili nespecificirane ozljede kuka i bedra, osobe s dislokacijama, iščašenjima i nategnućima zgloba i ligamenata kuka, osobe s dijagnozom višestrukih prijeloma te osobe s patološkim femoroacetabularnim varijacijama, uključujući displaziju kuka, acetabularnu protruziju i nekrozu glave femura.

Podatci su prikupljeni retrospektivno u periodu od siječnja 2023. do prosinca 2023. godine prilikom kojih su se upotrijebile sljedeće dijagnoze iz međunarodne klasifikacije bolesti:

- S72 – Prijelom bedrene kosti
- S72.0 – Prijelom vrata bedrene kosti
- S72.1 – Peritrohanterični prijelom
- S72.4 – Prijelom donjeg kraja bedrene kosti
- S72.9 – Prijelom bedrene kosti, nespecificiranog dijela

Ispitanici su prema dobi raspoređeni u dvije dobne skupine, one između 20 i 64 godine te starije od 65 godina. Podatci o dobi bit će prikupljeni u dostupnoj dokumentaciji eHitne. Za analizu

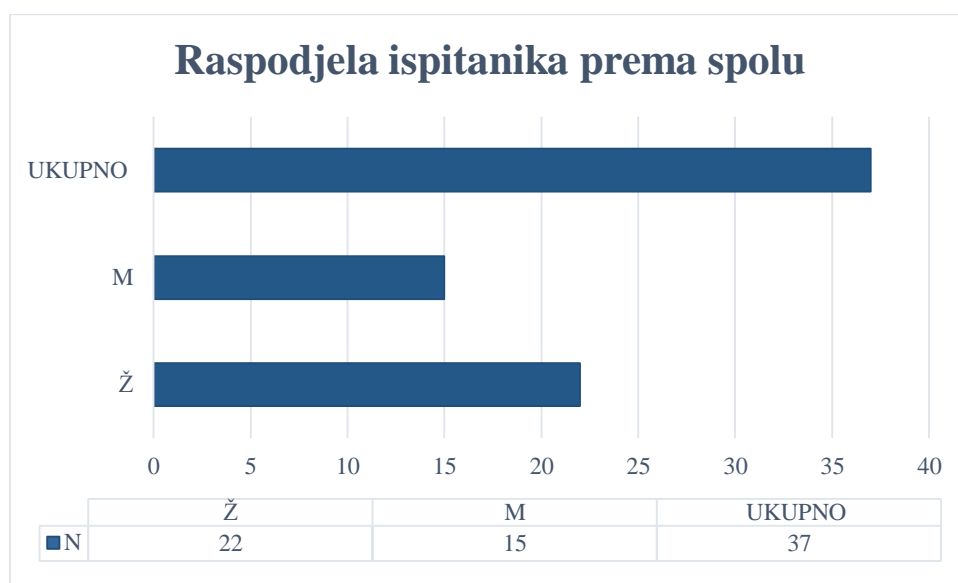
uzroka, ispitanici su podijeljeni prema mehanizmu traume (prometna nezgoda, vanprometna nezgoda).

Kvantitativni podaci varijable dobi prikazani su omjernom ljestvicom, a podatci su prikazani tabelarno. Kvalitativni podaci spola ispitanika, vrste prijeloma te uzrok ozljede prikazani su nominalno, a dobiveni podaci prikazani su tabelarno i slikovno. Za obradu podataka upotrebljena je deskriptivna statistička metoda. Razlike varijabli spola te vrste i uzroka ozljede femura testirane su Hi-kvadrat testom. Učestalost prijeloma femura prema dobnim skupinama prikazana je tabelarno kao brojevi (N,n) i kao postotci (%). Rezultati su tumačeni uz prihvatljivu razinu statističke značajnosti postavljene na vrijednost vjerojatnosti  $p < 0,05$ . Rezultati su iskazati na dva načina: brojčano i slikovno, pri čemu je slikovna prezentacija rezultata izrađena s pomoću grafova prema unaprijed spomenutim podskupinama. Brojčana i slikovna prezentacija rezultata izrađena je s pomoću programa Microsoft Excel (Microsoft Corporation, Redmond, WA, SAD).

## 4. REZULTATI

### 4.1. Sociodemografski rezultat

Provedenom retrospektivnom analizom dobiveni su sljedeći podatci o spolu ispitanika: u razdoblju od 01.01.2023. do 31.12.2023. zaprimljeno je 37 pacijenata s gore navedenim dijagnozama, od kojih je 59,46% (n= 22) ženskog spola i 40,54% (n= 15) muškog spola. Navedeni sociodemografski podaci prikazani su u Dijagramu 4.



Dijagram 4: Raspodjela ispitanika prema spolu

Podjelom ispitanika prema dobi vidljivo je da 78,38% (n= 29) starije od 65 godine, odnosno 21,62% (n= 8) je u dobi između 20 i 64 godine (Tablica 1).

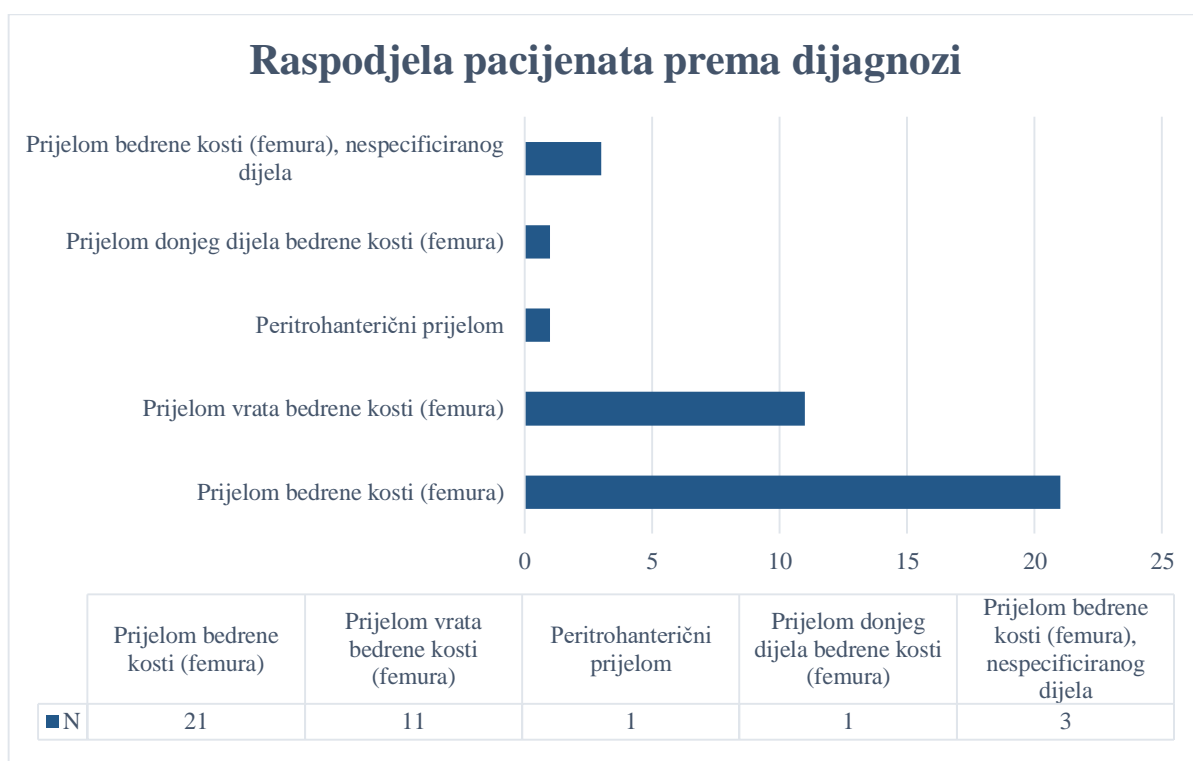
Tablica 1: Raspodjela ispitanika prema dobnoj skupini

DOB	N	(%)
20-64 godina	8	21,62
>65 godina	29	78,38
UKUPNO	37	100,00

#### 4.2. Rezultati analiziranih podataka

Provedenom retrospektivnom analizom podataka vidljivo je da je najviše zaprimljeno osoba s Prijelomom bedrene kosti (femura) – S72, njih 56,76% (n= 21), dok je najmanje osoba zaprimljeno s Peritrohanteričnim prijelomom – S72.1 i Prijelomom donjeg dijela bedrene kosti (femura) – S72.4, njih 2,7% (n= 1). Dobiveni rezultati prikazani su u Dijagramu 5.

Ukupan broj ispitanika iznosio je n= 37.



Dijagram 5: Raspodjela pacijenata prema dijagnozi

Raspodjelom ispitanika s prijelomom prema spolu vidljivo je da skoro podjednak broj ženskih ispitanika, njih 47,62% (n= 10) te broj muških ispitanika, njih 52,38% (n= 11) zadobilo Prijelom bedrene kosti (femura) – S72. Vidljiva razlika među spolovima je kod Prijeloma vrata bedrene kosti (femura) – S72.1 gdje je 81,82% (n= 9) ispitanika ženskog spola te 18,18% (n= 2) muškog spola. Također, Peritrohanterični prijelom S72.1 te Prijelom donjeg dijela bedrene kosti (femura) – S72.4 nije imao niti jedan muški ispitanik (Tablica 2).

Tablica 2: Raspodjela ispitanika s prijelomom prema spolu

DIJAGNOZA	MKB	Ž	M	UKUPNO
Prijelom bedrene kosti (femura)	S72	10	11	21
Prijelom vrata bedrene kosti (femura)	S72.0	9	2	11
Peritrohanterični prijelom	S72.1	1	0	1
Prijelom donjeg dijela bedrene kosti (femura)	S72.4	1	0	1
Prijelom bedrene kosti (femura), nespecificiranog dijela	S72.9	1	2	3
<b>UKUPNO</b>		22	15	37

Raspodjelom ispitanika s prijelomom prema dobi vidljivo je da su većim dijelom Prijelom bedrene kosti – S72 imali ispitanici >65 godina, njih 76,19% (n= 16), odnosno 23,81% (n= 5) ispitanika između 20 - 64 godine. Također, Prijelom vrata bedrene kosti (femura) – S72.0 imalo je 90,91% (n= 10) ispitanika starijih od 65 godina, odnosno 9,09% (n= 1) ispitanika između 20 – 64 godine. Niti jedan ispitanik između 20 i 64 godine nije imao Peritrohanterični prijelom – S72.1 te Prijelom donjeg dijela bedrene kosti (femura) – S72.4 (Tablica 3).

Tablica 3: Raspodjela ispitanika s prijelomom prema dobi

DIJAGNOZA	MKB	20-64 god.	>65 god.	UKUPNO
Prijelom bedrene kosti (femura)	S72	5	16	21
Prijelom vrata bedrene kosti (femura)	S72.0	1	10	11
Peritrohanterični prijelom	S72.1	0	1	1
Prijelom donjeg dijela bedrene kosti (femura)	S72.4	0	1	1
Prijelom bedrene kosti (femura), nespecificiranog dijela	S72.9	2	1	3
<b>UKUPNO</b>		8	29	37



Broj ispitanika koji je prijelom zadobio u prometnoj nezgodi te u nezgodi van prometa je n= 33. Nezgoda van prometa koje su uzrokovale prijelom bilo je 90,91% (n= 30) te 9,09% (n= 3) je bilo prijeloma uzrokovanih prometnom nezgodom. Prometne nezgode su uzrokovale samo Prijelom bedrene kosti – S72, dok ostali prijelomi nisu zabilježeni. Prijelom bedrene kosti – S72 uzrokovalo je 83,33% (n= 15) nezgoda van prometa, odnosno 16,67% (n= 3) je uzrokovala prometna nezgoda. Prijelom vrata bedrene kosti (femura) – S72.0 uzrokovale su nezgode van prometa, 100% (n= 10) (Tablica 4).

Tablica 4: Raspodjela ispitanika s prijelomom prema uzroku ozljede

<b>DIJAGNOZA</b>	<b>MKB</b>	<b>Prometna nezgoda</b>	<b>Van prometna nezgoda</b>	<b>UKUPNO</b>
<b>Prijelom bedrene kosti (femura)</b>	S72	3	15	18
<b>Prijelom vrata bedrene kosti (femura)</b>	S72.0	0	10	10
<b>Peritrohanterični prijelom</b>	S72.1	0	1	1
<b>Prijelom donjeg dijela bedrene kosti (femura)</b>	S72.4	0	1	1
<b>Prijelom bedrene kosti (femura), nespecificiranog dijela</b>	S72.9	0	3	3
<b>UKUPNO</b>		3	30	33

#### **4.3. Razlike u rezultatima**

Podjelom ispitanika prema dobi vidljivo je da je većina ispitanika starija od 65 godina, njih 78,38% (n = 29), odnosno 21,62% (n= 8) ispitanika je u dobnoj skupini od 20 do 64 godine. Najveća razlika vidljiva je kod Prijeloma vrata bedrene kosti (femura) – S72.0 gdje 90,91% (n=10) osoba s prijelomom je starija od 65 godina. Također, većim dijelom Prijelom bedrene kosti (femura) – S72 zadobile su osobe starije od 65 godina, njih 76,19% (n=16). Peritrohanterični prijelom S72.1 te Prijelom donjeg dijela bedrene kosti (femura) – S72.4 nije imala niti jedna osoba dobi od 20 do 64 godine. Statističkom obradom podataka nije pronađena značajna razlika u incidenciji traume femura među dobnim skupinama  $X_g^2 = 3,841$ ,  $X^2 = 0,001$  na razini značajnosti od 0,05 (Tablica 5).

Podjelom ispitanika prema spolu vidljivo je da je veći broj ispitanika ženskog spola, njih 59,46% (n= 22), odnosno 40,54% (n= 15) muškog spola. Najveća razlika vidljiva je kod Prijeloma vrata bedrene kosti (femura) gdje 81,82% (n= 9) čini ženski spol te 18,18% (n= 2) muški spol. Također, vidljivo je da skoro podjednak broj ženskih ispitanika, njih 47,62% (n= 10) te broj muških ispitanika, njih 52,38% (n= 11) je zadobilo Prijelom bedrene kosti (femura) – S72. Peritrohanterični prijelom S72.1 te Prijelom donjeg dijela bedrene kosti (femura) – S72.4 nije imao niti jedan muški ispitanik. Statističkom obradom podataka nije pronađena značajna razlika u incidencije traume femura između ženskog i muškog spola  $X_g^2= 3,841$ ,  $X^2= 1,8$  na razini značajnosti od 0,05 (Tablica 5).

Podjelom ispitanika prema uzroku ozljede vidljivo je da je većina prijeloma uzrokovana nezgodom van prometa, njih 90,91% (n= 30), odnosno samo 9,09% (n= 3) ispitanika je zadobilo prijelom unutar prometa. Najveća razlika vidljiva je kod Prijeloma vrata bedrene kosti S72.0 gdje je 10 ispitanika zadobilo prijelom nezgodom van prometa, a niti jedan od ispitanika nije zadobio prijelom unutar prometne nezgode. Prijelom uzrokovan prometnom nezgodom dogodio se samo kod Prijeloma bedrene kosti (femura) – S72 gdje je zabilježeno 16,67% (n=3) od ukupnog broja Prijeloma bedrene kosti (femura) – S72, ostali prijelomi nisu zabilježeni kod prometnih nezgoda. Statističkom obradom podataka nije pronađena značajna razlika u uzroku traume femura  $X_g^2= 9,49$ ,  $X^2= 4,96$  na razini značajnosti od 0,05 (Tablica 5).

Tablica 5: Prikaz razlika ukupnog rezultata ispitivanja

	Prijelom bedrene kosti (femura)	Prijelom vrata bedrene kosti (femura)	Peritrohanterični prijelom	Prijelom donjeg dijela bedrene kosti (femura)	Prijelom bedrene kosti (femura), nespecificiranog dijela	Hi kvadrat test
<b>DOB</b>						
<b>20-64 god.</b>	23,81% (n= 5)	9,09% (n= 1)	0	0	66,67% (n= 2)	0,001
<b>&gt;65 god.</b>	76,19% (n= 16)	90,91% (n= 10)	100% (n= 1)	100% (n= 1)	33,33% (n= 1)	

<b>SPOL</b>						
<b>ŽENSKO</b>	47,62% (n= 10)	81,82% (n= 9)	100 % (n= 1)	100% (n= 1)	33,33% ( n= 1)	1,8
<b>MUŠKO</b>	52,38% (n= 11)	18,18% (n= 2)	0	0	66,67% (n =2)	
<b>UZROK</b>						
<b>Prometna nezgoda</b>	16,67% (n= 3)	0	0	0	0	4,96
<b>Van prometna nezgoda</b>	83,33% (n= 15)	100% (n= 10)	100% (n= 1)	100% (n= 1)	100% (n= 3)	

## 5. RASPRAVA

Ova studija ispitivala je trendove u incidenciji prijeloma femura između dobnih skupina, spolova te uzroka prijeloma od 01. siječnja 2023. godine do 31. prosinca 2023. godine na području Ličko – senjske županije, ispostava Otočac. Međutim, kako globalna populacija stari, teret prijeloma femura, najviše u području kuka, će se povećavati, a predviđa se da će se broj prijeloma kuka udvostručiti do 2050 godine.

S dobivenim podacima putem eHitne u navedenom razdoblju, dobiveni rezultati ove studije ne pokazuju značajnu razliku u incidenciji među dobnim skupinama i spolovi te uzroku ozljede. Iako, gotovo svaka studija navodi dob kao važan faktor rizika u prijelomu kuka, u ovoj studiji nije pronađena značajna razlika što se može povezati s malim brojem ispitanika te dijagnozama prijeloma femura koje uključuju i dio dijafize te distalnog dijela femura. Prema prijašnjim studijama prijelomi dijafize bedrene kosti najčešće su se javljali u ranoj dobi kod muškaraca s rizikom u muškaraca u dobi između 20 i 29 godina (22, 72). Prijelomi dijafize bedrene kosti i distalnog prijeloma mogu se pojaviti u mlađih pacijenata, obično kao posljedica visokoenergetske traume kao što je prometna nesreća ili motociklistička nesreća (61, 62, 80).

Prijelomi kuka često se viđaju kod žena. Većina istraživača otkrila je omjer žena i muškaraca od 2:1 kod pacijenata starijih od 65 godina (22). Prijašnja istraživanja pokazuju da prijelom pokazuje sve znakove osteoporotičnog prijeloma s obzirom na dob i spolnu distribuciju, s porastom učestalosti kod žena starijih od 60 godina i naglim porastom s godinama, što se može povezati s osteoporotičnim promjenama. Zanimljivo je da je učestalost prijeloma dijafize kod muškaraca niska tijekom cijelog života, a manja od 20% učestalosti kod žena čak i među vrlo starim osobama (75, 76). U ovom istraživanju najveća razlika je vidljiva kod Prijeloma vrata bedrene kosti gdje je 81,82% (n= 9) ispitanika ženskog spola, a samo 18,18% (n= 2) ispitanika je muškog spola. No također nije pronađena statistički značajna razlika što se može prepisati malom broju ispitanika.

Prema istraživanjima prijelomi distalnog dijela femura obično kao mehanizam ozljede uključuju nesreće motornih vozila, ozljede od projektila velike brzine i/ili mehanizam izravnog udara te prijelome prilikom padova. Smatra se da su prijelomi dijafize bedrene kosti u mladih osoba prvenstveno povezani s traumom visoke energije (46, 74). Prometne nesreće odgovorne su za 57-74% svih prijeloma dijafize bedrene kosti, dok se preostali prijelomi sastoje od ozljeda na radu i nesreća u kućanstvu (72, 73). Prijelomi su većinom uključivali starije pacijente: 65%

pacijenata u dobi od 70 godina ili starijih ozlijeđeno je kod kuće (74). Većina prijeloma kuka u starijih osoba zadobiva se padom tijekom hodanja ili stajanja te u kupaonici. Prema jednoj studiji zabilježeno je da je pad glavni uzrok prijeloma intrakapsularnog vrata i peritrohanernih prijeloma bedrene kosti (78). U ovom istraživanju Prijelom bedrene kosti – S72 uzrokovalo je 83,33% (n= 15) nezgoda van prometa, odnosno 16,67% (n= 3) je uzrokovala prometna nezgoda. Prijelom vrata bedrene kosti (femura) – S72.0 uzrokovale su nezgode van prometa. No u provedenoj studiji nije pronađena značajna razlika u uzroku prijeloma što se može prepisati malom broju ispitanika.

## 6. ZAKLJUČAK

Ova studija pruža najnovije podatke o incidenciji i uzroku ozljeda traume femura na području Ličko – senjske županije, područje Otočca. Globalno gledano, prijelomi bedrene kosti i dalje su važno javnozdravstveno stanje s teškim morbiditetom i mortalitetom. Potrebne su intervencije za prevenciju prijeloma kuka. Budući da se većina prijeloma kuka događa nakon pada, provedba programa za prevenciju padova mogla bi biti ključan čimbenik u prevenciji prijeloma kuka. Skupina europskih stručnjaka proučavala je lijekove povezane s rizikom od pada kako bi podigla svijest o potrebi razboritog propisivanja ovih lijekova kod starijih ljudi. Uspješni napori poduzeti u sprječavanju padova mogli bi zauzvrat smanjiti pojavu prijeloma kuka. Buduće studije su neophodne za razvoj učinkovitijih intervencijskih metoda za prevenciju prijeloma.

S obzirom na globalnu incidenciju, u budućnosti bi trebalo provesti istraživanja na većem području s većim, u dužem razdoblju kako bi se dobio veći broj ispitanika kako bi se na samom kraju dobili relevantni podatci u ovom području. Također, dobiveni rezultati u ovom istraživanju mogu poslužiti za daljnja istraživanja.

## LITERUTRA

- 1) Gregory JS, Aspden RM. Femoral geometry as a risk factor for osteoporotic hip fracture in men and women. *Med Eng Phys* [Internet]. 2008 prosinac [citirano 02. kolovoz 2024]; 30(10):1275–86. Dostupno na: <https://doi.org/10.1016/j.medengphy.2008.09.002>
- 2) Wu SC, Rau CS, Kuo SCH, Chien PC, Hsieh CH. The influence of ageing on the incidence and site of trauma femoral fractures: a cross-sectional analysis. *BMC Musculoskeletal Disord.* [Internet]. 2019 listopad [citirano 02. kolovoz 2024]; 5;20(1):413. Dostupno na: <https://doi.org/10.1186%2Fs12891-019-2803-x>
- 3) Johnell O, Kanis J. Epidemiology of osteoporotic fractures. *Osteoporos* [Internet]. 2005 ožujak [citirano 02. siječnja 2024.]; 16(Suppl 2):S3–S7. Dostupno na: <https://doi.org/10.1007/s00198-004-1702-6>
- 4) Sambrook P, Cooper C. Osteoporosis. *Lancet.* [Internet]. 2006 lipanj [20. prosinca 2023.]; 17;367(9527):2010-8. Dostupno na: [https://doi.org/10.1016/s0140-6736\(06\)68891-0](https://doi.org/10.1016/s0140-6736(06)68891-0)
- 5) Court-Brown CM, McQueen MM. Global forum: Fractures in the elderly. *J. Bone Jt. Surg* [Internet]. 2016 svibanj [20. prosinca 2023.]; 98(9):e36. Dostupno na: <https://doi.org/10.2106/jbjs.15.00793>
- 6) Gullberg B, Johnell O, Kanis JA. World-wide projections for hip fracture. *Osteoporos* [Internet]. 1997 [02. siječnja 2024.] 7(5):407-13. Dostupno ns: <https://doi.org/10.1007/pl00004148>
- 7) Gallagher JC, Melton LJ, Riggs BL, Bergstrath E. Epidemiology of fractures of the proximal femur in Rochester, Minnesota. *Clin Orthop Relat Res.* [Internet]. 1980 srpanj-kolovoz [20. prosinca 2023.]; 150:163–171. Dostupno na: <https://pubmed.ncbi.nlm.nih.gov/7428215/>
- 8) Karagas MR, Lu-Yao GL, Barrett JA, Beach ML, Baron JA. Heterogeneity of hip fracture: age, race, sex, and geographic patterns of femoral neck and trochanteric fractures among the US elderly. *Am J Epidemiol.* [Internet]. 1996 travanj [20. prosinca 2023.]; 143(7):677–682. Dostupno na: <https://doi.org/10.1093/oxfordjournals.aje.a008800>
- 9) Loizou CL, Parker MJ. Avascular necrosis after internal fixation of intracapsular hip fractures; a study of the outcome for 1023 patients. *Injury* [Internet]. 2009 studeni [21. prosinca 2023.]; 40(11):1143–1146. Dostupno na: <https://doi.org/10.1016/j.injury.2008.11.003>

- 10) Filipov O. Epidemiology and social burden of the femoral neck fractures. J IMAB. [Internet]. 2014 [21. prosinca 2023.]; 20(4):516–518. Dostupno na: <http://dx.doi.org/10.5272/jimab.2014204.516>
- 11) Berglund-Roden M, Swierstra BA, Wingstrand H, Thorngren KG. Prospective comparison of hip fracture treatment. 856 cases followed for 4 months in The Netherlands and Sweden. Acta Orthop Scand. [Internet]. 1994 lipanj [22. prosinca 2023.]; 65(3):287–294. Dostupno na: <https://doi.org/10.3109/17453679408995455>
- 12) Cooper C, Cole ZA, Holroyd CR, et al. Secular trends in the incidence of hip and other osteoporotic fractures. Osteoporos [Internet]. 2011 svibanj [21. prosinca 2023.]; 22(5): 1277–88. Dostupno na: <https://doi.org/10.1007/s00198-011-1601-6>
- 13) Rosengren BE, Björk J, Cooper C, et al. Recent hip fracture trends in Sweden and Denmark with age-period-cohort effects. Osteoporos [Internet]. 2017 [21. prosinca 2023.]; 28(1): 139–49. Dostupno na: <https://doi.org/10.1007%2Fs00198-016-3768-3>
- 14) Kannus P, Parkkari J, Niemi S, et al. Low-trauma pelvic fractures in elderly Finns in 1970–2013. Calcif Tissue Int [Internet]. 2015 [22. prosinca 2023.]; 97(6): 577–80. Dostupno na: <https://doi.org/10.1007%2Fs00198-016-3768-3>
- 15) Ng AC, Drake MT, Clarke BL, et al. Trends in subtrochanteric, diaphyseal, and distal femur fractures, 1984–2007. Osteoporos [Internet]. 2012 lipanj [23. prosinca 2023.]; 23(6): 1721–6. Dostupno na: <https://doi.org/10.1007%2Fs00198-011-1777-9>
- 16) White TD, Folkens PA. The Human Bone Manual. Nizozemska: Elsevier Science; 2005.
- 17) Chang A, Breeland G, Hubbard JB. Anatomy, Bony Pelvis and Lower Limb, Femur. InStatPearls [Internet]. 2019 srpanj [10. kolovoza 2024.] Dostupno na: <https://www.ncbi.nlm.nih.gov/books/NBK532982/>
- 18) Moore KL, Agur AM, Dalley AF. Essential Clinical Anatomy. 4. izdanje. Baltimore, MD: Lippincott Williams and Wilkins; 2011.
- 19) Neumann DA. Kinesiology of the musculoskeletal system: Foundations for rehabilitation. 2. izdanje. St. Louis, MO: Mosby Elsevier; 2010. p520-71.
- 20) Cathcart RF. The shape of femoral head and preliminary results of clinical use of a nonspherical hip prosthesis. J Bone Joint Surg Am. 1971; 53:397.
- 21) Hoaglund FT, Low WD. Anatomy of the femoral neck and head, with comparative data from Caucasians and Hong Kong Chinese. Clin Orthop 1980; 152:10-6.
- 22) Babhulkar S. Tanna DD. Proximal Femoral Fractures. Indija: Jaypee Brothers Medical Publishers; 2013.



- 23) Böstman O, Varjonen L, Vainionpää S, Majola A, Rokkanen P. Incidence of local complications after intramedullary nailing and after plate fixation of femoral shaft fractures. *The Journal of trauma* [Internet]. 1989 svibanj [02. kolovoza 2024.] 29(5), 639–645. Dostupno na: <https://doi.org/10.1097/00005373-198905000-00019>
- 24) Whittle AP. “Fractures of the Lower Extremity,” In: S. Terry Canale and H. B. James, Eds., *Campbell’s Operative Orthopaedics*, Mosby, Philadelphia, 2008; pp. 3117-3146.
- 25) Reyes R, González-Alonso M, Amhaz-Escanlar S, De Castro A, Pino-Mínguez J, Jorge-Mora A. Distal Femoral Fractures. *Topics in Trauma Surgery*. IntechOpen [Internet]. 2023. [10. kolovoza 2024.]. Dostupno na: <http://dx.doi.org/10.5772/intechopen.108136>
- 26) Buckley R, Mohanty K, Malish D. Lower limb malrotation following MIPO technique of distal femoral and proximal tibial fractures. *Injury* [Internet]. 2011 veljača [02. kolovoza 2024.]; 42(2):194-199. Dostupno na: <https://doi.org/10.1016/j.injury.2010.08.024>
- 27) Gangavalli AK, Nwachuku CO. Management of Distal Femur Fractures in adults: An overview of options. *The Orthopedic Clinics of North America* [Internet]. 2016 siječanj [02. kolovoza 2024.]; 47(1):85-96. Dostupno na: <https://doi.org/10.1016/j.ocl.2015.08.011>
- 28) Paley D. *Principles of deformity correction*. Springer Science & Business Media. Berlin, Heidelberg: Springer; 2002.
- 29) Whitesides TE Jr. *Orthopaedic Basic Science. Biology and Biomechanics of the Musculoskeletal System*. 2nd ed. *The Journal of Bone & Joint Surgery* 83(3):p 481, ožujak 2001.
- 30) Hirschmann M, Müller W. Complex function of the knee joint: The current understanding of the knee. *Knee Surg. Sports Traumatol. Arthrosc.* [Internet]. 2015 listopad [05. kolovoza 2024.]; 23, 2780–2788. Dostupno na: <https://doi.org/10.1007/s00167-015-3619-3>
- 31) Haviv B, Bronak S, Kosashvili Y, Thein R. Which patients are less likely to improve during the first year after arthroscopic partial meniscectomy? A multivariate analysis of 201 patients with prospective follow-up. *Knee Surg. Sports Traumatol. Arthrosc.* [Internet]. 2016 travanj [05. kolovoza 2024.]; 24, 1427–1431. Dostupno na: <https://doi.org/10.1007/s00167-015-3590-z>
- 32) Abulhasan JF, Grey MJ. Anatomy and Physiology of Knee Stability. *Journal of Functional Morphology and Kinesiology* [Internet]. 2017 studeni [05. kolovoza 2024.]; 2(4):34. Dostupno na: <https://doi.org/10.3390/jfmk2040034>
- 33) Evans EM. The treatment of trochanteric fractures of the femur. *The Journal of bone and joint surgery*. British volume. 1949; 31B(2), 190–203.

- 34) Jensen JS, Michaelsen M. Trochanteric femoral fractures treated with McLaughlin osteosynthesis. *Acta orthopaedica Scandinavica* [Internet]. 1975 studeni [05. kolovoza 2024.]; 46(5), 795–803. Dostupno na: <https://doi.org/10.3109/17453677508989266>
- 35) Jensen JS. Classification of trochanteric fractures. *Acta orthopaedica Scandinavica* [Internet]. 1980 rujan [05. kolovoza 2024.]; 51(5), 803–810. Dostupno na: <https://doi.org/10.3109/17453678008990877>
- 36) Zarie M, Mohamoud MF, Farhoud AR, Bagheri N, Khan FMY, Heshmatifar M, i sur. Evaluation of the inter and intra-observer reliability of the AO classification of intertrochanteric fractures and the device choice (DHS, PFNA, and DCS) of Fixations. *Ethiop J Health Sci.* [Internet]. 2020 listopad [05. kolovoza 2024.]; 30:755–760. Dostupno na: <https://doi.org/10.4314%2Ffejhs.v30i5.15>
- 37) Behrendt C, Faleiro TB, Schulz Rda S, Silva BO, Paula Filho EQ. Reproducibility of Tronzo and AO/ASIF classifications for transtrochanteric fractures. *Acta Ortop Bras.* [Internet]. 2014 [05. kolovoza 2024.]; 22:275–277. Dostupno na: <https://doi.org/10.1590%2F1413-78522014220500884>
- 38) Pervez H, Parker MJ, Pryor GA, Lutchman L, Chirodian N. Classification of trochanteric fracture of the proximal femur: a study of the reliability of current systems. *Injury* [Internet]. 2002 rujan [06. kolovoza 2024.]; 33; 8:713-715. Dostupno na: [https://doi.org/10.1016/S0020-1383\(02\)00089-X](https://doi.org/10.1016/S0020-1383(02)00089-X)
- 39) Jin WJ, Dai LY, Cui YM, Zhou Q, Jiang LS, Lu H. Reliability of classification systems for intertrochanteric fractures of the proximal femur in experienced orthopaedic surgeons. *Injury* [Internet]. 2005 srpanj [06. kolovoza 2024.]; 36 (7);858-861. Dostupno na: <https://doi.org/10.1016/j.injury.2005.02.005>
- 40) Chan G, Hughes K, Barakat A, Edres K, da Assuncao R, Page P, Dawe E. Inter- and intra-observer reliability of the new AO/OTA classification of proximal femur fractures. *Injury* [Internet]. 2021 lipanj [06. kolovoza 2024.]; 52(6);1434-1437. Dostupno na: <https://doi.org/10.1016/j.injury.2020.10.067>
- 41) Meinberg EG, Agel J, Roberts CS, Karam MD, Kellam JF. Fracture and dislocation classification compendium—2018. *Journal of orthopaedic trauma* [Internet]. 2018 siječanj [06. kolovoza 2024.]; 32:S1-S10. Dostupno na: <https://doi.org/10.1097/bot.0000000000001063>
- 42) Onay T, Gulabi D, Colak I, Bulut G, Gumustas SA, Cecen GS. Surgically treated Hoffa fractures with poor long-term functional results. *Injury.* [Internet]. 2018 veljača; [07.

kolovoza 2024.]; 49(2):398-403. Dostupno na:  
<https://doi.org/10.1016/j.injury.2017.11.026>

- 43) Martinet O, Cordey J, Harder Y, Maier A, Bühler M, Barraud GE. The epidemiology of fractures of the distal femur. *Injury* [Internet]. 2000 listopad [07. kolovoza 2024.]; 31(3):C62-3. Dostupno na: [https://doi.org/10.1016/s0020-1383\(00\)80034-0](https://doi.org/10.1016/s0020-1383(00)80034-0)
- 44) Zlowodzki M, Bhandari M, Marek DJ, Cole PA, Kregor PJ. Operative treatment of acute distal femur fractures: systematic review of 2 comparative studies and 45 case series (1989 to 2005). *Journal of Orthopaedic Trauma* [Internet]. 2006 svibanj [07. kolovoza 2024.]; 20(5):366-71. Dostupno na: <https://doi.org/10.1097/00005131-200605000-00013>
- 45) Wall EJ, May MM. Growth plate fractures of the distal femur. *Journal of Paediatric Orthopaedics* [Internet]. 2012 lipanj [07. kolovoza 2024.]; 32(1):S40-6. Dostupno na: <https://doi.org/10.1097/bpo.0b013e3182587086>
- 46) Bucholz R, Brumback R. Rockwood and Green's Fractures in Adult: Fractures of the Shaft of the Femur. 4th Edition, Lippincott-Raven, Philadelphia, 1827-1918. 1996.
- 47) Orthopaedic Trauma Association. Committee for Coding and Classification: Fracture and dislocation compendium. *J Orthop Trauma*. 10 (1):36-41. 1996.
- 48) Shepherd LE, Zalavras CG, Jaki K, Shean C, Patzakis MJ: Gunshot femoral shaft fractures: is the current classification system reliable? *Clin Orthop Relat Res* [Internet]. 2003 ožujak [07. kolovoza 2024.]; 408:101-109, 2003. Dostupno na: <https://doi.org/10.1097/00003086-200303000-00011>
- 49) Charles M, Court-Brown AD, Duckworth ND, Clement M, McQueen M. Fractures in older adults. A view of the future? *Injury* [Internet]. 2018 prosinac [10. kolovoza 2024.]; 49(12);2161-2166. Dostupno na: <https://doi.org/10.1016/j.injury.2018.11.009>
- 50) Charles M, Court-Brown BC. Epidemiology of adult fractures: A review. *Injury* [Internet]. 2006 [10. kolovoza 2024.]; 37(8);691-697. Dostupno na: <https://doi.org/10.1016/j.injury.2006.04.130>
- 51) Pietu G, Lebaron M, Flecher X, Hulet C, Vandenbussche E. Epidemiology of distal femur fractures in France in 2011–12. *Orthopaedics & Traumatology: Surgery & Research* [Internet]. 2014 listopad [10. kolovoza 2024.]; 100 (5);545-548. Dostupno na: <https://doi.org/10.1016/j.otsr.2014.06.004>
- 52) Gwathmey FW, Jr Jones-Quaidoo SM, Kahler D, Hurwitz S, Cui Q. Distal femoral fractures: current concepts. *The Journal of the American Academy of Orthopaedic Surgeons* [Internet]. 2010 rujan [10. kolovoza 2024.]; 18(10), 597–607. Dostupno na: <https://doi.org/10.5435/00124635-201010000-00003>

- 53) Kammerlander C, Riedmüller P, Gosch M, Zegg M, Kammerlander-Knauer U, Schmid R, Roth T. Functional outcome and mortality in geriatric distal femoral fractures. *Injury* [Internet]. 2012 srpanj [10. kolovoza 2024.]; 43(7):1096-1101. Dostupno na: <https://doi.org/10.1016/j.injury.2012.02.014>
- 54) Haleem S, Lutchman L, Mayahi R, Grice JE, Parker MJ. Mortality following hip fracture: Trends and geographical variations over the last 40 years. *Injury* [Internet]. 2008 rujanj [10. kolovoza 2024.]; 39(10):1157-1163. Dostupno na: <https://doi.org/10.1016/j.injury.2008.03.022>
- 55) Ettinger B, Black DM, Dawson-Hughes B, Pressman AR, Melton LJ. Updated fracture incidence rates for the US version of FRAX. *Osteoporosis international: a journal established as result of cooperation between the European Foundation for Osteoporosis and the National Osteoporosis Foundation of the USA*. *Osteoporos* [Internet]. 2008 siječanj [10. kolovoza 2024.]; 21(1), 25–33. Dostupno na: <https://doi.org/10.1007/s00198-009-1032-9>
- 56) Rau CS, Lin TS, Wu SC, Yang JC, Hsu SY, Cho TY, Hsieh CH. Geriatric hospitalizations in fall-related injuries. *Scand J Trauma Resusc Emerg Med*. [Internet]. 2014 studeni [01. kolovoza 2024.]; 22:63. Dostupno na: <https://doi.org/10.1186%2Fs13049-014-0063-1>
- 57) Chang MW, Liu HT, Huang CY, Chien PC, Hsieh HY, Hsieh CH. Location of Femoral Fractures in Patients with Different Weight Classes in Fall and Motorcycle Accidents: A Retrospective Cross-Sectional Analysis. *Int J Environ Res Public Health* [Internet]. 2018 lipanj [01. kolovoza 2024.]; 15(6):1082. Dostupno na: <https://doi.org/10.3390%2Fijerph15061082>
- 58) Hsieh CH, Hsu SY, Hsieh HY, Chen YC. Differences between the sexes in motorcycle-related injuries and fatalities at a Taiwanese level I trauma center. *Biom J*. [Internet]. 2017 travanj [01. kolovoza 2024.]; 40(2):113–120. Dostupno na: <https://doi.org/10.1016%2Fj.bj.2016.10.005>
- 59) Hayes WC, Myers ER, Morris JN, Gerhart TN, Yett HS, Lipsitz LA. Impact near the hip dominates fracture risk in elderly nursing home residents who fall. *Calcif Tissue Int*. [Internet]. 1993 ožujak; [02. kolovoza 2024.]; 52(3):192–198. Dostupno na: <https://doi.org/10.1007/bf00298717>
- 60) Singh M, Arora S, Kaur A, Ghildiyal S, Kumar R. Patterns of age- and sex-related variations in bone mineral density of lumbar spine and Total femur: a retrospective diagnostic laboratory-based study. *J Midlife Health* [Internet]. 2018 [02. kolovoza 2024.]; 9(3):155–161. Dostupno na: [https://doi.org/10.4103%2Fjmh.JMH\\_95\\_18](https://doi.org/10.4103%2Fjmh.JMH_95_18)

- 61) Chen CC, Rau CS, Wu SC, Kuo PJ, Chen YC, Hsieh HY, Hsieh CH. Association of osteoporosis self-assessment tool for asians (OSTA) score with clinical presentation and expenditure in hospitalized trauma patients with femoral fractures. *Int J Environ Res Public Health* [Internet]. 2016 rujanj; [02. kolovoza 2024.]; 13(10):995. Dostupno na: <https://doi.org/10.3390%2Fijerph13100995>
- 62) Rau CS, Wu SC, Kuo PJ, Chen YC, Chien PC, Hsieh HY, Hsieh CH. Epidemiology of bone fracture in female trauma patients based on risks of osteoporosis assessed using the osteoporosis self-assessment tool for asians score. *Int J Environ Res Public Health* [Internet]. 2017 studeni [02. kolovoza 2024.];14(11):1380. Dostupno na: <https://doi.org/10.3390%2Fijerph14111380>
- 63) Rupp JD, Flannagan CA, Kuppa SM. Injury risk curves for the skeletal knee-thigh-hip complex for knee-impact loading. *Accid Anal Prev.* [Internet]. 2010 siječanj [02. kolovoza 2024.]; 42(1):153–158. Dostupno na: <https://doi.org/10.1016/j.aap.2009.07.014>
- 64) Beck TJ, Petit MA, Wu G, LeBoff MS, Cauley JA, Chen Z. Does obesity really make the femur stronger? BMD, geometry, and fracture incidence in the women's health initiative-observational study. *J Bone Miner Res.* [Internet]. 2009 ožujak [02. kolovoza 2024.]; 24(8):1369–1379. Dostupno na: <https://doi.org/10.1359%2FJBMR.090307>
- 65) Bouxsein ML, Szulc P, Munoz F, Thrall E, Sornay-Rendu E, Delmas PD. Contribution of trochanteric soft tissues to fall force estimates, the factor of risk, and prediction of hip fracture risk. *J Bone Miner Res.* [Internet]. 2007 lipanj [02. kolovoza 2024.]; 22(6):825–831. Dostupno na: <https://doi.org/10.1359/jbmr.070309>
- 66) Carter PM, Flannagan CA, Reed MP, Cunningham RM, Rupp JD. Comparing the effects of age, BMI and gender on severe injury (AIS 3+) in motor-vehicle crashes. *Accid Anal Prev.* [Internet]. 2014 srpanj [02. kolovoza 2024.]; 72:146–160. Dostupno na: <https://doi.org/10.1016%2Fj.aap.2014.05.024>
- 67) Looker AC, Flegal KM, Melton LJ., 3rd Impact of increased overweight on the projected prevalence of osteoporosis in older women. *Osteoporos Int.* [Internet]. 2007 ožujak [02. kolovoza 2024.]; 18(3):307–313. Dostupno na: <https://doi.org/10.1007/s00198-006-0241-8>
- 68) Wong PCN: An epidemiological appraisal of femoral shaft fractures in a mixed Asian population – Singapore. *Singapore Med J* 7:236-239, 1966.
- 69) Knowelden J, Buhr AJ, Dunbar O. Incidence of fractures in persons over 35 years of age. A report to the M.R.C. Working party on fractures in the elderly. *Br J Prev Soc Med*

- [Internet]. 1964 [26. srpnja 2024.]; 18:130-141. Dostupno na: <https://doi.org/10.1136/jech.18.3.130>
- 70) McBryde Jr AM. Stress fractures in athletes. *J Sports Med* [Internet]. 1975 [26. srpnja 2024.]; 3:212-217. Dostupno na: <https://doi.org/10.1177/036354657500300502>
- 71) Clement DB, Ammann W, Taunton JE, Lloyd-Smith R, Jespersen D, McKay H, Goldring J, Matheson GO. Exercise-induced stress injuries to the femur. *Int J Sports Med* [Internet]. 1993 kolovoz [26. srpnja 2024.]; 14:347-352. Dostupno na: <https://doi.org/10.1055/s-2007-1021191>
- 72) Dencker HM. Fractures of the shaft of the femur. A clinical study based on 1 003 fractures treated in Swedish hospitals during the three-year period 1952 to 1954. Thesis. Pp.1-135. University of Gothenburg, Gothenburg, 1963.
- 73) Blichert-Toft M, Hammer A. Treatment of fractures of the femoral shaft. *Acta Orthop Scand* [Internet]. 1970 [27. srpnja 2024.]; 41:341-353. Dostupno na: <https://doi.org/10.3109/17453677008991520>
- 74) Kootstra G: Femoral shaft fractures in adults. A study of 329 consecutive cases with a statistical analysis of different methods of treatment. Thesis. University of Groningen. Van Gorcum & Comp. B.V. Assen 1973.
- 75) Elsoe R, Ceccotti A A, Larsen P. Population-based epidemiology and incidence of distal femur fractures. *Int Orthop* [Internet]. 2018 siječanj [27. srpnja 2024.]; 42(1): 191–6. Dostupno na: <https://doi.org/10.1007/s00264-017-3665-1>
- 76) Lundin N, Huttunen TT, Enocson A, Marcano AI, Felländer-Tsai L, Berg HE. Epidemiology and mortality of pelvic and femur fractures-a nationwide register study of 417,840 fractures in Sweden across 16 years: diverging trends for potentially lethal fractures. *Acta Orthop*. [Internet]. 2021 lipanj [28. srpnja 2024.]; 92(3):323-328. Dostupno na: <https://doi.org/10.1080%2F17453674.2021.1878329>
- 77) Keyak JH, Skinner HB, Fleming JA. Effect of force direction on femoral fracture load for two types of loading conditions. *J Orthop Res*. [Internet]. 2001 srpanj [28. srpnja 2024.]; 19(4):539–44. Dostupno na: [https://doi.org/10.1016/s0736-0266\(00\)00046-2](https://doi.org/10.1016/s0736-0266(00)00046-2)
- 78) Anyaehie UE, Ejimofor OC, Akpuaka FC, Nwadinigwe CU. Pattern of femoral fractures and associated injuries in a Nigerian tertiary trauma Centre. *Niger J Clin Pract*. [Internet]. 2015 [28. srpnja 2024.]; 18(4):462–6. Dostupno na: <https://doi.org/10.4103/1119-3077.151761>



- 79) Cauley JA. Osteoporosis: fracture epidemiology update 2016. *Curr Opin Rheumatol*. [Internet]. 2017 ožujak [28. srpnja 2024.]; 29(2):150–6. Dostupno na: <https://doi.org/10.1097/bor.0000000000000365>
- 80) Lamb JN, Panteli M, Pneumaticos SG, Giannoudis PV. Epidemiology of peritrochanteric fractures: our institutional experience. *Eur J Trauma Emerg Surg*. [Internet]. 2014 lipanj [03. kolovoza 2024.]; 40(3):225–32. Dostupno na: <https://doi.org/10.1007/s00068-014-0375-x>
- 81) Rupp JD, Flannagan CA, Leslie AJ, Hoff CN, Reed MP, Cunningham RM. Effects of BMI on the risk and frequency of AIS 3+ injuries in motor-vehicle crashes. *Obesity (Silver Spring)* [Internet]. 2012 kolovoz [03. kolovoza 2024.]; 21(1):E88–97. Dostupno na: <https://doi.org/10.1002/oby.20079>
- 82) Tanner DA, Klooseck M, Crilly RG, Chesworth B, Gilliland J. Hip fracture types in men and women change differently with age. *BMC Geriatr*. [Internet]. 2010 ožujak [03. kolovoza 2024.]; 10:12. Dostupno na: <https://doi.org/10.1186/1471-2318-10-12>
- 83) Hoskins W, Bingham R, Griffin XL. Distal femur fractures in adults. *Orthopaedics and Trauma* [Internet]. 2017 ožujak [10. kolovoza 2024.]; 31(2):93–101. Dostupno na: <http://dx.doi.org/10.21276/sjams.2019.7.3.5>
- 84) Mashru R, Perez E. Fractures of the distal femur current trends in evaluation and management. *Current Opinion in Orthopaedics* [Internet]. 2007 veljača [10. kolovoza 2024.]; 18(1):41–48. Dostupno na: <http://dx.doi.org/10.1097/BCO.0b013e328011fbc0>
- 85) Mosenthal AC, Livingston DH, Elcavage J, Merritt S, Stucker S. Falls: epidemiology and strategies for prevention. *J Trauma* [Internet]. 1995 svibanj [03. kolovoza 2024.]; 38:753-756. Dostupno na: <https://doi.org/10.1097/00005373-199505000-00013>
- 86) Coon MS, Best BJ. *Distal Femur Fractures*. Treasure Island (FL): StatPearls Publishing [Internet]. 2024 siječanj [10. kolovoza 2024.]; Dostupno na: <https://www.ncbi.nlm.nih.gov/books/NBK551675>
- 87) Ricci WM, Mehta S. *Orthopaedic Knowledge Update: Trauma*. AAOS EEUU: Lippincott Williams & Wilkins; 2021.
- 88) Levy BA, Zlowodzki MP, Graves M, Cole PA. Screening for extremity arterial injury with the arterial pressure index. *The American Journal of Emergency Medicine* [Internet]. 2005 rujan [10. kolovoza 2024.]; 23(5):689-695. Dostupno na: <https://doi.org/10.1016/j.ajem.2004.12.013>
- 89) Claireaux HA, Searle HK, Parsons NR, Griffin XL. Interventions for treating fractures of the distal femur in adults. *Cochrane Database Syst Rev*. [Internet]. 2022 listopad [8.

kolovoza 2024.]; 5;10(10):CD010606. Dostupno na:  
<https://doi.org/10.1002%2F14651858.CD010606.pub3>

- 90) Crist BC, Della Rocca GJ, Murtha YM. Treatment of acute distal femur fractures. *Orthopedics* [Internet]. 2008 srpanj [12. kolovoza 2024.]; 31(7):681-90. Dostupno na: <https://doi.org/10.3928/01477447-20110505-08>
- 91) Butt MS, Krikler SJ, Ali MS. Displaced fractures of the distal femur in elderly patients. Operative versus non-operative treatment. *Journal of Bone & Joint Surgery. British Volume*. 78(1):110-4. 1996.
- 92) Rosen AL, Strauss E. Primary total knee arthroplasty for complex distal femur fractures in elderly patients. *Clinical Orthopaedics and Related Research* [Internet]. 2004 kolovoz [12. kolovoza 2024.]; 425:101-5. Dostupno na: <https://doi.org/10.1097/01.blo.0000132466.65220.62>
- 93) Foster MC, Komarsamy B, Davison JN. Distal femoral fractures: a review of fixation methods. *Injury* [Internet]. 2006 veljača [12. kolovoza 2024.]; 37(2):97-108. Dostupno na: <https://doi.org/10.1016/j.injury.2005.02.015>
- 94) Roberts J. B. (1977). Management of fractures and fracture complications of femoral shaft using the ASIF compression plate. *The Journal of trauma*, 17(1), 20–28.



## **PRIVITCI**

Privitak A: Popis ilustracija

### **Slike** str.

Slika 1: Anteriorni i posteriorni prikaz desne bedrene kosti.....	2
Slika 2: Uzorak trabekularne strukture ljudske bedrene kosti.....	3
Slika 3: Hvatišta mišića u trohanternom području.....	4
Slika 4: Arterijska opskrba glave bedrene kosti.....	6
Slika 5: Podjela dijafize femura.....	7
Slika 6: Distalni dio bedrene kosti.....	8
Slika 7: Hvatišta mišića za distalni dio bedrene kosti.....	9

### **Dijagrami** str.

Dijagram 1: Klasifikacija prijeloma proksimalnog segmenta femura prema AO klasifikaciji...13	13
Dijagram 2: Klasifikacija prijeloma dijafiznog segmenta femura prema AO klasifikaciji.....	13
Dijagram 3: Klasifikacija prijeloma distalnog segmenta femura prema AO klasifikaciji.....	13
Dijagram 4: Raspodjela ispitanika prema spolu.....	29
Dijagram 5: Raspodjela pacijenata prema dijagnozi.....	30

### **Tablice** str.

Tablica 1: Raspodjela ispitanika prema dobnoj skupini.....	29
Tablica 2: Raspodjela ispitanika s prijelomom prema spolu.....	31
Tablica 3: Raspodjela ispitanika s prijelomom prema spolu.....	31
Tablica 4: Raspodjela ispitanika s prijelomom prema uzroku ozljede.....	32
Tablica 5: Prikaz razlika ukupnog rezultata ispitivanja.....	33

## **ŽIVOTOPIS**

Magdalena Majer rođena 22.09.1999. u Gospiću, republika Hrvatska. Godine 2014. završila Osnovnu školu Zrinskih i Frankopana Otočac, područna škola Švica. Nakon završene osnovne škole sam se upisala u srednju medicinsku školu u Rijeci, smjer medicinska sestra/ tehničar opće njege. 2019. godine završavam sa srednjom školom te odmah počinjem raditi u Domu zdravlja Otočac sve do danas. 2021. godine sam upisala izvanredni stručni studij sestrinstva na Fakultetu zdravstvenih studija u Rijeci.