

# UČESTALOST FRAKTURA RUČNOG ZGLOBA I GLEŽNJA KOD BOLESNIKA KOJI SU PODVRGNUTI RADIOGRAFIJI U PERIODU OD MJESEC DANA

---

**Bošnjak, Marija**

**Undergraduate thesis / Završni rad**

**2024**

*Degree Grantor / Ustanova koja je dodijelila akademski / stručni stupanj:* **University of Rijeka, Faculty of Health Studies / Sveučilište u Rijeci, Fakultet zdravstvenih studija**

*Permanent link / Trajna poveznica:* <https://um.nsk.hr/um:nbn:hr:184:735596>

*Rights / Prava:* [Attribution 4.0 International](#)/[Imenovanje 4.0 međunarodna](#)

*Download date / Datum preuzimanja:* **2025-01-26**

*Repository / Repozitorij:*

[Repository of the University of Rijeka, Faculty of Health Studies - FHSRI Repository](#)



SVEUČILIŠTE U RIJECI  
FAKULTET ZDRAVSTVENIH STUDIJA  
PREDDIPLOMSKI STRUČNI STUDIJ RADIOLOŠKA TEHNOLOGIJA

Marija Bošnjak

**UČESTALOST FRAKTURA RUČNOG ZGLOBA I GLEŽNJA KOD BOLESNIKA  
KOJI SU PODVRGNUTI RADIOGRAFIJI U PERIODU OD MJESEC DANA**

Završni rad

Rijeka, 2024.

UNIVERSITY OF RIJEKA

FACULTY OF HEALTH STUDIES

UNDERGRADUATE PROFESSIONAL STUDY OF RADIOLOGICAL TECHNOLOGY

Marija Bošnjak

**THE INCIDENCE OF WRIST AND ANKLE FRACTURES IN PATIENTS  
UNDERGOING RADIOGRAPHY OVER A ONE – MONTH PERIOD**

Final thesis

Rijeka, 2024.

Mentor rada: izv. prof. dr. sc. Melita Kukuljan, dr. med

Završni rad obranjen je dana \_\_\_\_\_ na Fakultetu zdravstvenih studija  
Sveučilišta u Rijeci, pred povjerenstvom u sastavu:

1. Ena Mršić, dr. med.
2. Maja Karić, bacc.radiol.techn.,univ.mag.admin.sanit.-viši predavač
3. izv. prof. dr. sc. Melita Kukuljan, dr. med.

# Izvešće o provedenoj provjeri izvornosti studentskog rada

Opći podatci o studentu:

Sastavnica	Fakultet zdravstvenih studija Sveučilišta u Rijeci
Studij	Preddiplomski stručni studij Radiološka Tehnologija
Vrsta studentskog rada	Završni rad
Ime i prezime studenta	Marija Bošnjak
JMBAG	0062067884

Podatci o radu studenta:

Naslov rada	UČESTALOST FRAKTURA RUČNOG ZGLOBA I GLEŽNJA KOD BOLESNIKA KOJI SU PODVRGNUTI RADIOGRAFIJI U PERIODU OD MJESEC DANA
Ime i prezime mentora	Izv. prof. Melita Kukuljan, dr. med.
Datum predaje rada	02.09.2024.
Identifikacijski br. podneska	2455898328
Datum provjere rada	15.09.2024
Ime datoteke	bosnjak_marija_zavrzni_rad.docx
Veličina datoteke	2,8M
Broj znakova	61,169
Broj riječi	9,884
Broj stranica	55

Podudarnost studentskog rada:

Podudarnost (%)	14%
-----------------	-----

Izjava mentora o izvornosti studentskog rada

Mišljenje mentora	
Datum izdavanja mišljenja	
Rad zadovoljava uvjete izvornosti	<input checked="" type="checkbox"/>
Rad ne zadovoljava uvjete izvornosti	<input type="checkbox"/>
Obrazloženje mentora (po potrebi dodati zasebno)	

Datum

Potpis mentora

17.09.2024.

Izv. prof. Melita Kukuljan, dr. med.

# Sadržaj

POPIS KRATICA.....	5
SAŽETAK.....	6
SUMMARY.....	8
1. UVOD.....	10
2. ANATOMIJA RUČNOG ZGLOBA .....	11
3. ANATOMIJA ZGLOBA GLEŽNJA.....	12
4. FRAKTURE RUČNOG ZGLOBA .....	13
4.1. Collesova fraktura.....	13
4.2. Smithova fraktura.....	14
4.3. Bartonova fraktura .....	16
4.4. Chauffeurova fraktura.....	16
4.5. Galeazzijeva fraktura.....	16
5. FRAKTURE GLEŽNJA.....	16
5.1. Klasifikacija fraktura gležnja .....	17
5.1.1. Lauge-Hansenova klasifikacija.....	17
5.1.2. Danis-Weberova klasifikacija.....	18
5.1.3. AO/OTA klasifikacija .....	18
6. TEHNIKE SNIMANJA RUČNOG ZGLOBA .....	19
6.1. PA projekcija ručnog (radiokarpalnog) zgloba .....	19
6.2. Profilna projekcija ručnog (radiokarpalnog) zgloba .....	21
6.3. Kosa projekcija ručnog zgloba u semipronaciji i semisupinaciji.....	23
7. TEHNIKE SNIMANJA ZGLOBA GLEŽNJA .....	26
7.1. AP projekcija gležnja.....	26
7.2. Profilna projekcija gležnja .....	27
8. CILJEVI I HIPOTEZE .....	29
9. ISPITANICI I METODE.....	30
9.1. Ispitanici/ Materijali .....	30
9.2. Postupak i instrumentarij .....	30
9.3. Statistička obrada podataka.....	30
9.4. Etički aspekti istraživanja.....	31
10. REZULTATI.....	32
11. DISKUSIJA .....	44
12. ZAKLJUČAK.....	47
13. LITERATURA .....	49
14. POPIS ILUSTRACIJA .....	51
14.1. Popis slika.....	51

14.2.	<i>Popis grafova</i> .....	52
15	. ŽIVOTOPIS .....	54

# POPIS KRATICA

AP projekcija - anteroposteriorna projekcija

CT - kompjuterizirana tomografija (eng. computed tomography)

KBC - Klinički bolnički centar

MR - magnetska rezonancija

PA projekcija - posteroanteriorna projekcija

PA - pronacija-abdukcija (eng. pronation abduction)

PER - pronacija-vanjska rotacija (eng. pronation external rotation)

SAD - supinacija-adukcija (eng. supination adduction)

SER - supinacija-vanjska rotacija (eng. supination external rotation)



# SAŽETAK

Ciljevi: komparirati incidenciju fraktura ručnog zgloba i gležnja, komparirati incidenciju fraktura lateralnog i medijalnog maleola gležnja, komparirati incidenciju fraktura desnog i lijevog ručnog zgloba te komparirati incidenciju jednomaleolarnih, bimeleolarnih i trimaleolarnih fraktura gležnja na Kliničkom zavodu za dijagnostičku i intervencijsku radiologiju, u Kliničkom bolničkom centru Rijeka, u jednomjesečnom razdoblju te utvrditi da li je veća incidencija fraktura gležnja nego ručnog zgloba, lateralnog maleola gležnja nego medijalnog, desnog ručnog zgloba nego lijevog, jednomaleolarnih fraktura nego bimeleolarnih i trimaleolarnih.

Ispitanici: u okviru ovog retrospektivnog istraživanja obuhvaćeni su pacijenti koji su zbog ozljeda ručnog zgloba i gležnja prošli konvencionalni radiološki pregled na Kliničkom zavodu za dijagnostičku i intervencijsku radiologiju – lokalitet Sušak, KBC-a Rijeka, u razdoblju od 1. ožujka 2024. do 1. travnja 2024. godine.

Rezultati: u periodu od mjesec dana, od 01. ožujka 2024. do 01. travnja 2024. godine, sveukupno je analizirano 450 pacijenata, pri čemu je 194 pacijenta bilo podvrgnuto konvencionalnom radiološkom pregledu ručnog zgloba, a 256 pacijenata radiološkom pregledu gležnja. Od 194 pacijenta, koji su podvrgnuti konvencionalnom radiološkom pregledu ručnog zgloba, 102 (53%) pacijenta bili su ženskog spola, a 92 (47%) muškog spola. Od 194 pacijenta, koji su podvrgnuti konvencionalnom radiološkom pregledu ručnog zgloba, 85 (43,81%) pacijenata imalo je frakturu ručnog zgloba, a 109 (56,19%) bilo je bez frakture. Od ukupno 85 pacijenata s frakturom ručnog zgloba, 49 (58%) pacijenata imalo je frakturu lijevog ručnog zgloba, a 36 (42%) pacijenata frakturu desnog ručnog zgloba. Od 256 pacijenta, koji su podvrgnuti konvencionalnom radiološkom pregledu gležnja, 130 (51%) pacijenata bilo je ženskog spola, a 126 (49%) muškog spola. Od 256 pacijenta, koji su podvrgnuti konvencionalnom radiološkom pregledu gležnja, 60 (23,44%) pacijenata imalo je frakturu gležnja, a 196 (76,56%) bilo je bez frakture. Od ukupno 60 pacijenata s frakturom gležnja, 34 (57%) pacijenata imalo je frakture lijevog gležnja, a 26 (43%) pacijenata frakture desnog gležnja. Kod pacijenata s frakturom gležnja 62% imalo je frakturu lateralnog maleola, a 38% imalo je frakturu medijalnog maleola. Jednomaleolarne frakture pokazale su najveću incidenciju (43,33%), zatim slijede bimeleolarne (8,33%) te trimaleolarne (4%) frakture.

Zaključak: rezultati se podudaraju s rezultatima drugih sličnih studija, potvrđujući većinu ključnih nalaza, osim što ovi rezultati sugeriraju da frakture desnog ručnog zgloba nisu

značajno češće od fraktura lijevog. Potvrđeno je kako je veća incidencija fraktura gležnja nego fraktura ručnog zgloba, fraktura lateralnog nego medijalnog maleola, jednomaleolarnih fraktura u odnosu na bimaleolarne i trimaleolarne. Preporučuje se daljnje istraživanje kako bi se razmotrili drugi faktori koji bi mogli utjecati na učestalost fraktura.

Ključne riječi: fraktura gležnja, fraktura ručnog zgloba, incidencija, radiografija

# SUMMARY

**Aim:** To compare the incidence of wrist and ankle fractures, compare the incidence of lateral and medial malleolus fractures, compare the incidence of right and left wrist fractures, and compare the incidence of unimalleolar, bimalleolar, and trimalleolar fractures at the Clinical Department of Diagnostic and Interventional Radiology, at the Clinical Hospital Center Rijeka, over a one-month period, and determine whether the incidence of ankle fractures is higher than wrist fractures, lateral malleolus fractures higher than medial malleolus fractures, right wrist fractures higher than left, and unimalleolar fractures higher than bimalleolar and trimalleolar fractures.

**Respondents:** This retrospective study included patients who underwent conventional radiological examinations of the wrist and ankle due to injuries at the Clinical Department of Diagnostic and Interventional Radiology - Sušak location, Clinical Hospital Center Rijeka, in the period from March 1, 2024, to April 1, 2024.

**Results:** Over the one-month period, from March 1, 2024, to April 1, 2024, a total of 450 patients were analyzed, of which 194 patients underwent conventional radiological examination of the wrist, and 256 patients underwent radiological examination of the ankle. Of the 194 patients who underwent conventional radiological examination of the wrist, 102 (53%) were female, and 92 (47%) were male. Of the 194 patients who underwent conventional radiological examination of the wrist, 85 (43.81%) had a wrist fracture, and 109 (56.19%) were without fracture. Of the total 85 patients with a wrist fracture, 49 (58%) had fractures of the left wrist, and 36 (42%) had fractures of the right wrist. Of the 256 patients who underwent conventional radiological examination of the ankle, 130 (51%) were female, and 126 (49%) were male. Of the 256 patients who underwent conventional radiological examination of the ankle, 60 (23.44%) had an ankle fracture, and 196 (76.56%) were without fracture. Of the total 60 patients with an ankle fracture, 34 (57%) had fractures of the left ankle, and 26 (43%) had fractures of the right ankle. Among patients with an ankle fracture, 62% had fractures of the lateral malleolus, and 38% had fractures of the medial malleolus. Unimalleolar fractures showed the highest incidence (43.33%), followed by bimalleolar (8.33%) and trimalleolar fractures (4%).

**Conclusion:** The results are consistent with other similar studies, confirming most of the key findings, except that these results suggest that fractures of the right wrist are not significantly more common than fractures of the left wrist. It has been confirmed that the

incidence of ankle fractures is higher than wrist fractures, lateral malleolus fractures are more frequent than medial malleolus fractures, and unimalleolar fractures have a higher incidence compared to bimalleolar and trimalleolar fractures. Further research is recommended to consider other factors that may influence the incidence of fractures.

Keywords: ankle fracture, incidence, radiography, wrist fracture

# 1. UVOD

Ručni zglob je jedan od ključnih zglobova koji omogućuju funkcionalnost u svakodnevnim aktivnostima, ali je istovremeno posebno sklon traumatskim ozljedama. Kada dođe do takvih ozljeda, nužno je brzo i adekvatno liječenje, pri čemu je precizna dijagnoza vrste ozljede od najveće važnosti. S obzirom na to da klinička evaluacija nije uvijek dovoljna za procjenu opsega oštećenja, radiološki pregledi postaju neizostavan alat za postavljanje točne dijagnoze. Prvi korak u radiološkoj evaluaciji, posebno pri sumnji na frakture kostiju i zglobova, jest konvencionalna radiografija. U slučajevima kada klinička slika i radiološki nalazi nisu usklađeni, a imajući na umu da lažno negativni rezultati mogu doseći i do 40%, potrebna je daljnja radiološka obrada. U tom kontekstu, kompjuterizirana tomografija (CT) je prvi izbor, dok se magnetska rezonancija (MR) koristi iznimno. (1)

Gležanj je jedan od najčešće ozlijeđenih zglobova, s procijenjenom incidencijom fraktura gležnja od približno 187 slučajeva na 100 000 ljudi godišnje. Učestalost ovih fraktura raste u razvijenim zemljama, što se može povezati s porastom broja ljudi koji se bave sportom, uključujući sve aktivnije starije pacijente. Većina fraktura gležnja su maleolarne frakture. Od njih, otprilike 60% do 70% su unimaleolarne frakture, pri čemu je lateralni maleol najčešće zahvaćen. Bimaleolarne frakture čine 15% do 20% slučajeva, dok su trimaleolarne frakture relativno rijetke, s udjelom od 7% do 12%. Incidencija fraktura gležnja slična je kod oba spola, iako je nešto veća kod mlađih muškaraca i starijih žena. (2)

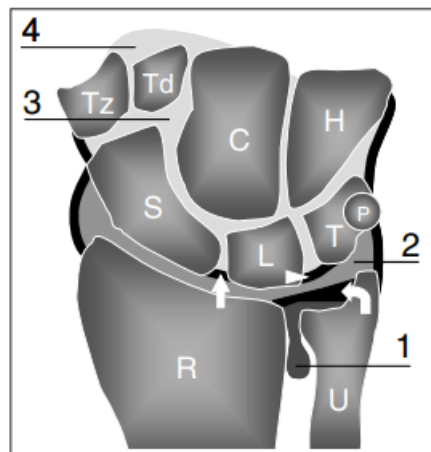
Glavni cilj ovog istraživanja bio je analizirati učestalost fraktura ručnog zgloba i gležnja kod pacijenata koji su zbog sumnje na frakturu podvrgnuti radiografiji u periodu od jednog mjeseca. Ostali ciljevi uključuju ispitivanje različitih demografskih i kliničkih čimbenika ciljne skupine pacijenata. Konkretno, istraživanje će se fokusirati na utvrđivanje incidencije fraktura ručnog zgloba i gležnja u odnosu na dob i spol pacijenta, kao i na utvrđivanje mehanizma nastanka frakture te te lateralizaciju, odnosno stranu zahvaćenog ručnog zgloba ili gležnja (lijevi ili desni). Nadalje, frakture će biti klasificirane prema anatomskoj lokalizaciji. Za ručni zglob, ovo uključuje izolirane frakture distalnog dijela radijusa, izolirane frakture distalnog dijela ulne, kombinirane frakture distalnog dijela radijusa i ulne te intraartikularne i ekstraartikularne frakture. Frakture gležnja će biti klasificirane kao jednomaleolarne, pri čemu će se posebno analizirati incidencija fraktura lateralnih i medijalnih maleola, zatim kao bimaleolarne i trimaleolarne frakture. Ove detaljne analize pružit će sveobuhvatan pregled

tipova fraktura i njihove učestalosti, s ciljem boljeg razumijevanja epidemiologije ovih ozljeda. (3,4,5)

## 2. ANATOMIJA RUČNOG ZGLOBA

Ručni zglob se dijeli na tri zglobna područja: distalni radioulnarni, radiokarpalni i mediokarpalni. Karpometakarpalni zglobovi čine distalnu granicu ručnog zgloba. Kostí koje čine ručni zglob uključuju distalni radijus, ulnu, karpalne kosti i metakarpalne kosti. (6)

Ručni zglob se sastoji od osam karpalnih kostiju raspoređenih u dva reda: proksimalni i distalni. Proksimalni red čine čunasta kost ili *os scaphoideum*, polumjesečasta kost ili *os lunatum*, trokutasta kost ili *os triquetrum* i graškasta kost ili *os pisiforme* (od lateralne prema medijalnoj strani). Distalni red čine trapezna kost ili *os trapezium*, trapezoidna kost ili *os trapezoideum*, glavičasta kost ili *os capitatum* i kukasta kost ili *os hamatum*. Raspored karpalnih kostiju formira ventralnu konkavnost koja se, zajedno s poprečnim karpalnim ligamentom, pretvara u osteofibrozni tunel poznat kao karpalni tunel. Pokreti ručnog zgloba ostvaruju se kroz zajedničko djelovanje radiokarpalnog i mediokarpalnog zgloba: fleksija i ekstenzija proizvode se podjednako u radiokarpalnom i mediokarpalnom zglobu, dok radijalna i ulnarna devijacija zapešća u većoj meri uključuje mediokarpalni zglob. (7)



**Slika 1.** Koronarni presjek kroz zapešće i prikaz odnosa između karpalnih kostiju i ručnog zgloba (Izvor: Bianchi, S., Martinoli, C. (2007). Wrist. In: Ultrasound of the Musculoskeletal System. Medical Radiology. Springer, Berlin, Heidelberg. [https://doi.org/10.1007/978-3-540-28163-4\\_10](https://doi.org/10.1007/978-3-540-28163-4_10))

Distalni radioulnarni zglob povezuje glavu ulne ili *caput ulne* s ulnarnim urezom ili *incisuram ulnaris* na distalnom dijelu radijusa. Između glave ulne i karpusa umetnut je *discus articularis*, trokutasta vezivnohrskavična pločica koja razdvaja donji radioulnarni od radiokarpalnog zgloba. Ovaj zglob omogućuje pokrete pronacije i supinacije šake. (7)

Mediokarpalni zglob nalazi se između proksimalnog i distalnog reda karpalnih kostiju. Njegova kapsula povezuje proksimalni i distalni red i ojačana je velikim brojem intrinzičnih ligamenata. Mediokarpalni zglob poboljšava opseg pokreta radiokarpalnog zgloba, a posebno poboljšava hvat ruke. Distalnije, karpometakarpalni zglobovi povezuju baze metakarpalnih kostiju s distalnim redom karpalnih kostiju. (7)

Radiokarpalni zglob, poznat i kao pravi "zglob šake," je kondiloidni sinovijalni zglob smješten između distalnog kraja radijusa i karpalnih kostiju. U ovom zglobu, konkavna zglobna površina formirana je zglobnom plohom radijusa (*facies articularis carpea*), dok konveksnu zglobnu plohu tvore prve tri kosti proksimalnog reda karpusa: os scaphoideum, os lunatum i os triquetrum. Os pisiforme kao četvrta kost u tome ne sudjeluje. *Discus articularis* ili trokutasta vezivnohrskavična pločica, koja se nalazi između ulne i karpalnih kostiju, dopunjava konkavnu zglobnu plohu radijusa ili palčane kosti. Kapsula radiokarpalnog zgloba pričvršćena je na distalni rub radijusa i ulne te na proksimalni red karpalnih kostiju i ojačana je ekstrinzičnim karpalnim ligamentima. (7)

### 3. ANATOMIJA ZGLOBA GLEŽNJA

Zglob gležnja čine tibija (goljениčna kost), fibula (lisna kost) i talus (gležanjсka kost). Medijalni maleol je koštana izbočina koja se nalazi na unutarnjem (medijalnom) dijelu distalnog kraja tibije. Lateralni maleol je koštana izbočina na distalnom kraju fibule. Stražnji rub distalne tibije u medicinskom žargonu se naziva stražnji maleol, mada to nije anatomski pojam. (8)

Talus se može podijeliti na glavu, vrat i trup. Zbog svoje jedinstvene uloge u pokretljivosti stopala i gležnja, velik dio talusa prekriven je zglobnom hrskavicom. Glava talusa prekrivena je hijalinskom hrskavicom i uzglobljava se s čunastom kosti ili *os naviculare* na svojoj distalnoj strani putem konveksne zglobne plohe za čunastu kost *facies articularis navicularis*. Glava talusa se također uzglobljava s petnom kosti ili *os calcaneus* preko prednje zglobne plohe *facies articularis calcanea anterior*. Trup talusa uzglobljava se s petnom kosti

ili *os calcaneus* inferiorno, putem zglobne plohe koja se zove *facies articularis calcanea posterior*. Nadalje, trup talusa superiorno ima konveksno zglobno tijelo za artikulaciju sa skeletom potkoljenice koje se zove *trochlea tali*. Stražnji nastavak trupa talusa, *processus posterior tali* sastoji se od medijalne i lateralne kvržice koje formiraju žlijeb kroz koji prolazi tetiva mišića dugog pregibača palca, *sulcus tendinis m. flexoris hallucis longi*. Vrat je dio koji povezuje glavu i trup i nema zglobnu površinu ili hrskavicu. (8)

## 4. FRAKTURE RUČNOG ZGLOBA

Prijelomi distalnog radijusa spadaju među najčešće prijelome u traumatologiji, čineći otprilike 20% svih prijeloma. Incidencija ovih prijeloma raste s produljenjem životnog vijeka, što povećava broj pacijenata u riziku od ovih ozljeda. Najveća učestalost prijeloma distalnog radijusa javlja se kod mladih odraslih i starijih osoba. Dok se neki prijelomi distalnog radijusa mogu liječiti imobilizacijom, mnogi zahtijevaju kiruršku intervenciju.

Važno je napomenuti da su prijelomi distalnog radijusa povezani s brojnim komplikacijama i komorbiditetima, uključujući osteoporozu, kompleksni regionalni bolni sindrom i akutni sindrom karpalnog tunela. Stoga je ključno da zdravstveni djelatnici, osim što se usmjere na dijagnozu i odgovarajuće liječenje ovih prijeloma, budu također sposobni prepoznati i upravljati mogućim komplikacijama koje mogu značajno utjecati na funkcionalnost i kvalitetu života pacijenata. (9)

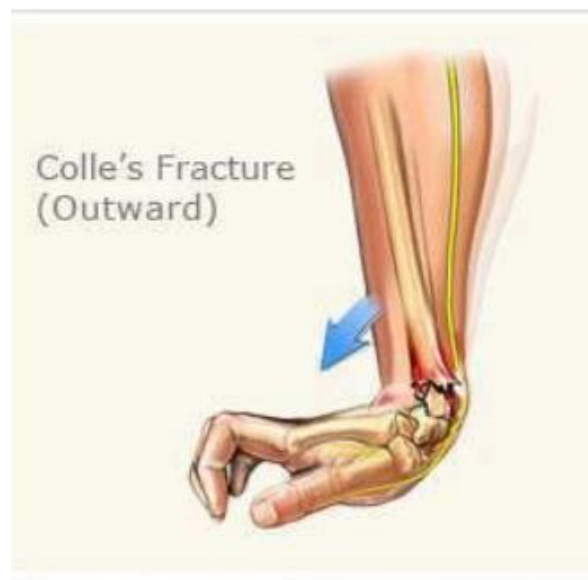### 4.1. Collesova fraktura

Najčešći tip prijeloma zapešća prvi je opisao Abraham Colles 1814. godine. (10) Collesov prijelom definira se kao prijelom distalnog dijela radijusa s dorzalnom kominuacijom, dorzalnom angulacijom, dorzalnim pomakom, skraćanjem radijusa i pridruženim prijelomom stiloidnog nastavka ulne. Pojam Collesov prijelom često se koristi eponimno za distalni prijelom s dorzalnom angulacijom. Collesov prijelom najčešće je uzrokovan padom na ispruženu ruku s ručnim zglobom u dorzifleksiji. Ozbiljnost ozljede obično se određuje prema položaju ručnog zgloba u trenutku ozljede, kao i prema jačini traume. Napetost na volarnoj strani ručnog zgloba uzrokuje savijanje i kompresivne sile. Kao rezultat tih sila kroz ručni zglob, dolazi do dorzalnog pomaka i kominuacije. (11)



Radiografija ručnog zgloba je osnovni dijagnostički postupak za detekciju i određivanje tipa frakture, što je preduvjet za planiranje strategije liječenja. Posterioanteriorne (PA) i profilne (LL) projekcije predstavljaju standardne radiograme ručnog zgloba. CT skeniranje je uglavnom indicirano za detaljniju procjenu intraartikularnih fraktura u cilju boljeg planiranja kirurškog zahvata. MR se ne preporuča kao početna dijagnostička metoda, ali je iznimno korisna za procjenu ligamentarnih ili mekotkivnih ozljeda. (11)

Komplikacije Collesovih prijeloma mogu uključivati: nepravilno zarastanje koje može dovesti do neestetske deformacije, trajno pomicanje karpusa u odnosu na donji radijalni fragment, skraćenje radijusa, što može utjecati na funkciju ruke, disocijaciju donjeg radioulnarnog zgloba uz dorzalnu prominenciju glave ulne, ukočenost zapešća i podlaktice, koja može ograničiti pokretljivost te ukočenost ramena, koja može nastati kao posljedica promjena u funkciji gornjeg ekstremiteta. (11)



**Slika 2.** Collesova fraktura- preuzeto s javne domene interneta

#### 4.2. *Smithova fraktura*

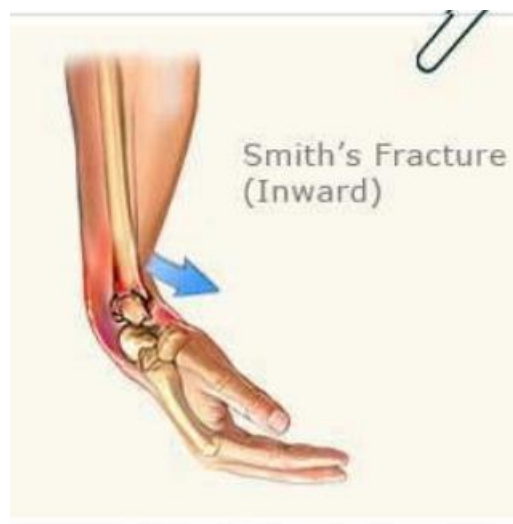Smithova fraktura, poznata i kao Goyrandova fraktura, je prijelom distalnog radijusa s volarnom angulacijom distalnog fragmenta. Ova vrsta prijeloma je ekstraartikularni transverzalni prijelom i može se smatrati obrnutim Collesovim prijelomom. U nekim slučajevima, termin Smithova fraktura se koristi i za opis intraartikularnih prijeloma s volarnom dislokacijom (koji se ponekad nazivaju obrnuti Bartonov prijelom). (12)

Smithove frakture čine manje od 3% svih prijeloma radijusa i ulne te imaju bimodalnu distribuciju: najčešće su kod mlađih muškaraca i starijih žena. Ovi prijelomi najčešće nastaju na jedan od dva načina: padom na volarno flektirani dorzum šake ili izravnim udarcem u stražnji dio ručnog zgloba. (12)

Frakture se mogu podijeliti u tri tipa. Tip I je ekstraartikularna transverzalna fraktura distalnog radijusa. To je najčešća vrsta Smithove frakture i javlja kod 85% populacije. Tip II je intraartikularna kosa fraktura koja je ekvivalentna obrnutoj ili volarnoj Bartonovoj frakturi, a javlja se kod 13% populacije. Tip III je ekstraartikularni (jukstaartikularni) kosi prijelom koji je jako rijedak i javlja se samo u 2% populacije. (12)

Za detekciju i karakterizaciju frakture i u ovom slučaju najčešće su dovoljni standardni radiogrami ručnog zgloba. (12)

Linija prijeloma obično je vidljiva, iako se kod impaktiranih fraktura ili onih bez pomaka vrlo često ne vidi. U tom slučaju najčešći znakovi frakture su prekid konture kortikalisa ili blaži deformitet frakturiranog dijela kosti. U intraartikularnim prijelomima (tip II) treba procijeniti stupanj denivelacije frakturnih ulomaka zglobne ploštine i razmak između njih. U tom slučaju najviše dijagnostičkih informacija daje CT. (12)



**Slika 3.** Smithova fraktura –preuzeto s javne domene interneta.

### 4.3. *Bartonova fraktura*

Bartonova fraktura je fraktura distalnog radijusa, koja zahvaća zglobnu površinu radijusa (intraartikularna). Udružena je sa subludacijom. Postoje dva tipa Bartonove frakture, dorzalna i palmarna. Dorzalna podrazumijeva pomak distalnog fragmenta prema dorzalno, a palmarna prema volarno. Mehanizam nastanka dorzalne Bartonove frakture je pad na ispruženu ruku kada udarac pogađa dlan i uzrokuje kompresiju na dorzalnom rubu zglobne površine radijusa. Palmarna se rijetko javlja, nastaje zbog sile koja djeluje na dorzalnu stranu dlana, obično pri padu na ispruženu ruku s palmarnom fleksijom. (14)

### 4.4. *Chauffeurova fraktura*

Chauffeurova fraktura, također poznata kao Hutchinsonova je intraartikularna fraktura radijalnog stiloidnog nastavka. Ova fraktura nastaje ili uslijed izravne traume, obično udarca u stražnji dio ručnog zgloba, ili zbog prisilne dorzalne fleksije i abdukcije. (15)

### 4.5. *Galeazzijeva fraktura*

Galeazzijev prijelom je prijelom srednje ili distalne trećine radijusa povezan s dislokacijom ili sublukacijom distalnog radioulnarnog zgloba. Galeazzijeva fraktura prvenstveno se susreće kod djece, s najvećom incidencijom u dobi od 9-12 godina. U odraslih se procjenjuje da čini ~7% prijeloma podlaktice. Galeazzijeva fraktura nastaje uslijed pada na ispruženu ruku s podlakticom u pronaciji. (16)

## 5. FRAKTURE GLEŽNJA

Frakture distalne fibule najčešći su tip frakture gležnja i obično su rezultat inverzijske ozljede s rotacijom ili bez nje. Ozljede gležnja, kao i mnogi prijelomi, imaju bimodalnu raspodjelu. Mladi pacijenti javljaju se nakon ozljeda u relativno visokoenergetskoj traumi (npr. prometna nesreća, sportska ozljeda), dok se stariji pacijenti pojavljuju nakon manje traume (npr. običan pad). Većina pacijenata javlja se nakon epizode traume s bolovima u gležnju, oteklinom i nemogućnošću podnošenja vlastite težine. Radiografsko snimanje indicirano je u slučaju sumnje na frakturu ili luksaciju, koja se postavlja na osnovu kliničkog pregleda. Za postavljanje dijagnoze potrebno je učiniti standardne radiograme gležnja, koje podrazumijevaju snimanje u dvije projekcije, u anteroposteriornoj (AP) i profilnoj (LL). (17)

Većina ozljeda gležnja nastaje zbog inverzijske ozljede. Čista inverzijska ozljeda rezultirat će primjenom napetosti na potporna meka tkiva bočnog dijela gležnja, osobito na bočni kolateralni ligament. To rezultira ili čistom ozljedom ligamenta (potpuno ili djelomično puknuće) ili avulzijom vrha fibule (lateralni maleol). Avulzijske ozljede ne uključuju sindezmoz i gležanj ostaje stabilan. U nekim slučajevima inverzija u kombinaciji s rotacijom dovodi do složenije ozljede. (17)

### *5.1. Klasifikacija fraktura gležnja*

Usporedba Pottove i Lauge-Hansenove klasifikacije s modernim deskriptivnim sustavima pokazuje da su potonji superiorni u pogledu preciznosti, reproducibilnosti i kliničke primjene. Dok Pottova klasifikacija pruža opći pregled ozljede, deskriptivni sustavi omogućuju detaljniju analizu anatomskih lezija, što je ključno za individualizaciju liječenja i prognozu. (18,19,20)

#### *5.1.1. Lauge-Hansenova klasifikacija*

Inovativni pristup danskog radiologa Niel Lauge-Hansena u proučavanju prijeloma gležnja, koji se temelji na analizi svježe amputiranih udova, doveo je do razvoja detaljnog klasifikacijskog sustava. Ovaj sustav, uzimajući u obzir položaj stopala i smjer sile u trenutku ozljede, dijeli prijelome u četiri glavne kategorije, omogućavajući precizniju analizu mehanizma nastanka prijeloma. (21)

Prva kategorija, supinacija-vanjska rotacija (SER, eng. supination external rotation), uključuje četiri stupnja. U prvom stupnju dolazi do povrede prednje tibiofibularne sveze, dok se u drugom stupnju javlja kosa ili spiralna fraktura distalnog dijela fibule. Ako se sila poveća, treći stupanj može uzrokovati ozljedu stražnje tibiofibularne sveze ili frakturu stražnjeg maleola, dok četvrti stupanj obuhvaća frakturu medijalnog maleola ili ozljedu deltoidnog ligamenta (21).

Druga kategorija, supinacija-adukcija (SAD, engl. supination adduction), obuhvaća dva stupnja. U prvom stupnju, najčešće su zahvaćeni lateralni i medijalni maleol te odgovarajući ligamenti. U drugom stupnju, dolazi do poprečnog loma lateralnog maleola ili avulzije lateralnih ligamenata, odnosno vertikalnog loma medijalnog maleola ili ozljede deltoidnog ligamenta. (21)

Treća kategorija, pronacija-vanjska rotacija (PER, engl. pronation external rotation), podijeljena je u četiri stupnja. Prvi stupanj dovodi do puknuća deltoidnog ligamenta ili do

avulzijske frakture medijalnog maleola. U drugom stupnju nastaje ozljeda prednje tibiofibularne sveze, dok u trećem dolazi do kose ili spiralne frakture fibule. Četvrti stupanj karakteriziran je frakturom stražnjeg maleola ili ozljedom stražnje tibiofibularne sveze. (21)

Četvrta kategorija, pronacija-abdukcija (PA, engl. pronation abduction), sastoji se od tri stupnja. Prvi stupanj obuhvaća frakturu medijalnog maleola, dok se u drugom stupnju javlja ozljeda prednje tibiofibularne sveze. Treći stupanj karakterizira poprečna ili multifragmentarna fraktura fibule. (21)

### *5.1.2. Danis-Weberova klasifikacija*

Weberova klasifikacija prijeloma gležnja (ili Danis-Weberova klasifikacija) jednostavan je sustav za klasifikaciju lateralnih maleolarnih prijeloma, koja se odnosi na razinu prijeloma u odnosu na skočni zglob, posebno distalnu tibiofibularnu sindezmozu. Ima ulogu u određivanju liječenja. Weber A-fraktura je ispod sindezmoze, Weber B-fraktura je na sindezmozi, a Weber C-fraktura je iznad sindezmoze. Kod Weberovih prijeloma B i C sindezmoza može biti pokidana (djelomično ili potpuno). To rezultira širenjem distalnog tibiofibularnog zgloba. (17)

Liječenje ovisi o vrsti prijeloma distalne fibule koja je odraz težine prijeloma i okolnih ligamentarnih struktura.

### *5.1.3. AO/OTA klasifikacija*

U suradnji, AO (Arbeitsgemeinschaft für Osteosynthesefragen) i OTA (Orthopaedic Trauma Association) su razvili proširenu verziju Danis-Weberove klasifikacije gležnja. Ova klasifikacija omogućuje sustavno razvrstavanje prijeloma dugih kostiju prema mjestu, topografiji i opsegu ozljede, koristeći radiografske kriterije. Lokacija loma u odnosu na ligamentni spoj koji spaja dvije kosti potkoljenice (sindesmozu) služi kao kriterij za klasifikaciju fraktura: ispod sindesmoze (Danis-Weber tip A), u razini sindesmoze (Danis-Weber tip B) i iznad sindesmoze (Danis-Weber tip C) (21).

Tip A frakture, uzrokovane adukcijskim ili inverzijskim silama, obuhvaćaju A1 lezije koje predstavljaju izolirane lateralne ozljede, poput avulzijske frakture fibule ili rupture lateralnog ligamenta, pri čemu sindesmoza ostaje neoštećena, a zglob stabilan. A2 lezije uključuju kombinirane lateralne i medijalne ozljede, nastale uslijed jače inverzije, što rezultira

disrupcijom prednje kapsule, pomakom fibule i varus subluksacijom talusa, uz vidljivu nestabilnost na stres radiografiji. Dodatnom inverzijom može doći do subluksacije talusa, što zglob čini nestabilnim unatoč očuvanoj kongruenciji. Uz dodatno aksijalno opterećenje može nastati vertikalna fraktura medijalnog maleola, praćena oštećenjem hrskavice, što pogoršava prognozu (22).

Tip B lezije obuhvaćaju prijelome fibule u razini sindesmoze i dijele se na tri skupine prema stupnju nestabilnosti. B1 lezije predstavljaju izolirane prijelome lateralnog maleola bez medijalne ozljede, pri čemu sindesmoza ostaje neoštećena, a zglob stabilan. B2 lezije uključuju prijelome lateralnog maleola uz prisutnost medijalnih ozljeda, što rezultira nestabilnim zglobom i zahtijeva složenije liječenje. B3 lezije obuhvaćaju ozljede na lateralnoj, medijalnoj i stražnjoj strani zgloba, s izraženom nestabilnošću koja zahtijeva kiruršku intervenciju (22).

Tip C frakture uključuju ozljedu fibule iznad sindesmoze, što često uzrokuje rupturu sindesmoze i dovodi do nestabilnosti zgloba. C1 lezije su jednostavni prijelomi fibule s neoštećenim medijalnim dijelom, dok prisutnost prijeloma na medijalnoj ili stražnjoj strani rezultira različitim stupnjevima nestabilnosti. C2 lezije su multifragmentarni prijelomi fibule, koji mogu biti povezani s medijalnim ili lateralnim ozljedama. Ozljede C3 tipa zahvaćaju gornji dio fibule ili zglob koji spaja fibulu i tibiju, a mogu uključivati i oštećenja unutarne i vanjske strane gležnja.

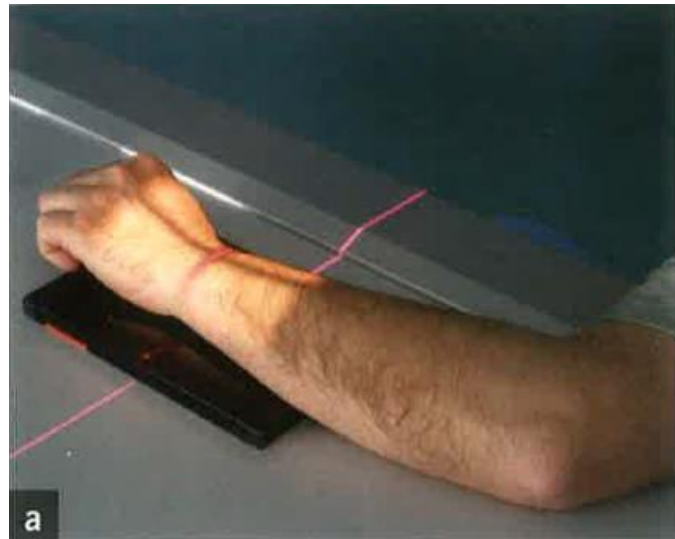
## 6. TEHNIKE SNIMANJA RUČNOG ZGLOBA

### 6.1. *PA projekcija ručnog (radiokarpalnog) zgloba*

PA radiografija (posteroanteriorna) ručnog zgloba potrebna je iz bezbroj razloga uključujući, ali ne ograničavajući se na traumu, sumnju na infektivne procese, ozljede distalnog radijusa i ulne, sumnju na artropatiju ili čak sumnju na strana tijela. Radiografija ručnog zgloba je česta u odjelima hitne pomoći i često je povezana s padom na ispruženu ruku, a te ozljede su poprilično bolne. (23)

Pacijent je pozicioniran tako da sjedi pored radiografskog stola, a ruka koja se snima je, ako je moguće, savijena pod kutom od devedeset stupnjeva. Ruka je dlanom položena na receptor slike. Prsti su semiflektirani kako bi se metakarpofalangealni zglobovi podignuli od podloge da bi ručni zglob bolje prianjao uz podlogu. Rame, lakat i ručni zglob trebaju biti u

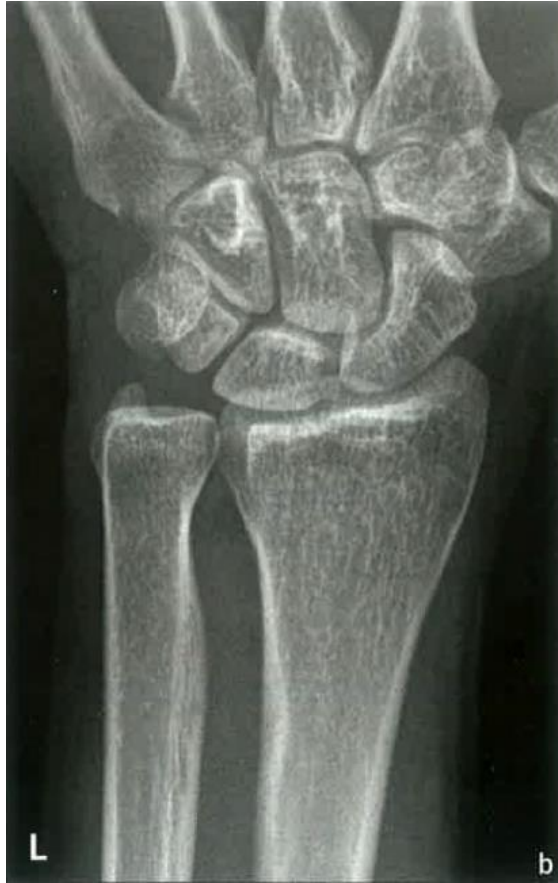transverzalnoj ravnini, okomiti na središnju zraku. Ručni zglob i lakat trebaju biti u visini ramena kako bi radijus i ulna bili paralelni, u suprotnom bi, spuštanjem ramena došlo do križanja radijusa i ulne i relativnog skraćivanja radijusa. Centralna zraka je okomita i usmjerena na zglobnu pukotinu koja se nalazi jedan centimetar proksimalno od spojnice stiloidnih nastavaka ulne i radijusa. (23,24)



**Slika 4.** Položaj ručnog zgloba kod snimanja (Izvor: Miletić D. Skeletna radiografija. Glosa. Rijeka. 2008. )

Centralna točka receptora slike je mediokarpalna regija. Kolimacija snopa lateralno se proteže do rubova kože, distalno do sredine metakarpalnih kostiju i proksimalno uključuje jednu četvrtinu distalnog radijusa i ulne. Veličina receptora slike je 13×18 centimetara ili 18×24 centimetara za jednu ili dvije ekspozicije. Format receptora orijentiran je vertikalno na smjer podlaktice i šake. Ekspozicijski parametri uključuju 50-60 kV i 3-5 mAs. Udaljenost između izvora rendgenskih zraka i detektora je 100 centimetara. Rešetka se ne koristi. (23,24)

Tehnička procjena radiograma obuhvaća prikaz distalnih okrajaka radijusa i ulne, kostiju karpusa i proksimalnih polovica metakarpalnih kostiju bez rotacije. Postoji samo manja superpozicija baza metakarpalnih kostiju. Artikulacija između distalnog radijusa i ulne je otvorena ili ima vidljivu malu superimponaciju. (23,24)




**Slika 5.** PA radiogram ručnog zgloba (Izvor: Miletić D. Skeletna radiografija. Glosa. Rijeka. 2008.)

## *6.2. Profilna projekcija ručnog (radiokarpalnog) zgloba*

Kod profilne projekcije pacijent je pozicioniran tako da sjedi pored radiografskog stola, a ruka koja se snima je flektirana u zglobu lakta pod kutom od devedeset stupnjeva, tako da su podlaktica i šaka ulnarnim rubom postavljene na podlogu. Rame, lakat i ručni zglob trebaju biti u transverzalnoj ravnini, okomiti na centralnu zraku. Ručni zglob i lakat trebaju biti u visini ramena kako bi radijus i ulna bili paralelni, u suprotnom bi, spuštanjem ramena došlo do križanja radijusa i ulne i relativnog skraćivanja radijusa. (24,25)

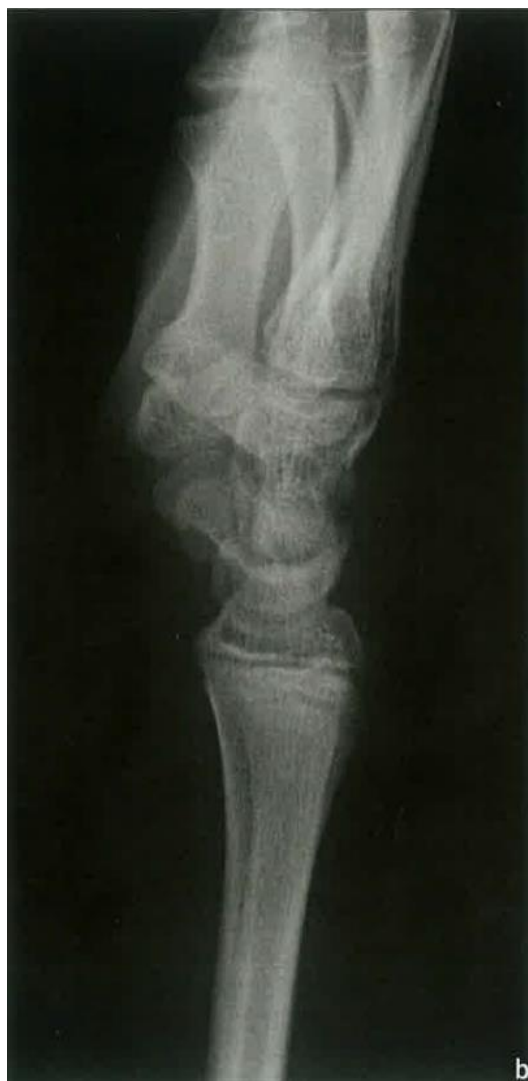



**Slika 6.** Položaj ručnog zgloba kod snimanja (Izvor: Miletić D. Skeletna radiografija. Glosa. Rijeka. 2008.)

Centralna točka receptora slike je mediokarpalna regija. Kolimacija snopa lateralno se proteže do rubova kože, distalno do sredine metakarpalnih kostiju i proksimalno uključuje jednu četvrtinu distalnog radijusa i ulne. Veličina receptora slike je  $13 \times 18$  centimetara ili  $18 \times 24$  centimetara za jednu ili dvije ekspozicije. Format receptora orijentiran je vektikalno na smjer podlaktice i šake. Ekspozicijski parametri uključuju 50-60 kV i 3-5 mAs. Udaljenost između izvora rendgenskih zraka i detektora je 100 centimetara. Rešetka se ne koristi. (24,25)

Tehnička procjena radiograma obuhvaća prikaz distalnih okrajaka radijusa i ulne, kostiju karpusa i proksimalnih polovica metakarpalnih kostiju, a radiokarpalna zglobna pukotina se mora jasno prikazati. Karpalne kosti su međusobno u superpoziciji, kao i radijus i ulna, a ulnarni stiloid može se vidjeti posteriorno. (24,25)




**Slika 7.** Profilni radiogram ručnog zgloba (Izvor: Miletić D. Skeletna radiografija. Glosa. Rijeka. 2008.)

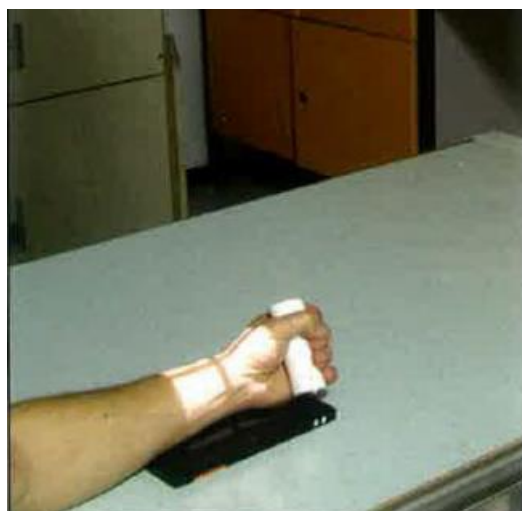### *6.3. Kosa projekcija ručnog zgloba u semipronaciji i semisupinaciji*

Kosa projekcija ručnog zgloba korisna je za bolju procjenu prijeloma čunaste kost ili *os scaphoideum* te suptilnih distalnih radijalnih prijeloma. (26)

Kod kose projekcije pacijent je pozicioniran tako da sjedi pored radiografskog stola, a lakat je u djelomičnoj fleksiji. Kod projekcije ručnog zgloba u semipronaciji potrebno je učiniti pronaciju na ulnarnom rubu pod kutem od oko 45 stupnjeva prema podlozi. Kod projekcije u semisupinaciji potrebno je učiniti supinaciju pod kutem od 45 stupnjeva prema podlozi. (24,26)



**Slika 8.** Položaj ručnog zgloba kod snimanja u semipronaciji (Izvor: Miletić D. Skeletna radiografija. Glosa. Rijeka. 2008.)

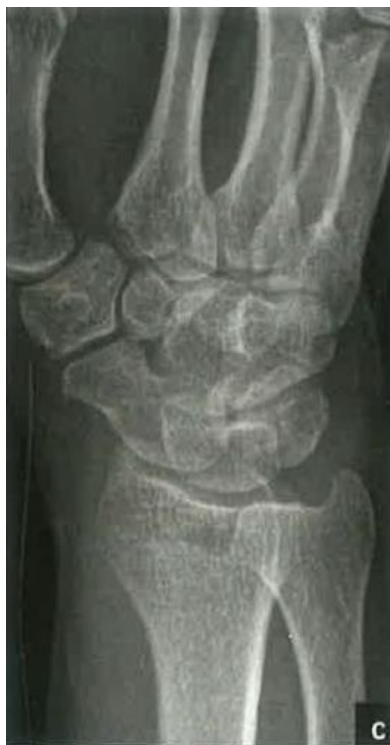

**Slika 9.** Položaj ručnog zgloba kod snimanja u semisupinaciji (Izvor: Miletić D. Skeletna radiografija. Glosa. Rijeka. 2008.)

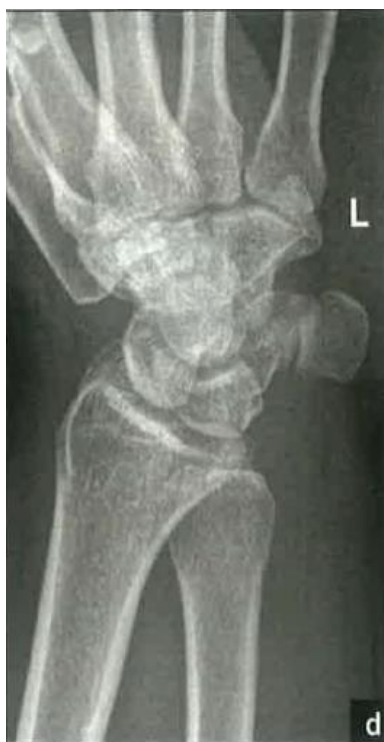Centralna točka receptora slike je mediokarpalna regija. Kolimacija snopa lateralno se proteže do rubova kože, distalno do sredine metakarpalnih kostiju i proksimalno uključuje jednu četvrtinu distalnog radijusa i ulne. Veličina receptora slike je 13×18 centimetara ili 18×24 centimetara za jednu ili dvije ekspozicije. Format receptora orijentiran je vektikalno na smjer podlaktice i šake. Ekspozicijski parametri uključuju 50-60 kV i 3-5 mAs. Udaljenost između izvora rendgenskih zraka i detektora je 100 centimetara. Rešetka se ne koristi. (24,26)

Tehnička procjena radiograma kod semipronacije obuhvaća dobar prikaz čunaste kosti ili *os scaphoideum* te trapezne kosti ili *os trapezium*, distalnog dijela radijusa i ulne i proksimalnih polovica metakarpalnih kostiju. Kod semisupinacije dobro se prikažu kukasta

kost ili *os hamatum*, trokutasta kost ili *os triquetrum* te graškasta kost ili *os pisiforme*. U obje projekcije glava lakatne kosti i distalni radijus su u blagoj superpoziciji. (24,26)



**Slika 10.** Kosa projekcija ručnog zgloba u semipronaciji (Izvor: Miletić D. Skeletna radiografija. Glosa. Rijeka. 2008.)




**Slika 11.** Kosa projekcija ručnog zgloba u semisupinaciji (Izvor: Miletić D. Skeletna radiografija. Glosa. Rijeka. 2008.)

## 7. TEHNIKE SNIMANJA ZGLOBA GLEŽNJA

### 7.1. AP projekcija gležnja

AP (anteroposteriorni) prikaz gležnja izvodi se kod sumnje na traumu i prijelom gležnja. Ostale indikacije uključuju: procjenu položaja fragmenata i implantata u postoperativnom praćenju, procjenu cijeljenja prijeloma, procjenu deformiteta stražnjeg stopala. Osim toga, ova projekcija može pokazati koštane bolesti ili lezije distalne potkoljenice, talusa i proksimalnog dijela pete metatarzalne kosti. (27)

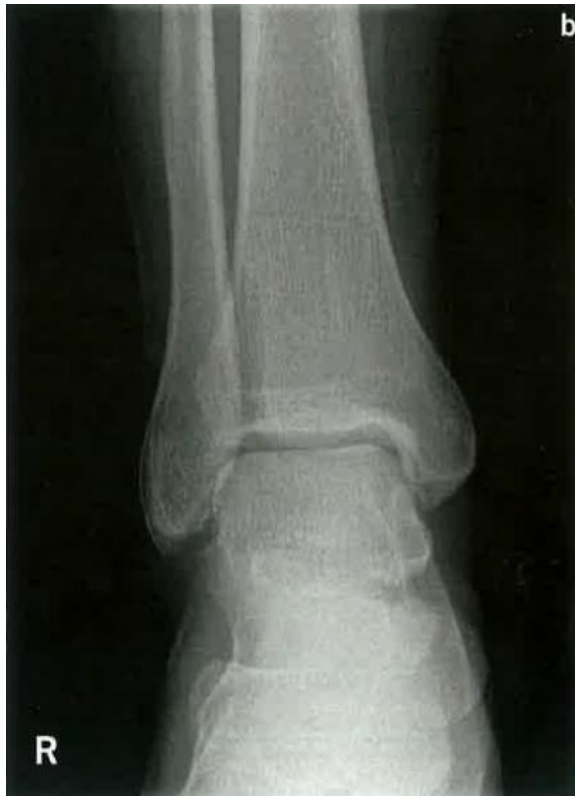Pacijent je pozicioniran tako da leži na leđima ili sjedi uspravno s ispruženom nogom na radiografskom stolu. Unutarnja rotacija stopala je 10 stupnjeva. (24,27)



**Slika 12.** Položaj zgloba gležnja kod snimanja (Izvor: Miletić D. Skeletna radiografija. Glosa. Rijeka. 2008.)

Centralna točka receptora slike je središte medijalnog i lateralnog maleola. Kolimacija snopa lateralno se proteže do rubova kože, superiorno do distalne trećine tibije i fibule, inferiorno do proksimalnog dijela metatarzalnih kostiju. Veličina receptora slike je 18×24 ili 24×30 centimetara za jednu ili dvije ekspozicije. Format receptora orijentiran je vektikalno na os potkoljenice. Ekspozicijski parametri uključuju 50-60 kV i 3-5 mAs. Udaljenost između izvora rendgenskih zraka i detektora je 100 centimetara. Rešetka se ne koristi. (24,27)

Tehnička procjena radiograma uključuje prikaz tibiotalarne zglobne pukotine, tibiofibularna sindezmoza je u superpoziciji s anteriornim tibijalnim tuberkulom koji lateralnim rubom prelazi preko medijalnog ruba fibule, kranio-lateralni rub talusa je u superpoziciji s fibularnim maleolom, medijalni talomaleolarni zglob se prikaže kao otvoren. (24,27)




**Slika 13.** Anteroposteriorni radiogram zgloba gležnja (Izvor: Miletić D. Skeletna radiografija. Glosa. Rijeka. 2008.)

## 7.2. *Profilna projekcija gležnja*

Ova projekcija pomaže u procjeni prijeloma, dislokacija i zglobnih izljeva koji okružuju zglob gležnja te pomaže u procjeni ozbiljnosti prijeloma pete. (28)

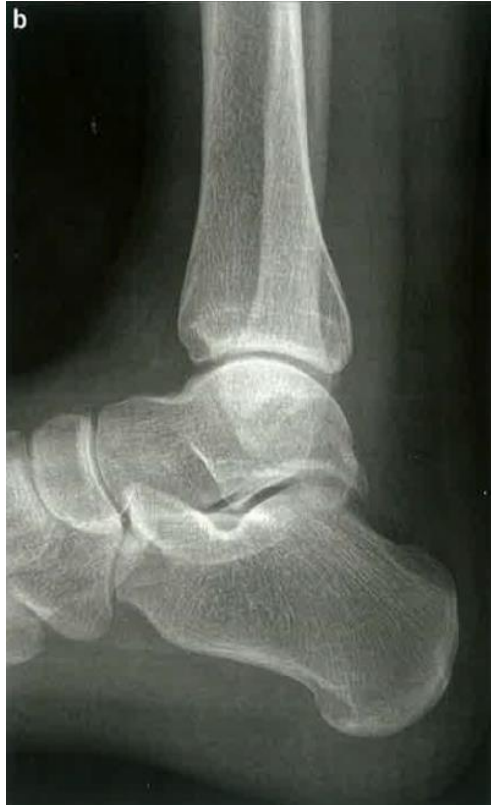Pacijent je pozicioniran u bočni ležeći položaj na radiografskom stolu. Bočna strana zgloba koljena i zgloba gležnja trebaju biti u kontaktu sa stolom, što rezultira time da tibija leži paralelno sa stolom. Stopalo koje se snima je flektirano pod pravim kutom, a suprotna noga postavljena je iza ozlijeđenog ekstremiteta kako bi se izbjegla pretjerana rotacija. (24,28)



**Slika 14.** Položaj zgloba gležnja kod snimanja (Izvor: Miletić D. Skeletna radiografija. Glosa. Rijeka. 2008.)

Centralna točka receptora slike je koštana izbočina medijalnog maleola. Kolimacija snopa anteriorno se proteže od stražnjeg dijela stopala sve do rubova kože najposterornijeg dijela kalkaneusa, odnosno pete, superiorno do distalne trećine tibije i fibule, inferiorno od rubova kože plantarnog dijela stopala. Veličina receptora slike je 18×24 centimetara. Format receptora orijentiran je vertikalno na os potkoljenice. Ekspozicijski parametri uključuju 50-60 kV i 3-5 mAs. Udaljenost između izvora rendgenskih zraka i detektora je 100 centimetara. Rešetka se ne koristi. (24,28)

Tehnička procjena radiograma uključuje prikaz otvorenog tibiotalarnog zglobnog prostora, superpozicije fibule sa stražnjim dijelom distalnog dijela tibije, kostiju tarzusa i talusa, superpozicije medijalnog i lateralnog ruba trohleje talusa. (24,28)



**Slika 15.** Profilna projekcija zgloba gležnja (Izvor: Milić D. Skeletna radiografija. Glosa. Rijeka. 2008.)

## 8. CILJEVI I HIPOTEZE

Ciljevi istraživanja:

C1: Komparirati incidenciju fraktura ručnog zgloba i gležnja.

C2: Komparirati incidenciju fraktura desnog i lijevog ručnog zgloba

C3: Komparirati incidenciju lateralnog i medijalnog maleola gležnja.

C4: Komparirati incidenciju jednomeolarnih te bimeolarnih i trimaleolarnih fraktura gležnja.

Hipoteze istraživanja:

H1: Veća je incidencija fraktura gležnja nego fraktura ručnog zgloba.

H2: Veća je incidencija fraktura desnog ručnog zgloba.

H3: Veća je incidencija lateralnog maleola gležnja.

H4: Veća je incidencija jednomeolarnih fraktura u odnosu na bimeolarne i trimaleolarne.



## 9. ISPITANICI I METODE

### 9.1. *Ispitanici/ Materijali*

Ispitanici uključeni u ovo retrospektivno istraživanje su svi pacijenti koji su u jednomjesečnom periodu, odnosno od 01.03.2024. do 01.04.2024. godine, na Kliničkom zavodu za dijagnostičku i intervencijsku radiologiju, Kliničkog bolničkog centra Rijeka - lokalitet Sušak, zbog ozljede ručnog zgloba i gležnja podvrgnuti konvencionalnom radiološkom pregledu. Ispitanici su podijeljeni u dvije grupe, na one kod kojih su učinjeni radiogrami ručnog zgloba i na one kod kojih su učinjeni radiogrami gležnja.

U istraživanje je uključeno 194 pacijenta koji su podvrgnuti konvencionalnom radiološkom pregledu ručnog zgloba te 256 pacijenata koji su podvrgnuti radiološkom pregledu gležnja. Obuhvaćeni su pacijenti oba spola različitih starosnih skupina.

### 9.2. *Postupak i instrumentarij*

Istraživanje je provedeno pretraživanjem i analizom bolničkih baza podataka (IBIS i ISSA). Ključni dokumenti za provođenje ovog istraživanja dobiveni pretraživanjem IBIS-a su pisani radiološki nalazi radiograma ručnog zgloba i radiograma gležnja, temeljem kojih su ispitanici razvrstati prema spolu i dobi te anatomskoj lokalizaciji fraktura: uključujući desni ili lijevi ručni zglob odnosno gležanj, izoliranu fraktura distalnog radijusa, izoliranu fraktura distalnog dijela ulne, udruženu frakturu distalnog dijela radijusa i ulne, intraartikularnu i ekstraartikularnu frakturu ručnog zgloba, potom jednomaleolarnu, bimalleolarnu i trimaleolarnu frakturu gležnja. Iz bolničke baze podataka IBIS pribavljeni su podaci o mehanizmu povrede kod bolesnika s detektiranom frakturom ručnog zgloba ili gležnja. Sve varijable potrebne za provedbu ovog istraživanja uvrštene su u *Microsoft Excel* računalni program.

### 9.3. *Statistička obrada podataka*

Varijable broj pacijenata s frakturom ručnog zgloba i broj pacijenata s frakturom gležnja će biti izražene na nominalnoj ljestvici. Budući da se radi o brojanju događaja (prisustvo ili odsustvo frakture), ove varijable će biti opisane apsolutnim frekvencijama i postotcima kako bi se prikazao broj i udio pacijenata s frakturom ručnog zgloba i gležnja u odnosu na ukupni broj pregledanih pacijenata. Varijable dob pacijenata s frakturom ručnog zgloba i dob pacijenata s

frakturom gležnja će biti izražene na omjernoj ljestvici. Ove varijabla će biti opisane aritmetičkom sredinom i standardnom devijacijom kako bi se prikazala centralna tendencija i raspon podataka. Varijable spol pacijenata s frakturom ručnog zgloba i spol pacijenata s frakturom gležnja će biti nominalna varijabla i bit će opisane apsolutnim frekvencijama i postotcima. Lijevi ili desni ručni zglob kao nominalna varijabla bit će također opisana apsolutnim frekvencijama i postotcima. Intraartikularna ili ekstraartikularna fraktura ručnog zgloba će biti izražena na nominalnoj ljestvici i opisana pomoću apsolutnih frekvencija i postotaka. Lijevi ili desni gležanj kao nominalna varijabla bit će opisana apsolutnim frekvencijama i postotcima. Frakture medijalnog ili lateralnog maleola, jednomaleolarne, bimaleolarne i trimaleolarne frakture biti će izražene na nominalnoj ljestvici i opisane apsolutnim frekvencijama i postotcima. Hi-kvadrat na razini značajnosti  $p < 0,05$  ćemo koristiti za testiranje povezanosti između kategoričkih varijabli, kao što su prisutnost frakture i spol pacijenta ili tip frakture i lateralizacija. Za analizu razlika u dobi između bolesnika s frakturom ručnog zgloba i gležnja koristit ćemo t-test i analizu varijance (ANOVA). Program koji će se koristiti za statističku obradu podataka je *Microsoft Excel*.

#### 9.4. *Etički aspekti istraživanja*

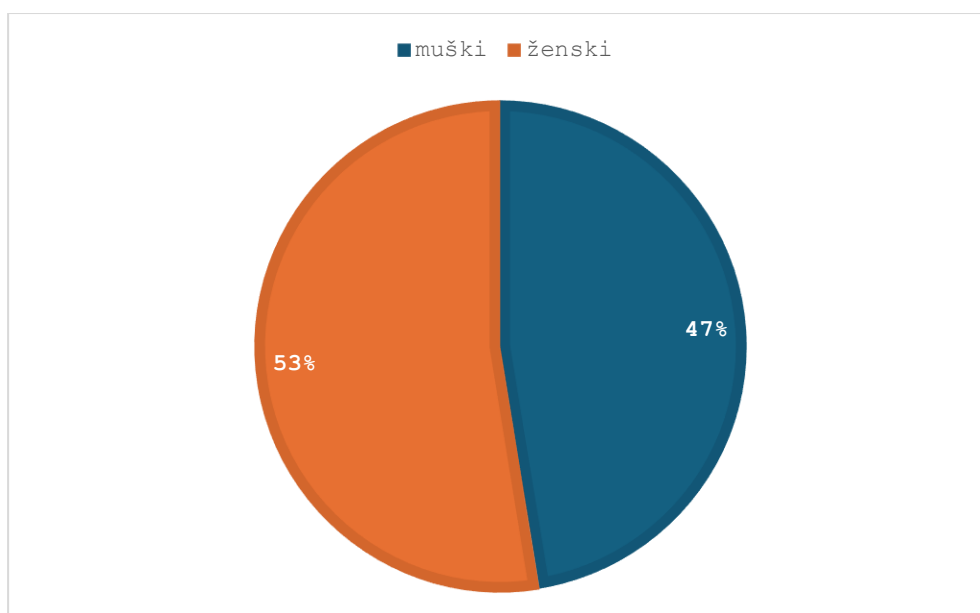
U ovom istraživanju neće se navoditi imena i prezimena ispitanika, kao ni bilo koji drugi identifikacijski podatak. Međutim, sve etičke smjernice i preporuke će biti strogo poštovane tijekom cijelog istraživačkog procesa.

Istraživanje će u potpunosti biti u skladu s etičkim standardima propisanim za istraživanja u medicini i zdravstvu, uključujući osnove dobre kliničke prakse, Helsinšku deklaraciju, Zakon o zdravstvenoj zaštiti Republike Hrvatske (NN 150/08, 71/10, 139/10, 22/11, 84/11, 154/11, 12/12, 35/12, 70/12, 144/12, 82/13, 159/13, 22/14, 154/14, Zakon o zaštiti prava pacijenata Republike Hrvatske (NN 169/04, 37/08 ), Zakon o zaštiti osobnih podataka (GDPR).

## 10. REZULTATI

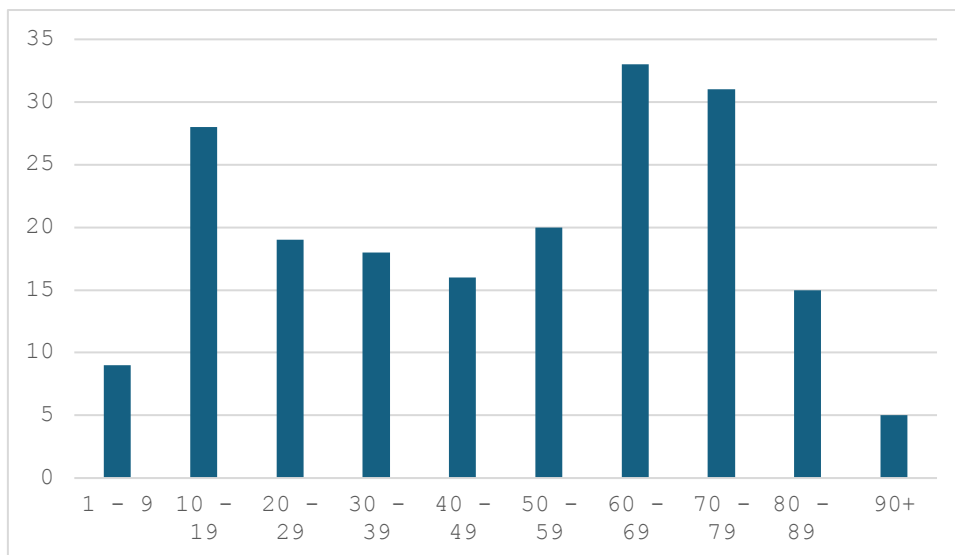
U jednomjesečnom razdoblju, od 01. ožujka 2024. do 01. travnja 2024. godine, analizirano je sveukupno 450 pacijenata, pri čemu je 194 pacijenta bilo podvrgnuto konvencionalnom radiološkom pregledu ručnog zgloba te 256 pacijenata radiološkom pregledu gležnja.

Od 194 pacijenta, koji su podvrgnuti konvencionalnom radiološkom pregledu ručnog zgloba, 102 (53%) pacijenta bilo je ženskog spola, a 92 (47%) muškog spola što je prikazano na Grafu 1.



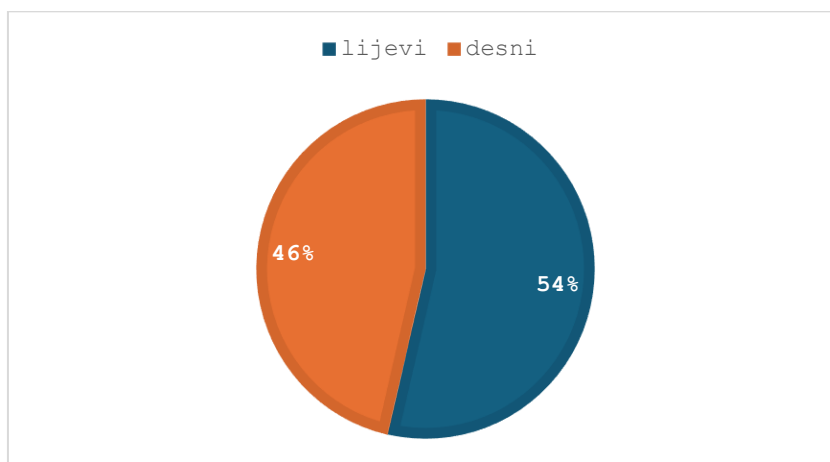
**Graf 1.** Zastupljenost pacijenata po spolovima koji su podvrgnuti konvencionalnom radiološkom pregledu ručnog zgloba.

Pacijenti su klasificirani u 10 dobnih skupina, koje obuhvaćaju dobne razrede od 1 do 9 godina, od 10 do 19 godina, od 20 do 29 godina pa sve do 90+ godina. Najveći broj pacijenata koji su podvrgnuti radiološkom pregledu ručnog zgloba bio je u dobnoj skupini od 60 do 69 godina (17,01%), zatim slijede pacijenti u dobnoj skupini od 70 do 79 godina (15,97%) te pacijenti od 10 do 19 godina (14,43%), što je prikazano na Grafu 2. Prosječna dob pacijenata iznosila je 49,04 sa standardnom devijacijom od 25,25 godina.



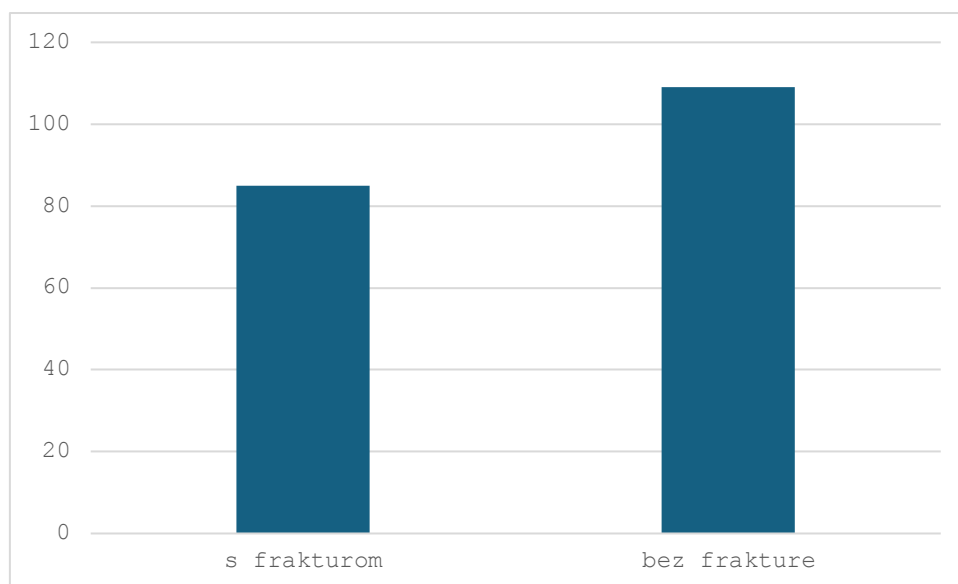
**Graf 2.** Zastupljenost pacijenata po dobi koji su podvrgnuti konvencionalnom radiološkom pregledu ručnog zgloba.

Od 194 pacijenta, njih 90 (46%) bilo je podvrgnuto snimanju desnog ručnog zgloba, a 104 (54%) lijevog ručnog zgloba. Usporedba strane (lateralizacije) snimanog zgloba prikazana je na Grafu 3.



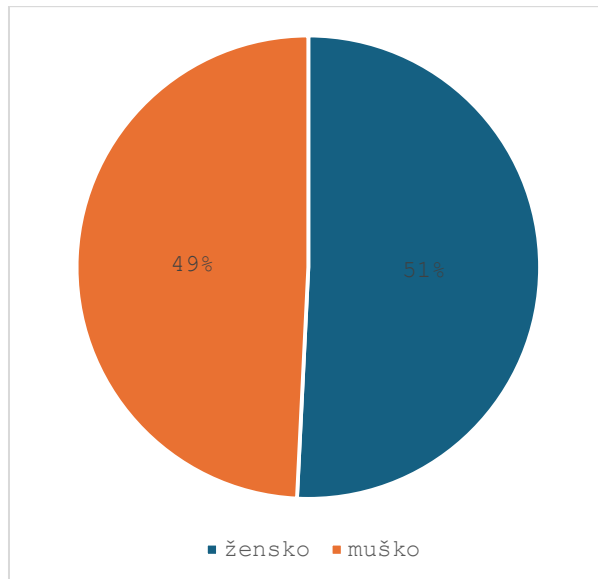
**Graf 3.** Zastupljenost pacijenata po strani snimanog ručnog zgloba (desni ili lijevi).

Od 194 pacijenta, koji su podvrgnuti konvencionalnom radiološkom pregledu ručnog zgloba, 85 (43,81%) pacijenata imalo je frakturu ručnog zgloba, a 109 (56,19%) bilo je bez frakture, što je prikazano na Grafu 4.



**Graf 4.** Zastupljenost pacijenata s obzirom na prisustvo ili odsustvo frakture ručnog zgloba.

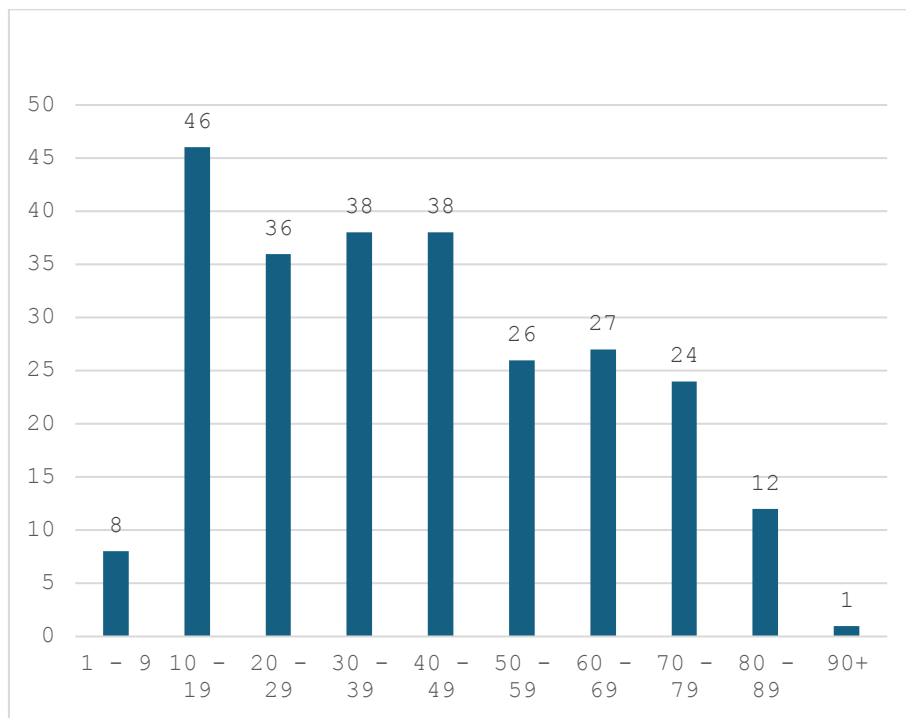
Od 256 pacijenta, koji su podvrgnuti konvencionalnom radiološkom pregledu gležnja, 130 (51%) pacijenata bilo je ženskog spola, a 126 (49%) muškog spola što je prikazano na Grafu 5.



**Graf 5.** Zastupljenost pacijenata po spolovima koji su podvrgnuti konvencionalnom radiološkom pregledu gležnja.

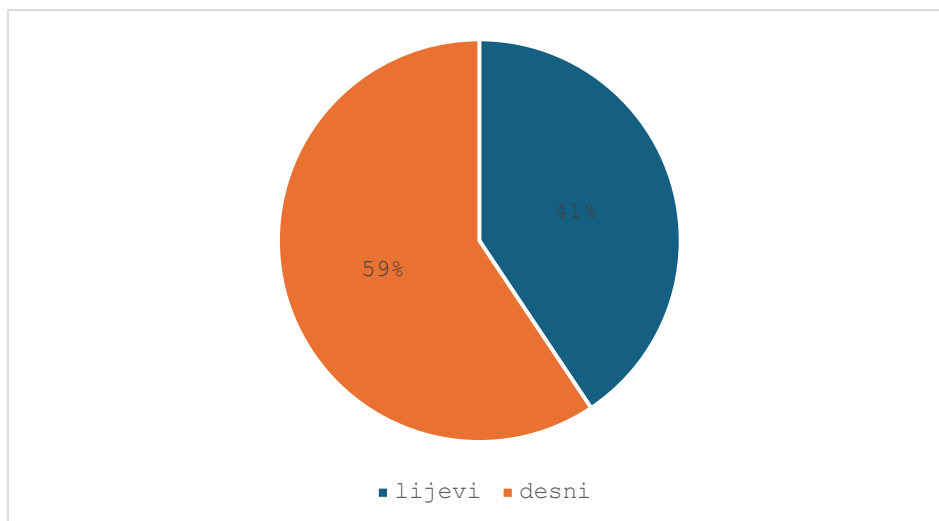
Pacijenti su klasificirani u 10 dobnih skupina, koje obuhvaćaju dobne razrede od 1 do 9 godina, od 10 do 19 godina, od 20 do 29 godina pa sve do 90+ godina. Najveći broj pacijenata koji su podvrgnuti radiološkom pregledu gležnja bio je u dobnom razredu od 10 do

19 godina (17,97%), zatim slijede pacijenti u dobnoj skupini od 30 do 39 godina (14,84%) i dobnoj skupini od 40 do 49 godina (14,84%), te pacijenti od 60 do 69 godina (10,55%), što je prikazano u Grafu 6. Prosječna dob pacijenata iznosila je 41,53 sa standardnom devijacijom od 22,24 godina.



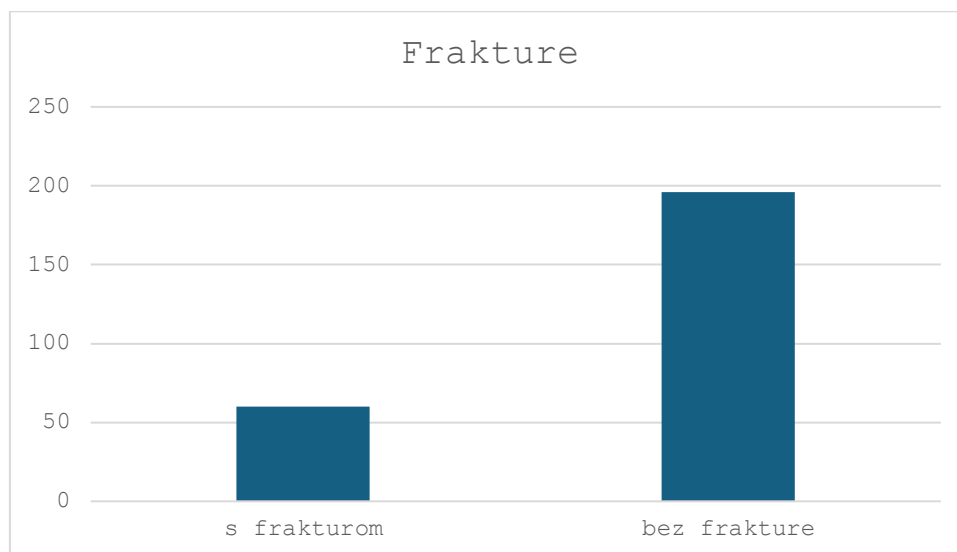
**Graf 6.** Zatupljenost pacijenata po dobi koji su podvrgnuti konvencionalnom radiološkom pregledu gležnja.

Od 256 pacijenta, njih 152 (59%) bilo je podvrgnuto snimanju desnog gležnja, a 104 (41%) lijevog gležnja. Usporedba strane (lateralizacije) snimanog zgloba prikazana je na Grafu 7.



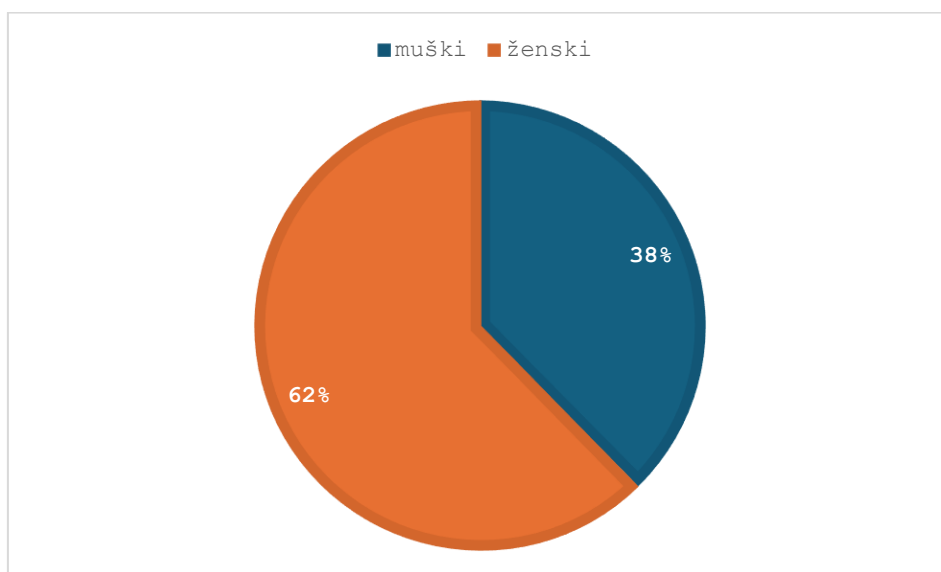
**Graf 7.** Zastupljenost pacijenata po strani snimanog gležnja (desni ili lijevi).

Od 256 pacijenta, koji su podvrgnuti konvencionalnom radiološkom pregledu gležnja, 60 (23,44%) pacijenata imalo je frakturu gležnja, a 196 (76,56%) bilo je bez frakture, što je prikazano na Grafu 8.



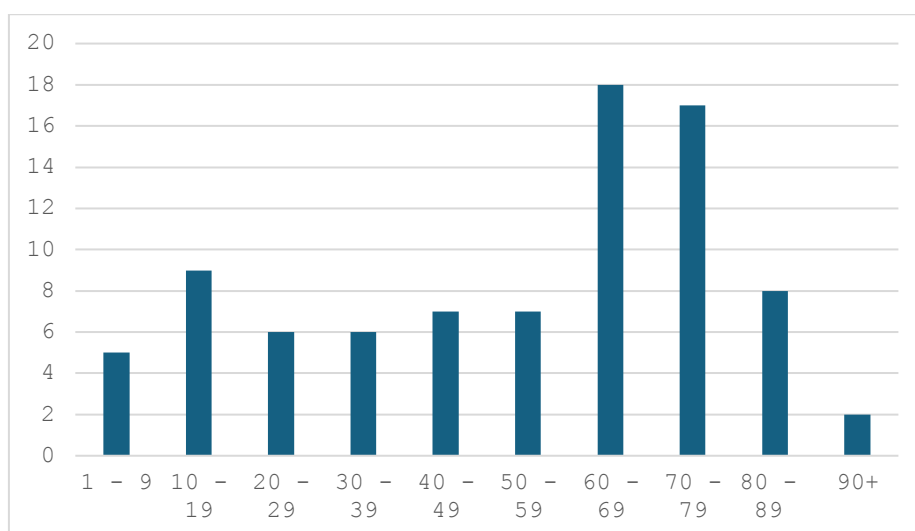
**Graf 8.** Zastupljenost pacijenata s obzirom na prisustvo ili odsustvo frakture gležnja.

Od ukupno 450 pacijenata, njih 194 (43,11%) bilo je podvrgnuto konvencionalnom radiološkom pregledu ručnog zgloba. Od tih 194 (43,11%) pacijenata, 85 (43,81%) je imalo frakturu ručnog zgloba. Među pacijentima s frakturom, 53 (62%) su bile žene, dok su 32 (38%) bila muškarci. Ovi podaci bit će prikazani na Grafu 9., kako bi se jasno vidjela raspodjela fraktura ručnog zgloba s obzirom na spol pacijenata.



**Graf 9.** Zastupljenost pacijenata s frakturom ručnog zgloba po spolu.

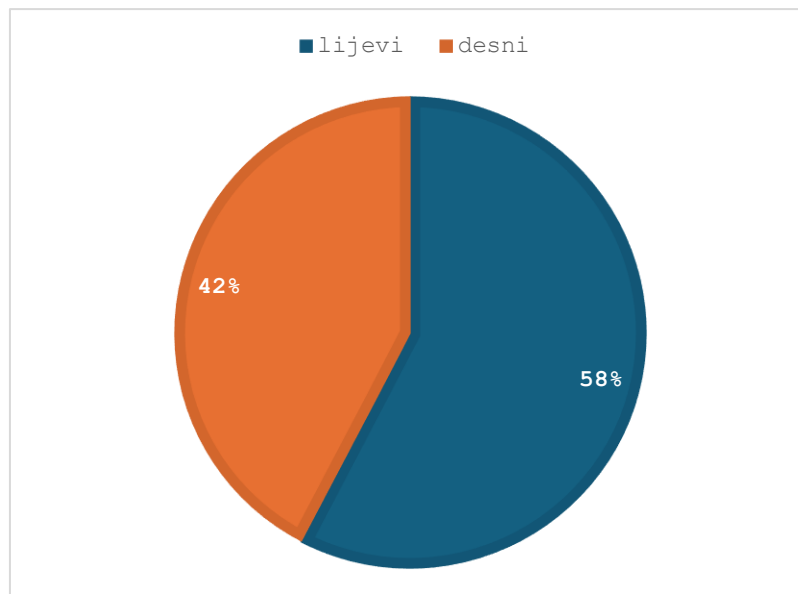
Pacijenti s frakturom ručnog zgloba su klasificirani u 10 dobnih skupina, koje obuhvaćaju dobne razrede od 1 do 9 godina, od 10 do 19 godina, od 20 do 29 godina pa sve do 90+ godina. Najveći broj pacijenata koji su imali frakturu ručnog zgloba je u dobnoj skupini od 60 do 69 godina (21,18%), zatim slijede pacijenti u dobnoj skupini od 70 do 79 godina (20%), te pacijenti od 10 do 19 godina (10,59%), što je prikazano na Grafu 10. Prosječna dob pacijenata iznosila je 53,29 sa standardnom devijacijom od 24,74 godina.



**Graf 10.** Zastupljenost pacijenata s frakturom ručnog zgloba po starosnoj dobi.

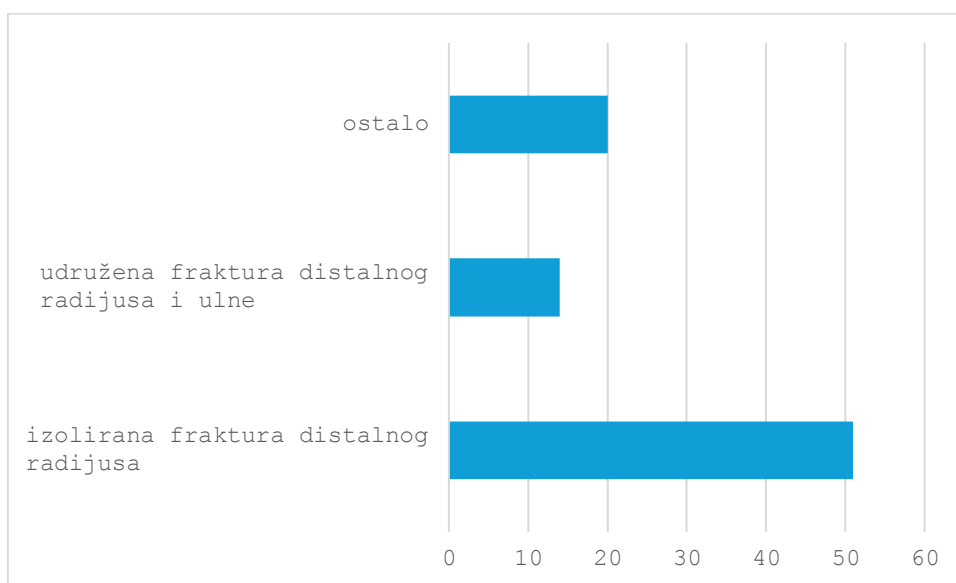


Od ukupno 85 pacijenata s frakturom ručnog zgloba, 49 (58%) pacijenata imalo je frakture lijevog ručnog zgloba, a 36 (42%) pacijenata frakture desnog ručnog zgloba, što je prikazano na Grafu 11. Naša hipoteza bila je da je incidencija fraktura desnog ručnog zgloba veća. Hi-kvadrat test pokazao je statističku vrijednost  $\chi^2(1, N=85) = 1,98$ , s p-vrijednošću od 0,158. Budući da je p-vrijednost veća od 0,05, nismo mogli odbaciti nultu hipotezu. To znači da nema statistički značajne razlike u incidenciji fraktura između lijevog i desnog ručnog zgloba. Ovi rezultati sugeriraju da frakture desnog ručnog zgloba nisu značajno češće od fraktura lijevog.



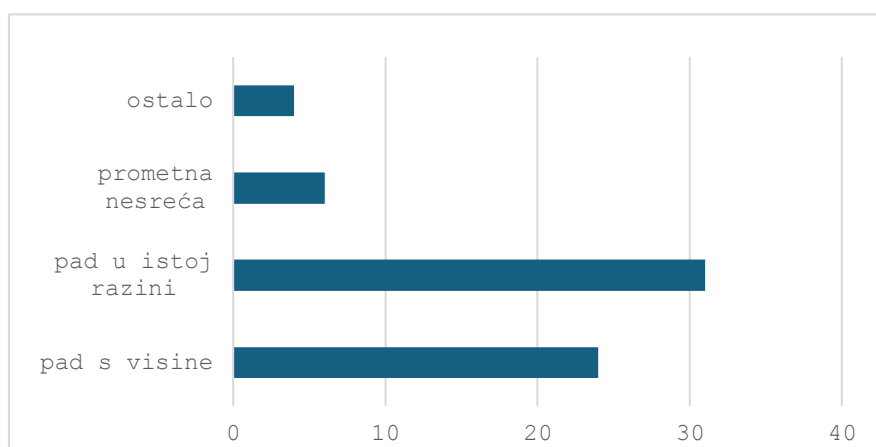
**Graf 11.** Zastupljenost pacijenata s obzirom na prisustvo frakture desnog ili lijevog ručnog zgloba.

Od 85 pacijenata s frakturama ručnog zgloba, 51 (60%) imalo je izoliranu frakturu distalnog radijusa, 14 (16,47%) imalo je udruženu frakturu distalnog radijusa i ulne, a 20 (23,53%) imalo je ostale vrste fraktura kao što su frakture karpalnih i metakarpalnih kostiju što je prikazano na Grafu 12.



**Graf 12.** Tip fraktura ručnog zgloba.

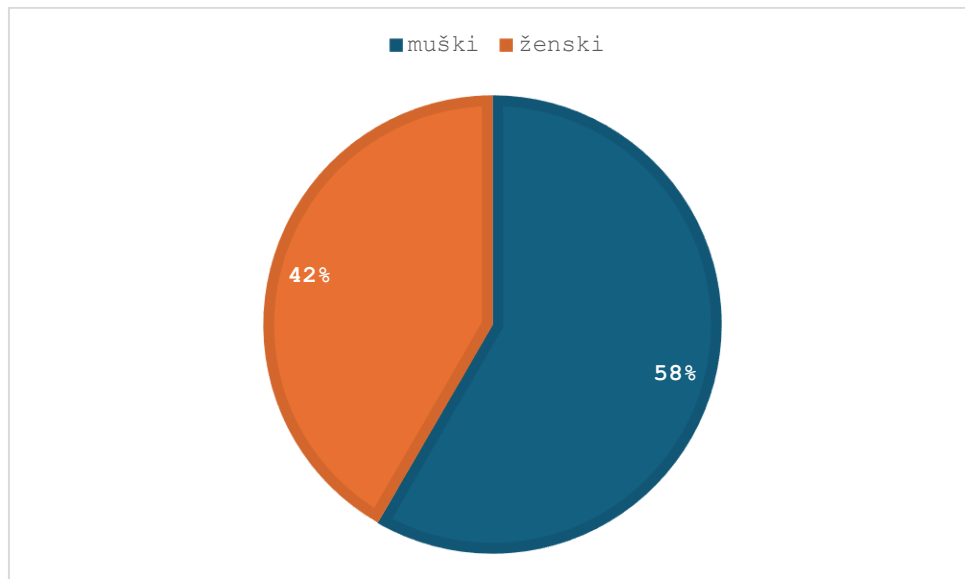
Na Grafu 13., prikazana je raspodjela pacijenata ovisno o mehanizmu nastanka fraktura ručnog zgloba, pri čemu je najviše pacijenata frakturu zadobilo padom u istoj razini 36,47 %, te padom s visine 28,24 %.



**Graf 13.** Zastupljenost pacijenata prema mehanizmu nastanka fraktura ručnog zgloba.

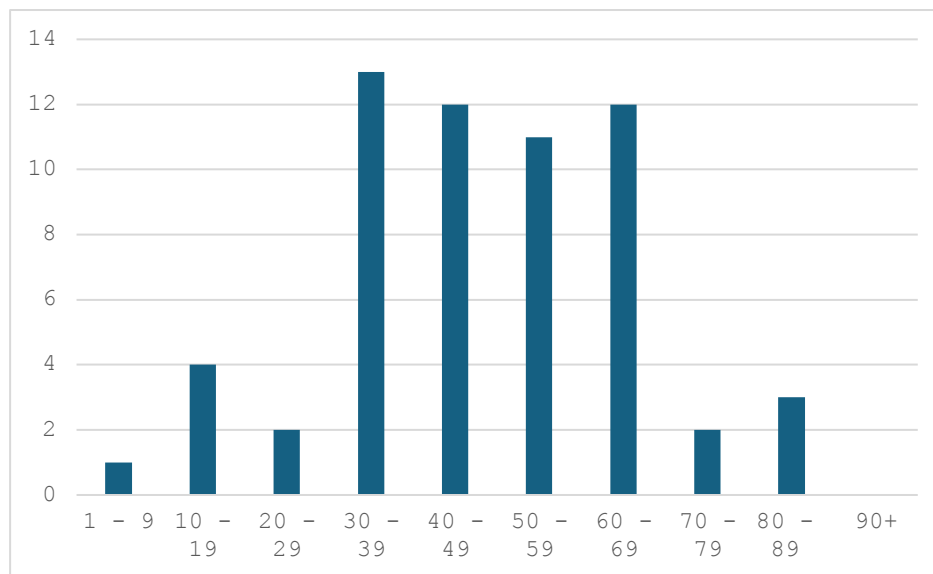
Od ukupno 450 pacijenata, njih 256 (56,89%) bilo je podvrgnuto konvencionalnom radiološkom pregledu gležnja. Od tih 256 (56,89%) pacijenata, 60 (23,44%) je imalo frakturu gležnja. Među pacijentima s frakturom, 25 (42%) je bilo žene, a 35 (58%) muškaraca. Ovi

podaci bit će prikazani na Grafu 14., kako bi se jasno vidjela raspodjela fraktura gležnja s obzirom na spol pacijenata.



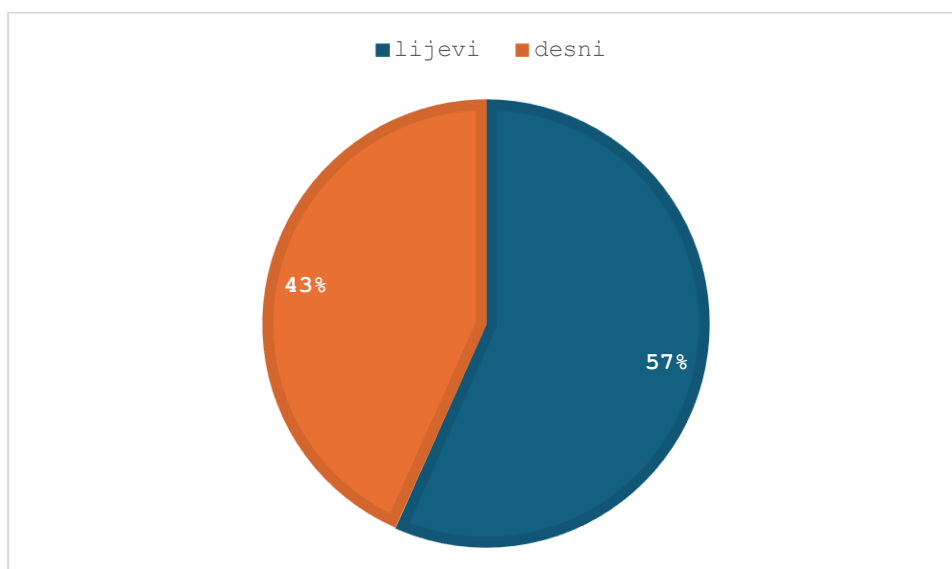
**Graf 14.** Zastupljenost pacijenata s frakturom gležnja s obzirom na spol.

Pacijenti s frakturom gležnja su klasificirani u 10 dobnih skupina, koje obuhvaćaju dobne razrede od 1 do 9 godina, od 10 do 19 godina, od 20 do 29 godina pa sve do 90+ godina. Najveći broj pacijenata koji su imali frakturu gležnja je u dobnoj skupini od 30 do 39 godina (21,67%), zatim slijede pacijenti u dobnoj skupini od 40 do 49 godina (20%) i pacijenti od 60 do 69 godina (20%) te pacijenti od 50 do 59 godina (18,33%) što je prikazano na Grafu 15. Prosječna dob pacijenata iznosila je 47, 88 sa standardnom devijacijom od 17,88 godina.



**Graf 15.** Zastupljenost pacijenata s frakturom gležnja po starosnoj dobi.

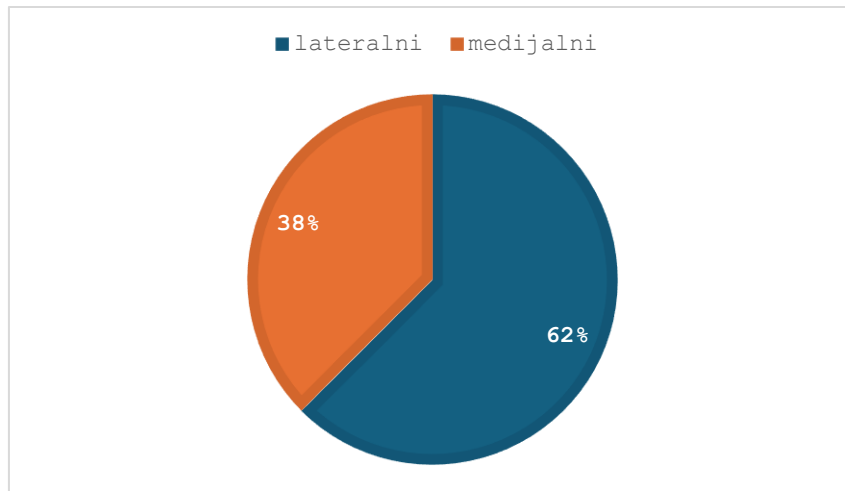
Od ukupno 60 pacijenata s frakturom gležnja, 34 (57%) pacijenata imalo je frakturu lijevog gležnja, a 26 (43%) pacijenata frakturu desnog gležnja, što je prikazano na Grafu 16.



**Graf 16.** Zastupljenost pacijenata s obzirom na prisustvo frakture desnog ili lijevog gležnja.

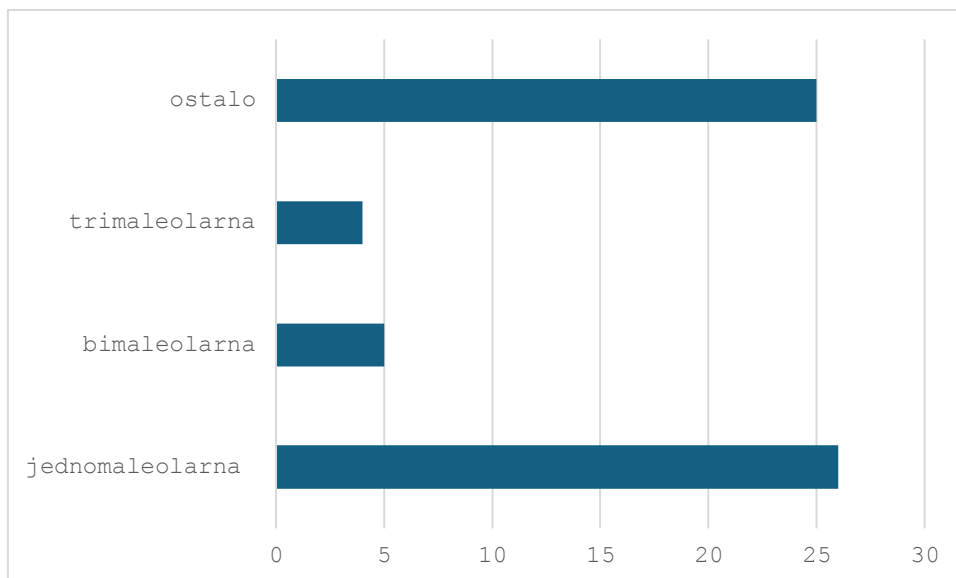
Kod pacijenata s frakturom gležnja 62% imalo je frakturu lateralnog maleola, a 38% imalo je frakturu medijalnog maleola, što je prikazano na Grafu 17. Naša hipoteza glasi da je incidencija fraktura lateralnog maleola gležnja veća. Hi-kvadrat test pokazao je statističku vrijednost  $\chi^2 = 5,76$ , s p-vrijednošću od 0,016. Budući da je p-vrijednost manja od 0,05,

možemo reći da je razlika u incidenciji fraktura lateralnog i medijalnog maleola statistički značajna na razini značajnosti od 0,05. Dakle, hipoteza da je veća incidencija fraktura lateralnog maleola gležnja je potvrđena.



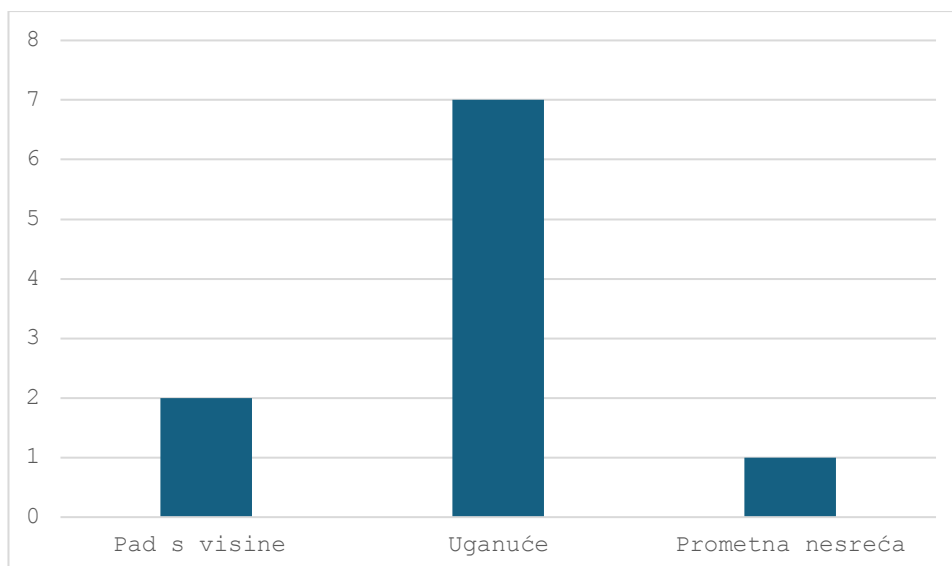
**Graf 17.** Zastupljenost pacijenata s frakturom lateralnog ili medijalnog maleola.

Jednomaleolarne frakture pokazale su najveću incidenciju (43,33%), zatim slijede bimaleolarne (8,33%) te trimaleolarne (6,67%) frakture, a 25 (41,67) imalo je ostale frakture tarzalnih i metatarzalnih kostiju, što je prikazano na Grafu 18. Provedeni Hi-kvadrat test pokazao je da postoji statistički značajna razlika ( $p < 0,001$ ) u učestalosti različitih tipova fraktura gležnja. Dobiveni rezultati upućuju na to da su jednomaleolarne frakture značajno češće od bimaleolarnih i trimaleolarnih fraktura. Ovaj rezultat sugerira da postoje faktori koji predisponiraju nastanak jednomaleolarnih fraktura, kao što su mehanizam ozljede, karakteristike kostiju ili drugi biološki čimbenici.



**Graf 18.** Zastupljenost pacijenata s jednomaleolarnom, bimaleolarnom i trimaleolarnom frakturom gležnja.

Na Grafu 19., prikazana je raspodjela pacijenata ovisno o mehanizmu nastanka frakture gležnja, pri čemu je najviše pacijenata frakturu zadobilo uganućem gležnja (11,66 %), zatim padom s visine (3,33 %) te u prometnim nesrećama (1,66%).



**Graf 19.** Zastupljenost pacijenata prema mehanizmu nastanka frakture gležnja.

U ovom istraživanju analizirali smo incidenciju frakture ručnog zgloba i gležnja kod pacijenata podvrgnutih konvencionalnom radiološkom pregledu. Naša hipoteza je bila da je veća incidencija frakture gležnja nego frakture ručnog zgloba. Rezultati hi-kvadrat testa,  $\chi^2 =$

20,06 i p-vrijednosti koja je manja od uobičajenog nivoa značajnosti ( $p < 0,05$ ), pokazali su da postoji statistički značajna razlika u incidenciji fraktura između ručnog zgloba i gležnja. S obzirom na to da je p-vrijednost manja od 0,05 ( $p < 0,01$ ) odbacujemo nultu hipotezu i potvrđujemo našu hipotezu da je veća incidencija fraktura gležnja.

## 11. DISKUSIJA

Ovo istraživanje bavilo se analizom fraktura ručnog zgloba i gležnja kod pacijenata koji su bili podvrgnuti konvencionalnim radiološkim pregledima tijekom jednog mjeseca, od 01. ožujka 2024 do 01. travnja 2024. godine na Kliničkom zavodu za dijagnostičku i intervencijsku radiologiju, Kliničkog bolničkog centra u Rijeci – lokalitetu Sušak. Ukupno je analizirano 450 pacijenata, pri čemu je 194 pacijenta bilo podvrgnuto konvencionalnom radiološkom pregledu ručnog zgloba te 256 pacijenata radiološkom pregledu gležnja. Primarni cilj bio je utvrditi učestalost fraktura ručnog zgloba i gležnja među pacijentima podvrgnutim radiološkom pregledu zbog sumnje na frakturu, potom komparirati incidenciju fraktura desnog i lijevog ručnog zgloba, komparirati incidenciju lateralnog i medijalnog maleola gležnja te komparirati incidenciju jednomaleolarnih te bimalleolarnih i trimaleolarnih fraktura gležnja, kao i utvrditi najčešće mehanizme koji su odgovorni za nastanak fraktura.

Rezultati su pokazali da su frakture gležnja bile značajno češće od fraktura ručnog zgloba, što je u skladu s prethodnim istraživanjima koja su istaknula gležanj kao jedan od najčešće ozlijeđenih zglobova u tijelu. Istraživanje koje su proveli Shen, M.S. i sur., u komparativnoj studiji prijeloma ručnog zgloba i gležnja, otkrilo je da je incidencija prijeloma gležnja vrlo visoka, otprilike 179 slučajeva na 100 000 osoba godišnje, što je u gornjem rasponu u usporedbi s prijelomima ručnog zgloba. Čimbenici poput starenja populacije, vremenskih uvjeta (poput poledice) i visoke razine aktivnosti doprinose većoj učestalosti prijeloma gležnja. (29) Prva hipoteza je bila da je veća incidencija fraktura gležnja nego fraktura ručnog zgloba. Kada smo proveli statističku analizu (hi-kvadrat test), dobili smo vrlo visoku statističku značajnost ( $p < 0,01$ ), što nam govori da je naša početna pretpostavka točna. Drugim riječima, rezultati jasno pokazuju da su gležnjevi doista podložniji frakturama od ručnih zglobova.

Gležanj je posebno ranjiv zbog svoje anatomske strukture i funkcije, budući da nosi težinu tijela i izložen je velikim silama, osobito tijekom tjelesnih aktivnosti poput hodanja, trčanja ili skakanja. Istraživanja su pokazala da su frakture lateralnog maleola jedne od

najčešćih vrsta prijeloma gležnja. Studija provedena na temelju švedskog registra fraktura zabilježila je da unimaleolarne frakture, koje najčešće zahvaćaju lateralni maleol, čine oko 70% svih prijeloma gležnja. Ove frakture uglavnom nastaju zbog niskoenergetskih trauma, poput padova s visine, spoticanja ili klizanja na ledu, što su česti uzroci ozljeda. (30) U ovoj studiji, druga hipoteza bila je da je veća incidencija fraktura lateralnog maleola gležnja. Naši rezultati pokazuju da je 62% pacijenata s prijelomom gležnja imalo prijelom lateralnog maleola, dok je 38% imalo prijelom medijalnog maleola. Hi-kvadrat test je pokazao da je ova razlika statistički značajna ( $p=0,016$ ), što znači da možemo s velikom sigurnošću odbaciti mogućnost da je ova razlika nastala slučajno. Naši podaci stoga potvrđuju našu početnu pretpostavku da je incidencija prijeloma lateralnog maleola veća. Frakture lateralnog maleola često nastaju kao rezultat inverzijske traume, što objašnjava visoku incidenciju ovih ozljeda.

S druge strane, analiza fraktura ručnog zgloba pokazala je drugačije rezultate. Iako se očekivalo da će dominantna ruka (najčešće desna) biti podložnija ozljedama zbog češće upotrebe, rezultati ove studije nisu potvrdili tu hipotezu. Umjesto toga, frakture lijevog ručnog zgloba bile su nešto učestalije. Treća hipoteza glasila je da je veća incidencija fraktura desnog ručnog zgloba. Od 85 pacijenata s prijelomom ručnog zgloba, 58% ih je imalo prijelom na lijevoj ruci, a 42% na desnoj. Statistička analiza (hi-kvadrat test) nije pokazala značajnu razliku između ove dvije skupine ( $p=0,158$ ). Ovi rezultati mogu ukazivati na to da osim upotrebe, postoje i drugi čimbenici, kao što su način pada, brzina reakcije, te opće zdravstveno stanje pacijenta, koji mogu utjecati na učestalost fraktura.

Jednomaleolarne frakture gležnja pokazale su se kao najčešći tip ozljeda u ovoj studiji, dok su bimaleolarne i trimaleolarne frakture bile rjeđe. Prema istraživanju Juto, H., i sur. učestalost jednomaleolarnih fraktura, osobito onih koje uključuju lateralni maleol, veća je u usporedbi s kompleksnijim bimaleolarnim i trimaleolarnim frakturama. Zabilježeno je da su 66,2% fraktura gležnja bile jednomaleolarne, dok je samo 19,8% bilo bimaleolarnih i 10,6% trimaleolarnih. (31) Četvrta hipoteza ove studije, glasila je da je veća incidencija jednomaleolarnih fraktura u odnosu na bimaleolarne i trimaleolarne. Od svih analiziranih prijeloma gležnja, 43,33% je bilo jednomaleolarnih, što je značajno više u usporedbi s bimaleolarnima (8,33%) i trimaleolarnima (4%). Statistički test (hi-kvadrat) je potvrdio da postoji statistički značajna razlika ( $p < 0.001$ ) u učestalosti različitih tipova fraktura gležnja. Ovi nalazi sugeriraju da su manje kompleksne ozljede češće, ali to ne znači nužno da su manje ozbiljne. Jednostavnije frakture mogu se brže dijagnosticirati i liječiti, ali ako se ne prepoznaju



na vrijeme ili ako liječenje nije adekvatno, mogu dovesti do dugotrajnih komplikacija, uključujući kroničnu bol, nestabilnost zgloba i osteoartritis.

Važno je napomenuti da su nalazi ovog istraživanja u skladu s rezultatima sličnih studija provedenih na drugim populacijama, što povećava vjerodostojnost dobivenih rezultata. Međutim, treba uzeti u obzir ograničenja studije, uključujući relativno kratak vremenski okvir i ograničeni broj ispitanika, što može utjecati na generalizabilnost rezultata, koji su bitni kako bi se smanjila incidencija ovih ozljeda, poboljšala kvaliteta života pacijenata i smanjili zdravstveni troškovi povezani s liječenjem fraktura.

## 12.ZAKLJUČAK

- U periodu od mjesec dana, od 01. ožujka do 01. travnja 2024. godine, ukupno je analizirano 450 pacijenata koji su bili podvrgnuti konvencionalnom radiološkom pregledu ručnog zgloba i gležnja, pri čemu je 194 pacijenta bilo podvrgnuto konvencionalnom radiološkom pregledu ručnog zgloba te 256 pacijenata koji su podvrgnuti radiološkom pregledu gležnja.
- Od 194 pacijenta, koji su podvrgnuti konvencionalnom radiološkom pregledu ručnog zgloba, 102 (53%) pacijenta bilo je ženskog spola, a 92 (47%) muškog spola, a prosječna dob pacijenata iznosila je 49,04 sa standardnom devijacijom od 25,25 godina.
- Najveći broj pacijenata koji su podvrgnuti radiološkom pregledu ručnog zgloba bio je u dobnom razredu od 60 do 69 godina, ukupno 33 (17,01%).
- Najmanji broj pacijenata bio je u dobnom razredu od 1 do 9 godina, ukupno 9 (4,64%).
- Od 194 pacijenta, njih 90 (46%) bilo je podvrgnuto snimanju desnog ručnog zgloba, a 104 (54%) lijevog ručnog zgloba.
- Od 194 pacijenta, koji su podvrgnuti konvencionalnom radiološkom pregledu ručnog zgloba, 85 (43,81%) pacijenata imalo je frakturu ručnog zgloba, a 109 (56,19%) bilo je bez frakture.
- Među pacijentima s frakturom, 53 (62%) su bile žene, dok su 32 (38%) bila muškarci.
- Najveći broj pacijenata koji su imali frakturu ručnog zgloba je dobnom razredu od 60 do 69 godina, ukupno 18 (21,18%).
- Najmanji broj pacijenata koji su imali frakturu ručnog zgloba je u dobnom razredu od 1 do 9 godina, ukupno 5 (5,88%).
- Od 85 pacijenata s frakturama ručnog zgloba, 51 (60%) imalo je izoliranu frakturu distalnog radijusa, 14 (16,47%) imalo je udruženu frakturu distalnog radijusa i ulne, a 20 (23,53%) imalo je ostale vrste fraktura kao što su frakture karpalnih i metakarpalnih kostiju.
- Raspodjela pacijenata ovisno o mehanizmu nastanka fraktura ručnog zgloba, pokazala je da je najviše pacijenata frakturu zadobilo padom u istoj razini 36,47 %, te padom s visine 28,24 %.

- Od 256 pacijenta, koji su podvrgnuti konvencionalnom radiološkom pregledu gležnja, 130 (51%) pacijenata bilo je ženskog spola, a 126 (49%) muškog spola, a prosječna dob pacijenata iznosila je 41,53 sa standardnom devijacijom od 22,24 godina.
- Najveći broj pacijenata koji su podvrgnuti radiološkom pregledu gležnja bio je u dobnom razredu od 10 do 19 godina, ukupno 46 (17,97%).
- Najmanji broj pacijenata bio je u dobnom razredu od 1 do 9 godina, ukupno 8 (3,13%).
- Od 256 pacijenta, njih 152 (59%) bilo je podvrgnuto snimanju desnog gležnja, a 104 (41%) lijevog gležnja.
- Od 256 pacijenta, koji su podvrgnuti konvencionalnom radiološkom pregledu gležnja, 60 (23,44%) pacijenata imalo je frakturu gležnja, a 196 (76,56%) bilo je bez frakture.
- Među pacijentima s frakturom, 25 (42%) su bile žene, dok su 35 (58%) bili muškarci.
- Najveći broj pacijenata koji su imali frakturu gležnja je u dobnom razredu od 30 do 39 godina, ukupno 13 (21,67%)
- Najmanji broj pacijenata koji su imali frakturu gležnja je u dobnom razredu od 90+ godina, gdje nije zabilježen niti jedan pacijent.
- Kod pacijenata s frakturom gležnja 62% imalo je frakturu lateralnog maleola, a 38% imalo je frakturu medijalnog maleola.
- Jednomaleolarne frakture pokazale su najveću incidenciju (43,33%), zatim slijede bimaleolarne (8,33%) te trimaleolarne (4%) frakture.
- Raspodjela pacijenata ovisno o mehanizmu nastanka frakture gležnja, pokazala je da je najviše pacijenata frakturu zadobilo uganućem gležnja (11,66 %), zatim padom s visine (3,33 %) te u prometnim nesrećama (1,66%).

## 13. LITERATURA

1. Bruno F, Arigoni F, Palumbo P, Natella R, Maggialetti N, Reginelli A, et al. The Acutely Injured Wrist. *Radiologic clinics of North America*. 2019;57(5):943-955. doi:10.1016/j.rcl.2019.05.003.
2. Patel P, Russel TG. Ankle Radiographic Evaluation. University of Florida. San Antonio Uniformed Services Health 2023. PMID: 32491394
3. Somersalo A, et al. Incidence of fractures requiring inpatient care. *Acta Orthop*. 2014. PMID: 24694275
4. Singer BR, McLauchlan GJ, Robinson CM, Christie J. Epidemiology of fractures in 15,000 adults: The influence of age and gender. *J Bone Joint Surg Br*. 1998;80(2):243-248. doi:10.1302/0301-620X.80B2.0800243
5. Owen RA, Melton LJ, Johnson KA, Ilstrup DM, Riggs BL. Incidence of Colles' fracture in a North American community. *Am J Public Health*. 1982;72(6):605-607. doi:10.2105/AJPH.72.6.605
6. Richard A, Berger MD, PhD. The Anatomy and Basics Biomechanics of the Wrist joint. *Surgery of the Hand, Departments of Anatomy and Orthopedic Surgery, Mayo Clinic and Mayo Foundation*. Rochester, Minnesota. 2012. doi:10.1016/S0894-1130(96)80066-4
7. Bianchi, S., Martinoli, C. (2007). Wrist. In: *Ultrasound of the Musculoskeletal System. Medical Radiology*. Springer, Berlin, Heidelberg. [https://doi.org/10.1007/978-3-540-28163-4\\_10](https://doi.org/10.1007/978-3-540-28163-4_10)
8. Patel P, Russell TG. Ankle Radiographic Evaluation. [Updated 2023 Apr 24]. In: *StatPearls [Internet]*. Treasure Island (FL): StatPearls Publishing; 2024 Jan-. Available from: <https://www.ncbi.nlm.nih.gov/books/NBK557462/>
9. JA Johanning, M Parvez, C Marzolf. Distal radius fractures: Beyond the basics. *Frontiers in Medicine and Health Research*. 2003. 5(2):1-8 doi: 10.0000/FMR.1000123
10. Wadsworth, Thomas G. "Colles' fracture." *BMJ: British Medical Journal* 301.6745 (1990): 192.
11. Summers, K., Mabrouk, A., & Fowles, S. M. Colles Fracture. 2020.
12. Gaillard F, Elfeky M, Oo A, et al. Smith fracture. Reference article, *Radiopaedia.org* (Accessed on 14 Aug 2024) <https://doi.org/10.53347/rID-2059>

13. Shetty A, Walizai T, Murphy A, et al. Wrist series. Reference article, Radiopaedia.org (Accessed on 15 Aug 2024) <https://doi.org/10.53347/rID-29869>  
DOI:<https://doi.org/10.53347/rID-29869>
14. Wolfe, Scott W. "Distal radius fractures." *Green's operative hand surgery* 2. 2017.
15. Jones J, Niknejad M, Botz B, et al. Chauffeur fracture. Reference article, Radiopaedia.org (Accessed on 15 Aug 2024) <https://doi.org/10.53347/rID-8980>
16. Gaillard F, Sharma R, Kogan J, et al. Galeazzi fracture-dislocation. Reference article, Radiopaedia.org (Accessed on 16 Aug 2024) <https://doi.org/10.53347/rID-1365>
17. Jones J, Luong D, Bell D, et al. Distal fibular fracture (basic). Reference article, Radiopaedia.org (Accessed on 16 Aug 2024) <https://doi.org/10.53347/rID-41255>
18. Tartaglione JP, Rosenbaum AJ, Abousayed M i DiPreta JA. Classifications in Brief: Lauge-Hansen Classification of Ankle Fractures. *Clin Orthop Relat Res.* 2015 Oct; 473(10):3323-3328.
19. Fonseca LL, Nunes IG, Nogueira RR, Martins GEV, Mesencio AC, Kobata SI. Reproducibility of Lauge-Hansen, Danis-Weber, and AO classifications for ankle fractures. *Rev Bras Ortop.* 2018 Jan-Feb; 53(1): 101–106.
20. Briet JP, Hietbrink F, Smeeing DP, Dijkgraaf MGW, Verleisdonk EJ, Houwert RM. Ankle Fracture Classification: An Innovative System for Describing Ankle Fractures. *The Journal of Foot and Ankle Surgery.* 2019. doi:10.1053/j.jfas.2018.09.028
21. Tartaglione JP, Rosenbaum AJ, Abousayed M i DiPreta JA. Classifications in Brief: Lauge-Hansen Classification of Ankle Fractures. *Clin Orthop Relat Res.* 2015 Oct; 473(10):3323–3328.
22. Schatzker J, Tile M, Axelord T. Rationale of Operative Fracture Care. 3. izd. Springer, New York; 2005. 561-583.
23. Shetty A, Murphy A, Knipe H, et al. Wrist (PA view). Reference article, Radiopaedia.org (Accessed on 16 Aug 2024) <https://doi.org/10.53347/rID-30536>
24. Miletić D. Skeletna radiografija. Glosa. Rijeka. 2008.
25. Ng J, Tan W, Murphy A, Pediatric wrist (lateral view). Reference article, Radiopaedia.org (Accessed on 16 Aug 2024) <https://doi.org/10.53347/rID-77446>
26. Grant K, Murphy A, Hayes J, et al. Wrist (oblique view). Reference article, Radiopaedia.org (Accessed on 16 Aug 2024) <https://doi.org/10.53347/rID-40372>
27. Gorton S, Murphy A, Ng J, et al. Ankle (AP view). Reference article, Radiopaedia.org (Accessed on 18 Aug 2024) <https://doi.org/10.53347/rID-40728>

28. Gorton S, Murphy A, Bell D, et al. Ankle (lateral view). Reference article, Radiopaedia.org (Accessed on 18 Aug 2024) <https://doi.org/10.53347/rID-40861>
29. Shen, M.S., Dodd, A.C., Lakomkin, N. *et al.* Open treatment of ankle fracture as inpatient increases risk of complication. *J Orthop Traumatol* 18, 431–438 (2017). <https://doi.org/10.1007/s10195-017-0472-9>
30. Rydberg, E.M., Zorko, T., Sundfeldt, M. *et al.* Classification and treatment of lateral malleolar fractures - a single-center analysis of 439 ankle fractures using the Swedish Fracture Register. *BMC Musculoskelet Disord* 21, 521 (2020). <https://doi.org/10.1186/s12891-020-03542-5>
31. Juto, H., Nilsson, H. & Morberg, P. Epidemiology of Adult Ankle Fractures: 1756 cases identified in Norrbotten County during 2009–2013 and classified according to AO/OTA. *BMC Musculoskelet Disord* 19, 441 (2018). <https://doi.org/10.1186/s12891-018-2326-x>

## 14. POPIS ILUSTRACIJA

### 14.1. Popis slika

**Slika 1.** Koronarni presjek kroz zapešće i prikaz odnosa između karpalnih kostiju i ručnog zgloba (Izvor: Bianchi, S., Martinoli, C. (2007). Wrist. In: *Ultrasound of the Musculoskeletal System*. Medical Radiology. Springer, Berlin, Heidelberg. [https://doi.org/10.1007/978-3-540-28163-4\\_10](https://doi.org/10.1007/978-3-540-28163-4_10))

**Slika 2.** Collesova fraktura (preuzeto s javne domene interneta)

**Slika 3.** Smithova fraktura (preuzeto s javne domene interneta)

**Slika 4.** Položaj ručnog zgloba kod snimanja (Izvor: Miletić D. *Skeletna radiografija*. Glosa. Rijeka. 2008. )

**Slika 5.** PA radiogram ručnog zgloba (Izvor: Miletić D. *Skeletna radiografija*. Glosa. Rijeka. 2008.)

**Slika 6.** Položaj ručnog zgloba kod snimanja (Izvor: Miletić D. *Skeletna radiografija*. Glosa. Rijeka. 2008.)

**Slika 7.** Profilni radiogram ručnog zgloba (Izvor: Miletić D. *Skeletna radiografija*. Glosa. Rijeka. 2008.)

**Slika 8.** Položaj ručnog zgloba kod snimanja u semipronaciji (Izvor: Miletić D. Skeletna radiografija. Glosa. Rijeka. 2008.)

**Slika 9.** Položaj ručnog zgloba kod snimanja u semisupinaciji (Izvor: Miletić D. Skeletna radiografija. Glosa. Rijeka. 2008.)

**Slika 10.** Kosa projekcija ručnog zgloba u semipronaciji (Izvor: Miletić D. Skeletna radiografija. Glosa. Rijeka. 2008.)

**Slika 11.** Kosa projekcija ručnog zgloba u semisupinaciji (Izvor: Miletić D. Skeletna radiografija. Glosa. Rijeka. 2008.)

**Slika 12.** Položaj zgloba gležnja kod snimanja (Izvor: Miletić D. Skeletna radiografija. Glosa. Rijeka. 2008.)

**Slika 13.** Anteroposteriorni radiogram zgloba gležnja (Izvor: Miletić D. Skeletna radiografija. Glosa. Rijeka. 2008.)

**Slika 14.** Položaj zgloba gležnja kod snimanja (Izvor: Miletić D. Skeletna radiografija. Glosa. Rijeka. 2008.)

**Slika 15.** Profilna projekcija zgloba gležnja (Izvor: Miletić D. Skeletna radiografija. Glosa. Rijeka. 2008.)

## *14.2. Popis grafova*

**Graf 1.** Zastupljenost pacijenata po spolovima koji su podvrgnuti konvencionalnom radiološkom pregledu ručnog zgloba.

**Graf 2.** Zastupljenost pacijenata po dobi koji su podvrgnuti konvencionalnom radiološkom pregledu ručnog zgloba.

**Graf 3.** Zastupljenost pacijenata po strani snimanog ručnog zgloba (desni ili lijevi).

**Graf 4.** Zastupljenost pacijenata s obzirom na prisustvo ili odsustvo frakture ručnog zgloba.

**Graf 5.** Zastupljenost pacijenata po spolovima koji su podvrgnuti konvencionalnom radiološkom pregledu gležnja.

**Graf 6.** Zastupljenost pacijenata po dobi koji su podvrgnuti konvencionalnom radiološkom pregledu gležnja.

**Graf 7.** Zastupljenost pacijenata po strani snimanog gležnja (desni ili lijevi).

- Graf 8.** Zastupljenost pacijenata s obzirom na prisustvo ili odsustvo frakture gležnja.
- Graf 9.** Zastupljenost pacijenata s frakturom ručnog zgloba po spolu.
- Graf 10.** Zastupljenost pacijenata s frakturom ručnog zgloba po starosnoj dobi.
- Graf 11.** Zastupljenost pacijenata s obzirom na prisustvo frakture desnog ili lijevog ručnog zgloba.
- Graf 12.** Tip fraktura ručnog zgloba.
- Graf 13.** Zastupljenost pacijenata prema mehanizmu nastanka fraktura ručnog zgloba.
- Graf 14.** Zastupljenost pacijenata s frakturom gležnja s obzirom na spol.
- Graf 15.** Zastupljenost pacijenata s frakturom gležnja po starosnoj dobi.
- Graf 16.** Zastupljenost pacijenata s obzirom na prisustvo frakture desnog ili lijevog gležnja.
- Graf 17.** Zastupljenost pacijenata s frakturom lateralnog ili medijalnog maleola.
- Graf 18.** Zastupljenost pacijenata s jednomaleolarnom, bimalleolarnom i trimaleolarnom frakturom gležnja.
- Graf 19.** Zastupljenost pacijenata prema mehanizmu nastanka fraktura gležnja.



## 15. ŽIVOTOPIS

Rođena sam 04. svibnja 1994. godine u Požegi. Završila sam Osnovnu školu Zdenka Turkovića Kutjevo, potom Opću gimnaziju u Požegi. 2014. godine upisala sam Medicinski fakultet u Rijeci s kojeg sam se ispisala 2020. godine, kada sam upisala preddiplomski stručni studij Radiološke tehnologije na Fakultetu zdravstvenih studija Sveučilišta u Rijeci.