

ANALIZA UČESTALOSTI FRAKTURA GORNJIH I DONJIH EKSTREMITETA KOD PEDIJATRIJSKIH HITNIH PRIJEMA

Tibljaš, Ana

Undergraduate thesis / Završni rad

2024

Degree Grantor / Ustanova koja je dodijelila akademski / stručni stupanj: **University of Rijeka, Faculty of Health Studies / Sveučilište u Rijeci, Fakultet zdravstvenih studija**

Permanent link / Trajna poveznica: <https://um.nsk.hr/um:nbn:hr:184:917364>

Rights / Prava: [In copyright](#)/[Zaštićeno autorskim pravom.](#)

Download date / Datum preuzimanja: **2024-11-26**

Repository / Repozitorij:

[Repository of the University of Rijeka, Faculty of Health Studies - FHSRI Repository](#)



SVEUČILIŠTE U RIJECI
FAKULTET ZDRAVSTVENIH STUDIJA
PREDDIPLOMSKI STRUČNI STUDIJ RADIOLOŠKE TEHNOLOGIJE

Ana Tibljaš

ANALIZA UČESTALOSTI FRAKTURA GORNJIH I DONJIH
EKSTREMITETA KOD PEDIJATRIJSKIH HITNIH PRIJEMA

Završni rad

Rijeka, 2024.

UNIVERSITY OF RIJEKA
FACULTY OF HEALTH STUDIES
UNDERGRADUATE PROFESSIONAL STUDY OF RADIOLOGICAL TECHNOLOGY

Ana Tibljaš

ANALYSIS OF THE FREQUENCY OF FRACTURES OF UPPER AND
LOWER EXTREMITIES IN PEDIATRIC EMERGENCY ADMISSIONS

Bachelor thesis

Rijeka, 2024.

Mentorica rada: Maja Karić, bacc. med. radiol., univ. mag. admin. sanit.

Komentorica rada: Lejla Jelovica, mag. educ. math. et phys.

Završni rad obranjen je dana __. __. 2024. godine na Fakultetu zdravstvenih studija Sveučilišta u Rijeci, pred povjerenstvom u sastavu:

1. izv. prof. dr. sc. Melita Kukuljan, dr. med.
2. Ena Mršić, dr.med.
3. Maja Karić, bacc. med. radiol., univ. mag. admin. sanit.

SADRŽAJ

UVOD.....	1
RAST SKELETA.....	3
SKELETNA RADIOGRAFIJA.....	4
SKELETNA RADIOGRAFIJA GORNJIH EKSTREMITETA.....	5
RADIOGRAMI NADLAKTICE.....	6
RADIOGRAMI LAKTA.....	7
RADIOGRAMI PODLAKTICE.....	7
RADIOGRAMI RUČNOG ZGLOBA.....	8
RADIOGRAMI ŠAKE.....	8
RADIOGRAMI PALCA (AP I PROFILNA PROJEKCIJA).....	9
PA PROJEKCIJE OD 2. DO 5. PRSTA.....	9
SKELETNA RADIOGRAFIJA DONJIH EKSTREMITETA.....	10
RADIOGRAMI NATKOLJENICE.....	10
RADIOGRAMI KOLJENA.....	11
RADIOGRAMI POTKOLJENICE.....	12
RADIOGRAMI GLEŽNJA.....	13
RADIOGRAMI STOPALA.....	13
RADIOGRAMI NOŽNIH PRSTIJU.....	14
ULOGA RADIOLOŠKOG TEHNOLOGA U PEDIJATRIJSKOM SNIMANJU.....	15
FRAKTURE KOD DJECE.....	15
FRAKTURE GORNJIH EKSTREMITETA.....	17
FRAKTURE HUMERUSA.....	17
FRAKTURE LAKTA.....	18
FRAKTURE PODLAKTICE.....	19
FRAKTURE RADIJUSA.....	20
FRAKTURE RUČNOG ZGLOBA I ŠAKE.....	22
FRAKTURE DONJIH EKSTREMITETA.....	23
FRAKTURE FEMURA.....	23

FRAKTURE KOLJENA.....	24
FRAKTURE POTKOLJENICE I GLEŽNJA	25
FRAKTURE STOPALA	27
CILJEVI I HIPOTEZE ISTRAŽIVANJA	28
CILJEVI ISTRAŽIVANJA.....	28
HIPOTEZE ISTRAŽIVANJA	28
ISPITANICI I METODE.....	28
ISPITANICI.....	28
POSTUPAK I INSTRUMENTARIJ	29
STATISTIČKA OBRADA PODATAKA	29
ETIČKI ASPEKTI ISTRAŽIVANJA.....	29
REZULTATI	30
RASPRAVA.....	34
ZAKLJUČAK	36
SAŽETAK I KLJUČNE RIJEČI	37
SUMMARY AND KEY WORDS	38
LITERATURA	39
PRILOZI	42
Ilustracije.....	42
Grafikoni	43
Tablice.....	44
ŽIVOTOPIS	45

UVOD

Prijelomi, odnosno frakture, označavaju mjesta gdje dolazi do prekida kontinuiteta kosti, pri čemu prijelom može biti potpun ili djelomičan te otvoren ili zatvoren (1). Najčešće se događa zbog djelovanja vanjske sile prilikom raznih padova, nesreća, sportske aktivnosti i sl. Kod djece je najčešći mehanizam prijeloma pad prilikom nekih od aktivnosti (2, 3). Kosti gornjih i donjih ekstremiteta su najpogodnije za frakture zbog svoje česte izloženosti, anatomske građe i morfologije (2, 4, 5). Prijelomi gornjih ekstremiteta, osobito podlaktice, obično su najčešći tip prijeloma kod djece. Učestalost ove patologije u pedijatriji, u usporedbi sa svim ostalim hitnim stanjima, čini 10-25%. Primjerice, u Finskoj rizik od prijeloma u djetinjstvu za dječake iznosi 50%, dok za djevojčice iznosi 30% (6). Također, uočena je veća incidencija prijeloma za vrijeme proljeća i ljeta, odnosno toplijeg dijela godine, zbog povećane tjelesne aktivnosti. U toplijem dijelu godine incidencija prijeloma prevladava kod djece u dobi od šest i više godina, dok su u hladnijem dijelu godine izraženiji prijelomi kod djece predškolskog uzrasta (mlađima od 6 godina) (7). U Sjedinjenim Američkim Državama najveći broj posjeta u pedijatrijskim hitnim službama bilježe djeca u dobi između 10 i 14 godina. Također je zabilježena zastupljenost prijeloma prema spolu, koja nalaže da su prijelomi učestaliji kod dječaka, nego li kod djevojčica. Pritom, dobna skupina u kojoj incidencija prijeloma dostiže svoj vrhunac za dječake iznosi 14 godina, a za djevojčice 11 godina (8). U Hrvatskoj, kao i u ostatku svijeta, ova se vrsta ozljede smatra važnim javnozdravstvenim problemom (9).

Ovaj rad istražuje učestalost fraktura gornjih i donjih ekstremiteta kod pedijatrijskih pacijenata kako bi se potvrdila pretpostavka da su takvi prijelomi češći u usporedbi s drugim patologijama tijekom hitnog zbrinjavanja. Također, cilj je utvrditi jesu li frakture gornjih ekstremiteta učestalije od prijeloma donjih ekstremiteta. Istraživanje također razmatra važnost i odgovornosti radiološke tehnologije te radioloških tehnologa u dijagnostici ovih ozljeda putem slikovnih metoda. Glavni ciljevi rada su određivanje učestalosti prijeloma gornjih i donjih ekstremiteta kod pedijatrijskih pacijenata tijekom hitnih prijema i međusobno uspoređivanje tih učestalosti. Ovo istraživanje može pridonijeti boljem razumijevanju učestalosti prijeloma kostiju u dječjoj dobi te naglasiti ključnu ulogu radiološke tehnologije u dijagnostici i zbrinjavanju ozljeda. Rezultati do kojih se dođe ovim istraživanjem mogu značajno doprinijeti boljem razumijevanju učestalosti koštanih prijeloma kod djece. Osim toga, ističu se i važnost i neophodnost radiološke tehnologije u procesu dijagnosticiranja i efikasnog zbrinjavanja

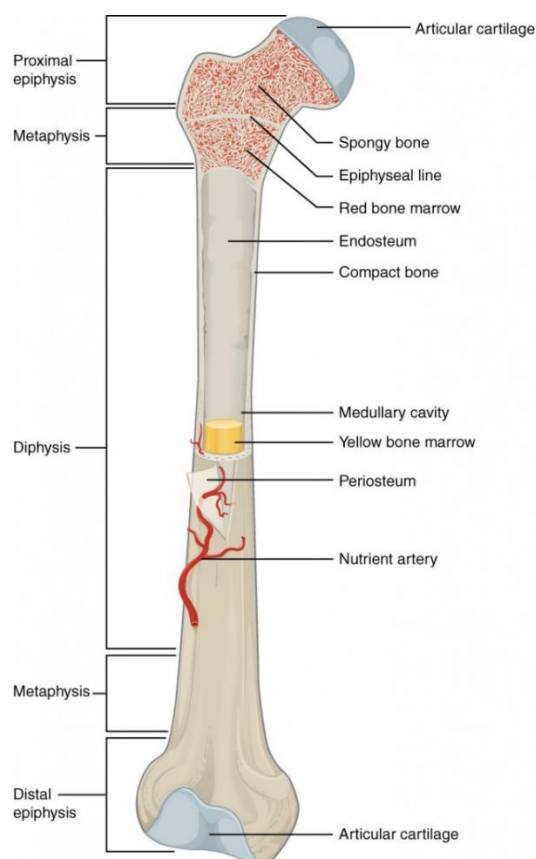
ovakvih ozljeda, čime se dodatno naglašava uloga radioloških tehnologa u zdravstvenom sustavu.

RAST SKELETA

Čvrstu osnovu tijela čini kostur, sastavljen od sraslih ili uzglobljenih kostiju. Njegova glavna uloga je pružanje strukturne potpore tijelu te omogućavanje pokreta zajedno sa skeletnim mišićima. Drugim riječima, koštani sustav je gradivni, zaštitni te regulatorni organski sustav u svakom ljudskom tijelu. Postoje četiri oblika kostiju: duge, kratke, pločaste i nepravilne kosti. U duge kosti spadaju: kosti nadlaktice, podlaktice, natkoljenice, potkoljenice, stopala, članci prstiju, rebra i ključna kost. U kratke kosti uključuju se kosti zapešća, kosti stopala i kralješci (10).

Srednji dio duge kosti je dijafiza, proksimalni i distalni krajevi su epifize, a krajnji dijelovi dijafize na granici prema epifizama su metafize. Svaka kost je prekrivena tankom vezivnom pokosnicom, čija je zadaća štititi kost, omogućiti joj krvnu opskrbu, održati živčani sustav na tom mjestu te omogućiti rast kosti u širinu (10,11). Dječje kosti karakterizira porozna struktura, što im daje posebnu sposobnost elastičnosti. Ova karakteristika proizlazi iz tubularne, odnosno trabekularne građe, koja je posebno izražena u području metafiza i epifiza. Zahvaljujući toj tubularnoj građi, ove regije imaju visoku sposobnost reparacije koštanih ozljeda. Dijafize dugih kostiju imaju lamelarnu strukturu, što ih čini manje elastičnim i manje učinkovitim u procesima reparacije i remodeliranja kosti. Ove karakteristike dječjih kostiju čine ih otpornijima na vanjske mehaničke sile različitih smjerova i intenziteta (4).

Svaka duga kost formira se iz hrskavičnog modela tijekom embriogeneze. U kasnijem razvoju, dva procesa, intramembranska i endohondralna osifikacija, igraju važnu ulogu u oblikovanju kostura. Tijekom intramembranske osifikacije, stanice mezenhima se diferenciraju u osteoblaste, koje počinju izlučivati koštanu matricu. Osteoblasti zatim postupno mineraliziraju ovu matricu, stvarajući čvrstu koštanu strukturu. Postupna mineralizacija primarnog hrskavičnog tkiva omogućuje rast skeleta u skladu s razvojem ostalih organskih sustava kod djece. S druge strane, endohondralna osifikacija ili okoštavanje je proces stvaranja kostiju, gdje se kroz nekoliko faza hrskavično tkivo postepeno zamjenjuje koštanim tkivom. Sve duge kosti, izuzev ključne kosti, razvijaju se ovom vrstom osifikacije (12,13). Osifikacija kod djece je dinamičan i kritičan proces za pravilan rast i razvoj kostura.



Slika 1 Prikaz građe duge kosti - femura

Izvor: <https://courses.lumenlearning.com/suny-ap1/chapter/bone-structure/>

SKELETNA RADIOGRAFIJA

Skeletna radiografija je radiološka tehnika koja se koristi za snimanje kostiju i drugih struktura tijela pomoću rendgenskih zraka. Predstavlja bitan alat u procjeni i dijagnozi mnogih stanja skeleta, među kojima su i frakture. Prednost ovakve dijagnostike je njena dostupnost, brzina te mala izloženost zračenju, obzirom da se radi i na pedijatrijskim pacijentima. Ipak, važno je naglasiti da, iako je radiografija sigurna za većinu pacijenata, treba izbjegavati nepotrebnu izloženost rendgenskom zračenju, posebno kod trudnica zbog mogućih rizika (14). Djeca su osjetljivija na ionizirajuće zračenje u odnosu na odrasle, pa je važno minimalizirati dozu zračenja zbog potencijalnih dugoročnih negativnih učinaka.

Pedijatrijski pacijenti mogu predstavljati izazov za radiološkog tehnologa zbog svoje dobi i zdravstvenog stanja. Oni zahtijevaju poseban pristup zbog svojih jedinstvenih razvojnih i zdravstvenih potreba te je potrebno da medicinsko osoblje ima posebnu edukaciju skrbi koja je prilagođena tim specifičnostima.

SKELETNA RADIOGRAFIJA GORNJIH EKSTREMITETA

Radiografija gornjih ekstremiteta je vrsta dijagnostičke tehnike koja koristi rendgenske zrake za snimanje kostiju gornjih udova, u koje su uključena ramena, nadlaktice, laktovi, podlaktice, zapešća i šake. Ova metoda omogućuje vizualizaciju kostiju i zglobova kako bi se identificirala neka vrsta patologije kao što je fraktura, dislokacija, artritis, tumor, infekcija i dr. Korištenje skeletne radiografije u pedijatriji zahtijeva specifične prilagodbe zbog posebnosti dječjeg organizma i njihove izražene osjetljivosti na zračenje. Vrlo je važno osigurati preciznu dijagnostiku uz minimalno izlaganje zračenju kako bi se postigli optimalni klinički rezultati (15).

Radiografija gornjih ekstremiteta obično se sastoji od dvije projekcije, AP (anterioposteriorna) i profilna projekcija. U oba slučaja središnja zraka je okomita u odnosu na regiju snimanja.

Prije samog snimanja dijete se mora dobro imobilizirati gdje velik dio posla obavlja radiološki tehnolog. Radiološki tehnolog mora dobro poznavati orijentacijske točke na tijelu kako bi mogao adekvatno imobilizirati dijete. Orijentacijske točke na gornjem ekstremitetu su: medijalni i lateralni epikondil humerusa, olekranon ulne, stiloidni nastavci ulne i radijusa, glavice metakarpalnih kostiju na šaci te falange na prsima. Prilikom imobilizacije dijete se mora u svakom trenutku osjećati udobno i sigurno, što je također, važno i za njegove roditelje. Za vrijeme provedbe snimanja važno je da se dijete minimalno ili ako je moguće u potpunosti ne pomiče. Često se zbog same prirode pedijatrijskih bolesnika ovdje traži pomoć i suradnja od strane roditelja u pratnji. Gornji ekstremiteti se u pravilu snimaju tako da bolesnik sjedi pored radiografskog stola, a noge su mu paralelne s njim. Nikako ne smiju biti ispod stola jer se tada nalaze na putu primarnog snopa zračenja. Pedijatrijskim pacijentima se stolica ili radiografski stol treba podesiti prema visini, tako da ruka bude pod pravim kutom abducirana i smještena na stol (14, 15).

Gornji ekstremiteti, od lakta distalno snimaju se bez upotrebe Buckyjeve rešetke, na način da se područje od interesa snimanja stavlja izravno na receptor slike. Međutim, za snimanje ramena i nadlaktice nije moguće koristiti ovu metodu pa se u tim slučajevima koristi Buckyjeva

rešetka. Kod tehničkih aspekata skeletne radiografije u pedijatriji, ključno je koristiti detektor odgovarajuće veličine i prilagoditi parametre ekspozicije kako bi se smanjila doza zračenja. Također, važno je osigurati pravilno i adekvatno pozicioniranje djeteta radi dobivanja optimalnih radiograma. Zaštita od zračenja je i dalje prisutna u pedijatrijskoj radiologiji, a uključuje ALARA i ALADA principe. **ALARA** (As Low As Reasonably Achievable), je princip koji ukazuje da bi izloženost zračenju trebala biti smanjena na najnižu moguću razinu (16). **ALADA** (As Low As Diagnostically Acceptable), je princip koji naglašava važnost prilagođavanja doze zračenja na razinu koja je dijagnostički prihvatljiva. To znači da doza zračenja treba biti dovoljna da se dobije jasna i korisna dijagnostička informacija, ali i dalje što je moguće niža. ALADA princip posebno je važan u pedijatriji (17).

RADIOGRAMI NADLAKTICE

Koriste se dvije projekcije, kao što je ranije spomenuto; AP i profilna projekcija. AP projekcija nadlaktice izvodi se dok pacijent stoji ili sjedi leđima naslonjen na stativ, bez rotacije tijela, s rukom spuštenom uz tijelo. Ruka se supinira tako da su epikondili humerusa jednako udaljeni od receptora slike, a ako to zbog boli nije moguće, pacijent se rotira cijelim tijelom prema snimanoj ruci. Središnja zraka okomito je usmjerena na os nadlaktice i horizontalna je kod stojećeg pacijenta. Na radiogramu trebaju biti prikazana oba susjedna zgloba, rame i lakat, dok se epikondili humerusa prikazuju bez rotacije, a veliki tuberkul u lateralnoj konturi proksimalnog dijela humerusa. Profilna projekcija nadlaktice izvodi se dok pacijent stoji ili sjedi leđima naslonjen na stativ, pri čemu se položaj tijela prilagođava položaju ruke, koja je ključna. Kod pacijenata koji ne mogu stajati, koristi se ležeći položaj. Ruka se ispruži, pronira, a dlan naslanja na natkoljenu, tako da spojnica epikondila humerusa bude okomita na podlogu. Receptor slike dimenzija 18 x 43 cm postavlja se uzdužno duž osi nadlaktice, s gornjim rubom iznad ramena. Središnja zraka je okomito usmjerena na sredinu nadlaktice, horizontalna kod stojećeg pacijenta. Na radiogramu moraju biti prikazani rame i lakat, pri čemu se epikondili humerusa prekrivaju. Mali tuberkul ističe se u medijalnoj konturi, dok se veliki tuberkul preklapa s glavom humerusa. Zbog divergencije rendgenskog snopa zglobna pukotina lakta nije potpuno otvorena (14).

RADIOGRAMI LAKTA

Kod AP snimke lakta pacijent sjedi pored radiografskog stola s ispruženom rukom u visini stola. Ruka je u ekstenziji i supinaciji, s dorzalnom stranom položena na stol, a epikondili humerusa jednako udaljeni od podloge. Receptor slike dimenzija 18x24 cm postavljen je uzdužno duž osi nadlaktice i podlaktice, bez upotrebe rešetke. Središnja zraka okomito je usmjerena na lakatni zglob, ulazeći 1 cm distalno od spojnice epikondila humerusa. Na radiogramu, glava i kvržica radijusa minimalno se preklapaju s ulom, zglobna pukotina lakta je otvorena i centrirana, a epikondili humerusa ne smiju biti rotirani. Lateralna projekcija: pacijent sjedi pored radiografskog stola s nadlakticom abduciranom u visini stola. Lakat je savijen pod pravim kutom, medijalni kondil humerusa u kontaktu sa stolom, a podlaktica položena ulnarnom stranom na podlogu. Receptor slike dimenzija 18 x 24 cm postavljen je uzdužno duž osi podlaktice, bez rešetke. Središnja zraka okomito je usmjerena na sredinu lakta. Na radiogramu, lakat je u središtu, zglob je savijen pod pravim kutom, a epikondili humerusa preklapaju se. Kvržica radijusa treba biti usmjerena naprijed, dok se glava radijusa djelomično preklapa s koronoidnim nastavkom ulne. Olekranon mora biti prikazan u čistom profilu, uz odgovarajuću kontrastnost koštanih struktura i mekih tkiva (14).

RADIOGRAMI PODLAKTICE

AP projekcija podlaktice: format slike mora obuhvatiti cijelu podlakticu, uključujući olekranon ulne i stiloidni nastavak radijusa. Pacijent sjedi pored radiografskog stola s rukom u abdukciji i ispruženom u visini podloge, tako da rame, lakat i ručni zglob budu u istoj ravnini. Ruka je u supinaciji, lakat ispružen, a podlaktica položena uzdužno na format 18 x 43 cm. Središnja zraka je okomito usmjerena na sredinu podlaktice. Na radiogramu trebaju biti prikazani kosti podlaktice, distalni humerus i karpalne kosti, dok se glava i kvržica radijusa minimalno preklapaju s ulnom, a zglobna pukotina lakta je djelomično otvorena (14).

Lateralna projekcija podlaktice: pacijent sjedi pored radiografskog stola s rukom u razini stola. Ruka je u abdukciji, lakat savijen pod pravim kutom, a podlaktica i šaka položene su

ulnarnim rubom na podlogu, dok su prsti semiflektirani i drže jastučić ili spužvu. Receptor slike od 18x43 cm postavlja se uzdužno na os podlaktice, a središnja zraka okomito je usmjerena na sredinu podlaktice. Na radiogramu se prikazuju kosti podlaktice, distalni humerus i zapešće. Glava radijusa i koronoidni nastavak ulne preklapaju se u proksimalnom segmentu, a kvržica radijusa mora biti usmjerena anteriorno, dok su nadlaktica i podlaktica pod pravim kutom (14).

RADIOGRAMI RUČNOG ZGLOBA

PA projekcija ručnog zgloba: pacijent sjedi pored radiografskog stola s abduciranom nadlakticom i flektiranim laktom pod pravim kutom, dok su podlaktica i šaka položene na stol. Podlaktica treba biti palmarnom stranom na podlozi, a metakarpofalangealni zglobovi blago podignuti kako bi ručni zglob bio bolje u kontaktu s podlogom. Receptor slike može biti dimenzija 13 x 18 cm ili 18 x 24 cm, orijentiran uzdužno na smjer podlaktice i šake. Središnja zraka okomito je usmjerena na zglobnu pukotinu, otprilike 1 cm proksimalno od stiloidnih nastavaka radijusa i ulne. Na radiogramu trebaju biti prikazani distalni okrajak radijusa i ulne, kosti karpusa i proksimalna polovica metakarpalnih kostiju bez rotacije, uz istovremeno prikazivanje mekih tkiva i koštanih struktura (14).

Profilna projekcija ručnog zgloba: pacijent sjedi pored radiografskog stola s flektiranim laktom pod pravim kutom, dok su podlaktica i šaka položene ulnarnim rubom na podlogu, s dorzalnom stranom šake usmjerenom prema gore. Receptor slike dimenzija 13 x 18 cm ili 18 x 24 cm treba biti postavljen uzdužno na smjer podlaktice i šake, sa zapešćem u centru. Središnja zraka okomito je usmjerena na radiokarpalnu zglobnu pukotinu, približno 1 cm proksimalno od vrha stiloidnog nastavka radijusa. Na radiogramu moraju biti prikazani distalni okrajak kostiju podlaktice, kosti karpusa i proksimalna polovica metakarpalnih kostiju, s jasno prikazanom radiokarpalnom zglobnom pukotinom. Radius i ulna trebaju se međusobno preklapati, kao i kosti karpusa (14).

RADIOGRAMI ŠAKE

PA projekcija šake: pacijent sjedi pored radiografskog stola s flektiranim laktom. Šaka se postavlja palmarnom stranom izravno na receptor slike, s prstima lagano razmaknutim i opuštenim kako bi se izbjegli artefakti pokreta. Receptor slike može biti dimenzija 18 x 24 cm

za jednu šaku ili 24 x 30 cm za dvije projekcije, postavljen uzdužno na os šake, s centrom u razini metakarpofalangealnih zglobova. Središnja zraka okomito je usmjerena na treći metakarpofalangealni zglob. Na radiogramu moraju biti prikazane sve kosti od stiloidnih nastavaka radijusa i ulne do vrhova distalnih falanga prstiju. Prsti su prikazani u PA projekciji, dok je palac prirodno u kosoj PA projekciji. Izostanak rotacije šake dokazuje jednak konkavitet metakarpalnih i falangealnih dijafiza, a metakarpofalangealne i interfalangealne zglobne pukotine trebaju biti otvorene. Postoje još i PA kose projekcije šake, no one se koriste u glavnom za procjenu upalnih promjena i kao dopunske projekcije za procjenu frakture (14).

RADIOGRAMI PALCA (AP I PROFILNA PROJEKCIJA)

AP projekcija palca: pacijent sjedi pored radiografskog stola s nogama paralelnim sa stolom, a nadlaktica je abducirana do visine ramena. Palac se postavlja dorzalnom stranom na receptor slike, uz maksimalnu pronaciju podlaktice. Ako je potrebno, prsti ne snimane šake mogu pomoći u odvajanju palca. Receptor slike dimenzija 13 x 18 cm ili 18 x 24 cm postavlja se uzdužno na os palca, a središnja zraka okomito je usmjerena na prvi metakarpofalangealni zglob (14).

Profilna projekcija palca: palac se prikazuje u prirodnom položaju u odnosu na ostale prste, koji se mogu postaviti na klinasti podložak ili flektirati. Receptor slike iste dimenzije postavlja se usporedno na os palca, a središnja zraka okomito je usmjerena na receptor, ulazeći u prvi metakarpofalangealni zglob.

Na radiogramima palac treba biti prikazan u cijeloj dužini, od vrha prsta do trapezijuma, s otvorenim zglobnim pukotinama interfalangelnog i metakarpofalangelnog zgloba (14).

PA PROJEKCIJE OD 2. DO 5. PRSTA

Pacijent sjedi na stolici pored radiografskog stola, s rukom položena palmarnom stranom na podlogu i prstima malo razmaknutim. Snimani prst treba biti postavljen palmarnom stranom na nepokriveni dio receptora slike, s proksimalnim interfalangealnim zglobom u sredini formata. Receptor slike može biti dimenzija 13 x 18 cm ili 18 x 24 cm, a središnja zraka okomito je usmjerena na proksimalni interfalangealni zglob snimanog prsta. Kolimacija se prilagođava stvarnoj širini prsta. Radiogram treba prikazivati cijeli prst, od vrha distalne falange do

metakarpalne kosti, uz jasne otvorene zglobne pukotine interfalangealnih i metakarpofalangealnih zglobova. Konkavitet kontura i dijafiza falangi te ujednačena debljina mekih tkiva s obje strane kostiju trebaju dokazivati da prst nije rotiran.

Kod profilne projekcije drugog i trećeg prsta šaka je oslonjena na radijalnu stranu, dok je kod projekcije četvrtog i petog prsta šaka oslonjena na ulnarnu stranu. Snimani prst je ispružen, a ne snimani prsti su flektirani kako ne bi došlo do preklapanja (14).

SKELETNA RADIOGRAFIJA DONJIH EKSTREMITETA

Skeletna radiografija donjih ekstremiteta je dijagnostička metoda koja koristi rendgenske zrake za prikaz kostiju nogu, uključujući kosti natkoljenice, potkoljenice, koljena, gležnjeve i stopala. Najčešće se ova vrsta radiografije izvodi u ležećem ili sjedećem položaju bolesnika. Stojeći stav može se koristiti isključivo ako se neki zglob donjeg ekstremiteta želi prikazati pri opterećenju tjelesnom težinom. Sjedeći položaj postiže se tako da dijete sjedi na radiografskom stolu oslanjajući se na dlanove. Projekcije koje se koriste kod ove dijagnostike su AP i profilna projekcija. Zbog anatomske pozicije koljena, često je potrebno blago ukositi središnju zraku. Važno je koristiti zaštitnu pregaču kako bi se zaštili osjetljivi dijelova tijela, pazeći pritom da ne ometa vidno polje područja koje se snima (14, 15). Orijentacijske točke donjih ekstremiteta, koje služe radiološkom tehnologu za lakše pozicioniranje bolesnika su: veliki trohanter femura, medijalni i lateralni epikondil femura, kondili tibije, zglobna pukotina koljenog zgloba, glava fibule, vrh patele, medijalni i lateralni maleol, srednja klinasta kost, petna kvrga te glavice metatarzalnih kostiju (14).

RADIOGRAMI NATKOLJENICE

AP projekcija natkoljenice: pacijent leži na leđima na radiografskom stolu, pazeći da zdjelica ne bude rotirana. Za bolji prikaz distalnog dijela natkoljenične kosti, koljeno treba biti u pronaciji do anatomskeg položaja femura, s epikondilima jednakom udaljenošću od podloge, oko 5°. Za prikaz proksimalnog femura s kukom, unutarnja rotacija treba biti oko 15°, kako bi vrat femura bio paralelan s receptorom i isključio kut anteverzije. Receptor slike, dimenzija 18 x 43 cm ili 35 x 43 cm, treba biti postavljen uzdužno na os natkoljenice, a donji rub treba biti 5 cm distalno od zglobne pukotine koljenog zgloba kako bi se uključilo koljeno. Središnja zraka

je okomito usmjerena na središte receptora. Radiogram treba prikazivati veći dio femura, uključujući zglob bliži patološkoj promjeni ili ozljedi, s vidljivim vratom femura i trabekularnom strukturom u području dijafize femura (14).

Profilna projekcija natkoljenice: pacijent leži na boku oslonjen nogom koja se snima. Za prikaz distalnog dijela femura, suprotna noga treba biti flektirana i pomaknuta unaprijed. Za prikaz proksimalnog dijela femura, zdjelicu treba rotirati 10 do 15 ° ne snimanom stranom prema natrag, a nogu ne snimane strane retroflektirati u kuku. Koljeno snimane noge treba biti flektirano oko 30 °, a podložak staviti ispod gležnja; ako je zdjelica široka, potrebno je podložiti i koljeno. Receptor slike dimenzija 18 x 43 cm postaviti uzdužno na os natkoljenice, s centrom na sredini natkoljenice za pacijente prosječne visine. Središnja zraka treba biti okomito usmjerena na središte receptora. Radiogram treba prikazivati veći dio femura, uključujući područje ozljede ili patološke promjene, s prednjim rubovima femoralnih kondila preklapajućim i patelom prikazanom u čistom profilu. Donji rubovi kondila ne bi se trebali preklapati zbog divergencije rendgenskog snopa (14).

RADIOGRAMI KOLJENA

Za AP projekciju koljena, korištenje rešetke nije uvijek nužno, ali se preporučuje kod pacijenata s masivnijim ekstremitetima, prema procjeni radiološkog tehnologa. Pacijent se postavlja u ležeći ili sjedeći položaj na radiografskom stolu s ispruženim nogama, pazeći da zdjelica ostane u pravilnom položaju bez rotacije. Koljeno treba biti potpuno ispruženo, s femoralnim kondilima paralelnim s podlogom i minimalnom unutarnjom rotacijom stopala od 5 °. Receptor slike, ovisno o konstituciji pacijenta, može biti veličine 24 x 30 cm ili 18 x 24 cm i postavlja se uzdužno u odnosu na os ekstremiteta. Središnja zraka usmjerava se 1 cm ispod vrha patele prema zglobnoj pukotini, pri čemu je udaljenost od prednje superiorne spine do podloge između 20 i 25 cm. Zraka je okomita na receptor slike, no kod pacijenata s debljom zdjelicom, gdje ta udaljenost prelazi 25 cm, preporučuje se kranijalni nagib od 3 do 5 °. S druge strane, kod vrlo tankih pacijenata, kada je ta udaljenost manja od 20 cm, zraka treba imati kaudalni nagib od 3 do 5 °. Kvalitetan radiogram pokazuje otvorenu femorotibijalnu zglobnu pukotinu, potpuno preklapanje patele i femura te minimalno preklapanje glave fibule s tibijom, bez rotacije femura i tibije (14).

Za profilnu projekciju koljena, pacijent leži na boku snimane strane, dok je suprotna noga savijena prema kukovima kako bi se izbjeglo preklapanje sa snimanom nogom. Koljeno je blago savijeno pod kutom od 30° radi opuštanja mišića i maksimalnog otvaranja zglobnog prostora. Femoralni epikondili trebaju biti postavljeni okomito na podlogu. Receptor slike, ovisno o konstituciji pacijenta, može biti veličine 24 x 30 cm ili 18 x 24 cm, postavljen uzdužno ispod koljena. Središnja zraka je nagnuta $5 - 7^\circ$ prema kranijalno, usmjerena na zglobnu pukotinu, ulazeći oko 2 cm distalno od medijalnog epikondila femura. Kod pacijenata sa širom zdjelicom, dijafiza femura može biti ukošena medijalno, što omogućuje da središnja zraka ostane okomita na podlogu. Na kvalitetnom radiogramu, femoralni kondili su potpuno preklopljeni, zglobni prostor između femoralnih i tibijalnih kondila je otvoren, patela je prikazana u profilu, a patelofemoralna zglobna pukotina je također otvorena (14).

RADIOGRAMI POTKOLJENICE

Za AP projekciju potkoljenice, pacijent leži na leđima na radiografskom stolu, s pravilno postavljenom zdjelicom u sredini rešetke, bez zakretanja. Ne snimana noga se odmiče. Snimana noga postavlja se u sredinu stola, s blago unutarne rotiranim stopalom (oko 5°) kako bi femoralni kondili bili paralelni s receptorom, dok je stopalo pod pravim kutom u odnosu na potkoljenicu. Ponekad su potrebni podlošci za učvršćivanje. Receptor slike, veličine 18 x 43 cm ili 35 x 43 cm, postavlja se tako da gornji rub bude najmanje 4 cm iznad zglobne pukotine kako bi cijelo koljeno bilo prikazano. Središnja zraka usmjerena je okomito na sredinu snimanog objekta i receptora slike. Na kvalitetnom radiogramu trebaju biti prikazani koljeno i talokruralni zglob bez zakretanja, s dijelomičnim preklapanjem zglobnih tijela u proksimalnom i distalnom tibiofibularnom zglobu, dok zglobne pukotine nisu otvorene (14).

Za profilnu projekciju potkoljenice, pacijent leži na boku snimane noge, koja treba biti ispružena, dok je ne snimana noga retrofleksirana uz kuk i zabačena iza snimane noge. Patela treba biti okomita na receptor, a femoralni kondili također moraju biti paralelni s receptorom, uz minimalnu unutarnju rotaciju prednjeg dijela stopala. Receptor slike može biti veličine 18 x 43 cm ili 35 x 43 cm, postavljen uzdužno na os potkoljenice, a gornji rub receptora treba prelaziti najmanje 4 cm iznad zglobne pukotine. Središnja zraka usmjerena je okomito na sredinu receptora slike. Kvalitetan radiogram prikazuje koljeno i talokruralni zglob, pri čemu se distalni okraj fibule preklapa s posteriornim dijelom tibije, dok se proksimalni okraj fibule minimalno preklapa s tibijom (14).

RADIOGRAMI GLEŽNJA

Za AP projekciju gležnja, pacijent može sjediti ili ležati na leđima s potpuno ispruženom snimanom nogom, dok je ne snimana noga flektirana ili odmaknuta na stranu. Stopalo treba biti pod pravim kutom u odnosu na potkoljenicu, uz unutarnju rotaciju od oko 10 °. Receptor slike može biti veličine 18 x 24 cm ili 24 x 30 cm i postavlja se uzdužno na os potkoljenice. Središnja zraka, koja je okomita, usmjerena je 1 cm proksimalno od vrha medijalnog maleola. Kvalitetan radiogram prikazuje tibiotalarnu zglobnu pukotinu s gornjim nožnim zglobom centriranim na sredinu receptora, dok se tibiofibularna sindezmova preklapa s anteriornim tibijalnim tuberkulom (14).

Za profilnu projekciju gležnja, pacijent leži na boku snimane strane, dok je nesnimana noga zabačena iza snimane noge, koja je u kontaktu s podlogom. Stopalo treba biti flektirano pod pravim kutom kako bi se izbjeglo zakretanje gležnja. Receptor slike veličine 18 x 24 cm postavlja se uzdužno na os potkoljenice. Središnja zraka, okomita na receptor, usmjerena je 1 cm proksimalno od vrha medijalnog maleola. Kvalitetan radiogram prikazuje gornji nožni zglob u središtu receptora, otvorenu zglobnu pukotinu tibiotalarnog zgloba s preklapanjem medijalnog i lateralnog ruba trohleje talusa, te preklapanje fibule sa stražnjom polovicom tibije. Također su prikazani talus i kosti tarzusa (14).

RADIOGRAMI STOPALA

Za dorzoplantarno snimanje stopala, pacijent može sjediti na radiografskom stolu ili ležati na leđima. Koljeno snimane strane treba biti flektirano kako bi stopalo čvrsto ležalo na receptoru. Receptor slike veličine 24 x 30 cm postavlja se uzdužno na stopalo. Središnja zraka usmjerena je okomito ili s nagibom od 10 do 15 ° prema peti, s izlazom na bazi treće metatarzalne kosti. Kvalitetan radiogram prikazuje razmak između dijafiza metatarzalnih kostiju, dok preklapanje njihovih baza ne može biti potpuno izbjegnuto (14).

RADIOGRAMI NOŽNIH PRSTIJU

Za dorzoplantarno snimanje nožnih prstiju, pacijent može sjediti ili ležati na radiografskom stolu, s koljenima flektiranim i stopalima blago razdvojenim. Nožni prsti trebaju biti postavljeni na receptor ili na podložak od spužve pod kutom od 15° . Receptor slike veličine 13 x 18 cm ili 18 x 24 cm postavlja se poprečno na os stopala. Središnja zraka može biti okomita za opći prikaz, dok se za bolji prikaz zglobnih pukotina (metatarzofalangealnih i interfalangealnih) koristi nagib središnje zrake od oko 15° prema peti ili podložak s istim nagibom uz okomitu zraku. Kvalitetan radiogram prikazuje svih 14 falangi nožnih prstiju s distalnim okrajcima metatarzalnih kostiju bez rotacije, uz razdvojene prste i prikaz mekih tkiva i koštanih struktura (14).

Za profilne projekcije nožnih prstiju, pacijent leži na boku za snimanje prvog i drugog prsta, s nogom podloženom vrećicama s pjeskom za udobnost. Stopalo se oslanja medijalnim rubom na podlogu, a koljeno je u čistom profilu. Za treći, četvrti i peti prst, pacijent leži na fibularnom rubu snimane noge. Prst se može izdvojiti raznim podloščima, dok se ostali prsti mogu povezati trakom kako bi se ispružio samo snimani prst. Receptor slike veličine 13 x 18 cm ili 18 x 24 cm postavlja se uzdužno na os snimanog prsta. Središnja zraka usmjerena je okomito na metatarzofalangealni zglob za palac i na proksimalne interfalangealne zglobove za prste od drugog do petog. Kvalitetan radiogram prikazuje falange u čistom profilnom prikazu, bez preklapanja distalnih i srednjih falangi s okolnim kostima, uz vidljiv veći dio proksimalne falange. Metatarzofalangealni zglob se rijetko prikazuje na radiogramu (14).

ULOGA RADIOLOŠKOG TEHNOLOGA U PEDIJATRIJSKOM SNIMANJU

Uloga radiološkog tehnologa u pedijatriji ključna je za osiguranje sigurnih i preciznih dijagnostičkih postupaka za djecu. Radiološki tehnolog odabire odgovarajuće parametre snimanja poput napona, struje i vremena ekspozicije, prilagođavajući ih dobi i tjelesnoj masi djeteta. Koristi posebne tehnike i opremu za djecu kako bi osigurao kvalitetu slike uz minimalnu izloženost zračenju. Prilagođava svoj pristup kako bi smirio i motivirao dijete, koristeći odgovarajući jezik i objašnjenja prilagođena dobi. Djeca često nemaju potpuno razvijen verbalni izraz i mogu imati poteškoća u opisivanju svojih simptoma ili osjećaja. Važno je uspostaviti komunikacijski odnos s roditeljima ili skrbnicima, pružajući im potrebne informacije i upute. Pedijatrijski pacijenti mogu imati i strahove te anksioznosti povezane s medicinskim postupcima i bolnicama. Mlađa djeca posebno mogu biti uznemirena, plakati ili se opirati postupcima zbog straha ili nelagode. Ukoliko je moguće, eliminirati i ukloniti predmete koji ometaju dijete prilikom izvođenja pretrage. Poželjno je redovito se educirati o najnovijim metodama i tehnologijama u pedijatrijskom radiološkom snimanju kako bi se osigurali najviši standardi u praksi. Također, prema istraživanju iz 2016., pokazalo se da je ponašanje radioloških tehnologa prilikom intervencija koje su zahtijevale rendgensku dijagnostiku bilo ključno za umanjivanje stresa kod djece i njihovih roditelja. Djeca koja su bila više izložena verbalnoj komunikaciji s radiološkim tehnologima bila su opuštenija te im je komunikacija poslužila kao distrakcija od same intervencije (18).

FRAKTURE KOD DJECE

Frakture kod djece predstavljaju čest klinički problem i razlikuju se od fraktura kod odraslih zbog specifičnosti dječjeg skeletnog sustava. Ozljede kod djece rezultiraju više od 10 milijuna godišnjih posjeta primarnim zdravstvenim ustanovama i hitnim službama, čineći ih drugim najčešćim razlogom za ove posjete. Frakture predstavljaju od oko 10% do 25% svih muskuloskeletnih ozljeda. Otprilike, dvije trećine dječaka i gotovo polovica djevojčica do 15. godine ima frakturu kosti, pri čemu je najveća učestalost u dobi od 14 godina za dječake i 11 godina za djevojčice (20). Prema istraživanju iz Finske, zaključeno je da su frakture kod djece mlađe od 16 godina bile gotovo dvostruko češće kod dječaka nego djevojčica, s vrhuncem incidencije fraktura u razdoblju brzog rasta i značajnim sezonskim varijacijama (6). U pedijatriji, frakture su češće u gornjim ekstremitetima negoli u donjim. Najčešće slomljena kost je distalni radijus, koji uz frakture metakarpalnih kostiju i falangi čini 50% svih fraktura (20).

S obzirom na sve veću aktivnost djece i adolescenata u sportu, primarni liječnici se sve češće susreću s ozljedama gornjih ekstremiteta (7). Kao što je već ranije opisano, dječje kosti mogu podnijeti veće deformacije prije nego li dođe do frakture. Zato su frakture tipa zelenih grančica, odnosno greenstick i torus frakture vrlo često prisutne u djece. S obzirom na to da su dječje kosti slabije čvrstoće u usporedbi s ligamentima, frakture su češće od uganuća (19). Fraktura predstavlja prekid u kontinuitetu koštanog tkiva uzrokovan vanjskim ili unutarnjim silama koje djeluju na kost. Može biti potpuno prekinut, uz povredu periosta, ili nepotpun, kada periost ostaje netaknut (20). Za dijagnostiku i izbor metode liječenja, danas se sve frakture univerzalno klasificiraju prema AO-klasifikaciji prijeloma (21). U dječjoj traumatologiji se češće primjenjuje Ogdenova podjela, koja dijeli prijelome prema anatomskej klasifikaciji (21). Međutim, pedijatrijske frakture se u praktičnoj primjeni općenito klasificiraju u pet vrsta: plastična deformacija, torus (buckle) prijelom, prijelom zelenih grančica (greenstick), potpuni prijelom i fizijska ozljeda (physeal injury) (21).

Plastična deformacija najčešće se javlja kod djece i obično pogađa ulna. Ova deformacija nastaje zbog uzdužnog stresa i uzrokuje iskrivljenje kostiju, dok periost ostaje netaknut. Na radiografijama se ne može uočiti linija prijeloma (21).

Greenstick frakture su nepotpune frakture koje nastaju kada se kost savije pod utjecajem sile, ali se ne prekida potpuno. Njihovo ime se uspoređuje sa zelenim grančicama jer i one prilikom savijanja ne pucaju do kraja, već jedna strana ostaje neprekinuta. Na rendgenskim snimkama, jedna strana kosti je slomljena i ispucana, dok druga strana ostaje netaknuta, ali se deformira (22, 23).

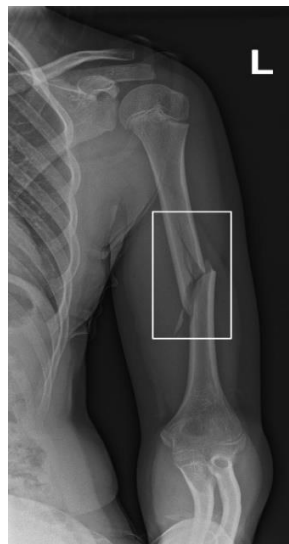Potpuni prijelomi su oni koji se potpuno protežu kroz kost. Mogu biti spiralni, kosni ili poprečni prijelomi. Epifizna ploča je jedinstveno područje za dječje kosti. Ona predstavlja prijelaznu zonu na kraju dugih kostiju u tijelu između metafize i epifize. Fizijske ozljede čine 15% do 25% prijeloma kod djece, s vrhunskim incidencijama u adolescentnoj dobi. Najčešće se ozljeđuje distalna radijalna epifizna ploča rasta (19,24) .

Torus fraktura ili Buckle fraktura nastaje kada se kost deformira pod aksijalnim opterećenjem i stvori udubljenje ili "buckle" na površini kosti. Kost se ne slomi potpuno, već se samo nabora.

Na rendgenskim snimkama se vidi lokalno nagnječenje kostiju na mjestu gdje je sila primijenjena, bez potpune frakture kosti (24, 25).

FRAKTURE GORNJIH EKSTREMITETA FRAKTURE HUMERUSA

Frakture proksimalnog humerusa česta su ozljeda kod djece, a najčešće se javljaju tijekom adolescencije kao posljedica povećanog sudjelovanja u sportskim aktivnostima. Najčešći mehanizam ozljede je pad na ispruženu ruku ili izravan udarac u proksimalni dio humerusa. Može se pojaviti i kod novorođenčadi zbog traume pri porodu. Pacijenti obično imaju bol lokaliziranu u proksimalnom dijelu humerusa i/ili prednjem dijelu ramena, dok se kod novorođenčadi može pojaviti pseudoparaliza. Fizički znakovi mogu biti suptilni ili odsutni, a uključuju oticanje, modrice i/ili očitu deformaciju kod težih ozljeda. Ove frakture imaju odličnu prognozu zbog velikog potencijala remodeliranja proksimalnog humerusa (19).

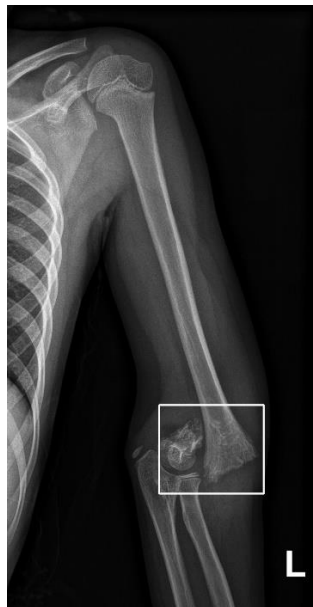

Slika 2 AP Radiogram lijeve nadlaktice. Spiralna multifragmentarna fraktura srednje trećine dijafize lijevog humerusa s pomakom i angulacijom frakturnih ulomaka.

Izvor: Arhiva Kliničkog zavoda za dijagnostičku i intervencijsku radiologiju, Odjel za muskuloskeletnu i dječju radiologiju, KBC Rijeka

FRAKTURE LAKTA

Frakture lakta kod djece prilično su česte i čine otprilike 10% do 12% svih dječjih fraktura. Za razliku od fraktura ključne kosti ili proksimalnog humerusa, frakture lakta češće zahtijevaju precizno, često kirurško, repozicioniranje. Suprakondilarne frakture čine 60% do 80% svih dječjih fraktura lakta. Uglavnom se javljaju tijekom prvih deset godina života, s najvišom incidencijom između 5 i 7 godina. Najčešći mehanizam ozljede je pad na ispruženu ruku s hiperekstenzijom lakta. Dijete obično dolazi s natečenim, bolnim laktom, ograničenim opsegom pokreta i mogućom vidljivom deformacijom. Suprakondilarna fraktura ima jednu od najviših stopa komplikacija među dječjim frakturama. Frakture lakta obuhvaćaju i medijalni epikondil i lateralni kondil. Lateralni kondil je druga najčešća fraktura lakta, koja nastaje zbog mehanizma pada na ispruženu ruku. Pregled može otkriti natečen lakat, moguću lokaliziranu bolnost na lateralnoj strani i smanjen opseg pokreta. Fraktura možda neće uvijek biti vidljiva na početnim rendgenskim snimkama jer se događa kroz područje koje može biti samo djelomično osificirano. Liječenje je obično kirurško. Fraktura medijalnog epikondila je treća najčešća fraktura lakta kod djece. Obično se javlja kod djece u dobi od 9 do 14 godina i često se viđa kod bacača bejzbola (19).

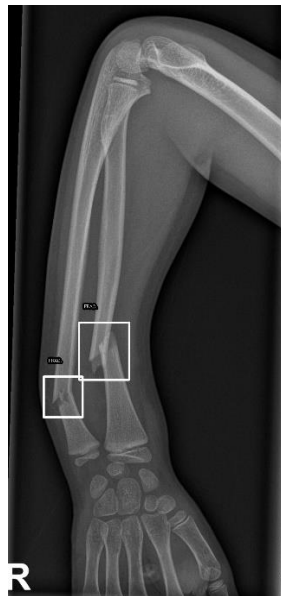

Slika 3 AP Radiogram lijeve nadlaktice. Suprakondilarna fraktura humerusa sa značajnim pomakom lijevog lakta.

Izvor: Arhiva Kliničkog zavoda za dijagnostičku i intervencijsku radiologiju, Odjel za muskuloskeletnu i dječju radiologiju, KBC Rijeka

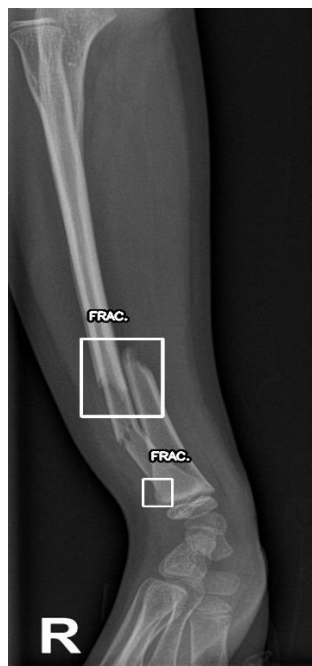
FRAKTURE PODLAKTICE

Frakture podlaktice kod djece čine 40% do 50% svih dječjih fraktura. Mogu se dogoditi na proksimalnom ili srednjem dijelu podlaktice, no većina (75%) se nalazi u blizini zapešća, na distalnom kraju kosti. Distalne ozljede značajno variraju u težini i složenosti, a obrazac i mjesto frakture ovise o dobi. Kod djece mlađe od 10 godina najčešće se javljaju buckle (torus) i greenstick frakture, dok su prijelomi rasta i potpuni prijelomi češći kod djece starije od 10 godina i adolescenata. Frakture obje kosti podlaktice također su uglavnom distalno smještene. Na radiogramima podlaktice se može otkriti plastična deformacija, greenstick ili potpuni prijelom s različitim stupnjem dislokacije. Frakture podlaktice obično nastaju zbog pada na ispruženu ruku ili ponekad, zbog izravnog udarca, kao kod prijeloma obje kosti podlaktice. Fizički pregled može otkriti oticanje, osjetljivost i smanjenu pokretljivost, a vidljiva deformacija može, ali i ne mora biti prisutna. Liječenje ovisi o vrsti frakture i stupnju dislokacije (19).



Slika 4 Radiogram desne podlaktice. Fraktura distalnog radijusa ulne s angulacijom.

Izvor: Arhiva Kliničkog zavoda za dijagnostičku i intervencijsku radiologiju, Odjel za muskuloskeletnu i dječju radiologiju, KBC Rijeka



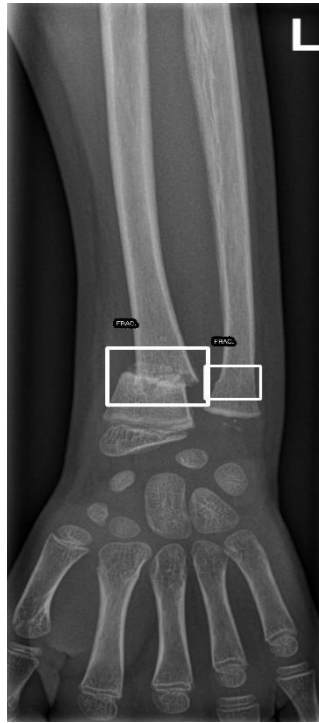Slika 5 Profilni radiogram desne podlaktice. Fraktura distalnog radijusa ulne s angulacijom.

Izvor: Arhiva Kliničkog zavoda za dijagnostičku i intervencijsku radiologiju, Odjel za muskuloskeletnu i dječju radiologiju, KBC Rijeka

FRAKTURE RADIJUSA

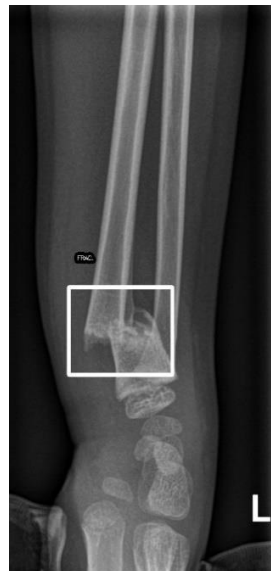Kod djece su češće frakture vrata radijusa, dok se frakture glave radijusa uglavnom javljaju kod odraslih. Većina fraktura nastaje zbog mehanizma pada na ispruženu ruku. Prilikom pregleda može se uočiti lokalizirana bolnost iznad glave radijusa, s pojačanjem boli pri pronaciji i supinaciji podlaktice. Ponekad se pacijenti mogu žaliti na prenesenu bol u zapešću. Većina slučajeva predstavlja Salter-Harris frakture tipa II, a dijagnosticiraju se na standardnim

rendgenskim snimkama lakta. Dislocirane ili jače angulirane frakture zahtijevaju kirurško liječenje (19).



Slika 6 AP radiogram podlaktice. Fraktura radijusa u području vrata s pomakom ulomaka.

Izvor: Arhiva Kliničkog zavoda za dijagnostičku i intervencijsku radiologiju, Odjel za muskuloskeletnu i dječju radiologiju, KBC Rijeka

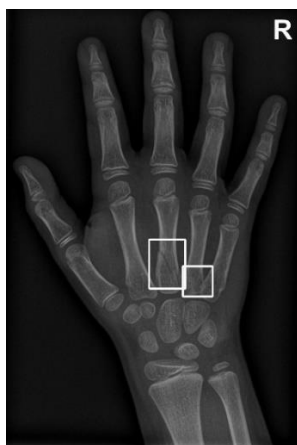


Slika 7 Profilni radiogram lijeve podlaktice. Fraktura radijusa u području vrata s pomakom ulomaka.

Izvor: Arhiva Kliničkog zavoda za dijagnostičku i intervencijsku radiologiju, Odjel za muskuloskeletnu i dječju radiologiju, KBC Rijeka

FRAKTURE RUČNOG ZGLOBA I ŠAKE

Karpalne kosti su pretežno hrskavične do kasnog djetinjstva. Stoga mehanizmi koji bi kod odraslih uzrokovali prijelome zapešća obično kod djece izazivaju frakture podlaktice. Akutne ozljede zapešća najčešće nastaju uslijed mehanizma pada na ispruženu ruku ili tupih trauma. Skafoidna kost je najčešće ozlijeđena karpalna kost. Skafoidni prijelomi mogu biti teški za dijagnosticiranje na običnim rendgenskim snimkama, s osjetljivošću između 70% i 86%. Kompjuterizirana tomografija (CT) ili magnetska rezonanca (MR) mogu biti potrebni za dijagnosticiranje suptilnih ili stresnih prijeloma. Liječenje i prognoza ovise o mjestu prijeloma. Distalni i srednji treći prijelomi skafoida obično nisu dislocirani i liječe se kratkim gipsom s uključenim palcem tijekom 4 do 8 tjedana. Zbog dobre vaskularne opskrbe, ti prijelomi zacjeljuju bez komplikacija. Proksimalni ili dislocirani prijelomi skafoida često zahtijevaju kirurški zahvat zbog lošije opskrbe krvlju i veće incidencije ne sraštanja. Ozljede ruke kod djece su česte, ali rijetko komplicirane. Metakarpalne frakture su drugi najčešći tip prijeloma gornjih ekstremiteta. One mogu nastati uslijed izravnog udarca ili traume stisnutom šakom, poput udarca o zid. Najčešće mjesto ozljede je vrat petog metakarpala, poznat kao "boksачki" prijelom. Distalne falange su također često lomljive. Mehanizam ozljede distalnih falangi obično uključuje nagnječenje ili aksijalno opterećenje. Često su prisutne ozljede vrha prsta ili nokatnog ležišta. Procjena ozljede ruke treba uključivati provjeru poravnanja prstiju. Rendgenske snimke treba pažljivo pregledati radi znakova rotacije, skraćenja i angulacije. Većina dječjih ozljeda ruku liječi se ne kirurškim putem. Prijelomi povezani s otvorenim ozljedama, rotacijskom deformacijom, neprihvatljivom angulacijom i intraartikularnom dislokacijom zahtijevaju kirurško liječenje (19).



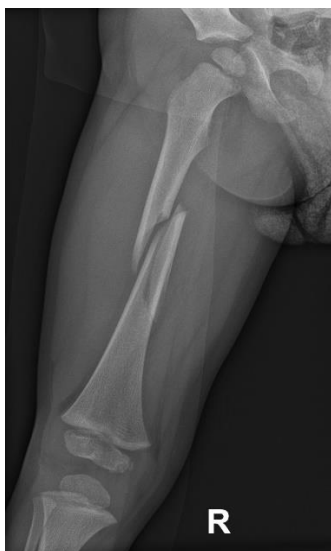Slika 8 PA radiogram šake. Fraktura baze III metakarpalne kosti, suspektna infrakcija baza IV metakarpalne kosti.

Izvor: Arhiva Kliničkog zavoda za dijagnostičku i intervencijsku radiologiju, Odjel za muskuloskeletnu i dječju radiologiju, KBC Rijeka

FRAKTURE DONJIH EKSTREMITETA

FRAKTURE FEMURA

Bedrena kost je najčvršća od dugih kostiju. Prijelomi nastaju najčešće uslijed neizravne sile, poput padova i prometnih nesreća, dok izravni udarci također mogu uzrokovati prijelome. Prijelomi bedrene kosti dijele se na proksimalnu, srednju i distalnu trećinu (19). U istraživanju iz 2006. godine koje je uključivalo pedijatrijske hospitalizirane pacijente zabilježeni su sljedeći podaci: od 9963 prijeloma bedrene kosti, 9458 (95%) bili su zatvoreni prijelomi, a 505 (5%) otvoreni. Od zatvorenih prijeloma, 70% činili su prijelomi dijafize, 12% prijelomi vrata ili trohantera, a 18% distalni prijelomi. Prijelomi dijafize pojavili su se kod 2493 (81%) od 3096 zatvorenih prijeloma kod djece mlađe od 6 godina u usporedbi s 3940 (65%) od 6080 prijeloma kod djece u dobi od 6 do 18 godina. Prijelomi vrata ili trohantera bedrene kosti bili su dvostruko češći kod starijih dobnih skupina (6 – 18 godina) nego kod mlađe djece (mlađe od 5 godina) (30). Zbog blage kliničke slike, prijelomi femura lako se mogu previdjeti. Potrebno je rendgensko snimanje u najmanje dvije projekcije, a ponekad i CT ili MR za preciznu potvrdu veličine frakturnog ulomka, koji može biti teško vidljiv na klasičnim rendgenskim snimkama. Liječenje ovisi o veličini i dislokaciji prijelomnog ulomka te popratnim ozljedama okolnih koštanih struktura (19).

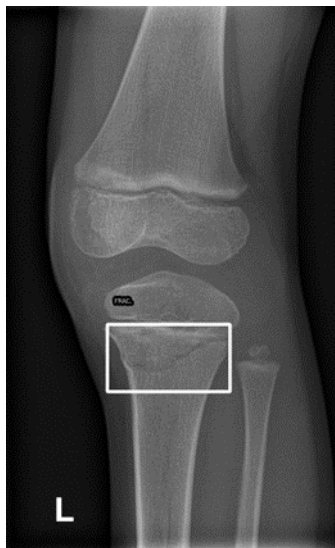


Slika 9 Radiogram desne natkoljenice. Višekomadna fraktura srednje dijafize femura s većim pomakom

Izvor: Arhiva Kliničkog zavoda za dijagnostičku i intervencijsku radiologiju, Odjel za muskuloskeletnu i dječju radiologiju, KBC Rijeka

FRAKTURE KOLJENA

Koljeno je zglob koji spaja femur i tibiju te se pri tom sastoji od dvije artikulacije (tibiofemuralni zglob i patelofemuralni zglob). Jedno od češćih mjesta prekida kontinuiteta kortikalisa kosti u koljenu je patela. Patela spada među sezamske kosti i nalazi se unutar tetive mišića kvadricepsa. Ima ključnu ulogu u stabilizaciji koljena te sudjeluje u procesu ekstenzije koljena, omogućujući širok raspon pokreta. Prijelomi patele čine 1 – 1,5% svih prijeloma, a najčešće nastaju zbog izravnog udarca u koljeno, kao što je pad, dok je prijelom zbog neizravne sile (nagli pokreti ekstenzije) rijedak. Većina prijeloma patele je intraartikularna i prati ih hemartroza (krv u zglobu). Obostrani prijelomi patele su rijetki i obično se događaju u prometnim nesrećama. Klinička slika varira ovisno o vrsti prijeloma i stupnju pomaka ulomaka. Koljeno je otečeno, ispunjeno krvlju, a svaki pokret, posebno ekstenzija, izaziva jaku bol. Ako su ulomci značajno pomaknuti, palpacijom se može osjetiti udubina na sredini patele. Dijagnoza se postavlja rendgenskim snimkama u najmanje dvije projekcije, dok se kod složenih prijeloma preporučuje CT radi 3D rekonstrukcije za precizniji plan kirurškog zahvata. Samo liječenje ovisi o vrsti prijeloma.



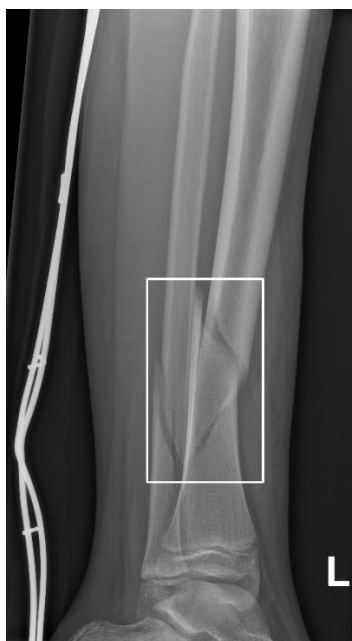Slika 10 Radiogram lijevog koljena. Fraktura u području proksimalne metafize lijeve tibije, bez značajnijeg pomaka koljena.

Izvor: Arhiva Kliničkog zavoda za dijagnostičku i intervencijsku radiologiju, Odjel za muskuloskeletnu i dječju radiologiju, KBC Rijeka

FRAKTURE POTKOLJENICE I GLEŽNJA

Potkoljenicu čine dvije duge kosti koje se povezuju na proksimalnom i distalnom kraju, a na distalnom dijelu zajedno s talusom čine gležanj, odnosno skočni zglob. Prijelomi potkoljenice su relativno česti. Kako su to duge kosti, prijelomi se radi lakšeg razumijevanja dijele na proksimalne, srednje i distalne prijelome. Prijelomi proksimalne trećine potkoljenice najčešće nastaju uslijed izravne sile, često u prometnim nesrećama kada vozilo udari pješaka u predjelu koljena. Ovi prijelomi zahvaćaju kondile i metafizni dio tibije te glavicu fibule, ali se više pažnje pridaje prijelomima tibije jer su češći. Prijelomi mogu biti intraartikularni ili ekstraartikularni, pri čemu intraartikularni prijelomi često zahvaćaju tibijalni plato, koji je dio zglobne plohe koljena. Intraartikularni prijelomi tibijalnog dijela, koji čini dio koljenog zgloba, zahtijevaju preciznu repoziciju kako bi se spriječila posttraumatska artroza. Ovi prijelomi također, najčešće nastaju uslijed izravnih sila, kao što su prometne nesreće. Dije se na monokondilne, bikondilne i složene intraartikularne prijelome, ovisno o zahvaćenosti tibije. Dijagnostika uključuje radiološke pretrage i CT za bolju procjenu. Liječenje može biti konzervativno (imobilizacija) ili kirurško, pri čemu se koriste vijci i pločice za stabilizaciju koštanih ulomaka, ovisno o težini prijeloma. Prijelomi srednje trećine potkoljenice (dijafize) najčešće su rezultat izravnog udara, uz poprečne pukotine. Kod torzijskih sila, kao kod skijaških nesreća, nastaju kosi ili spiralni prijelomi. Također, jake sile mogu prouzročiti višekomadne prijelome. Ovi prijelomi mogu biti otvoreni ili zatvoreni, što utječe na izbor liječenja. Dijagnoza se postavlja radiološki, dok liječenje može biti konzervativno (imobilizacija) ili kirurško, ovisno o težini prijeloma. Kirurški zahvati često uključuju osteosintezu pločicama ili intramedularnim čavlima, što omogućuje bržu rehabilitaciju. Prijelomi distalne trećine potkoljenice obuhvaćaju donji dio tibije i fibule te skočni zglob, gdje stabilnost zgloba osigurava tibiofibularna sindesmoza. Ovi prijelomi su česti, najčešće nastaju padovima ili izvrnućem zgloba, a mogu biti supramaleolarni (iznad gležnja) ili maleolarni. Supramaleolarni prijelomi često uključuju poprečne, kose ili spiralne pukotine, dok impresijski prijelomi mogu nastati skokom s visine, ozbiljno narušavajući zglobnu površinu tibije. Liječenje može biti konzervativno kod prijeloma bez pomaka, dok se ostali kirurški tretiraju pomoću vijaka i pločica kako bi se zglob što bolje rekonstruirao. Maleolarni prijelomi su prijelomi u zglobu, pri čemu može biti zahvaćen jedan, obično fibularni maleol, dva maleola (bimaleolarni prijelom),

ili tri (trimaleolarni prijelom). U trimaleolarnom prijelomu, treći zahvaćeni maleol je stražnji trokutasti dio tibije, poznat kao Volkmannov trokut, koji se često lomi uz luksaciju zgloba (19).



Slika 11 Radiogram lijeve potkoljenice. Višekomadna fraktura distalne dijafize tibije i fibule s pomakom frakturnih ulomaka.

IZVOR: Arhiva Kliničkog zavoda za dijagnostičku i intervencijsku radiologiju, Odjel za muskuloskeletnu i dječju radiologiju, KBC Rijeka

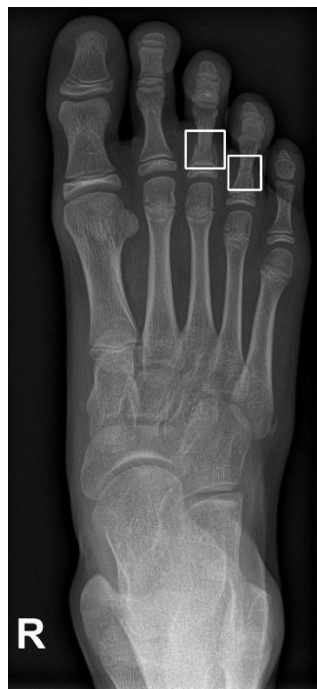FRAKTURE STOPALA

Prijelomi kostiju stopala su rijetki, ali mogu imati ozbiljne posljedice, poput trajne invalidnosti, artroze i kronične boli. Djelomično zbog toga, svi prijelomi stopala zahtijevaju ozbiljan pristup. Dije se u tri glavne skupine:

Prijelomi prednjeg dijela stopala uglavnom se odnose na nožne prste. Ovi prijelomi obično se liječe konzervativno, imobilizacijom, a kirurško liječenje je rijetko i koristi se kod težih slučajeva, poput oštećenja u rastu.

Prijelomi srednjeg dijela stopala odnose se na metatarzalne kosti, a najčešće su uzrokovani izravnim udarcem. Ako prijelomi nisu dislocirani, liječe se imobilizacijom, dok kirurško liječenje uključuje osteosintezu.

Prijelomi stražnjeg dijela stopala uključuju prijelome petne kosti, talusa i drugih tarzalnih kostiju. Najčešći uzrok je pad s visine. Kod prijeloma petne kosti često se koristi "Böhlerov kut" u dijagnostici, a liječenje može biti konzervativno ili kirurško, ovisno o dislokaciji.



Slika 12 Radiogram desnog stopala. Fraktura dijafize proksimalne falange III. i IV. prsta bez vidljivog većeg pomaka frakturnih ulomaka.

IZVOR: Arhiva Kliničkog zavoda za dijagnostičku i intervencijsku radiologiju, Odjel za muskuloskeletnu i dječju radiologiju, KBC Rijeka

CILJEVI I HIPOTEZE ISTRAŽIVANJA

CILJEVI ISTRAŽIVANJA

C1: Utvrditi učestalost fraktura gornjih i donjih ekstremiteta kao indikacije hitnih prijema djece u Kliničkom bolničkom centru (KBC-u) Rijeka.

C2: Usporediti međusobnu učestalost prijeloma gornjih i donjih ekstremiteta kod djece prilikom hitnih prijema u KBC-u Rijeka.

C3: Utvrditi učestalost dokazanih fraktura gornjih i donjih ekstremiteta kod djece obzirom na spol djeteta.

HIPOTEZE ISTRAŽIVANJA

H1: Učestalost prijeloma gornjih i donjih ekstremiteta kod djece prilikom hitnih prijema u KBC-u Rijeka je zastupljena u više od 60% zaprimljenih pacijenata.

H2: Učestalost prijeloma gornjih ekstremiteta je statistički značajno veća od učestalosti prijeloma donjih ekstremiteta kod djece prilikom hitnih prijema u KBC-u Rijeka.

H3: Kod djece s dokazanim frakturama gornjih i donjih ekstremiteta više od 70% je muškog spola.

ISPITANICI I METODE

ISPITANICI

U ovom retrospektivnom istraživanju ispitivala se pojavnost, odnosno brojnost fraktura gornjih i donjih ekstremiteta prilikom hitnih prijema u KBC-u Rijeka u vremenskom razdoblju 1.05.2024. - 30.06.2024. Uzorak su činili pedijatrijski pacijenti koji su bili zaprimljeni putem hitnog prijema u KBC zbog sumnje na frakturu (Hitna ambulanta za dječju kirurgiju). Kriterij isključenja su bila djeca koja su došla na kontrolu postojećih fraktura. Uspoređivao se broj pozitivnih nalaza (dokazanih fraktura) u odnosu na negativne (uredan nalaz) te učestalost

prijeloma gornjih ekstremiteta u odnosu na donje ekstremitete te spolna distribucija. Početni broj ispitanika je bio 948, no zbog kriterija isključenja sveo se na broj od 837 ispitanika.

POSTUPAK I INSTRUMENTARIJ

Podaci za istraživanje su prikupljeni retrogradno putem radiološkog informacijskog sustava (ISSA), Kliničkog zavoda za dijagnostičku i intervencijsku radiologiju na odjelu za muskuloskeletnu i dječju radiologiju, KBC-a Rijeka. Bilježili su se sljedeći podaci: dob, spol, vrsta radiograma skeleta ekstremiteta. Frakture koje su zabilježene podijeljene su prema anatomskom položaju (kod gornjih ekstremiteta: nadlaktica, lakat, podlaktica (radius i ulna), ručni zglob te šaka, odnosno kod donjih ekstremiteta: natkoljenica, koljeno, potkoljenica (tibia i fibula), nožni zglob, odnosno gležanj te stopalo. U cilju osiguranja privatnosti nisu se otkrivali biti zapisivali identifikacijski podaci ispitanika, već su se bilježili rednim brojevima.

STATISTIČKA OBRADA PODATAKA

Prikupljeni podaci su obrađeni računalnim programom R x64 4.0.1 te su grafički i tabelarno prikazani u programu Microsoft Office Excel. Nezavisne varijable spol, te mjesto prijeloma su prikazane na nominalnoj ljestvici, dok je varijabla dob pacijenta iskazana na omjernoj ljestvici. Zavisna varijabla je kategorijska i izražena je brojem dijagnoza, odnosno brojem pozitivnih ili negativnih nalaza na frakturu. Sve navedene varijable su obrađene deskriptivnom analizom frekvencija odgovora.

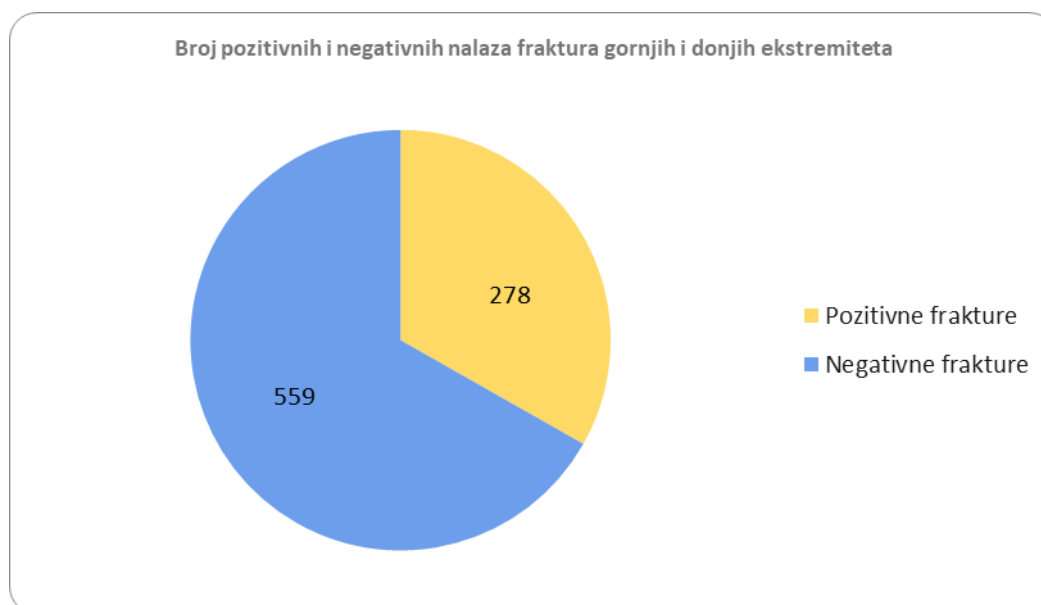
ETIČKI ASPEKTI ISTRAŽIVANJA

U istraživanju se nisu navodili osobni podaci pacijenata, odnosno identifikacijski podaci. Dob pacijenata u trenutku prijeloma bio je ključni podatak u ovom istraživanju kako bi se utvrdilo radi li se o pedijatrijskom pacijentu. Svi navedeni podaci su iskorišteni isključivo u svrhu pisanja ovog istraživačkog rada te se s njima postupalo u skladu s etičkim standardima za istraživanja u medicini i zdravstvu. Pristup podacima za pisanje rada imali su mentorica Maja Karić, komentorka Lejla Jelovica i studentica Ana Tibljaš. Istraživanje se provodilo u sklopu

Kliničkog zavoda za dijagnostičku i intervencijsku radiologiju na odjelu za muskuloskeletnu i dječju radiologiju, Kliničkog bolničkog centra Rijeka te se prethodno tome tražilo odobrenje Etičkog povjerenstva Kliničkog bolničkog centra Rijeka.

REZULTATI

U provedenom istraživanju, sudjelovalo je ukupno 837 pacijenata koji su bili zaprimljeni putem hitnog prijema u KBC Rijeka zbog sumnje na frakturu gornjih i donjih ekstremiteta (Hitna ambulanta za dječju kirurgiju), u vremenskom razdoblju od 1.5.2024. do 30.6.2024. Od ukupno 837 pacijenata, fraktura je potvrđena kod 278 (33,21%), dok je 559 pacijenata imalo negativan nalaz na prisutnost frakture. U izračunu podataka koristio se test proporcija u kojem je pokazano da je p-vrijednost veća od 0.05, što znači da na razini značajnosti od 5% nemamo dovoljno dokaza za odbacivanje prve hipoteze.



Grafikon 1 Dokazane pozitivne i negativne frakture gornjih i donjih ekstremiteta na pedijatrijskom hitnom prijemu KBC-a Rijeka. Grafikon prikazuje broj pozitivnih nalaza, odnosno fraktura gornjih i donjih ekstremiteta te broj negativnih nalaza fraktura.

Istraživanje je također, pokazalo da su frakture gornjih ekstremiteta učestalije u usporedbi s frakturama donjih ekstremiteta, kao i broj pregleda, odnosno radiograma gornjih ekstremiteta. Od ukupno 511 pregleda, 219 je potvrdilo frakturu nekog dijela gornjeg ekstremiteta. Ukupan

broj pregleda koji su obuhvaćali donje ekstremitete iznosio je 375, od kojih je 68 nalaza bilo pozitivno. Za izračun ovih podataka također se koristio test proporcija. Učestalost prijeloma gornjih ekstremiteta statistički je značajno veća od učestalosti prijeloma donjih ekstremiteta.

	Fraktura		Nema frakture		p-vrijednost
	n	postotak	n	postotak	
Prijelomi gornjih ekstremiteta (n=511)	219	42,86%	292	57,14%	7,699E-15
Prijelomi donjih ekstremiteta (n=375)	68	18,13%	307	81,87%	

Tablica 1 Broj i postotak fraktura gornjih i donjih ekstremiteta i nalaza koji su bili negativni na frakture kod djece u periodu od 1.5.2024. do 30.6.2024.

Kada je riječ o učestalosti dokazanih fraktura gornjih i donjih ekstremiteta obzirom na spol djeteta, dokazano je da veća učestalost fraktura prevladava među djecom muškog spola. No, treba svakako napomenuti da se, statistički gledano, ne može tvrditi da je proporcija muškog spola značajno različita od 70%, već iznosi 70,14%. Od ukupnog broja pacijenata s dokazanim frakturama gornjih i donjih ekstremiteta, koji je iznosio 278 bilo je 195 (70,14%) dokazanih fraktura među muškom djecom te 83 (29,86%) dokazane frakture među ženskom djecom.

Distribucija dokazanih fraktura kod djece prema spolu	Broj	Postotak
Dječaci	195	70,14%
Djevojčice	83	29,86%

Tablica 2 Broj i postotak dokazanih fraktura gornjih i donjih ekstremiteta kod dječaka i djevojčica u periodu od 1.5.2024. do 30.6.2024.

Djevojčice						
FRAKTURE SKELETA GORNJIH I DONJIH EKSTREMITETA						
Vrsta\Dob	0 - 3	4 - 6	7 - 10	11 - 13	16 - 17	Σ
PRST	2	1	11	10	2	26
LAKAT	0	4	2	0	0	6
PODLAKTICA	1	4	9	1	2	17
RUČNI ZGLOB	1	1	4	5	1	12
STOPALO	0	0	3	0	2	5
GLEŽANJ	0	1	0	2	1	4
KOLJENO	0	0	0	0	0	0
POTKOLJENICA	1	1	0	0	0	2
PRST NOGE	0	0	3	4	0	7
ŠAKA	2	1	1	1	2	7
NADLAKTICA	0	0	0	0	0	0
NATKOLJENICA	0	0	0	0	0	0
Σ	7	13	33	23	10	86

Tablica 3 Broj fraktura prema dobi djevojčica. Tablica prikazuje dob djevojčica u kojoj su zadobile frakture na određenim anatomskim regijama u razdoblju od 1.5.2024. do 30.6.2024.

Dječaci						
FRAKTURE SKELETA GORNJIH I DONJIH EKSTREMITETA						
Vrsta\Dob	0 - 3	4 - 6	7 - 10	11 - 13	14 - 17	Σ
PRST	0	3	12	14	7	36
LAKAT	2	5	5	2	3	17
PODLAKTICA	2	10	19	16	2	49
RUČNI ZGLOB	0	5	13	7	4	29
STOPALO	1	2	3	6	5	17
GLEŽANJ	0	2	2	4	4	12
KOLJENO	0	0	2	4	0	6
POTKOLJENICA	2	0	2	2	1	7
PRST NOGE	0	1	2	4	1	8
ŠAKA	0	0	4	7	5	16
NADLAKTICA	0	2	1	0	0	3
NATKOLJENICA	0	0	0	0	0	0
Σ	7	30	65	66	32	200

Tablica 4 Broj fraktura prema dobi dječaka. Tablica prikazuje dob dječaka u kojoj su zadobili frakture na određenim anatomskim regijama u razdoblju od 1.5.2024. do 30.6.2024.

Prema podacima koji su prikazani u tablicama 3 i 4 dokazano je da je kod djevojčica najviše fraktura bilo u dobi od 7 do 10 godina, a najčešća fraktura bila je fraktura prsta na ruci, dakle

na gornjem ekstremitetu. Za razliku od djevojčica, dječaci su imali najveću incidenciju fraktura u dobi od 11. do 13. godine, a najčešća fraktura bila je fraktura podlaktice.

Frakture skeleta gornjih ekstremiteta				
	Desno		Lijevo	
Muško	74	33,94%	76	34,86%
Žensko	36	16,51%	32	14,68%

Tablica 5 Usporedba učestalosti faktura gornjih ekstremiteta kod dječaka i djevojčica prema desnoj i lijevoj strani tijela.

Frakture skeleta donjih ekstremiteta				
	Desno		Lijevo	
Muško	23	33,82%	27	39,71%
Žensko	7	10,29%	11	16,18%

Tablica 6 Usporedba učestalosti faktura donjih ekstremiteta kod dječaka i djevojčica prema desnoj i lijevoj strani tijela

U istraživanju se također, usporedio omjer strana tijela kod fraktura koje su zadobili dječaci i djevojčice. Prema tome, kod fraktura gornjih ekstremiteta kod djevojčica više je fraktura bilo na desnoj strani tijela, a kod dječaka na lijevoj strani tijela. Kod donjih ekstremiteta uočena je veća incidencija fraktura na lijevoj strani tijela u oba spola.

RASPRAVA

Prema analizi obrađenih podataka vezanih uz učestalost fraktura gornjih i donjih ekstremiteta kod pedijatrijskih pacijenata na hitnom prijemu, rezultati su pokazali da se statistički ne može potvrditi da je njihova zastupljenost veća od 60% ($p\text{-value} = 1$). Sukladno tome, odbačena je postavljena hipoteza da je učestalost prijeloma gornjih i donjih ekstremiteta kod djece prilikom hitnih prijema u KBC-u Rijeka zastupljena u više od 60% zaprimljenih pacijenata. Ove rezultate može potkrijepiti istraživanje iz 2004. godine, gdje se spominju razlozi dolazaka i ponovnih kontrola na pedijatrijskom odjelu hitne pomoći. Traume, uključujući i frakture, činile su jedan od češćih dijagnoza, no njihov postotak je iznosio tek 16%. Frakture na pedijatrijskom hitnom prijemu su česta pojava, predstavljaju značajan dio dijagnoza koje zahtijevaju hitnu medicinsku intervenciju, no osim njih, također su prisutne i druge hitnoće, kao što su respiratorne infekcije, kardiološki problemi i sl. (26). Nadalje, statističkom analizom je potvrđena tvrdnja izrečena drugom hipotezom u kojoj se navodi da je učestalost prijeloma gornjih ekstremiteta statistički značajno veća od učestalosti prijeloma donjih ekstremiteta (test proporcija: $p\text{-value} = 7.699e-15$). Zaista potvrđeno je da su radiogrami gornjih ekstremiteta u većem broju zastupljeni za razliku od radiograma donjih ekstremiteta, što je na kraju rezultiralo i brojnijim pozitivnim nalazima na frakture (tablica 2). Frakture gornjih ekstremiteta čine više od polovice koštanih ozljeda u djetinjstvu. Učestalost ovih ozljeda raste s povećanom pokretljivošću djece. Najčešći mehanizam ozljede je pad na ispruženu ruku tijekom igre, ali i padovi prilikom aktivnog bavljenja sportom (26). Također, istraživanje iz Finske iz 2010. godine pokazalo je da se većina fraktura (73%) odnosi na gornje ekstremitete, dok samo 22% zahvaća donje ekstremitete. Preostalih 5% obično se locira u području glave, kralježnice ili zdjelice. Najčešća dijagnoza je fraktura podlaktice (radius/ulna), koja čini 37% svih fraktura (6). U jednoj od većih epidemioloških studija u švedskoj populaciji, zabilježen je trend povećanja stopa fraktura, koje se kreću od 14% do 45%. Promjena u incidenciji može odražavati veći broj fraktura, ali također može biti rezultat poboljšanog pristupa zdravstvenoj skrbi i boljeg otkrivanja manjih fraktura (27). Uz to, svakako treba napomenuti da su prikupljeni podaci iz svibnja i lipnja, odnosno toplijih mjeseci, što bi trebalo ukazivati na to da su u tom dijelu godine frakture među djecom češći slučaj. Ljetna sezona i broj sunčanih sati povezani su sa stopom fraktura kod djece. Studije provedene u Irskoj i Sjedinjenim Američkim Državama pokazuju da je stopa fraktura 2,5 puta veća tijekom ljeta u usporedbi sa zimskim mjesecima (27, 28).

U skladu sa statističkim rezultatima, prihvaća se tvrdnja izrečena trećom hipotezom, prema kojoj je više od 70% dokaznih fraktura gornjih i donjih ekstremiteta prisutno među djecom muškog spola. No, treba svakako napomenuti da se postotak zastupljenosti ne razlikuje značajno od 70% (tablica 1, grafikon 2). To se može pripisati većoj snazi i aktivnosti među dječacima, ali i njihovoj brojnosti, za razliku od djevojčica. Isto tako, u mnogim radovima je već spomenuto da se dječaci više vremena bave aktivnim sportom. Rezultati se mogu usporediti s istraživanjem iz 2008. godine, kojeg su proveli Valerio i suradnici u kojem je cilj bio analizirati individualne i životne čimbenike koji utječu na pojavu prijeloma u različitim pedijatrijskim dobnim skupinama. Uzorak je obuhvaćao 382 ispitanika u dobi od 2 do 14 godina koji su zadobili prijelom nakon niskotraumatskog ili umjerenog traumatskog događaja. Dječaci su imali veći rizik od prijeloma u usporedbi s djevojčicama. S porastom dobi, omjer dječaka i djevojčica se povećao ($p < 0,001$). Postojale su razlike među spolovima kod predškolske djece u vezi s anatomskom lokacijom prijeloma, a kod školske djece i adolescenata u vezi s dinamikom ozljeda. U skupini adolescenata, dječaci su bili fizički aktivniji, ali i više sjedilački nastrojeni u usporedbi s djevojčicama. Prijelomi su se najčešće događali u kućama (41,6%), zatim na igralištima i pješačkim stazama (26,2%), sportskim objektima (18,3%) i obrazovnim ustanovama (13,9%), s razlikama među spolovima prisutnim samo u adolescenciji. U svim slučajevima je dokazano da dječaci imaju veću sklonost ozljedama kao što su frakture, za razliku od djevojčica (29). Također, kada je riječ o sklonosti frakturama među spolovima, u spomenutom švedskom istraživanju, dječaci su imali dvostruko veći rizik od sportskih prijeloma u usporedbi s djevojčicama, a također su imali više od 50% veću vjerojatnost da će tijekom djetinjstva (od rođenja do 16. godine) zadobiti barem jedan prijelom. Djevojčice, s druge strane, imaju veću sklonost ka epifizalnim prijelomima u mlađoj dobi u usporedbi s dječacima, što je povezano s različitim dobima početka puberteta, kada je rastna ploča relativno slaba (27).

ZAKLJUČAK

Zaključak provedenog istraživanja ukazuje na to da su frakture gornjih ekstremiteta znatno učestalije u usporedbi s frakturama donjih ekstremiteta kod djece zaprimljene na hitnom prijemu KBC-a Rijeka. Od postavljenih hipoteza prihvatila se druga hipoteza, odnosno da je učestalost prijeloma gornjih ekstremiteta statistički značajno veća od učestalosti prijeloma donjih ekstremiteta kod djece prilikom hitnih prijema u KBC-u Rijeka. Treća hipoteza, koja je tvrdila da je više od 70% djece s frakturama gornjih i donjih ekstremiteta muškog spola, je također prihvaćena, ali treba istaknuti da rezultat nije statistički značajno odstupao od 70%. Hipoteza broj jedan koja je isticala da je učestalost prijeloma gornjih i donjih ekstremiteta kod djece prilikom hitnih prijema u KBC-u Rijeka zastupljena u više od 60% zaprimljenih pacijenata nije ni prihvaćena ni odbačena zbog nedostatka dokaza.

- Od ukupno 837 pacijenata zaprimljenih zbog sumnje na frakturu, kod 278 pacijenata (33,21%) fraktura je potvrđena.
- Statistička analiza ukazala je na značajno veću učestalost prijeloma gornjih ekstremiteta u usporedbi s donjim ekstremitetima.
- Muška djeca su sklonija frakturama, sa 70,14% potvrđenih fraktura u usporedbi s 29,86% kod djevojčica.
- Iako muška djeca pokazuju veću sklonost prijelomima, razlika u proporcijama između spolova nije bila statistički značajna.

Ovi rezultati naglašavaju potrebu za povećanom pažnjom u dijagnostici i liječenju fraktura, posebno gornjih ekstremiteta, kod djece. Rezultati su u skladu s prethodnim istraživanjima koja ukazuju na sezonsku varijabilnost fraktura, s većom učestalošću tijekom ljetnih mjeseci te na veću sklonost dječaka prema prijelomima, posebice tijekom sportskih aktivnosti. Ova saznanja mogu poslužiti kao temelj za daljnje preventivne mjere u smanjenju učestalosti fraktura kod djece.

Naposljetku, postoji još prostora za daljnje usavršavanje ove tematike, poput istraživanja učestalosti fraktura gornjih i donjih ekstremiteta kroz dulji vremenski period kako bi podaci bili što precizniji. Također, korisno bi bilo usporediti distribuciju fraktura među spolovima te na kraju analizirati rezultate u odnosu na godišnja doba. Svakako bi trebalo uzeti širi opseg podataka za nastavak ovakvog istraživanja zbog same kompleksnosti njegove tematike i promjenjivosti trenda fraktura.

SAŽETAK I KLJUČNE RIJEČI

Frakture su prekidi u kontinuitetu kosti, koji mogu biti potpuni ili djelomični te otvoreni ili zatvoreni (1). Ove ozljede najčešće nastaju uslijed vanjske sile izazvane padovima, nesrećama, sportskim aktivnostima i sličnim situacijama. Kod djece, najčešći uzrok prijeloma je pad tijekom različitih aktivnosti (2, 3). Zbog česte izloženosti, kao i specifične anatomske građe i morfologije, kosti gornjih i donjih ekstremiteta su najpodložnije frakturama (2, 4, 5). Cilj ovog rada je utvrditi učestalost fraktura gornjih i donjih ekstremiteta u hitnim prijemima pedijatrijskih pacijenata te usporediti njihovu učestalost. U Hrvatskoj i širom svijeta, frakture su važan javnozdravstveni problem (9). Uzorak istraživanja činili su pedijatrijski pacijenti zaprimljeni na hitni prijem u KBC Rijeka (Hitna ambulanta za dječju kirurgiju) zbog sumnje na frakturu. Podaci su prikupljeni retrogradno putem radiološkog informacijskog sustava (ISSA) KBC-a Rijeka, uključujući dob, spol i vrstu radiograma ekstremiteta. Frakture su klasificirane prema anatomsom položaju: kod gornjih ekstremiteta uključeni su nadlaktica, lakat, podlaktica (radius i ulna), ručni zglob i šaka, dok su kod donjih ekstremiteta uključeni natkoljenica, koljeno, potkoljenica (tibia i fibula), nožni zglob (gležanj) i stopalo.

Ovo istraživanje može doprinijeti boljem razumijevanju učestalosti prijeloma kostiju kod djece i naglasiti značaj radiološke tehnologije u dijagnostici i liječenju ovih ozljeda.

Ključne riječi: dijagnostika, djeca, donji ekstremiteti, gornji ekstremiteti, hitna stanja, prijelom, učestalost

SUMMARY AND KEY WORDS

Fractures are interruptions in the continuity of the bone, which can be complete or partial, and either open or closed (1). These injuries most commonly result from external forces such as falls, accidents, sports activities, and similar situations. In children, the most frequent cause of fractures is falling during various activities (2, 3). Due to frequent exposure and the specific anatomical structure and morphology, the bones of the upper and lower extremities are most prone to fractures (2, 4, 5). This study aims to determine the frequency of fractures in the upper and lower extremities in pediatric patients presenting to emergency departments and to compare their frequencies. In Croatia and worldwide, fractures represent a significant public health issue (9). The study sample consisted of pediatric patients admitted to the emergency department at KBC Rijeka (Pediatric Surgery Emergency Room) due to suspected fractures. Data were collected retrospectively through the radiological information system (ISSA) of KBC Rijeka, including age, gender, and type of radiograph of the extremities. Fractures were classified according to anatomical location: for the upper extremities, this includes the humerus, elbow, forearm (radius and ulna), wrist, and hand, while for the lower extremities, it includes the femur, knee, lower leg (tibia and fibula), ankle, and foot.

This research may contribute to a better understanding of the frequency of bone fractures in children and highlight the importance of radiological technology in the diagnosis and treatment of these injuries.

Key words: diagnostics, children, lower extremities, upper extremities, emergencies, fracture, frequency

LITERATURA

1. Prijelom kosti. *Hrvatska enciklopedija, mrežno izdanje*. Leksikografski zavod Miroslav Krleža, 2013 – 2024. Pristupljeno 1.3.2024. <https://www.enciklopedija.hr/clanak/prijelom-kosti>
2. Lovrić, Zvonimir. *Traumatologija: za studente Zdravstvenog veleučilišta*. Zagreb: Školska knjiga, 2008. 133. p.
3. Julije Meštrović i suradnici. *Hitna stanja u pedijatriji, treće, promijenjeno izdanje*. Zagreb: Medicinska naklada; 2022. 958. p.
4. Smailji M, Maričić A, Kvesić A, Martinović V. Incidencija prijeloma kostiju lokomotornog aparata u djece i adolescenata. *Med. Flum.* [Internet]. 2009 [pristupljeno 02.03.2024.];45(4):358-368. Dostupno na: <https://hrcak.srce.hr/45856>
5. Antabak A, Čagalj M, Borščak N, Ivelj R, Papeš D, Halužan D i sur. PRIJELOMI BEDRENE KOSTI U DJECE – OKOLNOSTI I UZROCI NASTANKA. *Lijec. Vjesn.* [Internet]. 2017 [pristupljeno 16.03.2024.];139(1-2). Dostupno na: <https://hrcak.srce.hr/178442>
6. Decreasing incidence and changing pattern of childhood fractures: A population-based study Mäyränpää M, Mäkitie O, Kallio P *Journal of Bone and Mineral Research* (2010) 25(12) 2752-2759
7. Effect of Weather Conditions on the Pediatric Supracondylar Humerus Fracture Incidence Ozbay H, Adanır O, Mraja HC *Cureus* (2022)
8. Epidemiology of Pediatric Fractures Presenting to Emergency Departments in the United States Naranje S, Erali R, [...] Kelly D (2015)
9. Sveučilište u zagrebu medicinski fakultet Mehanizmi nastanka prijeloma femura u djece Čagalj M, RAD Zagreb D
10. Keros P, Andreis M, Gamulin S. *Anatomija i fiziologija*. Zagreb: Školska knjiga; 2004.
11. Balić, A. (2016). *Ozljede epifizne zone rasta , dijagnostika, terapija i prognoza* (Diplomski rad). Rijeka: Sveučilište u Rijeci, Medicinski fakultet. Preuzeto s <https://urn.nsk.hr/urn:nbn:hr:184:907390>

12. Laor, T., Clarke, J. P., & Yin, H. (2016). Development of the long bones in the hands and feet of children: radiographic and MR imaging correlation. *Pediatric radiology*, 46(4), 551–550. <https://doi.org/10.1007/s00247-015-3513-7>
13. Rotim, Krešimir ; Kusić, Zvonko ; Pašalić, Matej ; Šimunec-Jović, Alma ; Blažević, Dejan ; Božić, Boris ; Čengiđ, Tomislav ; Ćorluka, Stipe ; Gajski, Domagoj ; Rotim, Ante et al. Anatomija. Zagreb: Zdravstveno veleučilište Zagreb, 2017
14. Miletić, Damir ; Skeletna radiografija. Rijeka: Glosa, Rijeka, 2008. 239..
15. Hardy, M., & Boynes, S. (2008). *Paediatric radiography*. John Wiley & Sons.
16. Miller, D. L., & Schauer, D. (1983). The ALARA principle in medical imaging. *philosophy*, 44(6), 595-600.
17. Berkhout W. E. (2015). Het ALARA-principe. Achtergronden en toepassing in de praktijk [The ALARA-principle. Backgrounds and enforcement in dental practices]. *Nederlands tijdschrift voor tandheelkunde*, 122(5), 263–270. <https://doi.org/10.5177/ntvt.2015.5.14227>
18. Quan, X., Joseph, A., Nanda, U., Moyano-Smith, O., Kanakri, S., Ancheta, C., & Loveless, E. A. (2016). Improving pediatric radiography patient stress, mood, and parental satisfaction through positive environmental distractions: A randomized control trial. *Journal of Pediatric Nursing*, 31(1), e11-e22.
19. Arora, R., Fichadia, U., Hartwig, E., & Kannikeswaran, N. (2014). Pediatric upper-extremity fractures. *Pediatric annals*, 43(5), 196–204. <https://doi.org/10.3928/00904481-20140417-12>
20. Neer II CS, Horwitz BZ. Fractures of the epiphyseal plate. *Clin Orthop Relat Res*. 1965;41:24-31.
21. Bukvić, N., Lovrić, Z. (Prof. dr. sc.), & Trninić, Z. (Dr. sc.). (2008). *Traumatologija* (Recenzent: Štalekar, H. Prof. dr. sc.). Školska knjiga
22. Pountos, I., Clegg, J., & Siddiqui, A. (2010). Diagnosis and treatment of greenstick and torus fractures of the distal radius in children: a prospective randomised single blind study. *Journal of children's orthopaedics*, 4(4), 321–326. <https://doi.org/10.1007/s11832-010-0269-3>

23. Ben-Yakov, M., & Boutis, K. (2016). Buckle fractures of the distal radius in children. *CMAJ : Canadian Medical Association journal = journal de l'Association medicale canadienne*, 188(7), 527. <https://doi.org/10.1503/cmaj.151239>
24. Kaeding, C. C., & Whitehead, R. (1998). Musculoskeletal injuries in adolescents. *Primary care*, 25(1), 211–223. [https://doi.org/10.1016/s0095-4543\(05\)70333-x](https://doi.org/10.1016/s0095-4543(05)70333-x)
25. Alessandrini, E. A., Lavelle, J. M., Grenfell, S. M., Jacobstein, C. R., & Shaw, K. N. (2004). Return visits to a pediatric emergency department. *Pediatric Emergency Care*, 20(3), 166-171. <https://doi.org/10.1097/01.pec.0000117924.65522.a1>
26. Mathison, D. J., & Agrawal, D. (2010). An update on the epidemiology of pediatric fractures. *Pediatric emergency care*, 26(8), 594-603.
27. Masterson, E., Borton, D., & O'Brien, T. (1993). Victims of our climates. *Injury*, 24(4), 247.
28. Ryan, L. M., Teach, S. J., Searcy, K., et al. (2010). Epidemiology of pediatric forearm fractures in Washington, DC. *Journal of Trauma*.
29. Valerio, G., Gallè, F., Mancusi, C., Di Onofrio, V., Colapietro, M., Guida, P., & Liguori, G. (2010). Pattern of fractures across pediatric age groups: analysis of individual and lifestyle factors. *BMC public health*, 10, 1-9.
30. Loder, Randall T. MD; O'Donnell, Patrick W. MD, PhD; Feinberg, Judy R. PhD. Epidemiology and Mechanisms of Femur Fractures in Children. *Journal of Pediatric Orthopaedics* 26(5):p 561-566, September 2006

PRILOZI

Ilustracije

Slika 1 Prikaz građe duge kosti- femura

Izvor 1: <https://courses.lumenlearning.com/suny-ap1/chapter/bone-structure/>

Slika 2 AP Radiogram lijeve nadlaktice. Spiralna multifragmentarna fraktura srednje trećine dijafize lijevog humerusa s pomakom i angulacijom frakturnih ulomaka.

Izvor 2: *Arhiva Kliničkog zavoda za dijagnostičku i intervencijsku radiologiju, Odjel za muskuloskeletnu i dječju radiologiju, KBC Rijeka*

Slika 3 AP Radiogram lijeve nadlaktice. Suprakondilarna fraktura humerusa sa značajnim pomakom lijevog lakta.

Izvor 3: *Arhiva Kliničkog zavoda za dijagnostičku i intervencijsku radiologiju, Odjel za muskuloskeletnu i dječju radiologiju, KBC Rijeka*

Slika 4 Radiogram desne podlaktice. Fraktura distalnog radijusa ulne s angulacijom.

Izvor 4: *Arhiva Kliničkog zavoda za dijagnostičku i intervencijsku radiologiju, Odjel za muskuloskeletnu i dječju radiologiju, KBC Rijeka*

Slika 5 Profilni radiogram desne podlaktice. Fraktura distalnog radijusa ulne s angulacijom.

Izvor 5: *Arhiva Kliničkog zavoda za dijagnostičku i intervencijsku radiologiju, Odjel za muskuloskeletnu i dječju radiologiju, KBC Rijeka*

Slika 6 AP radiogram podlaktice. Fraktura radijusa u području vrata s pomakom ulomaka.

Izvor 6: *Arhiva Kliničkog zavoda za dijagnostičku i intervencijsku radiologiju, Odjel za muskuloskeletnu i dječju radiologiju, KBC Rijeka*

Slika 7 Profilni radiogram lijeve podlaktice. Fraktura radijusa u području vrata s pomakom ulomaka.

Izvor 7: *Arhiva Kliničkog zavoda za dijagnostičku i intervencijsku radiologiju, Odjel za muskuloskeletnu i dječju radiologiju, KBC Rijeka*

Slika 8 PA radiogram šake. Fraktura baze III metakarpalne kosti, suspektna infrakcija baza IV metakarpalne kosti.

Izvor 8: *Arhiva Kliničkog zavoda za dijagnostičku i intervencijsku radiologiju, Odjel za muskuloskeletnu i dječju radiologiju, KBC Rijeka*

Slika 9 Radiogram desne natkoljenice. Višekomadna fraktura srednje dijafize femura s većim pomakom.

Izvor 9: *Arhiva Kliničkog zavoda za dijagnostičku i intervencijsku radiologiju, Odjel za muskuloskeletnu i dječju radiologiju, KBC Rijeka*

Slika 10 Radiogram lijevog koljena. Fraktura u području proksimalne metafize lijeve tibije, bez značajnijeg pomaka koljena.

Izvor 10: *Arhiva Kliničkog zavoda za dijagnostičku i intervencijsku radiologiju, Odjel za muskuloskeletnu i dječju radiologiju, KBC Rijeka*

Slika 11 Radiogram lijeve potkoljenice. Višekomadna fraktura distalne dijafize tibije i fibule s pomakom frakturnih ulomaka.

Izvor 11: *Arhiva Kliničkog zavoda za dijagnostičku i intervencijsku radiologiju, Odjel za muskuloskeletnu i dječju radiologiju, KBC Rijeka*

Slika 12 Radiogram desnog stopala. Fraktura dijafize proksimalne falange III. i IV. prsta bez vidljivog većeg pomaka frakturnih ulomaka.

Izvor 12: *Arhiva Kliničkog zavoda za dijagnostičku i intervencijsku radiologiju, Odjel za muskuloskeletnu i dječju radiologiju, KBC Rijeka*

Grafikoni

Grafikon 1 Dokazane i isključene frakture gornjih i donjih ekstremiteta na pedijatrijskom hitnom prijemu

Tablice

Tablica 1 Učestalost fraktura gornjih i donjih ekstremiteta kod djece u periodu od 1.5.2024. do 30.6.2024.

Tablica 2 Distribucija dokazanih fraktura kod djece prema spolu

Tablica 3 Broj fraktura prema dobi djevojčica

Tablica 4 Broj fraktura prema dobi dječaka

Tablica 5 Usporedba učestalosti faktura gornjih ekstremiteta kod dječaka i djevojčica prema desnoj i lijevoj strani tijela

Tablica 6 Usporedba učestalosti faktura donjih ekstremiteta kod dječaka i djevojčica prema desnoj i lijevoj strani tijela.

ŽIVOTOPIS

Zovem se Ana Tipljaš i rođena sam 29.9.2001. godine u Rijeci. U rodnom gradu završavam Osnovnu školu „Pehlin“ i Salezijansku klasičnu gimnaziju, opći smjer za sportaše. Radiološku tehnologiju upisujem 2021. godine u Zagrebu na Zdravstvenom veleučilištu te se nakon završene prve godine prebacujem na Fakultet zdravstvenih studija u Rijeci. Tijekom svog cijelog obrazovanja aktivno se bavim atletikom, radim u Atletskom klubu „Kvarner“ te volontiram u Udruzi za promicanje dobrobiti djece „Portić.“ Daljnji mi je cilj cjeloživotno obrazovanje i usavršavanje u svim domenama radiološke tehnologije.