

PREGLED NAJČEŠĆIH OZLJEDA GLEŽNJA, MEHANIZMI OZLJEDA I REHABILITACIJA

Velenik, Tonka

Undergraduate thesis / Završni rad

2020

Degree Grantor / Ustanova koja je dodijelila akademski / stručni stupanj: **University of Rijeka, Faculty of Health Studies / Sveučilište u Rijeci, Fakultet zdravstvenih studija u Rijeci**

Permanent link / Trajna poveznica: <https://um.nsk.hr/um:nbn:hr:184:404910>

Rights / Prava: [In copyright](#) / [Zaštićeno autorskim pravom.](#)

Download date / Datum preuzimanja: **2024-07-14**

Repository / Repozitorij:

[Repository of the University of Rijeka, Faculty of Health Studies - FHSRI Repository](#)



SVEUČILIŠTE U RIJECI
FAKULTET ZDRAVSTVENIH STUDIJA RIJEKA
PREDDIPLOMSKI STRUČNI STUDIJ FIZIOTERAPIJA

Tonka Velenik

**PREGLED NAJČEŠĆIH OZLJEDA GLEŽNJA, MEHANIZMI OZLJEDA I
REHABILITACIJA**

Završni rad

Rijeka, 2020.

FACULTY OF HEALTH STUDIES
UNDERGRADUATE STUDY OF PHYSIOTHERAPY

Tonka Velenik

**REVIEW OF THE MOST COMMON ANKLE INJURIES, INJURY MECHANISMS
AND REHABILITATION**

Final work

Rijeka, 2020.

Mentor rada: Verner Marijančić, mag.rehab.educ.

Završni rada obranjen je dana _____ u/na _____ pred
povjerenstvom u sastavu:

1. _____

2. _____

3. _____

SAŽETAK

Ozljede gležnja su mnogobrojne, a ponajviše se javljaju ozljede ligamenata i prijelomi. S obzirom na to da su najčešće ozljede gležnja upravo povreda ligamenata i to s lateralne strane, ovaj rad, bit će fokusiran najviše na tu ozljedu. Ozljede lateralnih ligamenata najčešće su posljedica pretjerane inverzije stopala i događaju se svakodnevno, ne samo kod sportaša. Ozljede medijalnih ligamenata, dosta se rjeđe javljaju, ali se također ne smiju zanemarivati. Ukoliko dođe do izrazito ozbiljne povrede tj. do totalne rupture ligamenata, potrebno je liječenje vršiti najprije operativno, a zatim dobro postaviti plan rehabilitacije. Nepravilno tretirana ozljeda, može dovesti do trajnog oštećenja i nestabilnosti zgloba.

Kada su u pitanju prijelomi, najpoznatiji su maleolarni prijelomi koji ujedno mogu i često jesu udruženi s povredama ligamenata te prijelomi kalkaneusa, koji su izrazito ozbiljna ozljeda s dugotrajnim oporavkom. U ovom radu, bit će objašnjene sve od navedenih ozljeda s naglaskom na mehanizam ozljeda, postavljanje dijagnoze te samu rehabilitaciju. Cilj ovog rada jest istražiti najčešće ozljede gležnja te istražiti koji je najbolji način postavljanja dijagnoze određenih ozljeda i kako postaviti optimalan plan liječenja i rehabilitacije.

Ključne riječi: ozljede gležnja, dijagnostika, rehabilitacija

ABSTRACT

Ankle injuries are numerous, and ligament injuries and fractures are the most common. Given that the most common ankle injuries are precisely ligament injuries on the lateral side, this paper will focus mostly on this injury. Lateral ligament injuries are most often the result of excessive foot inversion and occur on a daily basis, not only in athletes. Medial ligament injuries are much less common, but should also not be ignored. If there is a very serious injury, ie total ligament rupture, treatment should be performed first surgically and after that set a well-established rehabilitation plan. Improperly treated injury can lead to permanent damage and instability of the joint.

When it comes to fractures, the most well-known are maleolar fractures, which can and often are associated with ligament injuries and calcaneus fractures, which are extremely serious injuries with long-term recovery. In this review, all of the above injuries will be explained with an emphasis on the mechanism of injuries, diagnosis and rehabilitation itself. The aim of this review is to investigate the most common ankle injuries and to investigate the best way to diagnose certain injuries and how to set the optimal treatment and rehabilitation plan.

Key words: ankle injuries, diagnosis, rehabilitation

Izvešće o provedenoj provjeri izvornosti studentskog rada

Opći podaci o studentu:

Sastavnica	FAKULTET ZDRAVSTVENIH STUDIJA
Studij	Preddiplomski stručni studij Fizioterapije
Vrsta studentskog rada	Završni rad
Ime i prezime studenta	Tonka Velenik
JMBAG	0356000103

Podatci o radu studenta:

Naslov rada	PREGLED NAJČEŠĆIH OZLJEDA GLEŽNJA, MEHANIZMI OZLJEDA I REHABILITACIJA
Ime i prezime mentora	Viši predavač Verner Marijančić mag. rehab. Educ.
Datum predaje rada	08.10.2020.
Identifikacijski br. podneska	1410060454
Datum provjere rada	08.10.2020.
Ime datoteke	TonkaVelenik.docx
Veličina datoteke	1.74M
Broj znakova	45,302
Broj riječi	7,167
Broj stranica	37

Podudarnost studentskog rada:

Podudarnost (%)	
	1 %

Izjava mentora o izvornosti studentskog rada

Mišljenje mentora	
Datum izdavanja mišljenja	08, listopad, 2020.
Rad zadovoljava uvjete izvornosti	DA
Rad ne zadovoljava uvjete izvornosti	DA
Obrazloženje mentora (po potrebi dodati zasebno)	Završni rad učinjen je sukladno pravilniku o izradi diplomskih radova Fakulteta zdravstvenih studija.

Datum

08.10.2020.

Potpis mentora

Viši predavač Verner Marijančić
mag.rehab.educ

Sadržaj

1	UVOD	1
2	ANATOMIJA	2
2.1	GORNJI NOŽNI ZGLOB	2
2.2	DONJI NOŽNI ZGLOB	2
.....	3
2.3	MIŠIĆNI SUSTAV ZASLUŽAN ZA POKRETE U GLEŽNJU	3
3	MEHANIZAM OZLJEDA GLEŽNJA	5
3.1	OZLJEDE NASTALE PRETJERANOM INVERZIJOM STOPALA	6
3.2	OZLJEDE NASTALE PRETJERANOM UNUTARNJOM ROTACIJOM STOPALA	7
3.3	OZLJEDE UZROKOVANE PRETJERANOM PLANTARNOM FLEKSIJOM STOPALA	7
3.4	OZLJEDE UZROKOVANE PRETJERANOM EVERZIJOM STOPALA	7
3.5	OZLJEDE UZROKOVANE PRETJERANOM VANJSKOM ROTACIJOM STOPALA	8
3.6	OZLJEDE UZROKOVANE PRETJERANOM DORZIFLEKSIJOM STOPALA	8
4	DIJAGNOSTIKA	9
4.1	DIJAGNOZA OZLJEDE LIGAMENATA S LATERALNE STRANE STOPALA	9
4.1.1	KLASIFIKACIJA I KLINIČKA SLIKA INVERZIJSKE OZLJEDE GLEŽNJA	10
4.2	DIJAGNOZA OZLJEDE LIGAMENATA S MEDIJALNE STRANE STOPALA	11
4.3	DIJAGNOZA OZLJEDE SINDEZMOZE GLEŽNJA	12
4.4	DIJAGNOZA MALEOLARNIH PRIJELOMA	13
4.5	DIJAGNOZA PRIJELOMA KALKANEUSA	14
5	REHABILITACIJA	15
5.1	REHABILITACIJA NAKON OZLJEDE LATERALNIH LIGAMENATA	15
5.2	REHABILITACIJA NAKON OZLJEDE MEDIJALNIH LIGAMENATA	16
5.2.1	PROGRAM VJEŽBI UNUTAR REHABILITACIJE NAKON OZLJEDE LATERALNIH I MEDIJALNIH LIGAMENATA GLEŽNJA	18
6	ZAKLJUČAK	28
7	LITERATURA	29
8	KRATKI ŽIVOTOPIS PRISTUPNIKA	32

1 UVOD

Kada su u pitanju ozljede gležnja, gotovo da nema osobe, koja bar jednom u životu nije uganula isti te imala neki od oblika povrede. Najčešća ozljeda gležnja jest ozljeda ligamenata s lateralne strane stopala zbog čega se ovaj rad ponajviše i bazira upravo na ovoj ozljedi. Ligamenti se mogu ozlijediti i s medijalne strane stopala, međutim to je znatno rjeđe. Osim ligamenata, može doći i do raznih prijeloma i dislokacija u samom zglobu. Ove ozljede događaju se na svakodnevnoj razini i nisu specifične samo kod neke posebne sportske ili druge aktivnosti. Do ozljede gležnja može doći prilikom običnog hodanja, ako stopalo na primjer, završi u nagloj inverziji prilikom krivog dočekivanja na tu nogu. Tada dolazi do povrede lateralnih ligamenata gležnja. Ozljede gležnja ubrajaju se u jedne od najčešćih ozljeda kod sportaša, ali i općenito ljudi.

2 ANATOMIJA

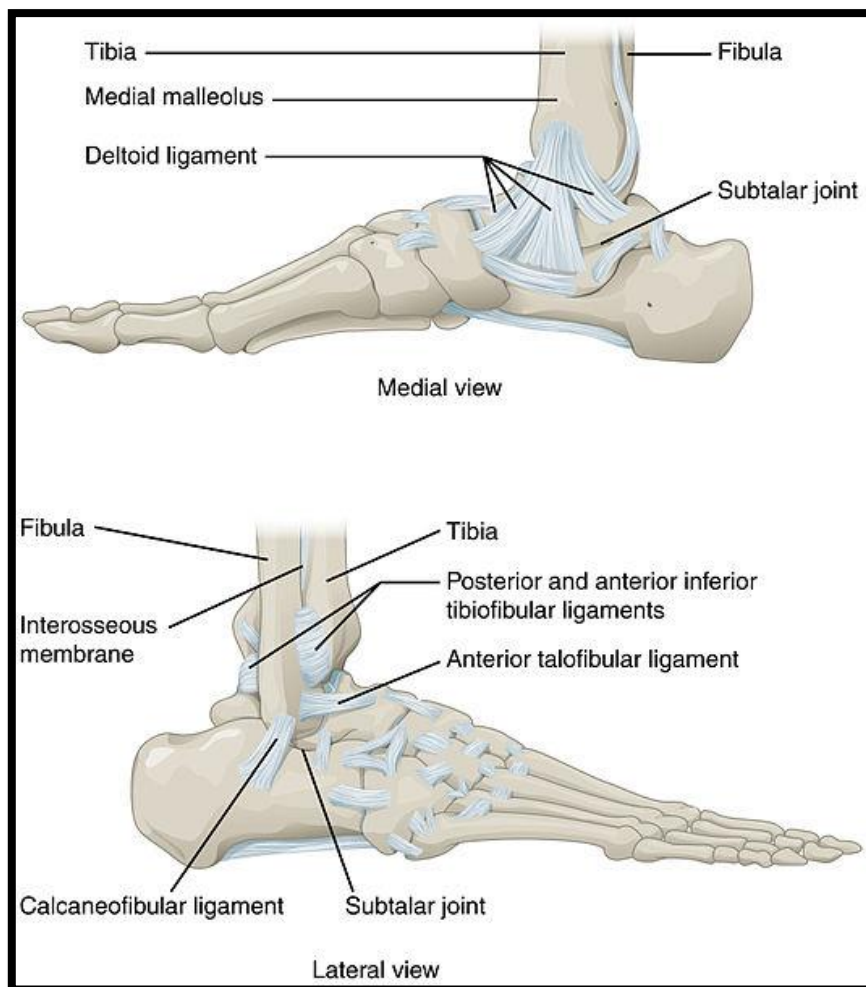
Gležanj je skupni naziv za nožni zglob, koji čine gornji i donji nožni zglob – *articulatio talocruralis* i *articulatio talocalcaneonavicularis* + *articulatio subtalaris*. (1)

2.1 GORNJI NOŽNI ZGLOB

Gornji nožni zglob ili art. talocruralis sastoji se od spoja goljenične kosti (lat. tibia), lisne kosti (lat. fibula) i gležanjske kosti (lat. talus). Konkavno zglobno tijelo sastavljeno je od dvije plohe na goljeničnoj kosti *facies articularis inferior* i *facies articularis malleoli medialis* te plohe na lisnoj kosti *facies articularis malleoli lateralis*. Konveksno zglobno tijelo sastavljeno je od plohe na gležanjskoj kosti *trochlea tali*. Iznad čahura pojačana je s prednje i stražnje strane, a medijalno i lateralno nalaze se ligamenti. S medijalne strane nalazi se medijalni kolateralni ligament – *ligamentum deltoideum*, koji je trokutastog oblika. Lateralne strane nalazi se lateralni kolateralni ligament – *ligamentum collaterale laterale*, a on se sastoji iz tri dijela: *ligamentum talofibulare anterius*, *ligamentum calcaneofibulare* i *ligamentum talofibulare posterius*. Ovaj zglob pripada kutnom tipu zgloba tj. *gynghimus* zato što su kretnje u ovom zglobu moguće samo u smjeru fleksije i ekstenzije (dorzalna ili plantarna fleksija i ekstenzija). Pokret fleksije podrazumijeva pregibanje, a pokret ekstenzije opružanje određenog segmenta tijela. (1)

2.2 DONJI NOŽNI ZGLOB

Donji nožni zglob anatomski čine dva zgloba, ali kad je u pitanju sama funkcija zgloba, promatra se kao jedan zglob. Jedan dio zgloba čine plohe na stražnjoj strani petne kosti – *facies articularis calcanea posterior*, što je konkavni dio zgloba i gležanjske kosti – *facies articularis talaris posterior*, što čini konveksni dio zgloba. Ovaj dio zgloba, naziva se *articulatio subtalaris*. Drugi dio zgloba čine plohe na drugoj strani petne kosti, čunaste kosti i gležanjske kosti, koji se naziva *articulatio talocalcaneonavicularis*. Ova dva zgloba, iako funkcionalno čine jedan zajednički zglob, u kojem su moguće kretnje inverzije i everzije, svaki imaju svoju zasebnu zglobnu čahuru. Inverzija ili supinacija jest pokret kod kojeg se unutarnji tj. medijalni dio stopala okreće ka gore, a everzija je obrnuti pokret kod kojeg se vanjski tj. lateralni dio stopala okreće ka gore. Zglobna čahura učvršćena je s prednje strane s *ligamentum bifurcatum*. Prednji od stražnjeg dijela zgloba, dijeli *ligamentum talocalcaneum interosseum*. (1)

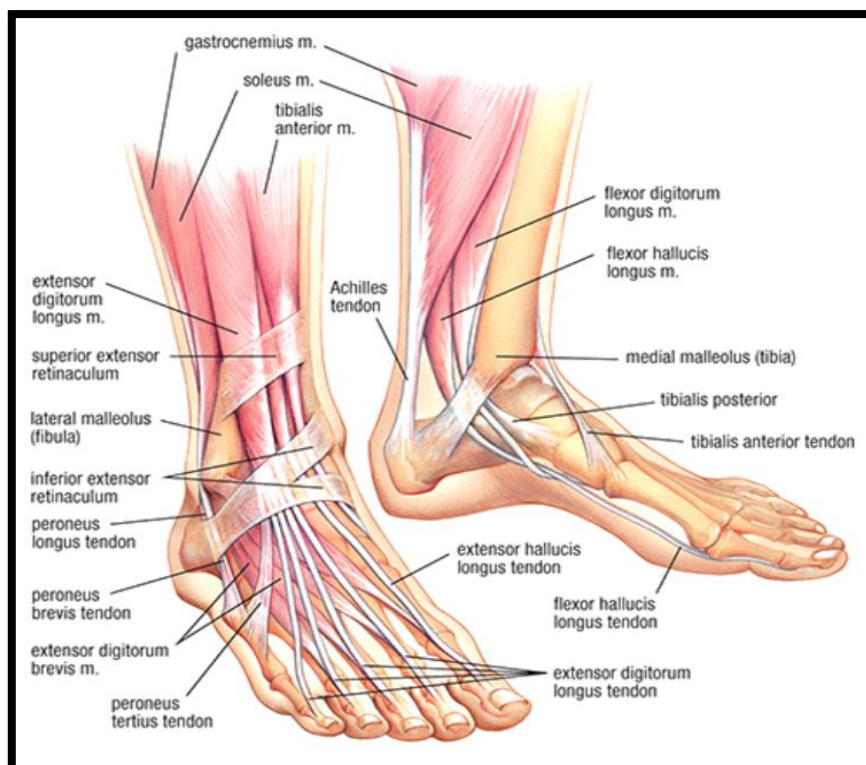


Slika 1. Prikaz zgloba gležnja s pripadajućim ligamentima,
preuzeto s: <https://teachmeanatomy.info/lower-limb/joints/ankle-joint/>

2.3 MIŠIĆNI SUSTAV ZASLUŽAN ZA POKRETE U GLEŽNJU

Za izvršiti određeni pokret, zaslužni su mišići, a kako bi oni dobili odgovarajući podražaj, potrebni su živci, koji prenose impuls. *Musculus tibialis anterior* mišić je, koji polazi s lateralnog kondila goljenične kosti i *membrana-e interossea-e*, a hvata se na bazu prve *metatarzalne* kosti stopala. Ovaj mišić inervira *nervus peroneus profundus*, a vrši pokret dorzalne fleksije stopala i supinacije stopala. *Musculus extensor digitorum longus* polazi s lateralnog kondila tibije, *membrana-e interossea-e* i medijalne plohe tibije, a hvatište mu je na *dorzanoj aponeurozi* tročlanih prstiju. Inervira ga *nervus peroneus profundus*, a vrši pokret dorzalne fleksije i pronacije stopala te ekstenziju prstiju. *Musculus extensor hallucis longus* polazi s medijalne plohe fibule i *membrana-e interossea-e*, a hvata se na *dorzalnu aponeurozu* palca. Inervira ga *nervus peroneus profundus*, a vrši pokret dorzalne fleksije i supinacije stopala

i ekstenzije palca. *Musculus peroneus longus* polazi s lateralne plohe fibule, a hvata se na bazu prve metatarzalne kosti. Inervira ga *nervus peroneus superficialis* i vrši pokret ekstenzije i pronacije stopala. *Musculus peroneus brevis* polazi s lateralne plohe fibule i hvata se na bazu pete metatarzalne kosti. Inervira ga *nervus peroneus superficialis*, a vrši pokret ekstenzije i pronacije stopala. *Musculus triceps surae* mišić koji se sastoji od tri glave: Medijalna i lateralna glava *musculus-a gastrocnemius-a* i *musculus soleus*. Gastrocnemius polazi s medijalnog i lateralnog epikondila femura, a soleus polazi sa stražnje plohe fibule i tibije, a zajedno se hvataju na točki *tuber calcanei*. Inervira ga *nervus tibialis*, a vrši pokret fleksije potkoljenice i fleksije i supinacije stopala. *Musculus tibialis posterior* polazi sa stražnje plohe tibije i medijalne plohe fibule, a hvata se na *os naviculare*. Inervira ga *nervus tibialis*, a vrši pokret ekstenzije i supinacije stopala. *Musculus flexor digitorum longus* polazi sa stražnje plohe tibije, a hvata se na distalne falange tročlanih prstiju. Inervira ga *nervus tibialis* i vrši pokret ekstenzije i supinacije stopala te fleksije prstiju. *Musculus flexor hallucis longus* polazi sa stražnje plohe fibule, a hvata se na distalnu falangu palca. Inervira ga *nervus tibialis*, a vrši pokret ekstenzije i supinacije stopala te fleksije palca. (1)



Slika 2. Prikaz zgloba gležnja s pripadajućim mišićima, preuzeto s:

<https://www.mountainpeakfitness.com/blog/strength-stability-foot-ankle-lower-leg>

3 MEHANIZAM OZLJEDA GLEŽNJA

Poznato je da kada je u pitanju sama ozljeda gležnja, do nje najčešće dolazi tako da se zglob dovede u nepovoljan položaj, na način da se dogodi nagla i nekontrolirana everzija ili inverzija stopala. Prema istraživanju iz 1997. godine, koje su proveli L. Konradsen i suradnici, dokazano je da mišići presporo reagiraju da bi zaštitili zglob kod nagle inverzije stopala. Zaključak jest bio da refleksne reakcije na iznenadnu inverziju pokreće se na perifernom nivou inverzijskim gibanjem, a nakon toga slijedi obrazac reakcije pokrenut motoričkim reakcijama. Ali, i periferna i centralna reakcija djeluju presporo da bi zaštitile gležanj kod nagle i neočekivane inverzije stopala. (2)

U jednom istraživanju iz 2008. godine, koje su proveli Andrew Mitchel i suradnici, ispitivano je 19 muškaraca, koji su u prošlosti imali mnogo uganuća gležnja, a posljedično i nestabilnost gležnja te 19 zdravih muškaraca. Na posebno napravljenoj platformi simuliran je nepatološki mehanizam, koji je kombinirao ozljedu prouzrokovanu inverzijom i plantarnom fleksijom. Proučavala se vrijeme reakcije mišića prilikom simuliranog pokreta te su podaci zabilježeni kod obje skupine muškaraca. Reakcija mišića peroneus longus-a, brevis-a i tibialis anterior-a bile su znatno sporije kod muškaraca kod kojih je gležanj već otprije bio nestabilan i podložan ozljedama. (3)

James R. Fank proučavao je biomehaniku ozljede gležnja ispitivanjem ljudskih kadavera. Na takvom tipu istraživanja koja se vrše na ljudskim kadaverima može se točno odrediti veličina i smjer polja opterećenja i uvidjeti povezanost s uzrokom ozljede. Odrediti mehanizam ozljede od velike je važnosti kako bi se moglo odrediti optimalnu prevenciju, a u lošijem slučaju i rehabilitaciju nakon određene ozljede. Ovim istraživanjem, između ostalog dokazano jest da je sam mehanizam ozljede prilično kompliciran. Naime, može se dogoditi da isti mehanizam uzrokuje različite ozljede, ali i da ista ozljeda može nastati kod više mehanizama. (4)

Ozljede gležnja, jako su česte. Od sportaša je lateralni kompleks ligamenata najčešće ozljeđivana struktura u ljudskom tijelu. Činjenica jest da je najčešća ozljeda gležnja upravo uganuće i to podrazumijeva upravo ozljedu lateralnih ligamenata gležnja, čak u 85% slučajeva. Naravno, rijetko se događa da se kod uganuća ozljede samo lateralni ligamenti. Najčešće takav tip ozljede zahvaća i ozljede ostalih struktura mekih tkiva. Vrlo često, kod malo jačih uganuća kod djece, ali i starijih od 40 godina, dolazi i do frakture „*malleolus lateralis*“. Prijelomi gležnja obuhvaćaju 9% svih prijeloma u odraslih. Istraživanja su, također, pokazala da se prijelomi gležnja događaju češće kod mlađih muškaraca i starijih žena. Usitnjeni prijelomi, višestruki

prijelomi i avulzivni prijelomi češće se događaju osobama starije životne dobi kao posljedica niskoenergetske traume. (4)

Neki prijelomi povezani su s osteoporozom, prometnim nesrećama, uslijed velike brzine, ali za neke prijelome uvidjela se velika povezanost s određenim aktivnostima i kretnjama. Tako se primjerice prijelom bočnog nastavka talusa učestalo pojavljuje kod *snowboard*-era te on čini 34% svih prijeloma i 15% svih ozljeda gležnja, a inače je vrlo rijedak i javlja se kod samo 1% svih ozljeda gležnja. Stoga, ovaj prijelom dobio je naziv „prijelom snowboardera“. (4)

Biomehanika kao takva ima vrlo značajnu ulogu kada je i prevencija ozljeda u pitanju. Proučavanje samog mehanizma ozljede, uvelike može pomoći kod prepoznavanja moguće „opasnih“ kretnji, koje bi mogle dovesti zglob u nepovoljan položaj. Naravno, u svemu tome veliku ulogu igraju i stabilizatori, aktivni i pasivni te je potrebno napraviti dobar program vježbi kako bi se na pravilan način ojačalo određene mišiće i postigao dobar omjer snage antagonista.

Biomehanika, ne samo da može mnogo reći o tome kako je do određene ozljede došlo, već pomaže kod pronalaženja odgovarajućeg terapijskog programa, preventivnog ili pak rehabilitacijskog te pruža važne podatke o mehaničkim svojstvima tkiva i mehaničkim opterećenjima tijekom određenog pokreta. (5)

Ova disciplina svoju primjenu, pronalazi i u radnoj terapiji i raznom inženjeringu kod oblikovanja radnih zadataka i pomoćne opreme za sprječavanje pretjerane ozljede vezane uz određene poslove. Također, ako se biomehanika udruži sa sportskim djelatnostima, može pomoći i kod dizajniranja obuke potrebne za određenu vrstu aktivnosti. (5)

3.1 OZLJEDE NASTALE PRETJERANOM INVERZIJOM STOPALA

Do ove ozljede najčešće dolazi kada je gležanj izložen nagloj i iznenadnoj inverziji, a kod ove vrste mehanizma, najčešće se ozljeđuje bočni ligament što je već ranije bilo spomenuto. Osim inverzije, kada je stopalo još i u plantarnoj fleksiji, dolazi do ozljede *ligamentum talofibulare anterior* u prvoj fazi ozljede, a ako je gležanj u neutralnoj fleksiji, dolazi do ozljede *ligamentum calcaneofibulare*. Neke studije pokazuju da su ozljede calcaneofibularnog ligamenta učestalije, dok neke pokazuju podjednaku učestalost ozljede i jednog i drugog ligamenta. Do ozljede ostalih ligamenata, kao što je *ligamentum talofibulare posterior* dolazi kada stopalo nastavlja odlaziti u još veću inverziju. Sličan obrazac zabilježen je i kod kombiniranog pokreta inverzije i dorzifleksije. Naime, inverzija kombinirana s dorzifleksijom

uzrokovala je ozljedu zgloba u tri uzorka. Također, zabilježeno jest i da prednji talofibularni ligament može biti ozlijeđen i kombinacijom inverzije i unutarnje rotacije, iako stopalo nije u dorzifleksiji. (4)

Što se fraktura tiče, kod inverzije stopala zabilježena je jedino fraktura lateralnog maleolusa. Osteohondralni prijelomi zabilježeni su samo uz prisutno aksijalno opterećenje. (4)

3.2 OZLJEDE NASTALE PRETJERANOM UNUTARNJOM ROTACIJOM STOPALA

Ozljede ovakvog tipa ponajviše zahvaćaju bočne ligamente i vrlo su slične onima prouzrokovanim inverzijom stopala. Gotovo uvijek najviše oštećen biva prednji talofibularni ligament. Ako dolazi do još veće rotacije, može doći i do ozljede stražnjeg talofibularnog i kalkaneofibularnog ligamenta. Slični obrasci ozljeda zabilježeni su kod kombinacije pokreta unutarnje rotacije i dorzifleksije te kombinacije unutarnje rotacije i plantarne fleksije. (4)

Što se prijeloma, uzrokovanih unutarnjom rotacijom, tiče, u trećine uzorka zabilježen je prijelom lateralnog i medijalnog maleolusa i gornji i lateralni dio talusa. (4)

3.3 OZLJEDE UZROKOVANE PRETJERANOM PLANTARNOM FLEKSIJOM STOPALA

U istraživanju je kod većine uzorka zabilježen uobičajeni obrazac ozljeda prednjeg dijela kapsule gležnja, fraktura distalnog dijela fibule, prijelom medijalnog maleolusa i vlakna deltoidnog ligamenta. Zabilježani su karakteristični smjerovi linija lomova koji su bili smješteni na gornjem stražnjem dijelu lateralnog maleolusa i stražnjem donjem dijelu medijalnog maleolusa. Slične ozljede zabilježene su u slučajevima prisilne plantarne fleksije. (4)

3.4 OZLJEDE UZROKOVANE PRETJERANOM EVERZIJOM STOPALA

Sama everzija uzrokuje primarno ozljedu deltoidnog ligamenta. Kod ovog pokreta zabilježena je također fraktura medijalnog ligamenta, ali se ona pojavljuje u relativno malo količini uzoraka. Najprije pogođen biva deltoidni ligament i to njegov dio *pars tibiocalcanea*, a zatim i ostatak deltoidnog ligamenta. Rascjep deltoidnog ligamenta, također, događa se i kao rezultat prisilne rotacije u kombinaciji s plantarnom fleksijom i everzijom. Forsirana everzija češće

uzrokuje maleolarne i bimaleolarne prijelome kod osoba koje imaju smanjenu gustoću kostiju. (4)

3.5 OZLJEDE UZROKOVANE PRETJERANOM VANJSKOM ROTACIJOM STOPALA

Kod ove vrste ozljede rezultati istraživanja su oprečni. Neka istraživanja pokazala su da kada se napravi forsirana rotacija stopala, dok je ono istovremeno u inverziji, dolazi do totalnog rascjepa ligamenata uz netaknut „*ligamentum talofibulare anterior*“ (ATFL) dok kod drugih dolazi do puknuća i ovog ligamenta, iako nem dodatnog vanjskog opterećenja. Također, kod nekih istraživanja, kod korištenja istih metoda i obrazaca dogodili su se i kosi fibularni prijelomi kod dvije trećine uzoraka i puknuće deltoidnog ligamenta, ali bez puknuća ATFL-a. Hirsch i Lewis (1965.) radili su također slično istraživanje, ali uz dodatno vanjsko opterećenje i zabilježili su također, generirane bočne maleolarne prijelome kod svih šest uzoraka. (4)

3.6 OZLJEDE UZROKOVANE PRETJERANOM DORZIFLEKSIJOM STOPALA

Dorzifleksija stopala uzrokuje ozljedu deltoidnog ligamenta kao i kombinirana dorzifleksija i everzija stopala, ukoliko stopalo nema ograničenja u svome kretanju. Kada se stopalo ograniči tako da se mora kretati u čistoj dorzifleksiji događaju se i ozljede kalkaneofibularnog ligamenta kao i bočni maleolarni prijelomi. Ako se dogodi primjerice situacija, u kojoj je dorzifleksija prouzrokovana udarcem plantarnog dijela stopala, onda je u to uključena i komponenta vanjskog opterećenja. U takvoj situaciji, medijalna strana je gotovo uvijek ozlijeđena, s tim da se prijelom medijalnog maleolusa dogodio u oko dvije trećine uzoraka, a ruptura deltoidnog ligamenta dogodila se kod preostale jedne trećine uzorka. Ostale ozljede, koje se javljaju jesu ozljede lateralnog ligamenta i lateralnog maleolusa te vrat talusa i stražnji tibiofibularni ligament. Udarac u potkoljenicu, proizvodi slične ozljede, ali kod ovog mehanizma, češće se javljaju lomovi kostiju vrata talusa i distalnog dijela tibije, a rijetko i tetiva. Međutim, samoj dorzifleksiji se snažno odupire mišić triceps surae stoga je nedostatak kadaveričkog ispitivanja, upravo taj što nedostaje aktivna mišićna napetost. Iz tog razloga, treba uzeti ove podatke s rezervom. (4)

4 DIJAGNOSTIKA

Dakle, kako bi se što bolje razumjela sama ozljeda, potrebno je od pacijenta, najprije, uzeti detaljnu anamnezu što bi trebalo uključiti detaljno ispitivanje o tome jesu li postojale prijašnje ozljede gležnja te kako je do ozljede došlo. Potrebno je odrediti i točnu lokalizaciju boli te opterećenje, koje strukture podnose. Nakon toga, vrši se detaljan fizički pregled i pristupa se raznim testovima za ispitivanje ozljeda određenih struktura unutar samog zgloba. Osim toga, palpacijom određenih struktura, također se može doći do zaključka, koji je dio moguće ozlijeđen. (6)

No, kako bi postavljanje dijagnoze bilo lakše i naravno točnije, u samoj dijagnostici koriste se i razne dijagnostičke procedure, kao što su: magnetska rezonanca, radiografija, ultrazvuk artroskopija. Studija, koja je uspoređivala točnost u dijagnostici magnetskom rezonancom, ultrazvukom i stres radiografijom s artroskopijom, potvrdila je točnost magnetske rezonance u 97% slučajeva, ultrazvuka u 91% slučajeva i radiografije u 67% slučajeva, kada je u pitanju dijagnostika ozljede prednjeg talofibularnog ligamenta. Što se tiče točne lokacije ozljede ovog ligamenta studija je, također, pokazala i da magnetska rezonanca može odrediti točnu lokaciju u čak 93% slučajeva, dok ultrazvuk u samo 63% slučajeva. (6)

4.1 DIJAGNOZA OZLJEDE LIGAMENATA S LATERALNE STRANE STOPALA

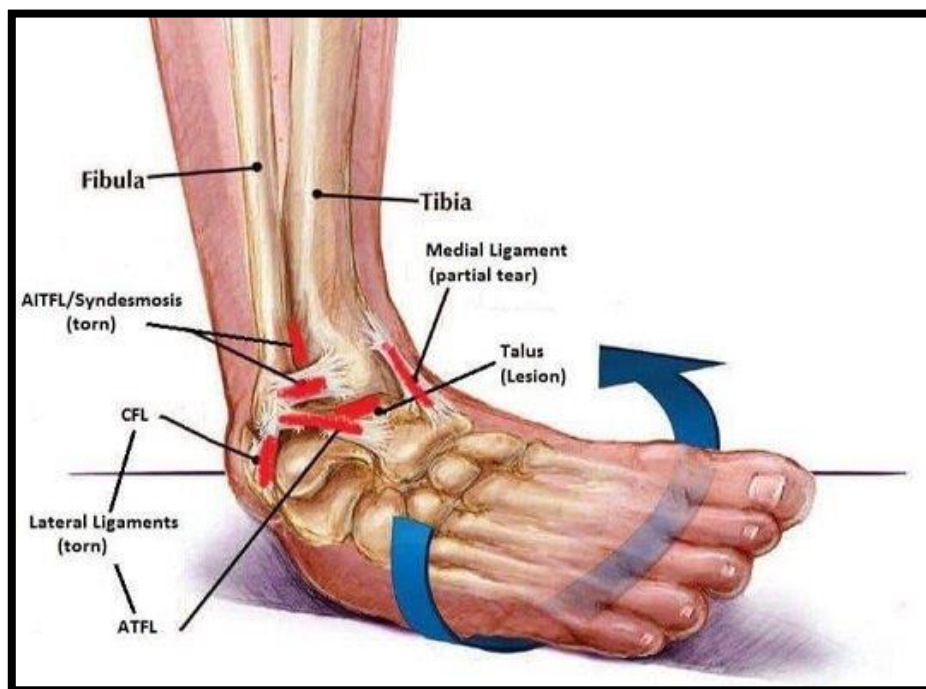
Kod uganuća gležnja, u 95% slučajeva dolazi do povrede ligamenata s lateralne strane stopala. U 66% slučajeva dolazi do izolirane povrede prednjeg talofibularnog ligamenta, u 20% slučajeva pridružuje mu se i calcaneofibularni ligament, a na kraju se uključuje talofibularni ligament, koji je rijetko uključen. U praksi pacijenti, najčešće kažu da su imali jedno ili više uganuća stopala, ali najčešće ne znaju opisati točan mehanizam ozljede (6)

Ultrazvuk je sve popularnija metoda dijagnostike iz razloga što je jeftin i široko dostupan. Ova procedura može dobro prikazati ozljede ligamenata. Dokazano je da je ultrazvuk u dijagnozi ozljede lateralnih ligamenata ima točnost od 87%-100% što je odličan postotak s obzirom na to da ovisi o vještini liječnika koji ga izvodi. (7)

1992. Timo Raatikainen i suradnici proveli su istraživanje u kojem su pratili različite dijagnostičke procedure kod ozljede lateralnih ligamenata. U istraživanju je sudjelovalo 188 pacijenata koji su imali akutnu ozljedu gležnja. U postavljanju dijagnoze bili su korišteni testovi stabilnosti, radiografija i artrografija kako bi se usporedili rezultati dobiveni ovim metodama i utvrdila njihova pouzdanost. Artrografijom je točno otkrivena ozljeda kod svih bolesnika, dok

je točan opseg ozljede otkriven kod 85% bolesnika. Radiografski snimci otkrili su samo polovicu ozlijeđenih, a ove dvije metode unutar ove studije pokazale su se često suprotstavljenima. Zaključak ovog istraživanja bio jest da je artrografija najbolja metoda u postavljanju dijagnoze ove ozljede. (8)

Od testova koji se koriste kod ove dijagnoze uzimaju se: „test prednje ladice“ kako bi se provjerio prednji talofibularni ligament i „test inverzijskog nagiba“ kako bi se provjerio prednji talofibularni i kalkaneofibularni ligament. (9)



Slika 3. Prikaz ozljede ligamenata s lateralne strane gležnja, preuzeto s:

<https://www.drjoehoude.com/new-blog/2019/1/31/the-common-ankle-sprain>

4.1.1 KLASIFIKACIJA I KLINIČKA SLIKA INVERZIJSKE OZLJEDE GLEŽNJA

Ozljede gležnja klasificiraju se u tri stupnja. Osim ovog načina podjele, ove ozljede mogu se promatrati kao komplicirane i nekomplicirane. Nekomplicirana ozljeda liječi se konzervativno, bez operacije dok komplicirane ozljede gležnja obično zahtijevaju operativno liječenje. Kod ozljede prvog stupnja dolazi do parcijalne rupture ligamenta. Javlja se oteklina, blaga bol, blaga osjetljivost, mali ili nikakav funkcionalni ispad i nema mehaničke nestabilnosti zgloba. Kod ozljede drugog stupnja dolazi do nepotpune rupture ligamenata. Javlja se umjerena bol i oteklina, blaga do umjerena ekhimoza, nježnost nad zahvaćenim strukturama, umjereno oštećenje funkcije te blaga do umjerena mehanička nestabilnost zgloba. Treći stupanj ozljede,

očituje se u potpunoj rupturi ligamenata. Javlja se snažno oticanje i bol, teška ekhimoza, gubitak funkcije te umjerena do ozbiljna mehanička nestabilnost. (9)

Kod ozljede prvog stupnja, dolazi do istegnuća prednjeg talofibularnog i kalkaneofibularnog ligamenta. Kod ozljede drugog stupnja, dolazi do djelomičnog trganja prednjeg talofibularnog ligamenta i istezanja kalkaneofibularnog ligamenta. Kod ozljede trećeg stupnja, dolazi do potpunog trganja prednjeg talofibularnog i kalkaneofibularnog ligamenta te djelomičnog trganja stražnjeg talofibularnog i tibiofilarnog ligamenta. (9)

4.2 DIJAGNOZA OZLJEDE LIGAMENATA S MEDIJALNE STRANE STOPALA

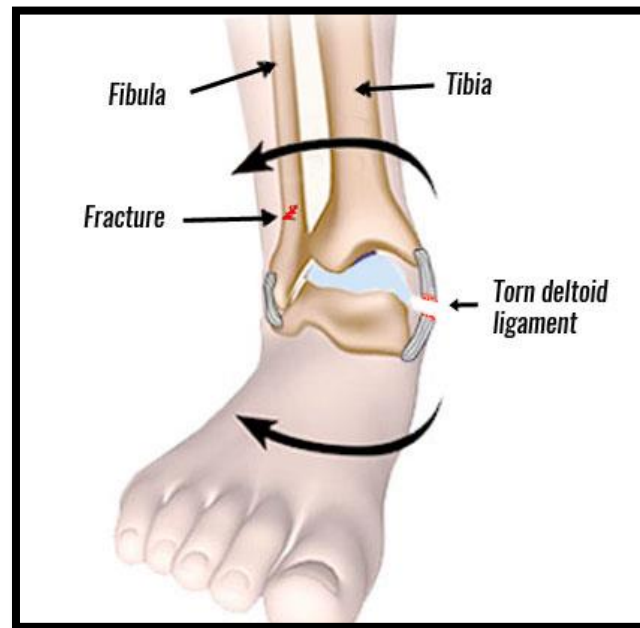
Ova ozljeda jest mnogo rjeđa nego ozljeda lateralnih ligamenata, ali je u stvari, mnogo češća nego što se inače smatralo. Do ove ozljede, na primjer, može doći pri trčanju niz stepenice, slijetanju na neravnu podlogu i slično, na način da stopalo ode u pretjeranu everziju ili everziju u kombinaciji s unutarnjom rotacijom stopala. Potpuno puknuće deltoidnog ligamenta najčešće se vidi u kombinaciji s lateralnim maleolarnim i bimalolarnim prijelomima. (10)

Često se ortopedi oslanjaju na znakove ekhimoze, otekline i nježnosti kože, kako bi procijenili stanje medijalnih struktura. Dodatno, slikovno potvrđivanje ove dijagnoze pokazalo je mali ili gotovo nikakav učinak u postavljanju dijagnoze. Jedan od testova koji se u dijagnostici ove ozljede koristi, jest „stress gravity test“. Jedina mana ovog radiografskog testa jest ta što je nemoguće kontrolirati dorzifleksiju i plantarnu fleksiju. Međutim, ovom metodom manje se emitira x zraka na liječnika pa je iz tog razloga pozitivna. Također, koristi se i tehnika radiografije uz opterećenje, koja se pokazala kao izrazito jednostavna, bezbolna, sigurna i što je u dijagnozi najbitnije, pouzdana metoda za isključivanje potrebitosti operacije u samom tretmanu i zbrinjavanju ove ozljede. (7)

Osim navedenih metoda koristi se i artroskopija, međutim iako je artroskopija dobra dijagnostička metoda, njome se ne može uvijek utvrditi povreda ligamenata. Hintermann je izvjestio da se 84.4% deltoidnih ligamenata može vidjeti artroskopijom, dok se površinske komponente uopće ne mogu vidjeti. (7)

Magnetska rezonanca, također, prikazuje ovu ozljedu, ali neke studije su pokazale da ne kolerira s onime što se može vidjeti na radiografskim snimkama, međutim taj zaključak treba uzeti s rezervom jer je praćenje trebalo biti duže i potpunije. Kod magnetske rezonance najveći je problem taj što je skupa, a liste čekanja su duge. (7)

Kada je u pitanju ultrazvuk, njega se smatra komplementarnom metodom magnetskoj rezonanci. Glavne prednosti ultrazvuka nad ostalim dijagnostičkim procedurama jesu dinamičko procjenjivanje struktura, široka dostupnost i ekonomičnost. Nedostatak je taj što dosta ovisi o vještini onoga tko ultrazvuk čita pa se lako može pogriješiti. Deltoidni ligament najbolje se vidi u poziciji kada je stražnji dio stopala okrenut lateralno i stopalo u dorzifleksiji. (7)



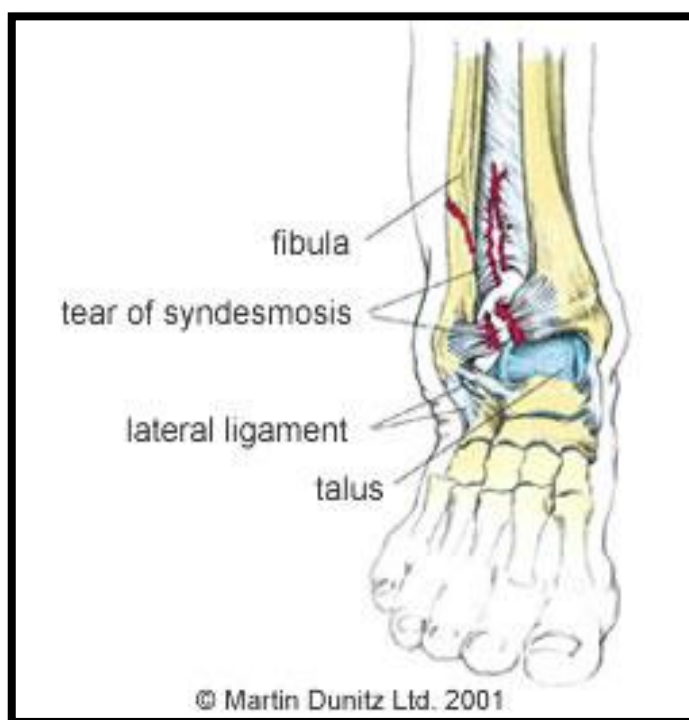
Slika 4. Prikaz ozljede medijalnog ligamenta, preuzeto s:

<https://www.sportsinjuryclinic.net/sport-injuries/ankle-pain/acute-ankle-injuries/eversion-ankle-sprain>

4.3 DIJAGNOZA OZLJEDE SINDEZMOZE GLEŽNJA

Ako se želi ispitati je li došlo do ozljede sindezmoze, potrebno je palpirati cijelu dužinu tibije i fibule, s obzirom na to, da je ozljeda sindezmoze, često, povezana s lomom proksimalnog dijela fibule. (11) Ozljede sindezmoze gležnja su zapravo, mnogo, mnogo češće nego što se prije smatralo. Ustanovljeno je da se ozljede sindezmoze gležnja često ne primjete na vrijeme, iako je otkrivanje ove ozljede na vrijeme od izrazite važnosti jer u protivnom, oporavak je mnogo dulji, a oneposobljenje može biti značajno. Radiografija, najvjerojatnije neće uspjeti prikazati ozljedu sindezmoze, ponajprije zato što ne uspeva prikazati manje i djelomične ozljede ligamenata. Magnetska rezonanca je bolji izbor kada je u pitanju dijagnostika ove ozljede, ali ona nije praktičan odabir radi toga što je pregled skup. (11)

Dijagnoza ove ozljede se najčešće postavlja uz pomoć klasičnih ortopedskih testova: test stiskanja, test vanjske rotacije, palpacija ligamenata sindezmoze i test pasivne dorzifleksije. Ovi testovi mogu se izvesti brzo i vrlo su efikasni u postavljanju dijagnoze. Test stiskanja, izvodi se vršenjem pritiska na središnjem dijelu glave tibije i fibule, a smatra se pozitivnim ako se javi bol koja se širi kroz tibiju i fibularnu sindezmozu distalno. Test vanjske rotacije izvodi se na način da se pacijentova noga savije u koljenu preko ruba stola, na način da visi prema podu. Osoba koja izvodi ovaj test, stabilizira nogu proksimalno do gležnja, uhvati stopalo na plantarnom dijelu te rotira stopalo prema van u odnosu na tibiju. Test je pozitivan, ako se prilikom izvođenja ovog pokreta kod pacijenta javi bol. (11)



Slika 5. Prikaz ozljede sindezmoze gležnja, preuzeto s:

https://www.physioroom.com/injuries/ankle_and_foot/high_ankle_sprain_full.php

4.4 DIJAGNOZA MALEOLARNIH PRIJELOMA

Radiografske snimke mogu otkriti maleolarne prijelome, prijelome kupole talusa ili poremećaj sindezmoze gležnja. Lezije kupole talusa pojavljuju se u 6.8 - 22% uganuća u gležnju, ali može se dogoditi da ih se propusti tijekom početnog pregleda. Stoga, nije baš jednostavno postaviti dijagnozu. Kod ozljeda gležnja koje traju duže od šest tjedana dobro je u dijagnostiku uključiti i „*computed tomographic scanning*“ (CT) ili magnetsku rezonancu (MRI) kako bi se lakše

isključila mogućnost prijeloma. MRI također, može biti korisna u otkrivanju ozljeda sindezmoze. (9)

Kada su u pitanju lomovi kostiju CT skeniranje može prikazati trodimenzionalnu sliku u slučaju sumnje na prijelom. Najčešći prijelomi kada je u pitanju gležanj, lokalizirani su na maleolusima i kalkaneusu. (9)

Maleolarni prijelomi obično ovise o položaju stopala i smjeru sile. Stražnji maleolarni prijelomi npr. najčešće su dio složenijeg prijeloma, a vrlo rijetko se javljaju kao izolirana ozljeda. Diederik P.J. Smeeing i suradnici objavili su prikaz slučaja 2017. godine u kojem prikazuju izolirani stražnji maleolarni prijelom. Prikazali su slučaj 26-ogodišnjeg muškarca, koji je pretrpio ovaj oblik prijeloma, a pratili su ga 4,5 godine. Ozlijedio se prilikom igranja tenisa na način da mu je noga prilikom pada, ostala prikovana za podlogu. Odmah se javila bol, oteklina i nemogućnost izdržavanja opterećenja na tu nogu. Kod fizikalnog pregleda bila je prisutna oteklina i nježnost na medijalnom maleolusu, dorzifleksija je bila onemogućena radi bolnosti. Najprije su odrađeni rendgenski snimci i utvrđen je izolirani maleolarni prijelom. Kasnije je učinjen i CT koji je to potvrdio bez naznaka ostalih prijeloma. Zaključak je da je kod ovakvog prijeloma potrebno napraviti rendgenske snimke gležnja, ali i potkoljenice kako bi se isključila mogućnost drugih prijeloma, ali i CT kako bi dijagnoza bila potpuna. (12)

4.5 DIJAGNOZA PRIJELOMA KALKANEUSA

Prijelomi kalkaneusa, obično se događaju prilikom padova, a posljedica su velikog vanjskog opterećenja. Može se dogoditi i prilikom nesreće motornim vozilom, kada je stopalo pritisnuto za pedal. On pripada najčešćim prijelomima stopala i čini čak 75% prijeloma stopala. Ova fraktura nije baš zahvalna ozljeda, s obzirom na to da je prilično ozbiljna i dosta onemogućavajuća. Mercer (1944) govori kako je fraktura kalkaneusa jedna od najozbiljnijih ozljeda i oporavak je vrlo spor. Može potrajati čak i par godina dok se kalkaneus potpuno oporavi. (13) Postoje dvije vrste prijeloma kalkaneusa. Jedna se naziva „tip zglobne depresije“, a druga „tip jezika“. Tip jezika ima visoki rizik od nekroze kože i potrebno ga je hitno operirati. Oba tipa imaju istu primarnu liniju loma, ali se razlikuju po sekundarnoj liniji. (14)

Taha T. i suradnici u svom prikazu slučaja iz 2019. godine opisali su slučaj 37-godišnjeg muškarca koji je zadobio frakturu kalkaneusa. S obzirom na to da je početna dijagnoza bila krivo postavljena, pacijent je razvio nekrozu te je bila potrebna operacija. Razlog tomu bio je koštani fragment koji se pomakao straga i uzrokovao oštećenje kože. Zaključak ovoga bio je da

se rendgenske snimke ne mogu uzeti kao dovoljne za postavljanje dijagnoze i isključenje moguće hitne operacije. Potrebno je napraviti CT snimke i njih detaljno proučiti. (14)

5 REHABILITACIJA

5.1 REHABILITACIJA NAKON OZLJEDE LATERALNIH LIGAMENATA

1949. godine H. Morton Leonard proveo je studiju u kojoj je opisivao 51 slučaj osoba koje su imale povredu lateralnih ligamenta. Od toga, kod 23 pacijenta došlo je do spontanog nestanka subluksacije što se potvrdilo radiografskim snimkama. Ovih 23 slučaja bili su zbrinuti tako da, nakon što se postavila dijagnoza, zglobovi su odmah imobilizirani gipsom na šest tjedana. S obzirom da se gips morao održavati tijesnim, mijenjao se svaka 3 tjedna jer se otekлина smanjivala, a mišići postepeno atrofirali. Nakon toga, još dva tjedna nosili su elastični zavoj još iduća dva tjedna nakon čega su rendgenske snimke pokazale potpuni oporavak ligamenata. Drugih 24 pacijenata dobivali su injekciju prokaina i stavljen im je elastični zavoj. 7 od 24 pacijenata je nakon toga imalo i dalje nestabilnost zgloba i bol, izraženu oteklinu i osjećaj nesigurnosti cijelo to vrijeme dokle su praćeni. Kod preostalih 4 pacijenta javio se recidiv kao rezultat neadekvatnog tretiranja ozljede. (15)

Ozljede ovog tipa klacificirane su u tri stupnja: blage, umjerene i teške. Prva dva stupnja oporavljaju se lako i nije potreban operativni zahvat. Kod neoperativnog lijećenja, primjenjuje se RICE (rest, ice, compression, elevation) metoda, a ona podrazumjeva: odmor, led, kompresiju i elevaciju noge, kratko vrijeme imobilizacije, zaštitu elastičnim zavojem te rani početak vježbi za opseg pokreta, vježbi snage i propriocepcije. Proprioceptivni trening na nagibnoj ploči može započeti nakon tri do četiri tjedna i on značajno poboljšava ravnotežu i neuromuskularnu kontrolu gležnja. (16)

Liječenje ozljeda trećeg stupnja jest zahtjevnije. Pregledom literature došlo se do zaključka da je rana intervencija najvažnija u adekvatnom i kompletnom oporavku od ovog stupnja ozljede. Ne samo da je rana intervencija najbitnija u potpunom oporavku, nego ona i značajno skraćuje vrijeme oporavka i utječe na kasniju pokretljivost gležnja, ali i stabilnost, što je od iznimne važnosti. (16)

Konzervativno liječenje, koje se koristi u prva dva stupnja, najčešće prolazi bez ikakvih komplikacija, dok operativno liječenje, često uzrokuje komplikacije. Posljedice ozljeda lateralnih ligamenata su česte. Čak 10-30% bolesnika ima kronične posljedice i simptome, u

vidu čestih sinovitisa ili tendinitisa, ukočenosti gležnja, oticanje, bol, mišićna slabost i oticanje. (16)

Jon Karlsson i suradnici (1996.) proveli su istraživanje, u kojem je sudjelovao 81 pacijent s akutnom ozljedom lateralnih ligamenata gležnja 2. i 3. stupnja. Kod dvije skupine u terapiji koristili su različite protokole i pristupe. Najviše se razlikovao prvi tjedan rehabilitacije. Kod pacijenata s 2. stupnjem ozljede koristili su posebno dizajnirane jastučice za kompresiju, pacijenti su morali držati nogu na povišenom tijekom 24 sata i vrlo rano su krenuli primjenjivati potpuno podnošenje opterećenja. Skupina dva dobila je redoviti tretman: elastični zavoj, djelomično opterećenje i štake. Nakon tjedan dana, rehabilitacijski protokol je bio potpuno jednak kod obje skupine. Funkcionalni rezultati bili su zadovoljavajući kod obje skupine, ali pacijenti prve skupine brže su se oporavili. (17)

A.C.M. Pijnenburg i suradnici (2003.) pratili su 317 pacijenata s ozljedom lateralnih ligamenata gležnja, kroz razdoblje od osam godina. Manji broj Pacijenata, koji su bili podvrgnuti operativnom liječenju prijavili su nastavak pojavljivanja boli s vremena na vrijeme, u odnosu na pacijente koji su bili podvrgnuti konzervativnom protokolu unutar terapije. Osim toga, manji je broj pacijenata podvrgnut operativnom zahvatu, imao ponovne ozljede i osjećaj nestabilnosti nego pacijenti podvrgnuti konzervativnom principu liječenja. Isto tako, test prednje ladice bio je manje pozitivan kod pacijenata liječenih operativnim putem. Dakle, zaključak ovog istraživanja bio jest da operativno liječenje daje dugoročno bolji rezultat. (18)

5.2 REHABILITCIJA NAKON OZLJEDE MEDIJALNIH LIGAMENATA

Teže ozljede deltoidnog ligamenta najčešće dovode do kronične nestabilnosti gležnja te se one kao takve vrlo često liječe operativnim putem, dok se lakše i akutne ozljede najčešće zbrinjavaju konzervativnom terapijom. Kao što je već ranije spomenuto, do ozljede deltoidnog ligamenta dolazi zbog nagle everzije ili vanjske rotacije. Kod sportaša se može npr. dogoditi ako se dočekaju na stopalo u everziji. Ovakve se ozljede mogu dogoditi i kod trčanja ili hodanja po neravnoj podlozi ili skakanja i slijetanja na neravnu površinu. Kada je uzrok puknuću deltoidnog ligamenta vanjska rotacija, vrlo često se događa da ozljeda kao takva nije izolirana već se događa u kombinaciji sa složenim iščašenjima ili čak prijelomima. (20)

Većina ozljeda deltoidnog ligamenta se, ipak može liječiti konzervativno, uključujući ozljedu prvog i drugog stupnja. U vidu konzervativnog tipa liječenja preporučuje se korištenje protuupalnih lijekova, nošenje udlage te privremeno ograničenje fizičke aktivnosti. Ako se vrši imobilizacija gležnja, potrebno trajanje je 2-3 tjedna. Također, ukoliko osim do puknuća

deltoidnog ligamenta dođe do prijeloma fibule, dovoljno je kirurški zbrinuti samo prijelom jer su istraživanja pokazala da se tada deltoidni ligament može zbrinuti konzervativno. Ponekad, konzervativna terapija ne uspije pa se ligament nakon toga može popraviti operativnim putem. (20)

Akutna ili kronična ozljeda deltoidnog ligamenta može se riješiti kirurški na dva načina: kao direktan popravak ili rekonstrukcija ligamenta. Često se događa da je ozljeda deltoidnog ligamenta udružena s prijelomom distalnog dijela fibule. U jednom slučaju prometne nesreće, deltoidni ligament se potpuno odvojio od proksimalnih veza na način da je gležanj pod utjecajem velike sile, prisilno došao u položaj dorzifleksije i abdukcije, nakon što je udario u pedalu kočnice. Deltoidni ligament je zašiven i nakon 12 mjeseci obavljen je klinički pregled te je ustanovljeno da je opseg pokreta normalan te pacijent nije prijavio nikakvu nelagodu. (20)

U opisanom slučaju dogodila se teška ozljeda deltoidnog ligamenta jer je ligament bio u potpunosti odvojen od mjesta pripoja, osim malog dijela na navikularnoj kosti, talusu i kalkaneusu. Zglob je bio nestabilan u smjeru plantarne i dorzalne fleksije. Izvršena je rekonstrukcija ligamenta, uzevši dio tetive plantarisa. Nakon 30 mjeseci, pacijent je bio aasimptomatski i vratio se svojim prijašnjim sportskim aktivnostima. Međutim, rekonstrukcija deltoidnog ligamenta nakon akutne ozljede, izrazito je rijetka i najčešće se primjenjuje nakon nekih naglih i nasilnih ozljeda ili nakon potpune rupture deltoidnog ligamenta. (20)

Za razliku od akutnih ozljeda deltoidnog ligamenta, kod kroničnih ozljeda mnogo je veća šansa da će trebati rekonstruirati deltoidni ligament. Beals i suradnici ispitivali su popravak ligamenta nasuprot rekonstrukciji te su ustanovili da je bolje napraviti popravak ligamenta uz podmazivanje, ukoliko nema dokaza o nestabilnosti zgloba za vrijeme valgus stresa ili stražnjeg pomicanja. (20)

Kada je u pitanju konzervativni tretman, on podrazumijeva postavljanje gipsa, koji se nosi 3-4 tjedna. Nakon toga, nosi se „čizma“ na vezanje dok se ne postigne funkcionalna i mehanička stabilnost. Kod prijeloma udruženih s puknućem ligamenta, rehabilitacija će ovisiti o stabilnosti zgloba gležnja. Dobitak na opsegu pokreta je važan, ali ako se prerano počne forsirati može biti štetno jer će doći do formiranja hematoma i otekline. (20)


1987. Baird i Jackson prikupljali su literaturu kako bi ustanovili najbolji način rehabilitacije deltoidnog ligamenta. Od toga dvanaest članaka govorilo je u korist kirurškog liječenja, dok je devet članaka izvijestilo o rezultatima bez kirurškog liječenja. Druge studije, pokazale su ako

se adekvatno sanira lom fibule (ako je do njega došlo) i ako se normalizira medijalni slobodni prostor, nije potrebno rekonstruirati ligament. (21)

Zeegers i Werken (1989.) istraživali su 290 prijeloma lateralnog maleolusa, u 10% (28 pacijenata) slučajeva se osim prijeloma javilo i puknuće deltoidnog ligamenta. Kod svih pacijenata izvršena je operacija. Postoperativni tretman sastojao se od izvođenja pokreta i djelomičnog podnošenja opterećenja, tijekom 6 tjedana. Od ovih 28 pacijenata, u 20 slučajeva s ovim pristupom, došlo je do vrlo dobrog ili dobrog rezultata. Kod 8 pacijenata rezultat je bio loš. Kada je u pitanju ovakva kombinacija frakture lateralnog maleolusa s puknućem deltoidnog ligamenta, zaključak jest da nema potrebe šivati deltoidni ligament, ako se na pravi način zbrine ozljeda maleolusa. (22)

5.2.1 PROGRAM VJEŽBI UNUTAR REHABILITACIJE NAKON OZLJEDE LATERALNIH I MEDIJALNIH LIGAMENATA GLEŽNJA

5.2.1.1 VJEŽBE ZA OPSEG POKRETA

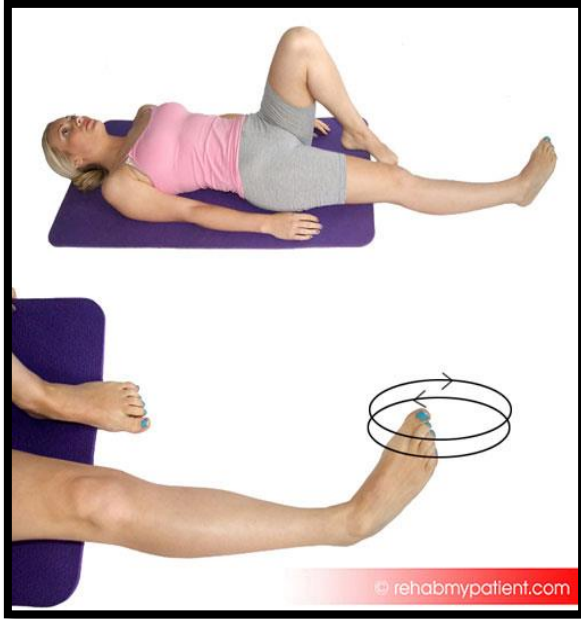


POTPOMOGNUTA EVERZIJA

- sredinu ručnika postaviti na dorzum stopala te rukama vući stopalo u everziju i natrag u neutralnu poziciju
- 10 ponavljanja

Slika 6. Prikaz vježbe za veći opseg pokreta everzije,

preuzeto s: https://www.physio-pedia.com/images/8/8f/Ankle_eversion.gif



CIRKUMDUKCIJA

- iz ležeće pozicije vršiti pokret cirkumdukcije tj. kružiti stopalom
- 10 ponavljanja u obje strane

Slika 7. Prikaz vježbe za veći opseg pokreta cirkumdukcije, preuzeto s:

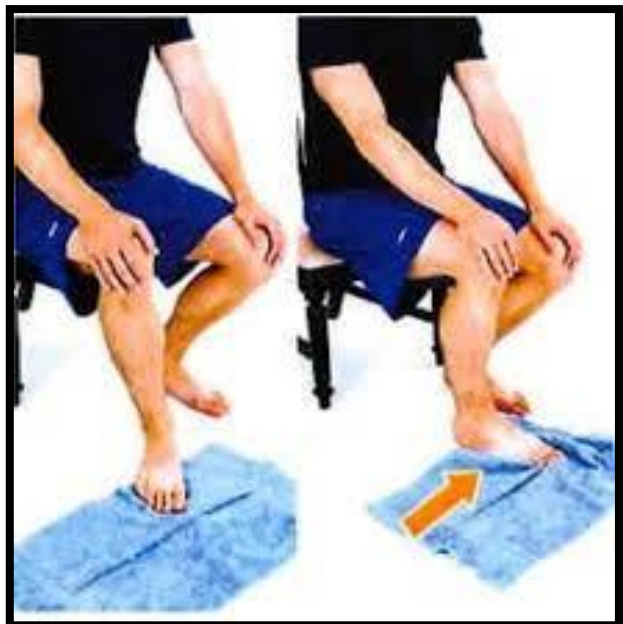https://www.physio-pedia.com/images/0/07/Ankle_circumduction.jpg

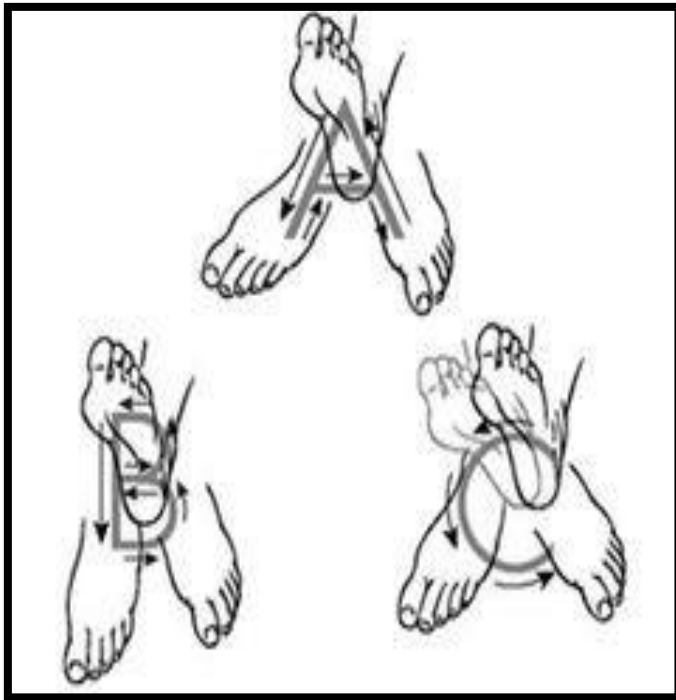
POTPOMOGNUTA INVERZIJA

- sjesti na stolicu te stopalo položiti na podlogu preko krpe ili ručnika
- izvoditi pokret inverzije klizanjem po podlozi
- 10 ponavljanja

Slika 8. Prikaz vježbe za povećanje opsega pokreta inverzije, preuzeto s:

<https://onsmd.com/wpcontent/uploads/sites/43/2017/12/ForefootExercisespdf.pdf>





ABECEDA


- noga je ispružena
- u toj poziciji, pokretom iz gležnja i stopala, potrebno je napisati svako slovo abecede
- ne smije se savijati koljeno niti kuk
- 2 ponavljanja

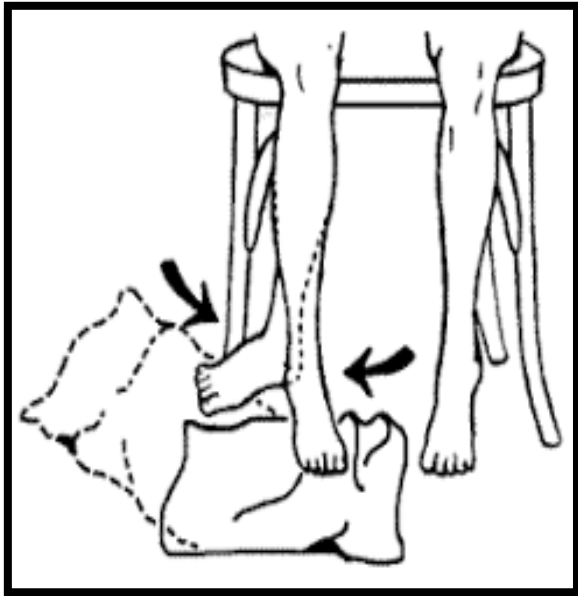
Slika 9. Prikaz vježbe za povećanje opsega pokreta u gležnju, preuzeto s: <https://www.silverichiro.com/5-at-home-exercises-to-improve-ankle-mobilization/>

PLANTARNA FLEKSIJA

- iz sjedećeg položaja, s nogom ispruženom, aktivno vršiti pokret plantarne fleksije što je više moguće
- 10 ponavljanja

Slika 10. Prikaz vježbe za povećanje opsega pokreta plantarne fleksije, preuzeto s: https://www.physio-pedia.com/File:Ankle_plantarflexion.gif



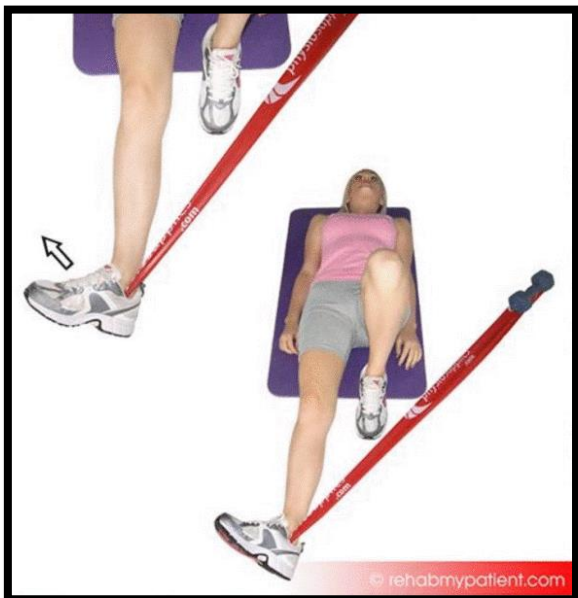


POTPOMOGNUTA INVERZIJA- EVERZIJA

- sjesti na stolicu
- ispod stopala staviti krpu i njome klizati po podlozi
- 10 ponavljanja svaka strana

Slika 11. Prikaz vježbe za povećanje opsega pokreta u smjeru inverzije i everzije, preuzeto s: https://orthonc.com/uploads/pdf/Ankle_Foot_AROM.pdf

5.2.1.2 VJEŽBE SNAŽENJA



EVERZIJA S OTPOROM

- elastičnu gumu zavezati za stopalo te uz otpor vršiti pokret everzije
- 10 ponavljanja

Slika 12. Prikaz vježbe s otporom za jačanje evertora stopala, preuzeto s: https://www.physio-pedia.com/File:Resisted_eversion.gif



INVERZIJA S OTPOROM

-elastičnu gumu vezati za stopalo i vršiti pokret inverzije

-10 ponavljanja

Slika 13. Prikaz vježbe s otporom za jačanje invertora stopala, preuzeto s:


https://www.physio-pedia.com/File:Resisted_inversion.gif

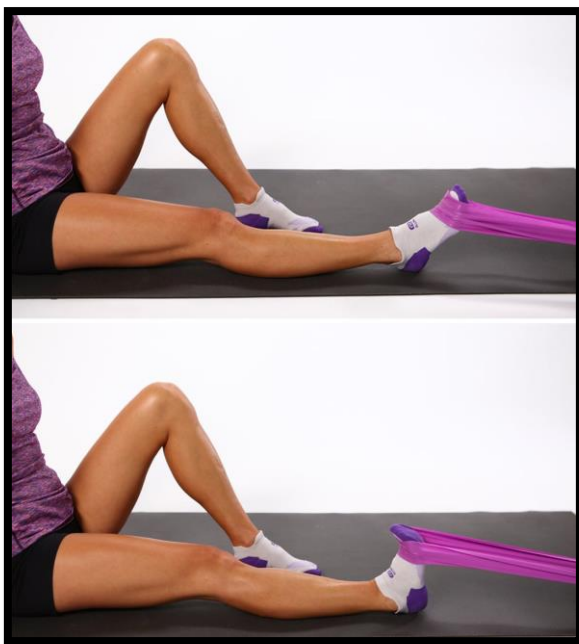PLANTARNA FLEKSIJA S OTPOROM

-elastičnu gumu zakačiti za plantarni dio stopala te vršiti pokret plantarne fleksije

-10 ponavljanja

Slika 14. Prikaz vježbe s otporom za jačanje ekstenzora stopala, preuzeto s: https://www.popsugar.co.uk/fitness/Ankle-Strengthening-Exercises42606529?utm_medium=redirect&utm_campaign=US:HR&utm_source=www.google.com





DORZALNA FLEKSIJA S OTPOROM

-elastičnu gumu zakačiti za dorzum stopala i
vršiti pokret dorzalne fleksije

-10 ponavljanja

Slika 15. Prikaz vježbe s otporom za jačanje ekstenzora stopala, preuzeto s:https://www.popsugar.co.uk/fitness/Ankle-Strengthening-Exercises-42606529?utm_medium=redirect&utm_campaign=US:HR&utm_source=www.google.com

5.2.1.3 VJEŽBE ISTEZANJA

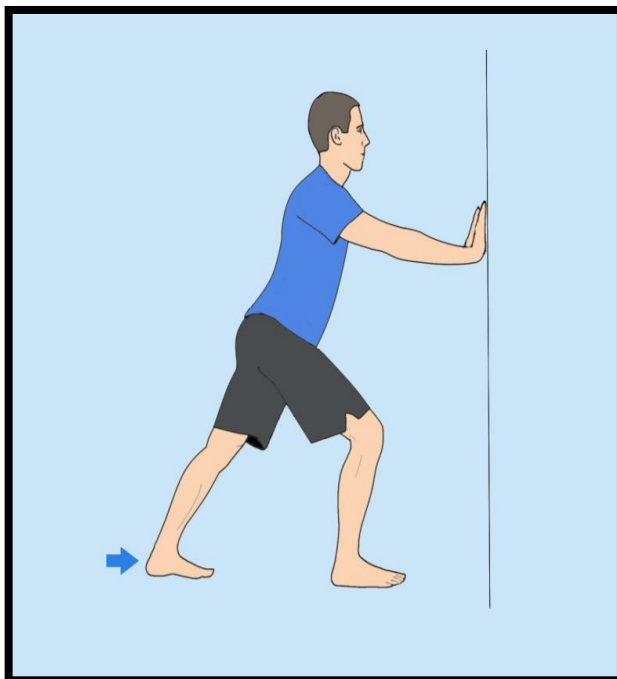
ISTEZANJE M. TRICEPS SURAE

-stati na noge te jednu nogu staviti iza s petom fiksiranom za podlogu, pritome je potrebno kukove gurati prema zidu, a da peta ostane fiksna

-zadržati poziciju 15-20 sekundi

Slika 16. Prikaz vježbe za istezanje m. triceps surae, preuzeto s:

<https://www.fixflatfeet.com/better-calf-stretching-for-flat-feet/>





ISTEZANJE M. TIBIALIS ANTERIOR
 -napraviti lagani iskorak te nogu koju je potrebno istegnuti postaviti odozada te osloniti na dorzalnu stranu prstiju i lagano savinuti koljeno
 -zadržati poziciju 15-20 sekundi

Slika 17. Prikaz vježbe za istezanje m. tibialis anterior, preuzeto s: <https://www.womensrunning.co.uk/health/shin-splints-recovery-exercises/>

5.2.1.4 VJEŽBE PROPRIOCEPCIJE

ODRŽAVANJE BALANSA NA JEDNOJ NOZI

-stati na jednu nogu, te zadržati poziciju 10-15 sekundi
 -10 ponavljanja

Slika 18. Prikaz vježbe za balans na nozi ozlijeđenog gležnja, preuzeto s: <https://www.aarp.org/health/healthy-living/info-2019/better-balance-exercises.html>





ODRŽAVANJE BALANSA NA BOSU LOPTI

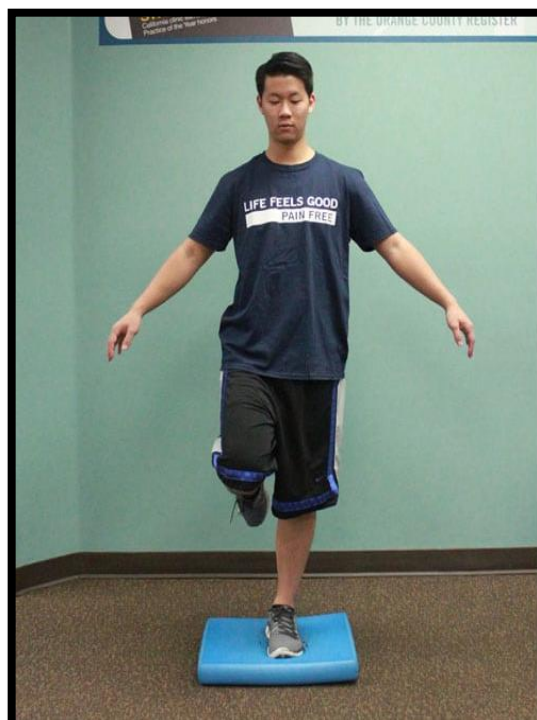
- stati s obje noge na bosu loptu te držati poziciju 10-15 sekundi
- 10 ponavljanja

Slika 19. Prikaz vježbe balansa na bosu lopti, preuzeto s: <https://www.canstockphoto.com/young-man-doing-exercise-on-bosu-balance-40173538.html>

ODRŽAVANJE BALANSA NA JEDNOJ NOZI NA NESTABILNOJ PODLOZI

- stati s jednom nogom na nestabilnu podlogu i zadržati poziciju 10-15 sekundi
- 10 ponavljanja

Slika 20. Prikaz održavanja balansa na jednoj nozi na nestabilnoj podlozi, preuzeto s: <http://ballanceexerciseshits.blogspot.com/2017/01/bosu-ball-balance-exercises.html>





ČUČANJ NA BOSU LOPTI

- stati s obje noge na bosu loptu, uhvatiti te balans te se spustiti u čučanj
- 10 ponavljanja


Slika 21. Prikaz izvođenja čučnja na bosu lopti, preuzeto s: <https://www.pinterest.com/pin/24910604176467985/>

JEDNONOŽNI ČUČANJ NA BOSU LOPTI

- stati na jednu nogu na bosu loptu te uhvatiti balans i spustiti se u čučanj
- 10 ponavljanja

Slika 22. Prikaz izvođenja jednonožnog čučnja na bosu lopti, preuzetos: <http://balanceexerciseshits.blogspot.com/2017/05/balance-exercises-on-bosu-ball.html>





„VAGA“ NA BOSU LOPTI

- stati na jednu nogu na bosu loptu,
- uhvatiti balans i spustiti se u vagu,
- zadržati poziciju 10-15 sekundi
- 10 ponavljanja

Slika 23. Prikaz izvođenja vježbe

„vaga“ na bosu lopti, preuzeto

s:<http://balanceexercisekomemitsu.blogspot.com/2017/06/balance-exercises-using-bosu-ball.html>

6 ZAKLJUČAK

Pregledom literature te objavljenih istraživačkih radova može se zaključiti kako su ozljede gležnja zaista jako česte. Za razliku od nekih drugih ozljeda, one se ne javljaju samo kod sportaša izloženih velikim fizičkim naporima, nego i u običnom, svakodnevnom životu. Bitno je naglasiti kako je pravilan pristup i pravilno tretiranje ozljede od izrazite važnosti kako bi se gležanj oporavio i vratio u prvobitno stanje. Iako, ako je ozljeda bila jako teška, postoji šansa da čak i nakon dobro provedenog operativnog zahvata i dobro isplanirane rehabilitacije, zglob ostane trajno nestabilan.

7 LITERATURA

1. Bajek, Bobinac, Jerković, Malnar, Marić. Sustavna anatomija čovjeka. Sveučilišna knjižnica Rijeka, Rijeka 2007.
2. Konradsen L, Voigt M, Højsgaard C. Ankle inversion injuries. The role of the dynamic defense mechanism. *Am J Sports Med.* 1997;25(1):54-58. doi:10.1177/036354659702500110 dostupno na: <https://pubmed.ncbi.nlm.nih.gov/9006692/>
3. Mitchell, Andrew, Dyson, Rosemary, Hale, Tudor, Abraham, Corinne. Biomechanics of Ankle Instability. Part 1: Reaction Time to Simulated Ankle Sprain, *Medicine & Science in Sports & Exercise*: August 2008 - Volume 40 - Issue 8 - p 1515-1521 dostupno na: <https://insights.ovid.com/medicine-science-sports-exercise/mespex/2008/08/000/biomechanics-ankle-instability-part/25/00005768>
4. Funk JR. Ankle injury mechanisms: lessons learned from cadaveric studies. *Clin Anat.* 2011;24(3):350-361. dostupno na: <https://onlinelibrary.wiley.com/doi/abs/10.1002/ca.21112>
5. Knudson D. Fundamentals of Biomechanics. Second edition. Department of Kinesiology California State University at Chico First & Normal Street Chico. 2007. http://www.profedf.ufpr.br/rodackibiomecanica_arquivos/Books/Duane%20Knudson-%20Fundamentals%20of%20Biomechanics%202ed.pdf
6. Physiopedia contributors. Diagnostic Imaging of the Foot and Ankle for Physical Therapists, Physiopedia, 27 August 2019, 23:44 https://www.physio-pedia.com/Diagnostic_Imaging_of_the_Foot_and_Ankle_for_Physical_Therapists
7. Stufkens, S.A.S., van den Bekerom, M.P.J., Knupp, M. *et al.* The diagnosis and treatment of deltoid ligament lesions in supination–external rotation ankle fractures: a review. *Strat Traum Limb Recon* **7**, 73–85 (2012) dostupno na: <https://link.springer.com/article/10.1007%252Fs11751-012-0140-9>
8. Raatikainen, T., Putkonen, M., & Puranen, J. (1992). Arthrography, clinical examination, and stress radiograph in the diagnosis of acute injury to the lateral ligaments of the ankle. *The American Journal of Sports Medicine*, 20(1), 2–6. dostupno na: <https://sci-hub.tw/https://journals.sagepub.com/doi/10.1177/036354659202000102>
9. Wolfe MW, Uhl TL, Mattacola CG, McCluskey LC. Management of ankle sprains [published correction appears in *Am Fam Physician* 2001 Aug 1;64(3):386]. *Am Fam*

- Physician*. 2001;63(1):93-104. dostupno na:
<https://www.aafp.org/afp/2001/0101/p93.html>
10. Hintermann B, Knupp M, Pagenstert GI. Deltoid ligament injuries: diagnosis and management. *Foot Ankle Clin*. 2006;11(3):625-637. dostupno na:
<https://www.sciencedirect.com/sdfe/pdf/download/eid/1-s2.0-S1083751506000714/first-page-pdf>
11. Alonso A, Khoury L, Adams R. Clinical tests for ankle syndesmosis injury: reliability and prediction of return to function. *J Orthop Sports Phys Ther*. 1998;27(4):276-284. dostupno na:
<https://www.jospt.org/doi/pdf/10.2519/jospt.1998.27.4.276>
12. Smeeing DPJ, Houwert RM, Kruyt MC, Hietbrink F. The isolated posterior malleolar fracture and syndesmotic instability: A case report and review of the literature. *Int J Surg Case Rep*. 2017;41:360-365. dostupno na:
<https://www.ncbi.nlm.nih.gov/pmc/articles/PMC5695917/>
13. Essex-Lopresti P. The mechanism, reduction technique, and results in fractures of the os calcis, 1951-52. *Clin Orthop Relat Res*. 1993;(290):3-16. dostupno na:
<https://bjssjournals.onlinelibrary.wiley.com/doi/abs/10.1002/bjs.18003915704>
14. Taha T, Mahmoud K, Attia AK, Mekhaimar MM. Delayed Soft Tissue Necrosis in an Atypical Closed Calcaneal Fracture: A Case Report. *J Orthop Case Rep*. 2019;9(2):11-14. dostupno na:
<https://www.ncbi.nlm.nih.gov/pmc/articles/PMC6727450/>
15. Morton H. Leonard, M.D. Injuries of the lateral ligaments of the ankle. A clinical and experimental study. Vol. 31-A, No. 2, April 1949. dostupno na: https://sci-hub.tw/https://journals.lww.com/jbjsjournal/Abstract/1949/31020/INJURIES_OF_THE_LATERAL_LIGAMENTS_OF_THE_ANKLE_A.13.aspx
16. Lynch, S.A., Renström, P.A.F.H. Treatment of Acute Lateral Ankle Ligament Rupture in the Athlete. *Sports Med* **27**, 61–71 (1999). dostupno na:
<https://link.springer.com/article/10.2165/00007256-199927010-00005>
17. Karlsson J, Eriksson BI, Swärd L. Early functional treatment for acute ligament injuries of the ankle joint. *Scand J Med Sci Sports*. 1996;6(6):341-345. dostupno na:
<https://onlinelibrary.wiley.com/doi/abs/10.1111/j.1600-0838.1996.tb00104.x>
18. Pijnenburg, A. C. M., Bogaard, K., Krips, R., Marti, R. K., Bossuyt, P. M. M., & van Dijk, C. N. (2003). Operative and functional treatment of rupture of the lateral

- ligament of the ankle. *The Journal of Bone and Joint Surgery. British Volume*, 85-B(4), 525–530. dostupno na: <https://sci-hub.tw/https://online.boneandjoint.org.uk/doi/abs/10.1302/0301-620X.85B4.13928>
19. Physiopedia contributors. Lateral Ligament Injury of the Ankle. *Physiopedia*, 2020 Apr 8, 18:25 dostupno na: https://www.physio-pedia.com/Lateral_Ligament_Injury_of_the_Ankle
20. Savage-Elliott, I., Murawski, C.D., Smyth, N.A. et al. The deltoid ligament: an in-depth review of anatomy, function, and treatment strategies. *Knee Surg Sports Traumatol Arthrosc* 21, 1316–1327 (2013). dostupno na: <https://pubmed.ncbi.nlm.nih.gov/22878436/>
21. Baird RA, Jackson ST. Fractures of the distal part of the fibula with associated disruption of the deltoid ligament. Treatment without repair of the deltoid ligament. *J Bone Joint Surg Am*. Dostupno na: <https://pubmed.ncbi.nlm.nih.gov/3440794/>
22. Zeegers AV, van der Werken C. Rupture of the deltoid ligament in ankle fractures should it be repaired?. *Injury*. 1989;20(1):39-41. dostupno na: <https://pubmed.ncbi.nlm.nih.gov/2592064/>

8 KRATKI ŽIVOTOPIS PRISTUPNIKA

Rođena sam 27.08.1997. u Puli. Pohađala sam Osnovnu školu Poreč, u razdoblju od 2004.-2012. godine. Nakon toga, završila sam Opću gimnaziju u Srednjoj školi Mate Balote, u Poreču, 2016. godine. Godinu dana, između srednje škole i upisa na fakultet pauzirala sam i provela radeći. Zatim, upisala sam prvu godinu preddiplomskog sveučilišnog studija fizioterapije na Fakultetu dentalne medicine i zdravstva, Sveučilišta Josipa Jurja Strossmayer-a, u Osijeku, 2017. godine. S početkom druge godine, nastavak svoga studija odradila sam na preddiplomskom stručnom studiju fizioterapije na Fakultetu zdravstvenih studija u Rijeci gdje sam i završila preddiplomski studij fizioterapije, 2020. godine.