

PRIKAZ SLUČAJA NAIL-PATELA SINDROMA

Štefančić, Karla

Undergraduate thesis / Završni rad

2020

Degree Grantor / Ustanova koja je dodijelila akademski / stručni stupanj: **University of Rijeka, Faculty of Health Studies / Sveučilište u Rijeci, Fakultet zdravstvenih studija u Rijeci**

Permanent link / Trajna poveznica: <https://um.nsk.hr/um:nbn:hr:184:530121>

Rights / Prava: [In copyright](#)/[Zaštićeno autorskim pravom.](#)

Download date / Datum preuzimanja: **2024-07-14**

Repository / Repozitorij:

[Repository of the University of Rijeka, Faculty of Health Studies - FHSRI Repository](#)



SVEUČILIŠTE U RIJECI
FAKULTET ZDRAVSTVENIH STUDIJA
PREDDIPLOMSKI STRUČNI STUDIJ FIZIOTERAPIJA

Karla Štefančić

PRIKAZ SLUČAJA NAIL-PATELA SINDROMA

Završni rad

Rijeka, 2020.

UNIVERSITY OF RIJEKA
FACULTY OF HEALTH STUDIES
UNDERGRADUATE STUDY OF PHYSIOTHERAPY

Karla Štefančić

CASE REPORT OF NAIL-PATELLA SYNDROME

Final work

Rijeka, 2020.

Mentor rada: dr.sc. Hrvoje Vlahović, prof. reh.

Završni rad je obranjen dana _____ u/na Katedri za fizioterapiju FZSRI
pred povjerenstvom u sastavu:

1. _____

2. _____

3. _____

Izvješće o provedenoj provjeri izvornosti studentskog rada

Opći podaci o studentu:

Sastavnica	Sveučilište u Rijeci
Studij	Fakultet zdravstvenih studija u Rijeci
Vrsta studentskog rada	Završni rad
Ime i prezime studenta	Karla Štefančić
JMBAG	03510051395

Podatci o radu studenta:

Naslov rada	Prikaz slučaja Nail-patela sindroma
Ime i prezime mentora	dr.sc. Hrvoje Vlahović, prof.reh.
Datum predaje rada	8.9.2020.
Identifikacijski br. podneska	1379508567
Datum provjere rada	4.9.2020.
Ime datoteke	Karla_tefan_i_-Nail_patela_sindrom.docx
Veličina datoteke	1.99M
Broj znakova	51,412
Broj riječi	8,890
Broj stranica	51

Podudarnost studentskog rada:

Podudarnost (%)	6%
-----------------	----

Izjava mentora o izvornosti studentskog rada

Mišljenje mentora	
Datum izdavanja mišljenja	4.9.2020.
Rad zadovoljava uvjete izvornosti	<input checked="" type="checkbox"/>
Rad ne zadovoljava uvjete izvornosti	<input type="checkbox"/>
Obrazloženje mentora (po potrebi dodati zasebno)	

Datum

Potpis mentora

Sadržaj

1. UVOD	8
2. RIJETKE BOLESTI	9
3. ANATOMIJA	10
3.1. Koljeno	10
3.2. Lakat	15
4. UZROK NASTANKA NAIL PATELA SINDROMA	18
5. KLINIČKA SLIKA	19
5.1 Promjene na noktima i prstima ruke	19
5.2 Promjene na koljenima	20
5.3 Promjene na laktovima	21
5.4 Pojava ilijačnih rogova	22
5.5 Ostale promjene na koštano-mišićnom sustavu	23
5.6 Promjene na bubrezima	24
5.7. Promjene na očima	24
6. DIJAGNOSTIKA	25
7. MOTORIČKI RAZVOJ DJETETA S NAIL-PATELA SINDROMOM	25
8. LIJEČENJE	26
9. PRIKAZ SLUČAJA	27
9.1. Klinička dijagnostika	27
9.2. Fizioterapija	31
10. CILJ ISTRAŽIVANJA	33
11. ISPITANICI I METODE	33
11.1. Ispitanici	33
11.2. Metode	33
11.2.1. Mjerenje opsega pokreta (<i>Range of Motion</i>)	34
11.2.2. <i>Early Clinical Assessment of Balance (ECAB test)</i>	34
11.2.3. <i>The Patient-Specific Functional Scale (PSFS)</i>	35
12. ETIČKI ASPEKTI ISTRAŽIVANJA	35
14. RASPRAVA	42
SAŽETAK	45
SUMMARY	46

LITERATURA	47
PRILOG A: POPIS ILUSTRACIJA	49
<i>Popis slika</i>	49
<i>Popis tablica</i>	50
ŽIVOTOPIS	51

ZAHVALA

Veliko hvala mojim roditeljima koji su mi bili vjetar u leđa kroz cijelo moje obrazovanje i što su uvijek vjerovali u mene. Hvala i cijeloj mojoj obitelji na podršci i pomoći koju sam uvijek bezuvjetno dobivala.

Hvala mom mentoru dr.sc. Hrvoju Vlahoviću, prof. reh. što je kroz cijelo moje fakultetsko obrazovanje dao mi puno prilika za rad na sebi i osobni napredak, također hvala na svojoj pomoći koju mi je pružio za izradu ovog rada.

Hvala Vojku Rožmaniću, prof. reh. koji mi je velikodušno ustupio sve potrebne podatke i omogućio da napišem ovaj rad.

Hvala Bojanu i Ani zbog kojih je ovaj rad i nastao, hvala na pruženoj pomoći i na svim pozitivnim emocijama koje ste mi pružili kroz cijeli proces pisanja ovog rada.

1. UVOD

Nail-patela sindrom (NPS) rijetka je bolest s prevalencijom od 1:50000(1). Znakovi sindroma koje su vidljivi golim okom nalaze se na noktima, laktovima i koljenima; uz to dolazi do pojave ilijačnih rogova te patoloških promjena na bubrežima i očima. Kod 88% oboljelih bolest je naslijeđena od roditelja dok je kod ostalih 12% bolest nastala *de novo*(2). Nasljeđuje se autosomno dominantno, što znači da je mogućnost obolijevanja 50%(1). LMX1B, gen je na kojem dolazi do mutacije te uslijed toga pojave ovog simptoma(3). Klinička slika je veoma varijabilna te postoje velike razlike u pojavnosti simptoma kod pacijenata, što znači da neki pacijenti neke od simptoma ne razviju nikad ili su simptomi veoma blagi dok je kod drugih prisutan teški oblik simptoma koji uzrokuju mnoge komplikacije i deformitete(1). Kod djece, zbog mnogih problema u koštanom sustavu može doći do poteškoća u motoričkom razvoju. Sindrom nije moguće u potpunosti izliječiti, ali uz adekvatnu terapiju može se dobro kontrolirati te pacijentu omogućiti normalan svakodnevni život. Terapija će ovisiti o kliničkoj slici te o njenoj težini. Uz farmakološku terapiju bitna je i fizioterapija zbog zahvaćenosti koštanog, a posljedično i mišićnog sustava. Ukoliko se sindrom otkrije na vrijeme, rana fizioterapijska intervencija može uvelike promijeniti kliničku sliku pacijenta.

2. RIJETKE BOLESTI

Rijetke bolesti su sve one čija je prevalencija 5:10 000 i manja. Postoji između 6000 i 7000 različitih rijetkih bolesti, te iako od pojedine boluje mali broj osoba, kada se zbroje oboljeli od svih rijetkih bolesti dobiva se 6-8% cjelokupne svjetske populacije. Rijetke bolesti su najčešće kronične i degenerativne, a nerijetko i smrtonosne. 80% njih imaju genetsko podrijetlo te su mnoge nasljedne, ostalih 20% uzrokovano je infekcijama, alergijama ili kemijskim i radijacijskim utjecajima. Karakteristično za rijetke bolesti je raznovrsnost simptoma tj. klinička slika koja varira unutar same bolesti. Upravo to, te nedovoljno znanje zbog malobrojnih znanstvenih istraživanja, su razlozi zbog čega se ove bolesti teško i kasno dijagnosticiraju. Kriva dijagnoza može biti veoma opasna jer se tada pacijent mjesecima, a nekada i godinama, liječi krivom terapijom te ne odlazi na potrebne liječničke kontrole. Kod oboljelih od rijetkih bolesti često je narušen socijalni i psihološki aspekt života i prisutnost osjećaja izoliranosti, zbog čega im je potrebno osigurati stručnu pomoć ukoliko je to potrebno. Iako su mnoge degenerativne i smrtonosne, kod nekih rijetkih bolesti uz adekvatnu terapiju pacijent može normalno živjeti. Za mnoge od ovih bolesti lijekovi nisu pronađeni, dok za one koje jesu su često veoma skupi te oboljeli i njegova obitelj ih često ne mogu priuštiti. Kod rijetkih bolesti veoma je bitna rana i točna dijagnoza te pravovremeni početak terapije što može uvelike pomoći zdravstvenom stanju pacijenta. Stručni kadrovi trebali bi provoditi više znanstvenih istraživanja o rijetkim bolestima kako bi otkrili što više novih informacija te osvijestili ostale o ovoj temi(4).

3. ANATOMIJA

3.1. Koljeno

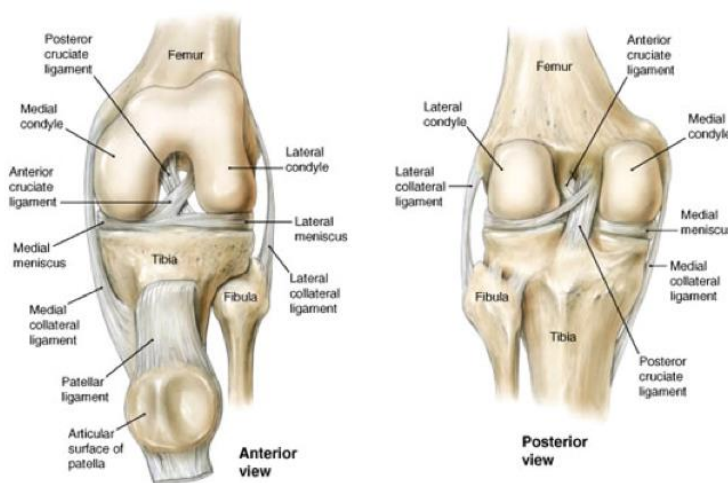
Zglob koljena tvore *femur* ili bedrena kost, *tibia* ili potkoljениčna kost te *patella* ili iver. On je najveći i najsloženiji zglob u ljudskom tijelu. Statička funkcija koljena je ta da u uspravnom položaju težinu tijela sa zdjelice prenose na stopalo, a u dinamičkom smislu izrazito je bitno za hod i druge načine pokretanja tijela u prostoru(5). Zbog ovih izričito važnih i zahtjevnih funkcija, bitno je da je zglob koljena u pravilnim biomehaničkim odnosima što osigurava pravilan izgled zglobnih tijela te pravilno raspoređene sile koje djeluju na njega čime upravljaju mišići koji ga okružuju.

Zglobne površine na bedrenoj kosti koje artikuliraju u zglobu koljena konveksne su te se nazivaju lateralni i medijalni čvor. Razdvaja ih duboka međučvorna jama, *fossa intercondylaris*, koja je vidljiva sa stražnje strane, a na njenoj prednjoj strani nalazi se zglobna površina za patelu, *facies patellaris*. Na lateralnim stranama oba čvora nalaze se hrapava izbočenja koja služe kao hvatište mišićima i ligamentima, *epicondylus medialis* i *epicondylus lateralis*. Zglobne površine na čvorovima konveksne su i u sagitalnom i u poprečnom smjeru. Sagitalna zakrivljenost nije jednaka na svim dijelovima, naprijed je manja, a prema natrag je sve veća, tj. radijus zakrivljenosti od naprijed prema natrag postaje sve kraći. Svaki odsječak zakrivljenosti ima svoj radijus i centar zakrivljenosti, kada se svi centri spoje u jednu liniju dobiva se krivulja evoluta. Sagitalna zakrivljenost tvori liniju koja se naziva krivulja evolventa te ona rezultira iz krivulje evolute. Sagitalni i poprečni zavoj, obilježja su oba čvora i imaju značajnu ulogu u mehanici koljena. *Facies patellaris* ili patelarna ploha zglobna je površina za patelu te se nalazi na prednjoj strani distalnog dijela femura. Zglobna površina usmjerena je anteriorno te je približno okomita na zglobne površine kondila. Granice su joj kondilopatelarne linije koje se pružaju koso te završavaju u *fossi intercondylaris*. Patelarna ploha podijeljena je brazdom na dva dijela od kojih je lateralni nešto veći i više postavljen u odnosu na medijalni. Distalna epifiza femura sraštava s dijafizom tek oko 20. godine života(5).

Patella ili iver najveća je sezamska kost u tijelu. Uložena je u tetivu mišića kvadricepsa te na taj način sudjeluje u zglobu koljena. Postavljena je u frontalnoj ravnini te ima oblik trokuta

te joj je baza postavljena proksimalno, a vrh distalno. Gotovo cijela stražnja strana je zglobna površina, *facies articularis* te je podijeljena na veću lateralnu i manju medijalnu fasetu što odgovara zglobnoj površini na femuru. Patela je vrlo bitna i u mehanici koljena jer ostvaruje optimalan kut hvatišta tetive kvadricepsa na potkoljenu kost. Zbog toga kvadriceps je u mogućnosti izvesti punu ekstenziju u koljenu uz puno manju silu. Iver se razvija hondralnom osifikacijom, a jezgra okoštavanja nastaje oko 4. godine života(5).

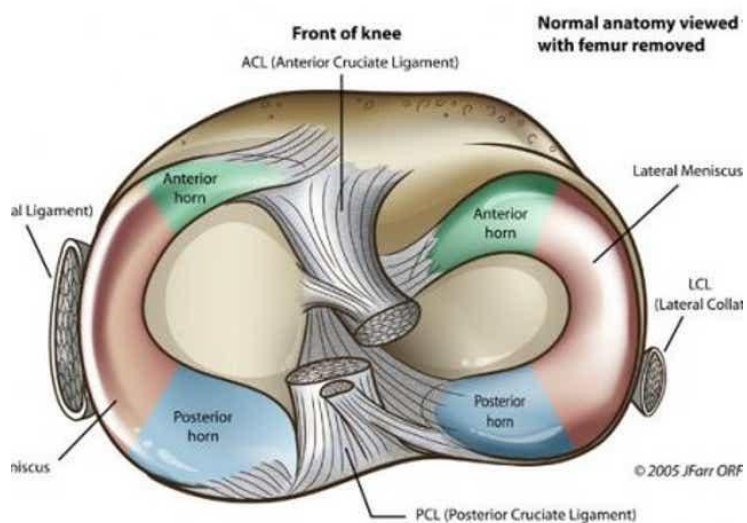
Treća kost koja sudjeluje u zglobu koljena je potkoljenu kost ili *tibia*. U kontakt s kondilima na femuru dolazi proksimalni dio potkoljenu kosti koji tvore dva čvora- *condylus medialis* i *condylus lateralis*. Zajedno, poprečni promjer dulji im je od sagitalnog. Zglobne površine postavljene su vodoravno na čvorove i nazivaju se *facies articulares superiores*. Medijalna i lateralna površina nešto se razlikuju pa je tako medijalna malo udubljena i sagitalno ovalna, a lateralna trokutasta te uglavnom ravna ili lagano ispupčena. Prostor između dva čvora na potkoljenu kosti pruža se u sagitalnom smjeru. Na njenoj površini nalazimo ispupčenje, *eminentia intercondylaris*, koja se sastoji od dvije kvržice, *tuberculum intercondylare mediale* i *laterale*. Područja ispred i iza ovog ispupčenja lagano su konkavna te se nazivaju *area intercondylaris anterior* i *area intercondylaris posterior*, služe kao polazišta i hvatišta ligamentima i vezivnohrskavičnim tvorbama u koljenu. Jezgra okoštavanja u proksimalnoj epifizi potkoljenu kosti nastaje malo prije rođenja ili u 1. godini života, a potpuno srašćavanje događa se u 20. godini života(5).



Slika 1. Prikaz kostiju koje sudjeluju u zglobu koljena

Izvor preuzimanja: <https://boneandspine.com/knee-anatomy/> Datum preuzimanja: 18.8.2020.

Zbog toga što su zglobne površine na potkoljениčnoj kosti nedovoljno konkavne za izrazito konveksna zglobna tijela na bedrenoj kosti, između njih nalaze se vezivnohrskavične tvorbe koje povećavaju konkavitet i nazivaju se meniskusi. Razlikujemo lateralni i medijalni meniskus te iako su po mnogočemu slični u njihovom izgledu postoji nekoliko razlika. Medijalni meniskus ima oblik otvorenog slova C te je njegovo polazište *area intercondylaris anterior* a hvatište iza *eminentiae intercondylaris*, periferni dio srastao je sa zglobnom čahurom i medijalnim kolateralnim ligamentom. Zbog udaljenosti između polazišta i hvatišta te srašćavanja s vanzglobnim strukturama, pokretljivost medijalnog meniskusa manja je u odnosu na lateralni meniskus. Lateralni menisku ima oblik zatvorenog slova C, polazište mu je na *eminentiae intercondylaris* između njenih dvaju kvržica, a hvatište nešto lateralnije od toga, neposredno ispred *eminentiae*. Meniskuse na prednjoj strani spaja poprečna veza, *ligamentum transversum genus*, a sa stražnjeg dijela lateralnog kondila polazi *ligamentum meniscofemorale posterior* koji se hvata na stražnju stranu medijalnog kondila bedrene kosti(5).

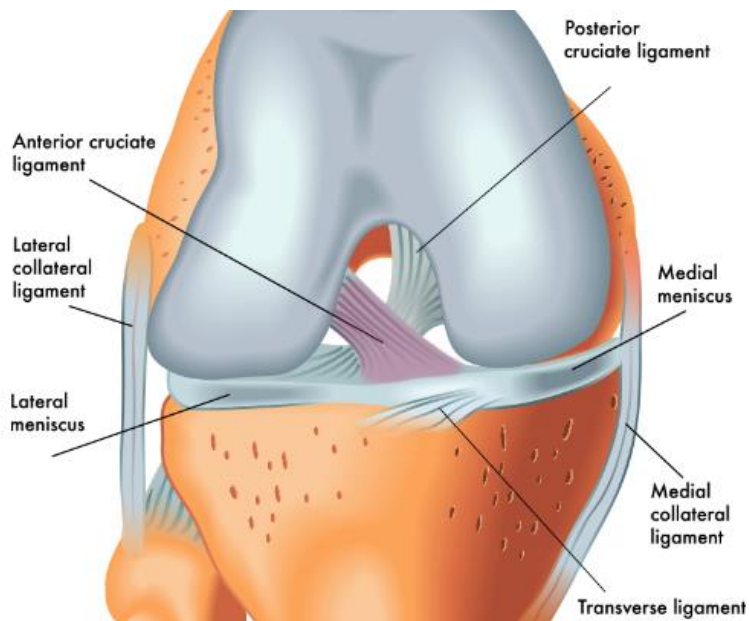


Slika 2. Meniskusi u zglobu koljena

Izvor preuzimanja: <https://eu.democratandchronicle.com/story/lifestyle/her/blogs/community/2015/07/21/the-injury-zone-basic-anatomy-and-function-of-the-meniscus/30456463/> Datum preuzimanja: 18.8.2020.

Fibrozni dio zglobne čahure na potkoljениčnoj kosti hvata se neposredno u blizini zglobnih površina dok na bedrenoj kosti hvatište je nešto dalje od zglobnih površina. Epikondili bedrene kosti te iver nalaze se izvan ovog sloja zglobne čahure. Fibrozna ovojnica koljena ima mnoga pojačanja u vidu ligamenata. Na lateralnim stranama zgloba nalaze se kolateralni ligamenti, medijalni i lateralni. Medijalni kolateralni ligament srastao je sa fibroznom ovojnicom čahure i medijalnim meniskusom dok je lateralni kolateralni ligament slobodan i nije vezan uz zglobnu čahuru. Vlakna medijalnog kolateralnog ligamenta na prednjoj strani su dulja dok su na stražnjoj strani kraća, vlakna lateralnog kolateralnog ligamenta jednake su duljine na svim dijelovima. Uloga kolateralnih ligamenata je fiksacija koljena u ekstenziji jer su tada oni maksimalno zategnuti. Na prednjoj strani fibrozne ovojnice nalazi se tetiva mišića kvadricepsa koja se naziva *ligamentum patellae*, ona se od ivera spušta do hrapavosti na prednjoj strani potkoljениčne kosti, *tuberositas tibiae*. Stražnju stranu fibrozne ovojnice pojačava *ligamentum popliteum obliquum* čiji je smjer pružanja od medijalno i distalno prema lateralno i proksimalno. Osim ligamenata koji se nalaze u sklopu fibrozne ovojnice, važnu ulogu u koljenu imaju i ligamenti koji se nalaze između zglobnih površina, a to su *ligamentum cruciatum anterius* i *ligamentum cruciatum posterius*. Polazište prednjeg križnog ligamenta je unutarnja strana lateralnog kondila bedrene kosti, a hvatište je *area intercondylaris anterior* na potkoljениčnoj kosti. Smjer pružanja mu je od lateralno, gore i natrag prema medijalno, dolje i naprijed. Stražnji križni ligament ima nešto drugačiji smjer pružanja, a to je od medijalno, gore i naprijed prema lateralno, dolje i natrag. Polazište mu je unutarnja strana medijalnog kondila, a hvatište *area intercondylaris posterior*. Križni ligamenti osiguravaju bolji kontakt između zglobnih tijela te prednji ograničava ekstenziju, a stražnji fleksiju(5).

Sinovijalni sloj zglobne čahure uglavnom prati insercije fibrozne ovojnice. Jedina razlika nalazi se na stražnjoj strani zgloba gdje sinovijalna ovojnica obilazi međučvornu udubinu s prednje strane pa se križni ligamenti nalaze između sinovijalne i fibrozne ovojnice te ih sinovijalna ovojnica okružuje s lateralne, prednje i medijalne strane. Također, *area intercondylaris anterior* i *posterior* te *eminentia intercondylaris* nalaze se izvan sinovijalne ovojnice(5).



Slika 3. Ligamenti zgloba koljena-anteriorni prikaz

Izvor preuzimanja: <https://fixknee.com/acl-anatomy> Datum preuzimanja: 18.8.2020.

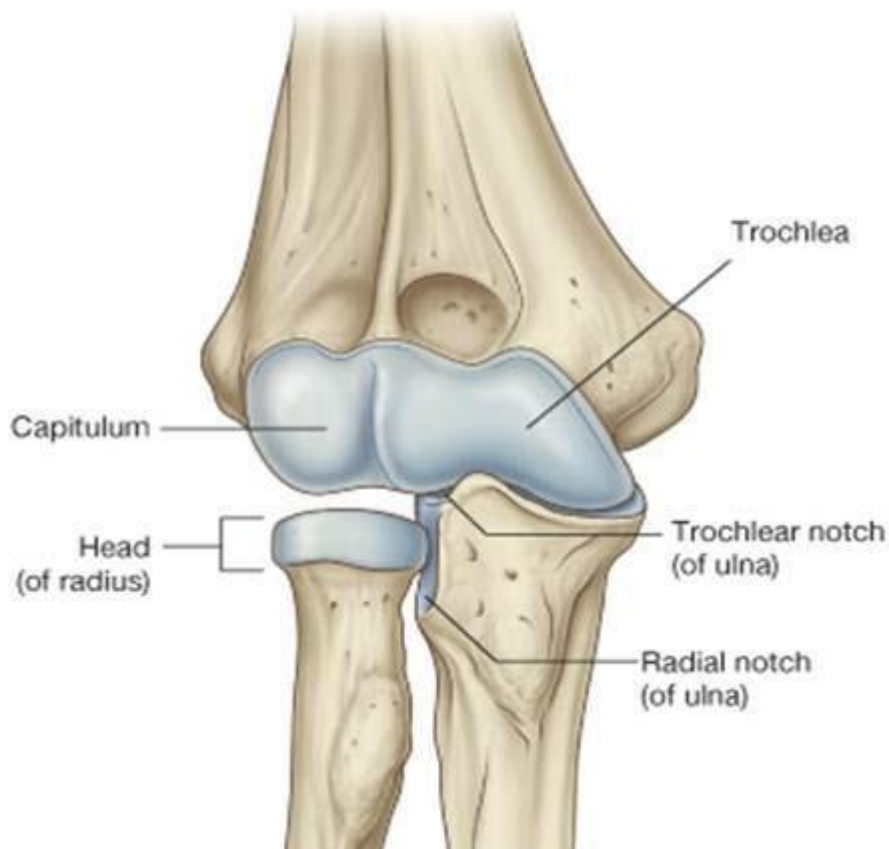
3.2. Lakat

U zglobu lakta međusobno artikuliraju tri kosti: nadlaktična kost ili *humerus*, palčana kost ili *radius* te lakatna kost ili *ulna*. Lakatni zglob složeni je zglob kojeg čine tri dijela: humeroulnarni dio, humeroradijalni dio te radioulnarni proksimalni dio. Humeroulnarni dio je anatomski i funkcionalno ginglimus, humeroradijalni dio je anatomski kuglasti zglob dok funkcionalno može biti ili trohoidni zglob ili ginglimus; radioulnarni proksimalni dio je anatomski i funkcionalno trohoidni zglob(5).

U humeroulnarnom dijelu konkavna zglobna površina je *incisura trochlearis* na lakatnoj kosti, a konveksna zglobna površina je *trochlea humeri* na nadlaktičnoj kosti. *Trochlea humeri* postavljena je okomito u odnosu na smjer pružanja nadlaktične kosti te na svom središnjem dijelu ima brazdu vodilju koja se proteže od njenog prednjeg do stražnjeg ruba, a na *incisura trochlearis* nalazi se hrbat koji koji liježe u nju(5). U humeroulnarnom dijelu zglobna kongruentnost je dobro ostvarena samim oblikom zglobnih tijela pa su jedino mogući pokreti fleksije i ekstenzije.

Konveksna zglobna površina u humeroradijalnom dijelu nalazi se također na nadlaktičnoj kosti, naziva se *capitulum humeri* i ima oblik polukugle. Konkavna zglobna površina, *fovea capitis radii*, nalazi se na palčanoj kosti i ima oblik šuplje polukugle. Iako ovakav oblik zgloba ima mogućnost kretanja kroz tri ravnine, u ovom slučaju moguće su kretnje rotacije te fleksije i ekstenzije zbog prisutnosti kolateralnih ligamenata(5).

Proksimalni spoj palčane i lakatne kosti također je dio zgloba lakta. Konveksna zglobna površina ovdje je *circumferentia articularis* na palčanoj kosti što je zapravo plašt valjka proksimalnog dijela te kosti koji se naziva *caput radii*. Konkavnu zglobnu površinu čine dvije strukture i to *incisura radialis* na lakatnoj kosti i *ligamentum anulare radii* koji je zadebljanje zglobne čahure, a hvatišta su mu na prednjem i stražnjem kraju *incisure radialis*. Oblik zglobnih površina je valjak unutar šupljeg valjka zbog čega je moguća rotacija palčane kosti oko vlastite osi.



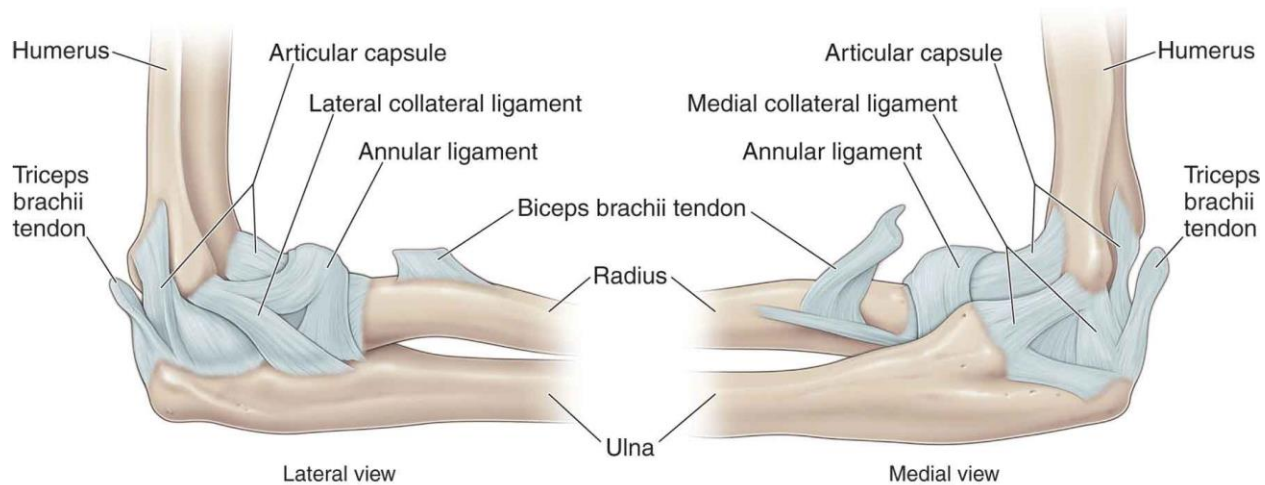
Slika 4. Prikaz kostiju koje sudjeluju u zglobu lakta

Izvor preuzimanja: <https://boneandspine.com/anatomy-of-elbow-joint/> Datum preuzimanja: 18.8.2020.

Na zglobnoj čahuri zgloba lakta nalaze se bočna zadebljanja, *ligamentum collaterale ulnare* i *ligamentum collaterale radiale*. Zbog njih kretnje abdukcije i adukcije nisu moguće bez obzira na izgled zglobnih tijela. One su napete kroz puni opseg pokreta fleksije i ekstenzije pa na taj način osiguravaju dobar kontakt između zglobnih tijela. *Ligamentum collaterale ulnare* polazi s donje strane medijalnog epikondila te se hvata na na medijalni rub *incisurae trochlearis*, ima oblik lepeze i na kraju se dijeli u dva tračka od kojih se jedan hvata na *processus coronoideus*, a drugi na *olecranon*. *Ligamentum collaterale radiale* također ima oblik lepeze, polazi s donjeg dijela lateralnog epikondila i hvata se na *ligamentum anulare radii*(5).

Fibrozni dio zglobne čahure na nadlaktičnoj kosti hvata se i na prednjoj i na stražnjoj strani nešto dalje od zglobnih tijela, na lateralnih stranama hvata se na donju stranu medijalnog i lateralnog epikondila, na lakatnoj kosti hvata se uz rubove zglobnih hrskavica te na palčanoj

kosti na suženju ispod *caput radii*. Sinovijalni dio zglobne čahure prati fibrozni dio te oblaže kosti do rubova zglobnih površina(5).



Slika 5. Ligamenti zgloba lakta- lateralni i medijalni prikaz

Izvor preuzimanja: <https://musculoskeletalkey.com/elbow-10/> Datum preuzimanja: 18.8.2020.

4. UZROK NASTANKA NAIL PATELA SINDROMA

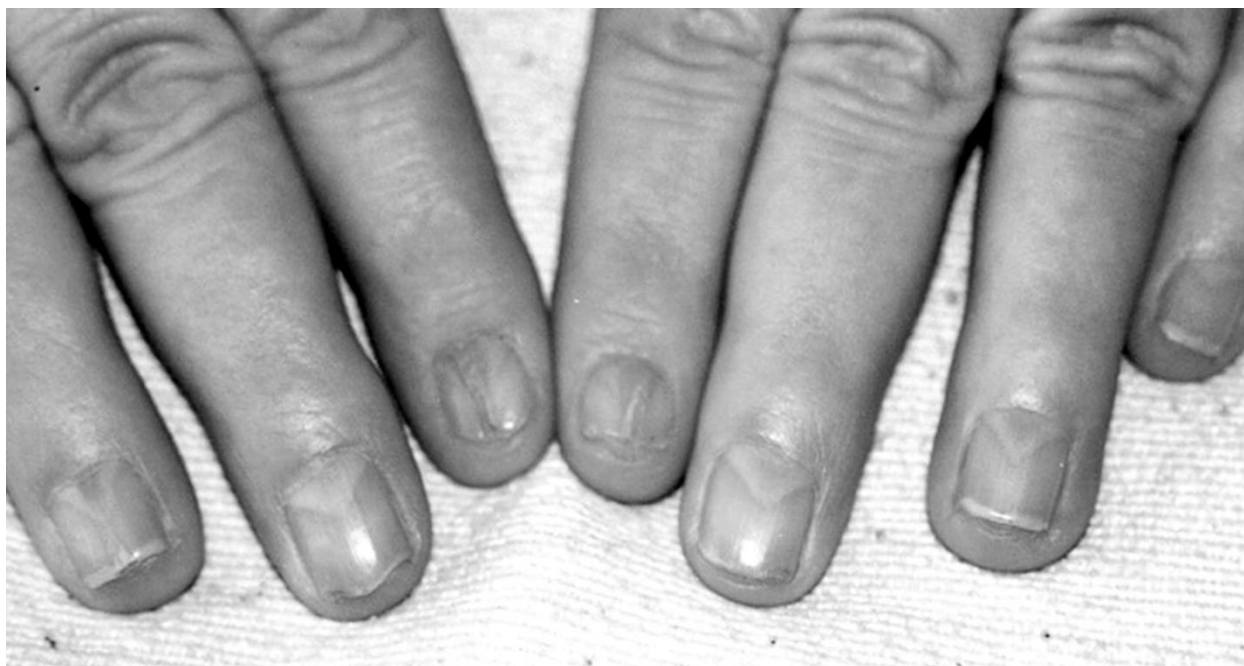Utvrđeno je kako je NPS genetski poremećaj uzrokovan mutacijom na LMX1B genu(6). Ovaj gen pripada *homoebox* genima koji pripadaju transkripcijskim faktorima što znači da gen sadrži informacije za proizvodnju proteina koji se veže za specifične dijelove DNA i regulira aktivnost drugih gena(3). Transkripcijski faktori također su zaduženi i za određivanje antero-posteriorne osi svih bilateralnih životinja(7). Antero-posteriorna os u ovom kontekstu može biti zbunjujuća zbog toga što je to os koja kod kralježnjaka seže od glave do repa, što znači da bi kod ljudi to zapravo bila uzdužna os koja seže od glave do stopala te se pruža u kranijo-kaudalnom smjeru, a ne antero-posteriornom. LMX1B gen tijekom ranog embrionalnog razvoja važan je za razvoj udova, bubrega i očiju što objašnjava kliničku sliku NPS-a te na temelju toga mutacija na tom genu povezuje s razvojem ovog sindroma(3). LMX1B gen sastoji se od 8 eksona, te se najčešće mutacije nalaze na eksonu 2, a nešto rjeđe na eksonima 3, 4 i 5(6). Sekvencionalnom analizom otkrivene su *missense* mutacije i *nonsense* mutacije(6). Kod *missense* mutacije dolazi do promjene u jednom kodonu što kodira stvaranje neke druge aminokiseline kojoj nije mjesto u tom lancu. U *nonsense* mutaciji dolazi do stvaranja stop kodona što rezultira prekidom stvaranja lanca aminokiseline ranije no što je to potrebno(6). Kod ove dvije mutacije posljedica je stvaranje neadekvatnog proteina tj. stvorit će se protein različit onome koji se stvara u fiziološkoj transkripciji. Kod 85% pacijenata sekvencionalnom analizom na LMX1B genu pokazu se neke od ove dvije mutacije(2). Kod ostalih 15% pacijenata metodom brisanja i duplikacije pronađene su mutacije u genu gdje dio gena ili kod nekih pacijenata čak i cijeli gen nedostaju(6). Istraživanja su pokazala kako je glavni patološki mehanizam u stvaranju ovih mutacija haploinsuficijencija(6) što se jednostavno može objasniti kao smanjena doza normalnog genskog produkta koja nije dovoljna za stvaranje normalnog fenotipa(8). NPS nasljeđuje se autosomno dominantno što znači da dijete koje ima jednog oboljelog roditelja ima 50% mogućnosti za nasljeđivanje ovog sindroma(2).

5. KLINIČKA SLIKA

Kod NPS-a klinička slika se razlikuje od pacijenta do pacijenta po tome koji su simptomi prisutni i koliko su izraženi. Generalno, za ove pacijente može se reći kako su mršave građe te im je jako teško dobiti na tjelesnoj masi pa čak i sa pravilnom prehranom i tjelovježbom. Ovakva građa najizraženija je kod adolescenata. Lumbarna lordoza povećana je pa je uslijed toga trbušni zid slab i ne održava stabilnost trupa i zdjelice što za posljedicu daje izgled izbočene stražnjice. Nadalje, vrlo često može se uočiti kako su noge kratke u odnosu na trup te je čelo visoko.(9) Ovo su neke od karakteristika vezanih općenito za izgled tijela kod ovih pacijenata, a klinička slika izražena je na određenim dijelovima tijela i organima specifično za ovaj sindrom.

5.1 Promjene na noktima i prstima ruke

Jedna od promjena na temelju koje se NPS može potvrditi, je promjena na noktima. Oni mogu biti slabo razvijeni, distrofični, mogu biti prisutne grebenaste promjene longitudinalno ili horizontalno, nokti se kod nekih pacijenata uopće ni ne razviju tj. odsutni su, dolazi i do diskoloracija, razdvojenost na dvije polovice, mogu biti i stanjeni ili zadebljali(9). Ove promjene najčešće su simetrične. Nokti na palčevima su najčešće zahvaćeni te se pojavnost ovih promjena smanjuje prema malom prstu(9). Veoma karakteristična promjena za NPS je izrazito trokutasta lunula(9). Promjene mogu biti prisutne i na noktima nožnih prstiju iako nešto rjeđe, a ako ih i ima najčešće su vidljive samo na malom prstu. Što se promjena na prstima tiče, karakteristično je da na dorzalnoj strani distalnih interfalangealnih zglobova nedostaju kožni nabori(9). Ova promjena može se povezati sa smanjenim opsegom pokreta u tim zglobovima pa ovim pacijentima može biti otežana fina motorika. U istraživanju provedenom 2003. godine na uzorku od 123 pacijenta kod njih 58% uočena je promjena na prstima u obliku labuđeg vrata te kod njih 35% bila je prisutna i klinodaktilija malog prsta(9). Ove promjene moguće je vidjeti od prvog dana djetetova života što pomaže pri ranom dijagnosticiranju.



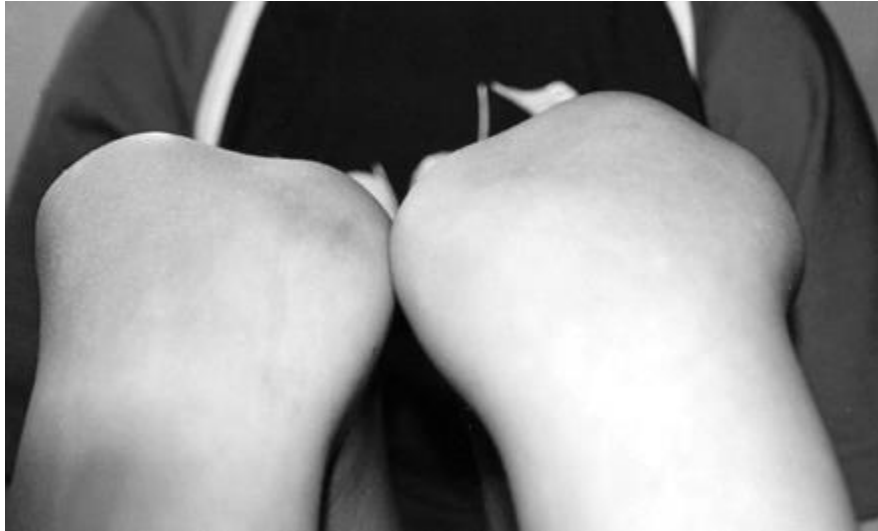Slika 6. Promjene na noktima karakteristične za Nail-patela sindrom- trokutaste lunule, distrofični nokti, izostanak nabora na dorzalnoj strani distalnih interfalangealnih zglobova

Izvor preuzimanja: Sweeney E, Fryer A, Mountford R, Green A, McIntosh I. Nail patella syndrome: A review of the phenotype aided by development biology. *J Med Genet.* 2003;40(3):153-62. Datum preuzimanja:18.8.2020.

5.2 Promjene na koljenima

Kao što samo ime sindroma govori, osim promjena na noktima karakteristične su i promjene u koljenima. Najizraženija promjena je ona na iveru. Pa tako on može biti premali, nepravilnog oblika ili potpuno odsutan(2). Za razliku od promjena na noktima ovdje je promjena često asimetrična(9). Nerijetko je pozicija ivera proksimalnije i lateralnije od normalnog položaja te se u tom smjeru često događaju i dislokacije i sublukacije što možemo povezati sa nedovoljno razvijenom medijalnom glavom mišića kvadricepsa. Od koštanih promjena još se mogu javiti prominentni medijalni kondili bedrene kosti i hipoplazija lateralnog kondila bedrene kosti. Zbog malog ili nepostojećeg ivera smanjen je kut tetive mišića kvadricepsa na potkoljenu kost pa je pokret ekstenzije potkoljenice nemoguć ili smanjenog opsega. Zbog toga, mišić kvadriceps je često slab ili atrofičan pa mišići stražnje lože vrše veću silu na koljeno te povlače potkoljenu u fleksiju i na taj način dolazi do kontraktura. Kod nekih pacijenata nedostaje prednji križni

ligament. Zbog svih ovih promjena simptomi na koje se pacijenti žale su bol, nestabilnost u koljenu, dislokacija ivera, nemogućnost potpune ekstenzije, škljocajući zvukovi u koljenu itd(9).

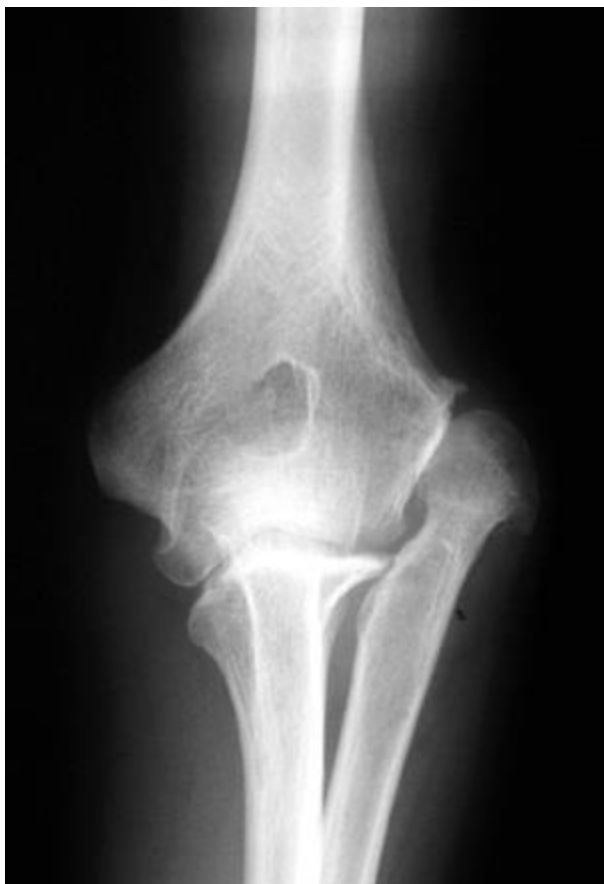

Slika 7. Subluksacija ivera kod Nail-patela sindroma

Izvor preuzimanja: Sweeney E, Fryer A, Mountford R, Green A, McIntosh I. Nail patella syndrome: A review of the phenotype aided by development biology. *J Med Genet.* 2003;40(3):153-62. Datum preuzimanja: 18.8.2020.

5.3 Promjene na laktovima

Isto kao i promjene na koljenima, promjene na laktovima najčešće su asimetrične. Od koštanih promjena najčešće dolazi do displazije glave palčane kosti, hipoplazije lateralnog epikondila te prominencije medijalnog epikondila. Zbog ovih promjena kod čak 70% pacijenata postoji nemogućnost potpune ekstenzije u laktu, a često je smanjen i opseg pokreta supinacije i pronacije. Kod većeg stupnja koštanih promjena zbog poremećenih biomehaničkih odnosa dolazi do dislokacije glave palčane kosti. Kontrakture u laktovima jedan su od simptoma koji se kod djece primjećuje rano jer ne ekstenziraju laktove u potpunosti kada pružaju ruke, ne oslanjaju se na ravne ruke itd.. Kod 12% pacijenata postoji i lakatni pterigij(9).

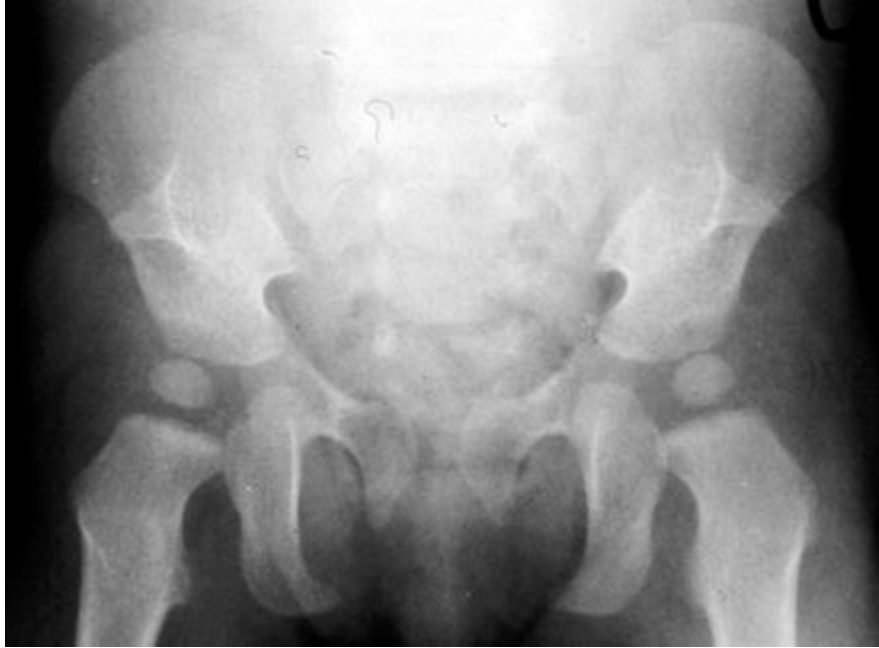

Slika 8. Displazija i dislokacija glave palčane kosti kod Nail-patela sindroma

Izvor preuzimanja: Sweeney E, Fryer A, Mountford R, Green A, McIntosh I. Nail patella syndrome: A review of the phenotype aided by development biology. *J Med Genet.* 2003;40(3):153-62. Datum preuzimanja: 18.8.2020.

5.4 Pojava ilijačnih rogova

Ilijačni rogovi su bilateralno prisutni, stožasti koštani izdanci na ilijačnoj kosti. Nalaze se posteriorno i lateralno od njenog središnjeg dijela. Ovi izdanci smatraju se karakterističnima za ovu bolest jer nisu pronađeni kod ljudi koji ne boluju od NPS-a, no oni nisu prisutni kod svih pacijenata sa NPS-om(9). Mogu se palpatorno osjetiti ako su veći, ali su najčešće asimptomatski. U trećem trimestru trudnoće mogu se vidjeti na ultrazvučnom pregledu te se upravo na temelju njih NPS može dijagnosticirati prenatalno(10).



Slika 9. Ilijačni rogovi

Izvor preuzimanja: Sweeney E, Fryer A, Mountford R, Green A, McIntosh I. Nail patella syndrome: A review of the phenotype aided by development biology. *J Med Genet.* 2003;40(3):153-62. Datum preuzimanja: 18.8.2020.

5.5 Ostale promjene na koštano-mišićnom sustavu

Razni deformiteti stopala uočeni su kod ovih pacijenata (*pes equinovarus*, *pes calcanovarus*, *pes calcaneovalgus*, hiperdorzifleksija, *pes planus*), uslijed toga često se javlja i napeta ahilova tetiva koja uzrokuje bolnost. Zbog povećane lumbarne lordoze čest simptom je i križobolja(9).

Usljed svih navedenih promjena bitno je narušena biomehanika tjelesnih segmenata i tijela općenito. Kod svakog taj nesrazmjer rezultira različitim načinima prilagodbe pa tako problemi mišićno-koštanog sustava mogu biti raznovrsni te se uz njih mogu javiti i neki neurološki simptomi.

5.6 Promjene na bubrezima

Promjene na bubrezima uzrok su smrtnosti kod ovog sindroma. Pregledom literature nisu pronađeni statistički podaci o prevalenciji sindroma, niti o postotku smrtnosti kod oboljelih. Patološke promjene vidljive su u glomerularno bazalnoj membrani u obliku nepravilnih zadebljanja što uzrokuje nepravilnu funkciju bubrega i za posljedicu daje povišenu razinu proteina u mokraći tj. proteinuriju. Uz proteinuriju, ponekad je prisutna i hematurija. Pacijenti koji ne razviju ove simptome u djetinjstvu trebaju redovito kontrolirati funkciju bubrega tijekom cijelog života jer se promjene mogu javiti bilo kada tijekom života. Proteinurija se može pojavljivati intermitentno ili perzistirati; može biti prisutna bez razvijanja neke od bolesti bubrega, ali također može doći i do nefrotskog sindroma, nefritisa ili zatajenja bubrega. Kod nekih pacijenata potrebna je transplantacija bubrega, ali rjeđe kod djece(9).

5.7. Promjene na očima

Jedna od karakterističnih promjena za NPS je i promjena na očima u vidu glaukoma ili povećanog očnog tlaka. Još uvijek nije utvrđeno koji patološki mehanizam uzrokuje ove promjene na očima. Ovi simptomi češći su kod NPS pacijenata iznad 40te godine života, ali unatoč tome i mlađi od 40 godina trebali bi odlaziti na redovite preglede očiju od najranije dobi i s njima započeti čim je dijete suradljivo i dopušta pregled. U velikom postotku (54%) kod ovih pacijenata uočen je i Lesterov znak. To je promjena na šarenici oka u obliku cvijeta koja je tamnije pigmentirana. Za ovaj znak ne može se reći da je karakterističan za ovaj sindrom jer se u velikom postotku javlja i kod ostatka populacije(9).

6. DIJAGNOSTIKA

Ne postoji specijalizirani dijagnostički test za NPS. Po promjenama na noktima, koljenima i laktovima te pojavi ilijačnih rogova može se posumnjati na NPS, no za utvrđivanje dijagnoze potrebno je napraviti analizu LMX1B gena(6). Ukoliko je jednom od roditelja ranije dijagnosticiran NPS, kod djeteta dijagnostika se može provesti i prenatalno. Kao što je ranije navedeno ilijačne rogove moguće je vidjeti ultrazvučnim pregledom u trećem trimestru trudnoće pa na taj način može se saznati hoće li dijete bolovati od ovog sindroma(10). Treba napomenuti kako nemaju svi NPS pacijenti razvijene ilijačne rogove(9) te ukoliko se prenatalno ne otkrije njihovo prisustvo, ne smije se potvrditi kako dijete nije naslijedilo sindrom.

7. MOTORIČKI RAZVOJ DJETETA S NAIL-PATELA SINDROMOM

Uz sve navedene promjene, može se zaključiti kako će se kod djece s NPS-om javiti određene motoričke poteškoće. Također, jasno je kako će do tih poteškoća doći samo zbog narušenih biomehaničkih odnosa. U ranom motoričkom razvoju zbog promjena na laktovima najčešće se oko 6. mjeseca djetetova života primjećuje nemogućnost potpunog oslanjanja na ruke u potrbušnom položaju zbog nepotpune ekstenzije podlaktice. U istom tom periodu prilikom sjedećeg položaja može se primijetiti kako se dijete ne oslanja na ruke, pa čak i kad ga se izbacuje iz ravnoteže tj. nema razvijene obrane u sjedećem položaju. Najčešće djeca s ovim sindromom neće puzati, te nerijetko nešto kasnije prohodaju. Bitno je za napomenuti kako djeca s NPS-om neće razviti neki veći motorički deficit, te se ove poteškoće, zbog nekih drugih uzroka, mogu javiti i kod djece koja nemaju ovaj sindrom(11).

8. LIJEČENJE

NPS se ne može izliječiti u potpunosti, ali rano dijagnosticiranje može uvelike doprinijeti boljem ishodu. Rana fizioterapija pomoći će u korekciji kontraktura u laktu i koljenu ako one postoje te uspostavljanja mišićnog balansa u rukama i nogama. Ukoliko promjene na koštano-mišićnom sustavu nisu izražene u djetinjstvu, uloga fizioterapeuta bitna je u njihovoj prevenciji jer do njihovih pojava može doći sve dok traje rast i razvoj. Važno je kod pacijenta uspostaviti pravilnu posturu i educirati ga o pravilom položaju tijela. Kod većih deformiteta, koriste se udlage ili se izvode ortopedski zahvati u vidu ispravljanja položaja određene kosti ili koštanog segmenta(2).

Kod promjena na bubrezima, primjenjuje se adekvatna farmakološka terapija čija se uspješnost kontrolira količinom proteina u urinu. Važno je konstantno pratiti uspješnost terapije te ukoliko je potrebno povećavati dozu ili smanjivati je(12). Ukoliko je nužno, u krajnjem slučaju pacijent je podvrgnut transplataciji bubrega. Kod prisutnog glaukoma ili povišenog očnog tlaka, također se primjenjuje adekvatna farmakološka terapija.

9. PRIKAZ SLUČAJA

9.1. Klinička dijagnostika

Djevojčica je rođena 15.11.2016. iz druge trudnoće koja je bila kontrolirana te urednog tijeka. Rođena je u 36. tjednu trudnoće, vaginalno, porod je bio urednog tijeka, Apgar indeks u prvoj minuti bio je 9, a u petoj 10. Porođajna masa iznosila je 2780g, porođajna dužina 48cm, opseg glave po otpustu iz bolnice bio je 33,5 cm. U prvim danima života došlo je do simptomatske hipoglikemije koja je korigirana parenteralno te je djevojčica imala i žuticu, no nije se provodila fototerapija.

Djevojčica u dobi od 4,5 mjeseca dolazi na prvi pregled kod fizijatra po preporuci neuropedijatra. Uočena su odstupanja u proniranom položaju, gdje nije imala oslonca te se opirala položaju. U supiniranom položaju razvoj je tekao uredno te su ostale podražajne reakcije bile bez značajnijih odstupanja.

U dobi od 6 mjeseci dolazi na kontrolu kod fizijatra gdje se i dalje uviđa odstupanje od fiziološkog razvoja u proniranom položaju; oslonac je kratkotrajan na podlakticama i laktovima.

Sljedeća kontrola bila je u dobi od 7 mjeseci, gdje je u pronaciji i dalje oslonac bio samo na podlakticama i laktovima te je ovaj put uočen i sniženi tonus mišića. Po preporuci fizijatra, djevojčica je hospitalizirana.

Nakon dvotjedne hospitalizacije dijagnosticirana joj je nespecificirana distonija te fleksorna kontraktura u laktovima koja je iznosila 45 stupnjeva. Uočeno je kako položajne reakcije u proniranom položaju odstupaju od kronološke dobi; djevojčica oslobađa ruke, ali se oslanja samo na podlaktice i laktove. Također, zabilježeno je kako se samostalno ne posjeda, ali kada je postavljena u sjedeći položaj, tada ga održava.

U dobi od 8 mjeseci na ortopedskom pregledu na koji je upućena zbog kontraktura u laktovima, zabilježeno je kako joj nedostaju nokti na palčevima obje ruke.

U dobi od 10 mjeseci na fizijatrijskom pregledu ustanovljeno je kako položajne reakcije ne odstupaju značajno od kronološke dobi. Kod postavljanja u četveronožni položaj nije

moгуća potpuna ekstenzija u laktovima pa je četveronožni hod otežan. Mišićni tonus je nešto niži.

U dobi od 11 mjeseci djevojčica odlazi na pregled u drugu ustanovu kod liječnika pedijatra endokrinologa. Kod uzimanja obiteljske anamneze uočeno je kako otac ima hipoplastične nokte i dislokaciju ivera na oba koljena od djetinjstva. Nakon učinjenog RTG-a zdjelice uočeni su mu i ilijačni rogovi.

Nakon obavljenog pregleda, kod djevojčice su osim kontraktura u laktovima i nedostatka noktiju na palčevima, uočene i deformacije na noktima kažiprsta kao i triangularne lunule, nedostatak kožnih brazdi na dorzalnoj strani distalnih interfalangealnih zglobova na rukama kao i valgus koljena. Također, kao i kod oca prisutni su i ilijačni rogovi. U dobi od 11 mjeseci djevojčica ne hoda.

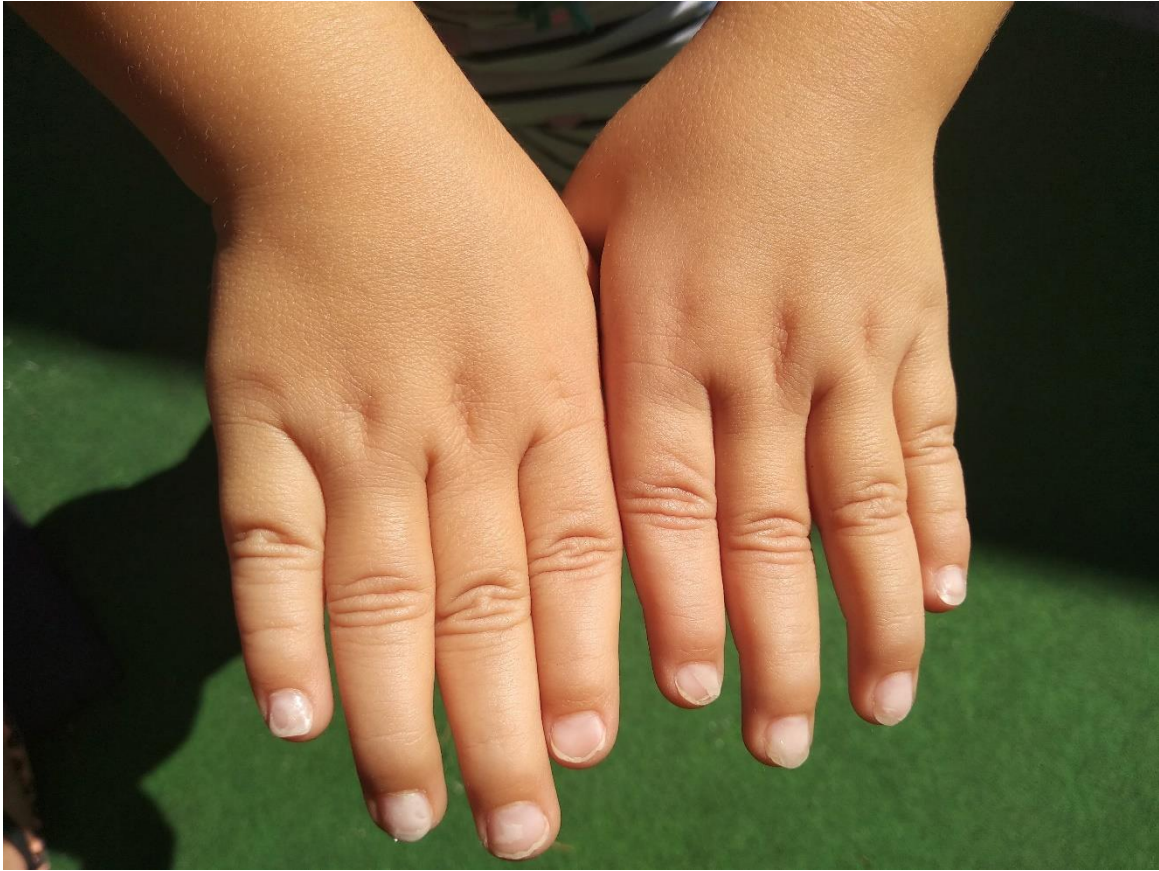Dijagnosticiran je Nail-patela sindrom, te zbog mogućnosti zahvaćanja ostalih organskih sustava preporučeno je da djevojčica i otac jednom godišnje odlaze na kontrole koje uključuju pregled urina, oftalmološki pregled i audiogram. Također, indicirana je kućna rehabilitacija uz asistenciju fizioterapeuta.

U dobi od 14 mjeseci zauzima sve motoričke obrasce do četveronožnog stava, hoda četveronožnim hodom sa podlakticama na podlozi, hvata predmete s obje ruke. Uz pridržavanje se vertikalizira pomoću iskoraka i hoda bočnim hodom s osloncem na puna stopala koja su u položaju valgusa.

U dobi od 14 mjeseci samostalno je prohodala. Stopala i koljena su u laganom položaju valgusa, ali joj to ne zadaje poteškoće kod hodanja.

U dobi od 1,5 godine specijalist pedijatar preporuča DNA analizu kako bi se sa sigurnošću potvrdila dijagnoza Nail-patela sindroma.

Svi dosadašnji nefrološki i oftalmološki nalazi su uredni.



Slika 10. Ispitanica- izostanak kožnih nabora na dorzalnoj strani distalnih interfalangealnih zglobova, trokutaste lunule

Izvor: autorska fotografija



Slika 11. Ispitanica- kontrakture u laktovima u neutralnom položaju podlaktica

Izvor: autorska fotografija



Slika 12. Ispitanica- kontrakture u laktovima u položaju proniranih podlaktica

Izvor: autorska fotografija

9.2. Fizioterapija

Fizioterapijska intervencija kod djece provodi se kroz igru, mora biti dinamična te optimalnog trajanja kako ne bi dosadila. Kod ove pacijentice fizioterapija se provodi u njenom domu gdje je ona opuštena, igra se sa svojim igračkama te ju od prvog dana prati isti fizioterapeut. Kod djevojčice se od 7. mjeseca starosti provodila fizioterapija u bolničkim ustanovama, a u dobi od 1 godine započinje sa konstantnom fizioterapijom kod kuće jednom tjedno.

Na samom početku fizioterapije djevojčica je bila hipotona te je kronološka dob odstupala od razvojne dobi, naglasak je tada stavljen na neurorazvojne vježbe i rehabilitaciju. U pronacijskom položaju potenciralo se podizanje na podlaktice i dlanove te na kontrolu glave. Naglasak je stavljen na disocijaciju ramenog i zdjeličnog pojasa te njihovu mobilnost kako bi se djevojčicu potenciralo da samostalno zauzme sjedeći stav. U sjedećem stavu radilo se na stvaranju obrana, posebice lateralnih i stražnjih. Zbog hipotonije, radilo se na jačanju mišića cijelog tijela i to na način da su se pokreti radili antigravitacijski te su se kroz podražaje distalnih segmenata provocirali pokreti u proksimalnim segmentima. Djevojčica je vrlo brzo napredovala i savladala sve motoričke obrasce.

Fizioterapija se nakon ovog perioda i nakon što je postavljena dijagnoza Nail-patela sindroma počela bazirati na prevenciji teže kliničke slike te održavanju što boljeg stanja zahvaćenih segmenata. Naglasak je stavljen na očuvanje što većeg opsega pokreta u laktu budući da je to predstavljalo najviše problema u motoričkom razvoju. Uz pasivna istezanja, koncentrično se jačao *m.triceps brachii* i istezao *m.biceps brachii* i *m.brachialis*. Zbog prisutne kontrakture i nemogućnosti potpune ekstenzije ruke radilo se na rehabilitaciji oslanjanja na ruke prilikom četveronožnog hoda te koordinaciji u svakodnevnom funkcioniranju kao npr. kod pada na ruke, hvatanja predmeta koji su iznad razine glave, penjanja, bacanja itd. Iako je iver u koljenu prisutan te se zasada razvija u skladu s kronološkom dobi, radilo se i na jačanju mišića natkoljenice i to posebice *m. quadriceps femoris* kako bi se prevenirale promjene u koljenu koje su karakteristične za kliničku sliku Nail-patela sindroma. Smanjena mobilnost može se javiti u zdjeličnom pojasu zbog prisutnosti ilijačnih rogova pa su se vježbe mobilnosti i jačanja muskulature primjenjivale i u zglobovima kuka. Zbog valgusa u stopalima i koljenima jačali su

se mišići oko tih zglobova kako bi se pokušalo što više ispraviti položaj te spriječiti povećanje valgus kuta. Zbog narušenih biomehaničkih odnosa uzrokovanih patološkim položajem u nogama i rukama provodile su se i vježbe balansa i propriocepcije uz pomoć raznih pomagala.

Djevojčica je na fizioterapiju reagirala vrlo dobro, vježbe joj ne predstavljaju problem i s veseljem pristupa fizioterapiji. Vrlo je komunikativna i otvorena te razgovjetno priča pa je vrlo lako ostvariti dobru komunikaciju s njom. Kroz sve dijelove fizioterapije navodi kako ne osjeća bol te kako su joj vježbe zabavne.

10. CILJ ISTRAŽIVANJA

Cilj ovog istraživanja je prikazati da li je i na koji način fizioterapija pomogla pacijentici na temelju statističke usporedbe podataka uzetih u dobi od 7 mjeseci, 2 godine i podataka uzetih trenutno, u dobi od 3 godine i 8 mjeseci.

Očekuje se da će fizioterapija pozitivno utjecati na sve parametre koji su mjereni i procjenjivani.

11. ISPITANICI I METODE

11.1. Ispitanici

U ovom prikazu slučaja ispitanica boluje od Nail-patela sindroma te će se u istraživanju usporediti rezultati određenih testova kojima je podvrgnuta u dobi od 7 mjeseci, 2 godine i 3 godine i 8 mjeseci. Osim detaljne kliničke slike i podataka o fizioterapijskoj intervenciji, drugi osobni podaci pacijentice nisu korišteni u ovom radu. Roditelji su obaviješteni o cilju ovog rada te su potpisali informirani pristanak. Ovo istraživanje prikazati će fizioterapijsku intervenciju te njen utjecaj na ovu pacijenticu i njenu karakterističnu kliničku sliku.

11.2. Metode

Metode koje su se koristile za prikaz učinka fizioterapijske intervencije su mjere opsega pokreta (*Range of Motion*) u zglobu lakta, *Early Clinical Assessment of Balance* (ECAB test) te *The Patient-Specific Functional Scale* (PSFS). Svi testovi i mjerenja provedena su u dobi od 7 mjeseci, 2 godine te sada, u dobi od 3 godine i 8 mjeseci. Podaci su prikazani tablično i grafički.

11.2.1. Mjerenje opsega pokreta (Range of Motion)

Opseg pokreta mjeren je pasivno u zglobovima lakta lijeve i desne strane budući da je prisutna obostrana kontraktura. Isti fizioterapeut mjerio je opseg prilikom sva tri mjerenja pomoću preciznog kutomjera.

11.2.2. Early Clinical Assessment of Balance (ECAB test)

Iako se inače koristi kod procjene ravnoteže oboljelih od cerebralne paralize, zbog hipotonije i poteškoća održavanja ravnoteže ECAB test koristio se kod procjene ove pacijentice. Test se sastoji od dva dijela, prvi dio koji se odnosi na kontrolu glave i posturalnu kontrolu trupa te drugi dio koji se odnosi na posturalnu kontrolu kod sjedenja i stajanja. Budući da u dobi od 7 mjeseci djevojčica nije stajala ni zauzimala sjedeći položaj samostalno, podvrgnuta je samo prvom dijelu ECAB testa.

U prvom dijelu procjenjuje se kontrola glave kod promjene položaja tijela u latero-lateralnom smjeru, kod proniranog položaja te kod povlačenja iz ležećeg u sjedeći položaj. Osim kontrole glave, u prvom dijelu procjenjuje se i posturalna kontrola na način da se promatra sposobnost djeteta da se rotira iz proniranog u supinirani položaj te sposobnost da se disocira rameni i zdjelični pojas. Procjenjuje se i sposobnost održavanja ravnoteže u sjedećem položaju te lateralne i stražnje obrane u sjedećem položaju. Svi ovi parametri boduju se s minimalno 0 ili maksimalno 3 boda. Tamo gdje bi mogla postojati razlika u lijevoj i desnoj strani boduju se obje strane te je maksimalni broj bodova 36.

U drugom djelu procjenjuje se posturalna kontrola kod sjedenja i stajanja. Neke od procjena izvode se u određenom vremenskom intervalu kao npr. sjedenje bez potpore leđa, stajanje sa zatvorenim očima, stajanje sa nogama priljubljenim zajedno. Uz ove, procjenjuje se još ustajanje iz sjedećeg stava s podignutim rukama iznad glave, okretanje za 360 stupnjeva u obje strane te naizmjenično podizanje nogu na povišenje. Sjedenje bez potpore leđa te dizanje iz sjedećeg u stojeći stav s rukama iznad glave boduje se s minimalnih 0 do maksimalnih 6 bodova, stajanje sa zatvorenim očima te stajanje s nogama priljubljenima zajedno boduje se s minimalnih 0 do

maksimalnih 10 bodova te okretanje za 360 stupnjeva i naizmjenično podizanje nogu na povišenje boduje se s minimalnih 0 do maksimalnih 16 bodova. Maksimalan broj bodova u drugom dijelu je 64.

11.2.3. The Patient-Specific Functional Scale (PSFS)

Ova skala primjenjiva je za razna ortopedska, ali i druga patološka stanja koja utječu na nesposobnost obavljanja specifičnih aktivnosti. Prednost skale je što se individualno za svakog pacijenta određuju i prate aktivnosti koje nije u mogućnosti izvoditi. Skala se izrađuje na način da fizioterapeut pita pacijenta da mu navede aktivnosti koje ne može izvesti ili sam procijeni pacijenta. Nakon toga sposobnost izvođenja aktivnosti ocjenjuje se ocjenama od 1 do 10, gdje ocjena 1 predstavlja potpunu nemogućnost izvođenja, a ocjena 10 nesmetano izvođenje aktivnosti u cijelosti. Ukupni rezultat računa se na način da se zbroje ocjene svih aktivnosti te se taj broj podijeli s brojem mjerenih aktivnosti. Kod pacijentice aktivnosti koje su se procjenjivale bile su: četveronožno puzanje s osloncem na dlanovima, obrane u sjedećem položaju, podizanje i oslanjanje na dlanove u proniranom položaju te održavanje balansa na jednoj nozi. Sve aktivnosti mjerene su u dobi od 7 mjeseci, 2 godine i 3 godine i 8 mjeseci, osim održavanja balansa na jednoj nozi čije je testiranje izostalo u dobi od 7 mjeseci budući da tada djevojčica nije hodala.

12. ETIČKI ASPEKTI ISTRAŽIVANJA

Istraživanje je odobreno od Etičkog povjerenstva za biomedicinska istraživanja Fakulteta zdravstvenih studija u Rijeci. Istraživanje je provedeno u skladu s temeljnim etičkim i bioetičkim principima (osobni integritet, pravednost, dobročinstvo i neškodljivost) te u skladu s najnovijom revizijom Helsinške deklaracije. Roditeljima pacijentice s Nail patela sindromom dana je detaljna uputa o svrsi i cilju rada, pri čemu dobrovoljno pristaju (pismena suglasnost) u sudjelovanju. Naglašeno je da je rad potpuno anonimn, te da se podaci neće koristiti u ni jednu drugu svrhu osim izrade završnog rada.

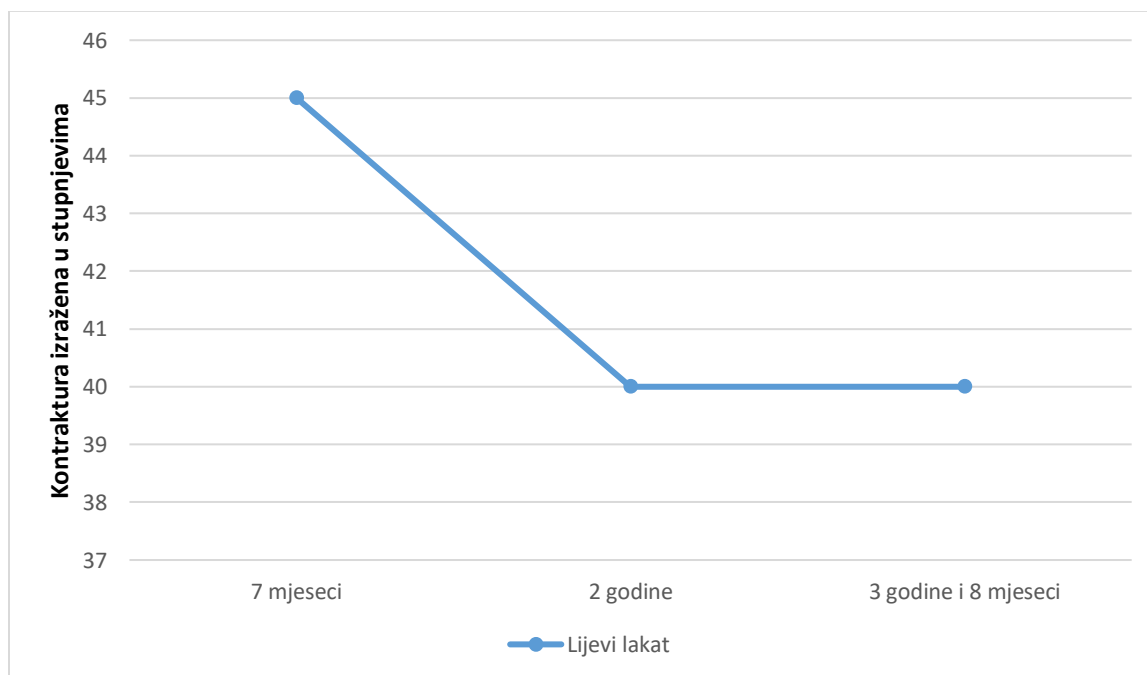
13. REZULTATI

Tablica 1. prikazuje opseg pokreta mjereno u lijevom i desnom laktu u dobi od 7 mjeseci, 2 godine te 3 godine i 8 mjeseci.

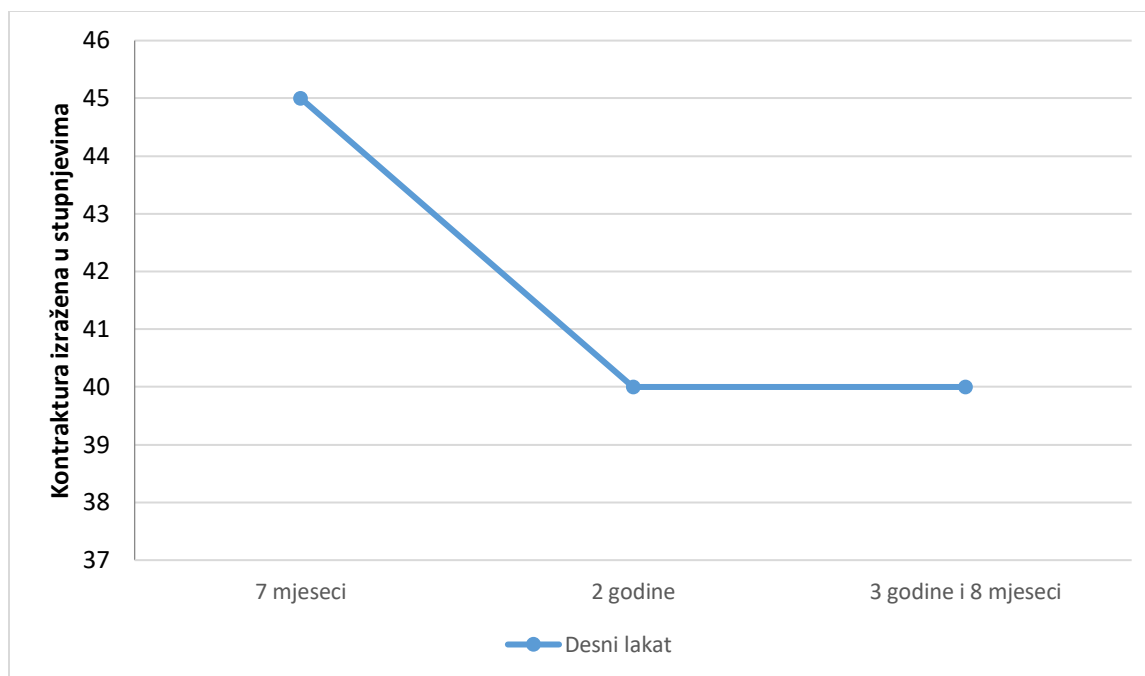
Tablica 1. Opseg pokreta lijevog i desnog lakta

Opseg pokreta	Lijevi lakat	Desni lakat
7 mjeseci	45° - 180°	45° - 180°
2 godine	40° - 180°	40° - 180°
3 godine i 8 mjeseci	40° - 180°	40° - 180°

Grafički prikaz na Slici 13. i Slici 14. prikazuje veličinu kontraktura izmjerene u ta tri razdoblja te njene promjene.



Slika 13. Kontraktura u lijevom laktu



Slika 14. kontraktura u desnom laktu

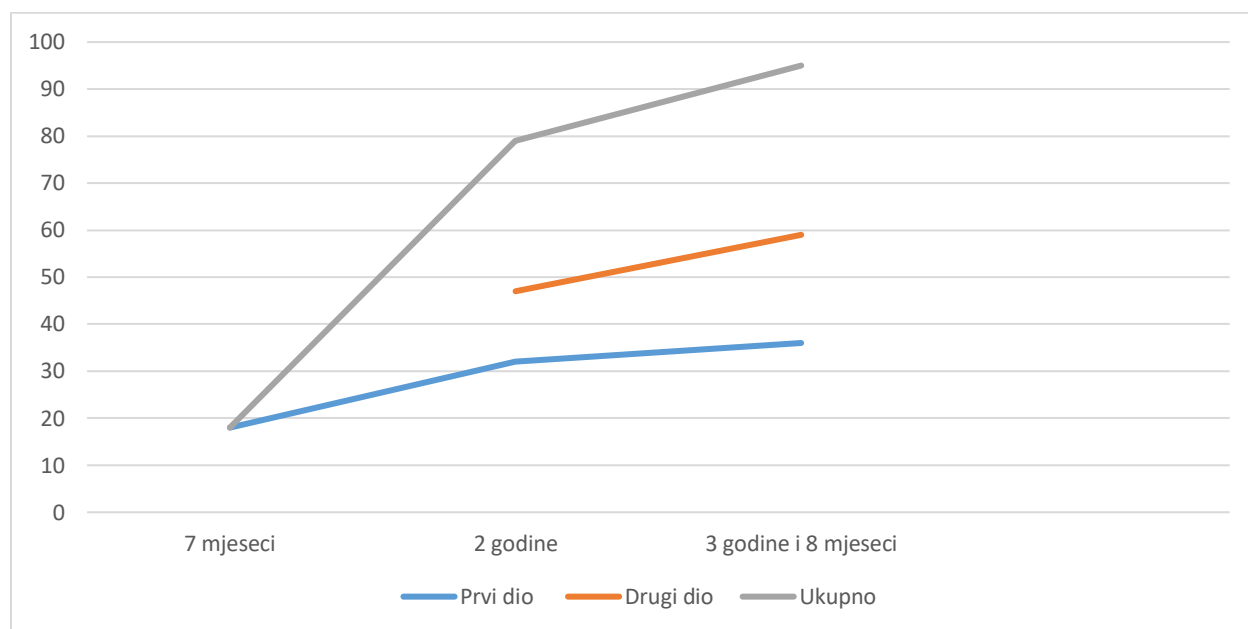
Tablica 2. prikazuje bodove ECAB testa u dobi od 7 mjeseci, 2 godine te 3 godine i 8 mjeseci.

Tablica 2. Rezultati ECAB testa

ECAB test	bodovi prvog dijela	bodovi drugog dijela	ukupni bodovi
7 mjeseci	18	/*	18
2 godine	32	47	79
3 godine i 8 mjeseci	36	59	95

*drugi dio testa nije bilo moguće provesti u dobi od 7 mjeseci budući da ispitanica nije samostalno sjedila ni hodala

Slika 15. grafički prikazuje razliku u bodovima prvog dijela, drugog dijela te ukupno kroz tri mjerenja.



Slika 15. Razlika u bodovima ECAB testa kroz tri mjerenja

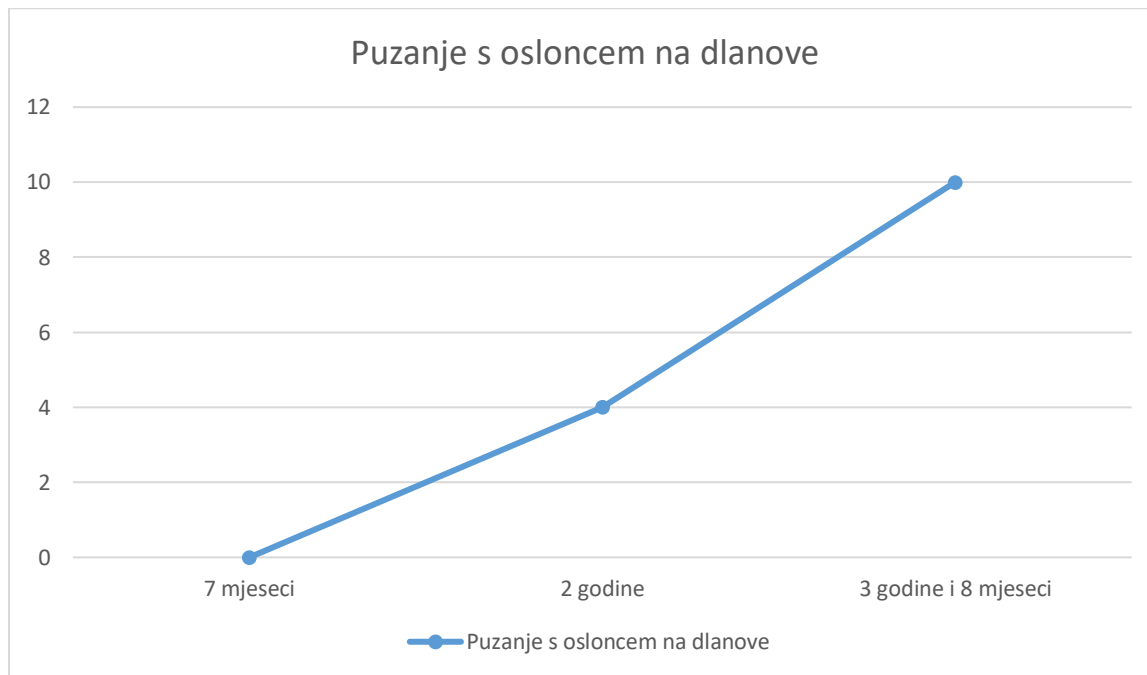
Tablica 3. prikazuje bodove PSFS-a u dobi od 7 mjeseci, 2 godine i 3 godine i 8 mjeseci.

Tablica 3. Bodovi PSFS-a

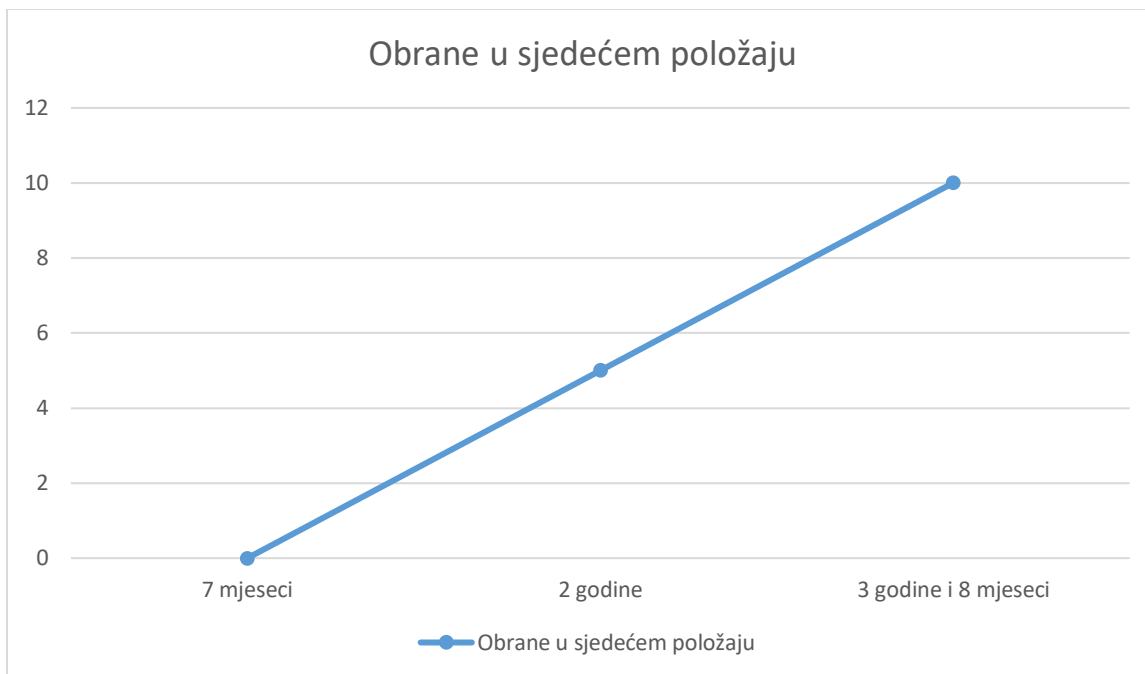
PSFS	puzanje s osloncem na dlanove	obrane u sjedećem položaju	podizanje na ruke u proniranom položaju	održavanje balansa na jednoj nozi	ukupni rezultat
7 mjeseci	0	0	0	/*	0
2 godine	4	5	8	7	6
3 godine i 8 mjeseci	10	10	10	10	10

*održavanje balansa na jednoj nozi nije bilo moguće procijeniti u dobi od 7 mjeseci budući da ispitanica nije samostalno stajala

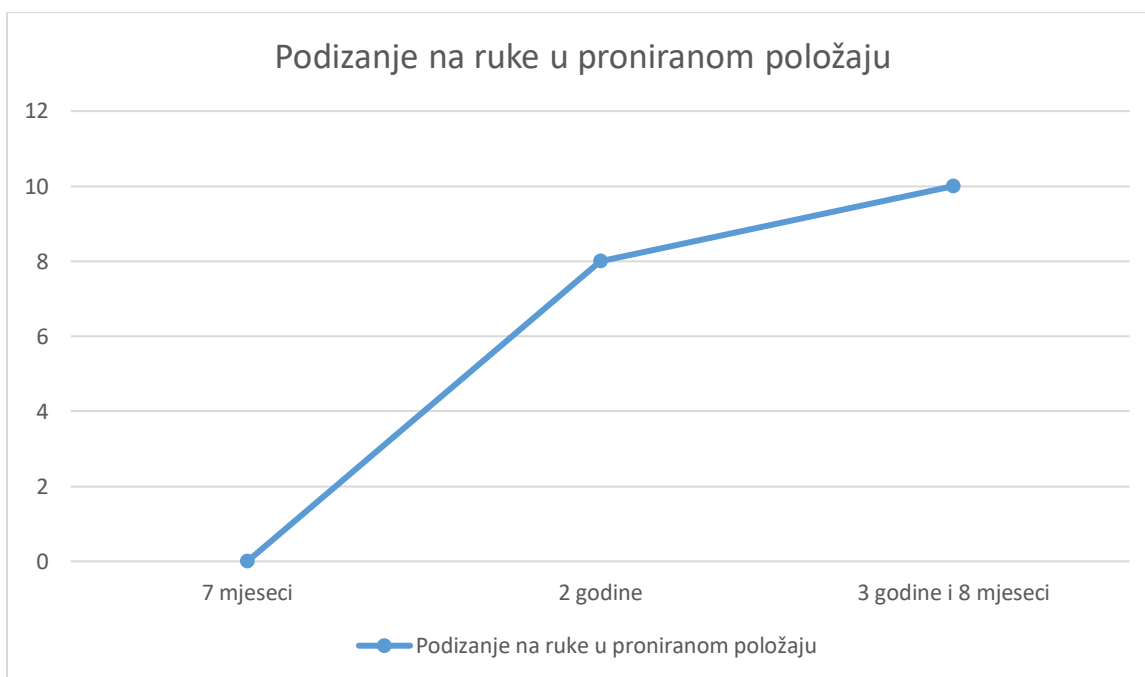
Slike 16., 17., 18., 19. i 20. grafički prikazuju promjenu u svim aktivnostima PSFS-a kroz tri mjerenja.



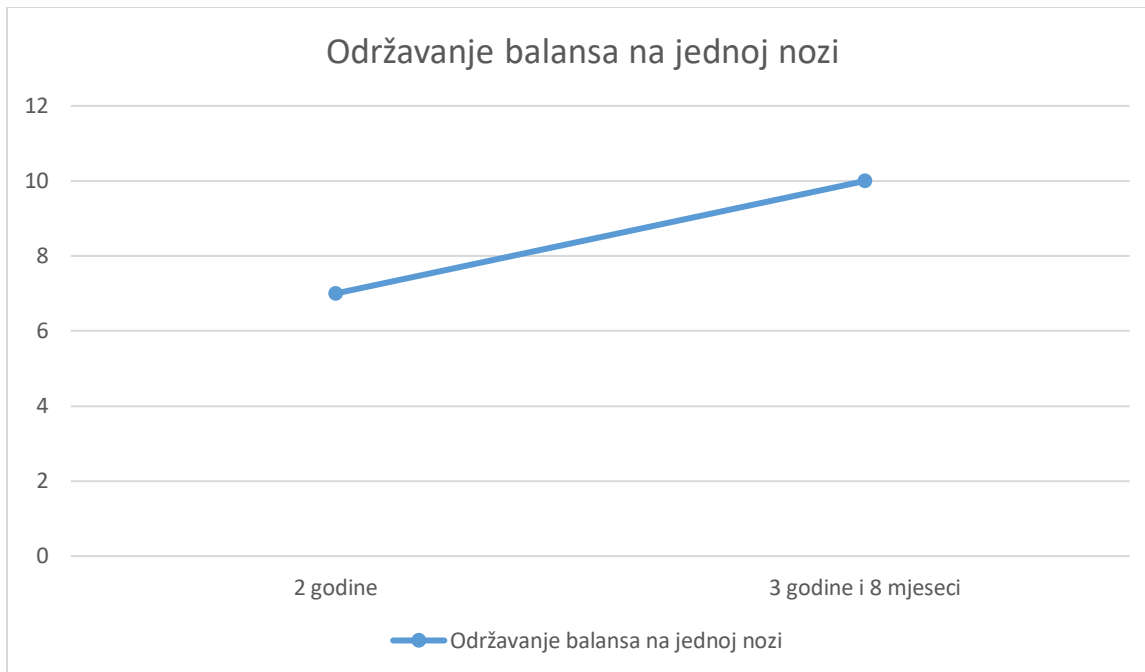
Slika 16. Promjena u bodovima puzanja s osloncem na dlanove



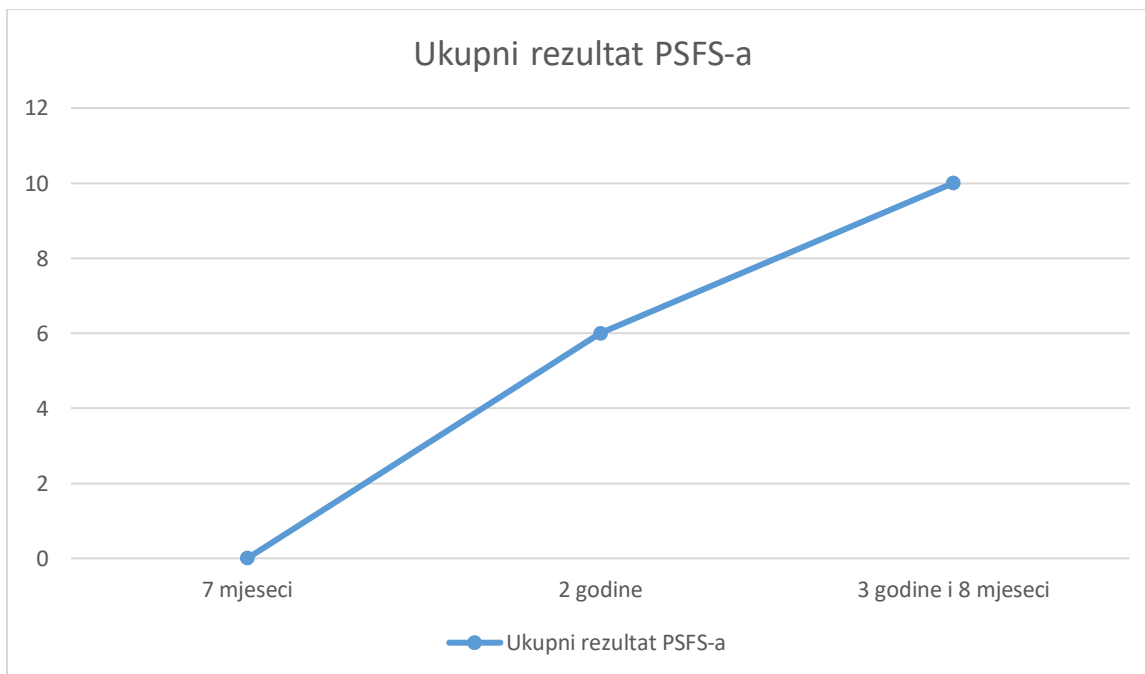
Slika 17. Promjena u bodovima obrana u sjedećem položaju



Slika 18. Promjena u bodovima podizanja na ruke u proniranom položaju



Slika 19. Promjena u bodovima održavanja balansa na jednoj nozi



Slika 20. Promjena u bodovima ukupnog rezultata PSFS-a

14. RASPRAVA

Kod mjerenja opsega pokreta u zglobu lakta mjerio se pasivan pokret te uvijek od strane istog fizioterapeuta. Najmanju promjenu u mjerenim parametrima vidimo upravo ovdje. Veličina kontrakture u dobi od 7 mjeseci na oba lakta iznosi 45° , a u dobi od 2 godine te 3 godine i 8 mjeseci iznosi 40° na oba lakta. Razlog tome može biti fiksna koštana kontraktura koju neće biti moguće u potpunosti ispraviti. Zbog toga što kosti pacijentice još uvijek rastu i razvijaju se, o veličini kontrakture te o tome koliko će se na nju moći utjecati još uvijek se ne može znati dok se rast i razvoj ne završi. Budući da se zbog kliničke slike sindroma zna da se ovdje radi o koštanoj kontrakturi očekivanja o povećanju opsega pokreta trebaju biti realna te bi se tijekom rasta i razvoj trebale raditi RTG slike lakta koje bi pokazale točan odnos zglobnih tijela kako bi fizioterapeut znao što može očekivati te na koji način može pokušati povećati opseg pokreta tj. smanjiti stupanj kontrakture. Zbog svega navedenog više bi se trebalo raditi na tome da se pacijentica nauči živjeti s kontrakturom te na njenoj općoj funkcionalnosti nego na povećanju opsega pokreta.

Rezultati ECAB testa u dobi od 7 mjeseci u prvom dijelu iznosili su 18 bodova te je i ukupan broj bodova bio 18 budući da se drugi dio testa nije provodio jer djevojčica nije samostalno sjedila ni stajala. U dobi od 2 godine bodovi prvog dijela iznosili su 32 boda, drugog dijela 47 bodova te su ukupni bodovi bili 79. Zadnje mjerenje u dobi od 3 godine i 8 mjeseci dalo je rezultate prvog dijela u iznosu od 36 bodova, drugog dijela 59 bodova te ukupno 95 bodova. Bodovi ECAB testa pokazali su napredak kroz vrijeme. Budući da je djevojčica bila hipotonična, što se ne može u potpunosti prepisati samoj bolesti, napredak u određenim segmentima održavanja balansa možemo prepisati tome što je hipotonija nestala tj. što se radilo na općem jačanju mišića cijelog tijela. Međutim, određeni segmenti ECAB testa usmjereni su na problematiku koju je djevojčica imala zbog same bolesti (kontrakture u laktovima) pa je ECAB test relevantan za procjenu učinka fizioterapije na kliničku sliku sindroma. Maksimalni broj bodova još uvijek nije postignut te još ima mjesta za napredak.

Bodovi PSFS-a u dobi od 7 mjeseci ocijenjeni su s nulom i to za aktivnosti puzanja s osloncem na dlanovima, obrana u sjedećem položaju te podizanja na ruke u proniranom položaju. U dobi od 2 godine puzanje s osloncem na dlanovima ocijenjeno je s ocjenom 4,

obrane u sjedećem položaju ocijenjene su ocjenom 5, podizanje na ruke u proniranom položaju ocijenjeno je ocjenom 8, te održavanje balansa na jednoj nozi ocijenjeno je ocjenom 7. Ukupan rezultat PSFS-a u ovoj dobi iznosi 6 bodova. U dobi od 3 godine i 8 mjeseci sve aktivnosti ocijenjene su maksimalnom ocjenom 10. Promjenom u bodovima kroz tri mjerenja gdje su aktivnosti od minimalne dostigle maksimalnu ocjenu, može se zaključiti kako je fizioterapija imala pozitivan učinak na obavljanje mjerenih aktivnosti. Aktivnosti koje su ocjenjivane svakodnevne su za život jednog djeteta te je bilo od velike važnosti raditi na njihovom razvijanju.

Svi parametri koji su mjereni, procjenjivani i ocjenjivani poboljšali su se s vremenom, odnosno s godinama života i vremenom trajanja fizioterapije. Na temelju toga može se potvrditi hipoteza te zaključiti da je fizioterapijska intervencija učinkovita i pravilno provedena.

Dosadašnja istraživanja o Nail-patela sindromu te njegovom liječenju govore o operativnim zahvatima, najčešće koljena, te fizioterapiji nakon njih(13, 14). Osim liječenja ortopedskih problema govori se i o farmakološkoj terapiji kod patologije bubrega(12).

Postavlja se pitanje može li fizioterapija kod težih oblika kliničkih slika ovog sindroma odgoditi kirurške zahvate te omogućiti kvalitetan svakodnevni život oboljelima. U ovom istraživačkom radu prikazan je primjer pravovremenog otkrivanja sindroma te ranog početka fizioterapije što je rezultiralo poboljšanjem motoričkih sposobnosti, funkcionalnog statusa te sveopćeg zdravstvenog stanja pacijentice. Zbog varijabilne kliničke slike samog sindroma, fizioterapija se treba kreirati individualno uzimajući u obzir probleme, želje, sposobnosti i ograničenja samog pacijenta.

15. ZAKLJUČAK

Nail-patela sindrom rijetka je bolest koja se često ne dijagnosticira pravovremeno zbog varijabilne kliničke slike. Zbog istog tog razloga terapija za oboljele od ovog sindroma ne može biti jednaka za sve te se na temelju individualne procjene treba planirati način liječenja. Zbog zahvaćenosti mišićno koštanog sustava, fizioterapija se prepoznaje kao jedan od glavnih načina liječenja. U ovom radu prikazao se slučaj oboljele kojoj je u dobi od 11 mjeseci dijagnosticiran Nail-patela sindrom. S fizioterapijom se započelo vrlo rano, već nakon dijagnoze same bolesti, te se na temelju provedenih testova i mjerenja u tri različita perioda od dijagnoze do danas utvrdilo kako se stanje pacijentice poboljšalo. S obzirom da su patološke promjene kod ove pacijentice prisutne samo na mišićno koštanom sustavu, drugi oblici terapije nisu se provodili. Neistraženo ostaje kako bi drugi oblici terapije, npr. farmakološki lijekovi, utjecali na fizioterapijsku intervenciju kod oboljelih od ovog sindroma. Na temelju ovog istraživačkog rada može se zaključiti kako pravovremeni početak fizioterapije kod blaže kliničke slike Nail-patela sindroma ima veliki učinak i olakšava svakodnevni život te poboljšava funkcionalne sposobnosti oboljelog. Daljnji istraživački radovi trebali bi se usmjeriti na primjenu fizioterapije kod težih oblika kliničkih slika te istražiti kakav će učinak imati fizioterapijska intervencija ako se s njom započne kasnije kada je rast i razvoj oboljelog završen.

SAŽETAK

Nail-patela sindrom (Fongova bolest, nasljedna osteonihodiplazija) rijetki je genetski poremećaj koji je karakterističan po promjenama na noktima, koljenima, laktovima i pojavi ilijačnih rogova(1). Nasljeđuje se autosomno dominantno, te 88% pacijenata ima roditelja s istim sindromom, dok se kod 12% pacijenata bolest javlja *de novo* tj. nemaju pretka koji je bolovao od ovog sindroma(2). Patološke promjene vidljive su samo na LMX1B genu pa se stoga zaključuje da zbog promjena na tom genu dolazi do pojave Nail-patela sindroma. Ovaj gen u ranoj embrionalnoj razvojnoj fazi zadužen je za razvoj udova, bubrega i očiju pa upravo zbog toga najčešći simptomi ove bolesti vezuju se za te organe i segmente(3). U kliničkoj slici najčešće je nedostatak ili deformacija noktiju, patela koja je mala, nepravilnog oblika ili odsutna, razne deformacije u laktu koje najčešće vode do dislokacije glave radijusa te pojava ilijačnih rogova tj. koštanih nastavaka u obliku stošca koji se pojavljuju obostrano na stražnjoj strani ilijačne kosti te nešto lateralnije od njenog središnjeg dijela(2). Uz ove promjene česta je pojava glaukoma i povišenog očnog tlaka te proteinurija zbog promjena na glomerularnoj bazalnoj membrani koja može voditi do neke od bolesti buburega(1). Bitno je da se bolest prepozna i dijagnosticira na vrijeme kako bi se s terapijom i prevencijom komplikacija započelo što prije. Zbog mnogih promjena na mišićno-koštanom sustavu bitna je fizioterapija zbog prevencije kontraktura, zauzimanja pravilnog položaja te jačanja i istežanja određenih mišića. Na taj način sprječava se razvoj motoričkih poteškoća ili ako je do njih već došlo, zaustavlja se njihov daljnji napredak. L.M. je djevojčica kojoj je u dobi od 11 mjeseci dijagnosticiran Nail-patela sindrom te na temelju karakterističnih promjena na noktima i laktovima. Fizioterapija je provedena od dijagnosticiranja bolesti te se pokazalo kako je imala pozitivan učinak na zdravstveno stanje pacijentice.

Ključne riječi: nail-patela sindrom, rijetke bolesti, genetske mutacije, LMX1B gen, fizioterapija

SUMMARY

Nail-patella syndrome (Fong's disease, hereditary osteonihodiplasia) is a rare genetic disorder characterized by changes in nails, knees, elbows, and the appearance of iliac horns (1). It is inherited autosomal dominantly, and 88% of patients have parents with the same syndrome, while in 12% of patients the disease occurs *de novo*, ie. they do not have an ancestor who suffered from this syndrome (2). Pathological changes are visible only on the LMX1B gene, so it is concluded that due to changes in this gene, Nail-patella syndrome occurs. This gene in the early embryonic developmental stage is responsible for the development of limbs, kidneys and eyes, which is why the most common symptoms of this disease are related to these organs and segments (3). In the clinical picture, the most common is the absence or deformation of the nail; the patella, which is small, irregular or absent; various deformations in the elbow that most often lead to dislocation of the radial head and the appearance of iliac horns, cone-shaped extensions which are located slightly more lateral on iliac bone than its central part (2). In addition to these changes, glaucoma and elevated intraocular pressure are common also as proteinuria due to changes in the glomerular basement membrane that can lead to some of the kidney disease (1). It is important that the disease is recognized and diagnosed in time so that therapy and prevention of complications can begin as soon as possible. Due to many changes in the musculoskeletal system, physiotherapy is important to prevent contractures, to take the correct position, and to strengthen and stretch certain muscles. In this way, the development of motor difficulties is prevented or, if they have already occurred, their further progress is stopped. L.M. is a girl who was diagnosed with Nail-patella syndrome at the age of 11 months and based on characteristic changes in her nails and elbows. Physiotherapy has been carried out since the diagnosis of the disease, and has shown that it had a positive effect on the patient's health.

Key words: nail-patella syndrome, rare diseases, genetic mutations, LMX1B gene, physiotherapy

LITERATURA

1. Nail Patella Syndrome - NORD (National Organization for Rare Disorders) (Internet). Dostupno na: <https://rarediseases.org/rare-diseases/nail-patella-syndrome/> pristupljeno:12.08.2020.
2. Nail-Patella Syndrome- GeneReviews®- NCBI Bookshelf (Internet). Dostupno na: <https://www.ncbi.nlm.nih.gov/books/NBK1132/> pristupljeno:12.08.2020.
3. LMX1B gene- Genetics Home Reference – NIH (Internet). Dostupno na: <https://ghr.nlm.nih.gov/gene/LMX1B#normalfunction> pristupljeno:12.08.2020.
4. Hrvatski Savez za rijetke bolesti. O bolestima (Internet). Dostupno na: <http://www.rijetke-bolesti.hr/o-bolestima/> pristupljeno:12.08.2020.
5. Križan Z. Kompendij anatomije čovjeka 3.dio Pregled građe grudi, trbuha, zdjelice, noge i ruke. 3.izd. Zagreb: Školska knjiga; 1997.; 212-220, 278-285
6. Bongers EMHF, Wijs IJ De, Marcelis C, Hoefsloot LH. Identification of entire LMX1B gene deletions in nail patella syndrome : evidence for haploinsufficiency as the main pathogenic mechanism underlying dominant inheritance in man. 2008;1240–4.
7. Bergman J. Hox geni hox genes. Seminarski rad. Studij Molekularne Biologije P. Sveučilište u Zagrebu. Prirodoslovno-matematički fakultet. Biološki odsjek. Zagreb; 2009.
8. Podjela mutacija s obzirom na funkciju- Genetika, mutacije (Internet). Dostupno na: <https://sites.google.com/site/infmutacija/home/podjela-s-obzirom-na-funkciju> pristupljeno:18.08.2020.
9. Sweeney E, Fryer A, Mountford R, Green A, McIntosh I. Nail patella syndrome: A review of the phenotype aided by development biology. J Med Genet. 2003;40(3):153-62.
10. Feingold M, Itzchak Y, Goodman R M. Ultrasound prenatal diagnosis of the Nail-patella Syndrome. Prenatal Diagnosis. 1998;18:854-856.

11. Figueroa-Silva O, Vicente A, Agudo A, Baliu-Piqué C, Gómez-Armayones S, Aldunce-Soto MJ, et al. Nail-patella syndrome: report of 11 pediatric cases. *J Eur Acad Dermatology Venereol.* 2016;30(9):1614–7.
12. Proesmans W, Van Dyck M, Devriendt K. Nail-patella syndrome, infantile nephrotic syndrome: Complete remission with antiproteinuric treatment. *Nephrol Dial Transplant.* 2009;24(4):1335–8.
13. Marumo K, Fujii K, Tanaka T, Takeuchi H, Saito H, Koyano Y. Surgical management of congenital permanent dislocation of the patella in nail patella syndrome by Stanislavljevic procedure. *J Orthop Sci.* 1999;4(6):446–9.
14. Beguiristáin JL, De Rada PD, Barriga A. Nail-patella syndrome: Long term evolution. *J Pediatr Orthop Part B.* 2003;12(1):13–6.

PRILOG A: POPIS ILUSTRACIJA

Popis slika

Slika 1. Prikaz kostiju koje sudjeluju u zglobu koljena	11
Slika 2. Meniskusi u zglobu koljena	12
Slika 3. Ligamenti zgloba koljena-anteriorni prikaz.....	14
Slika 4. Prikaz kostiju koje sudjeluju u zglobu lakta	16
Slika 5. Ligamenti zgloba lakta- lateralni i medijalni prikaz	17
Slika 6. Promjene na noktima karakteristične za Nail-patela sindrom- trokutaste lunule, distrofični nokti, izostanak nabora na dorzalnoj strani distalnih interfalangealnih zglobova	20
Slika 7. Subluksacija ivera kod Nail-patela sindroma	21
Slika 8. Displazija i dislokacija glave palčane kosti kod Nail-patela sindroma	22
Slika 9. Ilijačni rogovi.....	23
Slika 10. Pacijentica L.M.- izostanak kožnih nabora na dorzalnoj strani distalnih interfalangealnih zglobova, trokutaste lunule	29
Slika 11. Pacijentica L.M.- kontrakture u laktovima u neutralnom položaju podlaktica.....	30
Slika 12. Pacijentica L.M.- kontrakture u laktovima u položaju proniranih podlaktica	30
Slika 13. Veličina kontrakture u lijevom laktu	36
Slika 14. Veličina kontrakture u desnom laktu.....	37
Slika 15. Razlika u bodovima ECAB testa kroz tri mjerenja	38
Slika 16. Promjena u bodovima puzanja s osloncem na dlanove	39
Slika 17. Promjena u bodovima obrana u sjedećem položaju	40
Slika 18. Promjena u bodovima podizanja na ruke u proniranom položaju.....	40
Slika 19. Promjena u bodovima održavanja balansa na jednoj nozi.....	41
Slika 20. Promjena u bodovima ukupnog rezultata PSFS-a.....	41

Popis tablica

Tablica 1. Opseg pokreta lijevog i desnog lakta.....	36
Tablica 2. Rezultati ECAB testa.....	37
Tablica 3. Bodovi PSFS-a	38

ŽIVOTOPIS

Rođena sam 21. kolovoza 1998. godine u Rijeci. Niže razrede osnovne škole pohađala sam u OŠ dr. Andrija Mohorovičić u Matuljima, a više razrede u PŠ Eugen Kumičić u Mošćeničkoj Dragi. Nakon toga upisala sam srednju Medicinsku školu u Rijeci, smjer Fizioterapeutski tehničar. 2017./2018. godine upisala sam Fakultet zdravstvenih studija u Rijeci, smjer Fizioterapija kako bi stekla zvanje višeg fizioterapeuta. Tijekom studiranja sudjelovala sam kao pasivni sudionik na simpoziju organiziranog od strane Fakulteta zdravstvenih studija u Rijeci, „In Health“. Akademske godine 2018./2019. bila sam demonstrator na vježbama iz kolegija Kineziologija, te sam sudjelovala u volonterskom projektu „Student-mentor“.