

# UČESTALOST KOMPLIKACIJA PRIJELOMA REBARA KOD BOLESNIKA NA ANTIKOAGULANTNOJ I ANTIAGREGACIJSKOJ TERAPIJI

---

Vukelić, Aleksandra

Master's thesis / Diplomski rad

2020

Degree Grantor / Ustanova koja je dodijelila akademski / stručni stupanj: **University of Rijeka, Faculty of Health Studies / Sveučilište u Rijeci, Fakultet zdravstvenih studija u Rijeci**

Permanent link / Trajna poveznica: <https://um.nsk.hr/um:nbn:hr:184:510098>

Rights / Prava: [In copyright](#) / [Zaštićeno autorskim pravom.](#)

Download date / Datum preuzimanja: **2025-01-26**

Repository / Repozitorij:

[Repository of the University of Rijeka, Faculty of Health Studies - FHSRI Repository](#)



SVEUČILIŠTE U RIJECI  
FAKULTET ZDRAVSTVENIH STUDIJA  
SVEUČILIŠNI DIPLOMSKI STUDIJ  
MENADŽMENT U SESTRINSTVU

Aleksandra Vukelić

UČESTALOST KOMPLIKACIJA PRIJELOMA REBARA KOD BOLESNIKA NA  
ANTIAGOAGULANTNOJ I ANTIAGREGACIJSKOJ TERAPIJI

Diplomski rad

Rijeka, 2020.

UNIVERSITY OF RIJEKA  
FACULTY OF HEALTH STUDIES  
GRADUATE UNIVERSITY STUDY OF NURSING MANAGEMENT

Aleksandra Vukelić

FREQUENCY OF COMPLICATION OF THE BROKEN RIBS IN PATIENTS ON  
ANTICOAGULANT AND ANTIAGGREGATION THERAPY

Final work

Rijeka, 2020.

Mentor diplomskog rada: prof.dr.sc Aldo Ivančić, dr.med.

Rad obranjen dana: \_\_\_\_\_

Pod povjerenstvom u sastavu:

1. \_\_\_\_\_

2. \_\_\_\_\_

3. \_\_\_\_\_

## ZAHVALA

Zahvaljujem svom mentoru prof.dr.sc Aldu Ivančić, dr.med koji je omogućio izradu ovog diplomskog rada.

Hvala mojim prijateljicama i radnim kolegicama na potpori, razumijevanju i pomoći.

Veliko hvala mojoj obitelji na ljubavi, strpljenju, svakoj toploj i ohrabrujućoj riječi.

Hvala za sve.

*Čovjek je zbroj svojih djela, svega što je učinio i onoga za što je sposoban.*

*Mahatma Gandhi*

## Izvešće o provedenoj provjeri izvornosti studentskog rada

Opći podatci o studentu:

<b>Sastavnica</b>	
<b>Studij</b>	Diplomski studij Sestrinstva – menadžment u sestrinstvu
<b>Vrsta studentskog rada</b>	Diplomski rad
<b>Ime i prezime studenta</b>	Aleksandra Vukelić
<b>JMBAG</b>	

Podatci o radu studenta:

<b>Naslov rada</b>	UČESTALOST KOMPLIKACIJA PRIJELOMA REBARA KOD BOLESNIKA NA ANTIKOAGULANTNOJ I ANTIAGREGACIJSKOJ TERAPIJI
<b>Ime i prezime mentora</b>	Prof.dr.sc. Aldo Ivančić, dr. med.
<b>Datum predaje rada</b>	12.09.2019.
<b>Identifikacijski br. podneska</b>	1421968009
<b>Datum provjere rada</b>	21.10.2020
<b>Ime datoteke</b>	UČESTALOST KOMPLIKACIJA PRIJELOMA REBARA KOD BOLESNIKA NA ANTIKOAGULANTNOJ I ANTIAGREGACIJSKOJ TERAPIJI
<b>Veličina datoteke</b>	6.7 M
<b>Broj znakova</b>	57009
<b>Broj riječi</b>	9224
<b>Broj stranica</b>	64

Podudarnost studentskog rada:

<b>Podudarnost (%)</b>	
	7%

Izjava mentora o izvornosti studentskog rada

<b>Mišljenje mentora</b>	
<b>Datum izdavanja mišljenja</b>	
<b>Rad zadovoljava uvjete izvornosti</b>	<input checked="" type="checkbox"/> Rad zadovoljava uvjete izvornosti
<b>Rad ne zadovoljava uvjete izvornosti</b>	<input type="checkbox"/>
<b>Obrazloženje mentora (po potrebi dodati zasebno)</b>	

Datum

21.10.2020.

Potpis mentora

Prof. dr.sc. Aldo Ivančić, dr. med.

# **SADRŽAJ**

<b>1. UVOD</b>	<b>1</b>
1.1 Anatomija prsnog koša	2
1.2. Ozljede prsnog koša	7
1.2.1. Zatvorene ozljede prsnog koša	7
1.2.2. Potres prsnog koša	7
1.2.3. Sindrom udarnog vala	7
1.2.4. Kompresija prsnog koša	8
1.2.5. Nagnječenje prsnog koša	8
1.2.7. Prijelom rebra	9
1.3. Komplikacije prijeloma rebra	14
1.3.1. Hematoraks	14
1.3.2. Pneumotoraks	16
1.3.3. Subkutani emfizem	18
1.3.4. Nestabilni prsni koš	19
1.4. Antikoagulantni i antiagregacijski lijekovi	22
<b>2. CILJ RADA</b>	<b>25</b>
<b>3. ISPITANICI I METODE</b>	<b>26</b>
3.1. Ispitanici	26
3.2. Statistička obrada podataka	26
<b>4. REZULTATI</b>	<b>27</b>
<b>5. RASPRAVA</b>	<b>49</b>
<b>6. ZAKLJUČAK</b>	<b>50</b>
<b>7. SAŽETAK</b>	<b>51</b>
<b>8. LITERATURA:</b>	<b>53</b>
<b>10. ŽIVOTOPIS</b>	<b>58</b>

## 1. UVOD

Prsni koš svojom veličinom često je izložen djelovanju vanjskih utjecaja. Njegove ozljede ugrožavaju kardiorespiratornu funkciju. Uzrokuje čak oko 25% smrtnosti kod nezgoda i prometnih nesreća. Uz intratorakalne ozljede često su i popratne ozljede glave, koštanog sustava i abdomena. (1)

Jedna od najčešćih ozljeda prsnog koša su slomljena rebra. Prijelom rebra ili rebara je djelomični ili potpuni prekid kontinuiteta rebara. Uzroci su jake tupe sile, poput pada s visine ili sudara motornog vozila. U starijih ljudi koji boluju od osteoporoze i mala sila, poput manjeg pada, može slomiti rebro.

Zapise o ozljedama prsnog koša nalazimo u doba Stare Grčke. Sanirani prijelomi rebara nađeni su prilikom otkopavanja rimskih grobnica. U 2. stoljeću Galen opisuje uspješnu drenažu prsišta. (2)

U djelu »Practica copiosa in Arte Chirurgia« Johna De Viga iz 1365. godine spominje se podjela na penetrantne i nepenetrantne ozljede prsnog koša. (1)

William Bromfield godine 1773. izveo je torakocentezu bolesniku sa traumatskim pneumotoraksom. Opisao je patofiziologiju tenzijskog pneumotoraksa. (3)

Naziv „plućna kontuzija“ prvi puta upotrijebio je Guillaume Dupuytren. Začeci postavljanja drenaže prsišta datiraju u 70-te godine 19. stoljeća. Playfair je postavio drenažu kod empijema sličnu današnjoj, no sam sustav je imao nedostatke - bio je zatvoren, pa zrak nije mogao ni ući ni izaći. Takvom načinu drenaže je James Kenyon dodao cjevčicu za izlazak zraka. Takav način drenaže postao je temeljem za drenažu po metodi Bülow. (4)

Tijekom prvog svjetskog rata dolazi do stagnacije razvoja torakalne kirurgije, odnosno prethodno stečena znanja nisu se adekvatno primjenjivala. Veliki problem je predstavljala i sama dijagnostika. Do značajnog napretka u samoj dijagnostici dolazi zahvaljujući Williamu David i Charlesu Davison. (5)

U drugoj polovici 19. stoljeća liječenje ozljeda prsnog koša puno je kvalitetnije uz primjenu moderne dijagnostike, liječenju bolesnika na odjelima za intenzivno liječenje i njegu, upotrebom antibiotika širokog spektra, mehaničkom ventilacijom s pozitivnim tlakom, te provođenjem kirurških postupaka kao što je torakotomija. (1)



## 1.1 Anatomija prsnog koša

*Grudni koš izgrađen je od grudnog dijela kralježnice, prsne kosti i rebara. Sličan je krnjem stošcu, gore je uži a prema dolje se proširuje. Transverzalni promjer mu je dulji od sagitalnog, te na vodoravnom presjeku ima eliptičan izgled. Sa stražnje strane kralježnica se izbočuje u torakalnu šupljinu, pa je presjek bubrežastog oblika. Grudni kralješci, rebra i prsna kost čine skeletnu osnovu stražnjoj, prednjoj i bočnim stijenkama grudne šupljine. Ti elementi povezani međusobno odgovarajućim spojevima izgrađuju skelet grudnog koša. (6)*

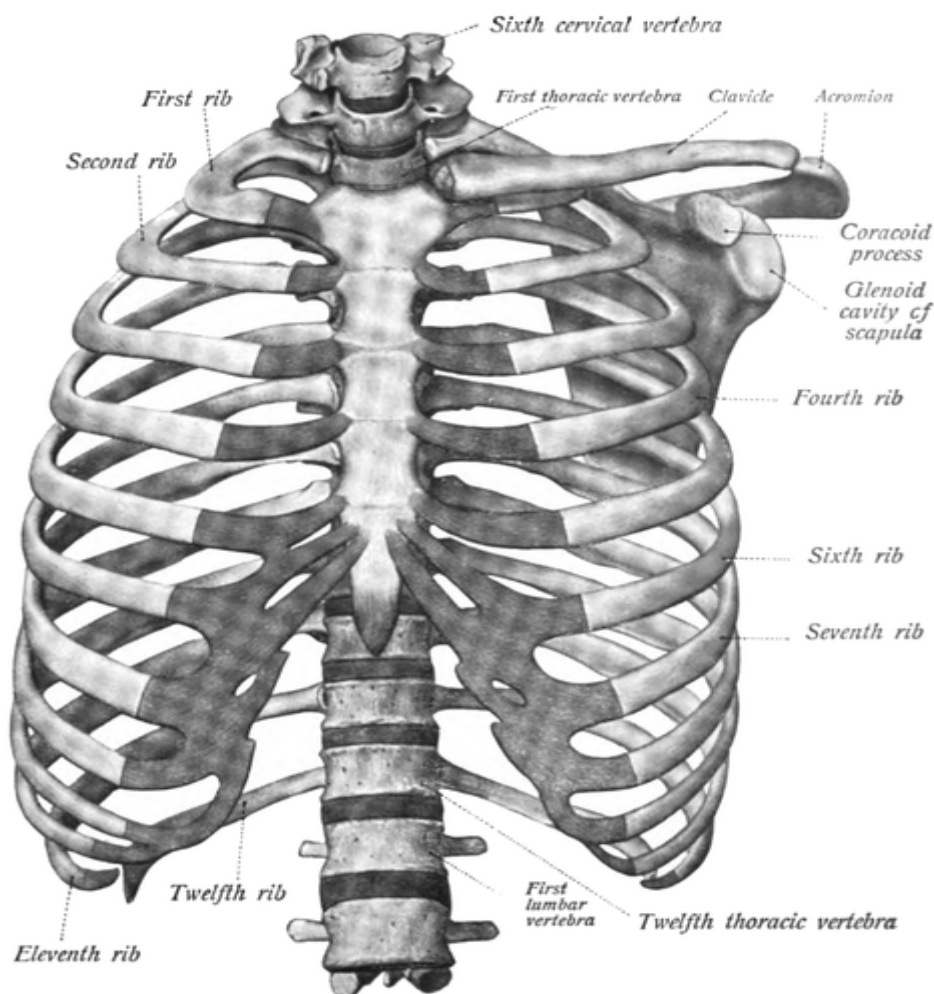
*Rebra dugačke su savijene kosti, koje se u stijenci grudne šupljine pružaju od kralježnice prema naprijed i nešto dolje. Ima ih po dvanaest na svakoj strani. Sprijeda se nastavljaju u rebrane hrskavice. Kod gornjih sedam rebara te se hrskavice spajaju s prsnom kosti, pa su to prava rebra, costae verae. Ostala su lažna rebra, coste spuriae. Od ovih prva stoje s prsnom kosti u posrednoj vezi, i to tako što je prednji kraj osme rebrane hrskavice spojen s hrskavicom sedmog rebra, a na isti način deveto i deseto rebro spaja s prethodnim. Tako hrskavice 7.-10. rebra čine rebrani luk, arcus costalis. Dva posljednja rebra završavaju slobodno u muskulaturi i nazivaju se vita rebra, costae fluctuantes. (6)*

*Na svakom rebro razlikujemo glavu, vrat i trup. Glava, caput costae, jeste zadebljanje na stražnjem kraju kosti. Zglobna ploština glave, facies articularis capitis costae, služi priključku rebra na foveae costales trupova grudnih kralješaka. Pošto se rebra zglobljavaju većinom sa po dva susjedna kralješka, ta ploština ima dvije fasete – gornju i donju koje su razdvojene poprečnim grebenom. Kod prvog i dva posljednja rebra ona nije podijeljena u fasete, nego je jednostavna i to zato što se zglobljava s isto tako jednostavnom, cjelovitom zglobnom jamicom na trupu 1, 11, odnosno 12. grudnog kralješka. (6)*

*S osnovnim dijelom rebra ili trupom glave spaja vrat, collum costae, koji je stanjen, a najbolje se ističe u gornjih rebara. Na prijelazu vrata u trup vidi se s vanjske strane kvržica, tuberculum costae. Uz nju se medijalno nalazi facies articularis tuberculi costae, ploština za zglobni spoj rebara s poprečnim nastavkom kralješaka. Najdulji dio rebra je trup, corpus costae. On je spljošten tako da pokazuje dvije strane, vanjsku i unutarnju, ima gornji i donji rub. Gornji rub je više zaobljen, a donji oštar. Unutarnja strana gleda u grudnu šupljinu. Na njoj se uz donji rub vidi žlijeb za međurebrane žile, sulcus costae. Rebra se razlikuju po svojoj duljini: gornja su kratka i pokazuju izražen zavoј po ploštini, srednja su dugačka, a ističe se zavoј po rubu. Donja rebra su kratka, a ističe se zavoј po osi. (6)*

Prvo rebro je široko i spljošteno, jedna mu je površina okrenuta prema gore, a druga prema dolje. Kratko je i zavijeno. Na gornjoj se površini nalazi kvržica, *tuberculum musculi scaleni anterioris*. Ona predstavlja insercijsko mjesto za prednji skeletni mišić *m. scalenius*. Ispred i iza kvržice, na gornjoj strani kosti vide se široke, plitke brazde - *sulcus venae i arteriae subclaviae*. *V. subclavia* prelazi preko I. rebra ispred kvržice i *m. scalenus anteriora*, a *a. subclavia* leži iza njega. Iznad brazde za arteriju gornja površina rebra je hrapava. Tu se hvata skeletni mišić *m. scalenus medius*, koji se spušta od poprečnih nastavaka na vratnu kralježnicu. (6)

Rebrane hrskavice drže se u jamicama na prednjem kraju koštanih rebara. Prvih sedam se pruža do prsne kosti i spaja zglobno. Između hrskavica na 7-10. rebro postoje vezivni spojevi koji pridonose tvorbi rebranog luka. (6)



Slika 1: Prikaz rebara, Izvor: Slika 1. [https://ssl.gstatic.com/ui/v1/zippy/arrow\\_down.png](https://ssl.gstatic.com/ui/v1/zippy/arrow_down.png), pregledano i preuzeto 01.09.2020.

*Prsna kost izdužena je koštana ploča koja se po sredini prednje grudne stijenke pruža odozgo prema dolje. Sastoji se od tri dijela : gornji dio je držak, manubrium sterni, srednji zovemo trup, corpus sterni, a na donjem kraju je varijabilni nastavak označen kao processus xiphoideus. Spojevi između dijelova su hrskavični. Trup i držak ne stoje u istoj ravnini nego na spojištu čine tupi kut, angulus sterni, koji se otvara prema grudnoj šupljini. Na vanjskoj se strani taj kut izbočuje, te ga je i kroz kožu moguće napipati. Može se in vivo odrediti 2. rebro koje se upravo u njegovoj visini spaja sa sternumom , a zatim se napipaju i ostala rebra. To služi topografskoj orijentaciji organa i patoloških tvorevina grudne šupljine u projekciji na vanjsku površinu. Manubrium sterni je najširi dio prsne kosti. U sredini njegova gornjeg ruba nalazi se incisura jugularis, urez koji odgovara donjem omeđenju istoimene udubine na prednjoj strani vrata (fossa jugularis). Pokraj ovog ureza leži obostrano zglobna površina za ključnu kost, incisura clavicularis. Ona je konkavna, a gleda gore i lateralno. Ispod nje na bočnom rubu drška vidi se duguljasta jamica u kojoj je učvršćena hrskavica prvog rebra. Corpus sterni je uži i dulji od drška. Na lateralnom rubu nosi niz ureza, incisurae costales, za zglobni pripoj ostalih pravih rebara. Drugo rebro se veže upravo na granici korpusa i manubrija, a šesto i sedmo na donjem kraju ruba. Processus xiphoideus može biti različite veličine, oblika i položaja. Često je rascijepljen ili se u njemu nalazi otvor, a nekada je savijen prema naprijed ili prema natrag. (6).*

*Pleuralne šupljine su prostori obavijeni parijetalnom pleurom (pleura parietalis), a nalaze se unutar lijeve i desne polovice šupljine prsnog koša. Unutar pleuralnih šupljina smještena su pluća, dok je između lijeve i desne pleuralne šupljine prostor sredoprsja (medijastinum). (6)*

*Porebrica (pleura parietalis) vanjski je list serozne pleuralne ovojnice koji obavija s unutarnje strane stijenku prsnog koša i čini postranični zid sredoprsja. Na porebrici se razlikuje kostalni, medijastinalni i ošitni dio te vrh ili kupola pleure. Pleura costalis dio je parijetalne pleure koji topografski u odnosu s rebrima i torakalnom kralježnicom, dok pleura mediastinalis čini medijalni zid pleuralne šupljine. Pleura diaphragmatica čini donji zid pleuralne šupljine, prekrivajući gornju stranu ošita postranično od perikarda. Pleura cervicalis seu cupola*

*pleurae* tvori krov pleuralne šupljine i smještena je u donjem dijelu vrata, tj. iznad razine prvog rebra. (7)

*Poplućnica pleura visceralis seu pulmonalis* obavija s vanjske strane režnjeve pluća i dijelove pluća uz fisure. (7)

*Pluća (pulmones)* organ je dišnog sustava smješten unutar pleuralnih šupljina, razlikuje se desno i lijevo pluće. Desno pluće ima tri režnja, gornji, srednji i donji (*lobus superior, medius i inferior*) i dvije pukotine, kosu i vodoravnu (*fisura obliqua i fissura horizontalis*). Lijevo pluće ima dva režnja (*lobus superior i inferior*) te jednu pukotinu (*fissura obliqua*). Na temelju građe, desno, odnosno lijevo pluće dijele se na režnjeve, a režnjevi se dalje dijele u segmente (*segmentum*). Bronhopulmonalni segment je najveći gradivni dio pluća. Njega prozračuje segmentalni bronh, a vaskulariziraju segmentalna plućna arterija i vena. Ima oblik piramide s bazom okrenutom prema petiferiji, a vrhom prema hilusu pluća. Svako pluće ima deset segmenata. Oni su u desnom pluću zasebni, dok u lijevog pluća dolazi do srašćivanja segmenata. (7)

# Anatomy of the Lungs

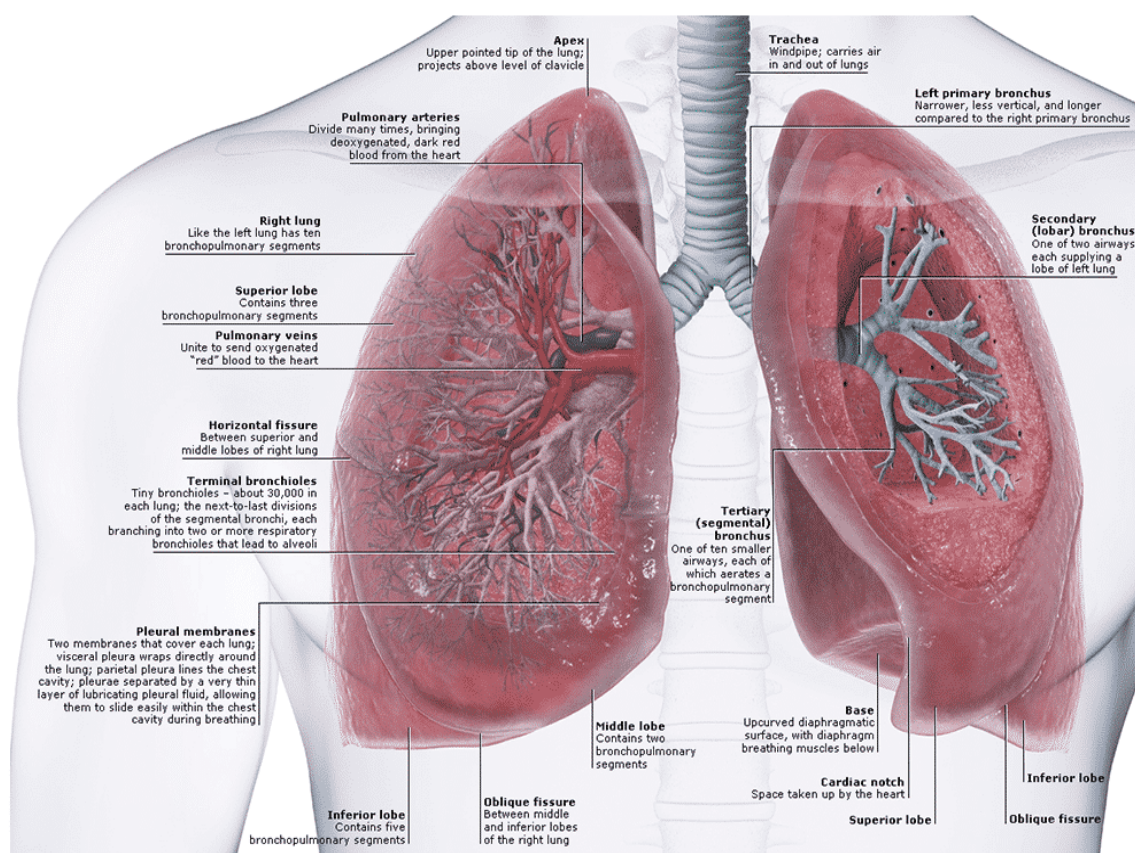


image via: pinterest.com

Slika 2: Anatomija pluća, Izvor: <https://nurseslabs.com/wp-content/uploads/2017/04/Anatomy-of-the-Lungs-Respiratory-System-Anatomy-and-Physiology.png>, pregledano i preuzeto 01.09.2020.

## 1.2. Ozljede prsnog koša

Prsni koš je velika tjelesna šupljina koja sadrži vitalne strukture. Ozljede prsnog koša uzrokuju oko 25% smrtnosti, a isto tako i visok postotak invaliditeta. Brza procjena i rana intervencija ključni su čimbenici za liječenje i preživljavanje.

Ozljede prsnog koša dijelimo na otvorene i zatvorene ozljede prsnog koša.

### 1.2.1. Zatvorene ozljede prsnog koša

Zatvorene ozljede prsnog koša najčešće nastaju uslijed jakog, naglog i trenutnog djelovanja sile. Najčešće su uslijed pada s visine, u prometnim nesrećama, udarcima tupim predmetima, djelovanjem eksplozije i slično. Pri tim ozljedama nije došlo do ozljede kože, ali unutarnji organi jesu ozlijeđeni. (1)

S obzirom na djelovanje sile razlikuju se tipovi zatvorenih ozljeda prsnog koša.

### 1.2.2. Potres prsnog koša

Potres prsnog koša ili commotio thoracis nastaje uslijed djelovanja sile (kratkotrajne) na prsni koš. Pri takvoj vrsti ozljede nema anatomskog oštećenja. Podražaj na neurovegetativni sustav uzrokuje simptome. Neka istraživanja ukazuju i na mikroskopska oštećenja miokarda. (8)

Bolesnici sa kliničkom slikom potresa prsnog koša su u besvjesnom stanju, koža im je blijeda, znojna i hladna, disanje ubrzano, na licu izražena cijanoza, krvni tlak nižih vrijednosti, puls slabo punjen. Postepeno dolazi do oporavka bolesnika. (8)

Liječenje uključuje: mirovanje, održavanje uredne cirkulacije i disanja, te primjenu sredstava protiv bolova. (8)

### 1.2.3. Sindrom udarnog vala

Sindrom udarnog vala ili blast - sindrom uzrokovan je eksplozijom. U većem postotku oštećuje pluća, a u manjem abdominalne organe. Do ozljede poplućnice dolazi uslijed naglog porasta tlaka zraka na prsni koš, nemogućnosti izjednačavanja tlakova u traheobronhalnom sustavu,

povećava se volumen cirkulirajuće krvi u plućima. Nastaje ruptura krvnih žila i alveola, te posljedično tome krvarenje i edem. (9)

Klinička slika može se pojaviti i sedamdeset i dva dana nakon same ozljede. Prilikom takve ozljede može nastati hematotoraks, pneumotoraks, njihova kombinacija, edem pluća, te posljedično u pojedinim slučajevima i akutna respiratorna insuficijencija. Zbog mogućnosti ulaska zraka u otvorene plućne vene može nastati zračna embolija mozga i koronarnih arterija. Liječenje je usmjereno rješavanju komplikacija. (8)

#### 1.2.4. Kompresija prsnog koša

Kompresija prsnog koša ili Perthes Braunov sindrom nastaje uslijed dugotrajnog prignječenja. Kod ovakve ozljede nema prijeloma rebara, kao ni oštećenja unutarnjih organa. Kod ovakve vrste ozljede javlja se aspekt gušenja uzrokovan mehaničkom zaprekom disanju. Refleksno se zatvara epiglotis, te se stvara pozitivni intrapleuralni tlak. (8)

Klinička slika bolesnika sa kompresijom prsnog koša: cijanoza vrata, glave i toraksa (gornja polovica), edem vjeđa (ekhimotična maska), potkožno petehijsko krvarenje, subkonjunktivalno petehijsko krvarenje, nabrekle vene na vratu, licu i gornjem dijelu toraksa. Krvni tlak niskih vrijednosti, insuficijentnog disanja, usta puna sluzi, subjektivno osjećaj gušenja. U rjeđim slučajevima može nastati intrakranijalno krvarenje, te samim time i simptomi ozljede središnjeg živčanog sustava. (8)

Liječenje se sastoji od oslobađanja toraksa od čimbenika koji otežavaju disanje, poduzimanja mjera masaže srca i umjetnog disanja, te liječenja plućnog edema. (8)

#### 1.2.5. Nagnječenje prsnog koša

Nagnječenje prsnog koša ili contusio thoracis nastaje uslijed djelovanja tupe snažne sile. Stijenka toraksa može biti ozlijeđena, bez oštećenja kože. Osim kontuzije pluća, moguća je i kontuzija i/ili ruptura srca, tamponada srca, ruptura ošita, aorte, jednjaka, te duktusa thoracikusa. (8)

Liječenje ovisi o ozljedi organa.

#### 1.2.6 Otvorene ozljede prsnog koša

Otvorena ozljeda prsnog koša je ona ozljeda koja prolazi kroz parijetalnu pleuru i torakalnu stijenu. Često zahvaćaju i intratorakalne organe. Najčešće su uzrokovane hladnim oružjem (oštrim predmetom) i vatrenim oružjem (strijelne ozljede). Kod ovakve vrste ozljeda moguća je ozljeda ošita, slezene, kolona, želuca i jetre. (8)

Ovisno o tome da li je ozlijeđena ili nije pleura, ovakve ozljede prsnog koša dijele se na nepenetrantne i penetrantne ozljede.

### 1.2.7. Prijelom rebara

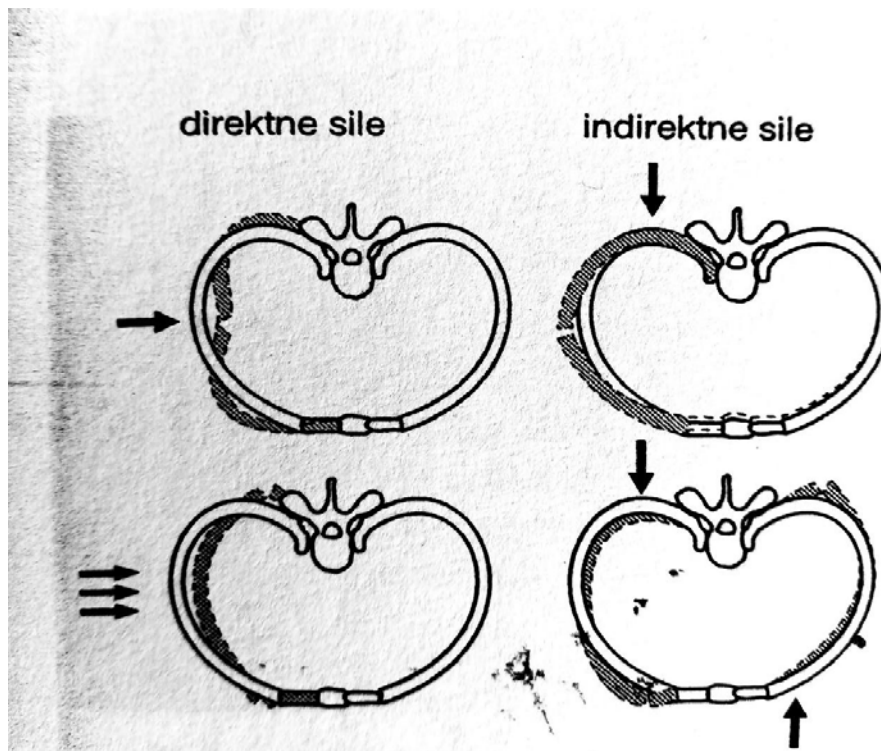
Prijelom rebara najčešća je posljedica tupe ozljede prsnog koša. Može biti jednostavna fraktura rebara, bez dislokacije ili mnogostruka fraktura rebara. Prijelom rebara ne mora biti problem, no udružen s ozljedama organa prsišta itekako može. Statistike pokazuju da do 20% ozlijeđenih zbog pleuralnih ili plućnih komplikacija završi sa smrtnim ishodom. (10)

Prijelom rebara definira se kao prekid kontinuiteta rebara. Obzirom na težinu i broj slomljenih rebara, prijelome dijelimo na:

1. Prijelom jednog do dva rebra. Prijelom može biti jednostruk ili višestruk.
  2. Serijski prijelom rebara (tri ili više rebra u nizu).
  3. Komadna fraktura - dvostruki prijelom tri ili više rebra, jednostruki prijelom rebra s kostohondralnom luksacijom ili prijelom prsne kosti.
  4. Komplicirani prijelom rebra (prekid kontinuiteta sa ozljedom kože, potkožja i miškulature).
- (10)

Izravna sila dovodi do prijeloma rebara na mjestu djelovanja, dok indirektna sila može uzrokovati prijelom rebara na drugom mjestu. Prijelom rebra je na mjestu maksimalnog konveksiteta (uz angulus costae). Indirektna i izravna sila mogu biti uzrok mnogostrukih prijeloma rebra ili rebara. (1)





Slika 3: Mehhanizam prijeloma rebara kod djelovanja direktnih i indirektnih sila, Izvor:

Vladović-Relja, T. Ozljede prsnog koša, str. 69.

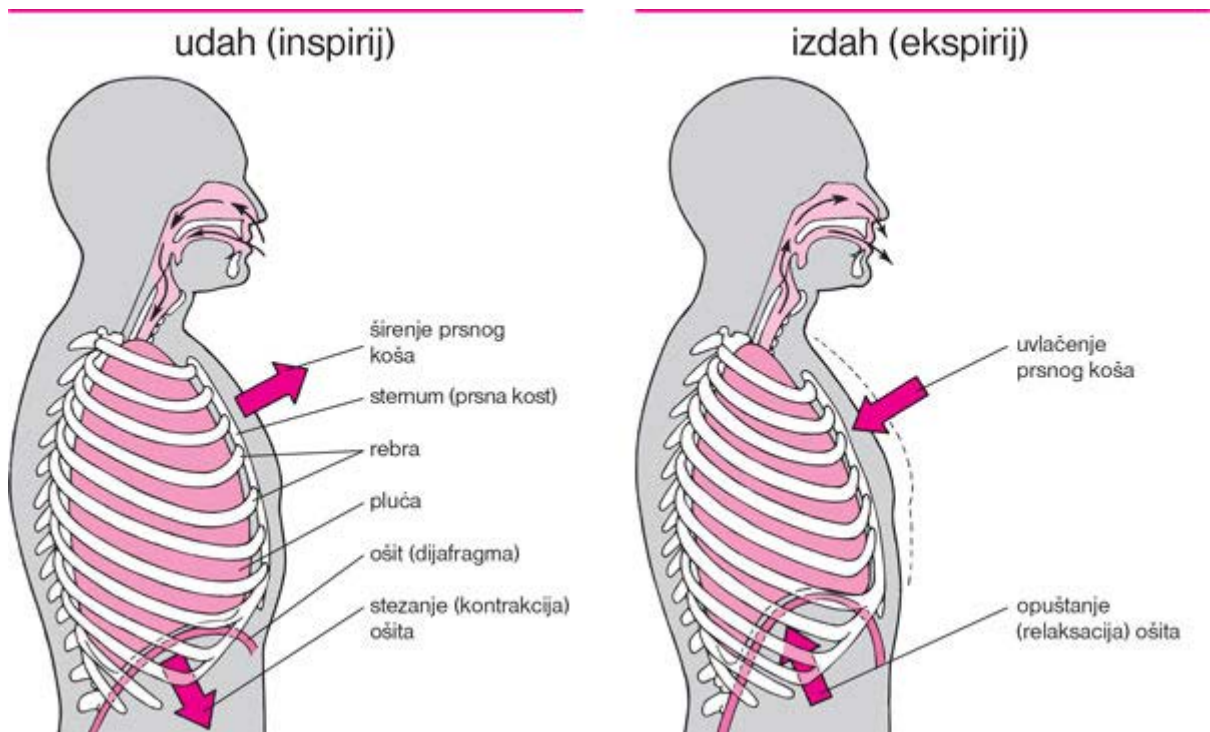
Kod prijeloma rebara može doći do preklapanja ulomaka, time i ozljede pluća. Ulazak ulomaka u pluća, abdominalne organe ili srca uzrokuje jake laceracije. Dislokacija fragmenata ovisna je o djelovanju sile. Prijelomi rebara s dislokacijom praćeni su sa intrapleuralnim krvarenjem. (1)

Kod ozljede stijenke prsišta dolazi do bronhospazma i pojačane bronhopulmonalne sekrecije. Sekrecija, krv u bronhalnom stablu, bronhospazam, nemogućnost kašljanja mogu dovesti do opstrukcije bronha i do razvoja atelektaze. Ukoliko se pravovaljano ne liječi ova komplikacija može dovesti do razvoja pneumonije. (11)

Prolazak zraka u alveolama onemogućava povećana bronhijalna sekrecija. Samim time onemogućena je apsorpcija kisika. Krvarenje u alveolama, atelektaza, spazam mišića stijenke prsnog koša i trbuha, ruptura ošita, prisutnost zraka ili krvi u pleuralnoj šupljini smanjuju funkciju pluća. Funkcija pluća može biti oštećena do te mjere da onemogućava oksigenaciju krvi. (1)

Bol je najvažniji pokretač patofizioloških zbivanja kod prijeloma rebara. Kako se pomiču ozlijeđena rebra prilikom respiracije tako se bol pojačava pri maksimalnom inspiriju. Posljedično tome bolesnik počinje disati plitko i ubrzano. Kako bi izbjegao veće respiratorne pokrete bolesnik izbjegava kašljanje i duboko disanje. Na strani ozljede nastaje refleksna neaktivnost interkostalne muskulature, smanjuje se plućna cirkulacija, dolazi do vazokonstrukcije alveolarnih kapilara, neadekvatne ventilacije pluća i zastoja sekreta.

Ozljedom prsišta poremećena je normalna funkcija dijafragme kao glavnog inspiratornog mišića. Inspirijem ošit se kontrahira i spušta, intratorakalni tlak smanjuje, atmosferski tlak utisne nestabilnu stijenku prsišta, smanjuje se količina inspiratornog zraka i povećava se mrtvi prostor u plućima. U vrijeme ekspirija, intratorakalni tlak je veći u odnosu na atmosferski i nestabilnu stijenku toraksa potiskuje prema van. Samim time manje se zraka izdiše, te znatno veća količina zraka ostaje u plućima (između traheobronhalnog stabla i alveola). Disanje postaje nepotpuno i neadekvatno, dolazi do razvoja patoloških stanja kao što su hiperkapnija, respiracijska acidoza i hipoksija. Pojačava se paradoksalno disanje. Kompresija medijastinuma zrakom dovodi do značajnog pogoršanja respiratorne i kardijalne funkcije. (12)

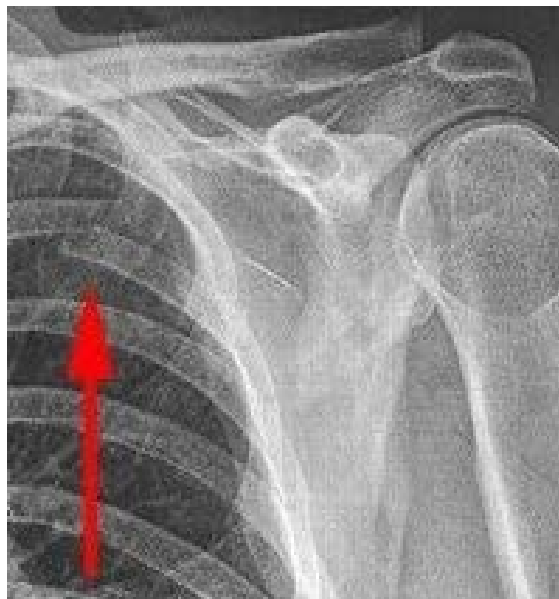

Slika 4: Disanje, Izvor : <https://www.msd-prirucnici.placebo.hr/images/msd-za-pacijente/190.jp>, pogledano i preuzeto 02.09.2020.

Klinička slika ovisi o više faktora, broju slomljenih rebara, težini samog prijeloma, te o popratnim komplikacija i ozljedama, vremenu koje je proteklo od ozljeđivanja i dolaska u zdravstvenu ustanovu na pregled. Vrlo je važna procjena težine ozljede. Klinička slika bolesnika s prijelomom rebara karakterizirana je jakim bolovima pri kretanju i disanju na ozlijeđenoj strani prsnog koša. Pažnju treba obratiti na promatranje respiratornih pokreta, posebno inspiratornom uvlačenju stijenke. Fizikalnim pregledom i palpacijom može se dijagnosticirati nakupljanje zraka u potkožnom tkivu (subkutani emfizem). Proširene vene na vratu mogu se javiti kod tenzijskog pneumotoraksa ili srčane tamponade. Kod pneumotoraksa ili hematotoraksa mogu se čuti tihi respiratorni šumovi. (13)

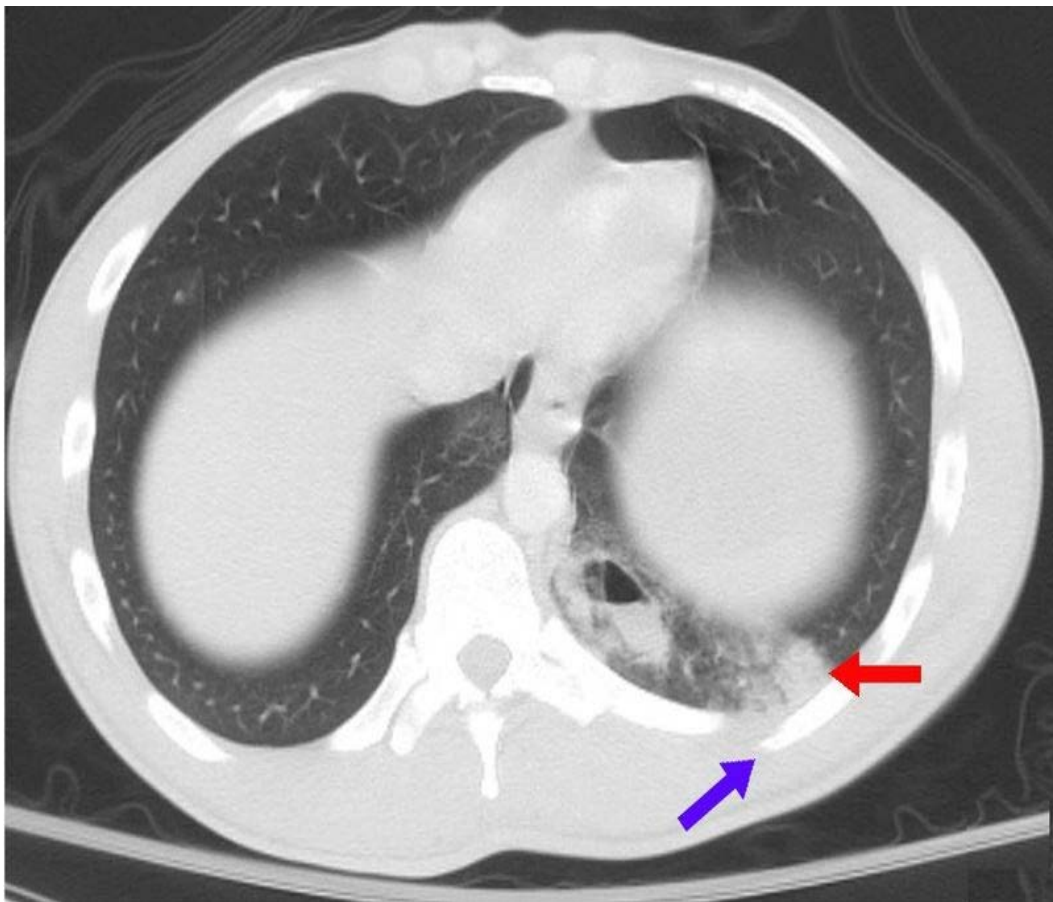
U dijagnostici traume prsnog koša koriste se slikovne metode. Najprikladnija metoda dijagnostike ovisi o anamnezi, mehanizmu ozljede i kliničkom pregledu.

Rendgenska slika pluća prvi je izbor pri dijagnosticiranju prijelomu rebara i komplikacijama poput hematotoraksa, pneumotoraksa i ozljeda pluća. Najbolji način rendgenološkog dijagnosticiranja prijeloma rebara postiže se u stojećem stavu, naravno ako to stanje bolesnika dopušta. Potrebno je učiniti anteoposteriornu i profilnu snimku pluća. Na profilnoj snimci se ne vide dobro stražnji i prednji dijelovi rebara. Na anteroposteriornoj snimci loša je preglednost prijeloma bez dislokacije i frakture bočnih dijelova rebara. Dorzalni i aksilarni odsječci najbolje su vidljivi na kosim snimkama. (1)



Slika 5: Rendgenska dijagnostika prijeloma rebara, Izvor: <https://qph.fs.quoracdn.net/main-qimg-8a23ebc0b4b893a5c53bb70777fad01f>, pogledano i preuzeto 06.09.2020

Kompjuterizirana tomografija zauzima prvo mjesto u radiološkoj obradi kod politraumatiziranog bolesnika. Ovom metodom se brzo i točno identificiraju ozljede. Kod bolesnika sa prijelomom rebara odluka o ovoj dijagnostičkoj pretrazi temelji se na mehanizmu ozljede i kliničkoj slici. Ovom metodom dijagnosticiraju se prijelomi rebara, ozljede plućnog parenhima, medijastinuma i aorte, fraktura dijafragme, prisustvo stranog tijela. CT angiografija koristi se za dijagnosticiranje vaskularnih ozljeda. (14)



Slika6: Kontuzija pluća sa prijelomom rebara, Izvor:

[https://upload.wikimedia.org/wikipedia/commons/e/ea/Pulmonary\\_contusion\\_CT\\_arrow.jpg](https://upload.wikimedia.org/wikipedia/commons/e/ea/Pulmonary_contusion_CT_arrow.jpg),

pogledano i preuzeto 03.09.2020.

Ultrazvučnom dijagnostičkom pretragom dobiva se podatak o prisutnosti tekućine intraperikardijalno i intraabdominalno, dobar uvid u visceralnu i parijetalnu pleuru, te se procjenjuje njihova udaljenost koja ukazuje na eventualnu prisutnost tekućine. Prijelom rebara ovom dijagnostičkom pretragom očituje se u prekidu prednjeg ehogenog odjeka, što označava

rub rebra. Sama pretraga je pristupačna, brza, nema zračenja, a važna je u postavljanju dijagnoze hemodinamske nestabilnosti kao što su perikardijalna tamponada ili tekućina u abdomenu. (14)

Bronhoskopija je endoskopska pretraga koja se koristi u dijagnostičke i terapijske svrhe. Kod bolesnika sa traumom prsnog koša koristi se za dijagnosticiranje ozljede traheobronhalnog stabla. Mehanizam ozljede, hematemeza, disfagija indikacija su za istu.

### 1.3. Komplikacije prijeloma rebara

#### 1.3.1. Hematoraks

Hematoraks definira se kao nakupljanje krvi u pleuralnoj šupljini. Nastaje uslijed ozljede pluća, pleure, oštećenja krvnih žila medijastinuma, ošita ili torakalne stijenke. Istraživanja su pokazala da su tupe ozljede praćene sa hematoraksom u 29% slučajeva. Kod penetrantnih ozljeda taj postotak iznosi 68 %. Često uz hematoraks bolesnik ima i pneumotoraks. (1)

Razmjer hematoraksa ovisi o veličini, broju i tlaku ozlijeđene žile. Kako bi se što bolje procijenio volumen koriste se sljedeći parametri: konstitucija bolesnika, širina vidljive sjene na RTG snimci u stajaćem položaju, količina zraka iznad tekućine olakšava procjenu volumena hematoraksa. Kompromitira kardiovaskularni sustav s obzirom da kod masivnog krvarenja u prsištu može se zadržati oko 40 % cirkulirajućeg volumena krvi. Smanjuje se venski priljev krvi, te minutni volumen srca. (1)

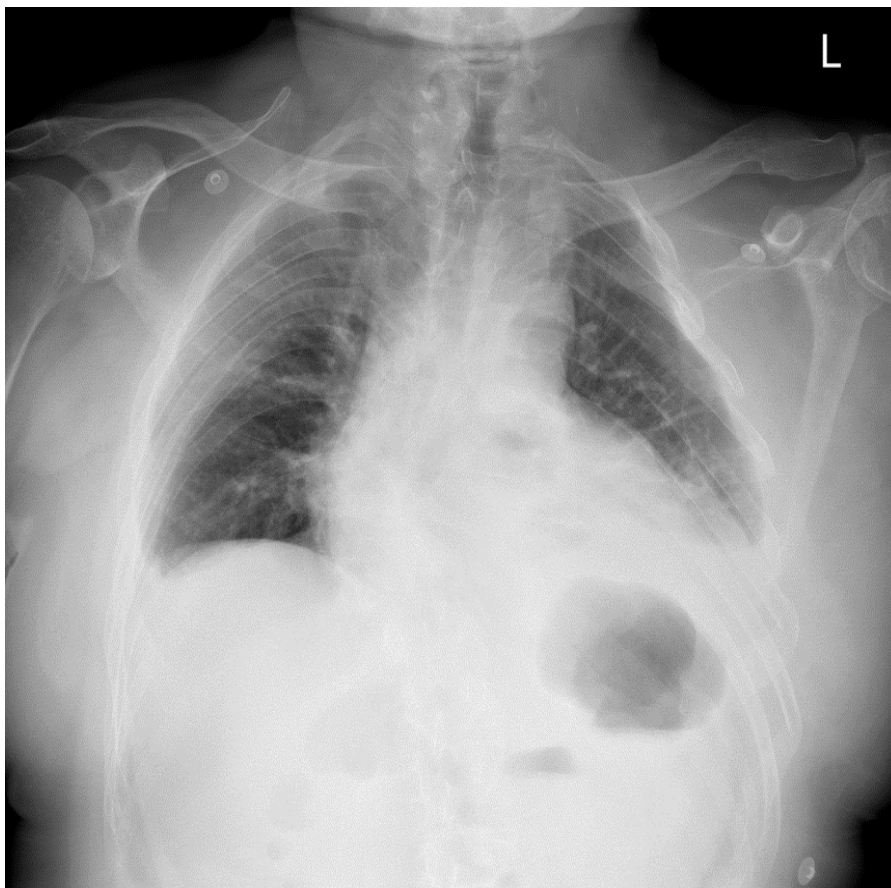
Krv u pleuralnoj šupljini zgrušava se četiri sata nakon ozljede, oslobađa se tromboblastin. Koagul se razgrađuje djelovanjem fibrinolitičkih supstanca, te ponovno dolazi do krvarenja. Koagulum u pleuralnoj šupljini ne tamponira, već podupire krvarenje. Zbog autolize koagulum može nakon desetak dana postati tekuć, a apsorbira se i očituje subfebrilnom temperaturom. Fibrin se taloži u pleuri u obliku niti, ploča ili traka. Ukoliko se krv ne odstrani, fibrinski sloj se nakon mjesec dana pretvara u priraslice. Razvijaju se i kasne posljedice kao što su fibrotoraks, deformacija kralježnice sa povlačenjem medijastinuma i podizanje ošita. Hematom se može inficirati te se razvija empijem. Desnostrani hematoraks bolesnici podnose puno teže u odnosu na lijevostrani zbog otežanog venskog priljeva u srce. (1)

Hematoraks dijelimo na minimalni (do 300 ml krvi ), umjereni (do 800 ml krvi) i masivni . Kod minimalnog hematoraksa najčešće nema promjena u izgledu i vitalnim funkcija

bolesnika. No kako se povećava tako se i razvijaju simptomi: povišena tjelesna temperatura, površno, ubrzano, dispnoično disanje, bljedilo, nemir, tahikardija, promjene u vrijednostima krvnog tlaka. Prevladavaju znakovi šoka i hemoragije. (15)

Liječenje hematotoraksa ovisi o kliničkoj slici, te dijagnostičkim pretragama. Nadoknada izgubljene krvi davanjem krvnih derivata. Kod umjerenog hematotoraksa potrebna je drenaža prsišta. Potrebno ju je učiniti u prvih 24 sata od ozljede s obzirom da hematotoraks ostaje privremeno u tekućem stanju. (15)

Torakotomija je indicirana kod bolesnika s opsežnim konstantnim krvarenjem, bolesnika koji su hipotenzivni unatoč dobivenoj nadoknadi krvi, kod porasta hematotoraksa na RTG snimkama, kada se na torakalni dren dobije više 300-500 ml krvi tijekom jednog sata ili više od 200 ml /sat tijekom 5 sati (važnost praćenja satne drenaže). (16)

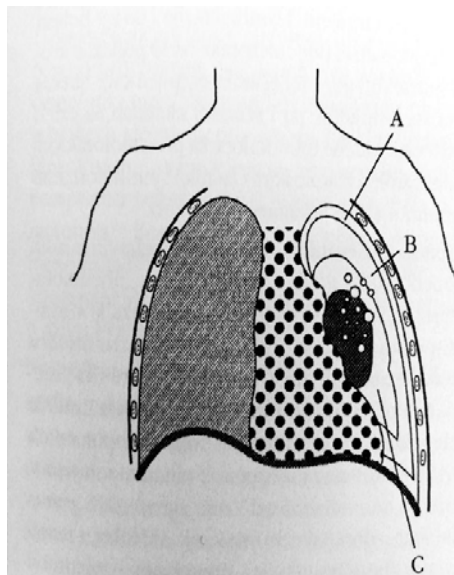


Slika 7: Hematotoraks, Izvor: IBIS, KBC Rijeka

### 1.3.2 Pneumotoraks

Pojava slobodnog zraka u pleuralnoj šupljini naziva se pneumotoraks. Stvara se pozitivan atmosferski tlak, te je onemogućeno širenje plućnog krila u inspiriju. Razlikujemo spontani i traumatski pneumotoraks. Spontani nastaje kod zdravih ljudi ili kod nekih bolesti pluća. Traumatski pneumotoraks nastaje kod ozljeda pluća ili traheobronhalnog stabla prilikom zatvorenih i penetrantnih ozljeda toraksa, penetrantne ozljede torakalne stijenke, a bez oštećenja plućnog parenhima, te ponekad kod rupture jednjaka i medijastinuma. (8)

S obzirom na količinu zraka i veličinu kolapsa dijelimo ga na maleni pneumotoraks (zahvaća 15% pleuralne šupljine), umjereni pneumotoraks (zahvaća 15% - 60% pleuralne šupljine) i veliki pneumotoraks (60% i više). (15)

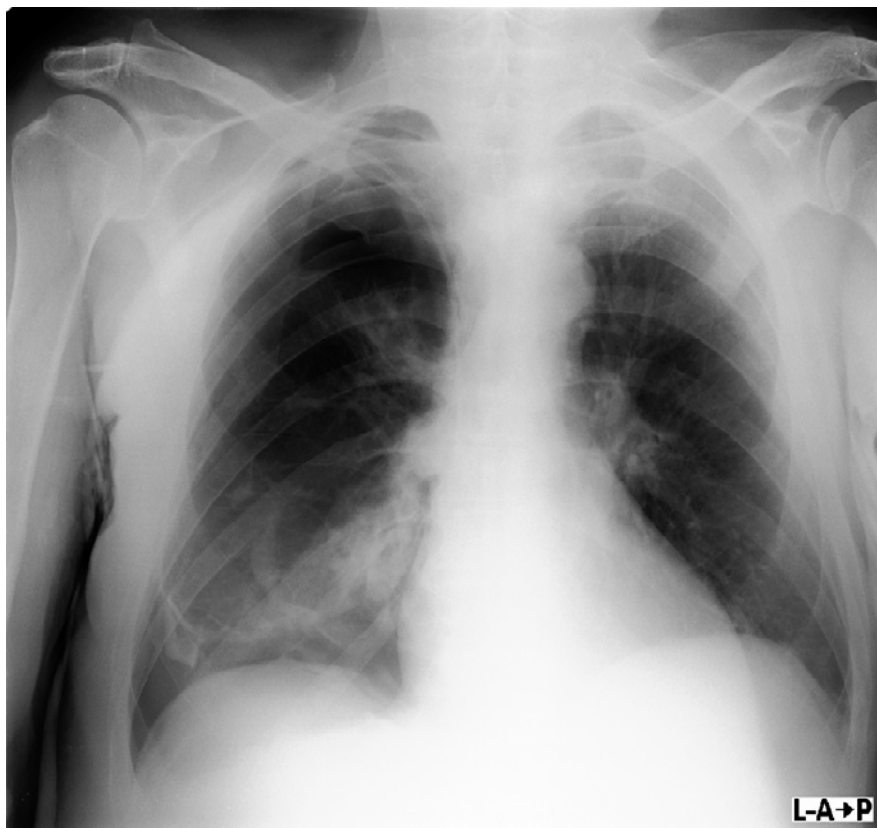


Slika 8: Pneumotoraks dijelima na A. maleni pneumotoraks , B. umjereni pneumotoraks, C. veliki pneumotoraks. Izvor: Vladović-Relja,T. Torakalna kirurgija, str. 437

Kod tenzijskog pneumotoraksa zrak u udisaju ulazi u pleuralnu šupljinu, ali ne može izaći. Intrapleuralni tlak se povećava, dolazi do kolabiranja plućnog krila, medijastinum se pomiče na suprotnu stranu. Uslijed kompresije vena smanjen je priljev krvi u srce, te samim time i manja količina krvi izlazi iz srca. Teško je poremećena kardiorespiratorna funkcija.(8)

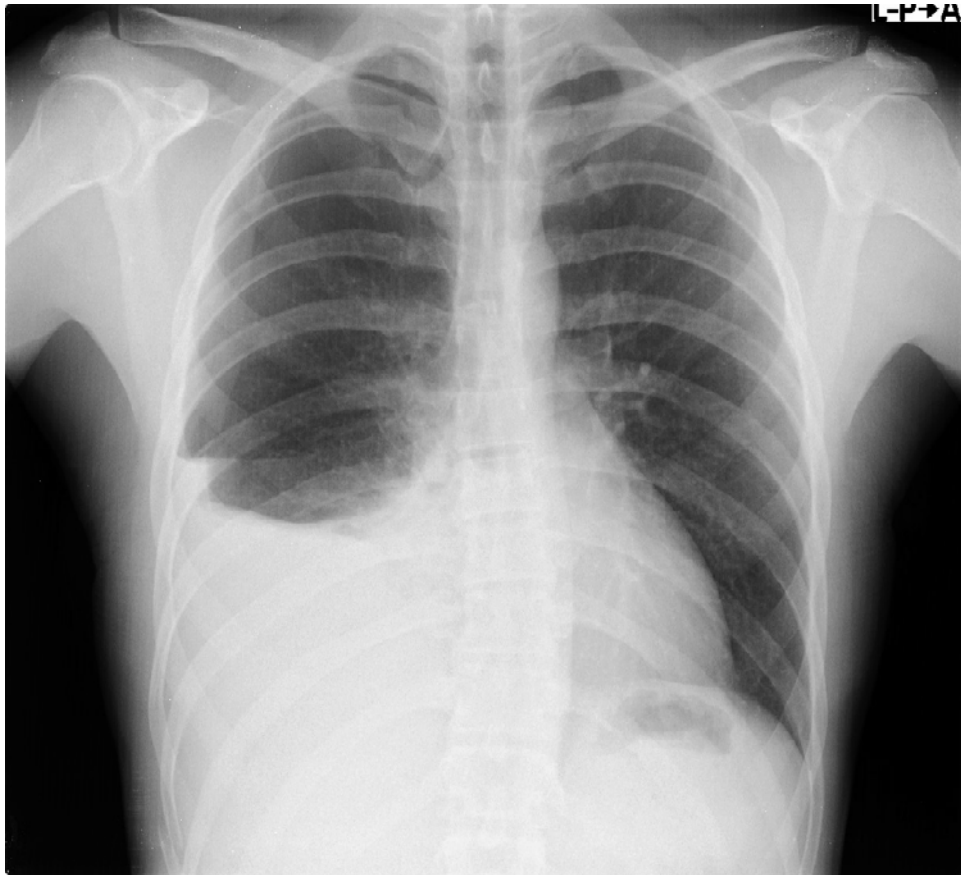
Kliničku sliku čini probadajuća bol u prsištu koja se širi prema ramenu, dispneja, cijanoza, distendirane žile vrata, subkutani emfizem, pri askultaciji oslabljeno ili se uopće ne čuje disanje, nalaz rendgenskih snimaka pluća. Kod ozljeda donjeg djela toraksa potreban je detaljan pregled zbog moguće ozljede abdominalnih organa. (8)

Liječenje pneumotoraksa ovisi o količini zraka u pleuralnoj šupljini i respiratornim poteškoćama. Metode liječenja čine konzervativne mjere, drenaža prsišta, te torakotomija.



Slika 9: Pneumotoraks uslijed jatrogene ozljede. Izvor: IBIS, KBC Rijeka

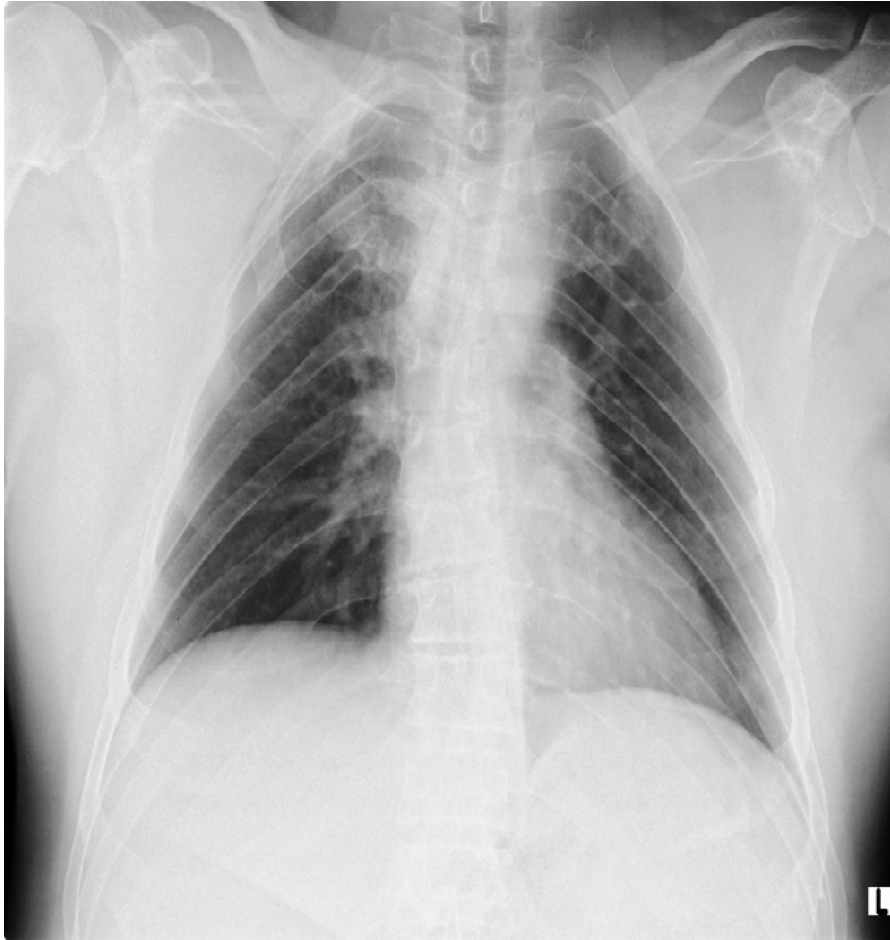




Slika 10: Desno donje plućno krilo sa pleuralnim izljevom i pneumotoraksom. Izvor: IBIS, KBC Rijeka

### 1.3.3 Subkutani emfizem

Subkutani emfizem definira se pojavom zraka pod kožom, kod zatvorenih ili otvorenih ozljeda plućnog krila i pleure. Javlja se u 13% slučajeva kod ozljeda grudnih organa. Pregledom se vidi napuhanost vjeđa, vrata i lica. Pri palpaciji osjete se krepitacije. Na RTG snimci vide se poput lepeze mrljaste sjene. Zrak se resorbira u potkožnom tkivu kroz nekoliko dana. Kako bi se što brže i bolje resorbirao zrak, bolesniku se aplicira kisik 2-3 L putem seta za kisik. Kod pneumotoraksa potrebno je drenirati prsište. (8)



Slika 11: Prijelom I rebra sa pomakom, subkutani emfizem uz lateralnu torakalnu stijenku desno, Izvor: IBIS, KBC Rijeka

#### 1.3.4. Nestabilni prsni koš

Nestabilni prsni koš hitno je stanje koje se javlja kod prijeloma više od tri susjednih rebara na dva ili više mjesta. Nestabilni dio stijenke se pri inspiriju uvlači prema unutra, u ekspiriju ide prema van, ne slijedi respiratorno pomicanje prsnog koša. (8)

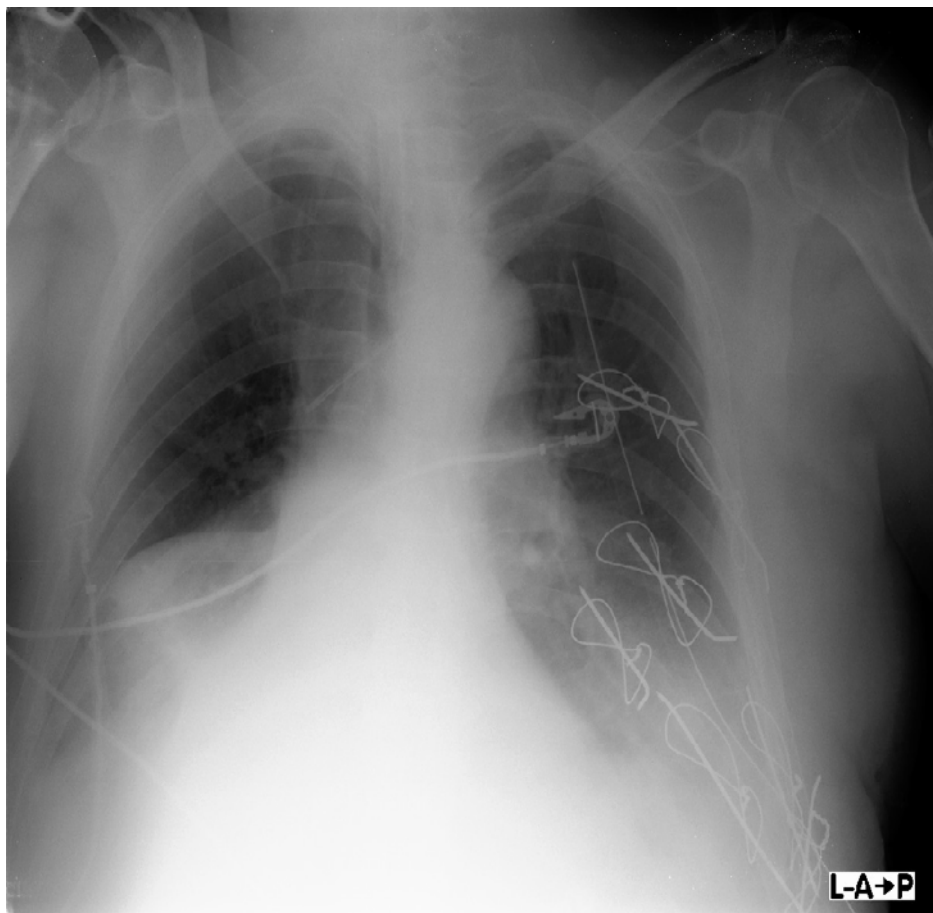
Razlikujemo sljedeće tipove nestabilnog prsnog koša :

- a. Postranični ili lateralni tip - prijelom tri ili više rebara, na dva mjesta.
- b. Prednji ili anterioralni tip - sternalna fraktura s hondrosternalnom ili kostohondralnom separacijom.
- c. Stražnji ili posteriorni tip - paravertebralni prijelomi rebara obostrano. (8)

Nestabilni prsni koš najčešće se javlja u sklopu politraume, te stoga u kliničkoj slici često prevladavaju simptomi i drugih povreda. Paradoksalno disanje, hipoksija, anoksija, simptomi šoka, bol, promjene u elektrokardiogramu (tamponada srca), hemoptoa, potkožni hematoma. U nekih bolesnika u isto vrijeme nastane i hematotoraks i pneumotoraks. (8)

Dijagnostika obuhvaća uzimanje anamneze, ukoliko je bolesnik pri svijesti, fizikalni pregled, uzimanje krvi za laboratorijske pretrage krvne slike i acidobaznog statusa, kod prijeloma i prsne kosti potrebno je uzeti krv za srčane enzime, učiniti elektrokardiogram, rendgensku snimku srca i pluća, profilne snimke, te kompjutoriziranu tomografiju (CT ili MSCT).

Osim neoperativnim metodama nestabilni prsni koš liječi se i operativnim zahvatom: unutarnjom ili vanjskom stabilizacijom (postavljaju se Kirschner žice intramedularno kroz frakturu pukotinu slomljenog rebra, te se učvrsti elastičnom žicom postavljenom po principu obuhvatne sveze u obliku osmice).



Slika 12 : Stabilizacija toraksa Kirschner žicama, Izvor: IBIS, KBC Rijeka

Drenaža prsišta postupak je koji se primjenjuje kako bi se nefiziološki sadržaj evakuirao iz intrapleuralnog prostora. Postavljanje torakalnog drena provodi se u aseptičnim uvjetima.

Priprema bolesnika obuhvaća psihičku i fizičku pripremu. Prije samog zahvata bolesnik potpisuje suglasnost za izvođenje intervencije.

Materijal potreban za izvođenje zahvata: stolić, sterilne rukavice, sredstvo za pranje i dezinfekciju kože, sterilni skalpel, sterilna hvataljka po Peanu, sterilne igle, sterilna štrcaljaka, 1 % Lidokain, konac za šivanje sa iglom, sterilne škare, sterilne gaze, leukoplast, kompresa sa otvorom, torakalni dren, sustav za drenažu, vakuum pumpa.

Bolesnik se postavi u bočni položaj, ruka podigne iznad glave, kako bi se proširio interkostalni prostor. Odabire se mjesto incizije, najčešće u petom interkostalnom području, srednjoj aksilarnoj liniji. Dezinficira se mjesto insercije, lokalno se primjeni anestetik. Učini se incizija kože u dužini do 2 centimetara. Uvede se dren sa stiletom. Dren se pričvrsti za kožu, te se potom postavi U-šav koji se omota oko drena . U-šav kasnije služi kao bi se otvor na koži zatvorio nakon skidanja torakalnog drena. Torakalni dren spoji se na drenažni sustav. (15)

Zatvorena drenaža po Bülow je drenaža prema zakonu spojenih posuda. Dren je spojen preko gumene cijevi s bocom širokog grla. Boca je začepljena sa čepom (dvorogi čep) koji ima dvije cjevčice. Kraća cjevčica nalazi se iznad nivoa vode i povezuje zrak u boci sa atmosferskim. Duža cjevčica spojena je preko gumene cijevi sa torakalnim drenom, te je uronjena u vodu. Sadržaj iz prsišta izlazi u bocu. Boca sadrži 1.5 litru vode. Kod pneumotoraksa vidljivi su mjehurići zraka u vodi. Količina dreniranog sadržaja mjeri se jedan put dnevno, na način da se drenirani sadržaj stavi u menzuru, razlika dreniranog sadržaja i količine koja je već u boci volumen je dreniranog izljeva. (15)

Usisna ili aktivna drenaža je drenaža pomoću aparata sa subatmosferskim tlakom koji usisava zrak ili tekućinu iz prsišta. Najoptimalnija vrijednost aspiracije je -20cm H<sub>2</sub>O.



Slika 13: Drenaža sa dvije boce, Izvor: osobna arhiva

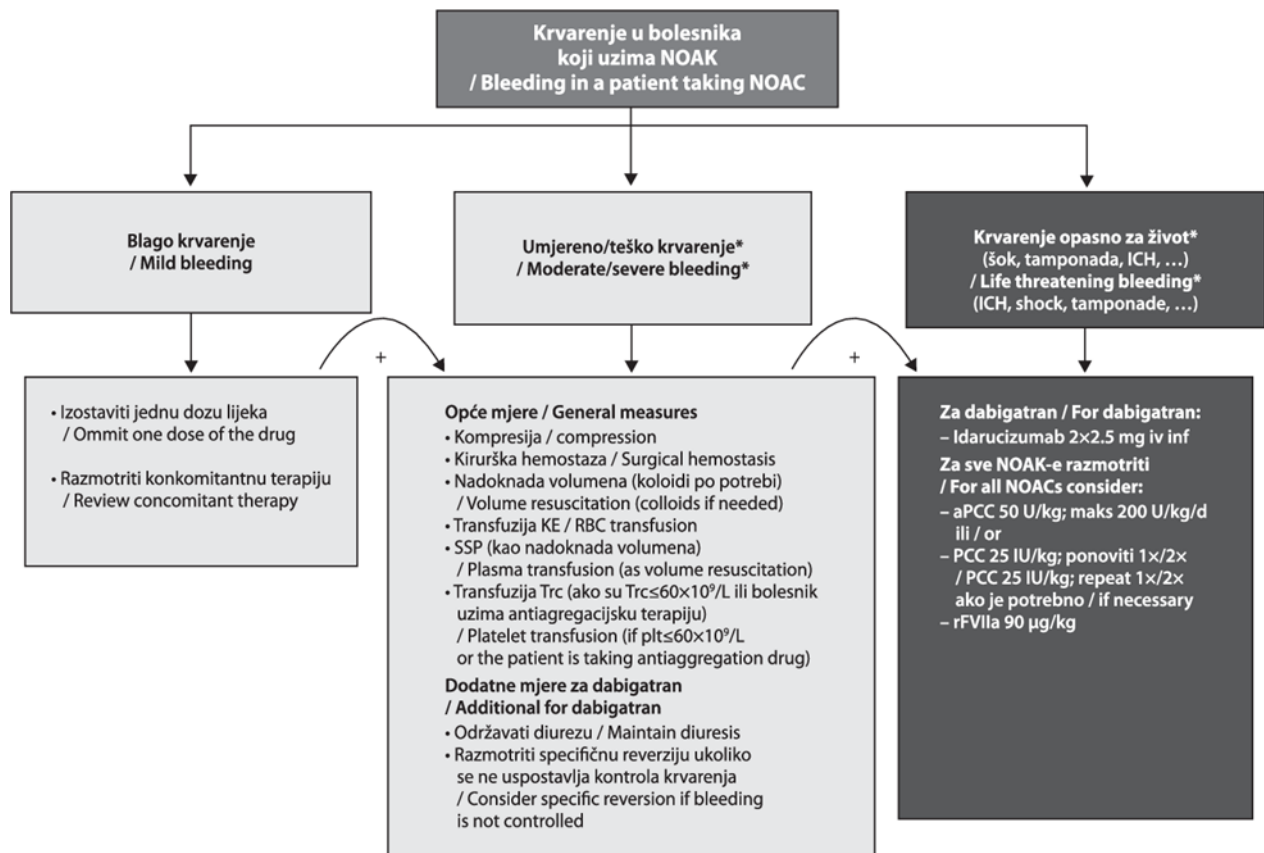
Za drenažu prsišta najčešće se koriste modificirani, jednokratni sterilni sistem za torakalnu drenažu - pleurovac. Omogućuje brzu evakuaciju, odnosno razvijen je tako da bi se poboljšala učinkovitost drenaže, skratilo vrijeme dreniranja, potakla mobilnost bolesnika.

Osim pleurovaca za drenažu prsišta koristi se Heimlich-ova valvula, te digitalni sustav za drenažu.

#### 1.4. Antikoagulantni i antiagregacijski lijekovi

Hemostaza je fiziološki proces, održava krv u tekućem stanju, ukoliko nastane ozljeda krvne žile zaustavlja krvarenje na oštećenom mjestu. Predstavlja ravnotežu između hiperkoagulabilnosti i hipokoagulabilnosti. U procesu sudjeluju faktori zgrušavanja, trombociti, inhibicijski mehanizmi i endotel. (17)

Antikoagulantni lijekovi sprečavaju nastanak ugruška na način da koče sintezu faktora zgrušavanja (VII, IX,X) i blokiranjem vitamina K potrebnog za njihovu tvorbu. Kod intervencija i procedura kod kojih postoji mogućnost krvarenja potrebno ih je obustaviti iz primjene. Antikoagulantne lijekove novije generacije preporuča se obustaviti iz terapije 12-24 sata. Terapijski učinak varfarina opada tijekom četiri dana po završetku liječenja. Brzi učinak prestanka djelovanja postiže se davanjem K vitamina ili svježe smrznutom plazmom. Najčešće korišteni antikoagulantni lijekovi su: varfarin, dabigatran, rivaroksaban, apiksaban. (18)



Slika 14: Postupci zbrinjavanja krvarenja kod bolesnika na antikoagulantnoj terapiji, Izvor:

<https://www.semanticscholar.org/paper/POSTUPNICI-ZA-PERIPROCEDURALNO-ZBRINJAVANJE-I-U-Gorni>, pogledano i preuzeto 20.09.2020.

Antiagregacijski lijekovi djeluju na način da sprečavaju agregaciju trombocita, odnosno nemogućnost nastanka tromba u arterijama. Moguća je primjena dvojne antiagregacijske terapije. Nakon prestanka uzimanja terapije potrebno je oko 7 dana za oporavak trombocita.

Najčešće korišteni antiagregacijski lijekovi su acetilsalicilna kiselina, klopidogrel, tiklopidin, dipiridamol, tikagrelor. (18)

Kod intervencija ili stanja, koja to iziskuju, iz terapije se obustavlja uzimanje antikoagulantnih i antiagregacijskih lijekova. U terapiju se uvodi niskomolekularni heparin.

## **2. CILJ RADA**

Cilj rada je analizirati i prikazati učestalost komplikacija prijeloma rebara u Kliničkom bolničkom centru Rijeka, na Odjelu za torakalnu kirurgiju u periodu od 01.01.2018. do 01.05.2019.

Usporediti učestalost komplikacija prijeloma rebara kod bolesnika koji u redovnoj terapiji uzimaju antikoagulantne lijekove i antiagregacijske lijekove sa bolesnicima koji ne uzimaju antokoagulantnu i antiagregacijsku terapiju.



### 3. ISPITANICI I METODE

#### 3.1. Ispitanici

Retrospektivnim istraživanjem uključeni su bolesnici koji su hospitalizirani na Odjelu za torakalnu kirurgiju Kliničkog bolničkog centra Rijeka zbog prijeloma rebara u periodu od 01.01.2018. – 01.05.2019. godine. Uvidom u medicinsku dokumentaciju prikupljeni su sljedeći podaci: lokalizacija prijeloma rebara, spol, dob, komorbiditet, rendgenske snimke pluća pri prijemu u bolnicu i nakon 72 sata, mehanizam nastanka prijeloma rebara, vrsta komplikacija, postupci liječenja.

#### 3.2. Statistička obrada podataka

Deskriptivni statistički pokazatelji prikazani su tabelarno i grafički kao frekvencije, odnosno postoci te aritmetičke sredine i standardne devijacije. Za ispitivanje razlika u kategorijskim varijablama korišten je Hi-kvadrat test, dok je kod kontinuiranih mjera, ovisno o normalnosti distribucije, korišten t - test ili neparametrijski ekvivalent.

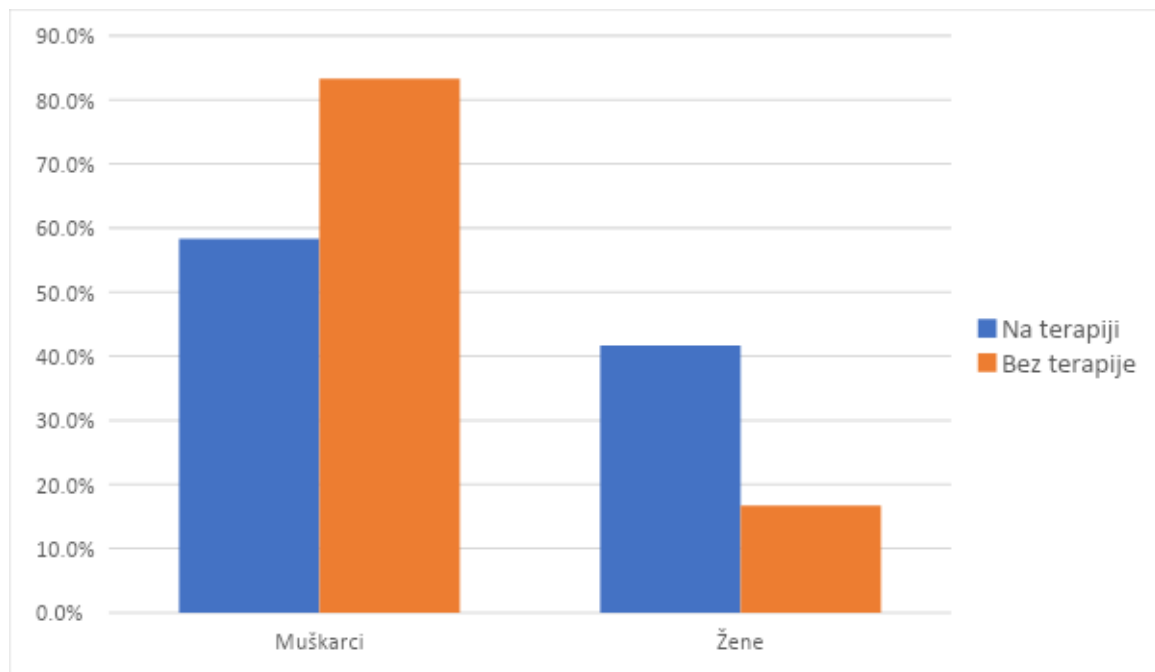
Razina statističke značajnosti postavljena je na 95% ( $p < 0,05$ ). Sve statističke analize provedene su koristeći statistički softver SPSS 23 (SPSS Inc., Chicago, IL, USA).

## 4. REZULTATI

### Demografske karakteristike bolesnika

Dob bolesnika na antikoagulantnoj i antiagregacijskoj terapiji nalazi se u rasponu od 45 do 97 godina s prosječnom vrijednošću od 76,5 (10,8) godina, dok se dob bolesnika koji ne uzimaju terapiju nalazi u rasponu od 18 do 94 godine, s prosječnom vrijednošću od 53,8 (19,4) godina. Razlika u dobi ove dvije skupine je statistički značajna ( $t=7,90$ ;  $p<0,001$ )

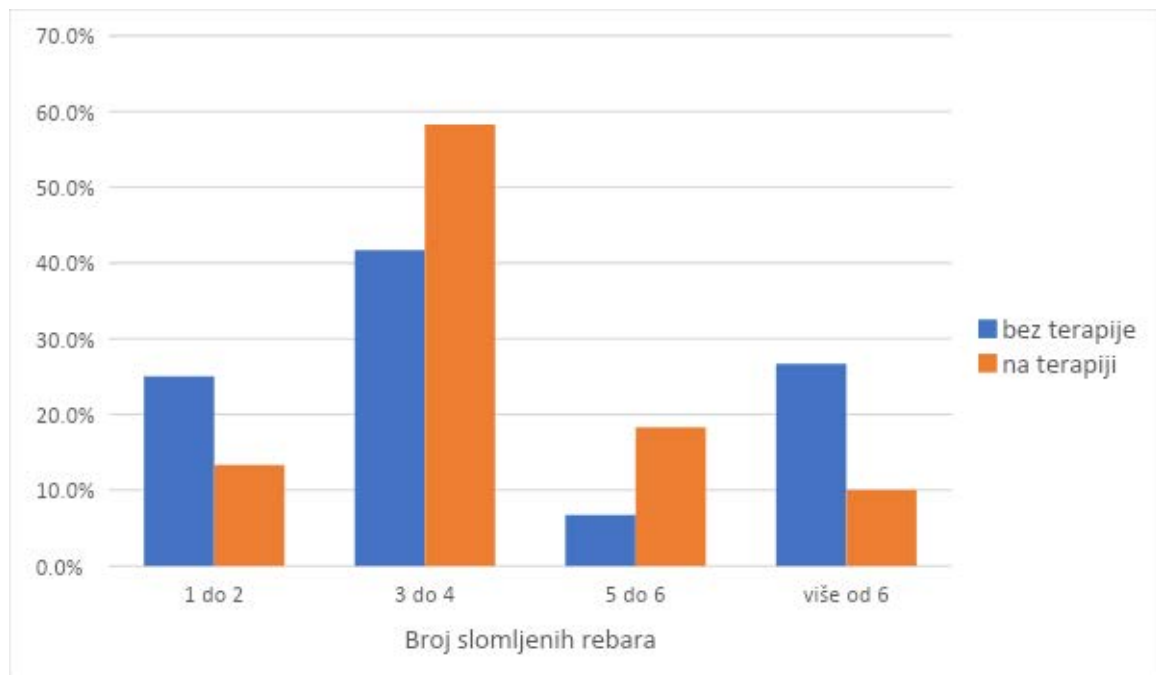
Ukupnim uzorkom obuhvaćeno je 85 (70,8%) muškaraca i 35 (29,2%) žena, međutim skupine se razlikuju s obzirom na spol: u skupini bolesnika bez terapije statistički je značajno više muškaraca u usporedbi s bolesnicima na antikoagulantnoj i antiagregacijskoj terapiji ( $\chi^2=9,08$ ;  $p<0,003$ ) (Slika 15).



Slika 15. Prikaz spolnih razlika između bolesnika koji uzimaju antikoagulantnu i antiagregacijsku terapiju i onih bez terapije

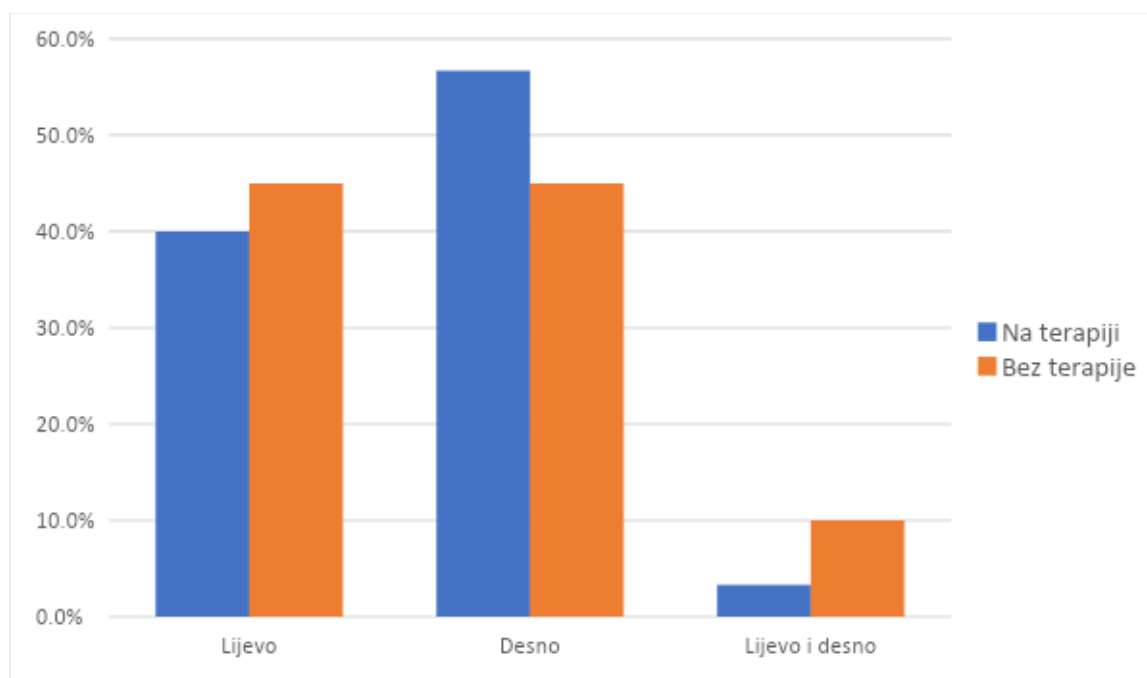
## Slomljena rebra

Broj slomljenih rebara u skupini bolesnika koji ne uzimaju antikoagulantnu i antiagregacijsku terapiju kreće se u rasponu od 1 do 16, dok se u skupini koja uzima terapiju broj slomljenih rebara kreće od 1 do 9. Najveći postotak bolesnika obje skupine imao je slomljena 3 ili 4 rebra, s tim da je u skupini bolesnika koji uzimaju antikoagulantnu i antiagregacijsku terapiju taj postotak nešto viši u usporedbi s bolesnicima koji ne uzimaju terapiju (58,3% naspram 41,7%). Također postotak bolesnika koji su slomili 5-6 rebara veći je u skupini koja uzima antikoagulantnu i antiagregacijsku terapiju (18,3% naspram 6,7%), dok je u skupini bez terapije veći postotak bolesnika koji su slomili više od 6 rebara (26,7% naspram 10%). Prijelom jednog ili dva rebra u većem je postotku zabilježen u skupini bez terapije (25% naspram 13,3%) (Slika 16).



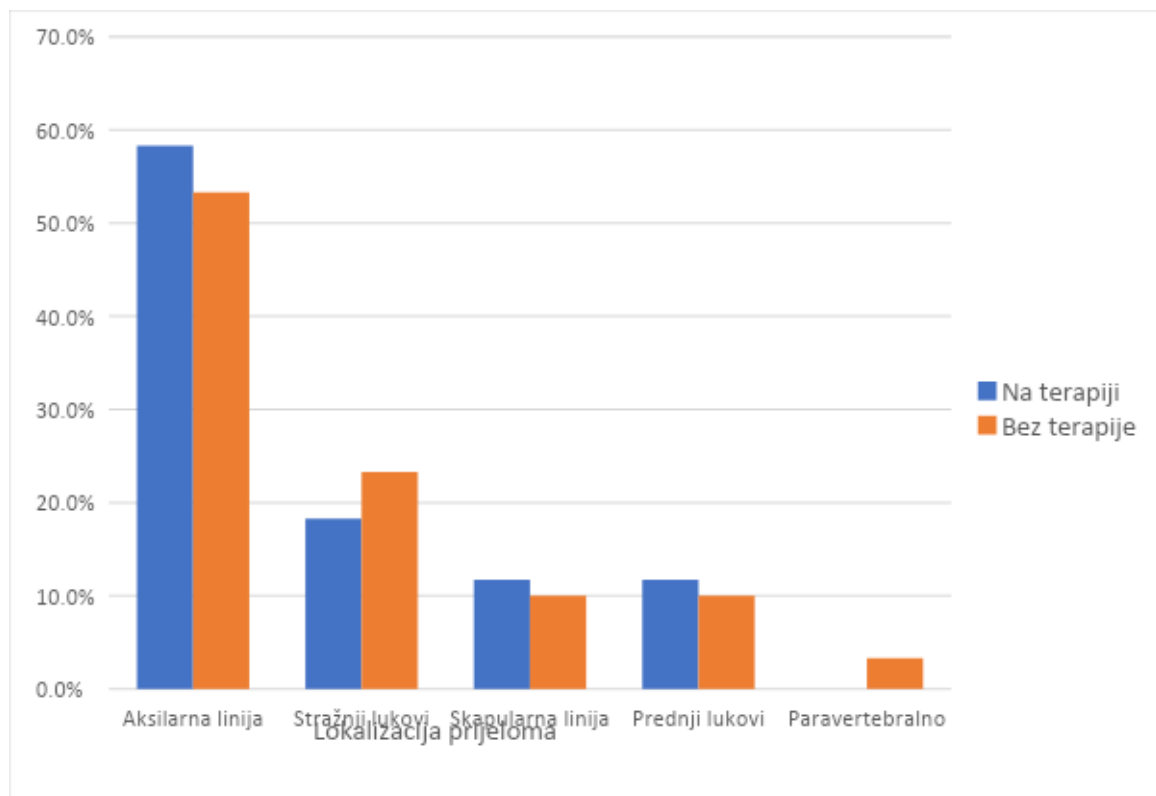
Slika 16. Prikaz razlika u broju slomljenih rebara između bolesnika koji uzimaju antikoagulantnu i antiagregacijsku terapiju i onih bez terapije

Bolesnici koji uzimaju antikoagulantnu i antiagregacijsku terapiju ne razlikuju se statistički značajno s obzirom na stranu nastanka prijeloma ( $\chi^2=9,08$ ;  $p<0,003$ ) (Slika 17).



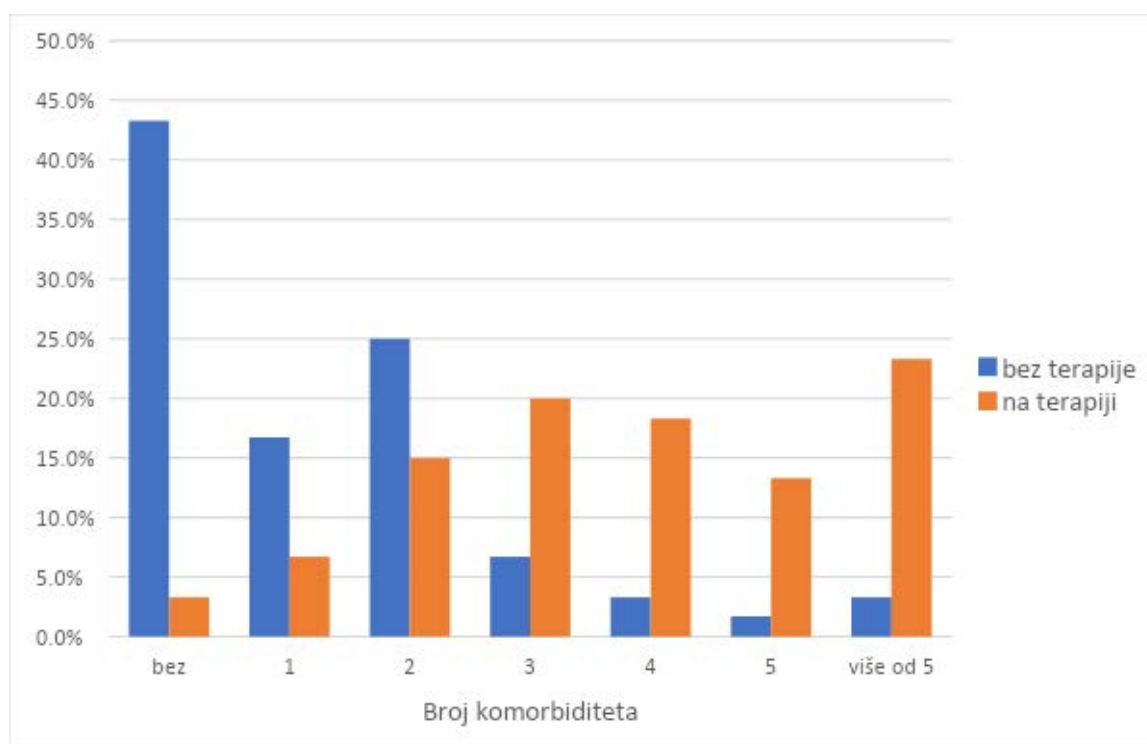
Slika 17. Prikaz razlika u strani nastanka prijeloma između bolesnika koji uzimaju antikoagulantnu i antiagregacijsku terapiju i onih bez terapije

S obzirom na lokalizaciju prijeloma kod najvećeg broja bolesnika obje skupine zabilježen je prijelom u aksilarnoj liniji (53,3% bolesnika bez terapije i 58,3% bolesnika u terapiji). Ostale lokalizacije prijeloma zabilježene su u manjem postotku. Bolesnici koji uzimaju antikoagulantnu i antiagregacijsku terapiju ne razlikuju se statistički značajno u lokalizaciji prijeloma u usporedbi s bolesnicima koji terapiju ne uzimaju ( $\chi^2=2,65$ ;  $p>0,05$ ) (Slika 18).



Slika 18. Prikaz razlika u lokalizaciji nastanka prijeloma između bolesnika koji uzimaju antikoagulantnu i antiagregacijsku terapiju i onih bez terapije

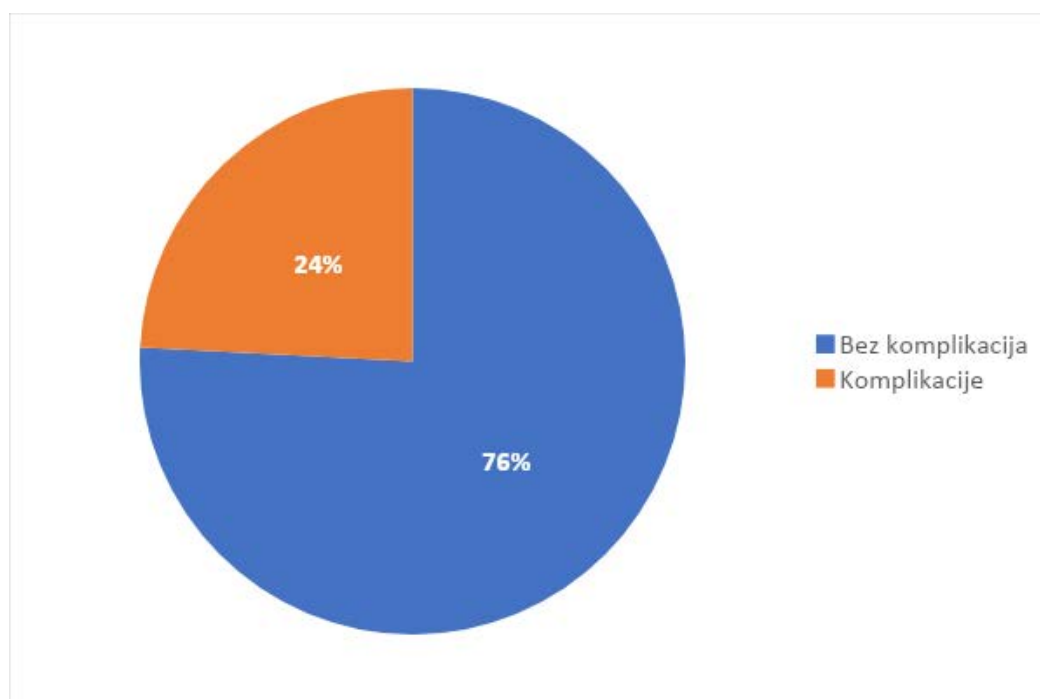
U skupini koja ne uzima antikoagulantnu i antiagregacijsku terapiju najveći postotak, njih 26 (43,3%), bolesnika nema zabilježen komorbiditet. Od onih koji imaju komorbiditet, njihov se broj kreće u rasponu od 1 do 6 različitih komorbiditeta. U skupini koja uzima antikoagulantnu i antiagregacijsku terapiju samo 2 (3,3%) bolesnika nema zabilježenih komorbiditeta dok se kod ostalih broj komorbidnih dijagnoza kreće u rasponu od 1 do 8. Komorbiditet je statistički veći u skupini koja uzima antikoagulantnu i antiagregacijsku terapiju ( $U=513,5$ ;  $p<0,001$ ) (Slika 19)



Slika 19. Prikaz razlika u broju zabilježenih komorbiditeta između bolesnika koji uzimaju antikoagulantnu i antiagregacijsku terapiju i onih bez terapije

## Komplikacije pri prijemu

Od ukupnog broja zaprimljenih 29 (24,2%) bolesnika na RTG-u pri prijemu imalo je određenu komplikaciju, dok je 91 (75,8%) bolesnika bilo bez komplikacija (Slika 20)



Slika 20. Prikaz učestalosti komplikacija pri prijemu

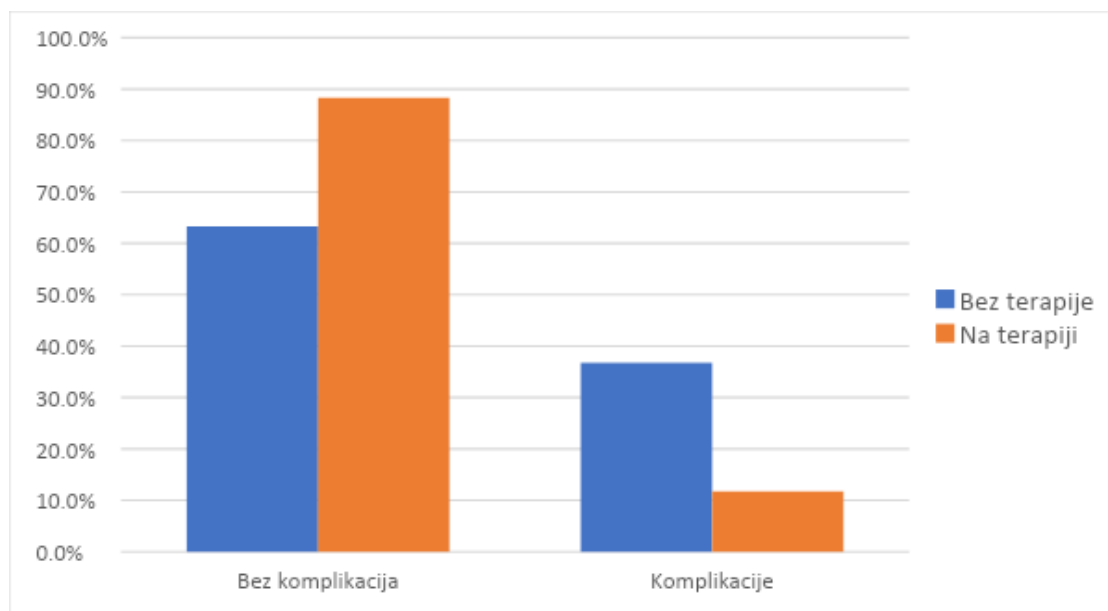
Najučestalije komplikacije zabilježene pri prijemu su pleuralni izljev, subkutani emfizem, te pneumotoraks (Tablica 1).

Tablica 1. Prikaz razlika u učestalosti pojedinih komplikacija kod prijema između bolesnika koji uzimaju antikoagulantnu i antiagregacijsku terapiju i onih bez terapije

Komplikacija - RTG pri prijemu	Bez terapije	Terapija	Ukupno
N = 29	N (%)	N (%)	N (%)
Pleuralni izljev	3 (10,3)	6 (20,7)	9 (31,0)
Subkutani emfizem	3 (10,3)	1 (3,5)	4 (13,8)
Pneumotoraks	5 (17,2)	0	5 (17,2)
Kontuzija pluća	1 (3,5)	0	1 (3,4)
Pneumonija	1 (3,5)	0	1 (3,4)
Pleuralni izljev + subkutani emfizem	1 (3,5)	0	1 (3,4)
Pleuralni izljev + pneumotoraks	4 (13,8)	0	4 (13,8)
Subkutani emfizem + pneumotoraks	2 (6,9)	0	2 (6,9)
Pneumotoraks + kontuzija	1 (3,5)	0	1 (3,4)
Pleuralni izljev + subkutani emfizem + kontuzija	1 (3,5)	0	1 (3,4)
Ukupno	22 (75,8)	7 (24,2)	29 (100,0)

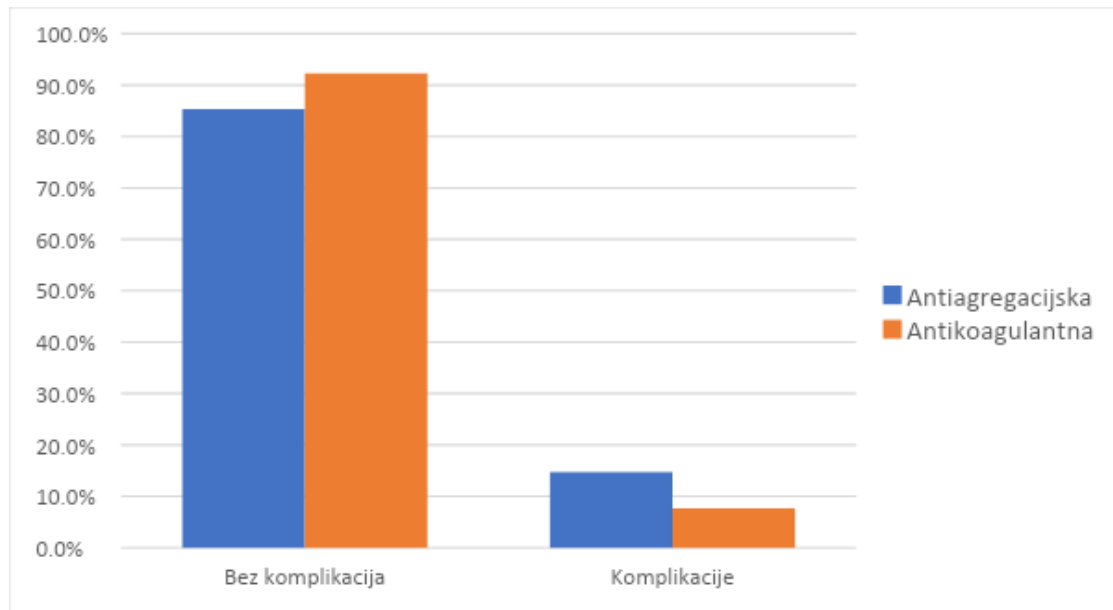


Učestalost komplikacija pri prijemu statistički je značajno viša kod bolesnika koji ne uzimaju antikoagulantnu i antiagregacijsku terapiju ( $\chi^2=10,23$ ;  $p<0,001$ ) (Slika 21).



Slika 21. Prikaz razlika u učestalosti komplikacija na prijemu između bolesnika koji uzimaju antikoagulantnu i antiagregacijsku terapiju i onih bez terapije

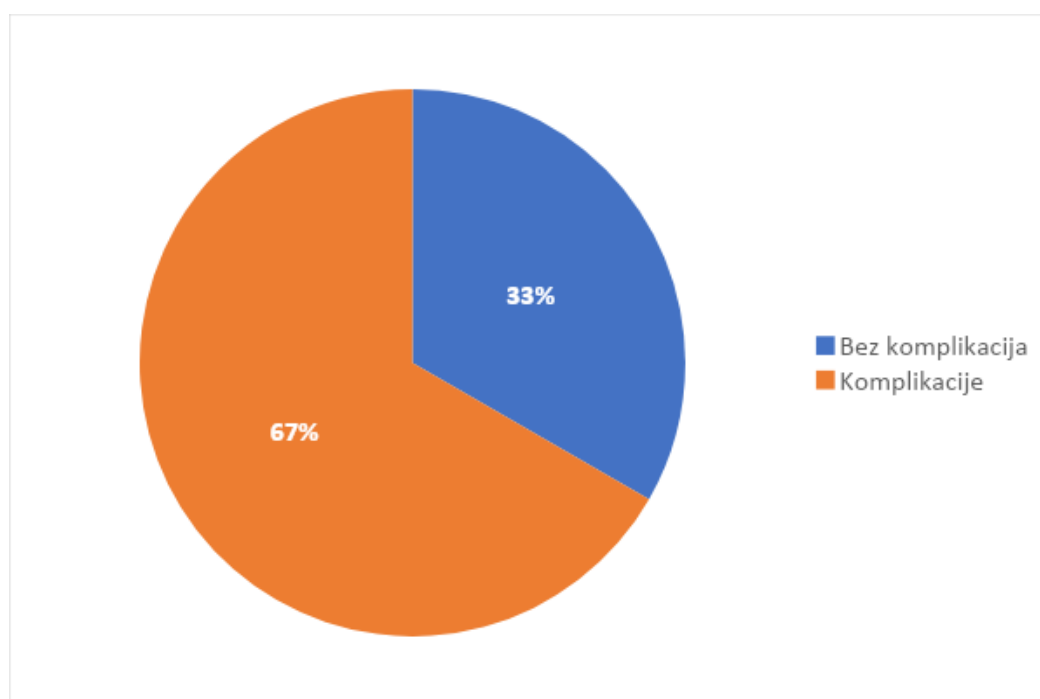
Učestalost komplikacija pri prijemu ne razlikuje se statistički značajno s obzirom na vrstu terapije ( $\chi^2=0,70$ ;  $p>0,05$ ): bolesnici na antikoagulantnoj i antiagregacijskoj terapiji imaju podjednaku učestalost komplikacija na RTG-u kod prijema u bolnicu (Slika 22).



Slika 22. Prikaz razlika u učestalosti komplikacija na prijemu između bolesnika koji uzimaju antikoagulantnu i onih koji uzimaju antiagregacijsku terapiju

## Komplikacije nakon 72 sata

Od ukupnog broja zaprimljenih bolesnika, na RTG-u 72 sata nakon prijema kod 80 (66,7%) bolesnika zabilježene su komplikacije, dok je 40 (33,3%) bolesnika bilo bez komplikacija (Slika 23).



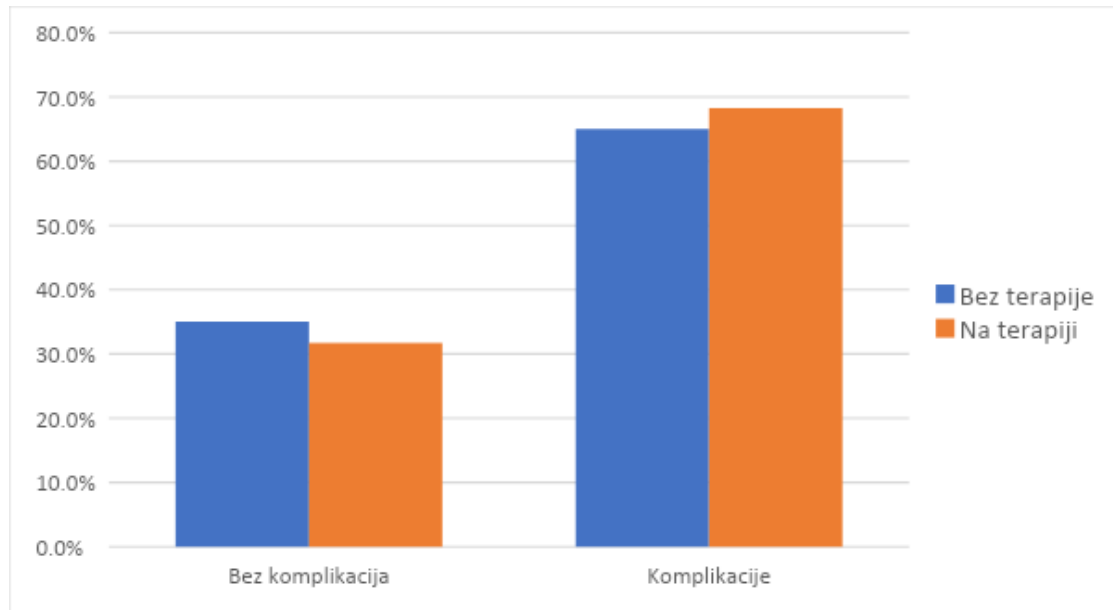
Slika 23. Prikaz učestalosti komplikacija 72 sata nakon prijema

Najučestalije komplikacije registrirane 72 sata nakon prijema su pleuralni izljev, zabilježen kod 59 (73,8%) bolesnika, pleuralni izljev s pneumotoraksom zabilježen kod 5 (6,3%) bolesnika, te pneumotoraks zabilježen kod 4 (5,0%). Ostale komplikacije zabilježene su u manjem postotku (Tablica 2).

Tablica 2. Prikaz razlika u učestalosti pojedinih komplikacija 72 sata nakon prijema između bolesnika koji uzimaju antikoagulantnu/antiagregacijsku terapiju i onih bez terapije

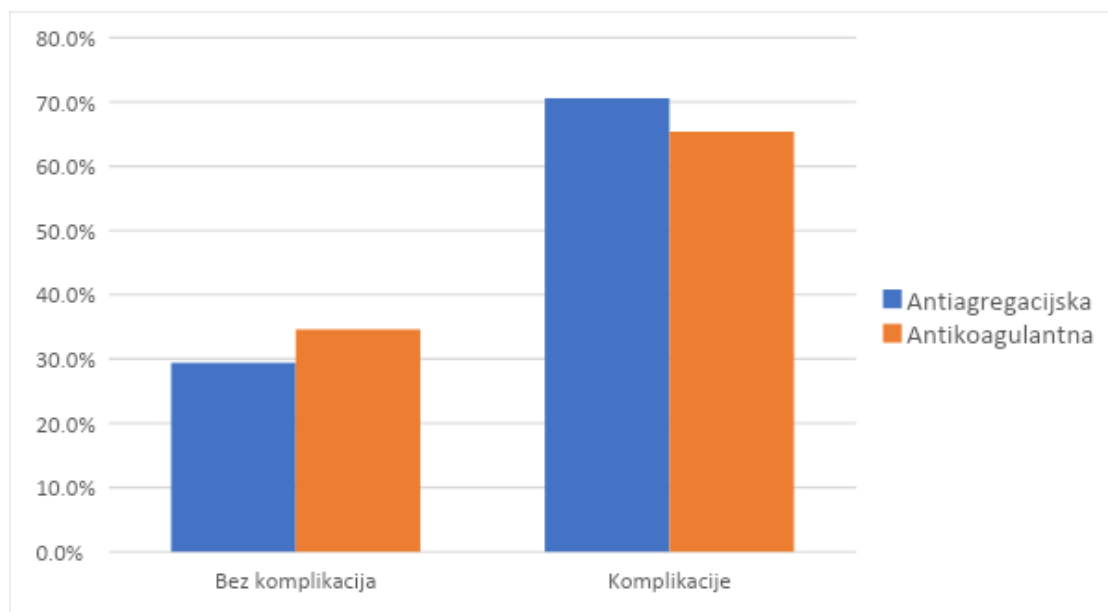
Komplikacija - RTG 72 sata nakon prijema N = 80	Bez terapije N (%)	Terapija N (%)	Ukupno N (%)
Pleuralni izljev	24 (30,0)	35 (43,8)	59 (73,8)
Subkutani emfizem	1 (1,3)	0	1 (1,3)
Pneumotoraks	3 (3,8)	1 (1,2)	4 (5,0)
Pleuralni izljev + subkutani emfizem	2 (2,5)	1 (1,3)	3 (3,8)
Pleuralni izljev + pneumotoraks	2 (2,5)	3 (3,8)	5 (6,3)
Pleuralni izljev + kontuzija	2 (2,5)	0	2 (2,5)
Pleuralni izljev + hematom	0	1 (1,3)	1 (1,3)
Subkutani emfizem + pneumotoraks	2 (2,5)	0	2 (2,5)
Pneumotoraks + kontuzija	1 (1,3)	0	1 (1,3)
Pleuralni izljev + subkutani emfizem + pneumotoraks	2 (2,5)	0	2 (2,5)
Ukupno	39 (48,8)	41 (51,2)	80 (100,0)

Učestalost komplikacija 72 sata nakon prijema ne razlikuje se statistički značajno između bolesnika koji uzimaju antikoagulantnu i antiagregacijsku terapiju i onih bez terapije ( $\chi^2=0,15$ ;  $p>0,05$ ) (Slika 24).



Slika 24. Prikaz razlika u učestalosti komplikacija 72 sata nakon prijema između bolesnika koji uzimaju antikoagulantnu i antiagregacijsku terapiju i onih bez terapije

Učestalost komplikacija 72 sata nakon prijema ne razlikuje se statistički značajno s obzirom na vrstu terapije ( $\chi^2=0,18$ ;  $p>0,05$ ): bolesnici na antikoagulantnoj i antiagregacijskoj terapiji imaju podjednaku učestalost komplikacija na RTG-u 72 sata nakon prijema u bolnicu (Slika 25).



Slika 25. Prikaz razlika u učestalosti komplikacija 72 sata nakon prijema između bolesnika koji uzimaju antikoagulantnu i onih koji uzimaju antiagregacijsku terapiju

Dodatne ozljede zabilježene su u statistički značajno većem broju kod bolesnika koji ne uzimaju terapiju ( $\chi^2=9,03$ ;  $p<0,01$ ). Najčešće registrirane dodatne ozljede su prijelom kralježaka, površinske ozljede kože i potres mozga.

U skupini bolesnika koji uzimaju terapiju, 34 (56,7%) uzima antiagregacijsku terapiju, dok 26 (43,3%) uzima antikoagulantnu terapiju.

Prosječne vrijednosti faktora zgrušavanja razlikuju se statistički značajno između bolesnika na antiagregacijskoj, odnosno antikoagulantnoj terapiji i bolesnika bez terapije. Prosječno protrombinsko vrijeme je statistički značajno duže kod bolesnika koji ne uzimaju terapiju ( $t=4,23$ ;  $p<0,001$ ). Bolesnici koji uzimaju terapiju imaju statistički značajno duže prosječno protrombinsko vrijeme-INR ( $t=4,01$ ;  $p<0,001$ ), prosječno aktivno tromboplastinsko vrijeme ( $t=4,51$ ;  $p<0,001$ ) te aktivno parcijalno tromboplastinsko vrijeme-R ( $t=3,99$ ;  $p<0,001$ ).

Prosječne vrijednosti ABS ne razlikuju se statistički značajno s obzirom na uzimanje terapije (Tablica 3).

Tablica 3. Razlike u prosječnim vrijednostima faktora zgrušavanja između pacijenata koji uzimaju antikoagulantnu i antiagregacijsku terapiju i onih bez terapije

	Terapija	Bez terapije	t	p
	Ar.sr. (SD)	Ar.sr. (SD)		
Prosječno protrombinsko vrijeme	0,76 (0,39)	0,99 (0,14)	4,23	0,000
Prosječno protrombinsko vrijeme-INR	1,64 (1,18)	1,03 (0,07)	4,01	0,000
Prosječno aktivno parcijalno tromboplastinsko vrijeme	33,97 (11,01)	27,08 (4,16)	4,50	0,000
Aktivno parcijalno tromboplastinsko vrijeme-R	1,05 (1,39)	0,84 (0,13)	3,98	0,000
ABS	93,06 (4,30)	93,76 (4,54)	0,86	0,390

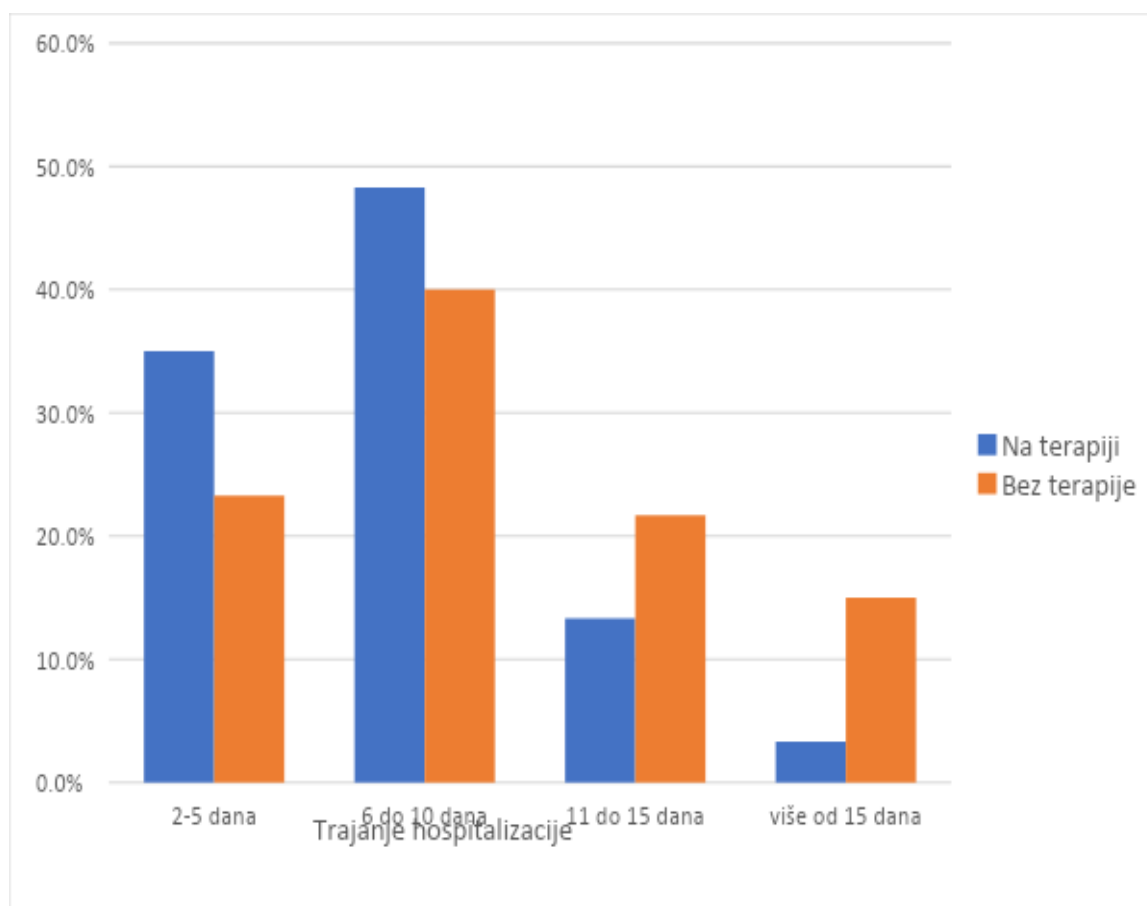
Bolesnici koji uzimaju antikoagulantnu i antiagregacijsku terapiju razlikuju se statistički značajno od bolesnika bez terapije s obzirom na mehanizam nastanka ozljede ( $\chi^2=19,84$ ;  $p<0,01$ ). Ozljede bolesnika na terapiji najčešće su nastale uslijed pada u razini – kod njih 35 (58,3%), te uslijed pada s visine – kod 12 (20%), dok su u skupini bez terapije pored padova zabilježene i ozljede motorista – njih 11 (18,3%), biciklista – njih 3 (5%), te ozljede u drugim prometnim nezgodama kod 6 (10%) bolesnika (Tablica 4).

Tablica 4. Prikaz razlika u mehanizmu nastanka ozljede između bolesnika koji uzimaju antikoagulantnu i antiagregacijsku terapiju i onih bez terapije

Mehanizam nastanka ozljede	Bez terapije	Terapija	Ukupno
	N (%)	N (%)	N (%)
Pad u razini	17 (28,3)	35 (58,3)	52 (43,3)
Pad niz stepenice	6 (10,0)	6 (10,0)	12 (10,0)
Motorist	11 (18,3)	3 (5,0)	14 (11,7)
Sinkopa	0 (0)	2 (3,3)	2 (1,7)
Pad s visine	17 (28,3)	12 (20,0)	29 (24,2)
Biciklist	3 (5,0)	2 (3,3)	5 (4,2)
Prometna nezgoda	6 (10,0)	0 (0)	6 (5,0)

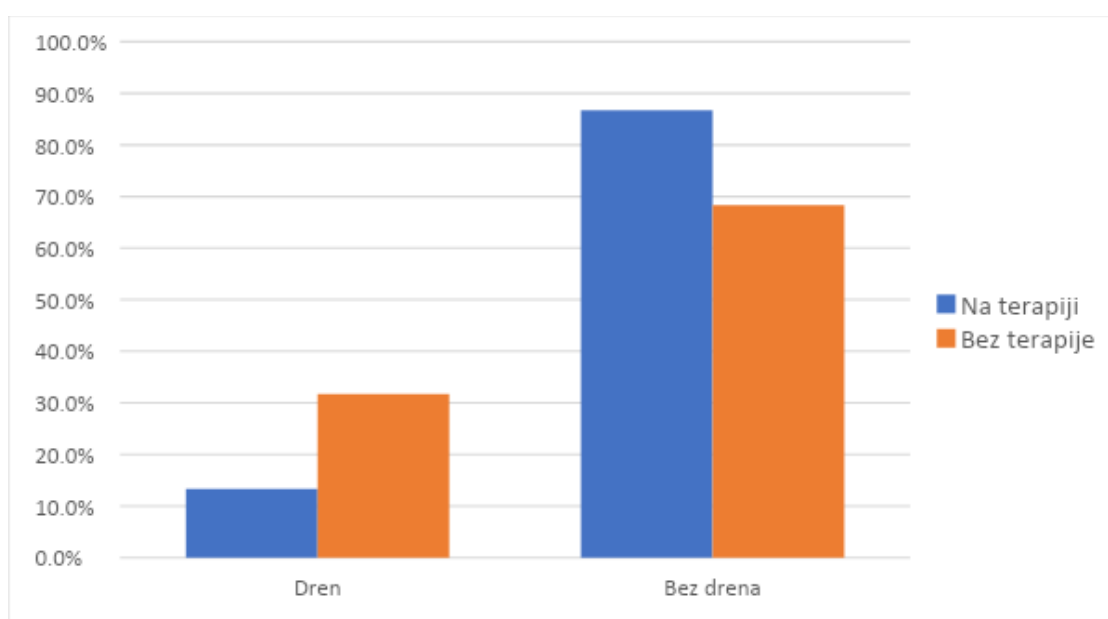


Najveći postotak ozlijeđenih, njih 115 (95,8%) hospitaliziran je samo jednom dok je 5 (4,2%) ozlijeđenih imalo dvije hospitalizacije. Trajanje hospitalizacije kretalo se u rasponu od 2 do 30 dana. Od 2 do 5 dana hospitalizirano je 35 (29,2%) bolesnika, od 6 do 10 dana u bolnici je bilo smješteno 53 (44,2%) ozlijeđenih, od 11 do 15 dana bilo je hospitalizirano 21 (17,5%) pacijent, dok je više od 15 dana u bolnici provelo 11 (9,2%) ozlijeđenih. Prosječno trajanje hospitalizacije statistički je značajno duže kod bolesnika bez terapije ( $t=2,75$ ;  $p<0,01$ ) (Slika 26).



Slika 26 prikaz razlika u trajanju hospitalizacije između bolesnika koji uzimaju antikoagulantnu i antiagregacijsku terapiju i onih bez terapije

Bolesnici koji uzimaju antikoagulantnu i antiagregacijsku terapiju razlikuju se statistički značajno od bolesnika bez terapije s obzirom na to je li im tijekom liječenja postavljen torakalni dren ( $\chi^2=3,87$ ;  $p<0,05$ ): kod bolesnika dren je učestaliji (Slika 27), međutim dužina drenaže se ne razlikuje među skupinama ( $t=0,61$ ;  $p>0,05$ ).



Slika 27. Prikaz razlika u učestalosti torakalne drenaže između bolesnika koji uzimaju antikoagulantnu i antiagregacijsku terapiju i onih bez terapije

Od ukupnog broja obuhvaćenih bolesnika njih 50 (41,7%) nije imalo dodatnih specijalističkih pregleda. 29 (24,2%) imalo je jedan specijalistički pregled, dva specijalistička pregleda imalo je 15 (12,5%) bolesnika, tri specijalistička pregleda registrirana su kod 18 (15,0%) bolesnika, dok je 4 specijalistička pregleda imalo 8 (6,7%) bolesnika. Ozlijeđeni bolesnici najčešće su pregledani od strane neurokirurga - 30 (25,0%), traumatologa – 21 (17,5) i kardiologa – 20 (15,5%), dok su ostali specijalisti zastupljeni u nešto manjem postotku (Tablica 5).

Tablica 5. Prikaz razlika u učestalosti specijalističkih pregleda između bolesnika koji uzimaju antikoagulantnu i antiagregacijsku terapiju i onih bez terapije

Specijalistički pregledi	Bez terapije	Terapija
	N (%)	N (%)
Neurokirurg	26 (86,7)	4 (13,3)
Traumatolog	16 (76,2)	5 (23,8)
Kardiolog	7 (35)	13 (65)
Anesteziolog	7 (63,6)	4 (36,4)
Pulmolog	7 (46,7)	8 (53,3)
Psijijatar	6 (85,7)	1 (14,3)
Ostali specijalisti	14 (50)	14 (50)

Od provedenih zahvata kod 23 (19,2%) bolesnika provedena je torakalna drenaža, dok su ostali zahvati izvedeni i kod znatno manjeg broja bolesnika. Pregled izvedenih zahvata prikazan je u tablici 6.

Tablica 6. Prikaz razlika u zahvatima između bolesnika koji uzimaju antikoagulantnu i antiagregacijsku terapiju i onih bez terapije

Zahvati	Bez terapije	Terapija
	N (%)	N (%)
Torakalna drenaža	16 (69,6)	7 (30,4)
Torakotomija	1 (50)	1 (50)
Eksplorativna laparotomija sa splenektomijom	3 (100)	0 (0)
Osteosinteza ključne kosti	2 (100)	0 (0)
Vanjska fiksacija obje potkoljenice, konverzija vanjske u unutarnju fiksaciju	0 (0)	1 (100)
Toaleta rane, postavljeni kutani šavovi	0 (0)	1 (100)
Primarna obrada otvorene rane lijeve torakalne stijenke, otvorena repozicija i fiksacija akromioklavikularnog zgloba	1 (100)	0 (0)
Rekonstrukcija i šivanje lijeve uške	1 (100)	0 (0)
Osteosinteza femura gama čavlima, repozicija i osteosinteza nazo orbito etmoidalne zigomatične kosti, dna orbite, tamponada nosa, ekstrakcija zuba	1 (100)	0 (0)
Osteosinteza lijeve klavikule pločom i vijcima	1 (100)	0 (0)
Fiksacija desnog palaca Kirschnerovim žicama	1 (100)	0 (0)
Šavi mjesta deserozacije kolona transverzuma, hemostaza, lavaža i drenaža	1 (100)	0 (0)
Otvorena repozicija prijeloma ključne kosti s unutarnjom fiksacijom	1 (100)	0 (0)

Na Odjel za torakalnu kirurgiju najveći broj bolesnika, iz obje skupina, došao je od kuće. U skupini koja ne uzima terapiju 9 (15,0%) bolesnika dopremljeno je s JIL-a, dok je u skupini bolesnika na terapiji 6 (10,0%) bolesnika došlo iz doma za starije i nemoćne. Ostale lokacije dolaska zastupljene su u manjoj mjeri (Tablica 7).

Tablica 7. Prikaz razlika u mjestu s kojega su došli na odjel između bolesnika koji uzimaju antikoagulantnu i antiagregacijsku terapiju i onih bez terapije

Mjesto dolaska	Bez terapije	Terapija
	N (%)	N (%)
Od kuće	48 (80,0)	51 (85,0)
JIL	9 (15,0)	3 (5,0)
Dom za starije i nemoćne	1 (1,7)	6 (10,0)
Ostalo	2 (3,4)	0 (0)

Nakon hospitalizacije na Odjelu za torakalnu kirurgiju velika većina bolesnika obje skupine otpuštena je na kućnu njegu, dok su ostale kategorije ishoda bile zastupljene u znatno manjem postotku (Tablica 8).

Tablica 8. Prikaz razlika u mjestu otpusta/ishoda između bolesnika koji uzimaju antikoagulantnu i antiagregacijsku terapiju i onih bez terapije

Mjesto otpusta/ishod	Bez terapije	Terapija
	N (%)	N (%)
Kući	54 (90,0)	54 (90,0)
Traumatologija	1 (1,7)	1 (1,7)
Dom za starije i nemoćne	1 (1,7)	1 (1,7)
Pulmologija	0 (0)	2 (3,4)
Matična zemlja	2 (3,4)	0 (0)
Psijatrija	1 (1,7)	0 (0)
Umro/umrla	1 (1,7)	2 (3,4)
Ostalo	2 (3,4)	0 (0)

Pri prijemu većini bolesnika učinjen je ultrazvuk, dok je nekolicini učinjen CT abdomena ili CT cijelog tijela (Tablica 9).

Tablica 9. Prikaz razlika u dijagnostičkim pretragama između bolesnika koji uzimaju antikoagulantnu i antiagregacijsku terapiju i onih bez terapije

Dijagnostičke pretrage pri prijemu	Bez terapije	Terapija
	N (%)	N (%)
Ultrazvuk	38 (63,3)	56 (93,3)
CT abdomena	3 (5,0)	1 (1,7)
CT cijelog tijela	17 (28,3)	0 (0)
Bez pretraga	2 (3,4)	3 (5,0)

## 5. RASPRAVA

Prijelom rebara najčešća je posljedica traume prsnog koša. Provedena su mnoga istraživanja povezanosti prijeloma rebara i komplikacija prijeloma, komorbiditeta i mortaliteta. Mnoga istraživanja su usmjerena na povezanost antikoagulantnih lijekova i ozljeda glave. Povezanost antikoagulantne i antiagregacijske terapije i ozljeda prsišta u daleko manjoj mjeri.

Stolerski i suradnici proveli su istraživanje kod bolesnika s prijelomom rebara koji u terapiji uzimaju antikoagulantne i antiagregacijske lijekove(19). Istraživanje je obuhvatilo 1448 bolesnika, antikoagulantne i antiagregacijske lijekove je uzimalo 10.3 % bolesnika. Bolesnici su bili značajno stariji od onih koji u terapiji ne uzimaju antikoagulantne lijekove. Prosječna dob je 72 godine, dok je u bolesnika bez antiakogulantne i antiagregacijske terapije 54 godine. U istraživanju provedenom na Odjelu za torakalnu kirurgiju prosječan dob bolesnika koji uzimaju antikoagulantnu i antiagregacijsku terapiju iznosi 76.5 godine, a u drugoj skupini koja ne uzima terapiju 53.8 godina.

Stolerski i suradnici utvrdili su kako je dužina hospitalizacije kod bolesnika na antikoagulantnoj i antiagregacijskoj terapiji 12.03 dana, dok kod druge grupe bolesnika 9.33 dana. Istraživanje koje je tema ovog rada, pokazalo je kako su dužina provedenih dana na bolničkom liječenju duža u bolesnika koji ne uzimaju terapiju. Najveći postotak bolesnika provelo je u bolnici 6-10 dana. Dužinu hospitalizacije možemo povezati sa mehanizmom nastanka ozljede.

Stolerski i suradnici istraživanjem su utvrdili kako 10.7 % bolesnika koji su u terapiji imali antikoagulantne i antiagregacijske lijekove zbog nastalih komplikacija imali su postavljen torakalni dren, dok u drugoj skupini 18.7% bolesnika imalo je postavljen torakalni dren. Istraživanjem provedenim na Odjelu za torakalnu kirurgiju u 30 % bolesnika bez antikoagulantne i antiagregacijske terapije, a u 12% bolesnika koji uzimaju terapiju bio je postavljen torakalni dren. Vrijeme potrebne drenaže bilo je podjednako u obje skupine bolesnika.



## 6. ZAKLJUČAK

Kod prijema u bolnicu 24.2% bolesnika imalo je komplikacije, učestalost je veća kod bolesnika koji ne uzimaju antikoagulantnu i antiagregacijsku terapiju.

Na kontrolnim rendgenskim snimkama 72 sata nakon ozljede kod 66% bolesnika evidentirane su komplikacije. Ne razlikuje se statistički značajno između bolesnika koji uzimaju antikoagulantnu i antiagregacijsku terapiju i onih bez terapije.

Najčešće komplikacije su pleuralni izljev, subkutani emfizem i pneumotoraks.

Najveći broj slomljenih rebara je tri ili četiri, više od šest slomljenih rebara statistički značajno je veći u bolesnika koji u terapiji ne uzimaju antikoagulantnu i antiagregacijsku terapiju. Najčešća je serijska fraktura rebara, u srednjoj aksilarnoj liniji.

Bolesnici koji uzimaju antikoagulantnu i antiagregacijsku terapiju prosječno provedu 6 – 10 dana u bolnici.

Učestalost potrebe za torakalnom drenažom češća je kod bolesnika koji ne uzimaju antikoagulantnu i antiagregacijsku terapiju.

## 7. SAŽETAK

Trauma prsnog koša predstavlja potencijalno smrtonosnu ozljedu s obzirom na vitalne organe koji su anatomski smješteni u njemu. Od velike je važnosti rana intervencija kako bi se povećala stopa preživljavanja. Ozljede prsnog koša zauzimaju drugo mjesto po uzroku smrtnosti kod traumatskog ozljeđivanja. Od značajne je važnosti poznavanje anatomije prsnog koša kako bi prepoznali vrstu i veličinu ozljede.

Ozljede prsnog koša mogu biti otvorene ili zatvorene. Prijelom rebara najčešća je traumatska ozljeda prsnog koša. Klinička slika ovisi o broju ozlijeđenih rebara, komplikacijama i popratnim ozljedama. Komplikacije prijeloma rebara su nestabilni prsni koš, pneumotoraks, hematoraks i njihova kombinacija, subkutani emfizem, ruptura dijafragme, ruptura slezene i jetre, ozljeda traheje, ozljeda bronha, te velikih krvnih žila. Liječenje ovisi o težini ozljede. Konzervativne mjere: adekvatna analgezija, oksigenoterapija, vježbe disanja i iskašljavanja, mjere sprečavanja nastanka infekcija pluća. Kod težih ozljeda i komplikacija potrebno je kirurško zbrinjavanje ozljeda.

Tema rada je analizirati i prikazati učestalost komplikacija prijeloma rebara u Kliničkom bolničkom centru Rijeka, na Odjelu za torakalnu kirurgiju u periodu od 01.01.2018. do 01.05.2019. Uspoređene su učestalosti komplikacija prijeloma rebara kod bolesnika koji u redovnoj terapiji uzimaju antikoagulantne i antiagregacijske lijekove sa bolesnicima koji ne uzimaju iste.

Istraživanjem je obuhvaćeno 120 bolesnika, 70.8 % su činili muškarci, a 29.2 % žene. Najveći postotak bolesnika imalo je slomljeno tri ili četiri rebra, najčešće u srednjoj aksilarnoj liniji. Istraživanje je pokazalo kako 24.2 % bolesnika je pri prijemu u bolnicu imalo komplikacije, dok je 75.8 % bilo bez komplikacija. Najčešće komplikacije su hematoraks, pneumotoraks, subkutani emfizem, te kontuzija pluća. Zabilježen je porast komplikacija 72 sata nakon ozljede u 66. % bolesnika.

Ozlijeđeni bolesnici predstavljaju izazov za zdravstvene djelatnike, cjelokupni zdravstveni sustav i njegove financijske resurse.

**Ključne riječi:** ozljeda prsnog koša, prijelom rebara, komplikacije prijeloma rebara, antikoagulantna terapija, antiagregacijska terapija

## 7A. SUMMARY

Trauma of the chest cage is a potentially fatal injury considering the placement of vital organs. Early intervention is of crucial importance when increasing the survival rate. Chest cage trauma is the second most fatal category of a traumatic injury. It is of vital importance to know the anatomy of the chest to ensure that size and character of the injury can be assessed correctly.

Chest cage injuries can be either external or internal. Rib fracture is one of the most frequently occurring traumatic injuries in the chest area. Clinical assessment is dependent upon the number of injured ribs, following injuries and complications. Possible complications regarding rib fracture are unstable chest cage, pneumothorax, subcutaneous emphysema, hemothorax, diaphragm rupture, spleen and liver rupture, tracheal injury, bronchial injury, and large blood vessel injury. Treatment is dependent upon the severity of the injury. Some of the conservative measures when treating rib fracture are adequate analgesia, breathing and coughing exercises, and preventing lung tissue infections. When treating severe injuries and complications, surgical treatment is needed.

The theme of this work is to analyze and showcase prevalence complications regarding rib fracture in Klinički bolnički centar Rijeka, at The Department of Cardiothoracic Surgery, from 01. 01. 2018. to 01. 05. 2019. Complication frequencies of rib cage fracture in patients who are regularly taking anticoagulants and antiaggregants were compared to those in patients who are not taking those medications.

The research was conducted on 120 patients, 70.8 % of them were male, and 29.2 % were female. Highest percentage of injuries was noted for fracture of three to four ribs, most frequently in the central axillary line. Research has shown that 24.2% of patients had rib cage fracture related complications upon hospital registration, while 75.8 % had shown none of the complications. The most frequent complications were hemothorax, pneumothorax, subcutaneous emphysema, and lung contusion. It has also been noted that complications appear 72 hours after the injury in 66.0 % of the examined patients.

It is important to conduct such research because patients with complex thorax injuries such as rib fracture present a challenge for healthcare professionals, the entire healthcare system, and its financial resources. Moreover, rapid and precise treatment of rib fracture and related complications reduces time spent in hospital care and ensures faster recovery.

**Key words:** thorax injury, rib fracture, rib fracture complications, anticoagulant therapy, antiaggregant therapy

## 8. LITERATURA:

1. Vladović-Relja, T. Ozljede prsnog koša. Zagreb: Medicinska naklada, 2000.
2. Topalović LJ, Vladović-Relja T. Ozljede torakalne stijenke (u Smiljanić, Hančević: Traumatologija u suvremenoj medicini 1982;2:98)
3. Bromfield W. Chirurgical Observations and Cases, Vol II. London 1773
4. Hewett C. Drainage for empyema . B Med J 1876;1:317
5. Meade RH. A. History of Thoracic Surgery. Springfield, Charles C Thomas 1961.
6. Križan Z. Pregled građe grudi, trbuha, zdjelice, noge i ruke. Zagreb: Školska knjiga, 1997.
7. Jalšovec D. Anatomija. Zagreb: Naklada slap, 2013.
8. Prpić I. i suradnici. Kirurgija za medicinare. Zagreb: Školska knjiga, 2005
9. Schorr J.W. Tracheobronchial and esophagus injuries. Surg Clin North Am 1989;69:111
10. Vladović-Relja T, Slobodnjak Z. Ozljede prsnog koša. Politrauma. Turčić J. Med. Fakultet, Zagreb, 1994.
11. Neff CC, Pfister RC, Van Sonnenberg E. Percutaneous transtracheal ventilation: Experimental and practical aspect. J Trauma 1983;23:84.
12. Avery E, Morch ET, Beenson DW. Critical crushed chest: a new method of treatment with continuous mechanical hyperventilation to produce alkalotic apnea and internal pneumatic stabilization. J Thoracic Surg 1956;32:291

13. 22. ATLS Subcommittee; American College of Surgeons Committee on Trauma; International ATLS working group. Advanced trauma life support (ATLS): The ninth edition. J Trauma Acute Care Surg. 2013;74(5):1363-6.
14. 8. Edgecombe L, Sigmond F, Galuska MA, Angus LD. Thoracic Trauma. StatPearls [Internet]. Treasure Island (FL): StatPearls Publishing; 2020.
15. Vladović-Relja, T. Torakalan kirurgija. Zagreb: Medicinska naklada, 2014.
16. Ross RM, Cordoba A. Delayed life-threatening hemothorax associated with rib fractures. J Trauma 1986;26:576
17. Župančić-Šalek S. Uvod u hemostazu. Paedistr Croat. 2005;49 suppl:237-9
18. Francetić I, Vitezić D. Klinička farmakologija. Zagreb: Medicinska naklada, 2014.
19. Allan E, Stolarski, Claire P, Miller, Ashar Ata, Kimberly Owens, Marcel Tafen. Outcomes of preinjury anticoagulation in patients with traumatic rib fractures. The American Journal of Surgery, Volume 217, Issue 1, January 2019, Pages 29-33
20. [https://ssl.gstatic.com/ui/v1/zippy/arrow\\_down.png](https://ssl.gstatic.com/ui/v1/zippy/arrow_down.png), pogledano i preuzeto 01.09.2020.
21. <https://nurseslabs.com/wp-content/uploads/2017/04/Anatomy-of-the-Lungs-Respiratory-System-Anatomy-and-Physiology.png>, pogledano i preuzeto 01.09.2020.
22. <https://www.msd-prirucnici.placebo.hr/images/msd-za-pacijente/190.jp>, pogledano i preuzeto 02.09.2020.
23. <https://hr.atomiyme.com/lijecenje-prijelom-rebara>, pogledano i preuzeto 06.09.2020.
24. [https://upload.wikimedia.org/wikipedia/commons/e/ea/Pulmonary\\_contusion\\_CT\\_arrow.jpg](https://upload.wikimedia.org/wikipedia/commons/e/ea/Pulmonary_contusion_CT_arrow.jpg), pogledano i preuzeto 03.09.2020
25. <https://www.semanticscholar.org/paper/POSTUPNICI-ZA-PERIPROCEDURALNO-ZBRINJAVANJE-I-U-Gorni>, pogledano i preuzeto 20.09.2020.
26. <https://qph.fs.quoracdn.net/main-qimg-8a23ebc0b4b893a5c53bb70777fad01f>,

## 9. PRILOZI

Slika 1: Prikaz rebara

Slika 2: Anatomija pluća

Slika 3: Mehanizam prijeloma rebara kod djelovanja direktnih i indirektnih sila

Slika 4: Disanje

Slika 5: Rendgenska dijagnostika prijeloma rebara

Slika 6: Kontuzija pluća sa prijelomom rebara

Slika 7: Hematoraks

Slika 8: Podjela pneumotoraksa

Slika 9: Pneumotoraks uslijed jatrogene ozljede

Slika 10: Pleuralnim izljevom i pneumotoraksom

Slika 11: Prijelom I rebra s pomakom i subkutanim emfizemom

Slika 12: Stabilizacija toraksa Kirschner žicama

Slika 13: Drenaža sa dvije boce

Slika 14: Postupci za zbrinjavanje krvarenja kod bolesnika na antikoagulantnoj terapiji

Slika 15. Prikaz spolnih razlika između bolesnika koji uzimaju antikoagulantnu i antiagregacijsku terapiju i onih bez terapije

Slika 16. Prikaz razlika u broju slomljenih rebara između bolesnika koji uzimaju antikoagulantnu i antiagregacijsku terapiju i onih bez terapije

Slika 17. Prikaz razlika u strani nastanka prijeloma između bolesnika koji uzimaju antikoagulantnu i antiagregacijsku terapiju i onih bez terapije

Slika 18. Prikaz razlika u lokalizaciji nastanka prijeloma između bolesnika koji uzimaju antikoagulantnu i antiagregacijsku terapiju i onih bez terapije

Slika 19. Prikaz razlika u broju zabilježenih komorbiditeta između bolesnika koji uzimaju antikoagulantnu i antiagregacijsku terapiju i onih bez terapije

Slika 20. Prikaz učestalosti komplikacija pri prijemu

Slika 21. Prikaz razlika u učestalosti komplikacija na prijemu između bolesnika koji uzimaju antikoagulantnu i antiagregacijsku terapiju i onih bez terapije

Slika 22. Prikaz razlika u učestalosti komplikacija na prijemu između bolesnika koji uzimaju antikoagulantnu i onih koji uzimaju antiagregacijsku terapiju

Slika 23. Prikaz učestalosti komplikacija 72 sata nakon prijema

Slika 24. Prikaz razlika u učestalosti komplikacija 72 sata nakon prijema između bolesnika koji uzimaju antikoagulantnu i antiagregacijsku terapiju i onih bez terapije

Slika 25. Prikaz razlika u učestalosti komplikacija 72 sata nakon prijema između bolesnika koji uzimaju antikoagulantnu i onih koji uzimaju antiagregacijsku terapiju

Slika 26 prikaz razlika u trajanju hospitalizacije između bolesnika koji uzimaju antikoagulantnu i antiagregacijsku terapiju i onih bez terapije

Slika 27. Prikaz razlika u učestalosti torakalne drenaže između bolesnika koji uzimaju antikoagulantnu i antiagregacijsku terapiju i onih bez terapije

Tablica 1. Prikaz razlika u učestalosti pojedinih komplikacija kod prijema između bolesnika koji uzimaju antikoagulantnu i antiagregacijsku terapiju i onih bez terapije

Tablica 2. Prikaz razlika u učestalosti pojedinih komplikacija 72 sata nakon prijema između bolesnika koji uzimaju antikoagulantnu/antiagregacijsku terapiju i onih bez terapije

Tablica 3. Razlike u prosječnim vrijednostima faktora zgrušavanja između bolesnika koji uzimaju antikoagulantnu i antiagregacijsku terapiju i onih bez terapije

Tablica 4. Prikaz razlika u mehanizmu nastanka ozljede između bolesnika koji uzimaju antikoagulantnu i antiagregacijsku terapiju i onih bez terapije

Tablica 5. Prikaz razlika u učestalosti specijalističkih pregleda između bolesnika koji uzimaju antikoagulantnu i antiagregacijsku terapiju i onih bez terapije

Tablica 6. Prikaz razlika u zahvatima između bolesnika koji uzimaju antikoagulantnu i antiagregacijsku terapiju i onih bez terapije

Tablica 7. Prikaz razlika u mjestu s kojega su došli na odjel između bolesnika koji uzimaju antikoagulantnu i antiagregacijsku terapiju i onih bez terapije

Tablica 8. Prikaz razlika u mjestu otpusta/ishoda između bolesnika koji uzimaju antikoagulantnu i antiagregacijsku terapiju i onih bez terapije

Tablica 9. Prikaz razlika u dijagnostičkim pretragama između bolesnika koji uzimaju antikoagulantnu i antiagregacijsku terapiju i onih bez terapije



## 10. ŽIVOTOPIS

Aleksandra Vukelić rođena je 06.03.1977. godine u Rijeci. Osnovnu školu završila je u Čavlima. Srednju medicinsku školu primaljskog smjera završava 1996. godine, te upisuje Studij za više medicinske sestre na Medicinskom fakultetu u Rijeci kojim je stekla zvanje viša medicinska sestra. Na Zdravstvenom veleučilištu u Zagrebu 2007. godine završava razlikovni Studija sestrinstva i stječe naziv prvostupnica sestrinstva.

Radno iskustvo započinje radom u KBC Rijeka 1999. godine na Odjelu ginekologije. U prosincu 2003. godine počinje raditi na Zavodu za vaskularnu kirurgiju, gdje radi do listopada 2017. godine, te potom prelazi raditi na Odjel za torakalnu kirurgiju.

U rujnu 2016. godine upisuje na Fakultetu zdravstvenih studija u Rijeci diplomski studij sestrinstva - Menadžment u sestrinstvu.

Na Fakultetu zdravstvenih studija Rijeka radi kao mentor kliničkih vježbi, Zdravstvena njega odraslih II.